

# Održavanje dišnog puta u anesteziiranog pacijenta i osoba u hitnim stanjima

---

Lakobrija, Karla

Master's thesis / Diplomski rad

2024

Degree Grantor / Ustanova koja je dodijelila akademski / stručni stupanj: **University of Zagreb, School of Medicine / Sveučilište u Zagrebu, Medicinski fakultet**

Permanent link / Trajna poveznica: <https://um.nsk.hr/um:nbn:hr:105:757957>

Rights / Prava: [In copyright](#) / [Zaštićeno autorskim pravom.](#)

Download date / Datum preuzimanja: **2024-08-09**



Repository / Repozitorij:

[Dr Med - University of Zagreb School of Medicine Digital Repository](#)



**SVEUČILIŠTE U ZAGREBU  
MEDICINSKI FAKULTET**

**Karla Lakobrija**

**Održavanje dišnog puta u anesteziiranog  
pacijenta i osoba u hitnim stanjima**

**Diplomski rad**



Zagreb, 2024.

Ovaj diplomski rad izrađen je na Klinici za anesteziologiju, reanimatologiju i intenzivnu medicinu Kliničkog bolničkog centra Zagreb, pod vodstvom izv. prof. dr. sc. Dinka Tonkovića i predan je na ocjenu u akademskoj godini 2023./2024.

## **POPIS KRATICA**

**ASA-** (eng. American Society of Anesthesiologists) Američko društvo anesteziologa

**DAS-** (eng. Difficult Airway Society) Društvo za teške dišne putove

**ETI-** endotrahealna intubacija

**ETC-** ezofagotrahealni Combitube

**ETT-** endotrahealni tubus

**FLB-** fleksibilni bronhoskop

**ID-** (eng. internal diameter) unutarnji promjer

**I-LM-** intubirajuća laringealna maska

**LM-** laringealna maska

**LMA-** Laryngeal mask airway

**NFA-** nazofaringealni airway

**OD-** (eng. outside diameter) vanjski promjer

**OFA-** orofaringealni airway

**ODP-** održavanje dišnog puta

**PCV-** (eng. pressure-controlled ventilation) tlačno kontrolirana ventilacija

**PPV-** (eng. positive pressure ventilation) ventilacija pod pozitivnim tlakom

**PVC-** polivinil klorid

**RB-** rigidni bronhoskop

**SGP-** supraglotičko pomagalo

**VL-** videolaringoskopija

## SADRŽAJ

<b>SAŽETAK .....</b>	<b>.....</b>
<b>SUMMARY .....</b>	<b>.....</b>
<b>1. UVOD .....</b>	<b>1</b>
<b>2. ANATOMIJA DIŠNIH PUTEVA .....</b>	<b>2</b>
<b>2.1. UVOD .....</b>	<b>2</b>
<b>2.2. NOSNA ŠUPLJINA .....</b>	<b>2</b>
<b>2.3. USNA ŠUPLJINA .....</b>	<b>3</b>
<b>2.4. ŽDRIJELO .....</b>	<b>4</b>
<b>2.5. GRKLJAN .....</b>	<b>5</b>
<b>2.6. DUŠNIK .....</b>	<b>6</b>
<b>3. PROCJENA DIŠNOG PUTA .....</b>	<b>7</b>
<b>4. OSNOVNE TEHNIKE OTVARANJA DIŠNOG PUTA .....</b>	<b>12</b>
<b>4.1. ZABACIVANJE GLAVE I PODIZANJE BRADE (ENG. HEAD TILT/CHIN LIFT MANEUVER) .....</b>	<b>12</b>
<b>4.2. POTISKIVANJE DONJE ČELJUSTI PREMA NAPRIJED (ENG. JAW THRUST MANEUVER) .....</b>	<b>13</b>
<b>5. OROFARINGELANI I NAZOFARINGEALNI AIRWAY .....</b>	<b>14</b>
<b>5.1. OROFARINGEALNI AIRWAY .....</b>	<b>14</b>
<b>5.2. NAZOFARINGEALNI AIRWAY .....</b>	<b>14</b>
<b>6. VENTILACIJA MASKOM .....</b>	<b>16</b>
<b>7. SUPRAGLOTIČKA POMAGALA .....</b>	<b>19</b>
<b>7.1. SUPRAGLOTIČKA POMAGALA PRVE GENERACIJE .....</b>	<b>20</b>
<b>7.2. SUPRAGLOTIČKA POMAGALA DRUGE GENERACIJE .....</b>	<b>22</b>
<b>8. LARINGOSKOPIJA .....</b>	<b>25</b>
<b>8.1. DIREKTNA LARINGOSKOPIJA .....</b>	<b>25</b>
<b>8.2. INDIREKTNA LARINGOSKOPIJA .....</b>	<b>26</b>

<b>9. BRONHOSKOPIJA .....</b>	<b>29</b>
<b>10. ENDOTRAHEALNA INTUBACIJA .....</b>	<b>31</b>
<b>10.1 ENDOTRAHEALNI TUBUS .....</b>	<b>33</b>
<b>10.2. POSTUPAK ENDOTRAHEALNE INTUBACIJE .....</b>	<b>36</b>
<b>11. KIRUŠKE TEHNIKE ODRŽAVANJA DIŠNOG PUTA .....</b>	<b>39</b>
<b>11.1. KRIKOTIROIDOTOMIJA .....</b>	<b>39</b>
<b>11.2. TRAHEOTOMIJA .....</b>	<b>40</b>
<b>11. ZAKLJUČAK.....</b>	<b>42</b>
<b>ZAHVALE.....</b>	<b>43</b>
<b>LITERATURA .....</b>	<b>44</b>
<b>ŽIVOTOPIS .....</b>	<b>49</b>

# SAŽETAK

## Održavanje dišnog puta u anesteziranog pacijenta i osoba u hitnim stanjima

**Karla Lakobrija**

Pojam održavanja dišnog puta uključuje osnovne tehnike i vještine potrebne za održavanje prohodnosti dišnog puta, osiguravanje oksigenacije i omogućavanje ventilacije.

Učinkovito upravljanje dišnim putem započinje temeljitim razumijevanjem anatomije dišnog puta. Sposobnost točne procjene dišnog puta pomoću specifičnih pretraga vitalna je za formuliranje strategije upravljanja otežanim dišnim putem.

Osnovne tehnike otvaranja dišnog puta poput zabacivanja glave, podizanja brade te potiskivanja donje čeljusti prema naprijed, temeljne su vještine koje medicinski djelatnici moraju svladati.

Upotreba orofaringealnih i nazofaringealnih airway-a bitna je za održavanje prohodnosti dišnog puta, posebno kod pacijenata sa smanjenom svijješću. Ventilacija maskom zahtijeva pravilnu tehniku kako bi se prevladali povezani izazovi i osigurala adekvatna ventilacija.

Razvoj i upotreba supraglotičkih pomagala, uključujući uređaje prve i druge generacije, proširili su mogućnosti za upravljanje teškim dišnim putevima. Laringoskopija, direktna ili indirektna, ostaje ključna metoda za vizualizaciju dišnog puta i izvođenje endotrahealne intubacije.

Bronhoskopija je metoda izbora pri uklanjanju stranog tijela iz dišnih puteva.

Endotrahealna intubacija najefikasnija je metoda i zlatni standard u održavanju dišnog puta te je detaljno opisana, naglašavajući važnost pravilne tehnike i opreme.

U situacijama kada konvencionalne metode zakažu, kirurške tehnike održavanja dišnog puta, poput krikotiroidotomije i traheotomije, spasilačke su intervencije.

Učinkovito upravljanje dišnim putovima je vještina koja spašava živote i osigurava najviše standarde skrbi, što u konačnici poboljšava ishode pacijenata kako u rutinskim tako i u hitnim situacijama.

**KLJUČNE RIJEČI:** održavanje dišnog puta, supraglotička pomagala, laringoskopija, endotrahealna intubacija

## **SUMMARY**

### **Airway management in anesthetized patients and individuals in emergencies**

**Karla Lakobrija**

The concept of airway management includes basic techniques and skills necessary to maintain airway patency, ensure oxygenation, and enable ventilation.

Effective airway management begins with a thorough understanding of airway anatomy. The ability to accurately assess the airway using specific assessments is crucial for formulating a strategy to manage compromised airways. Fundamental techniques for opening the airway, such as head tilt/chin lift and jaw thrust maneuver, are essential skills that medical workers must master. The use of oropharyngeal and nasopharyngeal airways is critical for maintaining airway patency, especially in patients with decreased consciousness. Mask ventilation requires proper technique to overcome associated challenges and ensure adequate ventilation. The development and use of supraglottic airway devices, including first and second-generation devices, have expanded the options for managing difficult airways. Laryngoscopy, whether direct or indirect, remains a key method for visualizing the airway and performing endotracheal intubation.

Bronchoscopy is the preferred method for removing foreign bodies from the airways.

Endotracheal intubation is the most effective method and gold standard for airway management, extensively described with emphasis on the importance of proper technique and equipment. In situations where conventional methods fail, surgical airway management techniques such as cricothyroidotomy and tracheotomy are life-saving interventions.

Effective airway management is a life-saving skill that ensures the highest standards of care, ultimately improving patient outcomes in both routine and emergencies.

**KEYWORDS:** airway management, supraglottic airway devices, laryngoscopy, endotracheal intubation



# 1. UVOD

Održavanje dišnog puta (ODP) jedan je od temelja anesteziologije. Uspostavljanje i održavanje prohodnosti dišnih puteva te osiguravanje oksigenacije i ventilacije u anesteziiranog pacijenta i hitnim stanjima osnovne su vještine za mnoge zdravstvene djelatnike (1).

Uspješno ODP zahtijeva niz znanja i vještina, posebno sposobnost predviđanja poteškoća, formuliranje strategije za njihovo rješavanje te vještine za provedbu strategija koristeći široku paletu dostupnih uređaja za dišne puteve.

Razumijevanje anatomije, temeljita procjena dišnih puteva i poznavanje prediktora teških dišnih puteva mogu upozoriti anesteziologa na moguće poteškoće te omogućiti odgovarajuće planiranje.

Američko društvo anesteziologa (ASA, eng. American Society of Anesthesiologists) pruža smjernice za adekvatnu procjenu i pripremu za upravljanje teškim dišnim putevima (2).

Od sve anesteziološke opreme, uređaji za ODP možda su najčešće korišteni, kao i najrazličitiji po dizajnu i funkciji. Došlo je do velikih napredaka u rutinskim i hitnim uređajima. (1)

U posljednjih 30 godina, laringealna maska (LM), predstavnik supraglotičkih pomagala (SGP), postala je jedan od najvažnijih napredaka u uređajima za dišne puteve.

Endotrahealna intubacija (ETI) osigurava definitivan dišni put, pruža maksimalnu zaštitu od aspiracije želučanog sadržaja i omogućuje ventilaciju pod pozitivnim tlakom s višim tlakovima nego putem maske za lice ili SGP-a.

Inavazivne kirurške tehnike ODP-a koriste se kao tehnika spašavanja kada pokušaji uspostavljanja neinvazivnog dišnog puta ne uspiju (2).

Često neiskusno osoblje smatra da hitne situacije zahtijevaju trenutnu intubaciju. Međutim, neuspješni pokušaji intubacije mogu odgoditi uspostavljanje adekvatnog dišnog puta te pogoršati kliničko stanje što čini naknadne pokušaje intubacije značajno težima. Neke jednostavne tehnike i principi hitnog ODP mogu igrati važnu ulogu dok ne stigne osoba vješta u intubaciji (3).

Ovaj rad obuhvatit će postupke za upravljanje dišnim putevima te opisati razna pomagala koja se koriste u tom procesu.

## 2. ANATOMIJA DIŠNIH PUTEVA

### 2.1. Uvod

Različiti aspekti ODP-a ovise o razumijevanju anatomije, što uključuje procjenu dišnih puteva, pripremu za ETI i pravilnu uporabu uređaja. Poznavanje anatomije i mogućih anatomskih varijacija koje mogu otežati postupak pomaže u razradi plana upravljanja disanjem. Dišni put možemo podijeliti na gornji, koji obuhvaćaju nosnu šupljinu, usnu šupljinu, ždrijelo i grkljan, te donji, kojeg čini traheobronhalno stablo (2).

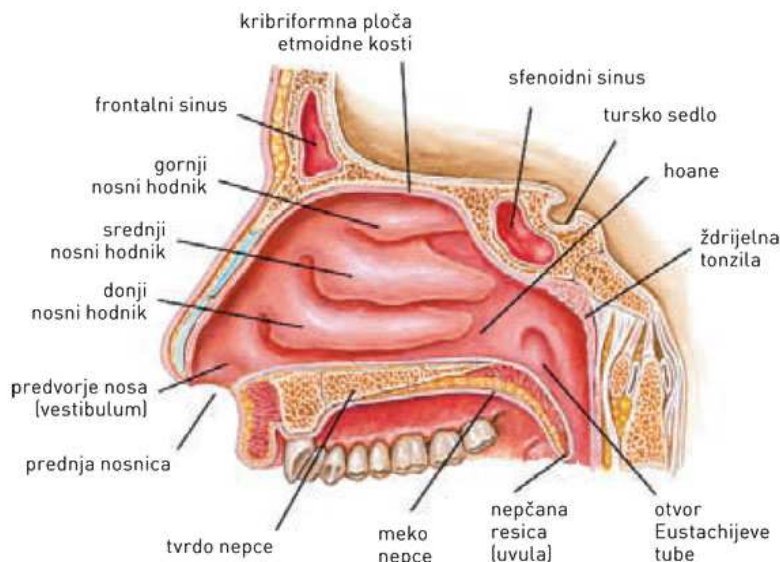
### 2.2. Nosna šupljina

Poznavanje anatomije nosa, posebice nosnih hodnika i nosne pregrade, ključno je za uspješno i sigurno upravljanje dišnim putevima tijekom intubacije.

Nosna šupljina, smještena u sredini splanhnokranija, predstavlja ulaz u dišni sustav. Podijeljena je nosnim septumom koji se sastoji od septalne hrskavice sprijeda te vomera i etmoidalne kosti straga (4). Devijacija nosnog septuma, obično prema lijevoj strani, česta je u odraslih (5), stoga je važno provjeriti prohodnost nosnica prije upotrebe uređaja za ODP. Svaka nosna šupljina lateralno sadrži tri koštane izbočine - gornju, srednju i donju nosnu školjku te nosne hodnike ispod njih. Najmanji je gornji, najveći srednji, a najduži donji nosni hodnik koji je preferirani prolaz uređaja pri nazotrahealnoj intubaciji (6). Krov nosne šupljine tvori kribriiformna ploča etmoidne kosti čije oštećenje može rezultirati komunikacijom između nosnih i intrakranijalnih šupljina te posljedično rinolikvorejom. To zahtijeva dodatni oprez prilikom nazotrahealne intubacije, osobito kod pacijenata s teškim maksilofacijalnim ozljedama (3).

Stražnji otvori nosnih šupljina, hoane, čine komunikaciju s gornjim dijelom ždrijela, nazofarinksom. Budući da sluznica nosne šupljine obiluje krvnim žilama, preporučuje se lokalna primjena vazokonstriktora prije upotrebe uređaja za ODP kako bi se izbjegla epistaksa (7).

Blokada izlaza paranazalnih sinusa i nazolakrimalnog kanala na lateralnom zidu nosa može uslijediti zbog dugotrajne nazotrahealne intubacije, što dovodi do pojave sinusitisa (3).



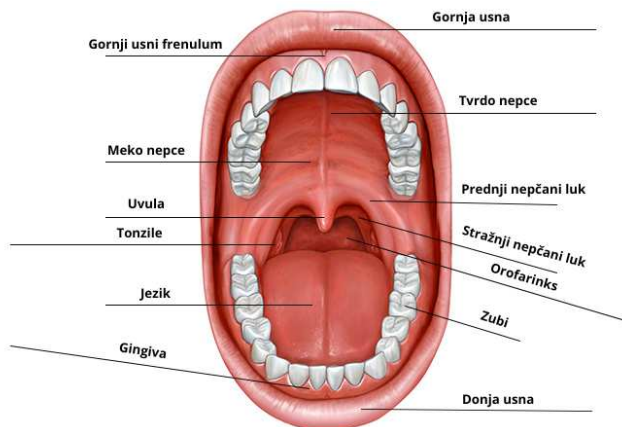
**Slika 1.** Prikaz anatomije nose šupljine

Preuzeto sa: <https://www.vasezdravlje.com/bolesti-i-stanja/nos-vise-od-funkcije-disanja>  
(pristupljeno 17.5.2024)

### 2.3. Usna šupljina

Usna šupljina predstavlja ulaz u probavni i dišni sustav te vodi do orofarinksa. Prednja omeđenja čine gornja i donja usna, lateralna obrazi, jezik s donje strane te meko i tvrdo nepce koje tvore krov usne šupljine. Tvrdo nepce, nazvano po svojoj koštanoj osnovi, obuhvaća prednje dvije trećine i anatomski razdvaja usnu šupljinu od nosne šupljine. Na njega se nastavlja meko nepce, fibromišićno tkivo koje tvori stražnju trećinu krova usta te nepotpuno odvaja usnu šupljinu od ždrijela. Jezik je pričvršćen za različite strukture svojim vanjskim mišićima, od kojih je za anesteziologa najvažniji genioglosus koji jezik povezuje s donjom čeljusti. U usnoj šupljini nalaze se zubi u alveolarnim nastavcima gornje i donje čeljusti. (4,8).

Procjena anatomskih značajki usta i čeljusti je bitna prije ETI (3). Zbog relativno uskih nosnih prolaza i značajnog rizika od traume nosnih struktura, češće se koristi usna šupljina za postupke ODP-a čiji raspon pokreta ovisi o opsegu kretnji temporomandibularnog zgloba (7).



**Slika 2.** Prikaz anatomije usne šupljine

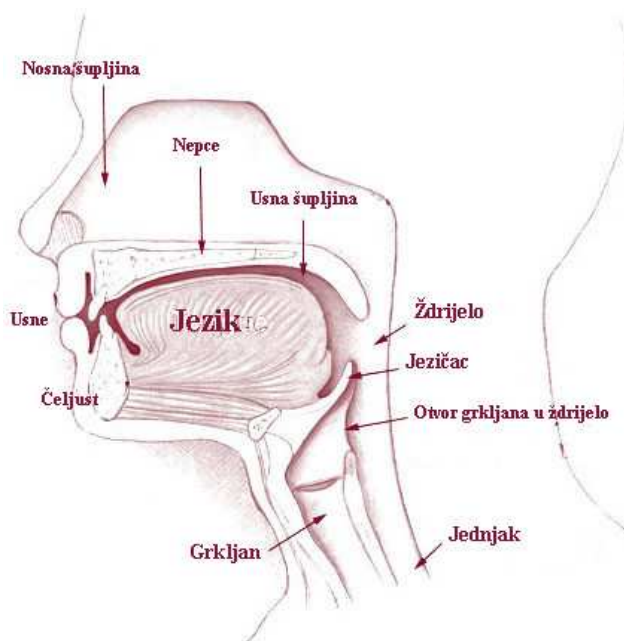
Preuzeto i prilagođeno prema: <https://hr.izzi.digital/DOS/92887/92903.html>  
(pristupljeno 17.5.2024.)

## 2.4. Ždrijelo

Ždrijelo je mišićnomembranozna cijev koja povezuje stražnju nosnu i usnu šupljinu s grkljanom i jednjakom. Proteže se od baze lubanje do razine krikoidne hrskavice grkljana. Od vrha prema dnu, ždrijelna šupljina se dijeli na nazofarinks, orofarinks i hipofarinks.

Nazofarinks, ili epifarinks, nalazi se iznad mekog nepca i komunicira s nosnom šupljinom preko hoana. Na lateralnim stijenkama nalaze se otvori za Eustahijeve cijevi, a na krovu nazofarinksa ždrijelna tonzila koja uslijed hipertrofije može uzrokovati kroničnu nazalnu opstrukciju i otežati postavljanje uređaja za ODP, osobito kod djece. Ispod nazofarinksa je srednji dio ždrijela, orofarinks, koji se preko ždrijelnog tjesnaca (lat. *isthmus faucium*) povezuje s usnom šupljinom i vidljiv je pri pregledu kroz otvorena usta. Lateralno se nalaze nepčani lukovi u kojima su smještene nepčane tonzile koje također mogu hipertrofirati i izazvati opstrukciju dišnih puteva. Hipofarinks, ili laringofarinks, počinje na razini epiglotisa i završava na razini krikoidne hrskavice. Ispred hipofarinksa nalazi se ulaz u grkljan, dok se donji dio hipofarinksa nastavlja u jednjak (4,7).

Kod budnog pacijenta, mišići ždrijela održavaju dišni put prohodnim. Gubitak tonusa tih mišića jedan je od glavnih uzroka opstrukcije gornjeg dišnog puta tijekom kardiorespiratornog aresta ili anestezije (9). Zahvat zabacivanja glave i podizanja brade (eng. *head tilt/chin lift maneuver*) povećava uzdužnu napetost u ždrijelnim mišićima, čime se sprječava kolabiranje dišnog puta (10).



**Slika 3.** Prikaz anatomije ždrijela

Preuzeto sa: <https://hr.wikipedia.org/wiki/Ždrijelo>  
(pristupljeno 18.5.2024.)

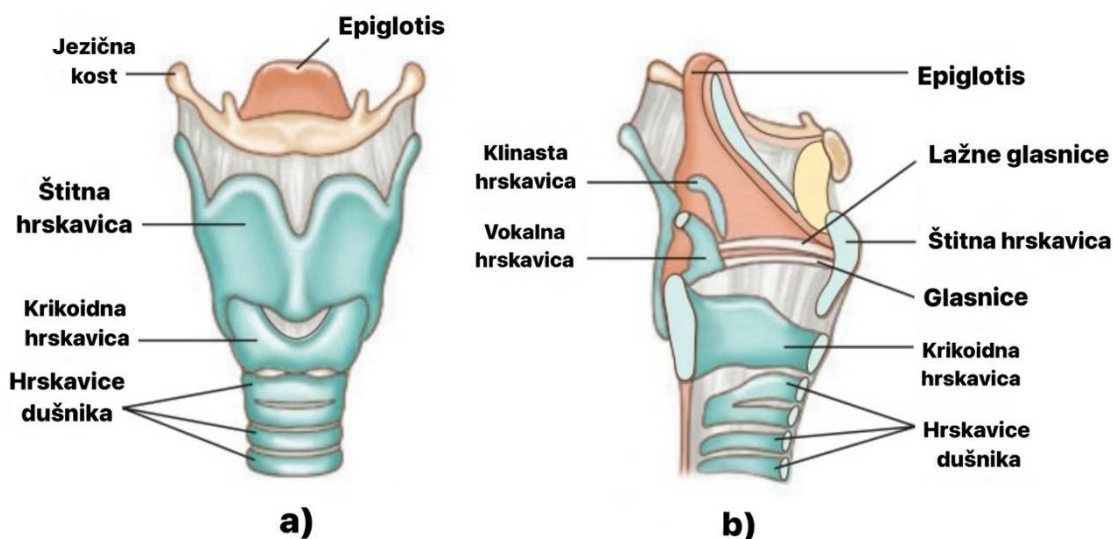
## 2.5. Grkljan

Grkljan je medijano smještena složena hrskavična struktura u vratu. Gornjim je dijelom povezana s hipofarinksom, a donjim dijelom prelazi u dušnik. Njegov skelet čine 3 neparne hrskavice- tiroidna, krikoidna, epiglitična te tri parne- kuneiformne, kornikulatne i aritenoidne hrskavice.

Tiroidna i krikoidna hrskavica lako se mogu opipati na prednjem dijelu vrata te služe kao važne oznake za perkutane tehnike ODP-a i primjenu blokova laringealnog živca. Najveća je tiroidna hrskavica koja podupire većinu mekih tkiva grkljana, a s krikoidnom hrskavicom spojena je putem krikotiroidnog ligamenta. Kada je pacijentova glava zabačena unatrag, ovaj ligament može se probiti skalpelom ili velikom iglom kako bi se osigurao hitan dišni put. Krikoidna hrskavica potpuno okružuje dišni put i povezana je s prvim hrskavičnim prstenom dušnika krikotrahealnim ligamentom. Prednji zid grkljana čini epiglitična hrskavica na koju su pričvršćene aritenoidne hrskavice. Fini mišići protežu se između aritenoidnih i tiroidnih hrskavica, kao i glasnice. Prave glasnice i prostor između njih nazivaju se glotis, koji je najuži dio gornjeg dišnog puta kod odraslih. Kod djece, najuži dio dišnog puta čini krikoidna hrskavica. Normalna fonacija ovisi o preciznom spajanju pravih glasnica, pa čak i mala lezija može

uzrokovati promuklost. Dio laringealne šupljine iznad glotisa naziva se predvorje ili vestibulum, dok je dio ispod glasnica poznat kao subglotis (3,7).

Veličina i položaj grkljana se razlikuje između muškaraca i žena. U muškarca je on voluminozniji te položen više kaudalno u odnosu na grkljan žene. Direktna laringoskopija je dijagnostička tehnika koja omogućava vizualizaciju ulaza u grkljan (lat. aditus laryngis), što je ključno za sigurnu intubaciju (4).



**Slika 4 .** Prikaz anatomije grkljana; a) pogled sprijeda b) sagitalni presjek.  
Preuzeto i prilagođeno prema <https://www.pharmacy180.com/article/larynx-3656/>  
(pristupljeno 18.5.2024.)

## 2.6. Dušnik

Dušnik je cjevasti organ cilindričnog oblika čija se vanjska struktura sastoji od niza hrskavičnih prstenova u obliku slova C povezanih fibroelastičnim tkivom. U odrasle je osobe prosječno dugačak 15 cm. Proteže se od krikoidne hrskavice do karine, gdje se u razini petog prsnog kralješka dijeli na dva glavna bronha. Položaj karine je važno procijeniti zbog ispravnog položaja endotrahealnog tubusa (ETT) na rendgeogramu prsnog koša (3,4).

Desni glavni bronh je širi, kraći te se odvaja pod manjim kutem u odnosu na lijevi, što dovodi do veće vjerojatnosti da strana tijela i ETT završe upravo u desnom bronhu (11).

### 3. PROCJENA DIŠNOG PUTA

Procjena dišnih putova prvi je korak u formuliranju plana upravljanja dišnim putovima. Anesteziolog treba predvidjeti otežan dišni put i biti spreman na potencijalne poteškoće. Važni aspekti procjene dišnog puta uključuju lakoću ventilacije maskom, lakoću postavljanja SGP-a, lakoću laringoskopije i ETI, ukupnu lakoću oksigenacije, procjenu rizika od regurgitacije i aspiracije te procjenu lakoće otvaranja dišnog puta na prednjoj strani vrata (FONA, eng. Front of Neck Airway) (12).

Temeljita procjena započinje prikupljanjem detaljne anamneze, medicinskih dokumentacija te fizikalnim pregledom dišnih putova. Pacijenti s poviješću teškog ODP-a trebaju imati dokumentaciju, posebice prethodne anesteziološke zapise, koji sadržavaju podatke o korištenim tehnikama, patološkim stanjima, opis teškoća i stupanj vidljivosti grkljana (13). Povijest prethodnih poteškoća s intubacijom najprediktivniji je čimbenik za tešku intubaciju, dok povijest lako prohodnog dišnog puta ne isključuje mogućnost poteškoća. Klinički nalazi i povijest bolesti mogu predvidjeti poteškoće u svim tehnikama ODP-a (2). Pacijenti s povećanim rizikom zahtijevaju pažljivo planiranje i konzultacije s iskusnim osobljem, uz razmatranje alternativnih tehnika. Neuspjesi često dolaze zajedno; teška ETI često prati poteškoće s ventilacijom maskom i postavljanjem SGP-a (12).

Iako nijedan test ne može sa 100% sigurnošću predvidjeti težak dišni put, potpuna procjena i poznavanje prognostičkih čimbenika pomažu anesteziologu u predviđanju poteškoća (2). Potrebno je detaljno ispitati povijest pogoršanja simptoma ili patologije dišnih putova. Povijest opstruktivne apneje u snu vrlo je važna za identifikaciju jer povećava poteškoće s mnogim aspektima upravljanja dišnim putem, ali posebno povećava rizik od opstrukcije dišnih putova i brze hipoksije (12). Kongenitalna i stečena stanja mogu otežati ODP, a ozračenje vrata je glavni prediktor problema s ventilacijom maskom, koju dodatno otežava povijest hrkanja (2,13). Fizikalni pregled dišnih puteva predstavlja temeljnu komponentu u procjeni pacijenta prije anestezije i kirurških zahvata. Cilj fizikalnog pregleda dišnih puteva je prepoznati anatomske i funkcionalne karakteristike koje mogu utjecati na ODP tijekom anestezije i sugerirati na otežan dišni put. Analizira se oblik, veličina te pokretljivost čeljusti, veličina i oblik vrata,

orofaringealna anatomija, zubalo, pokretljivost cervikalne kralježnice te tjelesna građa pacijenta. Palpacija vrata omogućuje procjenu anatomske strukture, uključujući identifikaciju potencijalnih masa ili deformiteta koji bi mogli ometati intubaciju (2,13). Fizikalne karakteristike lica i vrata koje mogu ukazivati na potencijalne poteškoće uključuju očite deformacije lica, neoplazme, apscese, opekline, gušavost, maksilarni prognatizam, mandibularni retrognatizam, slaba pokretljivost čeljusti, mali otvor usta te kratko ili debelo vratno područje (2,12).

Dlake na licu ometaju ventilaciju maskom, a brada može prikriti nepovoljne anatomske značajke. Pretilost i velike grudi također mogu otežati ventilaciju. Prije ETI kroz nos treba provjeriti prohodnost nosnih prolaza. Ako se očekuju poteškoće s dišnim putem ili oksigenacijom, treba utvrditi lokaciju i pristupačnost krikotiroidne membrane (12).

Važan je i temeljiti pregled orofarinksa za pomoć u identifikaciji patoloških karakteristika koje mogu rezultirati poteškoćama s intubacijom, poput neoplazme, visoko uzdignutog nepca ili makroglosije (2).

Pojedinačne značajke fizikalnog pregleda i testovi procjene dišnih putova na krevetu imaju nisku osjetljivost i specifičnost za predviđanje teških dišnih putova. Evaluacija testova u kombinaciji pruža veću prediktivnu vrijednost.

Test Mallampati koristi se za procjenu orofaringealnog prostora i njegovog predviđenog učinka na lakoću direktnog laringoskopiranja i ETI (13). Najčešće je korišten test za procjenu dišnog puta u trenutnoj praksi anesteziologije (2). Izvornoj klasifikaciji od tri razreda naknadno je nadodan 4. razred, zbog čega se Mallampati klasifikacija danas naziva i modificiranom. Test se izvodi dok je pacijent u sjedećem ili uspravnom položaju s glavom u neutralnom položaju, širom otvorenih usta maksimalno protrudiranog jezika bez fonacije dok je promatrač u ravnini s očima pacijenta. Podjela na razrede temelji se na vidljivosti struktura orofarinksa (14). Viši razredi na Mallampati klasifikaciji ukazuju na lošu vidljivost orofaringealnih struktura zbog velikog jezika u odnosu na veličinu orofaringealnog prostora te, posljedično, otežavaju laringoskopiju. Vidljivost struktura u pacijentovim ustima rezultirat će ocjenom između jedan i četiri.

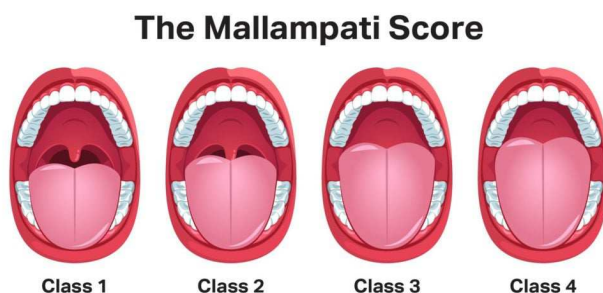

Razred I. – vizualizacija mekog nepca, uvule i nepčanih lukova do svojih baza

Razred II. – vizualizacija mekog nepca, uvule i dijela nepčanih lukova

Razred III. – vizualizacija mekog nepca i baze uvule

Razred IV. – vizualizacija isključivo tvrdog nepca



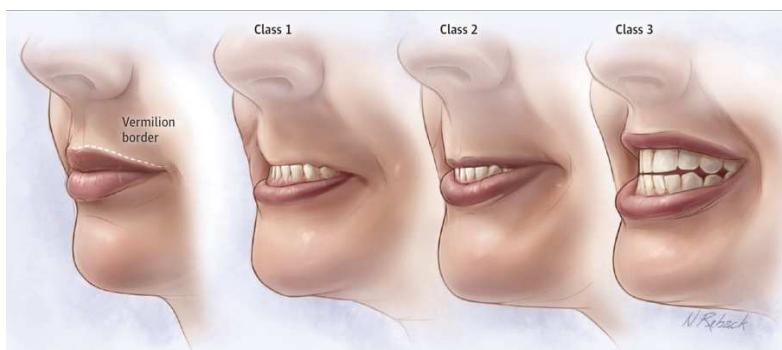**Slika 5.** Modificirana Mallampatijeva klasifikacija

Preuzeto sa: <https://www.sleepfoundation.org/sleep-apnea/mallampati-score>  
(pristupljeno 20.5.2024.)

Kao samostalni test, modificirana Mallampati klasifikacija nije dovoljna za točno predviđanje teške intubacije. Međutim, može imati kliničku korisnost u kombinaciji s drugim prognostičkim čimbenicima teškog dišnog puta, poput tireoentalne, sternoentalne i/ili interincizalne udaljenosti.

Procjena otvaranja usta provodi se uputom pacijentu da maksimalno otvori usta kako bi se utvrdila pokretljivost temporomandibularnog zgloba. Ukoliko je razmak između gornjih i donjih sjekutića manji od 3 cm, to može sugerirati mogućnost otežane intubacije.

O pokretljivosti temporomandibularnog zgloba ovisit će i test zagriža gornje usne koji se pokazao kao prediktor teške laringoskopije s većom specifičnošću i manjom varijabilnošću između promatrača u usporedbi s Mallampati klasifikacijom. Nesposobnost donjih sjekutića da zagrižu gornju usnu povezuje se s težom laringoskopijom.



**Slika 6.** Test zagriža gornje usne

Preuzeto sa: <https://journalfeed.org/article-a-day/2019/will-this-patient-be-difficult-to-intubate/>  
(pristupljeno 20.5.2024.)

Pregled zubala trebao bi se provesti prilikom procjene orofaringealne anatomije. Izbočeni i relativno dugi gornji sjekutići mogu otežati direktnu laringoskopiju (DL). Loše stanje zubala i labavi zubi povećavaju rizik od ozljede zuba i pomicanja zuba s naknadnom aspiracijom; vrlo labavi zubi trebaju biti uklonjeni prije laringoskopije. Kozmetički dentalni radovi, poput ljuskica, krunica i mostova, posebno su sklони oštećenju tijekom ODP-a. Bezubost predviđa laku ETI, ali potencijalno otežava ventilaciju maskom.

Testovi pomicanja donje čeljusti prema naprijed (test prognatizma mandibule) imaju prediktivnu vrijednost i trebali bi biti uključeni u procjenu dišnog puta. Nemogućnost pomicanja donjih sjekutića ispred gornjih sjekutića može ukazivati na otežanu laringoskopiju (2).

Pokretljivost glave i vrata također se može kvantitativno procijeniti mjerenjem sternomentalne udaljenosti između gornje granice manubriuma i vrha donje čeljusti s potpunom ekstenzijom glave i zatvorenim ustima. Udaljenosti manje od 12,5 cm povezane su s teškom intubacijom. Tireomentalna udaljenost mjeri se od vrha tiroidne hrskavice do vrha donje čeljusti s pacijentovom glavom i vratom u potpunoj ekstenziji i zatvorenim ustima. Vrijednost manja od 6 cm ukazuje na moguću otežanu intubaciju (12).

Procjena ukupnog raspona pokreta gornjeg cervikalnog dijela kralježnice može se provesti mjerenjem kuta koji stvara čelo kada je vrat u potpunoj fleksiji, a zatim u potpunoj ekstenziji. Mjerenje manje od 80 stupnjeva prediktivno je za tešku intubaciju (2).

Korišteni testovi su nepotpuni, s niskom specifičnošću i prediktivnom vrijednošću. To rezultira velikim brojem lažno pozitivnih i negativnih rezultata, te niskom osjetljivošću. Unatoč ovim statistikama, svaki anesteziolog ima obvezu procijeniti sve pacijente kako bi identificirao rizične faktore. Kombinacija više testova može poboljšati specifičnost, ali smanjuje osjetljivost, što može rezultirati propuštanjem teških slučajeva (12).

Razvijeni su modeli koji koriste nekoliko faktora rizika, poput Wilsonovog zbroja rizika (tjelesna težina, pokretljivost gornjeg cervikalnog dijela kralježnice, pokretljivost čeljusti, izbočeni sjekutići, mandibularni retrognatizam) i El-Ganzouri indeksa rizika (otvaranje usta, tireoentalna udaljenost, Mallampati klasifikacija, pokretljivost vrata, prognatizam zubi, tjelesna težina i povijest teške intubacije) u pokušaju poboljšanja prediktivne vrijednosti procjene dišnog puta. Zbog niske osjetljivosti i specifičnosti tradicionalnih mjera procjene dišnog puta, istražuju se novi modaliteti (2).

Dodatna slikovna dijagnostika može biti korisna, posebno kod pacijenata s poznatim patologijama gornjih dišnih putova. Rendgenska snimka može identificirati strana tijela te trahealnu kompresiju ili devijaciju. Računalna tomografija i magnetska rezonancija pružaju detaljnu evaluaciju složenih patologija i omogućuju multidisciplinarno planiranje (13).

Ultrazvuk pokazuje obećanja u malim studijama za predviđanje teške laringoskopije i intubacije, posebno u identifikaciji krikotiroidne membrane i mjerenju dubine korijena jezika.

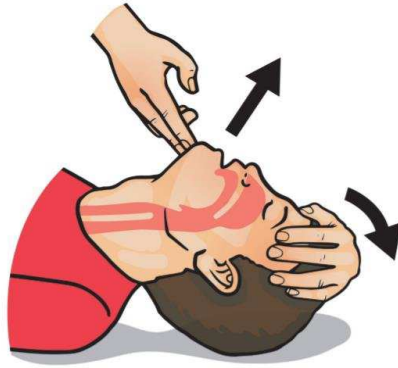Preoperativna nazalna endoskopija koristi se za izravno snimanje dišnih putova dok je pacijent budan (12).

## 4. OSNOVNE TEHNIKE OTVARANJA DIŠNOG PUTA

Osnovni postupci ODP-a jedni su od prvih koraka u sklopu održavanja života. Nakon provjere sigurnosti i stanja svijesti potrebno je procijeniti dišni put i disanje. Uzrok potpune ili djelomične opstrukcije dišnih puteva pri gubitku svijesti je gubitak tonusa mišića, zapadanje jezika i mekih tkiva ždrijela te opuštanje donje čeljusti. Nakon što se utvrdi i ukloni opstrukcija, potrebno je osigurati prohodnost dišnog puta te se pobrinuti da ostane otvoren do transporta u bolničku ustanovu. Dio procedure hitnog spašavanja disanja prije intubacije su manevar zabacivanja glave i podizanja brade te manevar podizanja čeljusti koji zbrinjavaju problem zapadanja jezika i guranja epiglotisa koji zatvara dišni put. Neinvazivne su, ručne metode za pomoć pri vraćanju prohodnosti gornjih dišnih puteva kada jezik blokira glotis, što se često događa kod nesvjesnih pacijenata. Ove metode zahtijevaju aktivnu i stalnu prisutnost operatera te su sastavni dio ventilacije maskom sa samoširećim balonom. Postavljanje pacijenta u pravilan položaj “njuškanja” preduvjet je za ove metode, kao i za invazivne metode upravljanja dišnim putevima. Ove metode treba nadopuniti korištenjem orofaringealnih ili nazofaringealnih airway-a.

### 4.1. Zabacivanje glave i podizanje brade (eng. head tilt/chin lift maneuver)

Postupak zabacivanja glave i podizanja brade temeljni je postupak, a često i jedini dovoljan za otvaranje dišnih puteva. Primjenjuje se u svim situacijama gdje je dišni put ugrožen, bez obzira na to je li osoba pri svijesti. Postupak započinje zabacivanjem pacijentove glave unatrag pritiskom na čelo (položaj “njušenja”). Vrhovi kažiprsta i srednjeg prsta se postavljaju ispod brade i čeljust povlači prema gore (slika 7). Ovo podiže jezik od stražnjeg dijela ždrijela i poboljšava prohodnost dišnog puta. Potrebno je povlačiti samo na koštanim dijelovima donje čeljusti jer pritisak na meka tkiva vrata može blokirati dišni put. Sumnja na ozljedu vratne kralježnice kontraindikacija je za izvođenje ovog zahvata (3,15). Kod dojenčadi u ležećem položaju relativno velika glava uzrokuje prirodnu fleksiju vrata koja komprimira mekane gornje dišne puteve. Jednostavno istezanje vrata može dovesti dojenče u optimalni položaj. Kod postavljanja starije djece, oslonac za glavu je obično dovoljan da pacijenta dovede u položaj “njušenja” (16).

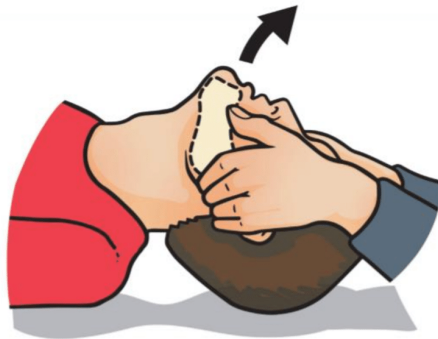

**Slika 7.** Tehnika zabacivanja glave i podizanja brade

Preuzeto sa: [https://www.researchgate.net/figure/Head-tilt-chin-lift\\_fig2\\_350446537](https://www.researchgate.net/figure/Head-tilt-chin-lift_fig2_350446537)  
(pristupljeno 27.5.2024.)

#### **4.2. Potiskivanje donje čeljusti prema naprijed (eng. jaw thrust maneuver)**

Potrebno je fiksirati glavu i vrat pacijenta u neutralnom položaju, postaviti dlanove na njegove sljepoočnice, a prste ispod angulusa donje čeljusti (slika 8). Tehnika je indicirana kod sumnje na ozljedu vrata uz izbjegavanje ekstenzije vrata. Potrebno je podignuti donju čeljust prstima, barem dok donji sjekutići ne budu viši od gornjih sjekutića. Ovaj manevar podiže jezik zajedno s donjom čeljusti, čime se ublažava opstrukcija gornjih dišnih puteva. Kao i kod podizanja brade, nužno je izbjegavati pritisak na meka tkiva vrata (3,15).



**Slika 8.** Tehnika potiskivanja donje čeljusti prema naprijed

Preuzeto sa: [https://www.researchgate.net/figure/Jaw-thrust\\_fig3\\_350446537](https://www.researchgate.net/figure/Jaw-thrust_fig3_350446537)  
(pristupljeno 27.5.2024.)

## **5. OROFARINGELANI I NAZOFARINGEALNI AIRWAY**

### **5.1. Orofaringealni airway**

Orofaringealni airway (OFA) jedan je od najčešće korištenih uređaja za osiguravanje prohodnosti dišnih puteva. Ima konkavnu površinu okrenutu prema kaudalnom smjeru koja prati zakrivljenost jezika, povlačeći ga od stražnjeg dijela ždrijela. Proksimalni kraj ima graničnik kako bi uređaj bio stabiliziran na usnama. OFA zaobilazi nosne šupljine, nazofarinks i opstrukciju mekog nepca tijekom inspiracije i ekspiracije, podiže jezik, podržava poziciju donje čeljusti prema naprijed te poboljšava ventilaciju maskom sa samoširećim balonom (1).

Održava prohodnost gornjeg dišnog puta u slučajevima opstrukcije uzrokovane stanjima bez svijesti. Smanjena svijest može dovesti do gubitka tonusa ždrijela što rezultira opstrukcijom dišnog puta jezikom, epiglotisom ili mekim nepcem (17).

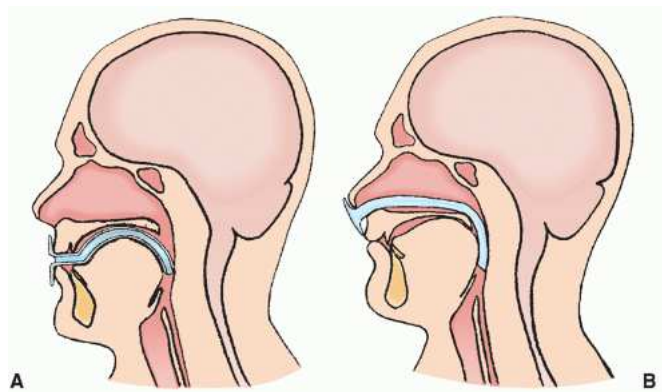
Zbog pritiska na bazu jezika i mogućeg kontakta s epiglotisom, OFA mogu izazvati kašalj, povraćanje ili laringospazam ako refleksi grkljana i ždrijela nisu dovoljno oslabljeni; stoga nisu prikladni za uporabu kod svjesnih pacijenata bez lokalne anestezije dišnih puteva (2).

OFA dolaze u različitim veličinama, od neonatalnih do onih za odrasle, obično izrađeni od plastike ili gume (1). Veličina se određuje mjerenjem od kuta pacijentovih usta do kuta čeljusti ili ušne resice. Neodgovarajuće veličine mogu pogoršati opstrukciju dišnih puteva, stoga je odabir ispravne veličine ključan. Pravilno postavljanje uključuje umetanje OFA s konkavnošću okrenutom prema stražnjem dijelu, a zatim rotaciju za 180 stupnjeva (2). Komplikacije mogu uključivati parezu lingvalnog živca (18) i manje traume usana i jezika. Oštećenje zuba najčešće se javlja kod pacijenata s parodontalnom bolešću, zubnim karijesom i lošim zubima (1).

### **5.2. Nazofaringealni airway**

Nazofaringealni airway (NFA) je jednokratni, mekani, tubularni uređaj koji podržava nosno disanje kontrolirajući opstrukciju dišnog puta u nosnim šupljinama, nazofarinksu, mekom nepcu i bazi jezika. Alternativa je OFA kada se usta ne mogu otvoriti ili kada OFA ne prevlada opstrukciju. Veličina se određuje prema vanjskom promjeru, pri čemu veći promjer znači i veću dužinu. Proksimalni graničnik stabilizira NFA na nosnici, dok je distalni kraj zakošen i idealno se smješta oko 10 mm iznad epiglotisa kada je potpuno umetnut. Pacijenti pri svijesti bolje podnose NFA nego OFA jer rjeđe izaziva reflekse grkljana i ždrijela. Kao i OFA, NFA ima

kaudalnu, ali nježniju konkavnost. Prikladna veličina NFA-a određuje se mjerenjem udaljenosti od donje čeljusti ili nosnice do vanjskog slušnog kanala. Obično se podmazuje lubrikantom na bazi vode (sa ili bez vodotopivog lokalnog anestetika) i zatim nježno umeće kroz kaudalni dio nosnog prolaza, prateći stražnji zid nazofarinksa i orofarinksa dok vrh ne dosegne hipofarinks. Može se umetnuti kroz bilo koju nosnicu, iako je zakošenost prema lijevo dizajnirana kako bi se olakšalo umetanje u desnu nosnicu. Zakošeni vrh minimizira traumu pri napredovanju kroz nosne šupljine i nazofarinks. Najčešća komplikacija je epistaksa zbog čega se prilikom umetanja nikada ne bi trebala koristiti sila (1,17). Kontraindikacije za korištenje NFA-a uključuju prijelome nosa, izrazitu devijaciju septuma, koagulopatiju, prijelome bazilarne kosti lubanje, curenje cerebrospinalne tekućine, trudnoću, transsfenoidalne kirurške zahvate i Caldwell-Luc zahvate (19).



**Slika 9.** A) pravilno postavljen orofaringealni airway B) pravilno postavljen nazofaringealni airway

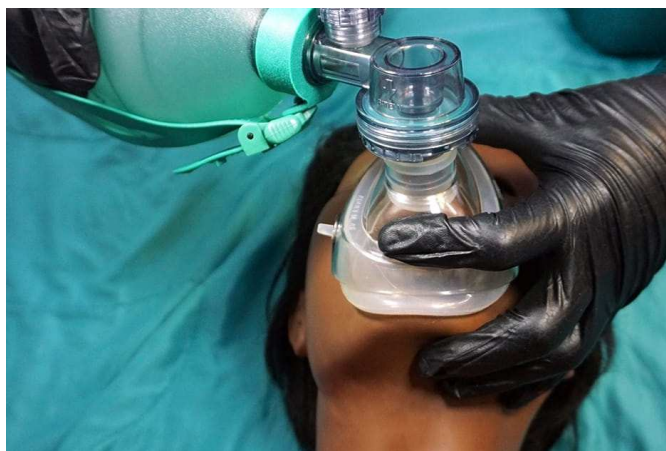
Preuzeto sa: <https://aneskey.com/airway-management-and-endotracheal-intubation/>  
(pristupljeno 1.6.2024.)

## 6. VENTILACIJA MASKOM

Ventilacija maskom je jednostavna, neinvazivna tehnika upravljanja dišnim putovima koja se može koristiti kao primarni način ventilacije za kratkotrajnu anesteziju ili kao privremeno rješenje za uspostavljanje definitivnog dišnog puta. Maska za lice se često koristi za preoksigenaciju, inhalacijsku indukciju anestezije, za dostavljanje kisika i anestetičkih plinova pacijentima koji spontano dišu, kao i anesteziranim putem ventilacije pod pozitivnim tlakom (PPV, eng. positive pressure ventilation) (2). Ventilacija maskom je korisna ne samo prije nego što se postignu uvjeti za ETI, već i kao tehnika spašavanja kada je intubacija otežana. Iz tog razloga, ventilacija maskom je važan dio ASA algoritma uspostave otežanog dišnog puta i ključna vještina za anesteziologa (20).

Oprez je potreban kod povećanog rizika od regurgitacije jer maska ne štiti od aspiracije želučanog sadržaja u pluća. Također, ventilaciju maskom treba pažljivo provoditi kod pacijenata s teškom traumom lica i kod stanja gdje je potrebno izbjegavati manipulaciju glavom i vratom, poput pacijenata s nestabilnim prijelomom vratne kralježnice. Anestetičke maske za lice dizajnirane su tako da formiraju brtvu oko nosa i usta pacijenta, omogućujući PPV i primjenu anestetičkih plinova; ne treba ih miješati s kisikovim maskama za lice koje služe samo za isporuku dodatnog kisika. Maske za lice dostupne su u raznim stilovima i veličinama, ali dijele osnovni dizajn: glavni dio, zračni jastuk i konektor. Zračni jastuk je dio maske koji dolazi u kontakt s licem prilagođavajući se anatomiji lica. Priključak se spaja na anesteziološki aparat ili balon za ventilaciju. Tehnika ventilacije maskom temelji se na dva ključna elementa: održavanje brtve između maske i lica pacijenta te prohodni gornji dišni put. Maska se obično drži lijevom rukom, pri čemu palac i kažiprst formiraju slovo "C" oko ovratnika konektora, treći i četvrti prst su na ramusu donje čeljusti, a peti prst na kutu donje čeljusti. Palac i kažiprst koriste se za stvaranje pritiska prema dolje kako bi osigurali čvrsto prijanjanje maske, dok preostali prsti podižu donju čeljust za održavanje prohodnosti dišnog puta (slika 10). Desna ruka je slobodna za ručnu ventilaciju samoširećim balonom. Ključno je da pritisak prstiju bude na koštanom dijelu donje čeljusti, a ne na mekom tkivu jer kompresija submandibularnog prostora može uzrokovati opstrukciju dišnog puta i otežati ventilaciju maskom.

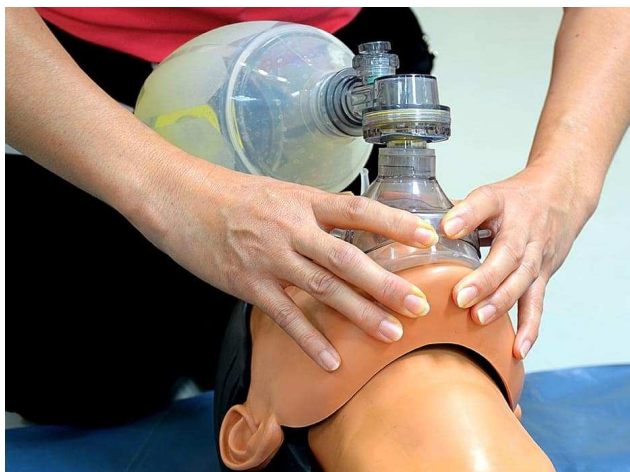



**Slika 10. Jednostruki C-hvat**

Preuzeto sa: <https://acls.com/articles/mask-ventilation/>  
(pristupljeno 1.6.2024.)

Tehnika s jednom rukom ponekad je neučinkovita, osobito kod pretilih pacijenata ili onih bez zuba zbog nemogućnosti održavanja brtve i/ili prohodnog gornjeg dišnog puta. U takvim situacijama, tehnika s dvije ruke može biti uspješnija. Ova tehnika zahtijeva asistenta ili korištenje tlačno kontrolirane ventilacije (PCV, eng. pressure controlled ventilation) putem anestezijskog aparata za osiguravanje PPV-a (2).



**Slika 11. Dvostruki C-hvat**

Preuzeto sa: <https://acls.com/articles/mask-ventilation/>  
(pristupljeno 1.6.2024.)

Upotreba PCV-a za ventilaciju maskom rezultira nižim vršnim tlakom u dišnim putevima i smanjenim inspiracijskim protokom u usporedbi s ručnom ventilacijom, što dodatno smanjuje rizik insuflacije želuca (21).

U tehnici s dvije ruke, lijeva ruka se postavlja kao u tehnici s jednom rukom, a desna ruka se stavlja na drugu stranu maske u identičnom položaju (slika 11). Studija na anestetiziranim pacijentima pokazala je da ova tehnika poboljšava prohodnost gornjih dišnih puteva u usporedbi s tradicionalnom tehnikom s jednom rukom, što se mjeri većim volumenima disanja tijekom PCV-a (22). Dodatne tehnike za poboljšanje brtve maske u teškim scenarijima uključuju stavljanje proteza kod bezubih pacijenata i postavljanje ljepljivog plastičnog zavoja preko brade s dlakama.

Učinkovitost ventilacije maskom provjerava se promatranjem podizanja prsnog koša, izdahnutih volumena zraka, pulsne oksimetrije i kapnografije. Kako bi se maksimalizirala prohodnost dišnih puteva, ventilacija maskom može se provoditi postavljanjem pacijenta u položaj “njuškanja” uz potisak donje čeljusti prema naprijed (“jaw thrust manevar”). Ako takav položaj ne uspije olakšati opstrukciju dišnih puteva, tada se mogu koristiti OFT ili NFT (2,23).

## 7. SUPRAGLOTIČKA POMAGALA

Izraz supraglotičko pomagalo (SGP) odnosi se na široku skupinu medicinskih uređaja koji se postavljaju naslijepo u ždrijelo, bez izravne vizualizacije grkljana, kako bi se osigurao kanal za ventilacijsku oksigenaciju i isporuku anestetičkih plinova bez potrebe za ETI (2). Prvobitno dizajnirane za upotrebu u operacijskim salama kao metoda elektivne, minimalno invazivne ventilacije, SGP su postale sveprisutne u rutinskoj anesteziji, hitnim stanjima te u raznim kirurškim i reanimacijskim postupcima (24).

Prototip SGP-a, laringealna maska (LM), uveden je u kliničku praksu 1988. godine. Od tada se LM pokazala kao jedno od najvažnijih dostignuća u rutinskom i otežanom ODP-u te je ključna komponenta ASA smjernica za zbrinjavanje otežanog dišnog puta (2).

Za razliku od facijalne maske, LM omogućuje “hands-free” tehniku uz jednaku sigurnost ODP-a. Učinkovita je u slučajevima kada je ventilacija maskom otežana, pružajući anesteziolozima sigurniju alternativu složenoj intubaciji, posebno u hitnim situacijama (25).

Ukoliko je pravilno postavljeno, SGP može djelovati kao vodič za ETI zbog čega ima ulogu kao pomoć pri teškoj intubaciji (17). Smjernice Društva za teške dišne putove (DAS, eng. Difficult Airway Society) iz 2015. za tešku ETI preporučuju SGP druge generacije za spašavanje dišnih putova nakon neuspjele intubacije (12).

Prednosti SGP-a uključuju jednostavnost, manju invazivnost i veću brzinu postavljanja u usporedbi s ETI kod iskusnih i manje iskusnih operatera, poboljšanu hemodinamsku stabilnost pri umetanju i vađenju SGP-a, smanjene potrebe za anestezijom te minimalni porast intraokularnog tlaka pri umetanju (17,26).

Glavni nedostaci SGP-a su ne pružanje zaštite od laringospazma te relativno manji pritisak brtvljenja nego ETI što može rezultirati neučinkovitom ventilacijom kada su potrebni viši tlakovi u dišnim putovima (2).

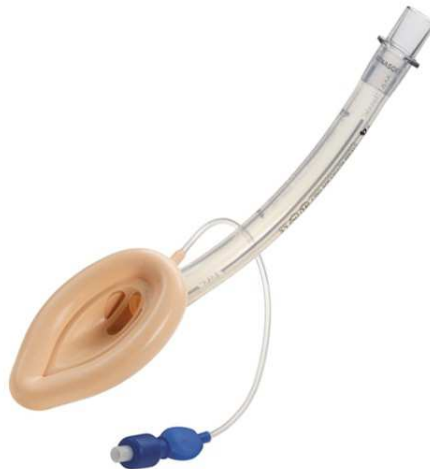SGP za višekratno korištenje uglavnom su izrađeni od silikona, dok su češće korištena-jednokratna, izrađena od polivinil klorida (PVC). On je općenito nešto čvršći od silikona pa je posljedično brtvljenje dišnih putova često lošije, a rizik od traume dišnih putova veći (12).

Postoji nekoliko klasifikacija SGP-a. Najčešća je podjela na SGP prve i druge generacije na temelju postojanja želučanog drena- odvodne cijevi paralelne s kanalom dišnog puta koja potječe iz distalnog (ezofagealnog) kraja uređaja i izlazi proksimalno u atmosferu (1,27).

### 7.1. Supraglotička pomagala prve generacije

SGP prve generacije jednostavni su uređaji bez posebnih značajki dizajna za smanjenje rizika od želučane regurgitacije i aspiracije te su stoga kontraindicirani u pacijenata s punim želucem ili sklonima refluksu. Uključuju klasičnu LMA, fleksibilnu LMA, Unique LMA i mnoge druge ekvivalentne uređaje za jednokratnu upotrebu. *Napomena: LMA (Laryngeal mask airway) zaštićeno je ime LM-ova tvrtke Teleflex.*

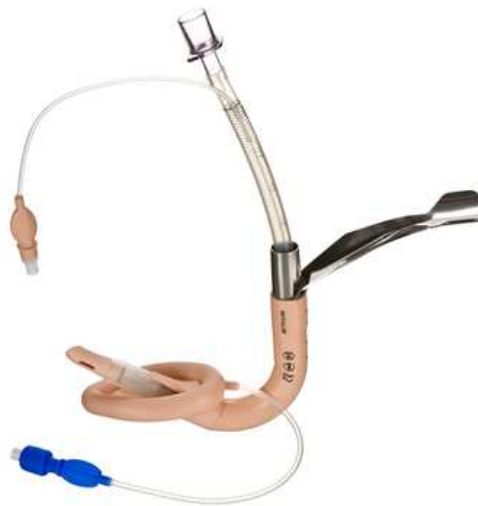Predstavnik je klasična LMA koja je prethodnik mnogih modernih supraglotičnih uređaja za disanje. Zbog širokog izbora veličina, moguća je primjena kod svih pacijenata, od novorođenčadi do odraslih osoba (12). Ovalnog oblika, maska je dizajnirana je da sjedi u pacijentovom hipofarinksu i okružuje supraglotične strukture.



**Slika 12.** Klasična larigealna maska

Preuzeto sa: <https://riomed.ae/product/reusable-laryngeal-mask-airway/>  
(pristupljeno 2.6.2024.)

LMA Fastrach, poznata i kao intubirajuća LM (I-LM), modificirana je i dizajnirana za omogućavanje slijepo intubacije kroz masku bez potrebe za manipulacijom glave ili vrata. Prvo se postavlja LM, a zatim kroz nju posebno dizajnirana trahealna cijev koja kroz glasnice prolazi u dušnik (28). Razlikuje se od klasične LMA po zakrivljenoj ventilacijskoj cijevi koja je gotovo pod pravim kutom te ugrađenom podizaču epiglotisa na svom distalnom kraju. Iako je intubacija moguća i sa klasičnom LMA, uspješnost je značajno manja nego s I-LM. Klasična LMA je i dalje preferirajuće SGP u pedijatrijskoj anesteziji zbog dostupnosti u manjim veličinama u kojima se I-LM ne proizvodi. Postavljanje I-LM rezultira uspješnom ventilacijom u gotovo svim slučajevima te uspješnom slijepom intubacijom u oko 75% do 80% slučajeva. Nakon postavljanja, intubacija se može izvesti na slijepo ili uz pomoć fleksibilnog bronhoskopa (29).



**Slika 13.** Intubirajuća laringealna maska (LMA Fastrach)

Preuzeto sa: <https://us.myteleflex.com/en/USD/All-Categories/Anesthesia/Airway/Supraglottic-Airways/LMA®-Fastrach™-Reusable-Airway/p/13140>  
(pristupljeno 2.6.2024.)

## 7.2. Supraglotička pomagala druge generacije

SGP druge generacije (npr. LMA Protector, LMA ProSeal, LMA Supreme, AuraGain, Combitube i i-gel) imaju značajke dizajna koje omogućuju brzu drenažu želučane tekućine ili sekreta i smanjuju rizik od aspiracije te insuflacije želučanih plinova tijekom ventilacije. Neki modeli imaju blok za zagriz kako bi se spriječilo da pacijent zagriže cijev i začepi je tijekom izlaska iz anestezije (17).

ProSeal LMA je jedan je od najvažnijih napredaka u tehnologiji SGP-a. Sadrži posebnu cijev za disanje povezanu sa ždrijelom te odvodnu cijev povezanu s jednjakom, omogućujući funkcionalno odvajanje respiratornog i probavnog trakta. Odvodna cijev odvodi plinove i tekućine koji propuštaju u jednjak u slučaju regurgitacije te omogućuje umetanje orogastrične cijevi. S poboljšanim brtvljenjem dišnih puteva i jednjaka, ProSeal LMA je po performansima jednaka ili bolja od svih drugih SGP za disanje pri čemu je jedina potencijalna mana poteškoća pri umetnju, koja se može prevladati dobrom tehnikom (12,30).

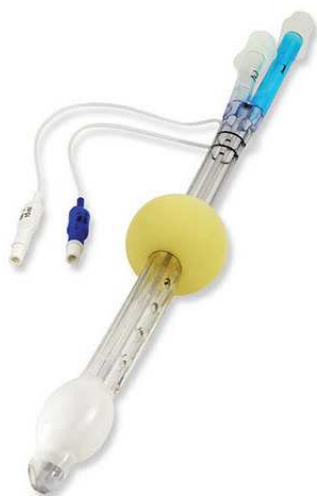Ezofagotrahealni Combitube (ETC) je specifično dizajnirano SGP s dva lumena te s dvije manžete za brtvljenje, jednu za ždrijelo i jednu za jednjak. Glavna namjena ETC-a je hitna intubacija. Najčešće se koristi u predhospitalnim situacijama, a ponekad i tijekom opće anestezije.

Prvi lumen ETC-a, dulja plava cijev, zatvorena je na distalnom kraju, ali na razini ulaza u dušnik ima više bočnih otvora između manžeta koji omogućuju oksigenaciju i ventilaciju. Drugi lumen, kraća prozirna cijev, završava otvorenim krajem i s distalnim balonom podsjeća na ETT (slika 14). Kao i ostala SPG, uvodi se bez vizualizacije grkljana sve dok se oznake na tubusu ne poravnaju s pacijentovim zubima. Zatim se proksimalna manžeta napuše sa 40-100 mL zraka, što tubus pomakne oko 1 cm van. Distalna manžeta se napuše kroz bijeli ventil sa oko 5-15 mL zraka.

Postoje dva moguća scenarija. Više od 90% slučajeva dovodi do postavljanja uređaja u jednjak, pri čemu se ventilacija provodi putem duljeg, plavog ezofagealnog lumena. Kada su oba balona napuhana, hipofarinks je odvojen od jednjaka donjom manžetom, a od orofarinksa gornjom manžetom. Ako je uređaj postavljen u dušnik, ventilacija se provodi preko kraćeg, prozirnog trahealnog lumena koji je otvoren na distalnom kraju. U tom slučaju, distalna manžeta djeluje

kao balon na ETT-u, a gornja faringealna manžeta se smješta između baze jezika i mekog nepca, čime se tubus fiksira. Kada je ETC smješten u jednjaku, kroz trahealni lumen može se uvesti orogastrična sonda za pražnjenje sadržaja želuca.

U oba slučaja, disanje se kontrolira obostranom auskultacijom pluća i epigastrija kako bi se utvrdilo koji lumen je ventilacijski. Upotreba ETC-a kao primarni dišni put ograničena je zbog većeg rizika od komplikacija u usporedbi s LM ili ETI, kao što su promuklost, disfagija i krvarenje (2,31).



**Slika 14.** Ezofagotrahealni Combitube

Preuzeto sa: <https://www.boundtree.com/airway-oxygen-delivery/specialty-tubes/combitube-airways/p/group000053>  
(pristupljeno 12.6.2024)

Najpoznatiji predstavnik SP-a druge generacije je i-gel, jednokratni uređaj s anatomske oblikovanom dizajnom izrađen od mekane, gelu slične plastike (slika 15). Postavlja se na slijepo, bez izravne vizualizacije glotisa, s označenim dubinama umetanja na bočnoj strani uređaja. Nakon postavljanja, toplina i vlažnost u području hipofarinksa omogućuju gelu da postane fluidniji i prilagodljiv perilaringealnim i hipofaringealnim strukturama, stvarajući prostor za oksigenaciju i disanje bez upotrebe manžete na napuhavanje. Široko tijelo ovalnog presjeka dizajnirano je kako bi spriječilo rotaciju i djelovalo kao integrirani blok za zagriz. Unatoč dodatnoj drenažnoj cijevi, i-gel ne nudi apsolutnu zaštitu od aspiracije želučanog sadržaja.

Namijenjen je za upotrebu kod pacijenata natašte, za spontanu i kontroliranu ventilaciju. Različite veličine dostupne su za pacijente svih dobnih skupina (17,29). Posebno je pogodan kao vodilica za ETI kod otežnog ODP-a, a zbog dobre učinkovitosti, sigurnosti, brzine i jednostavnosti umetanja, široko se koristi u hitnim stanjima. Nakon uporabe i-gela, grlobolje i disfagija su manje učestale nego kod drugih SGP-ova (32).



**Slika 15.** I-gel

Preuzeto sa: <https://halomedicals.com/product/i-gel-supraglottic-airway/>  
(pristupljeno 2.6.2024.)



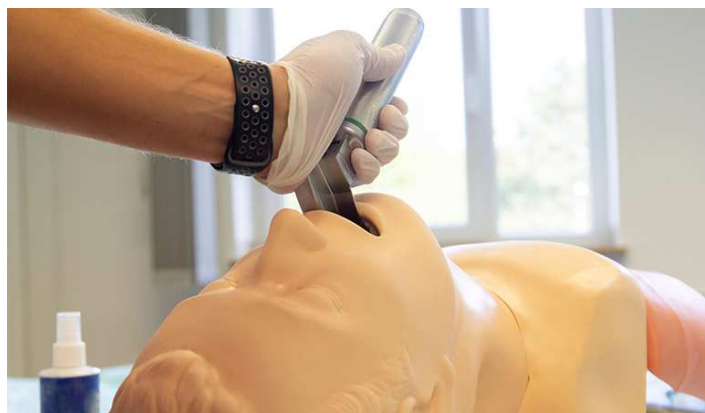## 8. LARINGOSKOPIJA

Laringoskopi su uređaji koje omogućuju vizualizaciju ulaska u grkljan za vrijeme ETI. Također se mogu koristiti za vizualizaciju grkljana ili ždrijela radi aspiracije, uklanjanja stranog tijela i postavljanja nazogastrične sonde (33) .

Tradicionalni laringoskopi imaju ručku spojenu s metalnom lopaticom koja obično na sredini ima izvor svjetla. Lopatice su dizajnirane da pomiču tkiva i osvijetljavaju dišne puteve kako bi se izvela ETI dok operater izravno vidi osvijetljeni lumen grkljana (direktna laringoskopija, slika 16). To zahtijeva gotovo savršeno poravnanje oralne, faringealne i laringealne osi, što može biti zahtjevno i često teško izvedivo. U posljednjem desetljeću, kamere su postale sastavni dio lopatica laringoskopa (videolaringoskopi), omogućujući prikaz slike na ugrađenom ili zasebnom ekranu. Ovisno o dizajnu videolaringoskopa, potreba za pomicanjem tkiva i poravnanjem može biti smanjena ili potpuno eliminirana. Ova tehnika se naziva neizravna laringoskopija ili, preciznije, videolaringoskopija (12).

### 8.1. Direktna laringoskopija

Macintosh i Miller lopatice dizajnirane su za brzo postavljanje ETT-a. Macintosh lopatica je široka, zakrivljena i ima prirubnicu za pomicanje jezika ulijevo kada se uvodi u usta s desne strane (paraglosalni pristup). Lopatice se zatim usmjeravaju prema sredini, a vrh se usmjerava u valemulu kada epiglotis postane vidljiv. Nježno povlačenje lopatice podiže epiglotis i otkriva glotični otvor. Miller lopatica je duža i ravnija, s blago zakrivljenim vrhom. Obično se umeće koristeći srednji pristup, a distalni kraj se koristi za direktno podizanje vrha epiglotisa. Rizik od traume i modrica na različitim strukturama (npr. epiglotis ili zubi) veći je s ravnom lopaticom. Veličine lopatica 3 ili 4 prikladne su za većinu zahvata kod odraslih. Šira površina Macintosh lopatice može bolje podići višak mekih tkiva gornjih dišnih puteva, dok duži i uži profil Miller lopatice može pomoći kod uskog otvora usta ili dugog epiglotisa (slika 17) (34).



**Slika 16.** Tehnika direktne laringoskopije  
Preuzeto sa: <https://hr.izzi.digital/DOS/92761/92780.html>  
(pristupljeno 3.6.2024.)

(A)



(B)

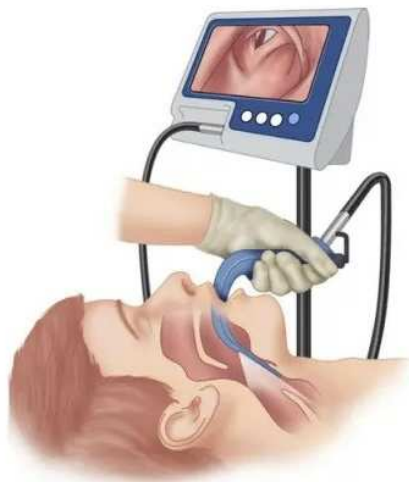

**Slika 17.** Lopatice za direktnu laringoskopiju A) Millerova B) Macintosheva  
Preuzeto sa: [https://www.researchgate.net/figure/Laryngoscope-blades-used-in-the-study-A-Miller-blade-B-Macintosh-blade\\_fig1\\_315778825](https://www.researchgate.net/figure/Laryngoscope-blades-used-in-the-study-A-Miller-blade-B-Macintosh-blade_fig1_315778825)  
(pristupljeno 3.6.2024.)

## 8.2. Indirektna laringoskopija

Indirektni laringoskopijski uređaji pružaju video ili optičko snimanje pomoću ogledala i prizmi za poboljšanje vizualizacije glotisa kod osoba kod kojih je poravnanje osi dišnih puteva otežano. Neki uređaji imaju oštro zakrivljenu lopaticu, dok drugi imaju kanal za olakšavanje postavljanja ETT-a kroz prednji glotis s glavom u neutralnom položaju (35).

- Potencijalne prednosti videolaringoskopije u usporedbi s direktnom laringoskopijom uključuju:
- poboljšani pregled tijekom laringoskopije (posebno kod teškoća)
  - smanjeno pomicanje glave i vrata za postizanje pregleda grkljana, što je važno kod pacijenata s potencijalno nestabilnim prijelomom vratne kralježnice
  - poboljšana lakoća ETI i smanjen broj neuspjelih intubacija
  - smanjena trauma dišnih puteva
  - smanjena postoperativna promuklost
  - mogućnost prikaza slike na udaljenom ekranu, što omogućava:
    - bolji nadzor mentora tijekom ETI koju izvode pripravnici te lakše usvajanje vještine izravne laringoskopije kod pripravnika
    - snimanje za medicinsku dokumentaciju, edukacijske te medicinsko-pravne razloge (12)



**Slika 18.** Videolaringoskopija

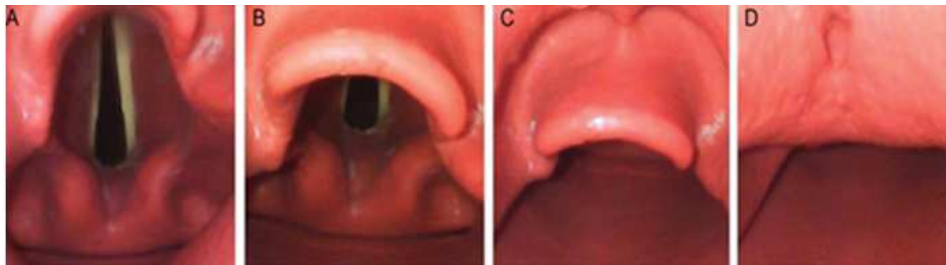
Preuzeto sa: <https://emedecare.medium.com/enhancing-patient-safety-why-hospitals-should-consider-implementing-video-laryngoscopy-24650dcb9ec8>

(pristupljeno 4.6.2024.)

Pouzdanost tumačenja istraživanja koja uspoređuju direktnu i indirektnu laringoskopiju je izazovno. Neka literatura sugerira da indirektna laringoskopija ne pruža značajnu prednost kod prosječnog pacijenta, ali ima visoku stopu uspjeha intubacije kod pacijenata s čimbenicima rizika za otežane dišne puteve, pretilošću ili neuspjehom u direktnoj laringoskopiji (36).

Videolaringoskopija (VL) može ubrzati proces obuke kod početnika i pružiti visoku stopu uspjeha pri prvom pokušaju u rukama manje iskusnih intubatora (37). Nekoliko studija je

pokazalo poboljšanu vizualizaciju glotisa, ali bez jasne koristi u stopi uspjeha pri prvom pokušaju korištenjem indirektno laringoskopije za hitno ODP. Neuspjeh DL-a često je povezan s nemogućnošću vizualizacije glotisa, dok je neuspjeh kod VL često povezan s nemogućnošću prolaska ETT-a (38). Svaki uređaj ima jedinstvene tehničke aspekte s kojima se operateri moraju upoznati kako bi maksimizirali njihove potencijalne koristi (34). Teškoće pri ETI pomoću direktne laringoskopije prvenstveno su posljedica nedovoljnog pogleda na glotis. Neki od prediktora za tešku laringoskopiju koji se mogu identificirati tijekom preoperativne procjene dišnih puteva su dugi gornji sjekutići, nemogućnost protruzije donje čeljusti, mali otvor usta, Mallampati klasifikacija III ili IV, visoko nepce, kratka tireomentalna udaljenost, kratak i debeo vrat te ograničena pokretljivost vratne kralježnice. Cormack i Lehane razvili su ljestvicu ocjenjivanja kako bi opisali laringoskopske poglede. Stupnjevi se kreću od I do IV, počevši s I (najbolji pogled), u kojem su epiglotis i glasnice potpuno vidljivi, do IV (najteži pogled), u kojem epiglotis ili grkljan nisu vidljivi. Pogled stupnja IV zahtijeva alternativnu metodu intubacije (slika 19).



**Slika 19.** Četiri stupnja Cormack Lehane klasifikacije  
Preuzeto sa: <https://www.ijca.in/html-article/10080>  
(pristupljeno 4.6.2024.)

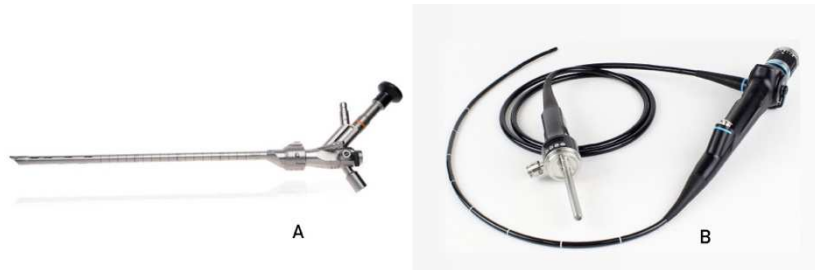
Alternativna metoda ocjenjivanja laringoskopskog pogleda je ljestvica postotka otvorenosti glotisa, koja se određuje prema postotku glasnica od prednje komisure do aritenoidnog zareza koje se mogu vidjeti tijekom laringoskopije (2). Pokazano je da ova ljestvica ima veću međupromatračku pouzdanost od Cormack-Lehane sustava ocjenjivanja i potencijalno je korisnija za istraživačke studije u direktnoj i indirektnoj laringoskopiji (39).

## 9. BRONHOSKOPIJA

Bronhoskopija je najvažnija metoda za potvrdu prisutnosti stranog tijela u dišnim putevima koja se primjenjuje kod svakog pacijenta sa sumnjom na strano tijelo, čak i nakon uredne rendgenske snimke prsnog koša. Bronhoskopija se može izvesti rigidnim (RB) ili fleksibilnim bronhoskopom (FLB), a osim za dijagnostiku, koristi se za uklanjanje stranog tijela.

Rigidna bronhoskopija je češće prvi izbor za dijagnozu i uklanjanje stranog tijela iz traheobronhalnog stabla. Suvremeni RB koristi se za dijagnozu i liječenje benignih i malignih bolesti središnjih dišnih putova. Indikacije za njegovu primjenu uključuju vađenje stranih tijela, zaustavljanje krvarenja i uklanjanje krvnih ugrušaka kod pacijenata s hemoptizom, kao i olakšavanje opstrukcije dišnih putova uzrokovane tumorima ili stenozama nastalim uslijed intubacije. Rigidna bronhoskopija najučinkovitija je u kombinaciji s drugim metodama, uključujući radiološke tehnike, fleksibilnu bronhoskopiju, ezofagoskopiju i laringoskopiju. Ipak, istraživanja pokazuju da je uporaba FLB-a nezanemariva metoda uklanjanja stranog tijela iz dišnih puteva. Prednosti FLB-a uključuju mogućnost ekstrakcije uz sedaciju i lokalnu anesteziju, bolji pristup dišnim putevima s manjim promjerom, te izbjegavanje ozljeda zuba, glasnica i bronhijalne sluznice. FLB se može povezati na video sustav u boji, što olakšava vizualizaciju dišnih puteva i dokumentiranje nalaza.

Unatoč mnogim prednostima, fleksibilna bronhoskopija se češće koristi kao dijagnostička metoda kod pacijenata s nejasnim simptomima aspiracije, dok se rigidna bronhoskopija koristi za uklanjanje stranog tijela nakon pozitivnog nalaza fleksibilne bronhoskopije ili kod pacijenata s jasnom kliničkom slikom. Prednosti RB-a uključuju bolju vizualizaciju, dobru ventilaciju i mogućnost upotrebe različitih instrumenata. Komplikacije povezane s bronhoskopijom uključuju laringealni edem, laringospazam, bronhospazam, hemoptizu, pneumomediastinum i pneumotoraks (40,41).



**Slika 20.** A) rigidni bronhoskop B) fleksibilni bronhoskop  
preuzeto i prilagođeno prema: <https://www.maisonstout.be/?i=olympus-flexible-fiberoptic-bronchoscope---aa-medical-yy-21E83Lhg> i <https://www.richard-wolf.com/en/disciplines/pneumology-thoracic-surgery/texas-bronchoscope>  
(pristupljeno 13.6.2024.)

## 10. ENDOTRAHEALNA INTUBACIJA

Endotrahealna intubacija je najefikasnija metoda i zlatni standard u ODP. Endotrahealni tubus postavljanjem direktno u dušnik potpuno odvaja dišni put od probavnog sustava pružajući pritom maksimalnu zaštitu od aspiracije želučanog sadržaja. Pored toga, omogućena je uspješna oksigenacija i ventilacija pri prvom pokušaju kao i ventilacija pod pozitivnim tlakom u dišnim putovima, za razliku od ventilacije maskom za lice ili SGP-om (42).

ETI je česta, ali rizična procedura koja se izvodi kod kritično bolesnih pacijenata. Postoje bitne razlike između elektivne intubacije u operacijskoj sali i hitne intubacije. Hitna intubacija kod teško bolesnih pacijenata nosi rizike od hipoksije, nestabilnosti krvnog tlaka, srčanog zastoja i smrti. Važan je sustavni pristup kako bi se optimizirali fiziološki uvjeti i maksimalno povećala vjerojatnost uspjeha već prilikom prvog pokušaja (34).

Direktna laringoskopija je najčešće korištena tehnika koja olakšava ETI, međutim, razvijen je širok spektar alternativnih uređaja i tehnika za intubaciju kako bi se prevladala problematika pri otežanoj konvencionalnoj laringoskopiji. SGP su adekvatna za pacijente koji su natašte i podvrgnuti elektivnoj operaciji s općom anestezijom. Ipak, određena stanja ili kliničke situacije zahtijevaju ETI, iako je pojava SGP druge generacije donekle smanjilo brojku takvih stanja (2).

Postoji mogućnost orotrahealne i nazotrahealne intubacije. Obje rute intubacije imaju svoje prednosti i nedostatke. Orotrahealna intubacija je češća, jednostavnija i manje bolna od nazalne intubacije kod direktne laringoskopije. Preferira se kod apnoičnih, traumatiziranih i kritično bolesnih pacijenata zbog svoje brzine u usporedbi s nazotrahealnom intubacijom, rezerviranom za budne pacijente koji dišu spontano ili za situacije u kojima orotrahealna intubacija kontraindicirana. S druge strane, nazalna intubacija može uzrokovati krvarenje, sinusitis i ozljede retrofarinksa, ali je poželjnija u sprječavanju laringealnih komplikacija. Također, smanjuje ozljede jezika, zubi i usana te rizik od slučajnog ekstubiranja zbog jednostavnijeg pričvršćivanja tubusa (43,44).

ETI indicirana je u sljedećim stanjima:

- respiracijska insuficijencija različita uzroka
- opstrukcija gornjih dišnih puteva
- značajne plućne abnormalnosti
- pun želudac
- povećan rizik od aspiracije želućanih sekreta ili krvi
- kritično bolesni pacijenti
- ORL kirurški zahvati
- postoperativna ventilacijska potpora
- neuspješno postavljanje SGP-a
- Glasgow koma skala  $\leq 8$
- nepovoljan položaj pacijenta koji onemogućuje hitnu ETI
- predviđen otežan dišni put
- produženi kirurški zahvati (2)

Ove indikacije se procijenjuju evaluacijom mentalnog stanja pacijenta, stanja koja mogu ugroziti dišni put, razine svijesti, respiratorne frekvencije, respiratorne acidoze i razine oksigenacije. Rizici i koristi ETI trebaju se procijeniti kao i kod bilo kojeg drugog medicinskog zahvata, a odluka o postavljanju definitivnog dišnog puta trebala bi uzeti u obzir specifično kliničko stanje svakog pacijenta.

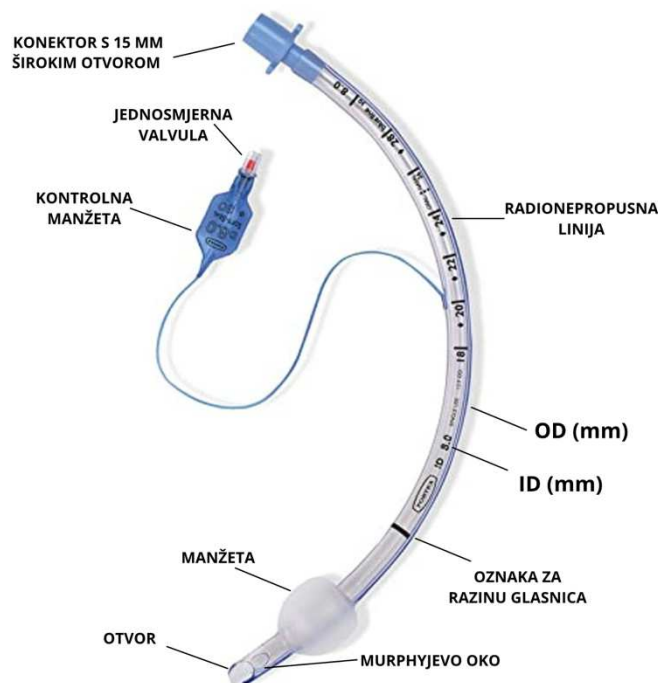
Osiguravanje dišnog puta je prioritet kod zbrinjavanja akutno bolesnih ili ozlijeđenih pacijenata, stoga nema apsolutnih kontraindikacija za hitnu ETI. Međutim, postoje relativne kontraindikacije kod kojih intubacija može biti nesigurna. Teška orofacijalna trauma može ometati orofaringealnu intubaciju zbog značajnog krvarenja ili poremećaja anatomije lica i gornjih dišnih putova. Manipulacija vratnom kralježnicom tijekom intubacije može biti štetna za pacijente s ozljedom kralježnice i imobilizacijom. U takvim kliničkim situacijama treba primijeniti alternativne metode ventilacije i oksigenacije, ukoliko kliničko stanje to dopušta (45).

ETI nije lagan zadatak već ona zahtijeva znanje, iskustvo i potrebnu opremu. ETT i laringoskop su neizostavni dio opreme, a ostatak opreme uključuje sterilnu špricu za napuhivanje balončića, stilet, lubrikant, fiksator tubusa, samošireći balon, hvataljku po Magillu, aspirator i stetoskop (46).



## 10.1 Endotrahealni tubus

Endotrahealni tubusi omogućuju ODP pacijenta, omogućujući spontanu i kontroliranu ventilaciju. Ove jednokratne plastične cijevi izrađene su od PVC-a koji može biti proziran, u boji slonovače ili silikonski obrađen. Budući da plastika nije vidljiva na rendgenogramu, trahealne cijevi imaju radionepropusnu liniju duž cijele duljine, što omogućuje njihovu vidljivost na rendgenskim snimkama prsnog koša. ETT ima oznaku za unutarnji (ID, eng. internal diameter) i vanjski promjer (OD, eng. outside diameter). Njegova veličina odnosi se na ID, koji je označen na vanjskoj strani cijevi u milimetrima. Uži tubusi povećavaju otpor protoku plinova zbog čega je poželjno koristiti cijev s najvećim mogućim unutarnjim promjerom. To je posebno važno tijekom spontane ventilacije kod koje pacijentov vlastiti respiratorni napor mora prevladati otpor cijevi. Duljina tubusa (mjerena od vrha cijevi) označena je u centimetrima na vanjskoj strani cijevi. Tubus se može skratiti i prilagoditi potrebama pojedinog pacijenta. Ako je predugačak, postoji značajan rizik ulaska u jedan od glavnih bronha, njačešće desni. Neki dizajni imaju



oznaku za dubinu intubacije koja se nalazi 3 cm proksimalno od manžete, označavajući mjesto gdje bi se nakon intubacije trebale nalaziti glasnice. One pomažu u preciznom postavljanju vrha trahealne cijevi unutar dušnika. Međutim, točnu dubinu položaja ETT-a uvijek treba potvrditi auskultacijom. Iznad i nasuprot distalnog otvora nalazi se bočni otvor nazvan Murphyjevo oko koje omogućuje ventilaciju u slučaju začepjenja distalnog otvora sekretima, krvlju ili stijenkom dušnika (slika 21) (17).

**Slika 21.** Dijelovi endotrahealnog tubusa

Preuzeto i prilagođeno prema:

<https://docuses.com/docuses.com/endotracheal-tube-4-5-cuffed/>

(pristupljeno 12.6.2024.)

Kod ETI uglavnom je korišten tubus s manžetom koji je smješten iznad distalnog kraja tubusa te nakon napuhavanja stvara hermetičku brtvu unutar dušnika. Na taj način onemogućuje pomicanje tubusa, istjecanje isporučenog zraka te smanjuje rizik aspiracije želučanog sadržaja. Na proksimalnom dijelu tubusa nalazi se kontrolna manžeta preko kojeg se napuhuje distalna manžeta i kontrolira tlak prenesen na dušnik (2).

Različite varijacije ETT-a uključuju orotrahealne i nazotrahealne tubuse, tubuse s manžetom i bez nje, armirane, dvolumenske, preformirane tubuse, kao i metalne tubuse namijenjene kirurškim zahvatima s primjenom lasera (47).

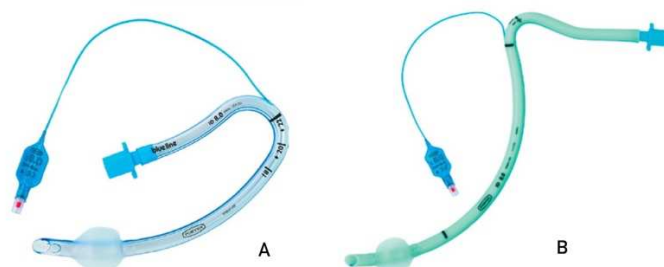
Armirani ETT (slika 22) izrađen je od plastike ili silikonske gume, no ima deblju stijenku tubusa jer sadrži ugrađenu spiralnu žicu od metala ili čvrstog najlona. Koristi se u anesteziji za operaciju glave i vrata. Spirala pomaže u sprječavanju savijanja i začepljenja tubusa kada se glava i/ili vrat rotiraju ili savijaju, pružajući joj istovremeno snagu i fleksibilnost. Zbog prisutne spirale nije moguće prilagoditi duljinu cijevi prema potrebi, što povećava rizik od neželjenog intubiranja bronha.



**Slika 22.** Armirani endotrahealni tubus

Preuzeto sa: <https://www.respicare.co.in/anesthesiology/>  
(pristupljeno 12.6.2024.)

Preformirani oralni ili nazalni Ring-Aldair-Elwin (RAE) ETT koristi se uglavnom tijekom anestezije za maksilofacijalne zahvate. Savija se na mjestu izlaska cijevi, tako da su spojevi s dišnim sustavom na razini brade, ne ometajući kirurški pristup. Takve cijevi mogu biti s manžetom ili bez nje (slika 23) (17).



**Slika 23.** A) Oralni RAE tubus B) Nazalni RAE tubus

Preuzeto i prilagođeno prema: <https://aneskey.com/tracheal-tubes-tracheostomy-tubes-and-airways/>  
(pristupljeno 12.6.2024.)

Posebni endotrahealni tubusi za ODP tijekom laserskih operacija na grkljanu ili dušniku dizajnirani su tako da mogu izdržati djelovanje laserskih zraka ugljičnog dioksida i kalij-titanil-fosfata, čime se smanjuje rizik od požara ili oštećenja cijevi. Požari u dišnim putovima zbog zapaljenja ETT-a najozbiljnija su opasnost povezana s upotrebom lasera u operacijskoj sali. Manžeta je ispunjena fiziološkom otopinom obojenom metilenskim modrilom. Ako laser uspije oštetiti manžetu, boja pomaže identificirati puknuće, a fiziološka otopina sprječava nastanak požara u dišnim putevima (1,17).

Tubusi bez manžete koriste se u pedijatrijskoj anestezilogiji jer smanjuju iritaciju sluznice dušnika i rizik od razvoja postintubacijskog krupa. Dvolumenski tubusi se koriste za elektivnu ventilaciju jednog plućnog krila dok je drugo kolabirano. Omogućuju razdvajanje pluća i uspostavljaju neovisnu ventilaciju pojedinog plućnog krila (47).

ETT-a ima različitih veličina, od onih za novorođenčce pa do onih za odrasle. Bira se ovisno o spolu pacijenta i težini zbrinjavanja dišnog puta. Tradicionalno, ETT veličine 7,0 koristi se za žene, dok se za muškarce koristi veličina 8,0. Varijacije u veličini ovise o visini pacijenta i potrebi za bronhoskopijom.

Kod djece se veličina ETT-a određuje pomoću jednadžbi:

$$\text{veličina} = [(\text{dob}/4) + 4] \text{ za tubuse bez manžete i}$$

$$\text{veličina} = [(\text{dob}/4) + 3,5] \text{ za tubuse s manžetom (45)}$$

**Tablica 1.** Preporučene veličine ETT-a za pedijatrijsku dob prema (17)

Dob	Tjelesna težina (kg)	Veličina unutrašnjeg promjera ETT-a (mm)	Duljina ETT-a (cm)
Novorođenče	2-4	2.5-3.5	10-12
1-6 mj.	4-6	4.0-4.5	12-14
6-12 mj.	6-10	4.5-5.0	14-16
1-3 god.	10-15	5.0-5.5	16-18
4-6 god.	15-20	5.5-6.5	18-20
7-10 god.	25-35	6.5- 7.0	20-22
10-14 god.	40-50	7.0-7.5	22-24

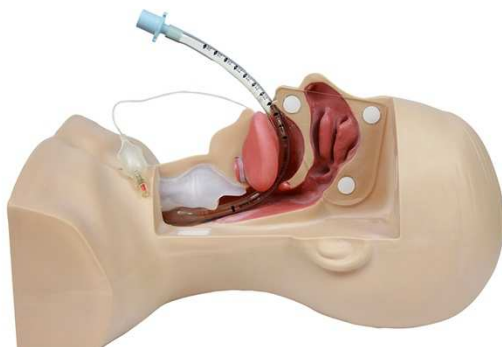
## 10.2. Postupak endotrahealne intubacije

Odgovarajuća priprema, provjera opreme i pozicioniranje pacijenta ključni su za uspješnu intubaciju. Ako vrijeme dopušta, prvi korak je vanjska procjena pacijenta, koja je prethodno detaljno opisana. Nakon toga potrebno je postaviti pacijentovu glavu u optimalan položaj za laringoskopiju kako bi se dobio najbolji mogući pogled na glasnice i procijenile eventualne anatomske abnormalnosti. Tradicionalno se smatra da je to položaj "njušenja" jer poravnava oralnu, faringealnu i laringealnu os (45). Kod sumnje na ozljedu vratne kralježnice, glava se mora ručno imobilizirati u neutralnom položaju (48).

Laringoskop se drži u lijevoj ruci operatora. Operator ga zatim uvodi u desnu stranu pacijentovih usta primjenjujući pritisak prema gore pod kutom od 45 stupnjeva na jezik. Dok laringoskop klizi prema stražnjem dijelu orofarinksa, oštrica se koristi za pomicanje jezika prema lijevoj strani usta, stvarajući prostor za ETT. Uz čvrsto držanje laringoskopa lijevom rukom i bez savijanja zapešća, vizualiziraju se sve strukture orofarinksa dok se ne izlože glasnice. Kada se glotis vizualizira, desnom se rukom uz pomoć stileta uvodi ETT s desne strane oštrice laringoskopa i pod kontrolom oka prati njen prolazak kroz glasnice. Neke vrste tubusa imaju oznaku blizu manžete koja pokazuje relativnu dubinu umetanja kroz glasnice. U očekivano teškim intubacijama, operatori bi trebali razmotriti izvođenje intubacije s videolaringoskopom.

Nakon što se uspješno postavi ETT i napuše manžeta, uklanja se stilet te se proksimalni kraj tubusa povezuje se s kapnometrom i uređajem za ventilaciju.

Pozicija tubusa u dušniku provjerava se kapnografijom te na taj način isključuje intubaciju jednjaka ili hipofarinksa. Liječnik također treba auskultirati simetrične bilateralne zvučne znakove disanja, odsustvo zvukova disanja iznad želuca kao i obostrano i simetrično odizanje prsnog koša. Rendgenski snimak prsnog koša nakon intubacije potvrđuje položaj distalnog kraja ETT-a 2 do 4 cm proksimalno od karine i isključuje intubaciju glavnih bronha (45,49).



**Slika 24.** Položaj endotrahealnog tubusa u dušniku  
Preuzeto sa: <https://hr.izzi.digital/DOS/92761/92780.html>  
(pristupljeno 4.6.2024.)

U slučaju regurgitacije želučanog sadržaja, do nedavno standardni pritisak na krikoidnu hrskavicu pomoću dva prsta, poznat kao Sellickov manevar, više se ne preporučuje rutinski jer nije dokazano da smanjuje rizik od aspiracije želučanog sadržaja tijekom intubacije (50).

Iako ETI ima brojne prednosti, može biti praćena određenim rizicima i komplikacijama. Prilikom laringoskopije moguće su ozljede usne, zubi, jezika te supraglotičkih i subglotičkih područja. Neprepoznato intubiranje jednjaka uzrokuje neuspjeh ventiliranja, hipoksičnu ozljedu ili moguću smrt.

Svaki translaringealni tubus može ozlijediti glasnice do određene mjere, a ponekad može doći do ulceracija, ishemije ili produžene paralize glasnica. Subglotička stenoza može se razviti kasnije, obično nakon 3- 4 tjedna. Erozija dušnika je rijetka, najčešće uzrokovana previsokim tlakom u manžeti. Povremeno dolazi do krvarenja iz većih krvnih žila, stvaranja transezofagealnih fistula i stenoze dušnika. Rizik od ishemijske nekroze zbog pritiska značajno se smanjuje upotrebom tubusa odgovarajuće veličine s niskotlačnim, visokovolumnim manžetama te redovitim

mjerenjem i održavanjem tlaka manžete. Ipak, bolesnici s niskim srčanim minutnim volumenom, u šoku ili sepsi i dalje su pod povećanim rizikom (43).

Osobe s anatomskim varijacijama, poput ograničenog otvaranja usta ili pokretljivosti vrata, imaju povećan rizik od otežane intubacije, što može rezultirati produljenim pokušajima i potencijalnom ozljedom dišnih puteva (51).

Ostale komplikacije uključuju laceracije orofarinksa, nekrozu uvule i sluznice uslijed pritiska ETT-a na te anatomske strukture. Ruptura dušnika je izuzetno rijetka, ali može nastati zbog nekroze dušnika uslijed prekomjernog napuhavanja manžete ili direktne traume od cijevi ili stileta (45).

## 11. KIRUŠKE TEHNIKE ODRŽAVANJA DIŠNOG PUTA

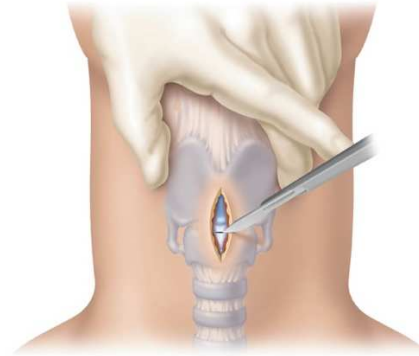
Postoje dva opća pristupa za stvaranje kirurškog dišnog puta; krikotiroidotomija i traheotomija (52). S dolaskom novih uređaja za ODP, posebice videolaringoskopa, potreba za kirurškim upravljanjem dišnim putevima, koja je već bila izrazito rijetka, sada je još manja (53).

### 11.1. Krikotiroidotomija

U hitnim slučajevima može se izvesti krikotiroidotomija, ulaskom u dišni put kroz krikotiroidnu membranu. To se postiže umetanjem katetera za transtrahealnu ventilaciju uskog promjera perkutano kroz krikotiroidnu membranu i primjenom hitne visokotlačne jet ventilacije ili umetanje šire cijevi dovoljnog promjera koja omogućuje niskotlačnu ventilaciju pomoću konvencionalne reanimacijske vrećice (npr. "Ambu" vrećica) (52).

Kada je kirurško upravljanje dišnim putovima neophodno, krikotiroidotomija je preferirani postupak u hitnim situacijama jer je brža, jednostavnija i ima veću vjerojatnost uspjeha u usporedbi s traheotomijom. Krikotiroidotomija je indicirana kada oralna ili nazalna intubacija nije moguća ili ne uspije, te kada ventilacija maskom ili SGP-om ne može održavati adekvatnu zasićenost kisikom. Relativne kontraindikacije za krikotiroidotomiju uključuju deformiranu anatomiju vrata, postojeću infekciju u vratu i koagulopatiju, ali uspostavljanje dišnog puta ima prioritet nad tim razmatranjima. Postupak treba izbjegavati kod dojenčadi i male djece, kod kojih anatomska ograničenja čine postupak izuzetno teškim.

Preporučena tehnika za hitnu krikotiroidotomiju je tehnika nož- bužija (eng. bougie)- skalpel. Jednostavna je za izvođenje, zahtijeva minimalnu i lako dostupnu opremu te se pokazala bržom i uspješnijom od drugih tehnika (54). Ovaj pristup podržavaju najnovije preporuke iz smjernica DAS-a o upravljanju neuspjelim dišnim putem (55). Nakon identifikacije anatomskih granica, slijedi vertikalni rez kože, a zatim horizontalni rez kroz krikotiroidnu membranu (slika 25). Bužija se tada postavlja kroz otvor, a preko njega slijedi ETT unutarnjeg promjera 6 mm (52). Perkutane, iglom vođene ili Seldinger tehnike krikotiroidotomije češće rezultiraju paratrahealnim postavljanjem cijevi, osobito kod pacijenata s nejasnom anatomijom te se više se ne preporučuju (54).



**Slika 25.** Postupak krikotiroidotomije

Preuzeto sa: <https://www.cookmedical.com/newsroom/cook-medicals-surgical-melker-expands-cricothyrotomy-offering-intubate-ventilate-scenarios/>  
(pristupljeno 5.6.2024.)

## 11.2. Traheotomija

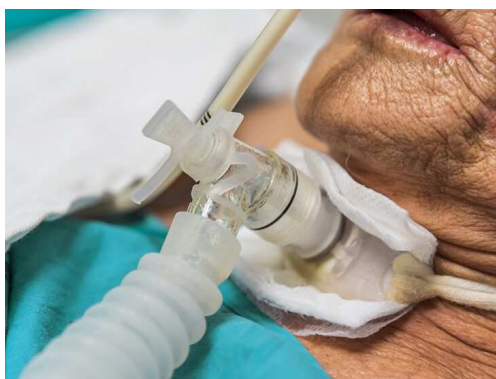Drugi pristup za postizanje kirurškog dišnog puta je traheotomija, postupak kojim se radi otvor, traheostoma, na prednjoj stijenci vratnog dijela dušnika. Ovaj pristup je najprikladniji za situacije koje nisu visokog hitnog stupnja, traje nešto duže za izvođenje i obično uključuje ulazak u dišni put između drugog i trećeg trahealnog prstena nakon pažljive disekcije tkiva vrata (52).

Traheotomija poboljšava udobnost pacijenta smanjujući napor potreban za disanje kroz ETT i gornje dišne puteve. Također omogućuje bolju oralnu higijenu, bolju kontrolu sekreta i omogućuje govor. Glavni nedostaci uključuju komplikacije povezane s postupkom, probleme sa stomom te razvoj traheoinominatne ili traheoezofagealne fistule.

Traheotomija se može izvesti ili otvorenom kirurškom metodom ili perkutanom pristupom.

Perkutana traheotomija je jednako sigurna kao i otvorena kirurška metoda, s prednošću da pacijent ne mora biti transportiran u operacijsku salu. Također, nema razlike u dugoročnim ishodima između ove dvije metode. Međutim, perkutana traheotomija je relativno kontraindicirana kod visokorizičnih pacijenata koji su hipoksični, pretilih pacijenata s kratkim vratom, koagulopatičnih pacijenata i onih koji su unazad 10 dana imali fiksaciju prednje vratne kralježnice (56,57).





**Slika 26.** Traheostoma

Preuzeto sa: <https://www.healthline.com/health/tracheostomy>  
(pristupljeno 5.6.2024.)

## 11. ZAKLJUČAK

Učinkovito održavanje dišnog puta vještina je koja spašava živote i obuhvaća više disciplina unutar zdravstvene skrbi. Sposobnost brze i precizne procjene, planiranja i izvršenja strategija za upravljanje dišnim putovima ključna je za poboljšanje stope preživljavanja i ishode pacijenata, kako u rutinskim tako i u hitnim situacijama. Većina tehnika nije ograničena samo na upotrebu u anesteziologiji, već se mogu primijeniti i u hitnoj medicini te drugim medicinskim disciplinama kada je potrebno osigurati prohodnost dišnog puta. Važno je odabrati proceduru koja se zna pravilno izvesti s dostupnom opremom kako bi mogli pružiti najbolju moguću skrb pacijentima u svakom trenutku. Ovo područje se brzo razvija zbog široke upotrebe raznih pomagala. Buduća istraživanja i razvoj u održavanju dišnih putova trebala bi se usredotočiti na poboljšanje učinkovitosti uređaja, smanjenje komplikacija i unaprjeđenje metoda obuke.

## **ZAHVALE**

Zahvaljujem mentoru, izv. prof. dr. sc. Dinku Tonkoviću na stručnom vodstvu i savjetima.

Najveće hvala mojim divnim roditeljima na beskrajnoj ljubavi i podršci od prvog dana.

Hvala jednom malom izbornom predmetu koji me spojio u grupu s Lucijom i dao mi najljepše prijateljstvo ikad. Luco, hvala za svaku sekundu ovih 6 godina.

## LITERATURA

1. Ehrenwerth J, Eisenkraft JB, Berry JM, editors. Anesthesia equipment: principles and applications. Third edition. St. Louis Missouri: Elsevier; 2021. 644 p.
2. Gropper MA, editor. Miller's anesthesia. Ninth edition. Philadelphia, PA: Elsevier; 2020. 2 p. str 1373-1412.
3. Irwin RS, Rippe JM. Irwin and Rippe's intensive care medicine. 7th ed. Philadelphia: Wolters Kluwer Health/Lippincott Williams & Wilkins; 2012.
4. Križan Z. Kompendij anatomije čovjeka 3. izd. 2. dio. Pregled građe glave, vrata i leđa: za studente opće medicine i stomatologije. Školska knjiga; 1999. str 78-115.
5. Reitzen SD, Chung W, Shah AR. Nasal septal deviation in the pediatric and adult populations. *Ear Nose Throat J.* 2011 Mar;90(3):112–5.
6. Ahmed-Nusrath A, Tong JL, Smith JE. Pathways through the nose for nasal intubation: a comparison of three endotracheal tubes. *Br J Anaesth.* 2008 Feb;100(2):269–74.
7. Vinter I. Caput et collum, glava i vrat. U; Waldeyerova anatomija čovjeka. 17.njemačko izdanje prerađeno u cijelosti, 1. hrvatsko izdanje. Golden marekting- Tehnička knjiga; 2009. str 196-353.
8. Henderson J. Airway management. R.D. Miller Miller's anesthesia. ed 7. Churchill Livingstone Philadelphia; 2010. str. 1573-1610.
9. Hillman DR, Platt PR, Eastwood PR. The upper airway during anaesthesia. *Br J Anaesth.* 2003 Jul;91(1):31–9.
10. Reber A, Wetzel SG, Schnabel K, Bongartz G, Frei FJ. Effect of combined mouth closure and chin lift on upper airway dimensions during routine magnetic resonance imaging in pediatric patients sedated with propofol. *Anesthesiology.* 1999 Jun;90(6):1617–23.
11. L. Coleman, M. Zawkowski, J. Gold, S. Ramanathan: Functional anatomy of the airway. C.A. Hagberg Benumof's airway management: principles and practice. ed 2 2012 Mosby Philadelphia str. 3-20.
12. Thompson JP, Moppett IK, Wiles M, editors. Smith and Aitkenhead's textbook of anaesthesia. Seventh edition. Edinburgh: Elsevier; 2019. 948 p.
13. Pardo M, ed. Miller's Basics of Anesthesia. 8th ed. July 5, 2022. str. 256-261.
14. Mallampati SR, Gatt SP, Gugino LD, Desai SP, Waraksa B, Freiburger D, et al. A clinical sign to predict difficult tracheal intubation: a prospective study. *Can Anaesth Soc J.* 1985 Jul;32(4):429–34.

15. MSD Manual Professional Edition [Internet]. How To Do Head Tilt–Chin Lift and Jaw-Thrust Maneuvers - Critical Care Medicine. [citirano 28.5.2024]. Dostupno na: <https://www.msdmanuals.com/professional/critical-care-medicine/how-to-do-basic-airway-procedures/how-to-do-head-tilt–chin-lift-and-jaw-thrust-maneuvers>
16. Pediatric Anesthesia Digital Handbook [Internet]. Positioning Infants and Children for Airway Management. [citirano 28. 5. 2024.] Dostupno na: <https://www.maskinduction.com/positioning-infants-and-children-for-airway-management.html>
17. Al-Shaikh B, Stacey SG. Essentials of equipment in anaesthesia, critical care and perioperative medicine. Sixth edition. Amsterdam: Elsevier; 2024. 303 p.
18. Wang KC, Chan WS, Tsai CT, Wu GJ, Chang Y, Tseng HC. Lingual nerve injury following the use of an oropharyngeal airway under endotracheal general anesthesia. *Acta Anaesthesiol Taiwanica Off J Taiwan Soc Anesthesiol*. 2006 Jun;44(2):119–22.
19. Roberts K, Whalley H, Bleetman A. The nasopharyngeal airway: dispelling myths and establishing the facts. *Emerg Med J EMJ*. 2005 Jun;22(6):394–6.
20. Apfelbaum JL, Hagberg CA, Connis RT, Abdelmalak BB, Agarkar M, Dutton RP, et al. 2022 American Society of Anesthesiologists Practice Guidelines for Management of the Difficult Airway. *Anesthesiology*. 2022 Jan 1;136(1):31–81.
21. von Goedecke A, Voelckel WG, Wenzel V, Hörmann C, Wagner-Berger HG, Dörge V, et al. Mechanical versus manual ventilation via a face mask during the induction of anesthesia: a prospective, randomized, crossover study. *Anesth Analg*. 2004 Jan;98(1):260–3.
22. Joffe AM, Hetzel S, Liew EC. A two-handed jaw-thrust technique is superior to the one-handed “EC-clamp” technique for mask ventilation in the apneic unconscious person. *Anesthesiology*. 2010 Oct;113(4):873–9.
23. Isono S, Tanaka A, Ishikawa T, Tagaito Y, Nishino T. Sniffing position improves pharyngeal airway patency in anesthetized patients with obstructive sleep apnea. *Anesthesiology*. 2005 Sep;103(3):489–94.
24. Timmermann A, Bergner UA, Russo SG. Laryngeal mask airway indications: new frontiers for second-generation supraglottic airways. *Curr Opin Anaesthesiol*. 2015 Dec;28(6):717–26.
25. van Zundert TCRV, Brimacombe JR, Ferson DZ, Bacon DR, Wilkinson DJ. Archie Brain: celebrating 30 years of development in laryngeal mask airways. *Anaesthesia*. 2012 Dec;67(12):1375–85.
26. Yu SH, Beirne OR. Laryngeal mask airways have a lower risk of airway complications compared with endotracheal intubation: a systematic review. *J Oral Maxillofac Surg Off J Am Assoc Oral Maxillofac Surg*. 2010 Oct;68(10):2359–76.

27. Cook TM. Third generation supraglottic airway devices: an undefined concept and misused term. Time for an updated classification of supraglottic airway devices. *Br J Anaesth.* 2015 Oct;115(4):633–4.
28. Brain AI, Verghese C, Addy EV, Kapila A. The intubating laryngeal mask. I: Development of a new device for intubation of the trachea. *Br J Anaesth.* 1997 Dec;79(6):699–703.
29. Brown CA, Sakles JC, Mick NW, editors. *The Walls manual of emergency airway management.* Fifth edition. Philadelphia: Wolters Kluwer; 2018. 479 p.
30. Brain AI, Verghese C, Strube PJ. The LMA 'ProSeal'--a laryngeal mask with an oesophageal vent. *Br J Anaesth.* 2000 May;84(5):650–4.
31. Gašparović V i suradnici. *Hitna Medicina.* 2. dopunjeno i obnovljeno izdanje. Zagreb: Medicinska naklada; 2019. str. 3-11.
32. Michálek P, Donaldson W, McAleavey F, Abraham A, Mathers RJ, Telford C. The i-gel Supraglottic Airway as a Conduit for Fibreoptic Tracheal Intubation - A Randomized Comparison with the Single-use Intubating Laryngeal Mask Airway and CTrach Laryngeal Mask in Patients with Predicted Difficult Laryngoscopy. *Prague Med Rep.* 2016;117(4):164–75.
33. Collins SR. Direct and indirect laryngoscopy: equipment and techniques. *Respir Care.* 2014 Jun;59(6):850–62; discussion 862-864.
34. Vincent JL, Moore FA, Bellomo R, Marini JJ, editors. *Textbook of critical care.* 8th edition. Philadelphia, PA: Elsevier; 2024. 1423 p.
35. Ahmed-Nusrath A. Videolaryngoscopy. *Curr Anaesth Crit Care.* 2010 Aug;21(4):199–205.
36. Lim TJ, Lim Y, Liu EHC. Evaluation of ease of intubation with the GlideScope or Macintosh laryngoscope by anaesthetists in simulated easy and difficult laryngoscopy. *Anaesthesia.* 2005 Feb;60(2):180–3.
36. P K, K G, Jp M, A H, Ph M. The impact of video laryngoscopy use during urgent endotracheal intubation in the critically ill. *Anesth Analg [Internet].* 2013 Jul [citirano 1.6. 2024.];117(1). Dostupno na: <https://pubmed.ncbi.nlm.nih.gov/23687228/>
38. Lascarrou JB, Boissrame-Helms J, Bailly A, Le Thuaut A, Kamel T, Mercier E, et al. Video Laryngoscopy vs Direct Laryngoscopy on Successful First-Pass Orotracheal Intubation Among ICU Patients: A Randomized Clinical Trial. *JAMA.* 2017 Feb 7;317(5):483–93.
39. Ochroch EA, Hollander JE, Kush S, Shofer FS, Levitan RM. Assessment of laryngeal view: percentage of glottic opening score vs Cormack and Lehane grading. *Can J Anaesth J Can Anesth.* 1999 Oct;46(10):987–90.

40. Nicastrì DG, Weiser TS. Rigid Bronchoscopy: Indications and Techniques. *Oper Tech Thorac Cardiovasc Surg.* 2012 Mar 1;17(1):44–51.
41. Martinot A, Closset M, Marquette CH, Hue V, Deschildre A, Ramon P, et al. Indications for flexible versus rigid bronchoscopy in children with suspected foreign-body aspiration. *Am J Respir Crit Care Med.* 1997 May;155(5):1676–9.
39. Asistiranje pri endotrahealnoj intubaciji [Internet]. [citirano 26.5. 2024.]. Dostupno na: <https://hr.izzi.digital/DOS/92761/92780.html>
40. HeMED - Trahealna intubacija [Internet]. [citirano 26.5.2024.]. Dostupno na: <https://www.hemed.hr/Default.aspx?sid=12686>
44. Holzapfel L. Nasal vs oral intubation. *Minerva Anesthesiol.* 2003 May;69(5):348–52.
42. Alvarado AC, Panakos P. Endotracheal Tube Intubation Techniques. In: StatPearls [Internet]. StatPearls Publishing; 2023 [citirano 26.5.2024.]. Dostupno na: <https://www.ncbi.nlm.nih.gov/books/NBK560730/>
46. Šakić K, Karadža V. Osnovni i napredni postupci održavanja života. U: Majerić Kogler V, Karadža V, ur. *Klinička anesteziologija i reanimatologija.* Zagreb: Medicinski fakultet, Katedra za anesteziologiju i reanimatologiju; 2004. str. 110-51.
47. Šustić A, Sotošek Tokmadžić V, i sur. Priručnik iz anesteziologije, reanimatologije i intenzivne medicine za studente preddiplomskih, diplomskih i stručnih studija. 1. izd. Rijeka: Medicinski fakultet sveučilišta u Rijeci; 2014. str. 24 – 35.
48. Austin N, Krishnamoorthy V, Dagal A. Airway management in cervical spine injury. *Int J Crit Illn Inj Sci.* 2014;4(1):50–6.
49. Silvestri S, Ladde JG, Brown JF, Roa JV, Hunter C, Ralls GA, et al. Endotracheal tube placement confirmation: 100% sensitivity and specificity with sustained four-phase capnographic waveforms in a cadaveric experimental model. *Resuscitation.* 2017 Jun;115:192–8.
50. Birenbaum A, Hajage D, Roche S, Ntoubá A, Eurin M, Cuvillon P, et al. Effect of Cricoid Pressure Compared With a Sham Procedure in the Rapid Sequence Induction of Anesthesia: The IRIS Randomized Clinical Trial. *JAMA Surg.* 2019 Jan 1;154(1):9–17.
51. Oria MS, Halimi SA, Negin F, Asady A. Predisposing Factors of Difficult Tracheal Intubation Among Adult Patients in Aliabad Teaching Hospital in Kabul, Afghanistan – A Prospective Observational Study. *Int J Gen Med.* 2022 Feb 5;15:1161–9.
50. Gropper MA, editor. *Miller's anesthesia.* Ninth edition. Philadelphia, PA: Elsevier; 2020. 2 p. str. 2228-2229.

53. Brown CA, Bair AE, Pallin DJ, Walls RM, NEAR III Investigators. Techniques, success, and adverse events of emergency department adult intubations. *Ann Emerg Med.* 2015 Apr;65(4):363-370.e1.
54. Walls RM, Hockberger RS, Gausche-Hill M, Rosen P, editors. *Rosen's emergency medicine: concepts and clinical practice.* Philadelphia, PA: Elsevier; 2023. str. 22-23.
52. DAS guidelines for management of unanticipated difficult intubation in adults 2015 | Difficult Airway Society [Internet]. [citirano 5.6.2024]. Dostupno na: [https://das.uk.com/guidelines/das\\_intubation\\_guidelines](https://das.uk.com/guidelines/das_intubation_guidelines)
56. Delaney A, Bagshaw SM, Nalos M. Percutaneous dilatational tracheostomy versus surgical tracheostomy in critically ill patients: a systematic review and meta-analysis. *Crit Care.* 2006;10(2):R55.
57. Sidawy AN, Perler BA. *Rutherford's Vascular Surgery and Endovascular Therapy.* 10th Edition. Philadelphia: Elsevier; 2023. 2832 p.



## **ŽIVOTOPIS**

Rođena sam 11. svibnja 1999. u Zagrebu gdje sam pohađala Osnovnu školu Pavleka Miškine. Srednjoškolsko obrazovanje stekla sam u Gimnaziji Jurja Barakovića u Zadru. 2018. upisala sam Medicinski fakultet Sveučilišta u Zagrebu.

U rujnu 2022. godine odradila sam ljetnu praksu u Italiji (Ospedale Maggiore, Trieste) na zavodu dermatologije i venerologije. Tijekom studija radila sam na kao bolničar na sportskim natjecanjima organizacije UniSport ZG, u poliklinici Pupillam na testiranju tijekom pandemije COVID-19, kao pružatelj prve pomoći na ljetnim festivalima u Novalji te skijaškim KnockOut Snow festivalima. Sudjelovala sam na međunarodnom studentskom kongresu CROSS te na Hrvatskom studentskom simpoziju o bioetici te sam autor i koautor nekoliko kongresnih sažetaka. Aktivno se koristim engleskim i talijanskim jezikom, a pasivno njemačkim.