

Operacije promjena spola

Bjelica, Maro

Master's thesis / Diplomski rad

2024

Degree Grantor / Ustanova koja je dodijelila akademski / stručni stupanj: **University of Zagreb, School of Medicine / Sveučilište u Zagrebu, Medicinski fakultet**

Permanent link / Trajna poveznica: <https://um.nsk.hr/um:nbn:hr:105:217284>

Rights / Prava: [In copyright](#)/[Zaštićeno autorskim pravom.](#)

Download date / Datum preuzimanja: **2024-07-26**



Repository / Repozitorij:

[Dr Med - University of Zagreb School of Medicine Digital Repository](#)



SVEUČILIŠTE U ZAGREBU
MEDICINSKI FAKULTET

Maro Bjelica

Operacije promjena spola

DIPLOMSKI RAD



Zagreb, 2024.

Ovaj diplomski rad izrađen je na Zavodu za plastično-rekonstruktivnu kirurgiju i kirurgiju dojke Klinike za kirurgiju Kliničkog bolničkog centra Zagreb, pod vodstvom prof. dr. sc. Davora Mijatovića i predan je na ocjenu u akademskoj godini 2023./2024.

POPIS I OBJAŠNJENJE KRATICA

ICD – engl. *International Classification of Diseases*, Međunarodna klasifikacija bolesti

FTM – „*female to male*“, ženski spol u muški spol

MTF – „*male to female*“, muški spol u ženski spol

DSM – engl. *Diagnostic and Statistical Manual of Mental Disorders*, dijagnostički i statistički priručnik za mentalne poremećaje

WPATH – engl. *World Professional Association for Transgender Health*, Svjetska Stručna Udruga za Transrodno Zdravlje

SOC – engl. *Standards of Care for the Health of Transgender and Gender Diverse People*, Standardi skrbi za zdravlje transrodnih i rodno raznolikih osoba

CTA – engl. *Cricothyroid approximation*, aproksimacija krikoidne i tiroidne hrskavice

MMPI-2 – engl. *Minnesota Multiphasic Personality Inventory-2*, Minnesota multifazični upitnik ličnosti

BDI – engl. *Beck Depression Inventory*, Beckov upitnik depresije

BAI – engl. *Beck Anxiety Inventory*, Beckov upitnik anksioznosti

GDQ – engl. *Gender Dysphoria Questionnaire*, upitnik rodne disforije

GIDYQ-AA – engl. *Gender Identity/Gender Dysphoria Questionnaire for Adolescents and Adults*, upitnik rodne disforije za adolescente i odrasle

Sadržaj

Sažetak	v
Summary	vi
1. Uvod.....	1
2. Povijest transseksualnosti i kirurškog liječenja	2
2.1 Rodna disforija i transseksualnost.....	2
2.2 Operacije promjene spola kroz povijest.....	3
3. Anatomija spolnog sustava i male zdjelice	4
3.1 Muški spolni sustav.....	4
3.1.1 Spolni ud (penis).....	4
3.1.2 Mošnje (scrotum) i sjemenik (testis)	5
3.1.3 Muška mokraćna cijev (urethra masculina).....	6
3.1.4 Predstojna žlijezda (prostata).....	6
3.2 Ženski spolni sustav	7
3.2.1 Stidnica (vulva).....	7
3.2.2 Dražica (clitoris).....	8
3.2.3 Rodnica (vagina).....	8
3.2.4 Jajnik (ovarium) i jajovod (tuba uterina).....	9
3.2.5 Maternica (uterus).....	9
3.2.6 Ženska mokraćna cijev (urethra feminina).....	10
3.3 Mokraćni mjehur (vesica urinaria).....	10
3.4 Anatomija male zdjelice.....	11
4. Liječenje rodne disforije	13
5. Kirurška promjena spola FTM.....	16
5.1 Negenitalna kirurgija.....	16
5.2 Genitalna kirurgija.....	17
5.2.1 Metoidioplastika	17

5.2.1.1 Jednostavna metoidioplastika	18
5.2.1.2 Prstenasta (ring) metoidioplastika.....	18
5.2.1.3 Beogradska metoidioplastika	19
5.2.2 Faloplastika.....	19
5.3 Ishodi genitalnih FTM operacija	21
6. Kirurška promjena spola MTF	22
6.1 Negenitalna kirurgija.....	22
6.2 Genitalna kirurgija.....	23
6.2.1 Vaginoplastika	24
6.2.1.1 Inverzija penilne kože	24
6.2.1.2 Sigmoidna vaginoplastika.....	25
6.2.2 Vulvoplastika.....	26
6.3 Ishodi genitalnih MTF operacija	26
7. Pravni postupci promjene spola	27
7.1 Pravni postupci u Hrvatskoj	27
7.2 Pravni postupci u Europskoj Uniji	27
8. Zaključak.....	29
9. Zahvale.....	30
10. Popis slika i tablica	31
11. Literatura	32
12. Životopis	40

Sažetak

Operacije promjena spola

Maro Bjelica

Rodna disforija je stanje u kojem osoba osjeća nelagodu zbog nesklada između svog rodnog identiteta i anatomske spola. Transseksualnost se odnosi na osobe koje su započele ili završile promjenu spola. Ovi pojmovi više se ne smatraju mentalnim poremećajima, već su prema novoj ICD-11 klasifikaciji svrstani u kategoriju "Conditions related to sexual health". Liječenje rodnog identiteta i rodne disforije zahtijeva multidisciplinarni pristup koji uključuje psihološku podršku, socijalnu tranziciju, hormonsku terapiju i kirurške intervencije. Psihološka podrška uključuje psihoterapiju, psihoedukaciju i, po potrebi, psihofarmakoterapiju. Socijalna tranzicija obuhvaća prilagodbu svakodnevnog života, uključujući promjenu imena, zamjenica, izgleda i načina odijevanja. Hormonska terapija provodi se pod nadzorom endokrinologa, a uključuje primjenu hormona suprotnog spola kako bi se postigle fizičke promjene u skladu sa željenim identitetom. Kirurški postupci za promjenu spola dijele se na operacije iz ženskog u muški spol (FTM) i iz muškog u ženski spol (MTF). FTM operacije uključuju mastektomiju, metoidioplastiku, faloplastiku te mogućnost histerektomije s adnektomijom. MTF operacije obuhvaćaju feminizaciju lica, augmentaciju grudi, orhidektomiju, vaginoplastiku i vulvoplastiku. Genitalne kirurške procedure za FTM, metoidioplastika i faloplastika, omogućuju stvaranje funkcionalnog penisa. Postupci se razlikuju ovisno o tehnici, ali sve uključuju kreiranje falusa koji može omogućiti mikciju u stojećem položaju i seksualnu funkciju. Genitalne kirurške procedure za MTF uključuju vaginoplastiku, gdje se najčešće koristi tehnika inverzije penilne kože ili sigmoidna vaginoplastika. Sve navedene tehnike imaju visok stupanj zadovoljstva među pacijentima zbog estetskih i funkcionalnih rezultata. Operacije promjene spola predstavljaju ključan korak u afirmaciji rodnog identiteta za mnoge transrodne osobe. Ove medicinske procedure, uz psihološku i hormonsku podršku, značajno smanjuju rodnu disforiju i poboljšavaju kvalitetu života.

Ključne riječi: rodna disforija; operacije promjena spola; FTM; MTF

Summary

Transgender surgery

Maro Bjelica

Gender dysphoria is a condition in which a person feels uneasy about discord between his gender identity and the anatomical sex. Transsexuality refers to persons who have started or completed a sex change. These terms are no longer considered mental disorders, but according to the new ICD-11 classification they are classified as “conditions related to sexual health”. Treatment of gender identity and gender dysphoria requires a multidisciplinary approach including psychological support, social transition, hormone therapy and surgical interventions. Psychological support includes psychotherapy, psychoeducation and, where appropriate, psychopharmacotherapy. The social transition involves adjusting everyday life, including changing the name, pronoun, appearance and way of dressing. Hormone therapy is performed under the supervision of an endocrinologist and includes the use of the opposite sex hormone to achieve physical changes according to the desired identity. Surgical procedures for gender reassignment are divided into operations from female to male (FTM) and male to female (MTF). FTM operations include mastectomy, metoidioplasty, phalloplasty, and the possibility of hysterectomy with adnexectomy. MTF operations include facial feminisation, chest augmentation, orchiectomy, vaginoplasty and vulvoplasty. Genital surgical procedures for FTM, metoidioplasty and phalloplasty allow the formation of a functioning penis. Procedures vary according to technique, but all include the creation of phallus that can enable standing motion and sexual function. Genital surgery procedures for MTF include vaginoplasty, where the most used technique is penile skin inversion or sigmoid vaginoplasty. All these techniques have a high level of satisfaction among patients due to aesthetic and functional results. Gender change operations are a key step in affirming gender identity for many transgender people. These medical procedures, with psychological and hormonal support, significantly reduce gender dysphoria and improve quality of life.

Keywords: gender dysphoria; transgender surgery; FTM; MTF

1. Uvod

Rodna disforija je stanje u kojem osoba osjeća nelagodu zbog nesklada između svog rodnog identiteta i anatomskog spola (1). Osobe s rodnom disforijom često doživljavaju ozbiljne psihološke probleme, poput depresije i anksioznosti. Priznavanje i razumijevanje rodne disforije ključno je za pružanje adekvatne medicinske i psihološke podrške (2). Transseksualnost je pojam koji se upotrebljava za oblike poremećaja uz započetu ili provedenu promjenu spola (3). Transrodnost obuhvaća sve osobe koje žele živjeti kao pripadnici suprotnog spola, bilo stalno ili povremeno, ili koje pokazuju osobine suprotnog spola. To uključuje transseksualne osobe, transvestite, "drag queens" i "drag kings", interseksualne osobe i sve one koje odstupaju od rodnih normi (3). Danas se ti pojmovi više ne svrstavaju u mentalne poremećaje; prema novoj ICD-11 klasifikaciji dodana je posebna kategorija nazvana "Conditions related to sexual health" (4,5). Te promjene predstavljaju značajan pomak prema depatologizaciji rodne neusklađenosti. Operacija promjene spola predstavlja jedan od najvažnijih koraka u procesu afirmacije rodnog identiteta za mnoge transrodne osobe (6). Ovi medicinski postupci omogućuju pojedincima da prilagode svoje tijelo svom rodnom identitetu, čime se smanjuje rodna disforija i poboljšava kvaliteta života. Proces promjene spola obuhvaća različite kirurške tehnike, kao i hormonsku terapiju, kako bi se postigao što prirodniji fizički izgled i funkcionalnost (6). Kirurški postupci za promjenu spola dijele se na operacije iz ženskog u muški spol (FTM) i iz muškog u ženski spol (MTF) (6). FTM operacije uključuju mastektomiju (uklanjanje dojki), metoidioplastiku (stvaranje falusa iz klitorisa), faloplastiku (rekonstrukcija penisa) te mogućnost histerektomije sa adnektomijom (uklanjanje maternice i jajnika) (6,7). MTF operacije obuhvaćaju feminizaciju lica, augmentaciju grudi, bilateralnu orhidektomiju (odstranjenje oba testisa), vaginoplastiku (stvaranje vagine) i vulvoplastiku (rekonstrukciju vanjskog spolovila) (6–8). Ovi zahvati zahtijevaju pažljivu pripremu pacijenta, preciznu kiruršku izvedbu i sveobuhvatnu postoperativnu njegu kako bi se osigurali optimalni rezultati (7). Operacije promjene spola značajno doprinose poboljšanju psihološkog stanja pacijenata, smanjujući simptome depresije i anksioznosti te povećavajući ukupno zadovoljstvo životom (9). Temeljita medicinska skrb i uspješne kirurške intervencije ključne su za postizanje dugoročnog psihofizičkog zdravlja i socijalne integracije transrodnih osoba.

2. Povijest transseksualnosti i kirurškog liječenja

2.1 Rodna disforija i transseksualnost

Povijest rodne disforije proteže se kroz različita razdoblja, s korijenima koji sežu do antičkih vremena. Spolna promjena i rodna fluidnost bili su prisutni u grčkoj i rimskoj mitologiji. Povijesni dokumenti također bilježe živote brojnih osoba koje bismo danas smatrali transrodnima (4).

U 19. stoljeću, razvoj medicinskih klasifikacija doveo je do prvih pokušaja razumijevanja rodne disforije. Karl Heinrich Ulrichs, njemački autor, smatrao je kako homoseksualni muškarci imaju žensku dušu zarobljenu u muškom tijelu. Njegove ideje bile su preteča današnjih bioloških teorija o spolu. Richard von Krafft-Ebing, utjecajan psihijatar, klasificirao je transrodna ponašanja kao različite stupnjeve spolne inverzije (4).

U 20. stoljeću, Magnus Hirschfeld, njemački liječnik, prvi je razlikovao homoseksualnost od transrodnog ponašanja. Koristio je termin "transvestit" za ono što danas nazivamo transrodnost. Njegov rad nastavio je Harry Benjamin, koji je uveo termin "transseksualac" za osobe koje su željele živjeti kao pripadnici suprotnog spola te objavio knjigu pod nazivom „Transseksualni fenomen“ (4,10).

U Sjedinjenim Američkim Državama, DSM-III (engl. *Diagnostic and Statistical Manual of Mental Disorders*), 1980. godine, prvi je put uključio dijagnoze povezane sa spolnim identitetom, poput "transseksualizma" i "poremećaja rodno identiteta u djetinjstvu". ICD-10 (engl. *International Classification of Diseases*), koji je usvojila Svjetska zdravstvena organizacija 1990., također je uključio dijagnoze poput transseksualizma i drugih rodni poremećaja, definiranih trajnom željom za životom kao pripadnik suprotnog spola uz nelagodu zbog vlastitog anatomskeg spola (4).

Najnovije revizije, DSM-5 (2013.) i ICD-11 (2019.), donijele su značajne promjene u razumijevanju i klasifikaciji rodne disforije. DSM-5 koristi termin "rodna disforija" i naglašava kako dijagnoza zahtijeva klinički značajan distres ili oštećenje u društvenom, radnom ili drugom važnom području života. ICD-11 uvodi termin "rodna neusklađenost" i premješta dijagnozu iz poglavlja o mentalnim poremećajima u poglavlje o seksualnom zdravlju, čime se naglašava depatologizacija i važnost pristupa zdravstvenim uslugama (4,5).

2.2 Operacije promjene spola kroz povijest

Prvi poznati izvještaji o operacijama promjene spola datiraju još iz antičkog doba, međutim suvremeni pristupi počeli su se razvijati u 20. stoljeću. Dorchen Richter prva je poznata transrodna žena koja je prošla nekoliko operacija kako bi uskladila vanjski izgled sa svojim identitetom. Prvi zahvat učinjen je 1922. godine u Berlinu te je uključivao orhidektomiju, a 1931. godine sljedeća operacija penektomije i vaginoplastike (11). Iste godine, Lili Elbe (rođena imenom Einar Wegener) prolazi nekoliko operacija rodne disforije, uključujući transplantaciju oba jajnika i uterus (11,12).

Nakon Drugog svjetskog rata, u Sjedinjenim Američkim Državama 1951. godine, učinjena je prva faloplastika. Također Johns Hopkins Hospital u Baltimoreu postaje prva akademska ustanova na tom prostoru koja provodi operacije promjene spola (11). Tim događajem započinje val novonastalih institucija u SAD-u koje također otvaraju transrodne programe. Međutim ubrzo zatvaraju svoja vrata jer se "transseksualizam" i "poremećaj rodnog identiteta u djetinjstvu" počinju smatrati psihičkim poremećajima te se tako i klasificiraju (4,11).

Tek krajem 20. stoljeća počinje novi uspon u liječenju rodne disforije kada se razvija nova metoda liječenja u operaciji FTM, metoidioplastika (13). U 21. stoljeću, pravni i medicinski aspekti operacija promjene spola nastavili su se razvijati uz unaprjeđenje kirurških tehnika te sve bolje rezultate.

3. Anatomija spolnog sustava i male zdjelice

U rekonstrukciji spolnog sustava kod pacijenata koji se odluče na zahvat koriste se svi dijelovi spolnih organa, kako muških tako i ženskih. Iz tog razloga važno je znati njihovu anatomiju kako bi se mogla provesti adekvatna rekonstrukcija sa izvrsnim funkcionalnim, ali i estetskim izgledom.

3.1 Muški spolni sustav

Muški spolni sustav sastoji se od vanjskih spolnih organa, koje čine penis, uretra i skrotum, te unutarnjih spolnih organa; testisi, epididimis, ductus deferens, ductus ejaculatoris, vesicula seminalis, glandula bulbourethralis te prostata (14).

3.1.1 Spolni ud (penis)

Spolni ud, penis, vanjski je spolni organ. Sastoji se od 3 dijela, a to su korijen, radix penis, tijelo, corpus penis te vršak, glans penis. Radix penis je nepokretni dio penisa te se nalazi uz preponsku simfizu. Corpus penis sastoji se od erektilnih tijela koja čine corpora cavernosa penis i corpus spongiosum penis seu uretrae. Corpora cavernosa penis parna su tijela koja počinju krakovima, crura penis, od donje strane preponske kosti te sežu distalno do glansa. Kavernoza tijela su potpuno odvojena u razini krakova, a kasnije su odijeljeni samo vezivnom pregradom. Corpus spongiosum penis seu uretrae nalazi se oko mokraćne cijevi, a započinje glavicom, bulbus penis. Glans penis završni je dio penisa. Distalni dio sadrži otvor mokraćne cijevi, a proksimalni dio završava rubom zvanim corona glandis (14).

Ovojnice penisa čine koža, tunica albuginea corporis cavernosi i spongiosi, fascia penis profunda i fascia penis superficialis. Koža penisa je srasla prolimalno od korone glansa, dok je prema distalno pomična te ima podvostručenje, preputium. Tunica albuginea corporis cavernosi čini ovojnica kavernoza tijela penisa te daje vezivnu pregradu, septum penis. Tunica albuginea corporis spongiosi je vezivna ovojnica spongioznoga tijela. Fascia penis profunda duboka je ovojnica te se nalazi neposredno uz vanjsku stranu tunike albuginee erektilnih tijela. Fascia penis superficialis distalni je nastavak fascia abdominis superficialis (Scapra) (14,15). Nalazi se odmah ispod kože penisa. Fascije penisa, zbog svoje labave povezanosti, omogućuju laku kiruršku preparaciju i odvajanje bez narušavanja vaskularizacije

(16). Penis sadrži dva ligamenta, površni – fundiformni i duboki – suspenzorni ligament koji sudjeluju u erekciji penisa (14,17).

Penis ima dva glavna arterijska sustava: površinski i duboki. Površinski arterijski sustav potječe od a. pudendae externe superficialis (grana a. femoralis) i opskrbljuje kožu penisa, prepucij i dio skrotuma. Duboki arterijski sustav potječe od a. pudendae interne (grana a. iliaceae internae) i dijeli se na četiri grane: bulbarnu arteriju (a. bulbi penis), uretralnu arteriju (a. urethralis), duboku arteriju penisa (a. profunda penis) i dorzalnu arteriju penisa (a. dorsalis penis). Površinski i duboki venski sustav većim dijelom ne anastomoziraju međusobno što omogućuje bolju kirurški preparaciju prilikom odvajanja kože penisa od ostalih struktura (18). Venska odvodnja penisa dijeli se na dubinsku i površinsku. Duboka dorzalna vena penisa (v. dorsalis profunda penis) odvodi krv u v. pudenda interna preko vv. profundae penis te v. bulbi penis. Površinske dorzalne vene odvedu krv kože penisa u v. pudenda externa i v. femoralis. Limfne odvodnja drenira se preko nodi ly. inguinales i nodi ly. iliaci externi (14,17).

Penis je inerviran od sakralnog i zdjeličnog spleta. Glavni živac je n. dorsalis penis, grana pudendalnog živca, koji prolazi duž dorzalne strane penisa i završava u glansu. Inervira kožu i glans penisa te kavernozna tijela. Baza penisa je inervirana od n. ilioinguinalis. Parasimpatičku i simpatičku inervaciju kavenoznih tijela čini n. cavernosus penis (14).

3.1.2 Mošnje (scrotum) i sjemenik (testis)

Mošnje, scrotum, vrećasta je tvorba koja sadrži testis, epididimis i ductus deferens. Poznavanje građe, vaskularizacije i inervacije skrotuma važno je zbog formiranja režnjeva prilikom rekonstrukcije neovagine te vulvoplastike u operacijama promjene spola iz muškog u ženski (19). Razlikujemo tri sloja mošnje: koža, tunica dartos i fascia abdominis superficialis. Koža tvori prugu, raphe scroti, koja se nastavlja u raphe penis. Tunica dartos i površinska fascija trbuha tvore zajedno vezivnu pregradu mošnji, septum scroti. Ona dijeli šupljinu mošnje na desnu i lijevu polovicu. Koža je vaskularizirana prednjim skrotalnim arterijama (ogranak a. pudenda externa) i stražnjim skrotalnim arterijama (ogranak a. pudenda interna). Venska odvodnja odvija se putem vv. pudendae externae i vv. pudendae internae. Mošnje su inervirane putem n. ilioinguinalis, n. genitofemoralis, n. cutaneus femoris posterior i n. pudendus. Limfne žile ulijevaju se u nodi ly. inguinales superficiales (14,16,17,19).

Unutar svake šupljine skrotuma nalazi se testis, epididimis i početni dio ductus deferens. Arterijska vaskularizacija testisa potječe od a. testicularis, dok vensku vaskularizaciju čine prednji i stražnji pampiniformni splet (plexus papiniformis anterior et posterior) od kojih nastaje v. testicularis. Inervacija sjemenika dolazi vlaknima n. splachnicus major. Limfna žile ulijevaju se u nodi ly. lumbales (14). Bilateralna orhiektomija glavni je dio kirurške metode promjene spola i kreiranja ženskih genitalija (7).

3.1.3 Muška mokraćna cijev (urethra masculina)

Muška mokraćna cijev, u odnosu na žensku, znatno je duža i složenije građena. Osim za prolazak urina, urethra služi u muškaraca i za transport sjemene tekućine. Duljina iznosi do 20 centimetara te je podijeljena u tri dijela: prostatični, membranozni i spužvasti (17).

Prostatični dio nalazi se unutar prostate te je dug oko 3 cm. Sadrži otvor izvodnih kanala, ductus ejaculatorius. Membranozni dio mokraćne cijevi vrlo je malen, tek 1 do 2 cm, i ujedno najuži. Okružen je vanjskim sfinkterom urethrae koji je pod voljnom kontrolom i omogućava zadržavanje urina. Spužvasti dio okružen je kavernoziim tijelom, corpus spongiosum urethrae, a duljina iznosi oko 15 cm. Proksimalno je fiksiran za strukture dna zdjelice. Distalno završava vanjskim ušćem na vršku glansa penisa. Sadrži uretralne žlijezde, glandulae urethrales (14,17,20).

Arterijsku vaskularizaciju, počevši od prostatičnog dijela prema distalno, čini a. vesicalis inferior, a. rectalis inferior, a. bulbi penis te a. urethralis. Venska odvodnja odvija se većim dijelom preko vena penisa te zajedno s venama prostate tvore prostatični pleksus koji se ulijeva u vv. vesicales te u unutrašnju ilijačnu arteriju. Inervacija ide putem n. pudendusa. Limfna odvodnja uretre odvija se preko ingvinalnih i ilijačnih limfnih čvorova (14,20).

3.1.4 Predstojna žlijezda (prostata)

Prostata je egzokrina žlijezda koja se nalazi ispod mokraćnog mjehura te kroz koju prolazi mokraćna cijev. Građena je od desnog i lijevog režnja, lobus dexter et sinister, te dvije njihove poveznice, lobus medius i isthmus prostatae (14). Prostata je vaskularizirana a. vesicalis inferior i a. rectalis media. Venska odvodnja odvija se preko prostatičnog pleksusa u vv. vesicales. Inervirana je preko autonomnih vlakna iz plexus hypogastricus inferior. Limfne žile ulijevaju se u ilijačne limfne čvorove (17).

Prije kirurškog zahvata promjene spola MTF neophodna je primjena ženskih spolnih hormona i antiandrogena terapija. Posljedično tome dolazi do smanjenja funkcije testisa i lučenja testosterona, te smanjena prostate. To je ključno kako bi se omogućila kirurška preparacija tunela za stvaranje neovagine (21).

3.2 Ženski spolni sustav

Ženski spolni sustav sastoji se od vanjskih spolnih organa, kojima pripadaju stidnica (vulva) koja se dijeli na male i velike usne (labia majora pudendi i labia minora pudendi), dražica (clitoris) te stidni brežuljak (mons pubis), te unutarnjih spolnih organa, gdje nalazimo jajnik (ovarium), jajovod (tuba uterina), maternicu (uterus) i rodnicu (vagina). Jajnik i jajovod su parni organi te se zajedno još nazivaju maternični privjesci, adnexa (14,17). U kirurgiji promjene spola neophodno je poznavati anatomsku građu vanjskog spolnog sustava žena, uključujući i građu rodnice, kako bi rekonstrukcijski zahvati postigli optimalne rezultate.

3.2.1 Stidnica (vulva)

Stidnica je dio vanjskog spolovila žene, a sastoji se od par velikih i malih stidnih usana, labia major i labia minora pudendi. Male stidne usne obuhvaćaju predvoje rodnice. na njihovom prednjem dijelu nalazi se klitoris, a njemu dorzalno je položeno hvatište stidnih usana, frenulum clitoridis. Prema straga završavaju slobodno. Na unutarnjoj strani ulijevaju se obostrano velike žlijezde predvorja, Bartholinove žlijezde. Velike stidne usne prekrivaju male stidne usne te obuhvaćaju stidni procijep, rima pudendi. Spajaju se svojim prednjim i stražnjim krajem, a ispred i iznad prednjeg spoja nastavljaju se u izbočinu, mons pubis. Labia majora prekriva venski splet, bulbus vestibuli, koje odgovara spongioznom tijelu uretre u muškaraca te ga prekriva m. bulbospongiosus (17,22).

Arterijska vaskularizacija stidnice dolazi putem aa. labiales anteriores (a. femoralis) te aa. labiales posteriores (a. pudenda interna). Venska odvodnja odvija se preko putem vv. labiales anteriores (v. femoralis) te vv. labiales posteriores (v. pudenda interna). Inervacijska vlakna dolaze od nn. labiales anteriores n. ilioinguinalis, rr. labiales posteriores n. pudendi te r. genitalis n. genitofemoralis. Limfna odvodnja velikih i malih usana vanjskoga spolovila odlazi u nodi ly. inguinales superficiales (14).

3.2.2 Dražica (clitoris)

Dražica je parno kavernožno tijelo spolnog sustava. Nastaje spajanjem dvaju krakova (crura clitoridis), te zajedno s ligamentum suspensorium clitoridis pričvršćuju dražicu. Prema naprijed krakovi se nastavljaju u kavernožno tijelo, koje odgovara corpus cavernosum penisa, a završava kao glans clitoridis. Samo tijelo obavija vezivna ovojnica, fascia clitoridis, od koje se pruža nepotpuni septum cavernosum (14,22).

Arterijska vaskularizacija dražice odvija se putem a. dorsalis clitoridis i a. profunda clitoridis, obje ogranci a. pudenda interna. Venska vaskularizacija prati arterijsku putem istoimenih vena. Limfne žile odvođe limfu u nodi ly. inguinales. Osjetna živčana vlakna dolaze putem n. dorsalis clitoridis, a parasimpatička i simpatička inervacija od n. cavernosus clitoridis (14).

3.2.3 Rodnica (vagina)

Rodnica je ženski koitalni organ i porođajni kanal smješten u malom zdjelici. Dužine je 6 do 8 centimetara te počinje prokimalno u visini portio vaginalis cervicis, a distalno se pruža do ušća rodnice, ostium vaginae, gdje je okružen djevičanskim zalistkom, hymen. Između ušća i malih usana vanjskog spolovila nalazi se predvorje rodnice, vestibulum vaginae. U području portio vaginalis cervicis rodnica stvara vaginalni fornix. Sama stijenka se dijeli na prednji i stražnji zid. Oni posjeduju brojne poprečne nabore (rugae vaginales) koji oblikuju prednju i stražnju izbočinu (columna rugarum anterior i posterior). U donjoj treći prednjeg zida sluznicu izbočuje mokraćna cijev. Rodnica je vezivnim tkivom povezan s okolnim strukturama. Prema ventralno s mokraćnim mjehurom i mokraćovodom (septum vesicovaginale), a prema dorzalno s rektumom (septum rectovaginale) (17,22).

Arterijska vaskularizacija dolazi putem a. iliaca interna te njenih ogranaka a. vaginalis, koja opskrbljuje proksimalni i središnji dio rodnice, te a. vesicalis inferior i a. rectalis media, za distalni dio rodnice. Venska vaskularizacija odvija se kroz plexus venosus vaginalis u v. iliaca interna. Osjetna inervacija rodnice dolazi živcem n. pudendus te putem plexus uterovaginalis, koji ujedno dovodi vlakna i za parasimpatikus i simpatikus. Limfna odvodnja odvija se putem nodi ly. iliaci interni i externi te nodi ly. inguinales superficiales (14,23).

3.2.4 Jajnik (ovarium) i jajovod (tuba uterina)

Jajnik i jajovod su parni organi i adneksalne strukture smještene s obje strane maternice (23).

Jajovodi su cjevasti organi koji se protežu od gornjeg lateralnog kraja maternice do jajnika. Razlikujemo četiri anatomski dijela: intersticijski, istmički, ampularni i infundibulum. Po svojem položaju smješten je zajedno s jajnikom intraperitonealno u maloj zdjelici te je pričvršćen podvostručenjem peritoneja (mesosalpinx) za gornji rub ligamentum latum uteri. Arterijska i venska vaskularizacija odvijaju se preko istoimenih krvnih žila, a. i v. ovarica te a. i v. uterina. Limfne žile ulijevaju se u lumbalne limfne čvorove. Jajovod je inerviran putem plexus ovaricus i plexus uterovaginalis (14).

Jajnici su ovalno oblikovani organi smješteni intraperitonealno u lateralnom zidu zdjelice, pričvršćeni za okolne strukture ligamentima. Ligamentum ovarii proprium povezuje jajnik i uterus, ligamentum suspensorium ovarii povezuje lateralnu stijenkicu zdjelice i jajnik, a mesovarium jajnik i ligamentum latum uteri. Arterijska i venska odvodnja potječe od istoimenih krvnih žila, a. i v. ovarica. Limfne žile se također ulijevaju u lumbalne limfne čvorove. Inervacija jajnika odvija se preko plexus ovaricus i plexus uterovaginalis (14).

3.2.5 Maternica (uterus)

Maternica je neparni, kruškoliki organ smješten u središnjem dijelu male zdjelice. Sastoji se od nekoliko dijelova: fundus uteri, corpus uteri, isthmus uteri i cervix uteri. Prednja strana maternice, nazvana facies vesicalis, u kontaktu je s mokraćnim mjehurom, dok je stražnja strana, facies intestinalis, smještena neposredno ispred debelog crijeva. Stijenkica maternice sastoji se od tri sloja. Unutarnji sloj je endometrij, koji je sluznički sloj. Srednji sloj, miometrij, čine mišići, dok je vanjski sloj, perimetrij, peritonealni pokrov. Maternica je pričvršćena za okolne organe brojnim vezivnim tkivom. Najveći ligament je lig. latum uteri koji učvršćuje maternicu za zdjeličnu stijenkicu. Osim toga, tu su i lig. pubovesicale, rectouterinum, sacrouterinum i lig. teres uteri (14,22,24).

Arterijska vaskularizacija maternice dolazi od a. uterina, ogranak a. iliaca interna. Venska odvodnja odvija se preko plexus venosus uterinus u vv. uterinae. Inervacija maternice parasimpatičkim vlaknima dolazi od živaca S2 - S4, dok simpatička vlakna potječe od plexus mesentericus inferior i plexus hypogastricus inferior. Osjetna inervacija maternice prenosi se preko plexus ovaricus i plexus uterovaginalis. Limfna odvodnja maternice je složen proces koji

uključuje nekoliko limfnih žila i čvorova. Limfa iz fundusa maternice odvodi se prema lumbalnim limfnim čvorovima. Limfa iz tijela maternice uglavnom se odvodi prema vanjskim ilijačnim limfnim čvorovima i unutarnjim ilijačnim limfnim čvorovima. Limfa iz vrata maternice odvodi se u vanjske i unutarnje ilijačne limfne čvorove te prema sakralnim limfnim čvorovima (14,24).

3.2.6 Ženska mokraćna cijev (urethra feminina)

Ženska mokraćna cijev duga je 3 do 5 centimetara. Nalazi se ispod simfize preponske kosti te je utisnuta u prednji zid vagine. Sastoji se od proksimalnog, srednjeg i distalnog dijela. Vanjski otvor je u vestibulumu vagine iza glansa klitorisa i ispred vanjskog otvora rodnice. Arterijska vaskularizacija dolazi od a. urethralis, a. vaginalis te a. vesicalis inferior. Venske odvodnja događa se putem istoimenih vena te kroz plexus venosus vesicalis. U sluznici uretre nalazi se razvijeni venozni splet koji djeluje kao poput spongioznog tijela mokraćne cijevi muškaraca (14). Inervacija mokraćne cijevi uključuje n. pudendus. Limfna odvodnja uretre odvija se preko ingvinalnih i ilijačnih limfnih čvorova (14,17).

3.3 Mokraćni mjehur (vesica urinaria)

Pri rekonstrukcijskog kirurgiji iz muškog u ženski spol iznimno je važna anatomija mokraćnog mjehura i odnos s okolnim strukturama jer prilikom kreiranja neovagine i prostora u kojem će se nalaziti između rektuma sa donje strane i mokraćnog mjehura i uretre sa gornje strane, ista može biti oštećena. To je šuplji mišićni organ s ulogom pohrane mokraće. Anatomski se na mjehuru razlikuju četiri dijela, corpus, apex, fundus i cervix. Položaj mokraćnog mjehura ovisi o dobi i o tome je li mjehur prazan ili pun. Kod odraslih osoba prazan mokraćni mjehur se u cijelosti nalazi u subperitonealnom prostoru male zdjelice, iza preponske kosti te djelomično leži na krakovima mišića, m. levatori ani,. Na gornju stranu mokraćnog mjehura kod muškaraca i žena naliježu vijuge terminalnog dijela ileuma i sigmoidni kolon. Baza mokraćnog mjehura je usmjerena unatrag i prema dolje, tako da kod muškaraca naliježe na rektum, dok kod žena naliježe na supravaginalni dio cerviksa uterusa i na gornji dio prednjeg zida vagine (17,25).

Veživne pregrade između mokraćnog mjehura i okolnih organa uključuju septum rectovesicale, koji se nalazi između rektuma i mokraćnog mjehura kod muškaraca, septum rectovaginale

između rektuma i vagine kod žena, te septum vesicovaginale između mokraćnog mjehura i vagine kod žena (14).

Arterijska vaskularizacija mokraćnog mjehura osigurana je putem aa. vesicales superiores (grane a. umbilicalis i a. iliaca interna) i aa. vesicales inferiores (grane a. iliaca interna). U opskrbi krvlju sudjeluje i r. pubicus a. epigastricae inferior iz a. iliaca externa, te a. uterina i a. glutea inferior. Venska vaskularizacija odvija se putem plexus vesicalis, koji se drenira u v. iliaca interna. Limfna odvodnja mokraćnog mjehura odvija se kroz paravezikalne limfne čvorove, unutarnje i vanjske ilijačne limfne čvorove i zajedničke ilijačne limfne čvorove. Inervacija mokraćnog mjehura uključuje parasimpatički i simpatički živčani sustav. Parasimpatikus obuhvaća plexus vesicalis (dio plexus hypogastricus inferior) i nn. splanchnici pelvini. Simpatikus uključuje plexus vesicalis i nn. splanchnici lumbales et sacrales (14).

3.4 Anatomija male zdjelice

Mala zdjelica predstavlja prostor dna abdominalne šupljine i većim dijelom je izvanperitonealna. Granice male zdjelice definirane su na vrhu terminalnom linijom zdjelice, dolje gornjom stranjom m. levator ani i m. coccygeus, sprijeda os pubisom, straga sacrumom, te lateralno os coxae, mišićima obturatorius internus i piriformis. Dno male zdjelice dijeli se na prednji dio, diaphragma urogenitale, i stražnji dio, diaphragma pelvis. Mišići urogenitalne dijafragme uključuju površinske mišiće kao što su m. transversus perinei superficialis, m. ischiocavernosus i m. bulbocavernosus (poznat i kao m. sphincter vestibuli kod žena), te duboke mišiće poput m. transversus perinei profundus i m. sphincter urethrae. Diaphragma pelvis uključuje m. levator ani, m. coccygeus i m. sphincter ani externus (14,17,26).

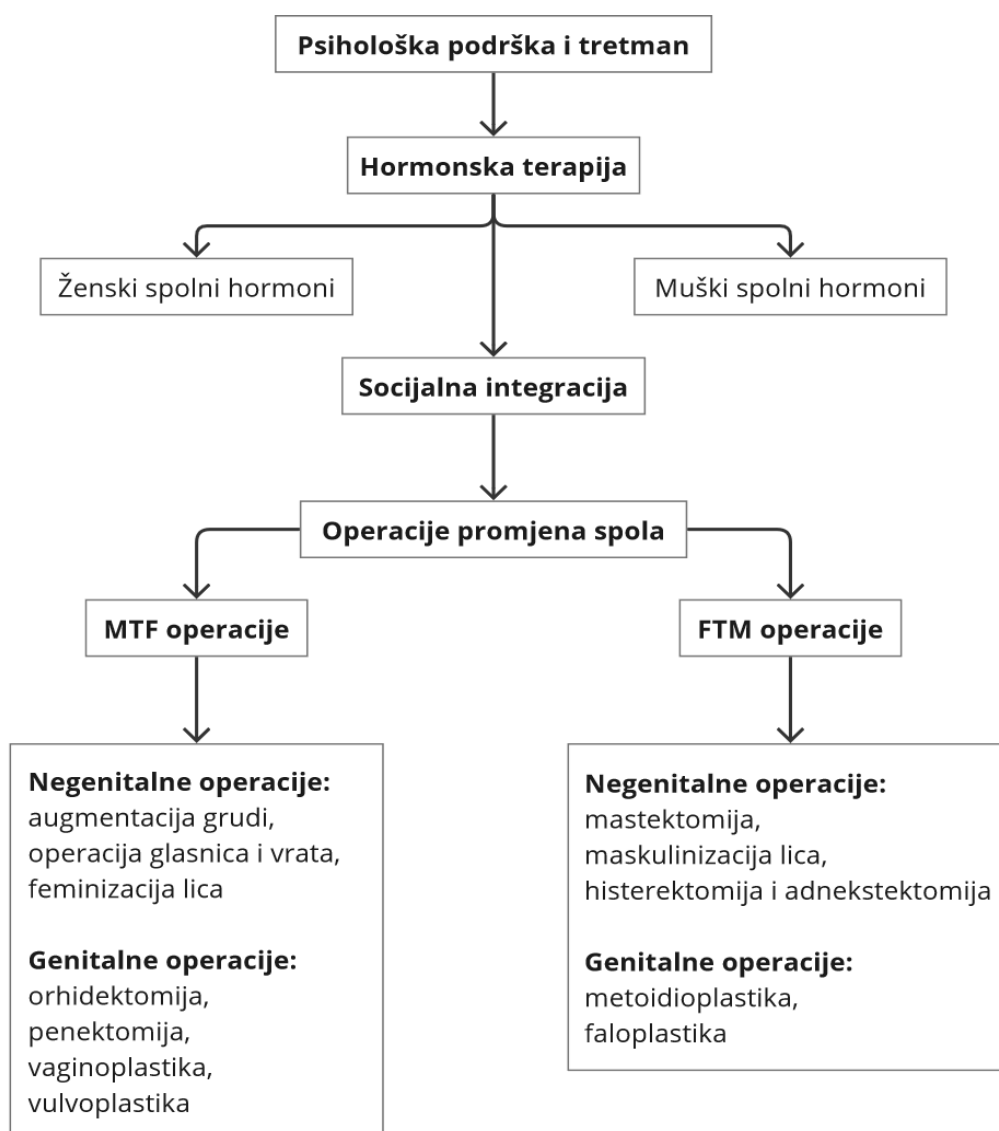
M. transversus perinei superficialis polazi od tuber ischiadicum i veže se na centrum tendineum perinei. Njegova funkcija je napinjanje urogenitalne dijafragme. Musculus ischiocavernosus polazi od ramus ossis ischii i veže se na tunica albuginea corpora cavernosa penisa ili klitorisa, pomažući u erekciji. Musculus bulbocavernosus, kod žena poznat kao m. sphincter vestibuli, također polazi od centrum tendineum perinei i veže se na tunica albuginea corporis spongiosi penisa ili klitorisa, pomažući u erekciji, ejakulaciji i sužavanju predvorja rodnice kod žena. Musculus transversus perinei profundus polazi od tuber ischiadicum i veže se na centrum tendineum perinei, pomažući u napinjanju urogenitalne dijafragme i erekciji. Musculus sphincter urethrae okružuje membranozni dio uretre, omogućujući voljni prekid mokrenja.

Musculus levator ani sastoji se od m. pubococcygeus, m. levator prostatae (ili pubovaginalis kod žena), m. puborectalis i m. iliococcygeus. Ovi mišići zajedno napinju vezivno središte perineuma, podržavaju normalan položaj zdjeličnih organa i djeluju kao sfinkteri rektuma i rodnice. Musculus coccygeus polazi od spina ischiadica i veže se na sacrum i coccyx, pružajući dodatnu stabilnost zdjeličnom dnu i podržavajući položaj zdjeličnih organa. Mišići lateralnog i stražnjeg zida male zdjelice uključuju musculus piriformis i musculus obturatorius internus (14,26).

Vaskularizacija zidova male zdjelice dolazi iz trbušne aorte (a. sacralis mediana) i unutarnje ilijačne arterije (a. iliolumbalis, a. obturatoria, a. glutea superior et inferior), dok je vaskularizacija dna male zdjelice povezana s a. pudenda interna. Venska vaskulizacija zidova i dna male zdjelice odvija se kroz istoimene vene koje prate arterije (v. iliaca interna). Limfna odvodnja male zdjelice odvija se kroz nodi lymphoidei inguinales superficiales u nodi lymphoidei iliaci interni et externi. Inervacija zidova male zdjelice osigurana je kroz n. obturatorius, dok je inervacija dna male zdjelice podijeljena na motoričku i osjetnu inervaciju putem n. pudendus (14,26).

4. Liječenje rodne disforije

Svjetska Stručna Udruga za Transrodno Zdravlje (WPATH) profesionalna je organizacija koja se bavi razumijevanjem i liječenjem rodnog identiteta i rodne disforije. 2022. godine izdala je zadnju reviziju smjernica Standardi skrbi za zdravlje transrodnih i rodno raznolikih osoba (SOC-8) koje govore kako se liječenje treba sastojati od nekoliko modaliteta. Tu se ubraja psihološka podrška, socijalna tranzicija, hormonska terapija i kirurške intervencije (27,28) (Slika 1).



Slika 1: Algoritam liječenja rodne disforije
Izrađeno pomoću: <https://miro.com/>

Psihološka podrška i tretman osoba koje se odluče na promjenu spola traje u prosjeku godinu dana, iako je pristup individualan. Tu je obuhvaćena psihoterapija, psihoedukacija te psihofarmakoterapija ako za to ima indikacija. Tijekom tog perioda većina osoba se odlučuje na tranziciju spola, dok manji dio od toga odustaje. Proces započinje psihološkim savjetovanjem i evaluacijom, gdje stručnjak procjenjuje prisutnost i trajanje rodne disforije te ukupno mentalno zdravlje osobe (27,28). Prema SOC-8 smjernicama (27), to može učiniti psihijatar, psiholog te ostali medicinski djelatnici visokog stupnja obrazovanja i specijaliziranim znanjem u području dijagnosticiranja rodne disforije. Tijekom savjetovanja, osoba mora biti informirana o svim aspektima medicinske tranzicije, uključujući hormonsku terapiju i operacije, kao i potencijalne rizike i benefite, te mora potpisati informirani pristanak. Iako više nije nužno provoditi standardizirane psihološke upitnike, većina stručnjaka ih i dalje koristi za psihološku i psihijatrijsku procjenu. U njih se ubrajaju MMPI-2 (Minnesota multifazični upitnik ličnosti), BDI (Beckov upitnik depresije) te BAI (Beckov upitnik anksioznosti). Također koriste se i specifični upitnici za rodnu disforiju, a to su GDQ (upitnik rodne disforije) i GIDYQ-AA (upitnik rodne disforije za adolescente i odrasle). Provode se zatim klinički strukturirani razgovori kako bi se dobila detaljna slika o rodnoj disforiji, mentalnom zdravlju i socijalnom funkcioniranju osobe. Na temelju ovih procjena, stručnjak pruža preporuke za medicinsku tranziciju, koje su često potrebne za pristup hormonskoj terapiji i kirurškim zahvatima. Ako je potrebno, sastavlja se pismo preporuke, koje može biti zahtijevano od strane drugih medicinskih djelatnika prije početka terapije (27).

Socijalna tranzicija predstavlja proces u kojem transrodne i rodno raznolike osobe prilagođavaju svoj svakodnevni život kako bi bio usklađen s njihovim istinskim rodnom identitetom. To može uključivati promjenu imena i korištenje zamjenica koje odgovaraju njihovom identitetu. Također, obuhvaća promjenu izgleda i način odijevanja. Obuhvaća i prilagodbu društvenih uloga i očekivanja u raznim područjima života, poput obitelji i radnog mjesta (27,28).

Hormonska terapija, prema SOC-8 smjernicama, uvodi se pod kontrolom endokrinologa, pri čemu se osobama daju hormoni suprotnog spola kako bi se postigle fizičke promjene koje su u skladu sa željenim identitetom. Osobe koje prelaze iz muškog u ženski rod (MTF) primaju estradiol i progesteron, dok one koje prelaze iz ženskog u muški rod (FTM) primaju testosteron. Hormoni uzrokuju razvoj sekundarnih spolnih karakteristika. Kod MTF osoba dolazi do blagog povećanja dojki, gubitka erekcije i ejakulacije, smanjenja seksualne želje i dlakavosti te sužavanja struka. Kod FTM osoba glas postaje dublji, pojavljuju se akne, povećava se libido,

menstruacija prestaje, dlakavost postaje tipično muška, a klitoris se povećava i produljuje, pretvarajući se u mikropenis. Prije početka hormonske terapije potrebno je isključiti moguće kontraindikacije. Za feminizirajuću terapiju kontraindikacije su stanja koja uzrokuju povećanu sklonost zgrušavanju krvi, venska tromboza, anamneza tumora osjetljivih na estrogen te kronične bolesti jetre. Kod terapije testosteronom, kontraindikacije su trudnoća, policitemija i nestabilna koronarna bolest srca. Hormonska terapija obično traje doživotno, a važno je pratiti nuspojave redovitim kontrolama svakih šest mjeseci. Nuspojave se često javljaju kod osoba koje samoinicijativno povećavaju doze hormona. Nuspojave estradiola i progesterona kod MTF osoba mogu uključivati tromboemboliju, hiperprolaktinemiju te karcinom dojke i jajnika. Nuspojave testosterona kod FTM osoba mogu biti pretilost, hipertenzija te infarkt miokarda (21,27,28).

Kirurško liječenje obuhvaća kako negenitalne tako i genitalne operacije. Te operacije često su prilagođene individualnim potrebama i željama pacijenata. One zahtijevaju temeljitu pripremu i procjenu. Kako je već opisano ti zahvati dijele se na operacije iz ženskog u muški spol (FTM) i iz muškog u ženski spol (MTF) (7). FTM operacije obuhvaćaju mastektomiju, metoidioplastiku, faloplastiku, skrotalnu rekonstrukciju te opcionalnu histerektomiju s adneksektomijom (6,7,29). S druge strane, MTF operacije uključuju feminizaciju lica, povećanje grudi, bilateralnu orhidektomiju, vaginoplastiku ili vulvoplastiku (7,8,30). Cilj kirurškog liječenja je poboljšati kvalitetu života transrodnih osoba, smanjiti rodnu disforiju i omogućiti im da žive autentično i ugodno u svom tijelu (27).

5. Kirurška promjena spola FTM

5.1 Negenitalna kirurgija

Osnovni postupci za FTM operacije primarno se fokusiraju na genitalije. FTM pacijenti često imaju prednost jer se obično uspješno prezentiraju kao muškarci, osobito nakon započinjanja hormonske terapije testosteronom. Glas se produbljuje, rastu dlake na licu i tijelu u muškom uzorku, a mišićna masa postaje izraženija i veća (7).

Glavna tjelesna regija na kojoj se može zahtijevati dodatna operacija je prsni koš, iz razloga što ženske grudi često onemogućuju željeni izgled muškarca, osim ako se koriste uski zavoji koji prekrivaju grudi. Vezivanje grudi je neudobno te može uzrokovati osipe, akne i otežano disanje (31). Vrsta operacije mastektomije koja će se provesti ovisi o veličini grudi, elastičnosti i kvaliteti kože te veličini i poziciji kompleksa bradavica areola. Kirurške tehnike se mogu klasificirati u dvije osnovne kategorije: tehnike s dugim ožiljcima, „tehnika dvostrukog reza“ (*engl. double incision technique*), s bradavicama premještenima kao slobodni transplantati, te tehnike s kratkim ožiljcima koje uključuju polukružnu, transareolarnu, koncentričnu kružnu te proširenu koncentričnu kružnu tehniku (7,31,32).

Tehnika slobodnog transplantata bradavice namijenjena je pacijentima s velikim dojčkama. Ova tehnika uključuje uzimanje kompleksa bradavica areola kao punog kožnog transplantata, resekcija dojke i presađivanje kompleksa na novu lokaciju na prsnom zidu. Polukružna tehnika prikladna je za osobe s manjim dojčkama, pri čemu ožiljak ostaje na donjoj polovici periferije areole. Transareolarna tehnika koristi se kod manjih dojki s izraženim bradavicama, omogućujući djelomičnu resekciju bradavice uz horizontalni ožiljak. Koncentrična kružna tehnika primjenjuje se na dojke srednje veličine ili manje dojke s lošom elastičnošću kože, osiguravajući dobar pristup za eksciziju žljezdanog tkiva i ostavljajući ožiljak oko areole. Proširena koncentrična kružna tehnika koristi se za značajniji višak kože i uključuje dodatna trokutasta izrezivanja kože i potkožnog tkiva. Ova tehnika ostavlja ožiljke oko areole s horizontalnim produžecima na koži dojke (7,31,32).

Osim mastektomije, FTM pacijenti često trebaju histerektomiju i adneksektomiju kako bi se smanjio rizik od endometrijskog karcinoma povezanog s dugotrajnom upotrebom testosterona. Ovi postupci obično se izvode laparoskopski (7,33). Također, provode se i operacije maskulinizacije lica, koje uključuju zahvate na čeonj regiji, nosu, maksili, mandibuli te usnicama (34).

5.2 Genitalna kirurgija

Genitalna kirurgija u FTM pacijenata radi se s ciljem mokrenja u stojećem položaju, kozmetičkog izgleda te omogućavanje seksualne funkcije s erekcijom. Pacijenti najčešće dolaze na konzultacije nakon više od godinu dana hormonske terapije. Tijekom konzultacija važno je utvrditi ciljeve pacijenta kako bi se odabrala odgovarajuća operacija. Postoje dvije vrste zahvata, metoidioplastika i faloplastika (6,35) (Tablica 1).

Tablica 1: Tehnike u FTM genitalnoj kirurgiji

Kirurška tehnika	Ishod	Ograničenja
Metoidioplastika		
Jednostavna	Brzi oporavak i niska stopa komplikacija	Mokrenje u sjedećem položaju; nema mogućnosti seksualne penetracije
Prstenasta	U većini slučajeva omogućuje mokrenje u stojećem položaju	Nema mogućnosti seksualne penetracije
Beogradska	Mokrenje u stojećem položaju	Nema mogućnosti seksualne penetracije
Faloplastika		
Radijalni podlaktični režanj	Najbolji estetski ishod; mogućnosti seksualne penetracije	Češće komplikacije; ako se koristi osteokutani režanj erekcija je permanenta
Latissimus dorsi režanj	Nema potrebe za penilnom protezom; mogućnost seksualne penetracije	Nema rekonstrukcije uretre
Anterolateralni natkoljениčni režanj	Nema potrebe za penilnom protezom; mogućnost seksualne penetracije	Slične komplikacije kao i u radijalnom podlaktičnom režnju; nema zabilježenih dugoročnih ishoda
Fibularni režanj	Nema potrebe za penilnom protezom; mogućnost seksualne penetracije	Slične komplikacije kao i u radijalnom podlaktičnom režnju; nema zabilježenih dugoročnih ishoda

Izrađeno prema: Selvaggi G, Bellringer J. Gender reassignment surgery: an overview. *Nature Reviews Urology* 2011 8:5. 2011 Apr 12;8(5):274–82.

5.2.1 Metoidioplastika

Metoidioplastika je kirurški zahvat u kojem se hipertrofirani klitoris, povećan unosom testosterona tijekom hormonske terapije, koristi za stvaranje neofalusa (7). Prednost ove

metode u odnosu na faloplastiku je što se može provesti kao jedinstvena operacija, s niskom stopom postoperativnih komplikacija te izvrsnim ishodom. Pacijentima omogućuje mokrenje u stojećem položaju, estetski prihvatljiv izgled genitalija te očuvanje erogene senzacije. Prema recentnoj literaturi, opisuju se tri različite tehnike: jednostavna, prstenasta (ring) i beogradska metoidioplastika.(36,37).

5.2.1.1 Jednostavna metoidioplastika

Jednostavna metoidioplastika izvodi se na klitorisnom tkivu koji je dovoljno povećan preoperativnom hormonskom terapijom testosteronom. Postupak započinje subkoronalnim rezom kože, nakon čega slijedi "degloving" te presijecanje suspenzornih ligamenata klitorisa. Uretralna ploča se disecira i podijeli. Preostala koža klitorisa, zajedno s malim i velikim usnama, koristi se za prekrivanje tijela klitorisa, čime se postiže puniji izgled. Mišić levator ani također se disecira i zašije posebnom tehnikom kako bi pružao dodatnu potporu uvećanom klitorisnom tkivu. Ovom metodom uretralni otvor ostaje na svom prirodnom mjestu, ostavljajući mogućnost uretralnog produljenja u budućnosti. Također, može se razmotriti uklanjanje ili očuvanje vagine, ovisno o željama pacijenta. Stopa komplikacija manja je od 5% i uglavnom se odnosi na malrotaciju zašivene kože. Glavni nedostaci ove metode su potreba za mokrenjem u sjedećem položaju te nezadovoljavajuća veličina novostvorenog falusa. Unatoč tome, ova tehnika omogućuje operaciju promjene spola s niskom stopom komplikacija i brzim oporavkom (36–38).

5.2.1.2 Prstenasta (ring) metoidioplastika

Prstenasta tehnika slična je jednostavnoj metoidioplastici, ali se razlikuje u nekoliko aspekata. Jedna od tih razlika je drugačija disekcija suspenzornih ligamenata s ciljem dodatnog produljenja klitorisa. Glavna razlika je u produljenju uretralne ploče korištenjem prstenastog reznja od vaginalne sluznice, distalno od himena (39). Ovaj prstenasti reznj se spaja s tijelima klitorisa i tubularizira. Nakon toga, spaja se s vaginalnim reznjem kako bi se zatvorila uretralna ploča i omogućilo konačno produljenje uretre (39,40). Komplikacije ove metode uključuju uretralne fistule (10-26%) i strikture (3-5%). Također, kod trećine pacijenata postoperativno dolazi do problema prilikom mokrenja u stojećem položaju (36).

5.2.1.3 Beogradska metoidioplastika

Beogradskoj metoidioplastici, kao i kod drugih, prethodi povećanje klitorisa hormonskom terapijom. Prvi korak operacije je uklanjanje vaginalnog tkiva kolpokleizom, ostavljajući samo tkivo oko otvora uretre koje se koristi za njezino produljenje. Mjesto gdje je bila vagina se aproksimira kako bi se postigao izgled muškog perineuma. Zatim slijedi "degloving" klitorisa i potpuna podjela svih okolnih ligamenata. Uretralna ploča se disecira i podijeli na sredini kako bi se omogućilo dodatno produljenje klitorisa. Bulbarna uretroplastika izvodi se korištenjem periuretralnog tkiva i prethodno disecirane ploče te se prekriva vestibularnim bulbusom i okolnim vaskulariziranim tkivom radi sprječavanja nastajanja fistula (36,41). Dodatno produljenje uretre postiže se korištenjem grafta oralne sluznice i reznjeva genitalne kože (42). Veličina grafta bukalne sluznice određuje se i koristi za stvaranje nove uretralne ploče, šivanjem za corpora cavernosa u prazninu dobivenu nakon podjele ploče. Uretroplastika se završava korištenjem labijalnog ili dorzalnog klitoralnog reznja kože. Prema recentnim istraživanjima (43), kombinacija labia minor reznja i grafta bukalne sluznice pokazala se kao najbolja opcija, rezultirajući s manje od 7% komplikacija. Oni se spajaju preko katetera veličine 12-14 Fr za formiranje neouretre. Rekonstrukcija tijela penisa dovršava se korištenjem preostale kože klitorisa i labija. Skrotoplastika se provodi spajanjem velikih usana te umetanjem silikonskih implantata, bilo kroz srednju liniju ili kroz zasebne rezove iznad usana. Postoperativno je nužno korištenje vakuum pumpe kako bi se izbjegla retrakcija neofalusa. Ishod operacije omogućava mokrenje u stojećem položaju, ali bez mogućnosti seksualne penetracije, ostavljajući mogućnost dodatnog zahvata faloplastike. Komplikacije ovog zahvata uključuju uretralne fistule (7-15%) i strikture (2-3%), kao i moguće probleme sa testikularnim implantatima, poput odbacivanja ili promjene položaja (36,41).

5.2.2 Faloplastika

Faloplastika je kirurška rekonstrukcija penisa odrasle veličine i smatra se jednim od najtežih zahvata u rekonstruktivnoj kirurgiji genitalija. Cilj ovog zahvata je stvoriti falus koji omogućava mokrenje u stojećem položaju, estetski je prihvatljivog izgleda, ima dovoljnu duljinu za vaginalnu penetraciju te očuvanu taktilnu i erogenu osjetljivost, uz minimalan morbiditet donorskog mjesta. U prošlosti se faloplastika izvodila korištenjem lokalnih reznjeva kože abdomena. Danas su te tehnike zamijenjene primjenom slobodnih reznjeva, najčešće

radijalnog režnja podlaktice i mišićnokutanog režnja latissimus dorsi (37). Prema recentnoj literaturi još se koriste anterolateralni natkoljениčni režanj te fibularni režanj (7).

Postoji nekoliko mogućih pristupa korištenju radijalnog režnja podlaktice za faloplastiku. Prema Songu (44), prije samog uzimanja režnja, formira se neouretra od kožnog transplantata zida abdomena koji se omota oko urinarnog katetera veličine 14-16 Fr, s kožom okrenutom prema kateteru. Izvode se dvije incizije na podlaktici nedominantne ruke kako bi se formirao potkožni tunel. Tubularni graft se provlači kroz dobiveni tunel te ostavlja na mjestu tri mjeseca. Nakon tog perioda formira se radijalni osteokutani režanj podlaktice, koji se sastoji od radijalne arterije i pratećih vena, lateralnog antebrahijalnog kožnog živca te dijela radijusa duljine 10 cm. Režanj se potom prenosi na buduću regiju falusa te spaja s primateljskim mjestom. Anastomozira se stvorena neouretra s pacijentovom urethrom. Kako su radijalne žile u režnju prekratke da se anastomoziraju s femoralnim žilama, velika safenska vena se koristi za formiranje arteriovenske petlje između radijalne i femoralne arterije te između radijalnih i femoralne vene. Lateralni antebrahijalni kožni živac spaja se s pudendalnim živcem. Donorsko mjesto na podlaktici pokriva se kožnim transplantatom, a na kraju se postavlja suprapubična cistostomija kako bi se omogućilo pravilno zacjeljivanje i spriječile komplikacije (45). Komplikacije uključuju mogućnost stvaranja fistula, striktura te parcijalnu nekrozu režnja (46).

Drugi pristup korištenju radijalnog režnja podlaktice naziva se „*tube within a tube*“ faloplastika (37). U ovom postupku, dio režnja podlaktice s ularne strane okreće se prema unutra, oko Foley katetera, čime se formira neouretra. Ostatak režnja prekriva neouretru, stvarajući cijev. Pedikul režnja sastoji se od radijalne arterije, pratećih vena, lateralnog antebrahijalnog kožnog živca i cefalične vene. Režanj se premješta na primateljsko mjesto, gdje se vaskularne anastomoze izvode između radijalne i femoralne arterije tehnikom end-to-side, dok se cefalična vena spaja s velikom safenskom venom tehnikom end-to-end. Lateralni kožni živac spaja se s ilioingvinalnim živcem, a neouretra s pacijentovom uretrom. Donorsko mjesto na podlaktici prekriva se kožnim transplantatom. Ovaj zahvat također može dovesti do komplikacija kao što su uretralne fistule, strikture i nekroza režnja (37). Nakon 6 do 12 mjeseci moguća je ugradnja penilne proteze (46).

Faloplastika korištenjem mišićnokutanog latissimus dorsi režnja druga je najčešća metoda faloplastike, odmah nakon faloplastike korištenjem radijalnog režnja podlaktice (37). Prije zahvata, može se provesti histerektomija s adneksantomijom te vaginektomija. Operacija započinje produljenjem i repozicioniranjem klitorisa na isti način kao i kod metoidioplastike.

Rekonstrukcija uretre počinje oblikovanjem bulbarnog dijela, pri čemu se prednji dio preostalog vaginalnog zida anastomozira s uretralnom pločom. Daljnja rekonstrukcija koristi sve dostupne dijelove genitalnog tkiva. Unutrašnja strana malih usana se disecira kako bi se stvorili režnjevi koji se spajaju u cijev za produljenje uretre. Vaginalni prostor se aproksimira, a perineum se oblikuje kako bi poprimio izgled muškog perineuma. Izvodi se skrotoplastika te se postavljaju testikularni implantati. Nakon toga slijedi priprema primateljskog mjesta, dok se na donorskom mjestu podiže mišićnokutani latissimus dorsi režanj, koji uključuje torakodorzalni živac i žile. Režanj se tubularizira kako bi stvorio neofalus, a distalni dio se zatvara i oblikuje u glandularni dio penisa (37,47). Cijeli režanj se zatim premješta u zdjeličnu regiju, gdje se anastomoze između torakodorzalne i femoralne arterije izvode tehnikom end-to-side, dok se torakodorzalna vena spaja sa venom safenom tehnikom end-to-end (47,48). Neouretra se provlači kroz neofalus, a ušće se postavlja na ventralnu stranu. Klitoris se također postavlja na ventralnu stranu, u bazu neofalusa. Donorsko mjesto se primarno zatvara, a u slučaju velike tenzije, može se postaviti kožni graft za pokrivanje defekta (48). Šest mjeseci nakon početne faloplastike, moguće je dodatno rekonstruirati neouretru korištenjem graftova bukalne sluznice kako bi se ušće premjestilo na vrh glansa. Također, moguće je ugraditi penilne proteze, bilo polukrute ili napuhujuće (37). Komplikacije ove tehnike uključuju stvaranje fistula, stenoza, razvoj hematoma, oticanje neofalusa te vaskularnu trombozu (46).

5.3 Ishodi genitalnih FTM operacija

Prema recentnim istraživanjima, genitalne kirurške tehnike bilježe značajan napredak te pokazuju izvrsne rezultate. Djordjevic i suradnici (36) objavili su kako je beogradska metoidioplastika izvedena kod 593 pacijenta, od kojih je 541 potpuno zadovoljno ishodom operacije, dok je 52 donekle zadovoljno. Postignut je neofalus prosječne duljine 5,7 cm, a svi pacijenti su imali erektilnu funkciju i osjet (36). Prema istraživanju Morrisona i suradnika (46), ishodi faloplastike također pokazuju izvanredne rezultate. Faloplastika korištenjem latissimus dorsi reznja omogućila je 94,1% ispitanika mokrenje u stojećem položaju te su svi imali osjet u falusu. S druge strane, radijalni podlaktični režanj omogućuje mikciju u 97,5% ispitanika, dok 98,4% njih ima osjet u falusu. Više od 90% ispitanika izražava zadovoljstvo ishodom operacije metodom faloplastike (46). Ove studije naglašavaju značajan napredak u kirurškim tehnikama i visok stupanj zadovoljstva pacijenata, što doprinosi poboljšanju kvalitete života nakon ovih zahvata.

6. Kirurška promjena spola MTF

6.1 Negenitalna kirurgija

Promjena spola MTF uključuje niz kirurških zahvata, primarno usredotočenih na genitalije. Međutim, mnogi se odlučuju za dodatne operacije na drugim dijelovima tijela kako bi postigli izgled koji bolje odgovara njihovom rodnom identitetu. Ovi zahvati često uključuju augmentaciju grudi, operacije glasnica i vrata za postizanje višeg tona glasa, te feminizaciju lica (6,7).

Operacija augmentacije grudi implantatima najčešći je zahvat za postizanje željenog izgleda prsnog koša kod MTF pacijenata. Anatomija prsnog koša muškarca i žene se razlikuje, što je dodatno komplicirano dugogodišnjom izloženosti androgenim hormonima kod muških osoba. Ovi hormoni utječu na izgled trupa, čineći ramena širim, sternum većim, a pektoralne mišiće hipertrofiranim (49). Osim toga, udaljenost između bradavice i inframamarne brazde je kraća, a kompleks bradavica areola lateraliziran je više nego kod žena (49,50). Nakon primjene hormonske terapije, kod promjene spola iz muškog u ženski, dolazi do povećanja tkiva grudi, no taj proces nije simetričan, što zajedno s gore navedenim anatomskim karakteristikama predstavlja izazov u augmentaciji (50).

Preoperativni dogovori prilikom odluke o augmentaciji grudi uključuju izbor veličine implantata, lokaciju reza i operativni plan. Rez za pristup može biti aksilarni, inframamarni ili periareolarni (51). Inframamarni rez treba postaviti niže od prirodne linije kako bi se prilagodio budućem spuštanju implantata. Periareolarni rez se rjeđe koristi zbog manje muške areole. Implantati se obično postavljaju u prepektoralni ili subpektoralni (dual-plane) položaj. Prepektoralna implantacija je popularna zbog manje postoperativne boli i koristi se kod pacijenata s razvijenim grudima, ali može dovesti do veće lateralizacije i viših stopa kapsularne kontrakture. Subpektoralna metoda je prikladna za pacijente s manjim tkivom dojke, određenim pomoću "pinch testa". Ova metoda smanjuje rizik od postoperativne malpozicije ili deformacije (50,52).

Operacija glasnica i vrata kod transrodnih osoba iz muškog u žensko uključuje podizanje tona glasa i uklanjanje izbočenog dijela tiroidne hrskavice (Adamove jabučice) (7,53). Najčešća tehnika za podizanje tona je aproksimacija krikoidne i tiroidne hrskavice (CTA), koja rasteže glasnice i podiže ton glasa. Postoperativna terapija glasa je ključna za smanjenje nepravilnosti u glasu i postizanje zadovoljavajućih rezultata. Uklanjanje izbočenog dijela tiroidne hrskavice

postiže se tiroidnom hondroplastikom (54). Ovi zahvati se obično izvode zajedno, pod općom anestezijom, te zahtijevaju precizne rezove i šavove kako bi se osigurala dugotrajna fiksacija hrskavica (53).

Feminizacija lica obuhvaća niz kirurških zahvata koji transformiraju crte lica kako bi stvorili ženstveniji izgled, pomažući transrodnim osobama da se približe svom rodnom identitetu. Neki od ključnih zahvata uključuju preoblikovanje čeone regije, rinoplastiku, oblikovanje mandibule i preoblikovanje usana. Osim ovih kirurških tehnika, postoje i brojne nekirurške metode, poput liposukcije, presađivanja kose i upotrebe botulinum toksina A (7).

6.2 Genitalna kirurgija

U genitalnu kirurgiju promjene spola iz muškog u ženski (MTF), ubrajaju se bilateralna orhidektomija (uklanjanje testisa), penektomija (uklanjanje penisa), vulvoplastika te vaginoplastika. Operacije se provode kako bi se stvorila estetski i funkcionalno prihvatljiva vagina (7). Neki pacijenti se odlučuju samo za vulvoplastiku bez kreiranja neovagine (55) (Tablica 2).

Tablica 2: Tehnike u MTF genitalnoj kirurgiji

Kirurška tehnika	Ishod	Ograničenja
Vaginoplastika		
Inverzija penilne kože	Odličan estetski i funkcionalni ishod; omogućena seksualna funkcija	Vaginalna dilatacija; češće komplikacije
Sigmoidna vaginoplastika	Odličan estetski i funkcionalni ishod; omogućena seksualna funkcija; manje komplikacija	Vaginalna dilatacija; resekcija crijeva
Vulvoplastika		
	Odličan estetski ishod	–

Izrađeno prema: Horbach SER, Bouman MB, Smit JM, Özer M, Bun camper ME, Mullender MG. Outcome of Vaginoplasty in Male-to-Female Transgenders: A Systematic Review of Surgical Techniques. *J Sex Med.* 2015;12(6):1499–512.

6.2.1 Vaginoplastika

Vaginoplastika je kirurška metoda koja uključuje skraćivanje uretre, klitoroplastiku, labioplastiku, penektomiju i orhidektomiju. Postoji nekoliko tehnika kojim se kreira neovagina, a danas se najčešće koristi inverzija penilne kože (engl. *penile inversion*), zlatni standard vaginoplastike, gdje se neovagina oblaže preokrenutim kožnim režnjem penisa, ponekad nadopunjenim (skrotalnim) kožnim presadcima. Uz ovu metodu često se koristi i sigmoidna vaginoplastika (8).

6.2.1.1 Inverzija penilne kože

Ova tehnika započinje rezom u području perineuma i skrotuma te seže do penoskrotalnog ugla. Provodi se obostrana orhidektomija uz podvezivanje i resekciju testikularnih peteljki. Ako pacijent ima prepucij, idući rez se radi između unutarnjeg i vanjskog sloja prepucija, jer se dio uz glans koristi za klitoralni prepucij te za rekonstrukciju malih usana. Zatim slijedi disekcija penisa subkoronalnim rezom udruženim s uzdužnom skrotalnom incizijom. Koža se odvaja uz očuvanje vaskularizacije kako bi se kasnije njenim izvrtanjem kreirala neovagina. Prikazuju se kavernoza tijela cijelom dužinom, sve do njihove separacije. Uretra se odvaja sa spongioznom tijelom od ostatka penisa te se skraćuje. Glans penisa, zajedno s neurovaskularnim strukturama, odvaja se od kavernoznih tijela. Kompletно se uklanjaju kavernoza tijela kako bi se oslobodio prostor za ulazak u vaginu i spriječilo postojanje erektilnog tkiva u novostvorenim ženskim genitalijama. Glans neoklitorisa formira se od dorzalnog dijela glansa penisa. Zatim slijedi tupi i oštra preparacija kojom se stvara tunel za neovaginu između rektuma i mokraćnog mjehura s prostatom, uz veliki oprez kako bi se izbjeglo oštećenje ovih struktura. Penilna koža, koja je prethodno u potpunosti oslobođena, zatvara se šavovima, invertira i postavlja u stvoreni prostor kao neovagina (56). Ponekad sama duljina penilne kože nije dostatna te se nadopunjuje dodatnim režnjevima. Ti režnjevi mogu biti vaskularizirani režnjevi kože skrotuma ili slobodni transplantati kože skrotuma (8,56). Fiksacija neovagine izvodi se kako bi se spriječio njen prolaps, tako da se resorptivnim koncem fiksira za sakrospinozni ligament (57). Na kraju slijedi stvaranje vulvovestibularnog kompleksa. Klitoris, sa svojom neurovaskularnom peteljkom, postavlja se u anatomske položaj ispod gornje komisure labija. Od prepucija se stvara klitoralni prepucij. Vanjsko ušće uretre postavlja se na 2 do 3 cm ispod klitorisa, omogućujući prilikom mokrenja u sjedećem položaju mlaz usmjeren prema dolje. Male usne kreiraju se od prepucija koji obuhvaća klitoris. Ako pacijent nema prepucij, male usne se naprave od preostale kože

skrotuma prilikom formiranja velikih usana. Velike usne rekonstruiraju se od kože skrotuma. Nakon rekonstrukcije malih i velikih usana, višak kože se uklanja te se usne lateralno šivaju kontinuiranim šavovima, a na vrhovima za perineum pojedinačnim šavovima (56). U neovaginu se postavlja kondom ispunjen gazama kako bi vršio kompresiju prostora oko vagine te spriječio pojavu hematoma (56). Postoperativno, uz urinarni kateter, nužna je antibiotska terapija. Nakon uklanjanja katetera, neovaginu je potrebno dilatirati vaginalnim dilatatorima kroz period od 12 mjeseci (56,58). Komplikacije tehnike inverzije penilne kože uključuju neovaginalne stenozе, stenozе uretralnog ušća (5%), ozljede rektuma (4.2%), fistule između rektuma i neovagine (1%), prolaps neovagine (1%), nekrozu klitorisa (1%) te hematome usana. Te se komplikacije liječe kirurškim zahvatom (59,60).

6.2.1.2 Sigmoidna vaginoplastika

Sigmoidna vaginoplastika je kirurška tehnika koja se može izvesti laparoskopskim ili klasičnim otvorenim pristupom (8). Iako obje metode slijede sličan postupak, laparoskopska metoda ima značajne prednosti, uključujući manje ožiljke te brži i lakši postoperativni oporavak. Perinealni dio operacije sličan je postupku inverzije penilne kože, no ovdje se penis u potpunosti uklanja. Nakon rekonstrukcije vanjskog spolovila, sigmoidni kolon se vizualizira i pažljivo odvaja od lateralnih adhezija. Mezosigmoid se mobilizira kako bi se identificirao odgovarajući segment kolona za stvaranje neovagine. Taj segment se podiže na svojoj vaskularnoj peteljci kako bi se osigurala adekvatna opskrba krvlju. Distalni kraj odabranog segmenta kolona se zatim odvaja. Nakon preciznog određivanja potrebne duljine, gornji kraj sigmoidnog kolona se zatvara šavovima. Direktna anastomoza između preostalih dijelova kolona provodi se staplerom kako bi se obnovio kontinuitet crijeva. Sljedeći korak uključuje formiranje prostora za spajanje crijevnog segmenta s kožnom neovaginom. Anastomoziraju se dva kraja te formira neovagina. Postavlja se kondom ispunjen gazom kako bi se održao oblik neovagine, uz postavljanje urinarnog katetera (61). Nakon uklanjanja katetera i kondoma, također je potrebno neovaginu dilatirati vaginalnim dilatatorima kroz 12 mjeseci (8). Komplikacije ove metode jednake su onima nakon inverzije penilne kože, uz dodatak mogućih intraabdominalnih komplikacija posljedično resekciji crijeva (8).

6.2.2 Vulvoplastika

Rekonstrukcija vulvovestibularnog kompleksa (klitoris, male usne, velike usne) jedan je od najtežih izazova u operacijama promjene spola iz muškog u ženski. Prvi pokušaj kreiranja klitorisa smanjenjem glansa penisa sa njegovom neurovaskularnom peteljkom bio je 1976. godine (62). Kroz godine mnoge tehnike su razvijene, međutim danas u svijetu se većinom koristi tehnika gdje se klitoris rekonstruira od dorzalnog dijela glansa penisa na neurovaskularnoj peteljci koja se ne skraćuje (63). komplikacije ove tehnike su rijetke, ali je moguće pojava smanjena osjeta neoklitorisa (64). Kreiranje velikih i malih usana izvodi se od preostale genitalne kože. Ako pacijent nije obrezan tada se male usne mogu kreirati od prepucija penisa, dok u slučaju kada je one se kreiraju od kožnih nabora prilikom formacije velikih usana. Velike usne se rekonstruiraju koristeći kožu skrotuma nakon uklanjanja masnog tkiva i viška kože. Uretra se skraćuje te postavlja iznad neovagine omogućujući prilikom mokrenja u sjedećem položaju mlaz urina usmjeren prema dolje (65). Komplikacije vulvoplastike uključuju stenozu uretralnog ušća, hematome usana te nekrozu neoklitorisa (65).

6.3 Ishodi genitalnih MTF operacija

Rezultati genitalnih MTF operacija, slični rezultatima FTM operacija, pokazuju izvrsne rezultate kako funkcionalno, tako i estetski. Prema Horbachu i suradnicima (60), tehnika inverzije penile kože najčešće se koristi u operacijama, s ukupno 1461 izvedenim zahvatom. Ukupno 90% pacijenata zadovoljno je sveukupnim ishodom operacije, dok je 84,4% zadovoljno vanjskim izgledom genitalija. Nakon uspješne operacije, 75% ispitanika imalo je spolni odnos. Tehnika sigmoidne vaginoplastike pokazuje visoko zadovoljstvo ishodom operacije u 88,9% slučajeva, a prosječno 71% pacijenata imalo je spolni odnos nakon operacije (60). Ovi podaci jasno ukazuju na visoku uspješnost kirurških zahvata u genitalnoj MTF kirurgiji, potvrđujući značajna poboljšanja u kvaliteti života pacijenata. Napredak u kirurškim tehnikama, zajedno s visokim stupnjem zadovoljstva pacijenata, naglašava važnost ovih postupaka u afirmaciji rodnog identiteta.

7. Pravni postupci promjene spola

7.1 Pravni postupci u Hrvatskoj

U Republici Hrvatskoj promjenu spola prate različiti pravni postupci. Unutar njih razlikujemo dvije stavke, zakonsku promjenu imena i promjenu oznake spola u osobnim dokumentima. Ti postupci su neovisni jedan o drugome.

Zakon o osobnom imenu (Narodne novine 118/2012, 70/2017 i 98/2019) (66) regulira određivanje i promjenu osobnog imena svakog hrvatskog državljanina. Svaka osoba ima pravo na promjenu imena, pod uvjetom da se protiv nje ne vodi kazneni postupak. Promjena spola regulirana je Pravilnikom o načinu prikupljanja medicinske dokumentacije te utvrđivanju uvjeta i pretpostavki za promjenu spola i životu u drugom rodnom identitetu (Narodne novine 132/2014) (67) te Zakonom o državnim maticama (Narodne novine 76/2013) (68). Pravilnik je 2016. godine nadopunjen Stručnim smjernicama (Narodne novine 7/2016) (69) koje su izradili stručnjaci s Liste stručnjak koji imaju iskustva u radu s transseksualnim osobama (Narodne novine 59/2015) (70), kako bi se standardizirali postupci za promjenu spola. Prema propisima, svaka osoba koja želi promijeniti spol mora proći određene korake nužne za odobravanje tog zahtjeva. Prvi korak je psihološko savjetovanje i procjena kod psihologa u trajanju od godinu dana. Nakon toga slijedi druga procjena, koju provodi neovisni psihijatar. Ako su oba mišljenja pozitivna, pacijent stječe pravo na liječenje hormonskom terapijom kod endokrinologa. Nakon godinu dana hormonske terapije, sastavlja se zajedničko mišljenje psihologa, psihijatra i endokrinologa, koje se zajedno s mišljenjem Centra za socijalnu skrb šalje Nacionalnom zdravstvenom vijeću kao zahtjev za promjenu spola. Temeljem pozitivne odluke moguće je promijeniti oznaku spola u osobnim dokumentima (69).

Genitalna kirurgija promjene spola nije dostupna u Republici Hrvatskoj, pa svaki pojedinac koji se, nakon primjene hormonske terapije, odluči na potpunu tranziciju prema svom rodnom identitetu mora potražiti medicinsku skrb u inozemstvu. Najbliži svjetski centar za kirurgiju nalazi se u Beogradu (2).

7.2 Pravni postupci u Europskoj Uniji

Promjena spola u Europskoj uniji regulirana je na nacionalnoj razini, što znači da svaka zemlja članica ima svoje specifične zakone i procedure. Europska unija, kroz institucije poput

Europskog suda za ljudska prava i Agencije za temeljna prava Europske unije, aktivno zagovara standarde koji promiču ljudska prava transrodnih osoba. Međutim, provedba tih standarda ovisi o zakonodavstvu svake pojedine članice. Neke zemlje članice EU usvojile su progresivne zakone koji omogućuju jednostavan i dostojanstven proces promjene spola. Na primjer, Španjolska (71), Irska (72) i Finska (73), usvojile su zakone temeljene na samoodređenju, omogućujući transrodnim osobama promjenu pravnih dokumenata bez potrebe za medicinskim zahvatima. Njemačka se pridružila ovom naprednom pristupu 2024. godine, pojednostavljajući pravni proces promjene spola (74). S druge strane, zemlje poput Francuske (75), Italije (76) i Austrije (77) primjenjuju zakone koji zahtijevaju medicinsku potvrdu ili procjenu za promjenu rodnog identiteta. Još restriktivniji zakoni postoje u zemljama kao što su Češka (78) i Slovačka (79), gdje je kirurška intervencija i sterilizacija uvjet za pravnu promjenu spola. Naposljetku, Bugarska, Mađarska i Poljska (80) nemaju jasno definirane zakone ili procedure za promjenu spola, čime transrodne osobe ostaju bez adekvatne pravne zaštite i mogućnosti priznavanja svog rodnog identiteta.

Pravni postupci vezani za promjenu spola u Hrvatskoj usporedivi su sa zakonima koji se provode u Francuskoj, Italiji i Austriji, zemljama koje zahtijevaju medicinsku potvrdu za promjenu spola, bez nužnog kirurškog liječenja.

Ova raznolikost u zakonodavstvima odražava različite društvene, kulturne i političke stavove prema transrodnim osobama unutar Europske unije. Iako je zabilježen napredak u mnogim zemljama, postoje značajne razlike u pravima i zaštiti transrodnih osoba diljem Europe.

8. Zaključak

Kirurška promjena spola ključan je korak za mnoge transrodne osobe u njihovoj tranziciji prema rodnom identitetu s kojim se osjećaju usklađeno. Ove operacije pomažu pojedincima da njihovo fizičko tijelo odražava njihov rodni identitet, što značajno smanjuje osjećaj rodne disforije i poboljšava kvalitetu života. Kombinacija kirurške intervencije, hormonske terapije i psihološke podrške omogućuje smanjenje psihološke nelagode i nesklada kod osoba s rodnom disforijom.

Psihološka podrška igra ključnu ulogu kroz cijeli proces tranzicije. Osobe koje se odluče na promjenu spola često prolaze kroz dugotrajan period psihoterapije, koja im pomaže prihvatiti vlastiti identitet i nositi se s društvenim pritiscima. Edukacija o psihološkim aspektima tranzicije i, kada je potrebno, terapija lijekovima pomažu u očuvanju mentalnog zdravlja. Psihijatrijska pomoć je također važna u prepoznavanju i liječenju mogućih mentalnih poremećaja koji se mogu javiti kod osoba s rodnom disforijom. Pravovremena i adekvatna psihijatrijska intervencija može značajno poboljšati ishode tranzicije i ukupnu kvalitetu života.

Kirurške intervencije, bilo da se radi o genitalnim ili negenitalnim zahvatima, značajno poboljšavaju život transrodnih osoba. Rezultati ovih operacija ne samo da estetski zadovoljavaju, već i funkcionalno omogućuju pojedincima da žive autentično i u skladu sa svojim identitetom. Smanjenje rodne disforije i povećanje ukupnog zadovoljstva životom direktni su rezultati ovih postupaka.

Multidisciplinarni pristup koji uključuje kiruršku, psihološku i psihijatrijsku skrb ključan je za postizanje dugoročnog psihofizičkog zdravlja i socijalne integracije transrodnih osoba. Operacije promjene spola nisu samo fizički zahvati, već transformativni procesi koji omogućuju pojedincima da žive u skladu sa svojim istinskim rodnom identitetom.

U Hrvatskoj se vidi određeni napredak vezan za promjenu spola, ali još uvijek postoje izazovi i prepreke. Pravni okvir omogućuje promjenu spola u dokumentima, no proces je često kompliciran i dugotrajan. Zdravstvena skrb za transrodne osobe nije jednako dostupna u svim dijelovima zemlje. Nedostatak specijaliziranih medicinskih stručnjaka, klinika te kirurškog liječenja dodatno otežava proces tranzicije.

9. Zahvale

Zahvaljujem svom mentoru prof. dr. sc. Davoru Mijatoviću na ukazanoj prilici za pisanje ovog diplomskog rada.

Zahvaljujem svojoj obitelji koja mi je bila velika podrška tijekom studija.

Najveća hvala majci i bratu koji su me uveli u svijet medicine.

10. Popis slika i tablica

Slika 1: Algoritam liječenja rodne disforije13

Tablica 1: Tehnike u FTM genitalnoj kirurgiji.....17

Tablica 2: Tehnike u MTF genitalnoj kirurgiji.....23

11. Literatura

1. Cooper K, Russell A, Mandy W, Butler C. The phenomenology of gender dysphoria in adults: A systematic review and meta-synthesis. *Clin Psychol Rev.* 2020 Aug 1;80. doi:10.1016/J.CPR.2020.101875.
2. Jokić-Begić N, Lauri Korajlija A, Jurin T. Psychosocial Adjustment to Sex Reassignment Surgery: A Qualitative Examination and Personal Experiences of Six Transsexual Persons in Croatia. *The Scientific World Journal.* 2014;2014. doi:10.1155/2014/960745.
3. Begić Dražen. *Psihijatrija.* Zagreb: Medicinska naklada; 2015. 275–285 p.
4. Crocq MA. How gender dysphoria and incongruence became medical diagnoses – a historical review. *Dialogues Clin Neurosci.* 2021;23(1):44. doi:10.1080/19585969.2022.2042166.
5. World Health Organization (WHO). *International Classification of Diseases (ICD).* 2019.
6. Mishra P, Nath A, Kaushal A, Kain R. Gender reassignment surgery-a narrative overview of anaesthetic considerations and implications. doi:10.5114/ait.2021.109446.
7. Selvaggi G, Bellringer J. Gender reassignment surgery: an overview. *Nature Reviews Urology* 2011 8:5. 2011 Apr 12;8(5):274–82. doi:10.1038/nrurol.2011.46.
8. van der Sluis WB, Schäfer T, Nijhuis THJ, Bouman MB. Genital gender-affirming surgery for transgender women. *Best Pract Res Clin Obstet Gynaecol.* 2023 Feb 1;86. doi:10.1016/J.BPOBGYN.2022.102297.
9. Almazan AN, Keuroghlian AS. Association Between Gender-Affirming Surgeries and Mental Health Outcomes. *JAMA Surg.* 2021 Jul 1;156(7):611–8. doi:10.1001/JAMASURG.2021.0952.
10. Benjamin H. *The Transsexual Phenomenon.* The Julian Press; 1966.
11. Carswell JM, Lopez X, Rosenthal SM. The Evolution of Adolescent Gender-Affirming Care: An Historical Perspective. *Horm Res Paediatr.* 2022 Nov 29;95(6):649–56. doi:10.1159/000526721.

12. Vicente M V. The Medicalization of the Transsexual: Patient-Physician Narratives in the First Half of the Twentieth Century. *J Hist Med Allied Sci.* 2021 Oct 20;76(4):392–416. doi:10.1093/JHMAS/JRAB037.
13. Djordjevic ML, Stanojevic D, Bizic M, Kojovic V, Majstorovic M, Vujovic S, et al. Metoidioplasty as a Single Stage Sex Reassignment Surgery in Female Transsexuals: Belgrade Experience. *J Sex Med.* 2009 May 1;6(5):1306–13. doi:10.1111/J.1743-6109.2008.01065.X.
14. Jalšovec Dubravko, Pološki Neva. Sustavna i topografska anatomija čovjeka. 2005;643–68.
15. Tu LH, Spektor M, Ferrante M, Mathur M. MRI of the Penis: Indications, Anatomy, and Pathology. *Curr Probl Diagn Radiol.* 2020 Jan 1;49(1):54–63. doi:10.1067/J.CPRADIOL.2018.12.004.
16. Dwyer ME, Salgado CJ, Lightner DJ. Normal Penile, Scrotal, and Perineal Anatomy with Reconstructive Considerations. *Semin Plast Surg.* 2011;25(3):179. doi:10.1055/S-0031-1281487.
17. Vedran Katavić ZPIV. Anatomija. 3rd ed. Zagreb: Medicinska naklada; 2018. 794–841 p. (1500 slika).
18. Martínez-Pineiro L, Julve E, Martínez-Pineiro JA. Topographical anatomy of the penile arteries. *Br J Urol.* 1997;80(3):463–7. doi:10.1046/J.1464-410X.1997.00368.X.
19. Giraldo F, Mora MJ, Solano A, González C, Smith-Fernández V. Male perineogenital anatomy and clinical applications in genital reconstructions and male-to-female sex reassignment surgery. *Plast Reconstr Surg.* 2002 Apr 1;109(4):1301–10. doi:10.1097/00006534-200204010-00014. <https://pubmed.ncbi.nlm.nih.gov/11964982/>
20. Wu EH, Cicco FL De. Anatomy, Abdomen and Pelvis, Male Genitourinary Tract. *StatPearls.* 2022 Sep 12;
21. Unger CA. Hormone therapy for transgender patients. *Transl Androl Urol.* 2016;5(6):877. doi:10.21037/TAU.2016.09.04.
22. Graziottin A, Gambini D. Anatomy and physiology of genital organs - women. *Handb Clin Neurol.* 2015;130:39–60. doi:10.1016/B978-0-444-63247-0.00004-3.

23. Yavagal S, De Farias TF, Medina CA, Takacs P. Normal vulvovaginal, perineal, and pelvic anatomy with reconstructive considerations. *Semin Plast Surg.* 2011;25(2):121–9. doi:10.1055/S-0031-1281481.
24. Ameer MA, Fagan SE, Sosa-Stanley JN, Peterson DC. *Anatomy, Abdomen and Pelvis: Uterus.* StatPearls. 2022 Dec 6;
25. Shermadou ES, Rahman S, Leslie SW. *Anatomy, Abdomen and Pelvis: Bladder.* StatPearls. 2023 Jul 24;
26. Muro S, Akita K. Pelvic floor and perineal muscles: a dynamic coordination between skeletal and smooth muscles on pelvic floor stabilization. *Anat Sci Int.* 2023 Jul 1;98(3):407–25. doi:10.1007/s12565-023-00717-7.
27. Coleman E, Radix AE, Bouman WP, Brown GR, de Vries ALC, Deutsch MB, et al. Standards of Care for the Health of Transgender and Gender Diverse People, Version 8. *Int J Transgend Health.* 2022;23(S1):S1–259. doi:10.1080/26895269.2022.2100644.
28. Coleman E, Bockting W, Botzer M, Cohen-Kettenis P, DeCuypere G, Feldman J, et al. Standards of Care for the Health of Transsexual, Transgender, and Gender-Nonconforming People, Version 7. *International Journal of Transgenderism.* 2012 Aug;13(4):165–232. doi:10.1080/15532739.2011.700873.
29. Akhavan AA, Pang JH, Morrison SD, Satterwhite T. Gender Affirming Facial Surgery- Anatomy and Procedures for Facial Masculinization. *Oral Maxillofac Surg Clin North Am.* 2024 May 1;36(2):221–36. doi:10.1016/J.COMS.2024.01.001.
30. Coon D, Lee E, Fischer B, Darrach H, Landford WN. Breast Augmentation in the Transfemale Patient: Comprehensive Principles for Planning and Obtaining Ideal Results. *Plast Reconstr Surg.* 2020 Jun 1;145(6):1343–53. doi:10.1097/PRS.0000000000006819.
31. Van Boerum MS, Salibian AA, Bluebond-Langner R, Agarwal C. Chest and facial surgery for the transgender patient. *Transl Androl Urol.* 2019 Jun 1;8(3):219–27. doi:10.21037/TAU.2019.06.18.
32. Monstrey S, Selvaggi G, Ceulemans P, Van Landuyt K, Bowman C, Blondeel P, et al. Chest-wall contouring surgery in female-to-male transsexuals: a new algorithm. *Plast Reconstr Surg.* 2008 Mar;121(3):849–59. doi:10.1097/01.PRS.0000299921.15447.B2.

33. Mueller A, Gooren L. Hormone-related tumors in transsexuals receiving treatment with cross-sex hormones. *Eur J Endocrinol*. 2008 Sep;159(3):197–202. doi:10.1530/EJE-08-0289.
34. Sayegh F, Ludwig DC, Ascha M, Vyas K, Shakir A, Kwong JW, et al. Facial Masculinization Surgery and its Role in the Treatment of Gender Dysphoria. *J Craniofac Surg*. 2019;30(5):1339–46. doi:10.1097/SCS.00000000000005101.
35. Chen ML, Reyblat P, Poh MM, Chi AC. Overview of surgical techniques in gender-affirming genital surgery. *Transl Androl Urol*. 2019 Jun 1;8(3):191. doi:10.21037/TAU.2019.06.19.
36. Djordjevic ML, Stojanovic B, Bizic M. Metoidioplasty: techniques and outcomes. *Transl Androl Urol*. 2019 Jun 1;8(3):248. doi:10.21037/TAU.2019.06.12.
37. Djordjevic ML. Novel surgical techniques in female to male gender confirming surgery. *Transl Androl Urol*. 2018 May 1;7(4):628–38. doi:10.21037/TAU.2018.03.17.
38. Selvaggi G, Elander A. Penile reconstruction/formation. *Curr Opin Urol*. 2008 Nov;18(6):589–97. doi:10.1097/MOU.0B013E328313679C.
39. Takamatsu A, Harashina T. Labial ring flap: a new flap for metoidioplasty in female-to-male transsexuals. *J Plast Reconstr Aesthet Surg*. 2009 Mar;62(3):318–25. doi:10.1016/J.BJPS.2008.11.038.
40. Navarro-Galmes MA, Hernandez-Hernandez D, Padilla-Fernandez B, Castro-Diaz DM. Female Urethroplasty: Anterior Vaginal Wall Flap (Blandy Flap) – Simpler Tends to Be Better. *Urol Int*. 2022 Mar 10;106(3):313–6. doi:10.1159/000515994.
41. Djordjevic ML, Bizic M, Stanojevic D, Bumbasirevic M, Kojovic V, Majstorovic M, et al. Urethral Lengthening in metoidioplasty (female-to-male sex reassignment surgery) by combined buccal mucosa graft and labia minora flap. *Urology*. 2009 Aug;74(2):349–53. doi:10.1016/J.UROLOGY.2009.02.036.
42. Markiewicz MR, Lukose MA, Margarone JE, Barbagli G, Miller KS, Chuang SK. The oral mucosa graft: a systematic review. *J Urol*. 2007 Aug;178(2):387–94. doi:10.1016/J.JURO.2007.03.094.

43. Djordjevic ML, Bizic MR. Comparison of Two Different Methods for Urethral Lengthening in Female to Male (Metoidioplasty) Surgery. *J Sex Med.* 2013 May 1;10(5):1431–8. doi:10.1111/JSM.12108.
44. Song C, Wong M, Wong CH, Ong YS. Modifications of the radial forearm flap phalloplasty for female-to-male gender reassignment. *J Reconstr Microsurg.* 2011;27(2):115–20. doi:10.1055/S-0030-1268210.
45. Kim S, Dennis M, Holland J, Terrell M, Loukas M, Schober J. The anatomy of forearm free flap phalloplasty for transgender surgery. *Clin Anat.* 2018 Mar 1;31(2):145–51. doi:10.1002/CA.23014.
46. Morrison SD, Shakir A, Vyas KS, Kirby J, Crane CN, Lee GK. Phalloplasty: A Review of Techniques and Outcomes. *Plast Reconstr Surg.* 2016 Sep 1;138(3):594–615. doi:10.1097/PRS.0000000000002518.
47. Valada A, Purohit RS, Djordjevic ML. Musculocutaneous Latissimus Dorsi Phalloplasty: Technique and Tips. *Urology.* 2024 Jan 1;183:e323–4. doi:10.1016/J.UROLOGY.2023.10.010.
48. Jun MS, Pušica S, Kojovic V, Bizic M, Stojanovic B, Krstic Z, et al. Total Phalloplasty With Latissimus Dorsi Musculocutaneous Flap in Female-to-male Transgender Surgery. *Urology.* 2018 Oct 1;120:269–70. doi:10.1016/J.UROLOGY.2018.06.032.
49. Morrison SD, Wilson SC, Mosser SW. Breast and Body Contouring for Transgender and Gender Nonconforming Individuals. *Clin Plast Surg.* 2018 Jul 1;45(3):333–42. doi:10.1016/J.CPS.2018.03.015.
50. Bekeny JC, Zolper EG, Manrique OJ, Fan KL, Corral G Del. Breast augmentation in the transgender patient: narrative review of current techniques and complications. *Ann Transl Med.* 2021 Apr;9(7):611–611. doi:10.21037/ATM-20-5087. <https://www.ncbi.nlm.nih.gov/pmc/articles/PMC8105870/>
51. Claes KEY, D’Arpa S, Monstrey SJ. Chest Surgery for Transgender and Gender Nonconforming Individuals. *Clin Plast Surg.* 2018 Jul 1;45(3):369–80. doi:10.1016/J.CPS.2018.03.010.

52. Miller TJ, Wilson SC, Massie JP, Morrison SD, Satterwhite T. Breast augmentation in male-to-female transgender patients: Technical considerations and outcomes. *JPRAS Open*. 2019 Sep 1;21:63. doi:10.1016/J.JPRA.2019.03.003.
53. Kanagalingam J, Georgalas C, Wood GR, Ahluwalia S, Sandhu G, Cheesman AD. Cricothyroid approximation and subluxation in 21 male-to-female transsexuals. *Laryngoscope*. 2005 Apr;115(4):611–8. doi:10.1097/01.MLG.0000161357.12826.33.
54. Li KR, Lava CX, Bautista Neughebauer ML, Hassan B, Berger LE, Ford AD, et al. Surgical techniques and outcomes of thyroid chondroplasty in transfeminine individuals: A systematic review. *J Plast Reconstr Aesthet Surg*. 2024 Apr 1;91:56–66. doi:10.1016/J.BJPS.2024.01.049.
55. Jiang D, Witten J, Berli J, Dugi D. Does Depth Matter? Factors Affecting Choice of Vulvoplasty Over Vaginoplasty as Gender-Affirming Genital Surgery for Transgender Women. *J Sex Med*. 2018 Jun 1;15(6):902–6. doi:10.1016/J.JSXM.2018.03.085.
56. Shoureshi P, Dugi D. Penile Inversion Vaginoplasty Technique. *Urol Clin North Am*. 2019 Nov 1;46(4):511–25. doi:10.1016/J.UCL.2019.07.006.
57. Stanojevic DS, Djordjevic ML, Milosevic A, Sansalone S, Slavkovic Z, Ducic S, et al. Sacrospinous ligament fixation for neovaginal prolapse prevention in male-to-female surgery. *Urology*. 2007 Oct;70(4):767–71. doi:10.1016/J.UROLOGY.2007.06.1086.
58. Moisés da Silva GV, Lobato MIR, Silva DC, Schwarz K, Fontanari AMV, Costa AB, et al. Male-to-Female Gender-Affirming Surgery: 20-Year Review of Technique and Surgical Results. *Front Surg*. 2021;8.
59. Dreher PC, Edwards D, Hager S, Dennis M, Belkoff A, Mora J, et al. Complications of the neovagina in male-to-female transgender surgery: A systematic review and meta-analysis with discussion of management. *Clin Anat*. 2018 Mar 1;31(2):191–9. doi:10.1002/CA.23001.
60. Horbach SER, Bouman MB, Smit JM, Özer M, Buncamper ME, Mullender MG. Outcome of Vaginoplasty in Male-to-Female Transgenders: A Systematic Review of Surgical Techniques. *J Sex Med*. 2015 Jun 1;12(6):1499–512. doi:10.1111/JSM.12868.

61. Djordjevic ML, Stanojevic DS, Bizic MR. Rectosigmoid vaginoplasty: clinical experience and outcomes in 86 cases. *J Sex Med.* 2011;8(12):3487–94. doi:10.1111/J.1743-6109.2011.02494.X.
62. Bizic M, Kojovic V, Duisin D, Stanojevic D, Vujovic S, Milosevic A, et al. An Overview of Neovaginal Reconstruction Options in Male to Female Transsexuals. *The Scientific World Journal.* 2014;2014. doi:10.1155/2014/638919.
63. Eldh J. Construction of a neovagina with preservation of the glans penis as a clitoris in male transsexuals. *Plast Reconstr Surg.* 1993 Apr;91(5):895–900; discussion 901-3.
64. Selvaggi G, Monstrey S, Ceulemans P, T'Sjoen G, De Cuyper G, Hoebeke P. Genital sensitivity after sex reassignment surgery in transsexual patients. *Ann Plast Surg.* 2007 Apr;58(4):427–33. doi:10.1097/01.SAP.0000238428.91834.BE.
65. Reed HM. Aesthetic and functional male to female genital and perineal surgery: feminizing vaginoplasty. *Semin Plast Surg.* 2011;25(2):163–74. doi:10.1055/S-0031-1281486.
66. Narodne novine. Zakon o osobnom imenu. NN br 118/12, 70/17 i 98/19.
67. Narodne novine. Pravilnik o načinu prikupljanja medicinske dokumentacije te utvrđivanju uvjeta i pretpostavki za promjenu spola i životu u drugom rodnom identitetu . NN br 132/14.
68. Narodne novine. Zakon o državnim maticama. NN br 76/13.
69. Narodne novine. Stručne smjernice za izradu mišljenja zdravstvenih radnika i psihologa o utvrđivanju uvjeta i pretpostavki za promjenu spola i životu u drugom rodnom identitetu. NN br 7/16.
70. Narodne novine. Lista stručnjak koji imaju iskustvo u radu s transeksualnim osobama . NN br 59/15.
71. Gender recognition - Citizens' and family rights - Citizens - Your rights and obligations in the EU - Tu espacio europeo - Punto de Acceso General [Internet]. https://administracion.gob.es/pag_Home/en/Tu-espacio-europeo/derechos-obligaciones/ciudadanos/familia/genero.html

72. Gender Recognition Act 2015 [Internet].
<https://www.irishstatutebook.ie/eli/2015/act/25/enacted/en/html>
73. Confirmation of gender - Suomi.fi [Internet].
<https://www.suomi.fi/services/confirmation-of-gender-digital-and-population-data-services-agency/2eab2aac-9fb4-4ee6-a7bf-f9dd62f4accf>
74. Bundesportal | Rules of gender recognition [Internet].
<https://verwaltung.bund.de/leistungsverzeichnis/en/rechte-und-pflichten/102837943>
75. Change of sex in civil status records | Service-Public.fr [Internet]. <https://www.service-public.fr/particuliers/vosdroits/F34826?lang=en>
76. Ministero della giustizia | Riconoscimento del genere [Internet].
https://www.giustizia.it/giustizia/page/it/riconoscimento_del_genere?tab=e#
77. Changing assigned sex [Internet].
https://www.oesterreich.gv.at/en/themen/persoенliche_dokumente_und_bestaetigungen/aenderung-der-geschlechtszugehoerigkeit.html
78. Gender reassignment - gov.cz [Internet]. <https://portal.gov.cz/en/rozcestniky/gender-reassignment-RZC-8>
79. Sex reassignment ... [Internet]. https://www.slovensko.sk/en/life-situation/life-situation/_sex-reassignment-recognition-r/
80. Rules on gender change in different EU countries - Your Europe [Internet].
https://europa.eu/youreurope/citizens/residence/documents-formalities/legal-gender-recognition/index_en.htm

12. Životopis

Rođen sam u Zagrebu, 02.01.2000. godine. Osnovnu školu završio sam u Osnovnoj školi Ivan Goran Kovačić, a srednju u XV. gimnaziju u Zagrebu. Pohađao sam osnovnu glazbenu školu „Glazbeno učilište Elly Bašić“.

Medicinski fakultet Sveučilišta u Zagrebu upisao sam 2018. godine. Za vrijeme studija bio sam demonstrator na Katedri za anatomiju. Od treće godine član sam Studentske sekcije za kirurgiju Medicinskog fakulteta u Zagrebu. Na šestoj godini ušao sam u vodstvo Sekcije. Tokom studija sudjelovao sam u brojnim nacionalnim i internacionalnim kongresima.