

Ultrazvukom vođeni živčani blokovi torakalne i abdominalne stijenke

Isaković, Adnan

Master's thesis / Diplomski rad

2024

Degree Grantor / Ustanova koja je dodijelila akademski / stručni stupanj: **University of Zagreb, School of Medicine / Sveučilište u Zagrebu, Medicinski fakultet**

Permanent link / Trajna poveznica: <https://um.nsk.hr/um:nbn:hr:105:703291>

Rights / Prava: [In copyright](#) / [Zaštićeno autorskim pravom.](#)

Download date / Datum preuzimanja: **2024-08-31**



Repository / Repozitorij:

[Dr Med - University of Zagreb School of Medicine Digital Repository](#)



SVEUČILIŠTE U ZAGREBU

MEDICINSKI FAKULTET

Adnan Isaković

**Ultrazvukom vođeni živčani blokovi torakalne i
abdominalne stijenke**

DIPLOMSKI RAD



Zagreb, 2024.

Ovaj diplomski rad izrađen je na Zavodu za anesteziologiju, intenzivnu medicinu i liječenje boli Kliničkog bolničkog centra Sestre Milosrdnice pod vodstvom prim.dr.sc. Tomislava Radočaja i predan je na ocjenu u akademskoj godini 2023./2024.

POPIS KRATICA

ABG – plinska analiza arterijske krvi (eng. Arterial Blood Gas)

ASRA – Američko društvo za regionalnu anesteziju i medicinu boli (eng. American Society of Regional Anesthesia and Pain Medicine)

CNS - središnji živčani sustav

COX - ciklooksigenaza

dB – decibel

EKG – elektrokardiogram

ESPB – blok ravnine erektora spine (eng. Erector Spinae Plane Block)

ESRA – Europsko društvo za regionalnu anesteziju i terapiju boli (eng. European Society of Regional Anaesthesia & Pain Therapy)

G – gauge; mjera debljine ili promjera igle, katetera ili drugih medicinskih instrumenata

kHz – kiloherc (mjerna jedinica za frekvenciju)

LAST – sistemska toksičnost lokalnih anestetika (eng. Local anesthetic systemic toxicity)

LPVB – lumbalni paravertebralni blok

m. - (lat. musculus) - mišić

mcg/mL - mikrogram po mililitru

MHz – megaherc (mjerna jedinica za frekvenciju)

mL – mililitar

mL/kg – mililitar po kilogramu

Na⁺ - natrijev ion

O₂ – molekula kisika

pH – mjera kiselosti (aciditeta), odnosno lužnatosti (alkaliteta) vodenih otopina (lat. *potentia hydrogenii*; snaga vodika)

pKa – konstanta disocijacije kiseline

PROSPECT - eng. Procedure Specific Postoperative Pain Management

PVB – paravertebralni blok

QLB – kvadratus lumborum blok (eng. Quadratus Lumborum Block)

RLB – retrolaminarni blok

RSB – blok ovojnice rektusa abdominisa (eng. Rectus Sheath Block)

SAPB – blok ravnine mišića serratus anterior (eng. Serratus Anterior Plane Block)

TAP – ravnina transversa abdominisa (eng. Transversus Abdominis Plane)

TEA – torakalna epiduralna anestezija

TFPB – blok ravnine transverzalne fascije (eng. Transversalis Fascia Plane Block)

TGC – Time-Gain Compensation (vremensko pojačanje kompenzacije)

TPVB – torakalni paravertebralni blok

UZV – ultrazvuk

SADRŽAJ

SAŽETAK

SUMMARY

1. ULTRAZVUK U REGIONALNOJ ANESTEZIJI	1
1.1. UVOD U ULTRAZVUK	1
1.2. OSNOVNI POJMOVI PRI UPORABI ULTRAZVUKA	2
1.3. VRSTE PRIKAZA UZV SLIKA.....	4
1.4. GRAĐA ULTRAZVUČNOG UREĐAJA.....	7
1.5. UPORABA ULTRAZVUKA U REGIONALNOJ ANESTEZIJI	7
2. LOKALNI ANESTETICI	10
2.1. UVOD	10
2.2. KLINIČKA FARMAKOLOGIJA LOKALNIH ANESTETIKA.....	10
2.3. NUSPOJAVE I TOKSIČNOST LOKALNIH ANESTETIKA.....	12
2.3.1. TOKSIČNI UČINCI LOKALNIH ANESTETIKA	12
2.3.2. ALERGIJSKE REAKCIJE NA LOKALNE ANESTETIKE	14
2.5. PREVENCIJA I LIJEČENJE TOKSIČNOSTI LOKALNIH ANESTETIKA	14
3. ULTRAZVUKOM VOĐENI PARASPINALNI ŽIVČANI BLOKOVI	17
3.1. PARAVERTEBRALNI BLOK	17
3.1.1. TORAKALNI PARAVERTEBRALNI BLOK (TPVB)	17
3.1.1.1. ANATOMIJA	17
3.1.1.2. INDIKACIJE I KONTRAINDIKACIJE	18
3.1.1.3. TEHNIKA IZVOĐENJA BLOKA.....	20
3.1.1.4. KOMPLIKACIJE	25
3.1.2. LUMBALNI PARAVERTEBRALNI BLOK (LPVB)	26
3.1.2.1. ANATOMIJA	26
3.1.2.2. INDIKACIJE I KONTRAINDIKACIJE	26
3.1.2.3. TEHNIKA IZVOĐENJA BLOKA.....	27
3.1.2.4. KOMPLIKACIJE	28
3.2. ERECTOR SPINAE PLANE BLOK (ESPB)	29
3.2.1. ANATOMIJA.....	29
3.2.2. INDIKACIJE I KONTRAINDIKACIJE.....	29
3.2.3. TEHNIKA IZVOĐENJA BLOKA	30
3.2.4. KOMPLIKACIJE	33
3.3. RETROLAMINARNI BLOK	34
3.3.1. INDIKACIJE I KONTRAINDIKACIJE.....	34

3.3.2. TEHNIKA IZVOĐENJA BLOKA	35
3.3.3. KOMPLIKACIJE	36
4. ULTRAZVUKOM VOĐENI ŽIVČANI BLOKOVI TORAKALNE STIJENKE	37
4.1. INTERKOSTALNI BLOK	37
4.1.1. ANATOMIJA.....	37
4.1.2. INDIKACIJE I KONTRAINDIKACIJE.....	38
4.1.3. TEHNIKA IZVOĐENJA BLOKA	38
4.1.4. KOMPLIKACIJE	41
4.2. PEKTORALNI BLOK.....	42
4.2.1. ANATOMIJA.....	42
4.2.2. INDIKACIJE I KONTRAINDIKACIJE.....	43
4.2.3. TEHNIKA IZVOĐENJA BLOKA	43
4.2.3.1. PECS-1 BLOK.....	43
4.2.3.2. PECS-2 BLOK.....	45
4.2.4. KOMPLIKACIJE	46
4.3. SERRATUS ANTERIOR PLANE BLOK (SAPB).....	47
4.3.1. ANATOMIJA.....	47
4.3.2. INDIKACIJE I KONTRAINDIKACIJE.....	47
4.3.3. TEHNIKA IZVOĐENJA BLOKA	48
4.3.4. KOMPLIKACIJE	50
5. ULTRAZVUKOM VOĐENI ŽIVČANI BLOKOVI ABDOMINALNE STIJENKE	51
5.1. TRANSVERSUS ABDOMINIS PLANE BLOK (TAP).....	51
1.1.1. ANATOMIJA.....	51
1.1.2. INDIKACIJE I KONTRAINDIKACIJE	52
1.1.3. TEHNIKA IZVOĐENJA BLOKA.....	54
5.1.3.1. SUBKOSTALNI TAP BLOK.....	56
5.1.3.2. LATERALNI TAP BLOK.....	57
5.1.3.3. POSTERIORNI TAP BLOK	58
5.1.3.4. KOSI SUBKOSTALNI TAP BLOK.....	59
5.1.3.5. DUALNI TAP BLOK.....	59
1.1.4. KOMPLIKACIJE.....	59
5.2. BLOK OVOJNICE REKTUSA ABDOMINISA (RSB).....	61
5.2.1. ANATOMIJA.....	61
5.2.2. INDIKACIJE I KONTRAINDIKACIJE.....	61
5.2.3. TEHNIKA IZVOĐENJA BLOKA	62

5.2.4. KOMPLIKACIJE	63
5.3. ILIOINGVINALNI/ILIOHIPOGASTRIČNI BLOK.....	64
5.3.1. ANATOMIJA.....	64
5.3.2. INDIKACIJE I KONTRAINDIKACIJE.....	65
5.3.3. TEHNIKA IZVOĐENJA BLOKA	66
5.3.4. KOMPLIKACIJE	67
5.4. TRANSVERSALIS FASCIA PLANE BLOK (TFPB)	68
5.4.1. ANATOMIJA.....	68
5.4.2. INDIKACIJE I KONTRAINDIKACIJE.....	69
5.4.3. TEHNIKA IZVOĐENJA BLOKA	69
5.4.4. KOMPLIKACIJE	71
5.5. QUADRATUS LUMBORUM BLOK (QLB).....	72
5.5.1. ANATOMIJA.....	72
5.5.2. INDIKACIJE I KONTRAINDIKACIJE.....	74
5.5.3. TEHNIKA IZVOĐENJA BLOKA	75
5.5.3.1. LATERALNI QLB (TIP 1).....	77
5.5.3.2. POSTERIORNI QLB (TIP 2)	78
5.5.3.3. ANTERIORNI QLB (TRANSMUSKULARNI, TIP 3)	79
5.5.4. KOMPLIKACIJE	80
ZAKLJUČAK	81
ZAHVALE	82
LITERATURA.....	83
ŽIVOTOPIS	100

SAŽETAK

Ultrazvukom vođeni živčani blokovi torakalne i abdominalne stijenke

Adnan Isaković

Uvođenjem ultrazvuka kao ključnog alata u regionalnu anesteziju, anesteziolozi su postigli preciznije i sigurnije rezultate pri izvedbi živčanih blokova. Ultrazvučna tehnologija omogućuje detaljnu vizualizaciju anatomske strukture i živčanih puteva u stvarnom vremenu, što značajno doprinosi učinkovitosti postupka i smanjenju rizika od komplikacija. Razvoj ultrazvuka kao standarda u regionalnoj anesteziji omogućio je širu primjenu blokada na različitim dijelovima tijela, uključujući torakalnu i abdominalnu stijenku, gdje se postižu izvanredni klinički rezultati. Uz pružanje učinkovite analgezije, ultrazvukom vođeni živčani blokovi torakalne i abdominalne stijenke podržavaju strategije smanjenja primjene opioidnih analgetika ili njihovu potpunu eliminaciju, što je u skladu s modernim pristupima poput protokola ubrzanog oporavka nakon operacije (ERAS – eng. Enhanced Recovery After Surgery). Ovi protokoli ne samo da skraćuju vrijeme oporavka pacijenata već i smanjuju troškove zdravstvene skrbi te poboljšavaju ukupne ishode nakon kirurških zahvata. S razvojem tehnologije i kontinuiranim usavršavanjem stručnjaka, ultrazvukom vođene tehnike postaju neizostavan standard u praksi zbog njihove sposobnosti optimizacije kontrole boli i poboljšanja pacijentovog iskustva. Daljnji napredak istraživanja i integracija novih saznanja o anatomiji i fiziologiji živčanih struktura i fascija nastavit će unapređivati ove metode te poticati njihovu širu primjenu u kirurškoj praksi diljem svijeta.

Ključne riječi: regionalna anestezija, ultrazvuk, živčani blokovi, analgezija

SUMMARY

Ultrasound-guided nerve blocks of the thoracic and abdominal wall

Adnan Isaković

With the introduction of ultrasound as a key tool in regional anesthesia, anesthesiologists have achieved more precise and safer outcomes in performing nerve blocks. Ultrasound technology enables detailed visualization of anatomical structures and nerve pathways in real time, significantly enhancing the efficiency of the procedure and reducing the risk of complications. The development of ultrasound as a standard in regional anesthesia has facilitated the broader application of blocks in various parts of the body, including the thoracic and abdominal walls, where exceptional clinical results are achieved. In addition to providing effective analgesia, ultrasound-guided nerve blocks of the thoracic and abdominal walls support strategies aimed at reducing or completely eliminating the use of opioid analgesics, aligning with modern approaches such as Enhanced Recovery After Surgery (ERAS) protocols. These protocols not only shorten patient recovery times but also reduce healthcare costs and improve overall outcomes following surgical procedures. With technological advancements and the continuous improvement of specialists, ultrasound-guided techniques are becoming an indispensable standard in practice due to their ability to optimize pain control and enhance the patient experience. Ongoing research advancements and the integration of new knowledge regarding the anatomy and physiology of nerve structures and fascia will continue to improve these methods and promote their wider application in surgical practice worldwide.

Key words: regional anesthesia, ultrasound, nerve blocks, analgesia

1. ULTRAZVUK U REGIONALNOJ ANESTEZIJI

1.1. UVOD U ULTRAZVUK

Ultrazvuk (UZV) iz aspekta fizike, oblik je mehaničkih valova s frekvencijama iznad gornje granice čujnosti ljudskog uha, tj. iznad 20 kHz. U različitim granama medicine, ultrazvuk se koristi kao dijagnostička metoda za prikazivanje unutarnjih anatomskih struktura organizma. Ovaj postupak je izrazito siguran, jeftin i neinvazivan. Frekvencije ultrazvuka koje se uobičajeno koriste za medicinsku dijagnostiku kreću se između 2 i 15 MHz. (5)

Ultrazvučni val prenosi se kroz sredstvo kao longitudinalni mehanički val, pri čemu čestice medija osciliraju naprijed-natrag u smjeru širenja zvučnog vala. Ove oscilacije stvaraju periodične promjene gustoće medija, koje se manifestiraju kao lokalna zgušnjavanja i razrjeđenja. (1) Područja visokog pritiska i gustoće nazivaju se „kompresije“, dok se područja niskog pritiska i gustoće nazivaju „rarefakcije“. (2)

Za generiranje i detekciju ultrazvučnih valova koriste se piezoelektrični kristali koji su smješteni u transdudктору ili pretvaraču (sondi). Piezoelektrični učinak je pojava stvaranja električnog naboja na površini kristala uslijed mehaničke deformacije uzrokovane vanjskom silom. (1) Piezoelektrični kristali imaju svojstvo obrnutog piezoelektričnog učinka, što znači da se deformiraju kada se na njih primijeni električno polje, kao i piezoelektričnog učinka, pri kojem stvaraju električni naboj kada su mehanički deformirani. Zbog tih svojstava, piezoelektrični kristali mogu biti izvori ultrazvučnih valova i detektori reflektiranih ultrazvučnih valova.

Izvor ultrazvučnog snopa se zove transdudktor ili pretvarač (sonda). Transdudktor generira i prima ultrazvučne valove. Kako bi se osigurao optimalan prijenos UZV valova između transdudktora i kože, na kožu se nanosi poseban gel s ciljem eliminacije zračnih mjehurića koji bi mogli ometati prolazak UZV valova i time smanjiti kvalitetu slike. Transdudktor pretvara energiju oscilirajućeg električnog polja u energiju mehaničkih titraja koristeći obrnuti piezoelektrični učinak. (1) Kada zvučni valovi prolaze kroz tijelo, prelaze granicu između tkiva različitih gustoća (npr. kože i masnog tkiva, mišića i kosti, stijenke krvnih žila i krvi unutar njih). Na svakoj granici tkiva, dio zvučnih valova se reflektira natrag prema sondi, dok drugi nastavljaju putovati u tijelo, dosežući dublje dijelove tkiva sve dok se na kraju ne reflektiraju natrag prema sondi ili

se svi zvučni valovi ne priguše. (3) Ovi reflektirani valovi vraćaju se prema UZV sondi, omogućujući stvaranje slike unutarnjih struktura na temelju vremena koje je potrebno da se valovi vrate i intenziteta reflektiranog signala. (2)

Ultrazvuk omogućuje vizualizaciju različitih anatomskih struktura, kao što su mišići, tetive, živci, krvne žile, organi i plod tijekom trudnoće. Zbog svoje sposobnosti da pruža real-time slike, ultrazvuk se često koristi u medicinskoj praksi. Također, ultrazvuk je koristan alat u vođenju regionalne anestezije, gdje se koristi za precizno lociranje anatomskih struktura i živaca koje je potrebno anestetizirati, čime se povećava učinkovitost i sigurnost izvođenja regionalnih živčanih blokova.

1.2. OSNOVNI POJMOVI PRI UPORABI ULTRAZVUKA

Rezolucija ultrazvuka odnosi se na sposobnost ultrazvučnog sustava da razlikuje dvije susjedne strukture kao odvojene, što je vrlo važno za kvalitetu slike. Rezolucija je ovisna o frekvenciji ultrazvučnih valova. Što je frekvencija viša, bit će bolja rezolucija i kvalitetniji prikaz slike na ekranu. Nedostatak visokofrekventnih ultrazvučnih sondi je u tome što ultrazvučni valovi više frekvencije slabije prodiru u dubinu i time je prikaz dubljih struktura slabiji. (7)

Kontrast ovisi o odnosu akustičkih impedancija sredstava na graničnoj plohi refleksije. Jači je za različitiije akustičke impedancije. (1) Akustička impedancija (Z) je stupanj težine s kojom se zvučni val prenosi kroz sredstvo; jednaka je umnošku gustoće (ρ) i akustične brzine (c) ($Z = \rho c$). Povećava se ako se poveća brzina širenja ili gustoća sredstva. (5) Veća razlika u gustoći između susjednih tkiva rezultira većim kontrastom na ultrazvučnoj slici, omogućavajući jasnije razlikovanje različitih dijelova tijela.

Gain (pojačanje) je omjer izlazne i ulazne električne snage; ima ulogu kontrole svjetline slike. Gain se obično mjeri u decibelima (dB). (5) Svi ultrazvučni aparati imaju mogućnost regulacije gaina. Povećanjem gaina pojačava se električni impuls koji će biti pretvoren u sliku koju promatramo na ekranu. Pretjerano povećavan gain će pojačati generiranje artefakata, a može i smanjiti rezoluciju. Premalo gaina može dovesti do preslabog prikaza stvarnih ultrazvučno vidljivih struktura. (7)

Time-Gain Compensation (TGC) ili vremensko pojačanje kompenzacije je tehnika koja se koristi u UZV snimanju za poboljšanje kvalitete slike. TGC podešava pojačanje (amplifikaciju) ultrazvučnog signala u odnosu na vrijeme. To je osobito važna i korisna kontrola jer nam omogućuje kompenzaciju za slabljenje slike koje nastaje prema dubini zbog apsorpcije ultrazvučnih valova. S obzirom da je ultrazvučni prikaz prema dubini sve slabiji, potrebni su nam prema dubljem sve veći gainovi. (7) Raspored TGC kontrola varira od jednog ultrazvučnog aparata do drugog. Popularan dizajn je set kliznih potencijometara (poluga). Svaki potencijometar u setu kontrolira pojačanje za određenu dubinu, što omogućuje dobro izbalansiranu skalu pojačanja na slici. (5) Ovi potencijometri omogućuju precizno podešavanje pojačanja u različitim segmentima slike, od površinskih slojeva do dubljih struktura. Na taj način, TGC pomaže u osiguravanju da svi dijelovi UZV slike, bez obzira na njihovu dubinu, budu jasno vidljivi i dobro definirani.

Atenuacija (prigušenje) ultrazvučnog snopa je oslabljivanje intenziteta ultrazvuka pri prolasku kroz tkiva kao posljedica različitih interakcija. Osnovni načini interakcije su:

1. Apsorpcija, definirana kao izravna konverzija energije zvuka u toplinu. Više frekvencije se apsorbiraju brže u odnosu na niže frekvencije. (5) Atenuacija ultrazvuka je jača sa porastom frekvencije. (1) Iz tog razloga, za pregled površinskih struktura koriste se sonde visoke frekvencije, dok se za dublje anatomske strukture preferiraju sonde niže frekvencije.
2. Refleksija je pojava koja se događa na granici sredstava različitih akustičkih impedancija i obično na podlozi koja nije savršeno glatka. (1) Dio ultrazvučnog vala se odbija natrag prema izvoru kada naiđe na granicu između dva tkiva različitih akustičkih impedancija.
3. Raspršenje je preusmjeravanje zvuka u različitim smjerovima zbog interakcije s grubim površinama ili heterogenim medijima. (5) Nastaje kao posljedica interakcije ultrazvuka i sitnih objekata koji mogu biti patološke tvorbe, pa je za nalaz vrlo korisna pojava. (1)

Efekt reverbacije je pojava u ultrazvučnom snimanju koja nastaje kada UZV valovi reflektiraju između dvije ili više reflektirajućih površina, stvarajući niz lažnih ili "duh" signala na slici. Efekt je zasnovan na refleksiji i raspršivanju zvučnih valova sa okolnih

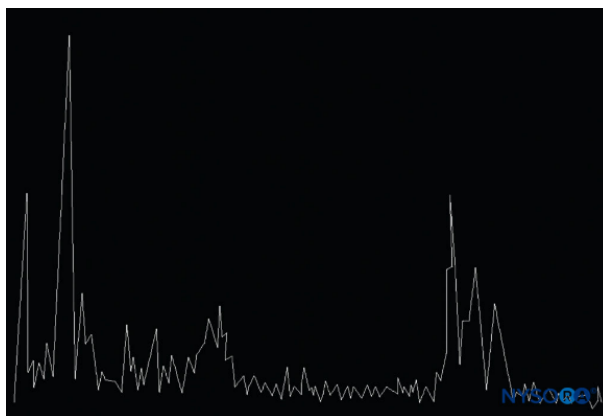
tkiva, čime se znatno smanjuje kvaliteta slike na ekranu. (7) Artefakti reverberacije često se uočavaju kod osovine igle za blokadu pri plitkim kutovima umetanja jer se zvučni valovi odbijaju naprijed-natrag između zidova igle prije nego što se vrate do transduktora. (10)

Frekvencije između 6 i 12 MHz obično pružaju adekvatnu razlučivost za snimanje pri perifernoj blokadi živaca, dok su frekvencije između 2 i 5 MHz obično potrebne za snimanje neuroaksijalnih struktura. Frekvencije manje od 2 MHz ili veće od 15 MHz rijetko se koriste zbog nedovoljne razlučivosti ili nedovoljne dubine prodiranja u većini kliničkih primjena. (5)

1.3. VRSTE PRIKAZA UZV SLIKA

Ultrazvuk ima različite načine rada, uključujući A-mod, B-mod, M-mod i Doppler mod, svaki sa specifičnim primjenama i prednostima. A-mod i M-mod generiraju jednodimenzionalne (1D) slike, dok se B-mod može koristiti za dobivanje dvodimenzionalnih (2D) ili čak trodimenzionalnih (3D) slika. Doppler mod može snimati u 1D i 2D, a s najnovijim generacijama sonde također i u 3D. (4)

A-mod (Amplitude Mode) je najjednostavniji način skeniranja. Ovaj način prikazuje visinu amplitude reflektiranog ultrazvuka u odnosu na vrijeme trajanja zvučnog zraka u smjeru ultrazvučnog snopa (slika 1). A-mod nije pogodan za prikaz prostornih odnosa struktura i rijetko se koristi u regionalnoj anesteziji. (5)

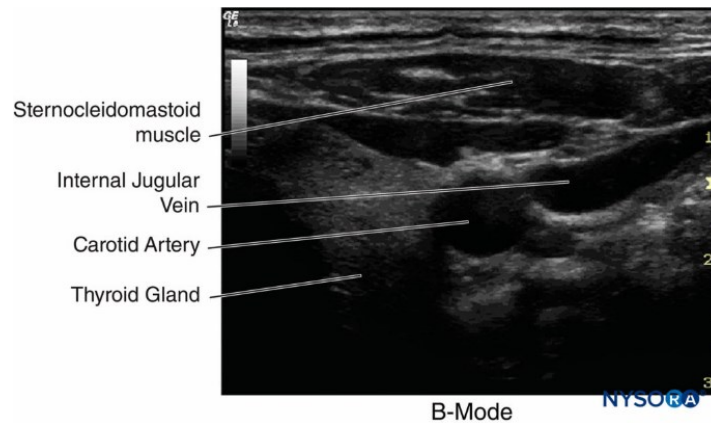


Slika 1. A-mod ultrazvuka.

Izvor: slika s interneta. (pristupljeno 16.6.2024.)

Dostupno na: <https://www.nysora.com/topics/equipment/physics-of-ultrasound/>

B-mod (Brightness Mode) je najčešći način ultrazvuka. Taj modalitet stvara dvodimenzionalnu crno-bijelu sliku unutrašnjih struktura tijela (slika 2). B-mod može pružiti sliku presjeka kroz područje od interesa i trenutno je primarni način koji se koristi u regionalnoj anesteziji. (5)

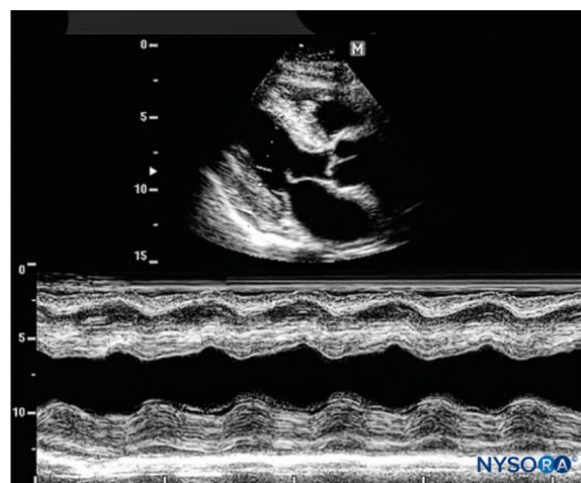


Slika 2. B-mod ultrazvuka.

Izvor: slika s interneta. (pristupljeno 16.6.2024.)

Dostupno na: <https://www.nysora.com/topics/equipment/physics-of-ultrasound/>

M-mod (Motion Mode) prikazuje kretanje struktura unutar tijela tijekom vremena. Na vertikalnoj osi prikazuje dubinu, a na horizontalnoj osi vrijeme (slika 3). M-mod se intenzivno koristi u snimanju srca i fetalnog srca; međutim, njegova je upotreba u regionalnoj anesteziji zanemariva. (5)

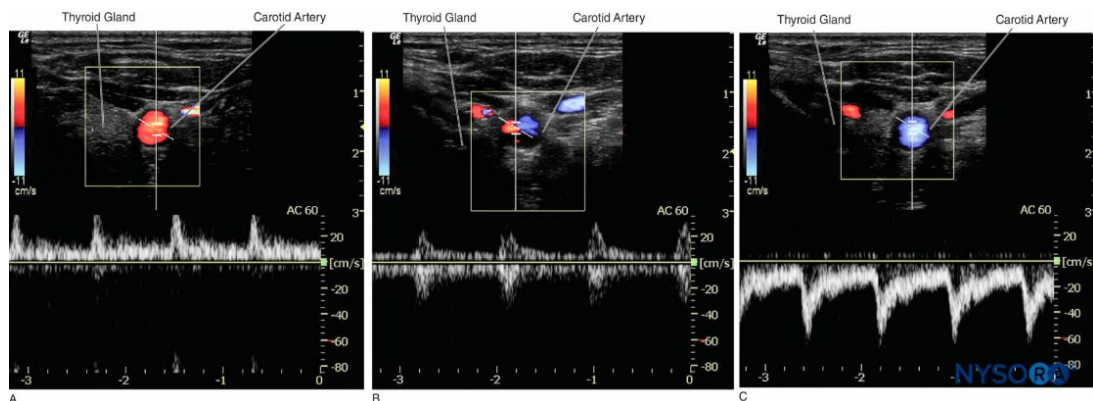


Slika 3. M-mod ultrazvuka.

Izvor: slika s interneta. (pristupljeno 16.6.2024.)

Dostupno na: <https://www.nysora.com/topics/equipment/physics-of-ultrasound/>

Doppler mod prikazuje i mjeri protok krvi kroz krvne žile. Ovaj modalitet se zasniva na Dopplerovom učinku, koji nastaje kada se strukture koje reflektiraju ultrazvuk približavaju ili udaljavaju od izvora ultrazvučnog signala (sonde). (6) Ako se izvor zvuka kreće prema prijemu, zvučni valovi se sabijaju, što uzrokuje zvuk višeg tona ili pozitivni Dopplerov pomak (slika 4A); ako se izvor zvuka udaljava od prijemnika, zvučni valovi se rastežu, a primljeni zvuk ima niži ton ili negativni Dopplerov pomak (slika 4C). (5) U situacijama kada je kut između izvora zvuka i smjera protoka krvi 90° , dolazi do nultog Dopplerovog pomaka jer nema promjene frekvencije reflektiranih valova (slika 4B). Zbog toga nije moguće izmjeriti brzinu i smjer protoka krvi na tom području. Dopplerov učinak je koristan za identificiranje krvnih žila tijekom lokalizacije živaca pomoću ultrazvuka, budući da su mnogi živci smješteni u blizini vaskularnih struktura. (9)



Slika 4. A: Karotidna arterija prikazuje crvenu boju kada krv teče prema sondi.
 B: Karotidna arterija pokazuje neodređenu boju pod kutom od 90° Dopplera.
 C: Karotidna arterija prikazuje plavu boju kada krv teče dalje od sonde.

Izvor: slika s interneta. (pristupljeno 26.5.2024.)

Dostupno na: <https://www.nysora.com/topics/equipment/physics-of-ultrasound/>

Color Doppler nadodaje dopplerske informacije na dvodimenzionalnu real-time sliku (B-mod) i omogućuje prikaz vaskularnih struktura. (Slika 4.) (7) Smjer protoka krvi ovisi o tome je li kretanje prema sondi ili od nje. U ultrazvučno vođenim blokovima perifernih živaca, Color Doppler način koristi se za otkrivanje prisutnosti i vrsta krvnih žila u području od interesa. Kada se promijeni smjer ultrazvučnog snopa, boja arterijskog protoka prelazi iz plave u crvenu ili obrnuto, ovisno o konvenciji koja se koristi. (5) Za izvođenje ultrazvučno vođene regionalne anestezije dovoljno nam je tek osnovno poznavanje Dopplera. (7)

Power Doppler je do pet puta osjetljiviji u otkrivanju protoka krvi od Color Dopplera i manje ovisi o kutu skeniranja. Stoga se Power Doppler može pouzdanije koristiti za identifikaciju manjih krvnih žila. Nedostatak je što Power Doppler ne pruža informacije o smjeru i brzini protoka krvi. (5) Također, Power Doppler je podložniji artefaktima i u izvođenju ultrazvučno vođenih blokova nema praktične vrijednosti. (7)

1.4. GRAĐA ULTRAZVUČNOG UREĐAJA

Ultrazvučni uređaj ima sljedeće dijelove: ultrazvučna sonda, centralna procesorska jedinica (CPU), generator impulsa, monitor, tipkovnica/kursor, uređaj za pohranu podataka i printer. (8)

Ultrazvučna sonda je glavni dio ultrazvučnog uređaja. Ona stvara zvučne valove i prima odjeke. Sonda generira i prima zvučne valove koristeći princip nazvan piezoelektrični učinak, koji su otkrili Pierre i Jacques Curie 1880. U sondi se nalazi jedan ili više kristala od kvarca nazvanih piezoelektrični kristali. (8) Sonda sadrži jedan ili više pretvarača koji emitiraju ultrazvučne impulse i primaju natrag odjeke tijekom skeniranja. Svaki pretvarač je fokusiran na određenu dubinu. Snop emitiranog ultrazvuka varira u obliku i veličini ovisno o tipu pretvarača i generatoru. (6)

Postoje različite vrste ultrazvučnih sondi koje se koriste u medicinskoj praksi. Prema frekvencijama ultrazvučnih valova koje primopredaju, UZV sonde se dijele na: sonde frekvencije 3-3,5 MHz (sonografski pregled dubokih struktura), 5-10 MHz (sonografski pregled površnih struktura do 5 cm) i >10 MHz (dubina penetracije njihovih valova je ograničena na 3-4 cm). (7) UZV sonde se, prema obliku sondi, dijele na: linearne, konveksne i sektorske. (7) Linearne sonde imaju ravnu površinu i koriste se za prikaz površinskih anatomskih struktura, poput mišića, tetiva i krvnih žila. Najviše se koriste u opstetriciji te za pregled štitnjače i dojke. Konveksne sonde imaju zaobljenu površinu i koriste se za prikaz dubljih anatomskih struktura, poput abdominalnih organa. Sektorske sonde daju sliku trokutastog oblika i poglavito se koriste u kardiologiji. (6)

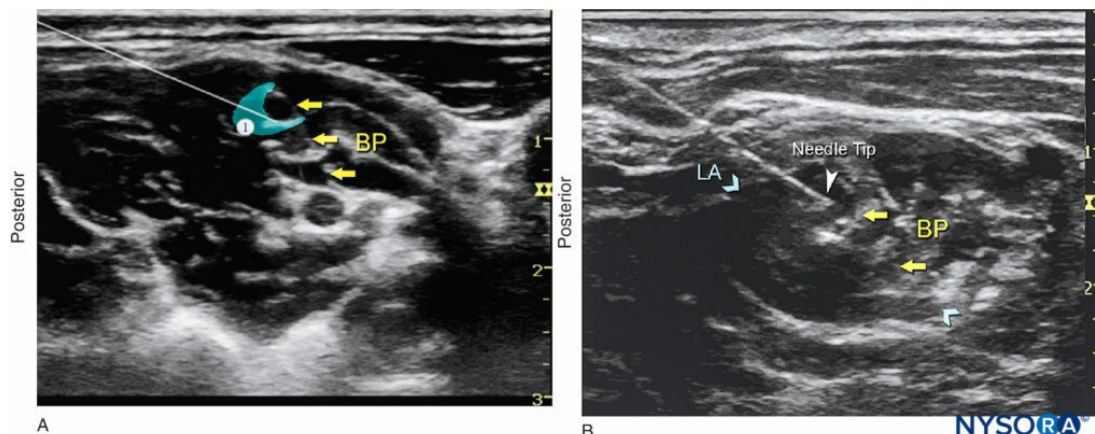
1.5. UPORABA ULTRAZVUKA U REGIONALNOJ ANESTEZIJI

Ultrazvuk kao sredstvo za vođenje periferne blokade živaca prvi su istraživali anesteziolozi na Sveučilištu u Beču sredinom 1990-ih. Iako su radiolozi koristili

ultrazvučnu tehnologiju za vođenje igala za biopsiju, primjena ove slikovne metode za periferne živčane blokove bila je tada nova. (5)

Prethodno korištene tehnike temeljene na površinskoj anatomiji, poput stimulacije živaca, palpacije anatomskih orijentira, fascijalnih "klikova", parestezija i transarterijskih pristupa, nisu omogućile praćenje distribucije lokalnog anestetika. Međutim, ultrazvučno vođenje pruža niz važnih praktičnih prednosti za blokadu živaca. (5) Ultrazvučno snimanje omogućuje izravnu vizualizaciju perifernih živaca, vrha igle za blokadu i distribucije lokalnog anestetika. (10)

Vizualizacija igle, jednom kada je umetnuta pod odgovarajućim kutom i unutar ravnine ultrazvučne sonde, kao i širenje lokalnog anestetika, pruža pomoć anesteziologu koji obavlja regionalnu anesteziju (slika 5). (9) Najvažnija prednost primjene ultrazvuka u regionalnoj anesteziji je mogućnost real-time kontinuirane vizualizacije isporuke lokalnog anestetika u području od interesa, osiguravajući tako optimalnu distribuciju. (5)



Slika 5. UZV prikaz hiperehogene igle i hipoehogenog širenja lokalnog anestetika oko brahijalnog pleksusa (BP) kod izvođenja interskalenskog bloka.

Izvor: slika s interneta. (pristupljeno 19.6.2024.)

Dostupno na: <https://www.nysora.com/techniques/upper-extremity/intescalene/ultrasound-guided-interscalene-brachial-plexus-block/>

Upotreba ultrazvuka u regionalnoj anesteziji pokazala je smanjenje vremena potrebnog za izvođenje bloka živaca, brži početak djelovanja bloka, povećanu uspješnost bloka, smanjenje doze lokalnog anestetika i smanjenje incidencije određenih komplikacija poput vaskularne punkcije i sistemske toksičnosti lokalnim

anesteticima (LAST – eng. Local anesthetic systemic toxicity). Upotreba ultrazvuka postala je standardna praksa u većini zemalja. (11)

Ultrazvučno snimanje može spriječiti i otkriti kritične događaje poput intravaskularne ili intraneuralne injekcije što može poboljšati sigurnost tijekom postupaka regionalne anestezije. Međutim, kako bi se poboljšali sigurnosni ishodi, obrazovanje i trening igraju ključne uloge u smanjenju ovih relativno rijetkih nepoželjnih događaja. (10)

Upotreba ultrazvuka revolucionirala je praksu regionalne anestezije u posljednjih 20 godina. (11) Učinkovita primjena ove tehnologije zahtijeva razumijevanje dvodimenzionalne anatomije, optimalni prikaz živaca i anatomskih struktura, precizno vođenje igle u stvarnom vremenu te preciznu primjenu lokalnog anestetika. Kombinacija ovih elemenata osigurava maksimalnu korist od ove slikovne tehnike, osiguravajući visok uspjeh blokade živaca i poboljšanu sigurnost pacijenata. (5)

2. LOKALNI ANESTETICI

2.1. UVOD

Lokalni anestetici su farmakološki agensi koji privremeno blokiraju provođenje živčanih impulsa u ekscitabilnim tkivima (9), što dovodi do reverzibilnog gubitka osjeta duž živčanih vlakana, uključujući boli, bez utjecaja na svijest. Primjenjuju se u raznim medicinskim postupcima, od manjih kirurških zahvata i stomatoloških intervencija do postoperativnog zbrinjavanja boli.

Optimalna primjena lokalnih anestetika u regionalnoj anesteziji zahtijeva razumijevanje kliničke situacije svakog pojedinog pacijenta; lokacije, intenziteta i trajanja regionalne anestezije i analgezije koja je potrebna; anatomskih čimbenika koji utječu na depoziciju lijeka blizu živaca; pravilnog odabira i doziranja lijeka te kontinuiranog procjenjivanja kliničkih učinaka nakon primjene lokalnog anestetika. (10)

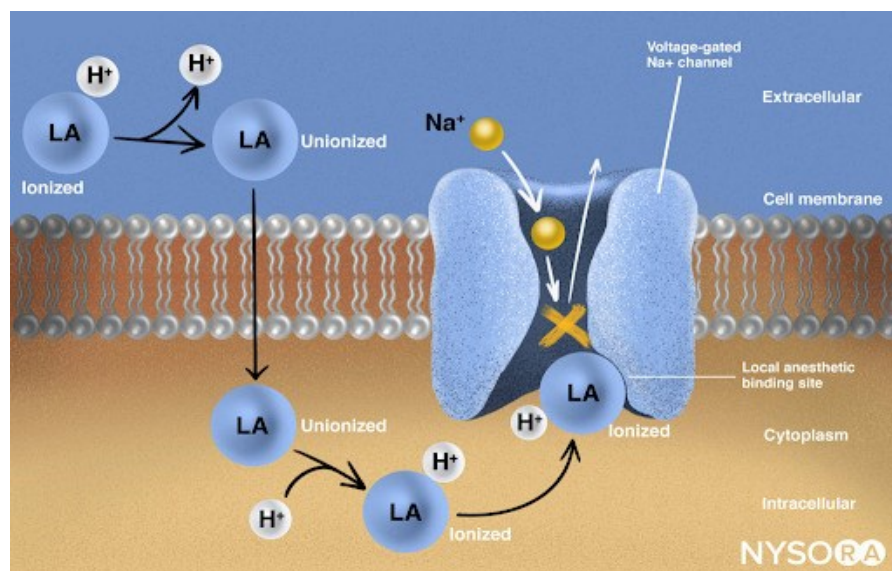
2.2. KLINIČKA FARMAKOLOGIJA LOKALNIH ANESTETIKA

Lokalni anestetici su slabe baze s pKa vrijednostima između 7.6 i 9.2; stoga su većinom pri fiziološkoj pH vrijednosti u ioniziranom obliku. Lokalni anestetici dijele zajedničku kemijsku strukturu koja se sastoji od tri elementa: liposolubilnog aromatskog prstena, esterske ili amidne veze i terminalne aminske skupine. Aminska skupina može postojati kao terciarni oblik koji nije ioniziran i topljiv u lipidima, ili kao kvaterni oblik koji je ioniziran i topljiv u vodi. (13)

Prema tipu kemijske veze, lokalni anestetici se dijele u dvije skupine, aminoestere i aminoamide. (9) Aminoesteri brzo se metaboliziraju pomoću plazmatskih kolinesteraza, što rezultira njihovim kratkim djelovanjem. Aminoesteri su nestabilni u otopini i imaju pKa vrijednosti između 8.5 i 8.9. (14) Primjeri esterskih lokalnih anestetika su kokain, 2-klorprokain, benzokain, tetrakain i prokain. (5) Neki metaboliti aminoestera, poput para-aminobenzojeve kiseline, mogu izazvati imunološke reakcije i odgovorni su za veću učestalost teških alergijskih reakcija povezanih s aminoesterima. (9) Aminoamidi imaju sporu razgradnju u jetri (preko enzima povezanih s citokrom P450), zbog čega dulje djeluju u odnosu na aminoestere. Alergije povezane s aminoamidima su rijetke i vjerojatno nastaju zbog konzervansa nego samog lokalnog anestetika. Amidi su stabilni u otopini, a imaju pKa vrijednost

između 7.6 i 8.1. (14) Primjeri amidnih lokalnih anestetika su lidokain, prilokain, etidokain, mepivakain, ropivakain i bupivakain. (5)

Lokalni anestetici reverzibilno se vežu za intracelularni dio natrijevih voltažnih kanala (slika 6). (9) Natrijevi kanali su integralni membranski proteini koji pokreću i šire akcijske potencijale u aksonima, dendritima i mišićnom tkivu te pokreću i održavaju oscilacije membranskog potencijala u specijaliziranim stanicama srca i mozga. (5) Lokalni anestetici djeluju vezanjem na α podjedinicu Na^+ voltažnih kanala, čime sprječavaju generiranje i provođenje živčanih impulsa. Posljedično tome, Na^+ ioni ne mogu ući u stanicu, čime se zaustavlja prijenos depolarizacijskog vala duž samog živca. (12)



Slika 6. Mehanizam djelovanja lokalnih anestetika.

Izvor: slika s interneta. (pristupljeno 26.5.2024.)

Dostupno na: <https://www.nysora.com/topics/pharmacology/clinical-pharmacology-local-anesthetics/>

Lokalni anestetici su u stalnoj ravnoteži između ionizirane hidrofilne forme i neutralne liposolubilne forme. Omjer tih formi ovisi o pKa vrijednosti ili disocijacijskoj konstanti lokalnih anestetika i okolne pH vrijednosti. Omjer s većom koncentracijom liposolubilnog oblika omogućava ulazak u stanicu, budući da stanična membrana ograničava prolaz kationskog oblika, ali ne i liposolubilnog oblika. Nakon što neutralni liposolubilni oblik lokalnog anestetika uđe u stanicu, ponovno se uspostavlja ravnoteža

između kationskog i neutralnog oblika, a eksperimentalna istraživanja su pokazala da je kationski oblik prvenstveno odgovoran za blokadu Na⁺ voltažnih kanala. (9)

U kliničkoj praksi, lokalni anestetici obično se opisuju prema njihovoj potentnosti, trajanju učinka, brzini početka djelovanja i sklonosti za diferencijalno blokiranje senzornih živčanih vlakana. (5) Njihovo najvažnije fizikalno-kemijsko svojstvo je liposolubilnost (topljivost u lipidima). (9) Liposolubilnost pojačava potentnost lokalnog anestetika jer olakšava pristup perifernim živcima (13), budući da se stanična membrana sastoji od lipidnog dvosloja.

Potentnost blokiranja živaca lokalnih anestetika raste s povećanjem molekularne mase i liposolubilnosti. Lokalni anestetici veće molekularne mase i liposolubilnosti lakše prodiru kroz membranu živčanih vlakana i s većim se afinitetom vežu za Na⁺ voltažne kanale. Primjerice, etidokain i bupivakain imaju veću liposolubilnost i potentnost od lidokaina i mepivakaina. (5)

Stupanj blokade živaca ovisi o koncentraciji i volumenu lokalnog anestetika. Za određeni lokalni anestetik potrebna je minimalna koncentracija da bi se postigla potpuna blokada živaca. To odražava potentnost lokalnog anestetika i intrinzična svojstva provođenja živčanih vlakana, koja vjerojatno ovise o afinitetu vezanja lijeka za ionske kanale i stupnju zasićenja lijekom potrebnom za zaustavljanje prijenosa akcijskih potencijala. Jednako važan, kao i koncentracija, je volumen lokalnog anestetika. Potreban je dovoljan volumen kako bi se suzbila regeneracija živčanih impulsa preko kritične duljine živčanog vlakna. (9)

2.3. NUSPOJAVE I TOKSIČNOST LOKALNIH ANESTETIKA

2.3.1. TOKSIČNI UČINCI LOKALNIH ANESTETIKA

Lokalni anestetici su općenito sigurni i učinkoviti kada je njihovo djelovanje ograničeno na mjesto primjene, kao što je infiltracija tkiva, u blizini živca ili živčanog spleta. Međutim, ako velika količina lokalnog anestetika dospije u sistemsku cirkulaciju, suprat terapijske razine u krvi i tkivima mogu uzrokovati toksičnost. Ovaj prijelaz u krv može se dogoditi zbog nenamjerne intravaskularne injekcije ili pojačane vaskularne apsorpcije lokalnog anestetika s mjesta primjene. (15)

Toksičnost lokalnih anestetika može biti lokalna ili sistemska. Sistemska toksičnost lokalnih anestetika (LAST) je po život opasna nuspojava koja zahtijeva hitno zbrinjavanje. (16) Kod sistemske toksičnosti lokalnih anestetika najčešće su zahvaćeni CNS i kardiovaskularni sustav. (10) Učinci na središnji živčani sustav (CNS) određeni su koncentracijom lokalnih anestetika u plazmi. (9) Simptomi CNS toksičnosti prethode kardiovaskularnim (KV) simptomima. Neurološki znakovi i simptomi kreću se između ekscitacije ("rani" LAST) i depresije ("kasni" LAST). (16)

Sistemska KV toksičnost javlja se pri većoj plazmatskoj koncentraciji od one potrebne za CNS toksičnost. (9) U laboratorijskim eksperimentima, većina lokalnih anestetika neće izazvati kardiovaskularnu toksičnost sve dok koncentracija u krvi ne premaši trostruku razinu potrebnu za izazivanje konvulzija. (5)

Iako svi lokalni anestetici mogu uzrokovati hipotenziju, poremećaje srčanog ritma i depresiju miokarda, potentniji agensi (bupivakain, ropivakain i levobupivakain) imaju predispoziciju za devastirajuće ishode poput smrtonosnog kardiovaskularnog kolapsa i potpunog srčanog bloka. Među potentnim dugodjelujućim agensima, ropivakain i levobupivakain mogu imati sigurniji profil KV toksičnosti u usporedbi s bupivakainom. (9) Veća toksičnost bupivakaina povezana je s R-enantiomerom koji se čvršće veže i sporije otpušta iz miokarda. (11)

Tipična prezentacija LAST-a obično započinje prodromalnim simptomima i znakovima, kao što su perioralna utrnulost, metalni okus u ustima, tinitus, agitacija, dizartrija i konfuzija. Nakon toga mogu uslijediti ozbiljniji poremećaji CNS-a poput konvulzija i kome. Poremećaji kardiovaskularnog sustava također se mogu pojaviti, isprva se manifestirajući kao hipertenzija i tahikardija, zatim bradikardija i hipotenzija, s progresijom do ozbiljnijih komplikacija, uključujući ventrikularne aritmije i asistoliju. (15) Promjene na EKG-u uključuju prolongaciju QRS kompleksa i PR intervala, AV blok i promjene u amplitudi T-vala. (11)

Većina nepoželjnih događaja javlja se unutar 1 minute nakon injekcije lokalnog anestetika. Toksičnost može imati odgođeni početak od više od 1 sata nakon injekcije i može se manifestirati kao izolirana disfunkcija kardiovaskularnog sustava ili kao kombinacija simptoma središnjeg živčanog sustava i kardiovaskularnih znakova bez klasične progresije. (15)

2.3.2. ALERGIJSKE REAKCIJE NA LOKALNE ANESTETIKE

Iako pacijenti koji primaju lokalne anestetike mogu doživjeti niz lokalnih i sistemskih simptoma, prospektivne studije pokazuju da vrlo malo tih reakcija zaista bude potvrđene kao alergijske reakcije. (5, 9, 10) Prava anafilaksija se češće javlja kod primjene aminoestera koji se izravno metaboliziraju u PABA (p-aminobenzojeva kiselina) u odnosu na druge lokalne anestetike. (5) Konzervansi, poput metilparabena i metabisulfitu, koji se nalaze u mnogim pripravcima lokalnih anestetika, također mogu potaknuti alergijske reakcije. (5, 9) Alergijske reakcije mogu varirati od jednostavne lokalne iritacije s osipom ili urtikarije do laringealnog edema ili anafilaksije. (11)

Nekoliko studija pokazalo je da pacijenti upućeni na evaluaciju navodne alergije na lokalne anestetike, čak i nakon što su pokazali znakove ili simptome anafilaksije, gotovo nikada ne pokazuju pravu alergiju na lokalni anestetik koji im je bio administriran. Testiranje kože na lokalne anestetike ima izvrsnu negativnu prediktivnu vrijednost. 97% pacijenata koji ne reagiraju na alergološko kožno testiranje neće imati alergijsku reakciju na lokalni anestetik u kliničkom okruženju. (5)

2.5. PREVENCIJA I LIJEČENJE TOKSIČNOSTI LOKALNIH ANESTETIKA

Kao i uvijek, najbolja metoda liječenja je prevencija. To posebno vrijedi za LAST. Učinkovitost i dostupnost lipidne emulzije ne smanjuje potencijalni morbiditet čak i u slučajevima uspješnog liječenja. Iz tog razloga, preporučuje se postupno ubrizgavanje lokalnog anestetika s aspiracijom, primjena ultrazvuka, manje toksičnih lokalnih anestetika i najmanje efektivne doze. (15)

Svako radno mjesto gdje se lokalni anestetici koriste u potencijalno toksičnim dozama trebalo bi biti opremljeno osnovnom opremom za reanimaciju i 20% lipidnom emulzijom. Osim toga, popis za provjeru (eng. checklist) Američkog društva za regionalnu anesteziju i analgeziju (ASRA – eng. American Society of Regional Anesthesia and Pain Medicine) za liječenje LAST-a može pomoći u vođenju procesa liječenja. (15)

Potrebno je pratiti pacijente 30-45 minuta nakon injekcije velikih volumena ili toksičnih doza lokalnih anestetika. Također je potrebno pratiti pacijente s bilo kojim

znakovima LAST-a 2-6 sati, jer kardiovaskularna depresija uzrokovana lokalnim anestheticima može perzistirati ili ponovno se pojaviti nakon liječenja. (15)

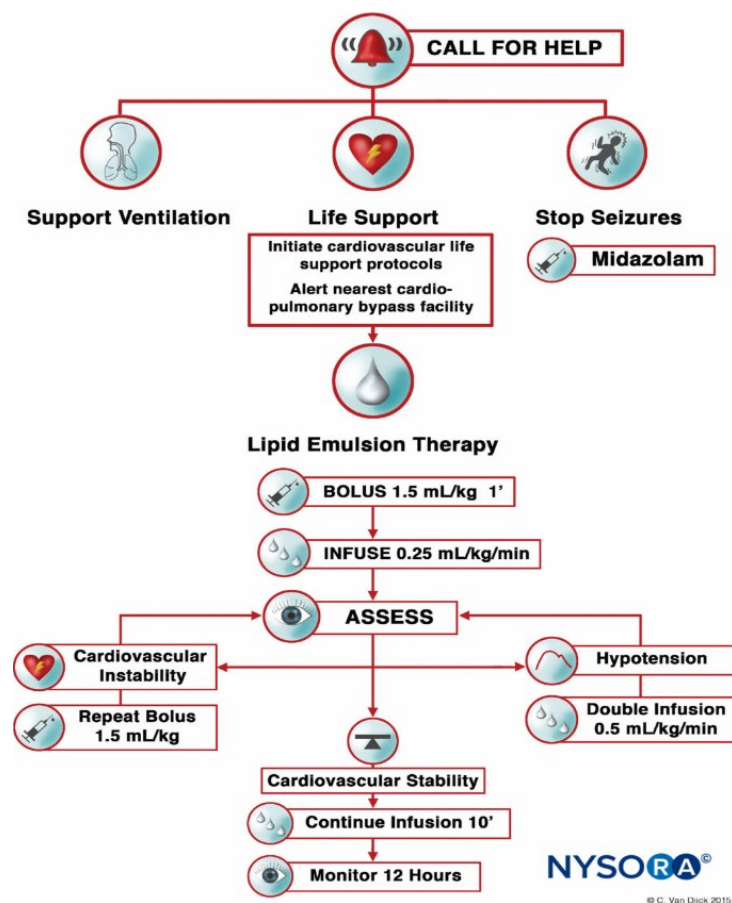
Tri stupa liječenja sistemske toksičnosti lokalnih anestetika uključuju zbrinjavanje konvulzija, naprednu podršku životu u slučaju srčanog zastoja (ACLS) te brzu primjenu 20% lipidne emulzije (slika 7). (15) Od dijagnostičkih pretraga potrebno je napraviti plinsku analizu arterijske krvi (ABG), EKG i laboratorijski nalaz amilaza ili lipaza u krvi. (11)

Konvulzije izazvane lokalnim anestheticima treba zbrinjavati održavanjem dišnog puta, primjenom 100% O₂ i antikonvulziva. Konvulzije mogu se zaustaviti intravenskim midazolamom (0,05–0,10 mg/kg; 3-10 mg), propofolom (0,5–1,5 mg/kg; 20-60 mg) ili paralitičkom dozom sukcinilkolina (0,5–1 mg/kg) uz adekvatnu ventilaciju pacijenta preko maske ili endotrahealnu intubaciju. (5, 11) Za hemodinamski stabilne pacijente s izoliranim konvulzijama, mogu se koristiti intravenski benzodiazepini (diazepam 5-15 mg; lorazepam 0.1 mg/kg). (11, 15) Male doze propofola smatraju se prihvatljivom alternativom za kontrolu konvulzija kod nekih pacijenata, ali mogu pogoršati srčanu disfunkciju koja se može razviti kod sistemske toksičnosti lokalnih anestetika. (15)

Depresija kardiovaskularnog sustava manifestirana umjerenom hipotenzijom, može se liječiti infuzijom intravenoznih tekućina i vazopresora (fenilefrin 0,5–5 µg/kg/min, noradrenalin 0,02–0,2 µg/kg/min ili vazopresin 40 µg IV). Ako postoji zatajenje srca, može biti potrebna primjena adrenalina (1–5 µg/kg IV bolus). (5)

Fenomen “lipidnog spremnika” najšire je prihvaćen mehanizam djelovanja lipidne emulzije. Infuzija lipidne emulzije stvara ‘proširenu lipidnu fazu’, a nastala ravnoteža premješta toksični lijek iz tkiva u ‘vodenu plazma fazu’, a zatim u ‘lipidnu fazu’. Ovo smanjuje sadržaj lipofilnih lokalnih anestetika unutar srčanog tkiva, čime se poboljšava srčana provodljivost, kontraktilnost i koronarna perfuzija. (17)

Local Anesthetic Systemic Toxicity



Slika 6. Algoritam zbrinjavanja sistemske toksičnosti lokalnih anestetika (LAST).

Izvor: slika s interneta (pristupljeno 26.5.2024.)

Dostupno na: <https://www.nysora.com/topics/complications/local-anesthetic-systemic-toxicity/>

Daje se bolus injekcija 20% lipidne emulzije, na primjer Intralipid® 20%, 1.5 mL/kg tijekom 1 minute. Započinje se intravenska infuzija 20% lipidne emulzije brzinom od 15 mL/kg/h. Početni bolus se ponavlja dvaput u razmacima od 5 minuta ako se adekvatna cirkulacija nije uspostavila. Nakon 5 minuta, udvostručuje se brzina infuzije ako se adekvatna cirkulacija nije uspostavila. Nastavljaju se postupci reanimacije, protokoli za naprednu reanimaciju (ALS) i infuzija lipida sve dok se ne uspostavi stabilna cirkulacija. (11) Ciljevi kod zbrinjavanja pacijenta s LAST-om su održavanje plućne ventilacije i adekvatne perfuzije organa s dobro oksigeniranom krvlju te izbjegavanje daljnje acidoze do početka terapije lipidnom emulzijom. (15)

3. ULTRAZVUKOM VOĐENI PARASPINALNI ŽIVČANI BLOKOVI

3.1. PARAVERTEBRALNI BLOK

Paravertebralni živčani blokovi (PVB) su postali izuzetno popularni među kliničarima i istraživačima u proteklih nekoliko desetljeća. Premda je prva izvedba paravertebralnog bloka pripisana Hugo Sellheimu iz Leipziga 1905. godine, šira primjena uslijedila je tek nakon što su ga Eason i Wyatt 1970-ih primijenili kao alternativu spinalnoj anesteziji kako bi izbjegli hemodinamske promjene uzrokovane neuroaksijalnom blokadom. (18)

Paravertebralni blok (PVB) je tehnika ubrizgavanja otopine lokalnog anestetika duž kralježnice, blizu izlaska spinalnih živaca, što rezultira unilateralnom, segmentalnom, somatskom i simpatičkom živčanom blokadom. (19) Pokazalo se učinkovitim za anesteziju i liječenje akutne i kronične boli unilateralnog podrijetla u prsima i truhu. (20) PVB može se izvesti na bilo kojoj razini kralježnice, a postoje četiri vrste: cervikalni, torakalni (T1-T10), torakolumbalni (T11-L2) i lumbalni blok (L2-5). (19) Međutim, najčešće se izvode na torakalnoj razini zbog specifične anatomije u tom području. (21)

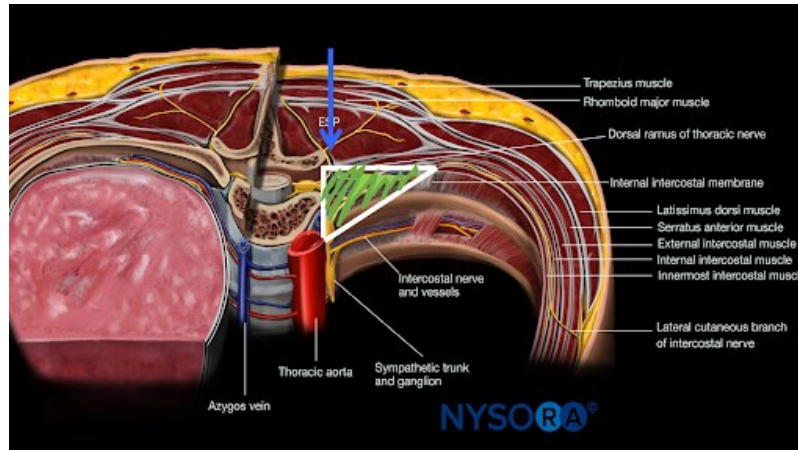
PVB je učinkovita metoda intraoperativne i postoperativne analgezije te ima potencijal zamijeniti opću anesteziju za određene zahvate. Nakon operacije, primjena PVB-a često rezultira smanjenom potrebom za opioidima i bržim oporavkom pacijenta u usporedbi s drugim metodama kao što su interkostalni blok, blok ravnine erektora spine (ESPB), PECS-2 blok i analgezija kontrolirane od strane pacijenta (PCA – eng. Patient Controlled Analgesia). Incidencija nuspojava je niska, a nova istraživanja nastavljaju potvrđivati sigurnost i učinkovitost PVB-a. (18)

3.1.1. TORAKALNI PARAVERTEBRALNI BLOK (TPVB)

3.1.1.1. ANATOMIJA

Torakalni paravertebralni prostor je virtualni prostor koji se proteže duž kralježnice. Ovaj prostor obično poprima klinasti oblik (eng. wedge-shaped) i formira se ubrizgavanjem tekućine poput otopine lokalnog anestetika. Za stvaranje ovog prostora, igla se postavlja uzduž kralježnice na ili ispred transverzalnog nastavka kralješka, a iza parijetalne pleure, nakon čega se ubrizgava tekućina. (22)

Anatomski (slika 8), ovaj prostor je ograničen anterolateralno parijetalnom pleurom, posteriorno gornjim kostotransverzalnim ligamentom, medijalno kralješcima, intervertebralnim diskom i intervertebralnim otvorom, te superior-no i inferiorno glavama rebara. Lateralno, paravertebralni prostor nije ograničen i slobodno komunicira s interkostalnim prostorom. (19, 20, 21)



Slika 8. Anatomija torakalnog paravertebralnog prostora (označen trokutom).

Izvor: slika s interneta. (pristupljeno 30.5.2024.)

Dostupno na: <https://www.nysora.com/educational-updates/why-is-an-us-guided-paravertebral-block-challenging/>

Torakalni paravertebralni prostor sadrži masno tkivo, unutar kojeg se nalaze spinalni živac, stražnja grana, interkostalne krvne žile, komunicirajuće grane živaca (lat. rami communicantes) i simpatički živčani lanac. (19, 20)

Kod izvođenja TPVB-a, cilj je postići unilateralnu osjetnu, motoričku i simpatičku blokadu. Budući da spinalni živci u paravertebralnom prostoru nemaju fascijalnu ovojnici, somatski i simpatički živci lako su podložni djelovanju lokalnog anestetika. (18)

3.1.1.2. INDIKACIJE I KONTRAINDIKACIJE

TPVB često se koristi kao dodatak multimodalnoj postoperativnoj analgeziji u torakalnoj kirurgiji, kirurgiji dojke i bubrega, video-asistiranoj torakoskopskoj kirurgiji (VATS), minimalno invazivnoj kardiološkoj kirurgiji i sve češće je indicirana u kirurgiji rekonstrukcije dojke u kombinaciji s općom anestezijom. (23) Najčešće indikacije i kontraindikacije za TPVB navedene su u Tablici 1.

Tablica 1. Indikacije i kontraindikacije za TPVB. (20, 24)

<i>INDIKACIJE (razina bloka)</i>	<i>KONTRAINDIKACIJE</i>
<p><i>Postoperativna analgezija</i></p> <ul style="list-style-type: none"> • Torakalna kirurgija (otvorena i torakoskopska) (T4-T5) • Kolecistektomija (T6-T7) • Kirurgija bubrega i uretera (T10-L1) • Kirurgija dojke (T2-T6) • Herniorafija (T10-L2) • Hepatektomija (T6-T7) • Apendektomija (T12-L1) • Minimalno invazivna kardijalna kirurgija (T1-T7) • Konvencionalna kardijalna kirurgija (bilateralni TPVB) <p><i>Kirurška anestezija</i></p> <ul style="list-style-type: none"> • Kirurgija dojke • Herniorafija <p><i>Kronična bol</i></p> <ul style="list-style-type: none"> • Benigne i maligne neuralgije <p><i>Razno</i></p> <ul style="list-style-type: none"> • Akutna herpetička neuralgija • Pleuritična bol u prsima • Analgezija za frakture rebara • Liječenje hiperhidroze • Bol u jetrenoj kapsuli nakon tupe ozljede abdomena 	<p><i>Apsolutne kontraindikacije</i></p> <ul style="list-style-type: none"> • Pacijentovo odbijanje postupka • Alergija na lokalne anestetike <p><i>Relativne kontraindikacije</i></p> <ul style="list-style-type: none"> • Koagulopatija, • Poremećaji krvarenja • Pacijenti koji primaju antikoagulacijske lijekove • Pacijenti s kifoskoliozom ili drugim deformacijama kralježnice • Prethodna torakalna operacija • Empijem • Infekcija na mjestu injekcije • Neoplastična masa koja zauzima paravertebralni prostor

Nakon razmatranja indikacija i kontraindikacija za torakalni paravertebralni blok, bitno je istaknuti i smjernice PROSPECT-a za različite kirurške postupke. Ove smjernice, koje izdaje Europsko društvo za regionalnu anesteziju i terapiju boli (ESRA – eng. The European Society of Regional Anaesthesia & Pain Therapy), pružaju

sveobuhvatne preporuke temeljem dokaza za optimalno zbrinjavanje postoperativne boli, specifične za različite kirurške postupke.

U kontekstu laparoskopske kolecistektomije, PROSPECT smjernice ne preporučuju primjenu regionalnih anestezioloških tehnika poput TPVB-a zbog nedovoljno dokaza, iako su provedene studije pokazali analgetsku korist TPVB-a i smanjenu potrebu za opioidima. (25) Za torakotomiju, PROSPECT smjernice preporučuju TPVB kao prvi izbor zbog niže stope komplikacija u odnosu na torakalnu epiduralnu anesteziju. (26)

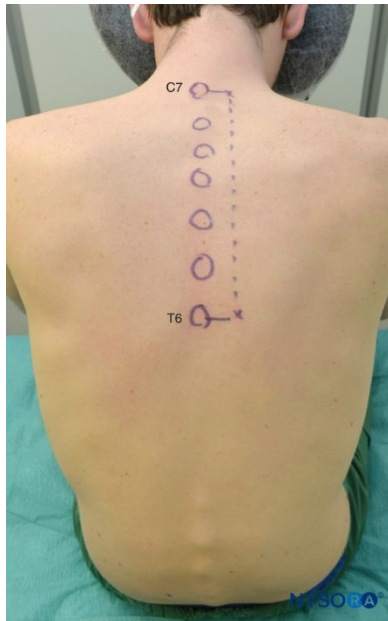
Studije koje uspoređuju paravertebralnu analgeziju s torakalnom epiduralnom analgezijom za torakotomije sugeriraju sljedeće prednosti paravertebralne blokade: jednaki analgetski učinak, manje neuspjelih blokova, smanjen rizik od neuroaksijalnog hematoma te manje hipotenzije, mučnine i retencije urina. (38)

U slučaju video asistirane torakoskopske kirurgije (VATS), TPVB se također preporučuje, posebno kada se koristi kontinuirana infuzija lokalnih anestetika. Studije su pokazale redukciju u potrošnji analgetika i smanjenje subjektivnih ocjena boli u usporedbi s kontrolnim skupinama. (27)

Što se tiče otvorene hepatektomije, PROSPECT smjernice ne preporučuju kontinuirani paravertebralni blok zbog ograničenih dokaza i premalog broja studija. (29) Kada je riječ o onkološkoj kirurgiji dojke, PROSPECT smjernice snažno preporučuju TPVB kao primarnu regionalnu analgetsku tehniku. Ova preporuka se temelji na obilju dokaza koji potvrđuju smanjenje postoperativnih bolova, smanjenju potrošnje sistemskih analgetika i kraćem boravku u bolnici u usporedbi s općom anestezijom. (28)

3.1.1.3. TEHNIKA IZVOĐENJA BLOKA

TPVB se tradicionalno izvodi koristeći površinske anatomske orijentire (slika 9). Iako se radi o slijepoj tehnici, tehnički je jednostavna, ima visoku stopu uspjeha, a učestalost komplikacija je relativno niska. Postoji nekoliko različitih tehnika za izvođenje TPVB-a, a može se izvesti s pacijentom u sjedećem, lateralnom ili pronacijskom položaju. (30)



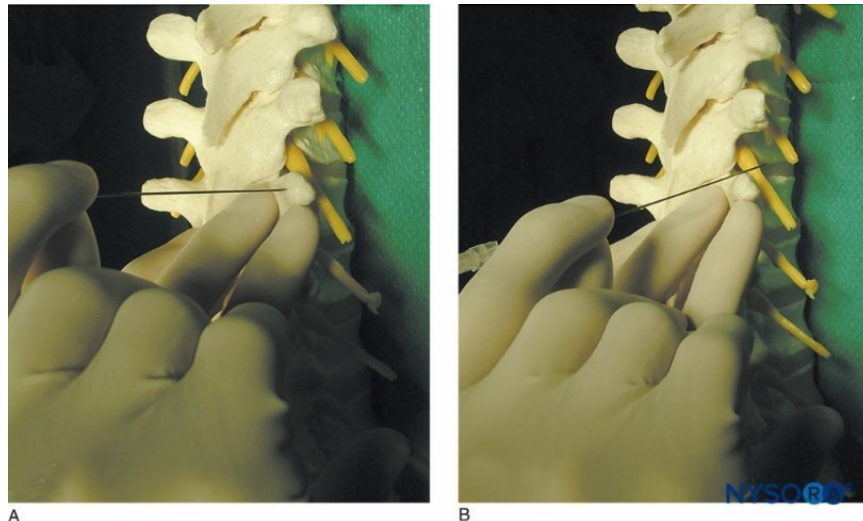
Slika 9. Anatomski orijentiri za TPVB.

Izvor: slika s interneta. (pristupljeno 30.5.2024.)

Dostupno na: <https://www.nysora.com/topics/regional-anesthesia-for-specific-surgical-procedures/abdomen/thoracic-lumbar-paravertebral-block/>

Klasična tehnika uključuje izazivanje "gubitka otpora". Na odgovarajućem dermatomu, 22-G igla (18- ili 16-G Tuohy igla ako se postavlja kateter) uvodi se 2.5–3 cm lateralno od spinoznog nastavka kralješka i gura vertikalno u odnosu na kožu sve do kontakta s transverzalnim nastavkom kralješka (slika 10A). Zatim se igla pomakne iznad transverznog nastavka (slika 10B) i postupno gura dok se ne osjeti gubitak otpora zraku ili fiziološkoj otopini, ili se osjeti suptilan 'klik' kada se probije gornji kostotransverzalni ligament, obično unutar 1–1.5 cm od gornjeg ruba poprečnog kralješka. (19, 30)

Kod TPVB-a obično se koriste dugodjelujući lokalni anestetici, poput bupivakaina ili levobupivakaina 0.5% te ropivakaina 0.5%. Za jednokratni TPVB ubrizgava se 20–25 mL lokalnog anestetika, dok se za višekratni TPVB ubrizgava 4–5 mL lokalnog anestetika na svakoj planiranoj razini. Torakalni paravertebralni prostor je dobro vaskulariziran, što dovodi do relativno brze apsorpcije lokalnog anestetika u sistemske cirkulacije. Otopine lokalnog anestetika koje sadrže adrenalin (2.5–5.0 mcg/mL) mogu se koristiti tijekom početne injekcije jer smanjuju sistemske apsorpcije i time smanjuju potencijal za toksičnost. (20)



Slika 10. Tehnika klizanja igle preko transverznog nastavka kralješka (primijeti udaljenost između igle i spinoznog nastavka kralješka).

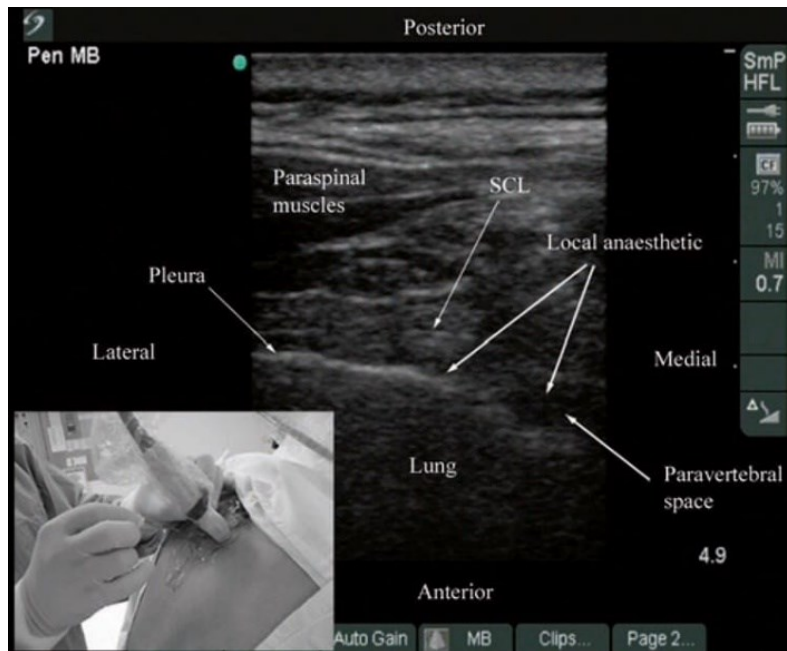
A: Igla dodiruje transverzalni nastavak. B: Igla se pomaknula preko gornje strane transverznog nastavka kralješka.

Izvor: slika s interneta. (pristupljeno 30.5.2024.)

Dostupno na: <https://www.nysora.com/topics/regional-anesthesia-for-specific-surgical-procedures/abdomen/thoracic-lumbar-paravertebral-block/>

U posljednje vrijeme raste interes za uporabom ultrazvuka u perifernim i centralnim neuroaksijalnim blokovima. (30) Međutim, treba napomenuti da je ultrazvučno vođeni TPVB jedan od najzahtjevnijih tehnika koja zahtijeva visok stupanj vještine zbog blizine visoko osjetljivih struktura i dubine paravertebralnog prostora. (31) Podaci o primjeni ultrazvuka za TPVB su ograničeni, s tek nekoliko objavljenih radova na tu temu do danas. Postoje tri najčešće korištene tehnike izvođenja TPVB-a pomoću ultrazvuka. (30)

U prvoj tehnici, poznatoj kao "Transverzalno skeniranje s umetanjem igle u kratku os UZV", torakalna paravertebralna regija se skenira transverzalno na željenoj razini, a igla za blokadu se uvodi pod kutem u kratku os ultrazvuka (slika 11). Smjer uvođenja igle sličan je onom kada se izvodi TPVB koristeći površinske anatomske orijentire. Nakon što se dođe do transverznog nastavka, igla se lagano povlači i ponovno gura za unaprijed određenu udaljenost kako bi prošla ispod transverznog nastavka u torakalni paravertebralni prostor. Nakon negativne aspiracije krvi ili likvora, postepeno se ubrizgava lokalni anestetik. Često se nakon injekcije vidi proširenje vrha torakalnog paravertebralnog prostora i pomicanje pleure prema naprijed. (30)



Slika 11. Ultrazvukom vođeni TPVB korištenjem transverzalnog skeniranja u kojem je igla uvedena u kratku os ultrazvučne ravnine (1. tehnika).

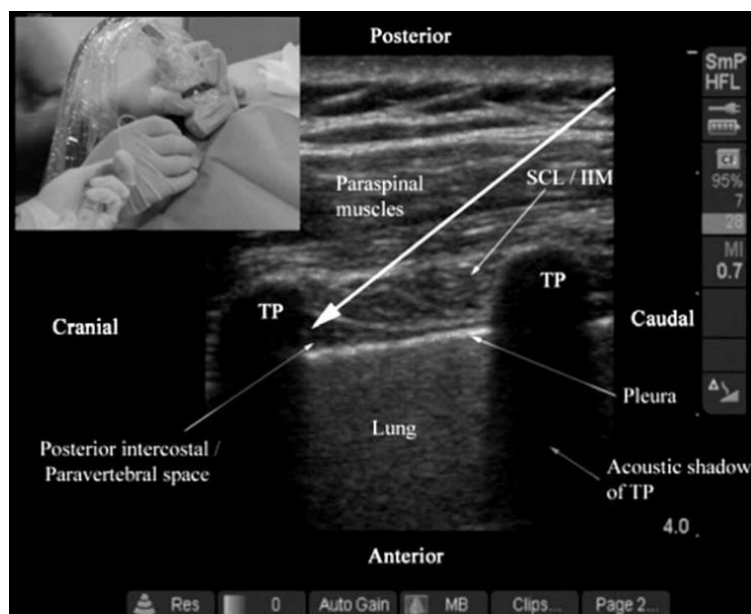
Izvor: slika s interneta. (pristupljeno 31.5.2024.)

SCL – gornji kostotransverzalni ligament.

Dostupno na: <https://www.nysora.com/pain-management/ultrasound-guided-thoracic-paravertebral-block/>

U drugom pristupu, poznatom kao “Paramedijalno sagitalno koso skeniranje s in-plane uvođenjem igle”, koristi se paramedijalno sagitalno koso skeniranje, a igla se uvodi u ravninu (in-plane) ultrazvučne zrake (slika 12). Iako se igla vodi u tu ravninu, često ju je teško vizualizirati s ovim pristupom. Stoga praksa vještih anesteziologa uključuje guranje igle pod vodstvom ultrazvuka do donje granice transverzalnog nastavka kralješka, nakon čega se igla lagano povuče i ponovno gurne kako bi prošla ispod donje granice. Zatim se ubrizgava testna doza fiziološke otopine (2-3 mL), tražeći ultrazvučni dokaz da je vrh igle u torakalnom paravertebralnom prostoru. Nakon injekcije, uobičajeno je vidjeti pomicanje pleure, proširenje paravertebralnog prostora i povećanu ehogenost pleure, što su objektivni znakovi ispravne injekcije.

(30)



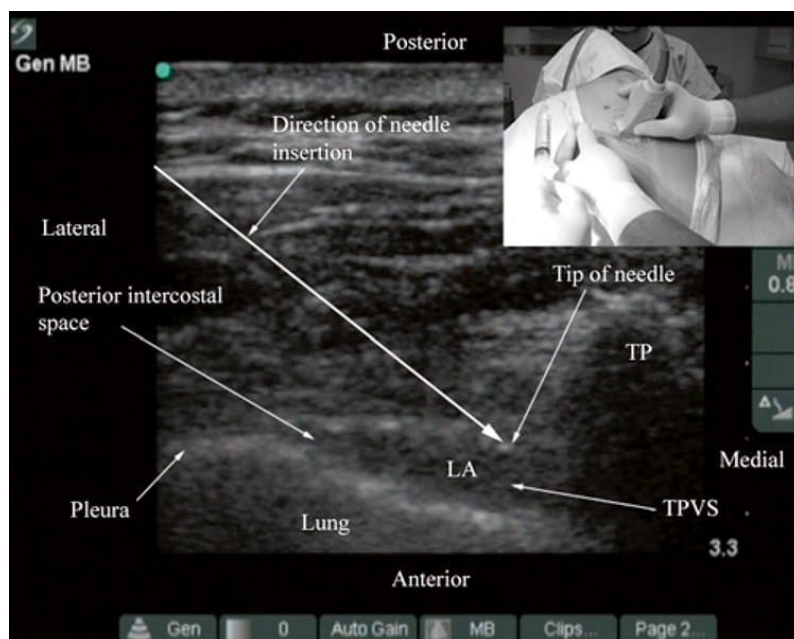
Slika 12. Ultrazvukom vođeni TPVB korištenjem paramedijalnog sagitalnog kosog skeniranja (2. tehnika). Duga bijela strelica predstavlja smjer uvođenja igle.

Izvor: slika s interneta. (pristupljeno 31.5.2024.)

TP – transverzalni nastavak; SCL – gornji kostotransverzalni ligament; IIL – unutarinja interkostalna membrana.

Dostupno na: <https://www.nysora.com/pain-management/ultrasound-guided-thoracic-paravertebral-block/>

U trećem pristupu, nazvanom “Transverzalno skeniranje s in-plane uvođenjem igle” (eng. Transverse Scan with In-Plane Needle Insertion; the Intercostal Approach to the TPVS) izvodi se transverzalno skeniranje, a igla se uvodi u ravninu ultrazvučne zrake iz lateralnog u medijalni smjer dok vrh igle ne bude vidljiv u stražnjem interkostalnom prostoru ili na vrhu torakalnog paravertebralnog prostora (slika 13). Zatim se ubrizgava testna doza fiziološke otopine (2–3 mL) kako bi se potvrdila ispravna pozicija igle. Otopina lokalnog anestetika se zatim polako ubrizgava, pri čemu je vidljivo proširenje paravertebralnog prostora i pomicanje pleure. U usporedbi s drugim pristupima, igla za blok je najbolje vidljiva u ovom pristupu jer se uvodi u ravninu UZV zrake. Međutim, budući da se igla uvodi u smjeru lateralno-medijalno, tj. prema intervertebralnom foramenu, to može predisponirati većoj učestalosti epiduralnog širenja ili nenamjernoj intratekalnoj injekciji. Nadalje, budući da igla za blok prolazi kroz najveću količinu mekog tkiva, ovaj pristup također uzrokuje najveću količinu nelagode i boli kod pacijenta tijekom postavljanja bloka i zahtijeva velike doze intravenske sedacije i analgezije tijekom višerazinskih paravertebralnih injekcija. (30)



Slika 13. Transverzalni sonogram torakalnog paravertebralnog prostora (3. tehnika).

Izvor: slika s interneta. (pristupljeno 31.5.2024.)

TP – transverzalni nastavak; TPVS – torakalni paravertebralni prostor.

Dostupno na: <https://www.nysora.com/pain-management/ultrasound-guided-thoracic-paravertebral-block/>

3.1.1.4. KOMPLIKACIJE

Stope neuspjeha kod korištenja tehnika prema anatomskim orijentirima su više nego kod ultrazvučnog vođenja, sa stopama između 1.98% i 5.6%. Pristup s gubitkom otpora ima višu stopu neuspjeha (5.2%) nego ultrazvučno vođeni pristupi (0-2.3%). Te niže stope mogu se objasniti dobrom vizualizacijom igle i mogućnošću praćenja širenja lokalnog anestetika na predviđeno mjesto. (24)

Komplikacije kod izvođenja TPVB-a su relativno rijetke. Hipotenzija, vaskularna punkcija, pneumotoraks i oštećenje živaca imaju učestalost manju od 1%. Epiduralno širenje lokalnog anestetika se javlja u 2.1% slučajeva. (24)

3.1.2. LUMBALNI PARAVERTEBRALNI BLOK (LPVB)

Lumbalni paravertebralni blok (LPVB) manje je uobičajen u kliničkoj praksi. Tehnika izvođenja bloka je slična TPVB-u, ali zbog anatomskih razlika između torakalnog i lumbalnog paravertebralnog prostora, ove se paravertebralne tehnike opisuju odvojeno. (20)

3.1.2.1. ANATOMIJA

Lumbalni paravertebralni prostor je omeđen anterolateralno mišićem psoas major (lat. musculus psoas major), medijalno tijelima kralježaka, intervertebralnim diskovima i intervertebralnim foramenom te posteriorno transverzalnim nastavkom i ligamentima koji se nalaze između susjednih poprečnih nastavaka. Za razliku od torakalnog paravertebralnog prostora, koji sadrži masno tkivo, lumbalni paravertebralni prostor je pretežno ispunjen mišić psoas major. (20)

Mišić psoas major sastoji se od prednjeg dijela koji čini glavni dio mišića i tankog dodatnog stražnjeg dijela. Glavni dio polaze s anterolateralne površine kralježaka, dok dodatni dio polazi s prednje površine transverzalnog nastavka. Ventralne grane korijena živaca kralježnične moždine protežu se lateralno u intramuskularni prostor formiranom od dva dijela mišića psoas major i formiraju lumbalni pleksus. (5) Tijekom LPVB-a, lokalni anestetik se ubrizgava ispred transverzalnog nastavka u trokutasti prostor između dva dijela mišića psoas major. (20)

3.1.2.2. INDIKACIJE I KONTRAINDIKACIJE

LPVB se najčešće koristi u kombinaciji s TPVB-om, kao torakolumbalni paravertebralni blok, za kiruršku anesteziju tijekom ingvinalne herniorafije i za postoperativnu analgeziju nakon operacije kuka. (9, 20) Međutim, unatoč dokazanom smanjenju boli kod pacijenata, PROSPECT smjernice ne preporučuju LPVB kao metodu intraoperativne analgezije kod ingvinalne herniorafije zbog invazivnosti postupka i mogućih komplikacija, preferirajući druge tehnike regionalne anestezije poput ilioingvinalnog/iliohipogastričnog i TAP bloka. (33)

Kontraindikacije za LPVB slične su kao i za TPVB, ali treba biti oprezan kod pacijenata koji su na antikoagulantnoj terapiji ili primaju profilaktičnu antikoagulantnu terapiju zbog rizika od hematoma psoasa s lumbalnom pleksopatijom. (5, 20)

3.1.2.3. TEHNIKA IZVOĐENJA BLOKA

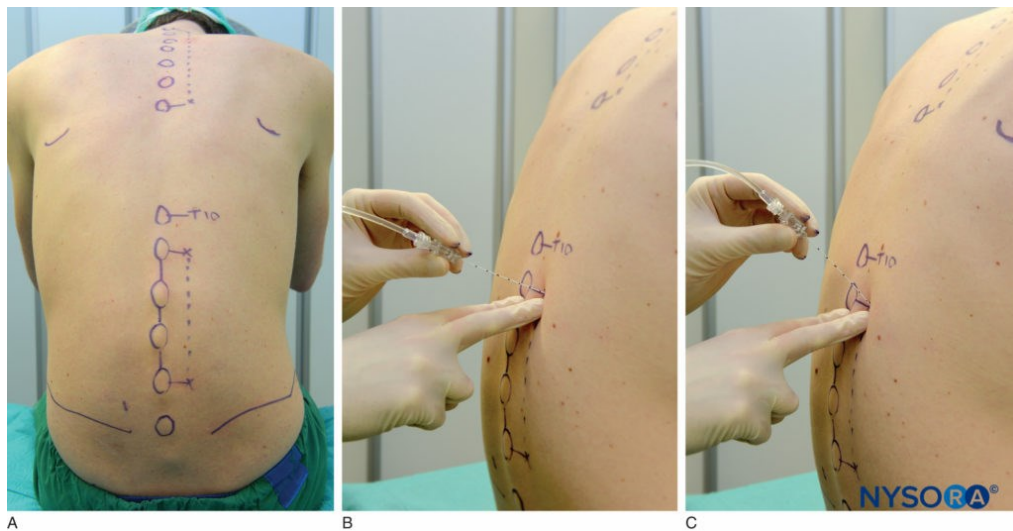
Injekcija u lumbalni paravertebralni prostor uzrokuje anesteziju ipsilateralnog dermatoma, djelujući lokalnim anestetikom na lumbalne spinalne živce i medijalnim širenjem u epiduralni prostor putem intervertebralnog foramena. (20) Ipsilateralna simpatička blokada može se dogoditi zbog epiduralnog širenja ili širenja lokalnog anestetika anteriorno preko tetivnih lukova do komunicirajućih grana (lat. rami communicantes) ili lumbalnog simpatičkog lanca. (5)

Kao i kod TPVB-a, dugodjelujući lokalni anestetici poput bupivakaina 0.5%, ropivakaina 0.5% ili levobupivakaina 0.5% često se koriste za LPVB. Tijekom višekratnog LPVB-a, 4–5 mL lokalnog anestetika ubrizgava se na svakoj razini. Anestezijski učinak se postiže za otprilike 15–30 minuta i traje narednih 3–6 sati. (5) Analgetski učinak traje dulje od trajanja anestezije (12–18 sati). Dodatak adrenalina (2.5–5.0 mcg/mL) lokalnom anestetiku može smanjiti sistemsku apsorpciju i smanjiti potencijal za toksičnost. (20)

LPVB može se izvesti s pacijentom u sjedećem, lateralnom ili pronacijskom položaju. Tradicionalno se izvodi tehnikom “gubitka otpora” koristeći površinske anatomske orijentire, dok se ultrazvuk često koristi za identifikaciju dubokih koštanih orijentira, zglobnih i koštanih nastavaka kralješka prije izvođenja bloka. (9) Spinozni nastavci kralježaka na razini blokade predstavljaju središnju liniju tijela, ilijačni greben (lat. crista iliaca) odgovara prostoru između L3 i L4, a vrh lopatice odgovara spinoznom nastavku T7 kralješka (slika 14A). (20) Kao i kod TPVB-a, 22-G igla se uvodi 2.5-3 cm lateralno od spinoznog nastavka kralješka. (5)

Igla se uvodi okomito na kožu sve do kontakta s transverzalnim nastavkom, čija dubina može varirati (4–6 cm) ovisno o konstituciji pacijenta. Nakon identifikacije transverznog nastavka, označava se dubina uboda ili se prilagođava oznaka dubine igle za 1.5–2.0 cm od kože do transverznog nastavka (slika 14B i 14C). Igla se zatim povlači do potkožnog tkiva i ponovno uvodi pod kutem od 10-15° prema gore ili prema dolje kako bi kliznula preko ruba transverznog nastavka. Nakon toga, igla se dalje gura za dodatnih 1.5–2.0 cm ili dok se ne dosegne oznaka dubine. Nakon negativne aspiracije krvi ili likvora, ubrizgava se lokalni anestetik. Budući da se širenje lokalnog

anestetika nakon jedne velike injekcije ne može precizno predvidjeti, češće se koristi tehnika višestruke injekcije s 4–5 mL lokalnog anestetika na svakoj razini. (20)



Slika 14. A: Površinski anatomske orijentiri i mjesta uboda igle za LPVB.

B i C: Ubod igle.

Izvor: slika s interneta. (pristupljeno 1.6.2024.)

Dostupno na: <https://www.nysora.com/topics/regional-anesthesia-for-specific-surgical-procedures/abdomen/thoracic-lumbar-paravertebral-block/>

3.1.2.4. KOMPLIKACIJE

Prema objavljenim podacima, komplikacije nakon LPVB-a su rijetke. Međutim, postoji mogućnost nenamjernog ubrizgavanja lokalnog anestetika u intravaskularni, epiduralni ili intratekalni prostor tijekom LPVB-a, posebno ako je igla usmjerena prema medijalnoj strani. Stoga je važno održavati smjer igle okomito na kožu tijekom umetanja, izbjegavajući medijalnu angulaciju. (5)

Intraperitonealna injekcija ili oštećenje visceralnih organa, poput bubrega, moguće su, iako se takve situacije obično događaju samo kao posljedica grubih tehničkih pogrešaka. Također, motorički deficit ipsilateralnog mišića kvadricepsa može se pojaviti ako je blokiran L2 spinalni živac (femoralni živac L2–L4). (20)

3.2. ERECTOR SPINAE PLANE BLOK (ESPB)

Erector spinae plane blok (ESPB) inovativna je tehnika regionalne anestezije koja se koristi za ublažavanje boli kod različitih kirurških zahvata te za liječenje akutne i kronične boli. (34) Prvi put je opisan 2016. godine kao regionalni blok za liječenje torakalne neuropatske boli u pacijenta s metastatskom bolešću rebara i prijelomima rebara. (36) Ovaj blok privukao je značajnu pažnju i primjenu zbog ograničenih, ali brzo rastućih dokaza koji sugeriraju da bi mogao biti sigurna i učinkovita alternativa neuroaksijalnim blokovima. (10)

Iako je ESPB relativno nova tehnika, indikacije za primjenu nastavljaju se razvijati, kao i razumijevanje mehanizma djelovanja. Mogući mehanizmi djelovanja ESPB-a uključuju anteriornu difuziju lokalnog anestetika u paravertebralni prostor i/ili interfascijalno širenje prema dorzalnim granam spinalnih živaca. (35)

3.2.1. ANATOMIJA

Mišići erector spinae čine srednji sloj dubokih (intrinzičnih) mišića leđa. Protežu se s obje strane kralježnice, od baze lubanje do zdjelice. Erektori spine dijele se na tri skupine, raspoređene od medijalno prema lateralno: m. spinalis, m. longissimus i m. iliocostalis. (37)

Osjetna inervacija gornjeg stražnjeg dijela prsnog koša dolazi od dorzalnih grana prvog vratnog (C1) do petog lumbalnog (L5) živca, dok ventralne grane torakalnih spinalnih živaca (T1-T12) nastavljaju kao interkostalni živci koji inerviraju anterolateralni dio prsnog koša i trbušne stijenke. (35)

3.2.2. INDIKACIJE I KONTRAINDIKACIJE

ESP blok se može koristiti za pružanje regionalne analgezije kod raznih kirurških zahvata na torakalnom i abdominalnom području, kao i za zbrinjavanje akutnih i kroničnih bolnih sindroma. Većina indikacija za ESP blok temelji se na kliničkom iskustvu, prikazima i serijama slučajeva. (34) Kada se koristi kao dio multimodalnog plana analgezije, ESPB je učinkovit i siguran postupak blokade interfascijalnog plana sa širokim spektrom indikacija u pedijatrijskoj i odrasloj populaciji. (45, 46)

Primjena ESPB-a u pedijatrijskoj populaciji dokumentirana je u slučajevima torakotomije (40, 41), pijeloplastike, nefrektomije, ingvinalne herniorafije, operacije kuka, orhidopeksije (44), hidrokelektomije (44), laparoskopske kolecistektomije (42, 43), varikokelektomije, anoplastike, cirkumcizije, kolostomije te kirurgije jajnika i dojke. (45) Također, opisuje se kao “metoda spašavanja” za posttorakotomijsku analgeziju u slučaju neuspješne epiduralne analgezije kod pacijenta koji je primao profilaktičku antikoagulantnu terapiju. (39)

Regionalne analgetske tehnike poput PVB-a i ESPB-a preporučuju se u PROSPECT smjernicama za video-asistiranu torakoskopsku kirurgiju, bilo kao jednokratna injekcija ili, što je poželjnije, pomoću katetera s kontinuiranom infuzijom lokalnih anestetika. ESPB se preporučuje jer su nekoliko studija pokazale učinkovitost ESPB-a s ropivakainom u usporedbi s placebo blokom. (48) (49) Dvije studije su pokazale da ESPB nije inferioran u usporedbi s PVB-om. (50) (51) Stoga bi ESPB trebao biti razmotren kao alternativa.

Prema PROSPECT smjernicama za onkološku kirurgiju dojke, interfascijalni blokovi, poput erector spinae plane bloka i retrolaminarnog bloka, nisu preporučeni zbog ograničenih dokaza specifičnih za postupak. Nepodudarni rezultati sugeriraju da su potrebne daljnje studije kako bi se procijenila njihova primjena u usporedbi s PVB-om i PECS blokovima u kirurgiji dojke. (28)

Apsolutne kontraindikacije za izvođenje ESPB-a uključuju pacijentovo odbijanje postupka i infekciju na mjestu ubrizgavanja u paraspinalnoj regiji. Relativna kontraindikacija može biti primjena antikoagulantne terapije, iako nema specifičnih smjernica za to. (34)

3.2.3. TEHNIKA IZVOĐENJA BLOKA

Primjenom lokalnog anestetika kod ESPB-a dolazi do blokade dorzalnih i ventralnih grana spinalnih živaca, što omogućuje anesteziju više dermatoma prednje, lateralne i stražnje torakalne i abdominalne stijenke. Ovaj blok može se izvesti kao jednokratna injekcija ili putem postavljanja katetera za kontinuiranu infuziju, a često se primjenjuje uz pomoć ultrazvuka radi preciznosti. (34)

Tablica 2. Izbor lokalnih anestetika za ESPB. (35)

	<i>Lokalni anestetik</i>	<i>Koncentracija</i>	<i>Volumen</i>
<i>Bolus injekcija</i>	Ropivakain Bupivakain	0.375% 0.25%	20-30 mL
<i>Kontinuirana infuzija</i>	Ropivakain Bupivakain	0.2%	Infuzija: 8-10 mL/h (PCRA) Bolus: 5 mL Lockout interval: 60 min

PCRA – procjena rizika na licu mjesta (Point-Of-Care Risk Assessment); Lockout interval – interval zaključavanja

Uspjeh izvođenja ESPB-a kao fascijalnog bloka ovisi o količini lokalnog anestetika ubrizganog između mišića erektora spine i transverzalnog nastavka kralježaka. Obično se koriste dugodjelujući lokalni anestetici ili kontinuirana infuzija putem katetera, što je prikazano u Tablici 2. (35)

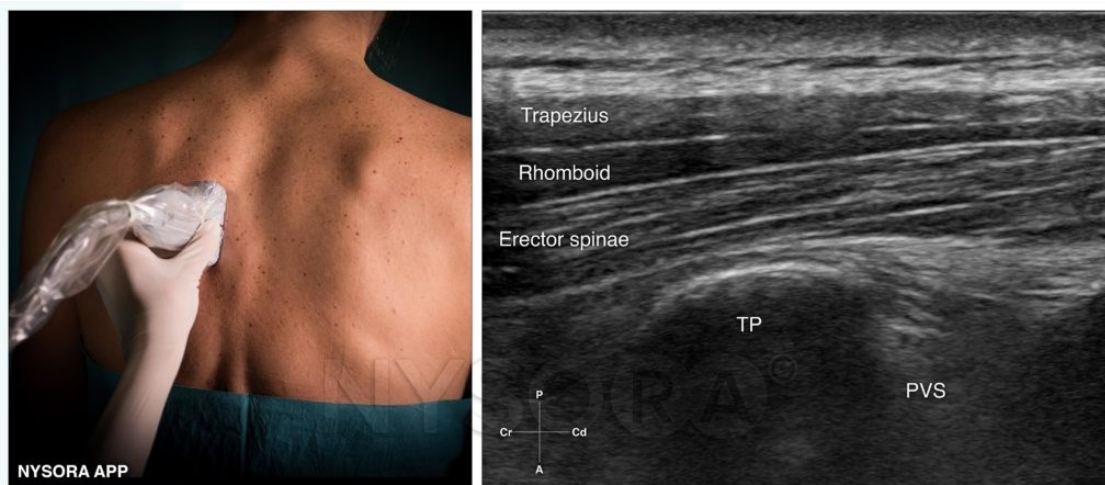
Kod izvođenja ESPB-a, pacijent može biti u sjedećem, lateralnom ili pronacijskom položaju. Sjedeći položaj omogućuje lakše prepoznavanje anatomskih orijentira i veću udobnost pacijentu. (47) Tehnika se može izvoditi s budnim pacijentom ili pod utjecajem opće anestezije. Kod pedijatrijskih pacijenata preporučljivo je izvoditi postupak nakon indukcije anestezije. Međutim, ne postoji suglasnost o najboljoj metodi za odrasle pacijente. (52)

Lokalni anestetik se širi u kraniokaudalnom smjeru, stoga bi točka uboda igle trebala biti na sredini područja potrebnog za anesteziju. Za određivanje željene razine ubrizgavanja koristi se metoda brojanja rebara odozgo prema dolje od prvog rebra pomoću ultrazvuka ili korištenjem koštanih anatomskih orijentira i njihovih odgovarajućih vertebralnih razina, poput vertebra prominens (C7), spina lopatice (T3) i donjeg ruba lopatice (T7). (35) Najčešće se ESPB izvodi između paraspinalnih razina T5-T7, ali može se izvesti i na nižim razinama. (34)

Nakon odabira ciljanog transverzalnog nastavka za blokadu živca, konveksna ultrazvučna sonda se postavlja u paramedijalni sagitalni položaj (kraniokaudalna orijentacija), otprilike 2 cm od spinoznih nastavaka, kako bi se pokušao vizualizirati transverzalni nastavak. (Slika 15. lijevo) Na višim torakalnim razinama, npr. iznad T5; mišić trapezius, veliki romboidni mišić i mišići erector spinae mogu se identificirati kao tri sloja koji su površinski u odnosu na transverzalne nastavke (slika 15 desno). Dok

se na nižim i srednjim torakalnim razinama, vide samo mišić trapezius i mišići erector spinae. (35)

Kompleks rebara i transverzalnog nastavka treba identificirati kao ravnu kvadratnu hiperehogenu liniju s akustičnom sjenom iza. Važno je napomenuti da pleura ne bi trebala biti vidljiva na razini izvođenja bloka (slika 15). (35) Transverzalni nastavak se razlikuje od rebara po tome što je transverzalni nastavak površniji i širi, dok je rebro dublje smješteno i tanje. (34)



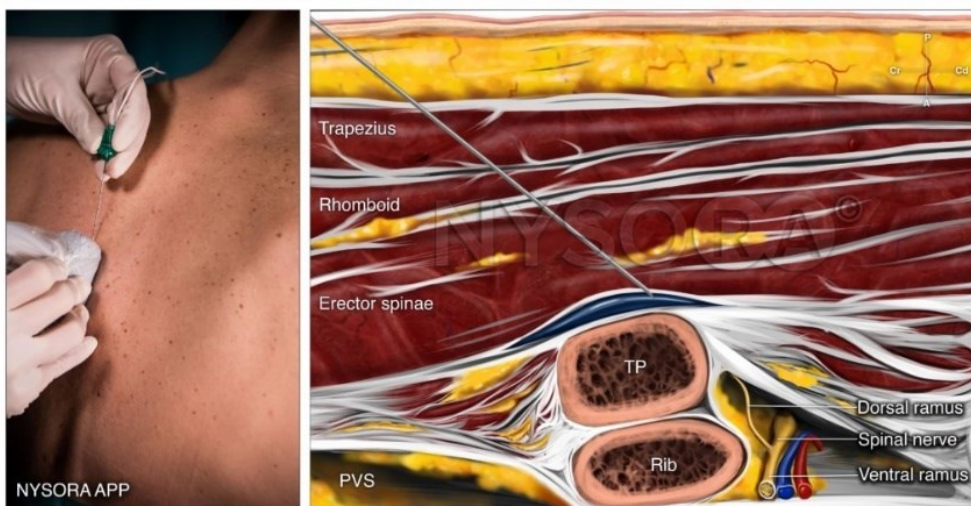
Slika 15. Položaj sonde i UZV slika za ESP blok na razini T5 kralješka.

Izvor: slika s interneta. (pristupljeno 2.6.2024.)

TP – transverzalni nastavak; PVS – paravertebralni prostor.

Dostupno na: <https://www.nysora.com/erector-spinae-plane-block/>

Pod aseptičnim mjerama opreza, igla (22-gauge Tuohy) se uvodi in-plane u kraniokaudalnom smjeru pod kontrolom ultrazvuka (slika 16 lijevo), sve dok vrh igle ne dosegne transverzalni nastavak kralješka. Kada je vrh igle ispod mišića erektora spine, daje se mali bolus lokalnog anestetika (1-3 mL) radi potvrde ispravne pozicije igle. Kot i suradnici preporučuju fiziološku otopinu za hidrodisekciju (odvajanje mišića od transverzalnog nastavka). (52) Ispravnu poziciju igle potvrđuje odvajanje mišića erektora spine od transverzalnog nastavka (slika 16 desno). Zatim se lokalni anestetik ubrizgava u inkrementima od 5 mL pod direktnom vizualizacijom pomoću ultrazvuka, s aspiracijom nakon svakih 5 ml kako bi se spriječila intravaskularna injekcija. (34) Postupak se završava ubrizgavanjem 20-30 mL lokalnog anestetika. (35)



Slika 16. Izvođenje erector spinae plane bloka pod kontrolom UZV.

Izvor: slika s interneta. (pristupljeno 2.6.2024.)

Dostupno na: <https://www.nysora.com/erector-spinae-plane-block/>

3.2.4. KOMPLIKACIJE

Komplikacije su vrlo rijetke jer je mjesto ubrizgavanja lokalnog anestetika udaljeno od pleure, glavnih krvnih žila i kralježnice. Primarne komplikacije kod izvođenja ESPB-a su infekcija na mjestu uboda igle, toksičnost/alergija na lokalni anestetik, vaskularna punkcija, pleuralna punkcija, pneumotoraks i neuspjeli blok. S obzirom na ograničen broj objavljenih podataka, potrebna su dodatna istraživanja, poput randomiziranih kontroliranih studija (RCT), kako bi se potvrdila sigurnost, stopa komplikacija i učinkovitost ove anesteziološke metode. (34)

3.3. RETROLAMINARNI BLOK

Ultrazvučno vođeni retrolaminarni blok (RLB) predstavlja jednu od novijih i jednostavnijih alternativa tradicionalnom, često tehnički zahtjevnom, paravertebralnom bloku (PVB). Njegova izvedivost, sigurnost i učinkovitost već su klinički dokazane kod pacijenata s višestrukim prijelomima rebara koristeći veće količine lokalnog anestetika u usporedbi s tradicionalnim pristupom. (53) Pfeiffer i suradnici prvi su opisali izvedbu RLB-a 2006. godine. (54) Prednost RLB-a i ESPB-a leži u njihovoj tehničkoj jednostavnosti u usporedbi s PVB-om i TEA-om, kao i u činjenici da se vrh igle ne nalazi u blizini pleure i korijena spinalnih živaca. (60)

Analgetski učinci retrolaminarnog bloka posljedica su širenja lokalnih anestetika u epiduralni i paravertebralni prostor, što rezultira blokadom dorzalnih i ventralnih grana spinalnih živaca. (60) Adhikary i suradnici otkrili su da jednokratna injekcija lokalnog anestetika u retrolaminarni prostor na kadaverima rezultira širenjem otopine kroz neuralne otvore i epiduralni prostor na nekoliko anatomskih razina, što objašnjava klinički analgetski učinak retrolaminarnog bloka. (61)

3.3.1. INDIKACIJE I KONTRAINDIKACIJE

Retrolaminarni blok (RLB) opisan je kao učinkovita analgetska tehnika kod prijeloma rebara, kirurgije dojke i implantacije aortnog zaliska. (57) Tao i Zhou su izvijestili da je retrolaminarni blok bio superiorniji u odnosu na erector spinae bloka i kontrolne skupine u pružanju učinkovite perioperativne analgezije pacijentima koji su podvrgnuti kirurgiji stražnje lumbalne kralježnice. (59) Kamel i suradnici primijetili su da intraoperativni retrolaminarni blok kao tehnika opioid-free regionalne anestezije poboljšava oporavak i smanjuje bodovne skale boli nakon disektomije lumbalne kralježnice pod općom anestezijom. (63) Nobukuni i suradnici su sugerirali da su analgetski učinci kontinuiranog ultrazvučno vođenog RLB-a bili jednako učinkoviti kao učinci torakalne epiduralne anestezije (TEA) za manje video-asisitirane torakoskopske kirurške zahvate. (56)

Brojna izvješća o uspješnim slučajevima sugeriraju da je RLB učinkovita metoda kao alternativa paravertebralnom bloku ili višestrukim interkostalnim blokovima. Ipak, postoje neka izvješća koja dovode u pitanje jednakost analgetskog učinka RLB-a i paravertebralnog bloka. (60) Murouchi i suradnici procijenili su upotrebu kontinuiranog

retrolaminarnog bloka kod onkološke kirurgije dojke u usporedbi s paravertebralnim blokom. Njihova studija je pokazala da je analgetski učinak RLB-a bio slabiji od klasičnog PVB-a. (62)

Klinička izvješća slučajeva pokazuju potencijal retrolaminarnog bloka (RLB) kao alternativne metode za paravertebralni blok (PVB) i torakalnu epiduralnu anesteziju (TEA), posebno u određenim kirurškim zahvatima i postupcima. Međutim, kako bi se preciznije utvrdile njegove indikacije i klinička učinkovitost, potrebne su visokokvalitetne randomizirane studije. Ove studije bi omogućile bolje razumijevanje prednosti i ograničenja RLB-a te bi pružile jasne smjernice za njegovu primjenu u kliničkoj praksi.

Kontraindikacije za retrolaminarni blok su slične kao i kod paravertebralnog i erector spinae plane bloka te obuhvaćaju pacijentovo odbijanje postupka, infekciju na mjestu uboda, poremećaje zgrušavanja krvi, alergijske reakcije na lokalne anestetike i prethodno neuspješni blokovi.

3.3.2. TEHNIKA IZVOĐENJA BLOKA

Izbor ultrazvučne sonde temelji se na tjelesnoj građi i anatomiji pacijenta, kao i dostupnoj opremi. Preporučuju se niskofrekventne konveksne sonde kada su ultrazvučni anatomske orijentiri i ciljane strukture dublje od 5 cm, dok se visokofrekventne (iznad 9 MHz) linearne sonde preporučuju kada su ciljane strukture manje od 5 cm duboko. Kod retrolaminarnog bloka, ultrazvučna sonda se postavlja sagitalno paramedijalno u kraniokaudalnom smjeru. (58)

U ovom pristupu, igla se uvodi lateralno u odnosu na ciljni spinozni nastavak kralješka koristeći in-plane tehniku uvođenja sve dok se ne dosegne lamina kralješka. Lamina kralješka se vizualizira kao ravna hiperehogena struktura pod kontrolom ultrazvuka. Lokalni anestetici se ubrizgavaju neposredno uz laminu uz povremeno aspiriranje kako bi se osiguralo pravilno postavljanje igle i izbjegla intravaskularna injekcija. Pod kontrolom ultrazvuka možemo promatrati širenje ubrizgane otopine lokalnog anestetika između lamine kralješka i paraspinalnih mišića. (57) Trenutno još nije precizno određena optimalna količina lokalnog anestetika potrebna za izvođenje retrolaminarnog bloka.

3.3.3. KOMPLIKACIJE

Retrolaminarni blok pod ultrazvučnim vođenjem može se lako i sigurno izvesti. Četvrto izdanje ASRA smjernica temeljenih na dokazima preporučuje da se za zahvate, osim perineuroaksijalnih, dubokih pleksusnih ili dubokih perifernih blokova, izvođenje bloka treba temeljiti na razmatranju kompresibilnosti mjesta, vaskularnosti i posljedica krvarenja. (55)

Kod retrolaminarnog bloka (RLB), lokalni anestetici se ubrizgavaju između torakalnih lamina i dubokih paraspinalnih mišića. Na mjestu ubrizgavanja nema velikih krvnih žila, a zbog površinskog položaja i koštanog dna, mjesto je kompresibilno. Teoretski, RLB bi mogao smanjiti rizik od epiduralnog hematoma, ozljede kralježnične moždine i živaca, što su ozbiljne komplikacije torakalne epiduralne anestezije (TEA). RLB također može smanjiti rizik od pneumotoraksa i slučajnog epiduralnog ubrizgavanja lokalnih anestetika, što su komplikacije povezane s TPVB-om. Zbog ovih razloga, RLB se smatra sigurnijom tehnikom u usporedbi s TEA i TPVB-om. (56)

4. ULTRAZVUKOM VOĐENI ŽIVČANI BLOKOVİ TORAKALNE STIJENKE

4.1. INTERKOSTALNI BLOK

Međurebreni (interkostalni) živci inerviraju veći dio kože i muskulature torakalne i abdominalne stijenke. Blokada ovih živaca prvi put je opisana od strane Brauna 1907. godine u udžbeniku "Die Lokalanästhesie". Tijekom četrdesetih godina prošlog stoljeća, kliničari su primijetili da interkostalni blokovi mogu smanjiti plućne komplikacije i potrebu za opioidima nakon gornje abdominalne kirurgije. (5) Godine 1981. uveden je kontinuirani interkostalni blok kako bi se prevladali problemi povezani s ponavljajućim višestrukim injekcijama. Danas se interkostalni blokovi koriste u zbrinjavanju raznih akutnih i kroničnih bolnih stanja koja zahvaćaju prsni koš i gornji dio trbuha, uključujući kirurgiju dojke i torakalne stijenke. (64)

4.1.1. ANATOMIJA

Interkostalni živci su prednji ogranci T1-T11 spinalnih živaca. Oni su mješoviti živci koji sadrže osjetna i motorička vlakna. Osjetna aferentna živčana vlakna inerviraju kožu torakalne stijenke i abdomena, rebra, pleure i peritoneja. Motorička inervacija usmjerena je na interkostalne mišiće i mišiće abdominalne stijenke. Interkostalni živci nalaze se u subkostalnoj brazdi rebra između stražnje interkostalne membrane i parijetalne pleure. (66) Svaki interkostalni živac putuje u neurovaskularnom snopu s interkostalnom arterijom i venom, pri čemu živac prolazi ispod obje krvne žile. Ovaj neurovaskularni snop objašnjava visoke razine apsorpcije lokalnog anestetika u krv primijećene nakon blokade interkostalnih živaca. (65)

Svaki tipični interkostalni živac ima šest ogranaka (66):

1. Komunicirajući ogranci (rami communicantes): povezuju se s odgovarajućim simpatičkim ganglijem.
2. Stražnji komunicirajući ogranak: inervacija kože i mišića u paravertebralnoj regiji.
3. Mišićni ogranak: inervacija mišića poput serratus anterior, latissimus dorsi te mišića interkostalne i abdominalne stijenke.
4. Prednja kožna grana: putuje duž subkostalne brazde i opskrbljuje prednji dio prsnog koša.
5. Kolateralni ogranci: protežu se duž gornje granice rebra.

6. Lateralna kožna grana: inervacija lateralne stijenke prsnog koša.

T1 i T2 spinalni živci šalju živčana vlakna u gornje udove i gornji dio prsnog koša, T3-T6 inerviraju prsni koš, T7-T11 opskrbljuju donji dio prsnog koša i trbuh, a T12 inervira abdominalnu stijenku i kožu prednjeg dijela glutealne regije. (64)

4.1.2. INDIKACIJE I KONTRAINDIKACIJE

Indikacije za primjenu interkostalnih blokova su raznolike i uključuju ublažavanje incizijske boli nakon torakalne kirurgije, analgeziju za torakotomiju, herpes zoster ili postherpetičnu neuralgiju, prijelome rebara, operacije dojke i gornjeg dijela trbuha te diferenciranje između visceralne i somatske boli. (65) Važno je napomenuti da interkostalni blok ne blokira visceralnu abdominalnu bol, za koju je potrebna blokada celijačnog pleksusa. Za liječenje kroničnih bolnih stanja, poput boli nakon mastektomije (T2) i boli nakon torakotomije, koristi se neurolitički interkostalni blok. (64)

Jedine apsolutne kontraindikacije su pacijentovo odbijanje postupka i aktivna infekcija na mjestu uboda. Ostale relativne kontraindikacije uključuju alergiju na lokalne anestetike, prethodnu ozljedu ili oštećenje živca, nemogućnost pacijenta da da pristanak na postupak, antikoagulantnu terapiju ili koagulopatiju. (64)

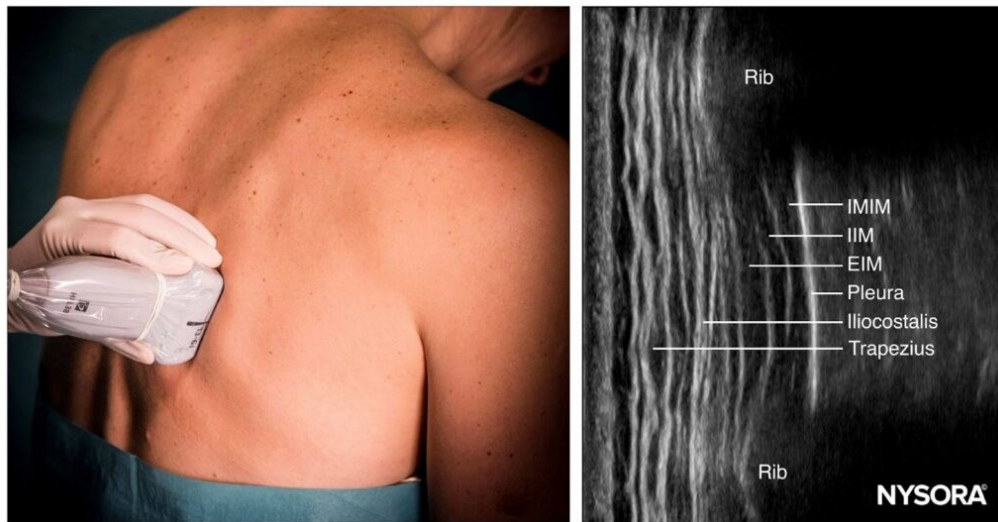
Prema PROSPECT smjernicama, preporučuje se interkostalni blok (bolus na kraju kirurškog zahvata, praćen kontinuiranom infuzijom) kod pacijenata na torakotomiji, u slučaju da torakalna epiduralna analgezija i paravertebralni blok nisu mogući. (26) Za video-asistiranu torakoskopsku kirurgiju, interkostalni blok ne preporučuje se zbog nedostatka specifičnih dokaza o postupku. (27)

4.1.3. TEHNIKA IZVOĐENJA BLOKA

Kod izvođenja interkostalnog bloka, pacijent se može nalaziti u sjedećem, lateralnom ili pronacijskom položaju. Kod odraslih osoba, najčešće mjesto za izvođenje interkostalnog bloka je na kutu rebra (6-8 cm od spinoznih nastavka). Na kutu rebra, rebro je relativno površno i lako je opipljivo, a subkostalna brazda najšira. Živac se nalazi ispod stražnje interkostalne arterije, koja je ispod interkostalne vene (mnemotehnika: VAN (vena/arterija/živac)). Interkostalni neurovaskularni snop je

okružen masnim tkivom i nalazi se između unutarnjih interkostalnih i internih interkostalnih (lat. musculus intercostalis intimus) mišića. (64)

Za izvođenje bloka koristi se visokofrekventna (5-15 MHz) ultrazvučna sonda. Rebra su vizualizirana kao hiperehogena linija koja projektira hipoehogenu koštanu sjenu ispod sebe. (9) Između susjednih rebra mogu se identificirati interkostalni mišići i pleura. Pleura se prikazuje kao "sjajna" hiperehogena linija koja se pomiče tijekom disanja. (Slika 17. desno) (9, 68)



Slika 17. Interkostalni blok; položaj ultrazvučne sonde i ultrazvučna anatomija.

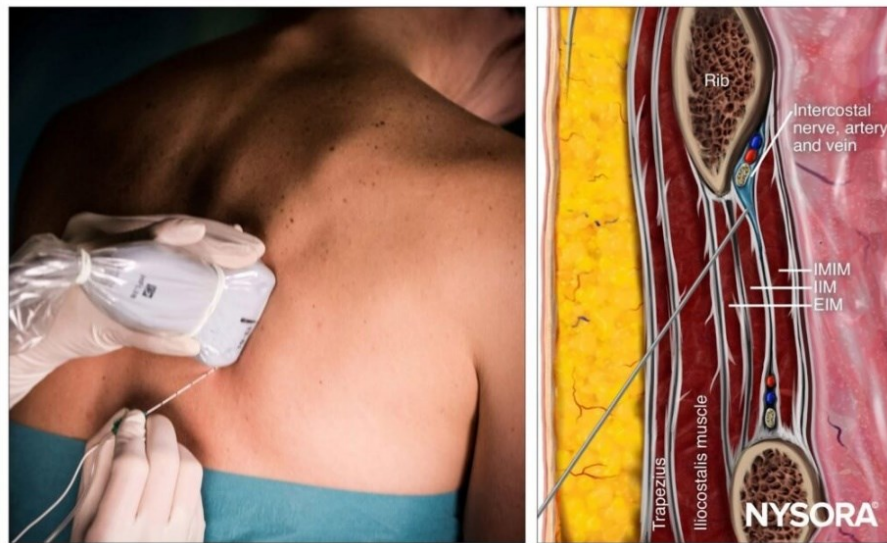Izvor: slika s interneta. (pristupljeno 10.6.2024.)

IMIM – m. intercostalis intimus; IIM – m. intercostalis internus; EIM – m. intercostalis externus.

Dostupno na: <https://www.nysora.com/news/case-study-ultrasound-guided-intercostal-nerve-block-for-post-herpetic-neuralgia-2/>

Ultrazvučna sonda se postavlja lateralno na kut rebra u sagitalnoj orijentaciji u kraniokaudalnom smjeru, okomito na smjer dvaju opipljivih rebra (slika 17 lijevo). Skeniranje interkostalnog prostora nastavlja se lateralno između rebrenog kuta i stražnje aksilarne linije, gdje neurovaskularni snop još nije podijeljen. 22-gauge igla se uvodi u ili izvan ravnine ultrazvuka (in-plane ili out-of-plane) pod kutem od 20° u kaudalnom smjeru kako bi probila vanjski i unutarnji interkostalni mišić (slika 18 lijevo). Optimalna ciljna točka igle je položaj neposredno ispod unutarnjeg interkostalnog mišića kako bi se osiguralo da vrh igle ostane površan u odnosu na parijetalnu pleuru.

(67) Nakon negativne aspiracije, ubrizgava se 3-5 mL lokalnog anestetika, pri čemu bi trebalo vizualizirati pomicanje pleure (slika 18 desno). (65)



Slika 18. Interkostalni blok; ultrazvučna anatomija s in-plane uvođenjem igle i širenjem lokalnog anestetika (plavo). Napomena: uočite kut pod kojim se uvodi igla.

Izvor: slika s interneta. (pristupljeno 10.6.2024.)

IMIM – m. intercostalis intimus; IIM – m. intercostalis internus; EIM – m. intercostalis externus.

Dostupno na: <https://www.nysora.com/news/case-study-ultrasound-guided-intercostal-nerve-block-for-post-herpetic-neuralgia-2/>

S obzirom na visoku vaskularizaciju interkostalnog prostora, lokalni anestetici se brzo apsorbiraju, što može dovesti do toksičnih razina lokalnog anestetika kada se koriste velike količine. To može brzo rezultirati neurološkim ili kardiovaskularnim komplikacijama. Stoga je važno pažljivo izračunati i strogo se pridržavati maksimalnih doza prilikom primjene ovih blokada. (9)

Za jednokratnu primjenu interkostalnih blokova često se koriste lokalni anestetici kao što su 0.25-0.5% bupivakain, 1-2% lidokain uz dodatak adrenalina (1/200,000-1/400,000), te 0.5% ropivakain. Pri višestrukim injekcijama interkostalnog bloka, obično se ubrizgava 3-5 mL lokalnog anestetika na svakoj razini. Trajanje djelovanja obično iznosi oko 12 +/- 6 sati. (64) Za kontinuiranu infuziju, pacijenti obično bolje podnose postupno povećanje razine lokalnog anestetika u plazmi nego akutni porast.

Jedan preporučeni režim je početna doza od 0.3 mL/kg, nakon čega slijedi infuzija od 0.1 mL/kg/h 0.25 % bupivakaina ili 1% lidokaina. (64)

4.1.4. KOMPLIKACIJE

Komplikacije kod izvođenja interkostalnog bloka, iako rijetke, uključuju ozljede okolnih struktura poput prednje torakalne arterije, susjednih živaca i parijetalne pleure, što može rezultirati pneumotoraksom ili hemotoraksom, te ozljede mišića. Pacijenti mogu osjetiti bol tijekom postupka, a u nekim slučajevima blokada možda neće pružiti dovoljno analgezije. Dodatno, postoji rizik od infekcije na mjestima uboda. (66)

Najvažnija briga kod izvođenja interkostalnog bloka je pneumotoraks, koji se može pojaviti u oko 1% slučajeva. Tenzijski pneumotoraks i potreba za torakostomijom su rijetki, ali mogući. Ako se otkrije asimptomatski pneumotoraks, najbolji pristup je opservacija, pružanje utjehe, i po potrebi, dodatni kisik. Peritonej i abdominalni organi su osjetljivi na penetraciju tijekom blokade donjih interkostalnih živaca. Apsorpcija lokalnog anestetika iz interkostalnog prostora je brza, s vršnom koncentracijom u arterijskoj plazmi za 5-10 minuta, dok se u venskoj plazmi dostiže nekoliko minuta kasnije. (64)

4.2. PEKTORALNI BLOK

Pektoralni blokovi 1 i 2 su inovativne ultrazvučne regionalne tehnike blokade pektoralnih živaca, interkostalnih živaca (T3-T6), interkostobrahijalnih živaca i dugog torakalnog živca (lat. nervus thoracicus longus). Ova tehnika se često koristi za pružanje analgezije tijekom različitih operacija na prednjem dijelu prsnog zida, najčešće u kirurgiji dojke. (69) Blanco i suradnici prvi su opisali PECS-1 blok 2011. godine kao interfascijalni blok velikog volumena između velikog i malog pektoralnog mišića, ciljajući lateralne i medijalne pektoralne živce. Godine 2012., Blanco i suradnici opisali su drugu verziju pektoralnog bloka nazvanu "modificirani pektoralni blok" ili "PECS-2 blok". (69) PECS-2 blok, koji uključuje i PECS-1 blok, proširenje je tehnike koje uključuje dodatnu injekciju lateralno u odnosu na mjesto injekcije za PECS-1 blok, smještenu između mišića pectoralis minor i serratus anterior, s ciljem blokiranja gornjih interkostalnih živaca, interkostobrahijalnih živaca i dugog torakalnog živca. (69, 70)

4.2.1. ANATOMIJA

Pektoralni živčani blokovi primjenjuju se u pektoralnoj i aksilarnoj regiji, pri čemu su mišići u obje regije inervirani živcima brahijalnog pleksusa. Pektoralna regija prekriva mišić pectoralis major i ograničena je aksilarnom, mamarnom i inframamarnom regijom. (5)

Aksilarna regija nalazi se lateralno u odnosu na pektoralnu regiju i obuhvaća područje gornjeg dijela prsnog koša koje omeđuje aksilu. U obje regije nalaze se mišići, živci i krvne žile unutar fascijalnih slojeva. U pektoralnoj regiji četiri su mišića relevantna za pektoralne živčane blokove: m. pectoralis major, m. pectoralis minor, m. serratus anterior i m. subclavius. (70)

PECS-1 blok cilja pektoralne živce koji potječu iz spletova brahijalnog pleksusa. Lateralni pektoralni živac, koji potječe iz korijena živaca C5-C7, prolazi između mišića pectoralis major i pectoralis minor te inervira mišić pectoralis major. Medijalni pektoralni živac potječe iz korijena živaca C8-T1, prolazi duboko u odnosu na mišić pectoralis minor te inervira mišić pectoralis major i pectoralis minor. PECS-1 blok blokira lateralne i medijalne pektoralne živce te je koristan za operacije koje uključuju mišić pectoralis major, kao što su ugradnja ekspandera za dojke, subpektoralne proteze, ugradnja pacemakera i postavljanje port-a-cath katetera. (71)

PECS-2 blok cilja na prednje i lateralne grane torakalnih interkostalnih živaca T2-T6, koji prolaze između interkostalnih mišića. Osim toga, PECS-2 blok pruža analgeziju dugog torakalnog živca, koji potječe iz C5-C7 i inervira mišić serratus anterior, te torakodorsalnog živca, koji potječe iz C6-C8 i inervira mišić latissimus dorsi. PECS-2 blok se koristi kod pacijenata koji prolaze kroz opsežnije operacije dojke, poput resekcije tumora i mastektomije, koje uključuju mišiće pectoralis major i minor, mišić serratus anterior i aksilu. (71)

4.2.2. INDIKACIJE I KONTRAINDIKACIJE

PECS-1 i 2 blokovi mogu biti korisni za regionalnu analgeziju kod širokog spektra kirurških zahvata, uključujući ugradnju ekspandera dojke i submuskularnih proteza, postavljanje portova, srčanih elektrostimulatora, implantabilnih kardioverter-defibrilatora (ICD), prednjih torakotomija, prednjih operacija ramena, resekcije tumora, mastektomije, biopsije sentinel limfnih čvorova i disekcije aksilarnih limfnih čvorova. (69)

Apsolutne kontraindikacije za izvođenje pektoralnih blokova uključuju pacijentovo odbijanje postupka ili infekciju na mjestu injekcije. Antikoagulantna terapija može biti relativna kontraindikacija za pektoralne blokove, iako ne postoje specifične smjernice. Konsenzusna izjava ASRA-e iz 2018. godine ne adresira specifično pektoralne blokove i antikoagulantnu terapiju. (69)

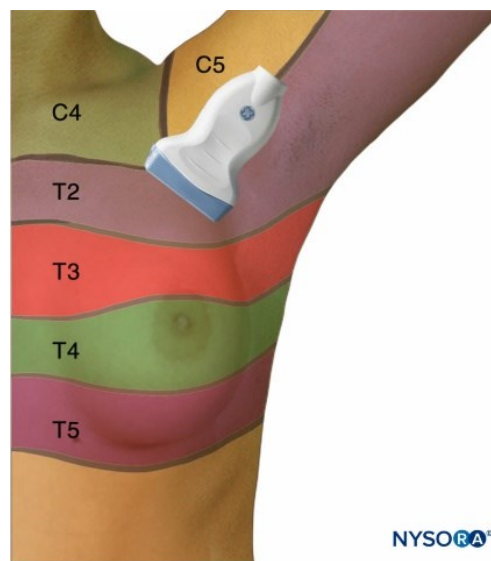
Prema PROSPECT smjericama, pektoralni blok se preporučuje kod opsežnije kirurgije dojke ako se ne izvodi disekcija aksilarnih limfnih čvorova ili ako je paravertebralni blok kontraindiciran, ali podaci su ograničeni i postupak ne može anatomski osigurati adekvatnu analgeziju aksili. (28)

4.2.3. TEHNIKA IZVOĐENJA BLOKA

4.2.3.1. PECS-1 BLOK

PECS-1 blok podrazumijeva hidrodisekciju prostora između pektoralnih mišića radi blokade lateralnih i medijalnih pektoralnih živaca. Ključni orijentiri za identifikaciju točke uboda pod kontrolom ultrazvuka su mišići pectoralis major i pectoralis minor te pektoralna grana torakoakromijalne arterije (lat. arteria thoracoacromialis). Postupak

blokade živca izvodi se s pacijentom u supinacijskom položaju, s rukom uz tijelo ili abduciranom pod kutom od 90°. (5)



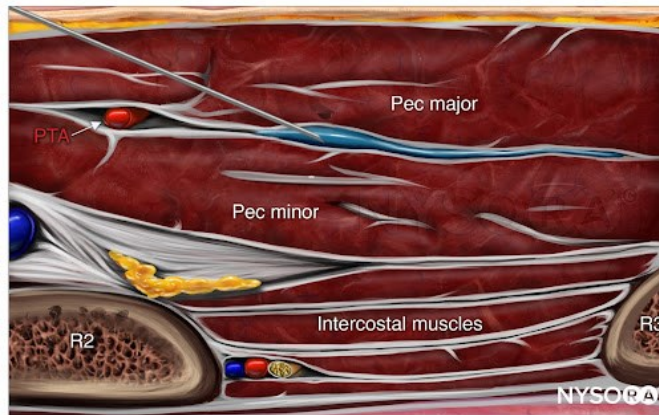
Slika 19. Položaj ultrazvučne sonde kod izvođenja PECS-1 bloka.

Izvor: slika s interneta. (pristupljeno 11.6.2024.)

Dostupno na: <https://www.nysora.com/topics/regional-anesthesia-for-specific-surgical-procedures/thorax/pectoralis-serratus-plane-blocks/>

Visokofrekventna ultrazvučna sonda postavlja se na korakoidni nastavak lopatice u paramedijalnoj sagitalnoj ravnini (slika 19). Ultrazvučna sonda se blago rotira kako bi omogućila uvođenje 22-gauge igle unutar ravnine (in-plane), tj. kaudalna granica sonde se pomiče lateralno, dok proksimalna granica ostaje nepromijenjena. Ova rotacija omogućava vizualizaciju pektoralne grane torakoakromijalne arterije. (70) Zatim se ubrizgava 10 mL otopine lokalnog anestetika i prati se širenje lokalnog anestetika u ravnini između slojeva mišića. (71)

Ispravnost pozicije igle kod pektoralnog bloka potvrđuje se hidrodisekcijom prostora između pektoralnih mišića (slika 20). Za izvođenje bloka preporučuje se primjena 0.2 mL/kg dugodjelujućeg lokalnog anestetika, poput 0.25% bupivakaina ili 0.5% ropivakaina. (69) (70)



Slika 20. Hidrodisekcija prostora između pektoralnih mišića i širenje lokalnog anestetika (plavo) kod izvođenja PECS-1 bloka.

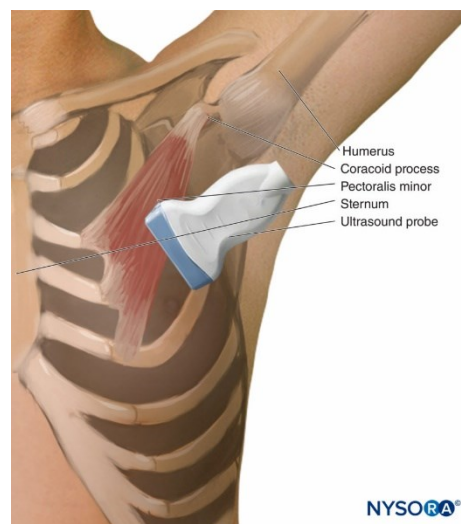
Izvor: slike s interneta. (pristupljeno 11.6.2024.)

PTA – pektoralna grana torakoakromijalne arterije.

Dostupno na: <https://www.nysora.com/topics/regional-anesthesia-for-specific-surgical-procedures/thorax/pectoralis-serratus-plane-blocks/>

4.2.3.2. PECS-2 BLOK

Cilj PECS-2 bloka jest infiltrirati dva fascijalna odjeljka, raspodjelom doze lokalnog anestetika između pektoralnih živaca te ispod mišića pectoralis minor. (5)

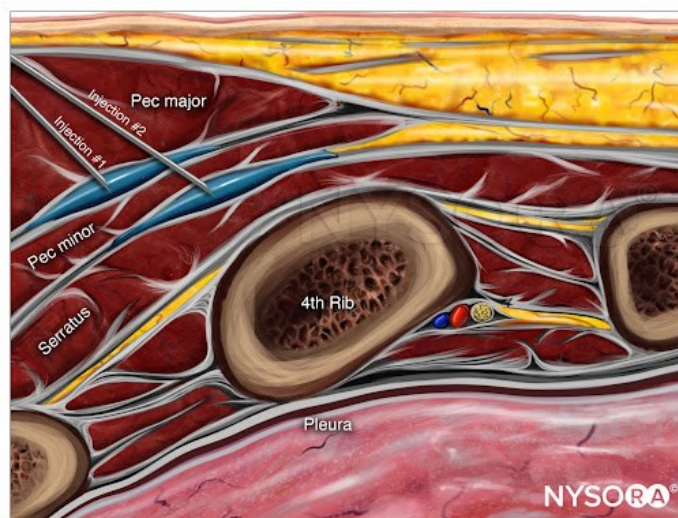


Slika 21. Položaj ultrazvučne sonde kod izvođenja PECS-2 bloka.

Izvor: slika s interneta. (pristupljeno 11.6.2024.)

Dostupno na: <https://www.nysora.com/topics/regional-anesthesia-for-specific-surgical-procedures/thorax/pectoralis-serratus-plane-blocks/>

PECS-2 blok izvodi se s pacijentom u istom položaju kao i PECS-1 blok. Prva injekcija identična je PECS-1 bloku, dok se druga injekcija izvodi na razini četvrtog rebra. Ultrazvučna sonda precizno se pozicionira na medioklavikularnoj liniji i angulira se inferolateralno radi optimalne vizualizacije aksilarne arterije i vene, te drugog rebra (slika 21). Nakon toga, sonda se pomakne lateralno kako bi se identificirali mišići pectoralis minor i serratus anterior, te dalje kako bi se identificirali treće i četvrto rebro. Lokalni anestetik se ubrizgava u dva odvojena međufascijalna prostora (slika 22). Prva injekcija od 0.2 mL/kg 0.25% bupivakaina ili 0.5% ropivakaina deponira se između mišića pectoralis major i pectoralis minor. Iгла se potom precizno pomakne pod kontrolom ultrazvuka, te se druga injekcija od 0.2 mL/kg 0.25% bupivakaina ili 0.5% ropivakaina izvodi između mišića pectoralis minor i serratus anterior. (69, 70)



Slika 22. PECS-2 blok; Injekcija #1 – PECS-1 blok; Injekcija #2 između mišića pectoralis minor i serratus anterior.

Izvor: slika s interneta. (pristupljeno 11.6.2024.)

Dostupno na: <https://www.nysora.com/topics/regional-anesthesia-for-specific-surgical-procedures/thorax/pectoralis-serratus-plane-blocks/>

4.2.4. KOMPLIKACIJE

Komplikacije su rijetke kod ultrazvučno vođenih pektoralnih blokova, jer su pleura i glavne krvne žile vidljive tijekom cijelog postupka. Među najčešće komplikacije spadaju pneumotoraks, infekcija, toksičnost/alergija na lokalni anestetik, punkcija krvnih žila te neuspjeli blok. (69)

4.3. SERRATUS ANTERIOR PLANE BLOK (SAPB)

Blanco i suradnici su 2013. godine prvi put opisali blok u ravnini mišića serratus anterior (SAPB) kao novu ultrazvučnu regionalnu tehniku koja se primjenjuje radi analgezije nakon kirurških zahvata na lateralnom dijelu prsnog koša. (72) Iako je njegova prvotna namjena bila pružanje analgezije nakon kirurških zahvata na dojci, danas serratus anterior plane blok (SAPB) postaje sve popularniji kao alternativa intravenskoj analgeziji zbog svoje učinkovitosti, relativne jednostavnosti i ograničenog profila nuspojava kod višestrukim prijeloma rebara. (73)

SAPB izvodi se u aksilarnoj regiji, na položaju koji je smješten lateralnije i posteriornije u odnosu na pektoralne živčane blokove. U aksilarnoj jami, između stražnje i srednje aksilarne linije, interkostobrahijalni živac, lateralne kožne grane interkostalnih živaca (T3-T9), dugi torakalni živac i torakodorzalni živac nalaze se u kompartmentu između mišića serratus anterior i latissimus dorsi. (70)

4.3.1. ANATOMIJA

Mišić serratus anterior polazi sa superolateralnog dijela prvog do osmog ili prvog do devetog rebra, te se veže na medijalni rub lopatice. Ovaj mišić omeđen je s dvije potencijalne šupljine na razini petog rebra u srednjoj aksilarnoj liniji: 1) površinski sloj, koji se formira između prednjeg dijela mišića serratus anterior i stražnjeg dijela mišića latissimus dorsi, 2) duboki sloj, koji se formira između stražnjeg dijela mišića serratus anterior i vanjskih interkostalnih mišića i rebara. (73)

SAP blok izveden u oba sloja, površinskom i dubinskom, postigao je izvrsnu analgeziju na anterolateralnom i lateralnom dijelu prsnog koša sa zabilježenom sličnom učinkovitošću i ekvivalentnim područjem gubitka kožnog osjeta. (74) Ipak, sugerira se da blok u površinskom sloju može pružiti analgeziju tijekom dužeg vremenskog razdoblja. (72)

4.3.2. INDIKACIJE I KONTRAINDIKACIJE

Serratus anterior plane blok (SAPB) pokazao se kao učinkovita metoda analgezije u različitim kliničkim situacijama, uključujući anterolateralne i lateralne prijelome rebara, kontuzije rebara, torakoskopske operacije, torakotomije, kirurgiju dojke te sindrom boli nakon mastektomije. U slučaju prijeloma rebara, blok učinkovito pruža

analgeziju za anterolateralne i lateralne prijelome, ali može biti neučinkovit za anteriorne i posteriorne prijelome rebara. Posebno je koristan kod traumatskih pacijenata s dva ili više prijeloma rebara kao alternativa opioidnoj analgeziji radi održavanja respiratornog statusa i udobnosti. (73)

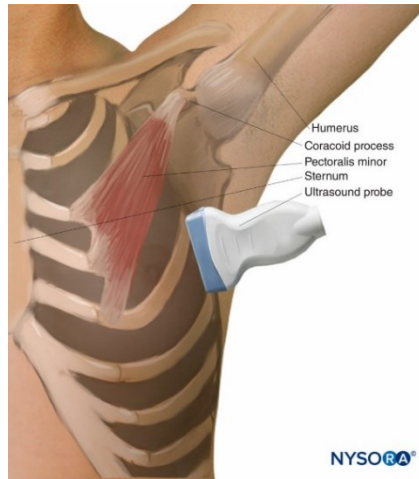
Apsolutne kontraindikacije za SAPB uključuju pacijentovo odbijanje postupka, toksičnost/alergiju na lokalne anestetike i infekciju na predviđenom mjestu injekcije. Anatomske varijacije koje otežavaju ultrazvučnu vidljivost ključnih anatomskih orijentira, poput ožiljaka ili fibroze od prethodnih torakalnih operacija ili potkožnog zraka nastalog kao posljedica traume, smatraju se relativnim kontraindikacijama. Važno je napomenuti da zbog površinskog položaja ovog bloka i minimalnog rizika od vaskularne ozljede kod iskusnih stručnjaka, antikoagulantna terapija općenito ne predstavlja kontraindikaciju za ovaj postupak. (73)

Prema PROSPECT smjernicama za onkološku kirurgiju dojke, serratus anterior plane blok nije preporučen zbog ograničenih i neujednačenih rezultata iz različitih studija. (28) Međutim, SAPB može se koristiti kao alternativni izbor u video-asistiranoj torakoskopskoj kirurgiji, u situacijama kada PVB ili ESPB nisu izvedivi. (27)

4.3.3. TEHNIKA IZVOĐENJA BLOKA

Za detaljnu vizualizaciju površinskih struktura preporučuje se uporaba visokofrekventne linearne sonde, idealno s većom aperturom (eng. footprint) kako bi omogućila precizniju vizualizaciju dužine igle tijekom postupka. Budući da se radi o bloku relativno velikog volumena, važno je da pacijent ima postavljen venski put i da bude pod srčanim monitoringom kako bi se mogla uočiti LAST, uz osiguravanje jednostavnog pristupa terapiji lipidnom emulzijom prema potrebi. (73)

SAPB može se izvesti s pacijentom u supinacijskom ili lateralnom položaju, ovisno o udobnosti pacijenta i zdravstvenog djelatnika. Općenito se preferira supinacijski položaj s rukom abduciranom pod kutem od 90°. Glavni anatomske orijentiri za ovaj postupak su mišići latissimus dorsi i serratus anterior. (70) Torakodorsalna arterija nalazi se u prostoru između tih mišića, a njeno prepoznavanje pomoću Color Dopplera je neophodno prije izvođenja bloka. (75)

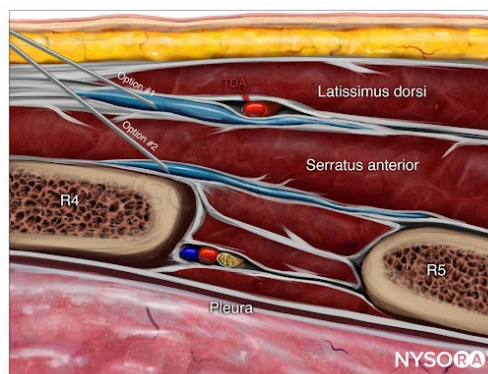


Slika 23. Položaj ultrazvučne sonde kod izvođenja SAPB-a.

Izvor: slika s interneta. (pristupljeno 12.6.2024.)

Dostupno na: <https://www.nysora.com/topics/regional-anesthesia-for-specific-surgical-procedures/thorax/pectoralis-serratus-plane-blocks/>

Visokofrekventna linearna sonda se postavlja transverzalno na srednju aksilarnu liniju pacijenta na razini petog rebra (slika 23). Prilagodбом dubine UZV slike, omogućuje se bolja vizualizacija rebara, pleuralne linije te mišića serratus anterior i latissimus dorsi. (73) Latissimus dorsi prepoznaje se kao površinska, trokutasta struktura koja se proteže preko mišića serratus anterior. (75) Pod kontrolom ultrazvuka, 22-gauge igla se uvodi in-plane prema petom rebro pod kutem od 45°.



Slika 24. Opcija #1 - površinski SAPB. Opcija #2 - duboki SABP.

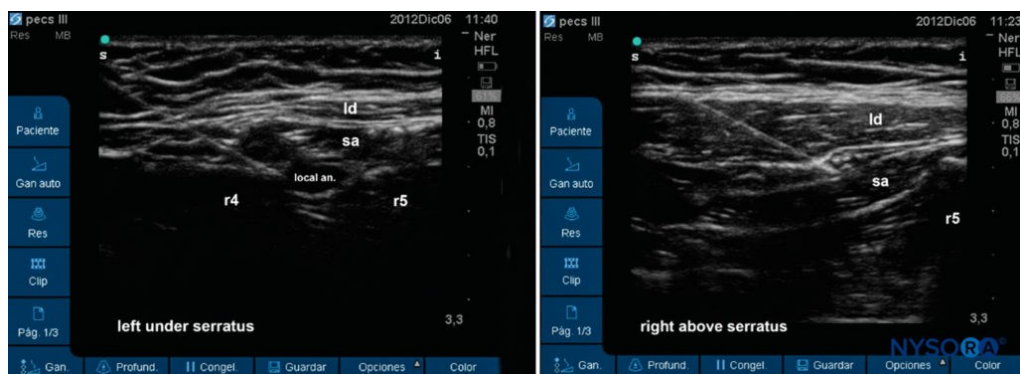
Izvor: slika s interneta. (pristupljeno 12.6.2024.)

TDA - torakodorzalna arterija.

Dostupno na: <https://www.nysora.com/topics/regional-anesthesia-for-specific-surgical-procedures/thorax/pectoralis-serratus-plane-blocks/>

Za površinski SAPB, lokalni anestetik ubrizgava se između mišića latissimus dorsi i serratus anterior (slika 24 i 25 desno). Prilikom ubrizgavanja treba paziti da se ne perforira torakodorzalna arterija, koja prolazi u toj ravnini. Za duboki SAPB, lokalni anestetik se ubrizgava ispod mišića serratus anterior, odnosno, u prostor između navedenog mišića i rebra (slika 24 i 25 lijevo). (73)

Nakon što se vrh igle nalazi u pravilnoj ravnini, ubrizgava se 1-3 mL fiziološke otopine ili lokalnog anestetika radi potvrde točne lokacije i hidrodisekcije fascijalnih slojeva. Nakon uspostave fascijalne ravnine, polako se ubrizgava veća količina razrijeđenog lokalnog anestetika, poput 30 mL 0,25% bupivakaina, što se manifestira kao rastuća anehogena traka između fascijalnih slojeva. (73)



Slika 25. Sonogrami površinskog (desno) i dubokog (lijevo) SAPB-a.

Izvor: slika s interneta. (pristupljeno 12.6.2024.)

Dostupno na: <https://www.nysora.com/topics/regional-anesthesia-for-specific-surgical-procedures/thorax/pectoralis-serratus-plane-blocks/>

4.3.4. KOMPLIKACIJE

LAST predstavlja moguću komplikaciju regionalne anestezije. Kako bi se smanjio rizik od ove komplikacije, koristi se razrijeđeni anestetik, a preporučuje se maksimalna doza od 2 mg/kg bupivakaina. Iako je pneumotoraks moguća komplikacija, njegovo pojavljivanje sugerira značajnu pogrešku u izvođenju bloka, s obzirom da su ciljani fascijalni slojevi površni u odnosu na rebra, a pleuralna linija može biti jasno vidljiva na ultrazvuku. U slučaju sumnje na pneumotoraks, ultrazvuk može pomoći u potvrđivanju klizanja pluća neposredno nakon postupka. Oštećenje živaca je malo vjerojatno jer igla nije usmjerena izravno prema živcima, već prema sloju kroz koji živci prolaze. (73)

5. ULTRAZVUKOM VOĐENI ŽIVČANI BLOKOVİ ABDOMINALNE STIJENKE

5.1. TRANSVERSUS ABDOMINIS PLANE BLOK (TAP)

Transversus abdominis plane (TAP) blok prvi je put izveo Rafi 2001. godine kao tehniku vođenu anatomskim orijentirima preko Petitovog trokuta kako bi se postigla „blokada polja“ (eng. field block). (77) Napretkom ultrazvučne tehnologije, TAP blokovi postali su tehnički lakši i sigurniji za izvođenje. Time je porastao interes za TAP blokove kao terapijske dodatke za analgeziju nakon abdominalnih operacija. U posljednjem desetljeću sve je više dokaza koji podupiru učinkovitost TAP blokova za različite abdominalne operacije, poput carskog reza, histerektomije, kolecistektomije, kolektomije, prostatektomije i ingvinalne herniorafije ili hernioplastike. Iako njegov kratkodjelujući analgetski učinak pokriva samo somatsku bol, jednokratni TAP blok ima vrijednu ulogu u multimodalnoj analgeziji, povećavajući korist analgezije kod pacijenta i smanjujući postoperativnu potrebu za opioidima. (76, 81) S kontinuiranom infuzijom ili produljenim otpuštanjem liposomalnih lokalnih anestetika, TAP blokovi mogli bi prevladati problem svog kratkog djelovanja. (76)

TAP blokovi pružaju somatsku analgeziju abdominalne stijenke, uključujući i analgeziju parijetalnog peritoneja. (79) TAP blokovi se obično izvode intraoperativno, prije kirurškog reza ili na kraju zahvata prije buđenja pacijenta iz anestezije. Učinkovitost TAP bloka ovisi o interfascijalnom širenju lokalnog anestetika. (81)

1.1.1. ANATOMIJA

Anterolateralni dio abdominalne stijenke omeđen je lateralno stražnjim aksilarnim linijama, superiorno rebrenim lukom od 7. do 10. rebra i ksifoidnim nastavkom, a inferiorno ilijačnim grebenom, ingvinalnim ligamentom, pubičnim grebenom i simfizom. Mišići anterolateralne abdominalne stijenke, od površinskog prema dubokom, uključuju ravni abdominalni mišić (lat. musculus rectus abdominis), vanjski kosi mišić (lat. musculus obliquus externus), unutarnji kosi mišić (lat. musculus obliquus internus) i transverzalni abdominalni mišić (lat. musculus transversus abdominis). TAP je potencijalni anatomski prostor koji se nalazi između transverzalnog abdominalnog i unutarnjeg kosog mišića, gdje se može deponirati lokalni anestetik, stvarajući ne-dermatomski "field block". (80)

Torakolumbalni živci su odgovorni za segmentalnu inervaciju kože abdominalne stijenke. (76, 78) Nakon izlaska iz intervertebralnog foramena, ovi živci se dijele na prednju i stražnju granu. Stražnja grana putuje unatrag, dok se prednja grana dijeli na lateralne i prednje kožne živce. Anterolateralni dio abdominalne stijenke većinom je inerviran prednjim granama torakolumbalnih spinalnih živaca (T6-L1), koje postaju interkostalni (T6-T11), subkostalni (T12), te ilioingvinalni/iliohipogastrični živci (L1). (76) Ove grane dodatno komuniciraju na više mjesta, uključujući velike komunikacije grana na anterolateralnoj abdominalnoj stijenci (subkostalni/interkostalni/gornji TAP pleksus) te pleksuse koji prate duboku cirkumfleksnu ilijačnu arteriju (donji TAP pleksus) i duboku donju epigastričnu arteriju (pleksus ovojnice ravnog abdominalnog mišića). (78, 79)

1.1.2. INDIKACIJE I KONTRAINDIKACIJE

TAP blok se primjenjuje u dijagnostičke ili terapijske svrhe za kontrolu postoperativne boli i kroničnih bolnih sindroma prednje abdominalne stijenke. Razlikovanje somatosenzorne i visceralne abdominalne boli može biti izazovno u kliničkoj praksi, što često zahtijeva epiduralni blok radi diferencijacije između ta dva tipa boli. Međutim, tumačenje rezultata diferencijalnog epiduralnog testa ponekad je vrlo zbunjujuće, a i sam postupak je dugotrajan te nosi specifična ograničenja i nedostatke karakteristične za neuroaksijalne blokove. Kliničari su prepoznali da je TAP blok izuzetno koristan alat u dijagnosticiranju boli koja proizlazi iz abdominalne stijenke, što može u preciznijem razlikovanju između somatosenzorne i visceralne boli. (82)

U svakodnevnoj kliničkoj praksi, glavna indikacija za primjenu TAP bloka je osiguravanje postoperativne analgezije nakon različitih abdominalnih otvorenih i laparoskopskih kirurških zahvata. U usporedbi s epiduralnom anestezijom, TAP blok predstavlja jednostavniju i manje rizičnu alternativu za postoperativnu analgeziju. Unilateralni lijevostrani ili desnostrani blokovi koriste se za jednostrane abdominalne zahvate poput apendektomije, kolecistektomije, nefrektomije i transplantacije bubrega. S druge strane, bilateralni TAP blokovi su korisni za medijalne i transverzalne abdominalne incizije, kao što su operacije ingvinalnih ili ventralnih hernija, carski rezovi, histerektomije i prostatektomije. (81)

Kontraindikacije za izvođenje TAP bloka uključuju pacijentovo odbijanje postupka, infekciju na mjestu injekcije i alergiju na lokalne anestetike. Potrebno je oprezno postupati kod pacijenata koji primaju antikoagulantnu terapiju, trudnica te drugih pacijenata kod kojih je teško razlikovati anatomske orijentire, kao što su vrlo mršavi, pretili ili stariji pacijenti. (80, 81)

Prema PROSPECT smjernicama za otvorenu kolorektalnu kirurgiju iz 2024. godine, preporučuje se preoperativni bilateralni TAP blok u situacijama gdje je TEA kontraindicirana ili nije izvediva kao prvi izbor. (83) Za otvorenu hepatektomiju, preporučuju se bilateralni kosi subkostalni TAP blokovi (jednokratna primjena i/ili kontinuirana infuzija lokalnog anestetika), ovisno o procjeni potencijalnih koristi i štetnosti, te iskustvu anesteziologa s ovom tehnikom. (29) TAP blok preporučuje se kao prvi izbor za laparoskopsku i robotsku radikalnu prostatektomiju. U slučaju robotom asistiranih procedura, bilateralni TAP blok izveden na kraju operacije pokazao je smanjenje bodovnih skala boli, dok su rezultati za otvorene prostatektomije nedovoljno jasni. Trenutne PROSPECT smjernice ne podržavaju primjenu TAP bloka kod otvorenih prostatektomija. (88) Za unilateralne abdominalne zahvate, poput ingvinalne herniorafije (33) i otvorene apendektomije (85), preporučuje se preoperativni unilateralni TAP blok. Ako se ne koristi intratekalni morfin, prema PROSPECT smjernicama za carski rez, preporučuju se TAP blokovi zbog njihovog dokazanog učinka u smanjenju bodovnih skala boli i potrebe za opioidima. Dodatak klonidina, deksmedetomidina i fentanila TAP bloku se ne preporučuje za ublažavanje boli nakon carskog reza zbog nedostatka specifičnih dokaza koji bi podržali njihovu učinkovitost u tom kontekstu. (89)

S druge strane, za laparoskopsku kolorektalnu kirurgiju, trunkalni blokovi poput TAP bloka ne preporučuju se zbog ograničenih dokaza specifičnih za postupak. (84) Kod laparoskopske kolecistektomije, primjena TAP bloka se ne preporučuje za rutinsku primjenu, unatoč nekim studijama koje pokazuje smanjenje postoperativne potrebe za opioidima i bodovnih skala boli. Razlog tome je što TAP blok ne pruža veću korist od osnovnog analgetskog protokola koji uključuje paracetamol, nesteroidne protuupalne lijekove ili COX-2 selektivne inhibitore, deksametazon i infiltraciju rane lokalnim anestetikom. Međutim, primjena TAP bloka može se razmotriti ako osnovna analgezija nije moguća. (25) PROSPECT smjernice također ne preporučuju TAP blok

za laparoskopsku histerektomiju (86) niti za laparoskopsku „sleeve“ gastrektomiju, unatoč zabilježenim analgetskim koristima, jer optimalna tehnika nije jasna (87).

1.1.3. TEHNIKA IZVOĐENJA BLOKA

TAP blok prvi su opisali Rafi i McDonell kao slijepu tehniku "dvostrukog klika" koristeći tupu iglu koja se uvodi kroz vanjski i unutarnji kosi mišić te fasciju u Petitovom trokutu (ilialumbalni trokut). Trokut je posteriorno omeđen mišićem latissimus dorsi i anteriorno vanjskim kosi mišićem, dok ilijačni greben čini bazu trokuta. Primjenom ultrazvuka omogućena je modifikacija ove tehnike, omogućujući jednostavniji pristup TAP prostoru bilo gdje između ilijačnog grebena i rebrenog luka iza prednje aksilarne linije. (82)

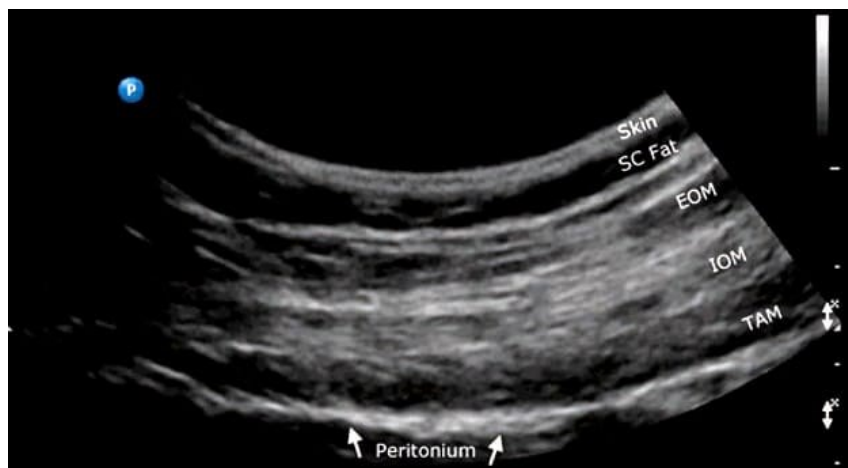Klasifikacija TAP blokova prema jedinstvenom sustavu nomenklature prikazana je u Tablici 3. Ona se temelji na zahvaćenim spinalnim živcima, a ne samo na položaju UZV sonde. Iako se sve prednje grane spajaju u ravnini transverzalnog abdominalnog mišića (TAP), svaki segmentalni torakolumbalni živac opskrbljuje specifična područja abdominalne stijenke. (76)

Tablica 3. Klasifikacija TAP blokova. (76)

<i>Pristup</i>	<i>Torakolumbalni živci</i>	<i>Područje inervacije</i>
<i>Subkostalni</i>	T6-T9	Gornji dio abdomena neposredno ispod ksifoidnog nastavka i paralelno uz rebreni luk
<i>Lateralni</i>	T10-T12	Prednja stijenka abdomena u infraumbilikalnom području, od mediosagitalne do medioklavikularne linije
<i>Posteriorni</i>	T9-T12	Prednja stijenka abdomena u infraumbilikalnom području i eventualno lateralna stijenka između rebrenog luka i ilijačnog grebena
<i>Kosi subkostalni</i>	T6-L1	Gornji i donji dio abdomena

Kod izvođenja TAP bloka, pacijent može biti u supinacijskom ili lateralnom položaju sa stranom, na kojoj se izvodi blok, okrenutom prema gore. (9, 82) Zbog tehničke jednostavnosti i udobnosti pacijenta preferira se supinacijski položaj. Koristeći visokofrekventnu linearnu ili konveksnu sondu u transverzalnoj orijentaciji, započinje se skeniranje abdomena između ilijačnog grebena i rebrenog luka duž srednje aksilarne linije kako bi se odredio najbolji ultrazvučni prikaz triju mišićnih slojeva. (80, 82)

Od površine prema dubini (slika 26), raspoznaju se sljedeće strukture: koža i potkožno masno tkivo, vanjski kosi mišić, unutarnji kosi mišić, transverzalni abdominalni mišić, peritonej i crijeva koja se često prepoznaju po svojim peristaltičkim pokretima. Kod ultrazvučnog pregleda, fascijalni slojevi se prikazuju kao hiperehogene (svjetlije) strukture u odnosu na okolne, dok se mišići prepoznaju po svojoj relativno hipoehogenoj (tamnijoj) strukturi s višestrukim prugama. (82)



Slika 26. Slojevi abdominalne stijenke.

Izvor: slika s interneta. (pristupljeno 18.6.2024.)

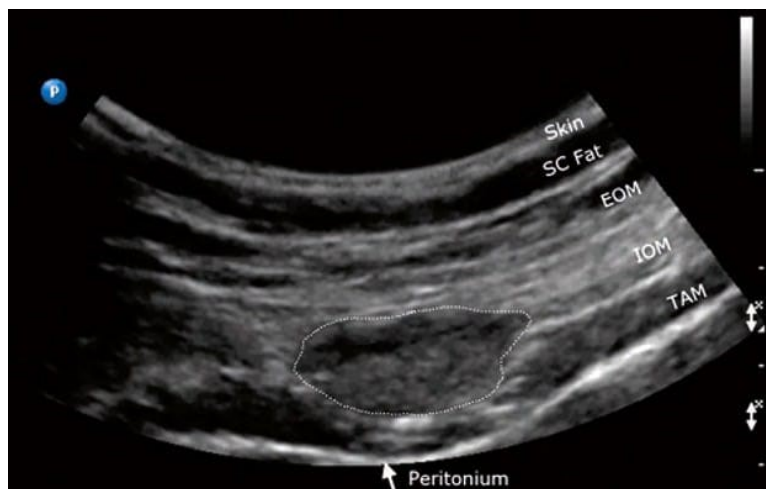SC Fat – potkožno masno tkivo; EOM – vanjski kosi mišić; IOM – unutarnji kosi mišić; TAM – transverzalni abdominalni mišić.

Dostupno na: <https://www.nysora.com/pain-management/ultrasound-guided-transversus-abdominis-plane-tap-block/>

Nakon identifikacije TAP prostora UZV sondom, koža pacijenta infiltrira se lidokainom (u slučaju da je pacijent budan). Zatim se koža probija 22-gauge iglom koristeći in-plane tehniku, pri čemu se cijelim putem vizualizira vrh igle na ultrazvučnom zaslonu. Nakon što igla uđe u ravninu između unutarnjeg kosog i transveralnog abdominalnog mišića, lokalni anestetik polako se ubrizgava nakon

negativne aspiracije krvi. Tijekom injekcije dolazi do hidrodisekcije TAP prostora, što rezultira potiskivanjem transverzalnog abdominalnog mišića prema dolje. (81)

Važno je koristiti iglu s tupim vrhom za TAP blok kako bi se bolje osjetila prilikom prolaska kroz različite slojeve i kako bi se smanjio rizik od perforacije peritoneja i crijeva. (82) Cilj je ubrizgati 20-30 ml lokalnog anestetika, bez prekoračenja toksične doze (npr. 2 mg/kg bupivakaina ili 3 mg/kg ropivakaina), na obje strane abdomena za transverzalni rez preko srednje linije. Injekcija lokalnog anestetika prikazat će se kao ekspanzija hipoehogenosti ispod fascijalnog sloja unutarnjeg kosog mišića i iznad transverzalnog abdominalnog mišića (slika 27). (9)



Slika 27. Širenje lokalnog anestetika u TAP prostoru (hipoehogena ekspanzija).

Napomena: uočite potiskivanje transverzalnog abdominalnog mišića prema dolje.

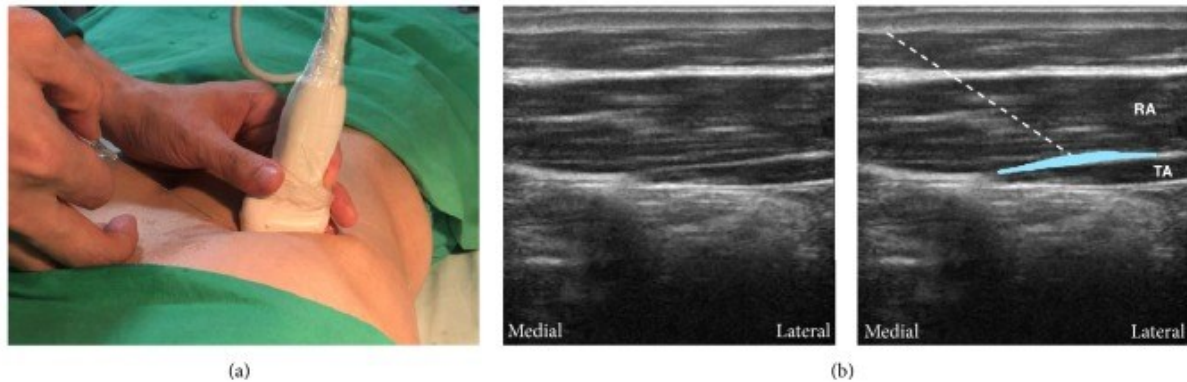
Izvor: slika s interneta. (pristupljeno 18.6.2024.)

Dostupno na: <https://www.nysora.com/pain-management/ultrasound-guided-transversus-abdominis-plane-tap-block/>

5.1.3.1. SUBKOSTALNI TAP BLOK

Za subkostalni TAP blok, linearna UZV sonda se postavlja uz donji rub rebrenog luka, što je moguće medijalnije i kranijalnije (slika 28A). Tako se vizualiziraju ravni abdominalni mišić i njegova stražnja ovojnica zajedno s transverzalnim abdominalnim mišićem. Cilj je dosegnuti fascijalnu ravninu između stražnje ovojnice rektusa i transverzalnog abdominalnog mišića. Igla se uvodi in-plane tehnikom iznad ravnog abdominalnog mišića blizu mediosagitalne linije i gura u smjeru od anteromedijalno prema inferolateralno. Krajnji cilj injekcije je širenje lokalnog anestetika između

stražnje ovojnice rektusa i prednjeg ruba transverzalnog abdominalnog mišića (slika 28B). (79, 82) Ovo područje pokriva T6-T9 dermatome, blokirajući prednje kožne ogranke živaca. Subkostalni pristup TAP bloka pruža analgeziju za otvorene ili laparoskopske kolecistektomije. (81)



Slika 28. A: položaj sonde i smjer uvođenja igle kod subkostalnog TAP bloka. B: isprekidana bijela linija – putanja igle; svijetloplavo područje - depozit lokalnog anestetika.

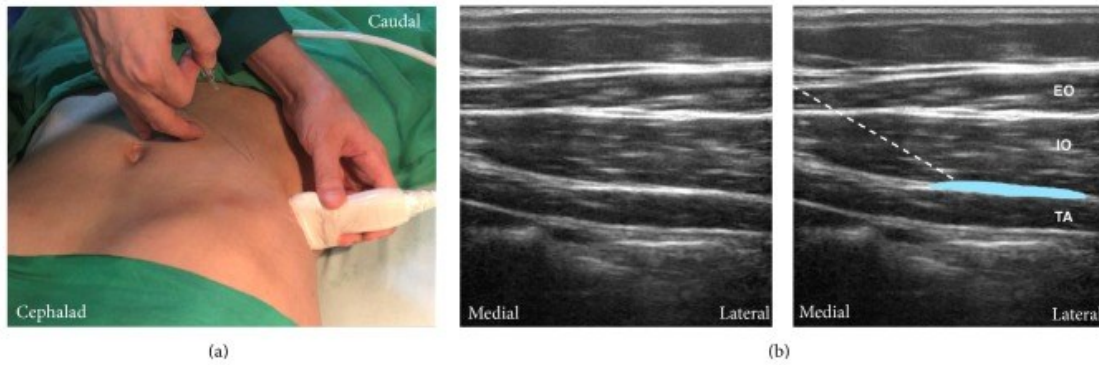
Izvor: slika s interneta. (18.6.2024)

RA – ravni abdominalni mišić; TA – transverzalni abdominalni mišić.

Dostupno na: <https://www.ncbi.nlm.nih.gov/pmc/articles/PMC5684553/>

5.1.3.2. LATERALNI TAP BLOK

Za lateralni TAP blok, linearna UZV sonda se postavlja u aksijalnoj orijentaciji na srednju aksilarnu liniju između donjeg ruba rebrenog luka i ilijačnog grebena (slika 29A). Vizualiziraju se tri sloja mišića abdominalne stijenke: vanjski i unutarnji kosi mišići te transverzalni abdominalni mišić. Cilj je fascijalna ravnina između unutarnjeg kosog i transverzalnog abdominalnog mišića. Igla se uvodi in-plane tehnikom u prednju aksilarnu liniju između rebrenog luka i ilijačnog grebena, a vrh igle se gura sve dok ne dosegne fascijalnu ravninu između unutarnjeg kosog i transverzalnog abdominalnog mišića, otprilike na srednjoj aksilarnoj liniji (slika 29B). (79) Ovo područje pokriva T10-T12 dermatome, blokirajući prednje kožne ogranke živaca. Lateralni pristup pruža analgeziju za većinu abdominalnih operacija, uključujući laparoskopske operacije, otvorenu apendektomiju, operacije ventralne i umbilikalne hernije, eksplorativnu laparotomiju, zatvaranje kolostome, carski rez, histerektomiju, barijatrijsku kirurgiju, radikalnu retropubičnu prostatektomiju i druge. (81)



Slika 29. A: položaj sonde i smjer uvođenja igle kod lateralnog TAP bloka. B: isprekidana bijela crta – putanja igle; svijetloplavo područje – depozit lokalnog anestetika.

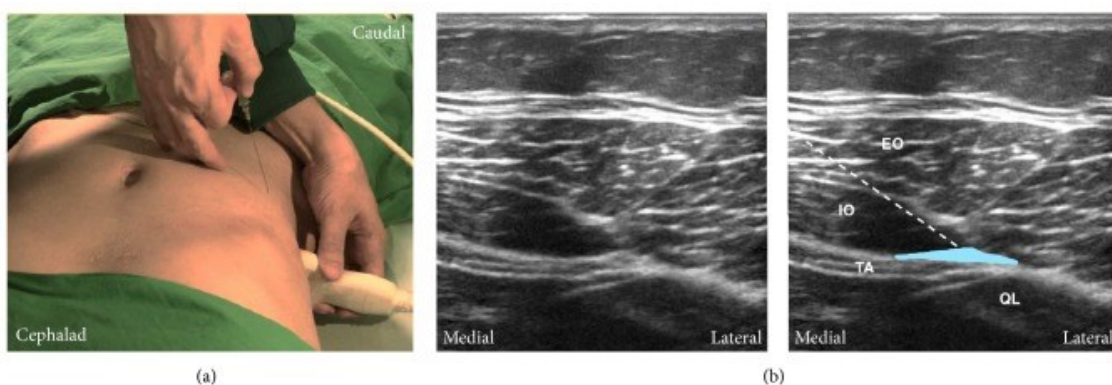
Izvor: slika s interneta. (pristupljeno 18.6.2024.)

EO – vanjski kosi mišić; IO – unutarnji kosi mišić; TA – transverzalni abdominalni mišić.

Dostupno na: <https://www.ncbi.nlm.nih.gov/pmc/articles/PMC5684553/>

5.1.3.3. POSTERIORNI TAP BLOK

Za posteriorni TAP blok, linearna UZV sonda postavlja se u aksijalnoj orijentaciji na srednju aksilarnu liniju između rebrenog luka i ilijačnog grebena (slika 30A) te se pomiče prema stražnjem rubu TAP prostora između unutarnjeg kosog i transverzalnog abdominalnog mišića. Cilj je dosegnuti najposterioriji dio TAP prostora. Igla se uvodi in-plane tehnikom u srednju aksilarnu liniju i polako se gura prema stražnjem dijelu dok ne dosegne najposterioriji dio TAP prostora (slika 30B). (79) Ovo područje pokriva T9-T12 dermatome, blokirajući prednje i lateralne kožne ogranke živaca. Posteriorni pristup pruža analgeziju za nefrektomije, transplantacije bubrega i ostale zahvate. (81)



Slika 30. A: položaj sonde i smjer uvođenja igle kod posteriornog TAP bloka. B: isprekidana bijela crta – putanja igle; svijetloplavo područje – depozit lokalnog anestetika.

Izvor: slika s interneta. (pristupljeno 18.6.2024.)

Dostupno na: <https://www.ncbi.nlm.nih.gov/pmc/articles/PMC5684553/>

5.1.3.4. KOSI SUBKOSTALNI TAP BLOK

Kosi subkostalni TAP blok predstavlja modifikaciju subkostalnog TAP bloka, koji su prvi put opisali Hebbard i suradnici. (90) Za razliku od drugih pristupa, ovaj zahtijeva znatno dužu iglu (15–20 cm) i veći volumen anestetika (40–80 ml). Kosa subkostalna linija proteže se od ksifoidnog nastavka prema prednjem dijelu ilijačnog grebena i potencijalno pokriva T6-L1 živce u TAP prostoru. Stoga, lokalni anestetik ubrizgan u TAP prostor duž ove linije pruža analgeziju za gornji i donji dio abdominalne stijenke, slično kao dualni TAP blok. Za razliku od dualnog TAP bloka, kosi subkostalni TAP blok konzistentnije pokriva L1 dermatom. Za kosi subkostalni pristup potrebna je samo jedna penetracija. Za hidrodisekciju TAP prostora duž cijele ipsilateralne kose subkostalne linije potrebna je velika količina lokalnog anestetika. Ovaj pristup TAP bloka može pružiti obećavajuću analgeziju za različite abdominalne operacije te se smatra potencijalno boljim izborom u odnosu na lateralni pristup. Međutim, izvođenje kosog subkostalnog TAP bloka zahtijeva naprednu vještinu i iskustvo anesteziologa. (76)

5.1.3.5. DUALNI TAP BLOK

Ako je potrebna analgezija za supraumbilikalno i infraumbilikalno područje abdomena, može se razmotriti primjena dualnog TAP bloka. Dualni TAP blok predstavlja kombinaciju subkostalnog i lateralnog/posteriornog TAP bloka. Za razliku od kosog subkostalnog TAP bloka, dualni TAP blok tehnički osigurava lakše raspoređivanje lokalnog anestetika kroz cijeli prostor i pruža analgeziju za gornji (T6-T9) i donji (T10-T12) dio abdomena. (76)

1.1.4. KOMPLIKACIJE

Komplikacije prilikom izvođenja TAP bloka su rijetke. Neki od zabilježenih slučajeva u literaturi uključuju perforaciju crijeva, hematome, ozljedu jetre ili slezene, intrahepatičnu ili intraperitonealnu injekciju lokalnog anestetika, retroperitonealni

hematom uzrokovan ozljedom krvnih žila, privremenu blokadu femoralnog živca, lokalne infekcije, intravaskularnu injekciju te LAST. (81)

Na blokove abdominalne stijenke se gleda kao na "field blocks", gdje se oslanjamo uglavnom na volumen lokalnog anestetika za postizanje adekvatne blokade umjesto ciljanja specifičnog živca. Neurološke ozljede su rijetke, ali mogu nastati zbog izravne traume živca iglom, hematoma ili lokalne infekcije. Ultrazvučno vođenje pomaže u smanjenju tih komplikacija i smatra se superiornim u odnosu na tehnike vođene anatomskim orijentirima koje se oslanjaju na subjektivne taktilne klikove kroz fascijalne ravnine. Važno je prepoznati da se ubrizgavanje lokalnog anestetika u TAP prostor odvija u dobro vaskulariziranom području, zbog čega je potrebna opreznost kako bi se izbjegle vaskularne punkcije i intravaskularne injekcije. (80)

5.2. BLOK OVOJNICE REKTUSA ABDOMINISA (RSB)

Povijest bloka ovojnice rektusa abdominisa (RSB – eng. Rectus sheath block) datira iz 1899. godine kada ga je prvi put opisao Schleich. On je opisao ovaj blok kao slijepu tehniku „gubitka otpora“, koja dovodi do relaksacije mišića i analgezije abdominalne stijenke putem blokade torakolumbalnih živaca unutar ravnog abdominalnog mišića. (92) Prije primjene ultrazvuka u regionalnoj anesteziji, RSB nije bio široko korišten zbog straha od slučajne punkcije vaskularnih struktura duž putanje igle. Međutim, primjena ultrazvuka značajno je poboljšala preciznost identifikacije ravnog abdominalnog mišića, slojeva ovojnice rektusa te važnih vaskularnih struktura. Ovo je doprinijelo smanjenju rizika od ozljeda i komplikacija, što je rezultiralo porastom popularnosti ove regionalne tehnike među anesteziolozima. (93)

5.2.1. ANATOMIJA

Ravni abdominalni mišić (lat. musculus rectus abdominis) je ovalnog oblika i smješten ispod površinske fascije abdomena. Lateralno, aponeuroza vanjskog kosog, unutarnjeg kosog i transverzalnog abdominalnog mišića se dijeli u dvije lamele koje okružuju ravni mišić s prednje i stražnje strane, tvoreći ovojnicu rektusa. Te dvije lamele se ponovno spajaju u mediosagitalnoj liniji i vežu za bijelu liniju (lat. linea alba). 9.-11. interkostalni živci su smješteni u prostoru između ravnog abdominalnog mišića i njegove stražnje ovojnice, premda ih je teško uočiti na ultrazvuku. Ispod ovojnice rektusa abdominisa nalaze se preperitonealno masno tkivo, peritonej i crijeva. (94)

5.2.2. INDIKACIJE I KONTRAINDIKACIJE

Bilateralni RSB pruža analgeziju u anteromedijalnom dijelu abdominalne stijenke i periumbilikalnom području. Ovaj blok djeluje na dermatome T9-T11 spinalnih živaca, čime se zahvaća područje od ksifoidnog nastavka do simfize pubične kosti. Ova regionalna anesteziološka tehnika blokira prednje kožne ogranke interkostalnih živaca, čineći ju idealnom za postoperativnu analgeziju kod medijalnih i paramedijalnih abdominalnih incizija. (93, 95)

Primjena RSB-a može biti korisna kod različitih kirurških zahvata, poput operacija umbilikalnih, paraumbilikalnih i epigastričnih hernija, piloromiotomije, laparoskopskih zahvata, abdominoplastike te ekscizija ostataka urahusa i operacija duodenalnih atrezija. (96) Također, ova tehnika može biti alternativa neuroaksijalnoj analgeziji,

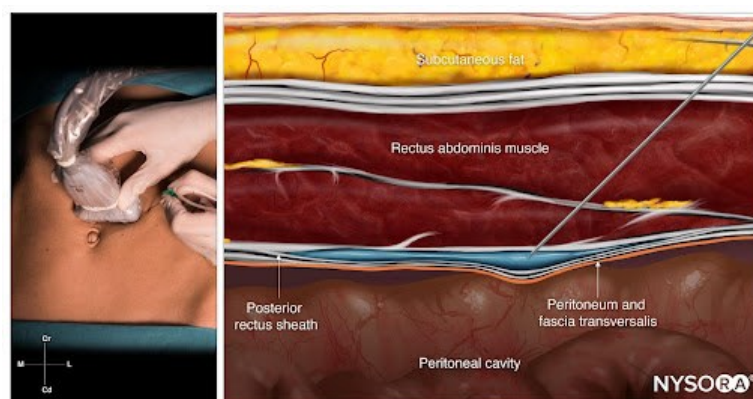
posebno kod pacijenata koji ne mogu primiti spinalnu ili epiduralnu analgeziju iz raznih razloga kao što su kontraindikacije (npr. antikoagulantna terapija) ili potencijalni hemodinamski problemi povezani s neuroaksijalnom analgezijom. (91)

Kao i kod drugih blokova abdominalne stijenke, postoji nekoliko važnih kontraindikacija za primjenu RSB-a, kao što su pacijentovo odbijanje postupka, infekcija na mjestu uboda, teška koagulopatija i poznata alergija na lokalne anestetike.

Prema PROSPECT smjernicama, primjena RSB-a ne preporučuje se za kontrolu boli nakon carskog reza (89), prostatektomije (88) te otvorene (83) i laparoskopske kolorektalne kirurgije (84) zbog ograničenih dokaza specifičnih za postupak.

5.2.3. TEHNIKA IZVOĐENJA BLOKA

Cilj RSB-a je ubrizgavanje lokalnog anestetika između ravnog abdominalnog mišića i stražnje ovojnice rektusa. Pacijent treba biti u supinacijskom položaju, a ultrazvučna sonda postavljena u transverzalnoj orijentaciji iznad pupka, otprilike 1 cm od mediosagitalne linije (slika 31 lijevo). Izbor između niskofrekventne i visokofrekventne UZV sonde prvenstveno ovisi o konstituciji samog pacijenta na kojem se primjenjuje RSB. Kod pretilih osoba često se preferira niskofrekventna sonda (8-3 MHz) radi bolje dubinske vizualizacije. S druge strane, kod normalnih i mršavih osoba, visokofrekventna sonda (13-6 MHz) obično je dovoljna za jasnu vizualizaciju struktura. (91)

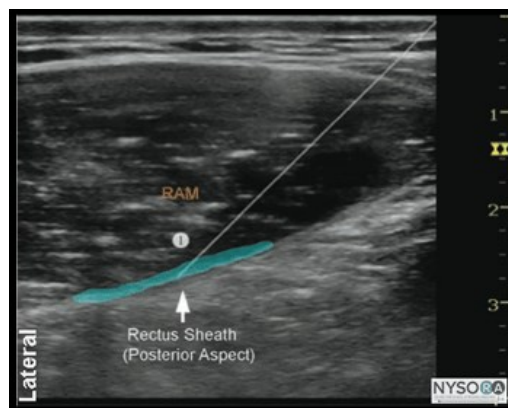


Slika 31. Lijevo: položaj UZV sonde i smjer uvođenja igle kod RSB-a. Desno: in-plane tehnika uvođenja igle i širenje lokalnog anestetika (plavo) između ravnog mišića i stražnje ovojnice rektusa.

Izvor: slika s interneta. (pristupljeno 18.6.2024.)

Dostupno na: <https://www.nysora.com/general/rectus-sheath-block-in-4-steps/>

Color Doppler se može koristiti za identifikaciju epigastričnih arterija kako bi se izbjegla njihova punkcija. 22-gauge igla uvodi se in-plane tehnikom u mediolateralnom smjeru, kroz potkožno tkivo, kako bi probila prednju ovojniciu rektusa abdominisa. Out-of-plane tehnika uvođenja igle također je prikladna i često preferirana kod pretilih pacijenata. Igla se dalje uvodi kroz tijelo mišića dok njen vrh ne dođe do stražnje ovojnice rektusa. Nakon negativne aspiracije, ubrizgava se 1-2 mL fiziološke otopine ili lokalnog anestetika kako bi se potvrdila lokacija vrha igle (slika 32). Ispravnost pozicije igle kod RSB-a potvrđuje se hidrodisekcijom prostora između ravnog abdominalnog mišića i stražnje ovojnice rektusa (slika 31 desno i 32). Kod odraslih pacijenata, 10-15 mL lokalnog anestetika (npr. 0,5% ropivakain) na svakoj strani obično je dovoljno za uspješan blok. Kod djece, volumen od 0,1 mL/kg (npr. 0.25% levobupivakain) na svakoj strani je adekvatan za učinkovitu analgeziju. (94) Važno je napomenuti da ovaj blok treba izvesti bilateralno. (93)



Slika 32. Sonogram RSB-a. Bijela crta – putanja igle; svjetloplavo područje – deponiranje lokalnog anestetika.

Izvor: slika s interneta. (pristupljeno 18.6.2024.)

Dostupno na: <https://www.nysora.com/techniques/truncal-and-cutaneous-blocks/truncal-and-cutaneous-blocks/>

5.2.4. KOMPLIKACIJE

Komplikacije kod izvođenja bloka ovojnice rektusa abdominisa (RSB) su rijetke. Međutim, neki od zabilježenih slučajeva u literaturi uključuju peritonealnu punkciju, perforaciju crijeva, punkciju abdominalnog organa, punkciju velike krvne žile, punkciju mezenteričnih krvnih žila, punkciju donje epigastrične žile i retroperitonealni hematom. (96)

5.3. ILIOINGVINALNI/ILIOHIPOGASTRIČNI BLOK

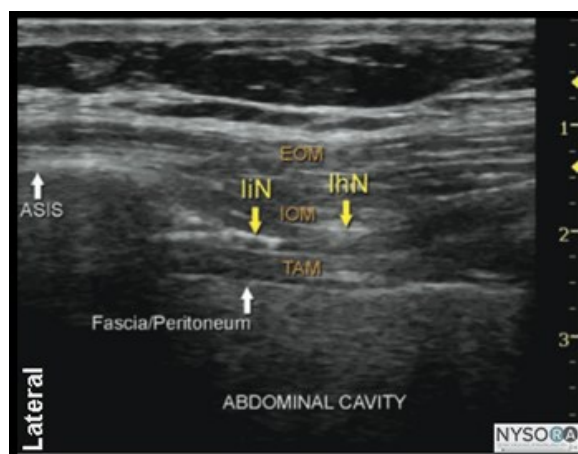
Ilioingvinalni/iliohipogastrični blok rutinski se koristi kao anesteziološka tehnika za operacije u području prepona, poput ingvinalne hernije i hidrocele sjemenovoda, te za operacije donjeg abdomena. Ovaj blok također pomaže u postoperativnoj analgeziji nakon carskog reza i operacija donjeg abdomena. Ilioingvinalni/iliohipogastrični blok uključuje blokiranje istoimenih živaca u ravnini između transverzalnog abdominalnog i unutarnjeg kosog mišića (TAP prostor). (97) Ultrazvučno vođeni ilioingvinalni/iliohipogastrični blok u osnovi je TAP blok izveden blizu prednje gornje ilijačne spine (SIAS; lat. spina iliaca anterior superior). (82)

5.3.1. ANATOMIJA

Ilioingvinalni i iliohipogastrični živci potječu od korijena T12 (subkostalni živac) i L1 (ilioingvinalni, iliohipogastrični) živaca lumbalnog pleksusa. Ovi živci probijaju aponeurozu unutarnjeg kosog mišića 2–3 cm medijalno od SIAS-a. Ilioingvinalni živac putuje između aponeuroza unutarnjeg i vanjskog kosog mišića. U ovom području prati sjemenovod i postaje dio neurovaskularnog snopa koji opskrbljuje genitalno područje. (5)

Ultrazvučno snimanje abdominalne stijenke medijalno i superiorno od SIAS-a prikazuje tri sloja mišića, odvojena hiperehogenom fascijom: vanjski kosi mišić, unutarnji kosi mišić i transverzalni abdominalni mišić. Ispod transverzalnog abdominalnog mišića nalazi se transverzalna fascija (lat. fascia transversalis), smještena neposredno iznad peritoneja i abdominalne šupljine. Hiperehogena koštana prominencija SIAS-a koristan je anatomski orijentir pri izvedbi ilioingvinalnog/iliohipogastričnog bloka. Iliohipogastrični i ilioingvinalni živci probijaju transverzalni trbušni mišić iznad iliuma i leže u TAP prostoru. Često se vide jedan pored drugog ili do 1 cm udaljeni, a obično se pojavljuju kao hipoehogene ovalne strukture (slika 33). (94)

Primjena Color Dopplera može biti korisna za identifikaciju duboke cirkumfleksne ilijačne arterije (lat. arteria circumflexa ilium profunda), koja leži uz živce u istoj ravnini kao dodatni orijentir koristan za identifikaciju živaca. (94)



Slika 33. Ultrazvučna anatomija ilioingvinalnog i iliohipogastričnog živca s oznakama.

Izvor: slika s interneta. (pristupljeno 19.6.2024.)

ASIS – prednja gornja ilijačna spina (SIAS); EOM – vanjski kosi mišić; IOM – unutarnji kosi mišić; TAM – transverzalni abdominalni mišić; IiN – ilioingvinalni živac; IhN – iliohipogastrični živac.

Dostupno na: <https://www.nysora.com/techniques/truncal-and-cutaneous-blocks/truncal-and-cutaneous-blocks/>

5.3.2. INDIKACIJE I KONTRAINDIKACIJE

Blokada iliohipogastričnog i ilioingvinalnog živca rezultira anestezijom hipogastrične regije, ingvinalne brazde, gornjeg medijalnog dijela bedra, stidnog brežuljka (lat. mons pubis), dijela labija, korijena penisa i prednjeg dijela skrotuma. (94) Ilioingvinalni/iliohipogastrični blok indiciran je za anesteziju i postoperativnu analgeziju pri operaciji ingvinalne hernije, orhidopeksiji te operaciji hidrokele i varikokele, kao i za analgeziju nakon suprapubične incizije. (5, 94)

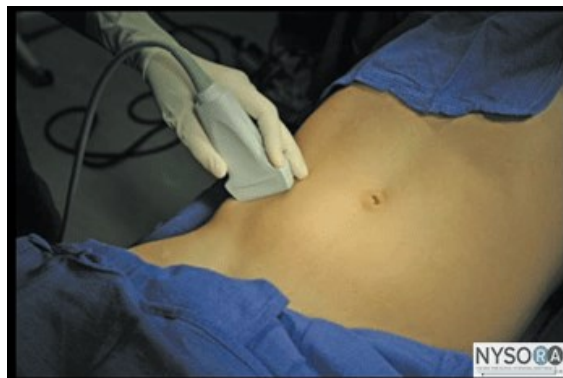Ilioingvinalni/iliohipogastrični blok također se koristio u kombinaciji s blokadama T11 i T12 interkostalnih živaca radi pružanja postoperativne analgezije nakon transplantacije bubrega. (98) Međutim, primjena kod odraslih pacijenata koji su podvrgnuti laparotomiji putem Pfannenstielovog reza nije rezultirala smanjenjem bodovnih skala boli, duljine bolničkog boravka ili postoperativne potrošnje opioida. (99) Osim toga, blok se koristio u zbrinjavanju kroničnih bolova kod pacijenata s perzistentnom ingvinalnom boli nakon herniorafije, no randomizirana studija iz 2012. godine zaključila je da ilioingvinalni/iliohipogastrični blok nije koristan ni za dijagnozu ni za zbrinjavanje ovog stanja. (100)

Kontraindikacije za izvođenje ilioingvinalnog/iliohipogastričnog bloka uključuju pacijentovo odbijanje postupka, infekcija na mjestu uboda i alergija na lokalne anestetike.

Prema PROSPECT smjernicama iz 2020. godine za zbrinjavanje boli nakon otvorene ingvinalne herniorafije, ilioingvinalni/iliohipogastrični blok preporučuje se kao sastavni dio multimodalne strategije za kontrolu boli. (33)

5.3.3. TEHNIKA IZVOĐENJA BLOKA

Cilj ilioingvinalnog/iliohipogastričnog bloka jest ubrizgavanje lokalnog anestetika u prostor između transverzalnog abdominalnog mišića i unutarnjeg kosog mišića, blizu tih živaca. Palpacija SIAS-a pruža početnu referentnu točku za postavljanje sonde. Ovaj živčani blok često se izvodi pod općom anestezijom, posebno kod pedijatrijskih pacijenata. (94) Pacijent treba biti u supinacijskom položaju, a visokofrekventna linearna UZV sonda se postavlja na liniju između pupka i SIAS-a, pri čemu je lateralni kraj sonde oslonjen na kost zdjelice (slika 34). (5) Na ovoj razini vidljiva su dva mišića abdominalne stijenke: transverzalni abdominalni i unutarnji kosi mišići. Vanjski kosi i unutarnji kosi mišići na ovoj razini mogu postati jedan sloj aponeuroze. (10)



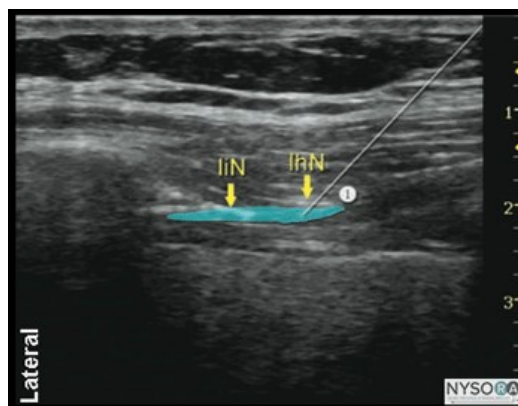
Slika 34. Položaj UZV sonde kod ilioingvinalnog/iliohipogastričnog bloka.

Izvor: slika s interneta. (pristupljeno 19.6.2024.)

Dostupno na: <https://www.nysora.com/techniques/truncal-and-cutaneous-blocks/truncal-and-cutaneous-blocks/>

22-gauge igla se može uvoditi in-plane ili out-of-plane tehnikom, iako se u većini slučajeva preferira in-plane tehnika uvođenja igle u mediolateralnom smjeru. Out-of-plane tehnika smatra se boljom opcijom kod pretilih pacijenata. Igla se uvodi prema ilioingvinalnom i iliohipogastričnom živcu (slika 35). Može se osjetiti 'klik' kada vrh igle

u prostor između mišića. Nakon negativne aspiracije, ubrizgava se 1-2 mL lokalnog anestetika radi potvrde ispravnosti pozicije igle. Kada se injekcija lokalnog anestetika čini intramuskularnom, igla se pažljivo pomakne ili povuče za 1-2 mm i aplicira se nova doza. Ovaj postupak se ponavlja dok se ne postigne ispravna pozicija igle. Kod odraslog pacijenta, obično je dovoljno 10 mL lokalnog anestetika po strani za uspješan blok. Kod djece, volumen od 0,15 mL/kg po strani (ropivakain 0.5%) smatra se dovoljnim za učinkovitu analgeziju uz ultrazvučno vođenje. (94) Willschke i suradnici su zaključili da je 0.075 mL/kg 0.25% levobupivakaina optimalna minimalna količina lokalnog anestetika kod ultrazvukom vođenog ilioingvinalnog/iliohipogastričnog bloka. (101)



Slika 35. Simulirana putanja igle (1) i širenje lokalnog anestetika (plavo) kod ilioingvinalnog/iliohipogastričnog bloka.

Izvor: slika s interneta. (pristupljeno 19.6.2024.)

liN – ilioingvinalni živac, IhN – iliohipogastrični živac.

Dostupno na: <https://www.nysora.com/techniques/truncal-and-cutaneous-blocks/truncal-and-cutaneous-blocks/>

5.3.4. KOMPLIKACIJE

Komplikacije kod izvođenja ilioingvinalnog/iliohipogastričnog bloka su rijetke. Međutim, zabilježeni su neki slučajevi poput punkcije tankog i debelog crijeva, zdjeličnog retroperitonealnog hematoma, hematoma crijeva te privremene paralize femoralnog živca s privremenom parezom kvadricepsa. (102) Blokada femoralnog živca javlja se u otprilike 11% slučajeva, stoga sva djeca koja su podvrgnuta ambulantnim zahvatima trebaju biti testirana na sposobnost podnošenja težine prije otpusta. (5)

5.4. TRANSVERSALIS FASCIA PLANE BLOK (TFPB)

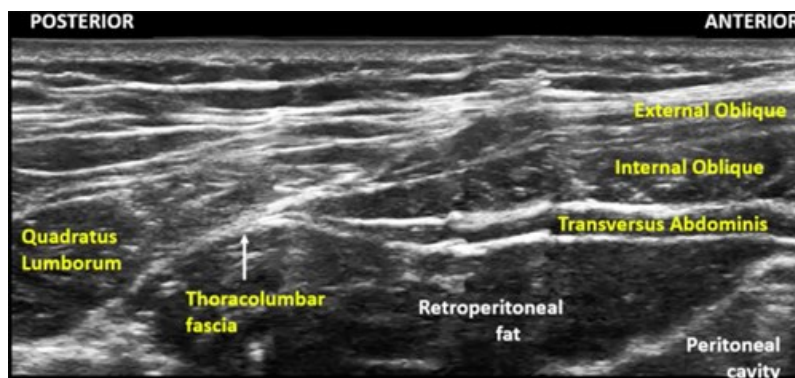Blok ravnine transverzalne fascije (TFPB; eng. Transversalis fascia plane block) je ultrazvukom vođeni blok abdominalne stijenke koji uključuje injekciju lokalnog anestetika u ravninu između transverzalnog abdominalnog mišića i dublje smještene transverzalne fascije. Točka injekcije kod TFPB-a nalazi se neposredno iznad ilijačnog grebena i blizu mjesta gdje se stražnji rub unutarnjeg kosog i transverzalnog abdominalnog mišića sastaje s kvadratnim lumbalnim mišićem (lat. musculus quadratus lumborum). TFPB cilja ilioingvinalni i iliohipogastrični živac na proksimalnom dijelu njihove putanje te pruža analgeziju u području njihovih grana. (103)

TFP blok se razlikuje od TAP bloka na nekoliko načina. TFP blok je specifično dizajniran za blokadu grana L1 živca, što TAP blok ne pokriva pouzdano. TFP blok ne pokriva dermatome iznad L1 i T12, dok TAP blok to čini. Lokalni anestetik se ubrizgava duboko ispod transverzalnog abdominalnog mišića kod TFP bloka, za razliku od površinskog ubrizgavanja kod TAP bloka. Mjesto ubrizgavanja TFP bloka je posterioran u odnosu na srednju aksilarnu liniju, za razliku od klasičnog ultrazvučno vođenog TAP bloka. (104)

5.4.1. ANATOMIJA

Ilioingvinalni i iliohipogastrični živci izlaze sa lateralne granice mišića psoas major, ispod 12. rebra, i prolaze preko prednje površine mišića kvadratus lumborum. Lateralno od mišića kvadratus lumborum, oni prvotno prolaze duboko ispod transverzalnog abdominalnog mišića prije nego što ga probiju kako bi ušli u TAP prostor između unutarnjeg kosog i transverzalnog abdominalnog mišića. (104)

Fascija transverzalnog abdominalnog mišića, poznata i kao torakolumbalna fascija, nastaje kada se transverzalni abdominalni i unutarnji kosi mišići posteriorno sužavaju u zajedničku aponeurozu i naslanjaju na lateralnu granicu kvadratnog lumbalnog mišića (slika 36). Transverzalna fascija (lat. fascia transversalis) je tanka aponeurotična membrana koja leži između transverzalnog abdominalnog mišića i ekstraperitonealne fascije, te je dio opće fascije koja oblaže abdominalnu šupljinu. (104)



Slika 36. UZV prikaz mišićnih i fascijalnih slojeva relevantnih za TFPB.

Izvor: slika s interneta. (pristupljeno 19.6.2024.)

Dostupno na: <https://usra.ca/regional-anesthesia/specific-blocks/trunk/tpblock.php>

5.4.2. INDIKACIJE I KONTRAINDIKACIJE

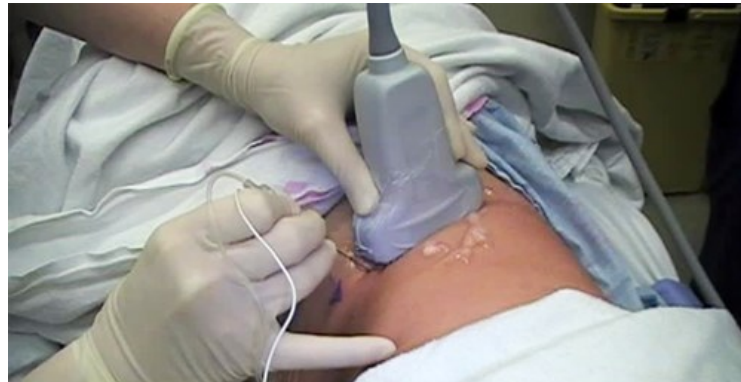TFPB poboljšava analgeziju i smanjuje potrošnju opioida za postoperativnu bol u području ilijačnog grebena i dermatoma T12-L1 spinalnih živaca. (103) Kliničke primjene TFPB-a uključuje liječenje akutne boli nakon uzimanja koštanog presatka s prednjeg ilijačnog grebena (105), ingvinalne herniorafije (106-109), otvorene apendektomije (110), kronične postherniorafijske boli (111) i carskog reza (112-115). TFPB jednako je učinkovit kao i kvadratus lumborum blok 3 (QLB3) u smanjenju bodovnih skala boli u mirovanju i pokretu kod otvorene operacije kukova zbog dječje razvojne displazije. U ovoj studiji, TFPB je bio superiorniji od QLB3 u produženju vremena do prve analgetske potrebe i smanjenju ukupne potrošnje opioida. (116) TFP blok anestetizira kožu proksimalno od bloka lateralnog femoralnog kožnog živca (LFCNB – eng. lateral femoral cutaneous nerve block) te time poboljšava pokrivenost proksimalnih kirurških rezova kod operacije kuka u usporedbi sa samim LFCN blokom. (117)

Kontraindikacije za izvođenje TFPB-a uključuju pacijentovo odbijanje postupka, infekciju na mjestu uboda i alergija na lokalne anestetike. Kao i većina blokova fascijalnih ravnina, TFPB je siguran kod pacijenata s koagulopatijom. (103)

5.4.3. TEHNIKA IZVOĐENJA BLOKA

TFPB može se izvesti s pacijentom u ležećem ili lateralnom položaju, iako se preporučuje lateralni položaj zbog bolje ergonomije (slika 37). Kod odraslih se

općenito preporučuje primjena konveksne UZV sonde zbog šireg vidnog polja koje olakšava prepoznavanje ultrazvučne anatomije, a niža frekvencija snopa pruža bolju kvalitetu slika na dubinama tkiva većim od 4-5 cm. Međutim, kod vitkih odraslih osoba ili djece, često se koristi visokofrekventna linearna UZV sonda. (103)



Slika 37. Lateralni položaj pacijenta, položaj UZV sonde i smjer uvođenja igle kod TFPB-a.

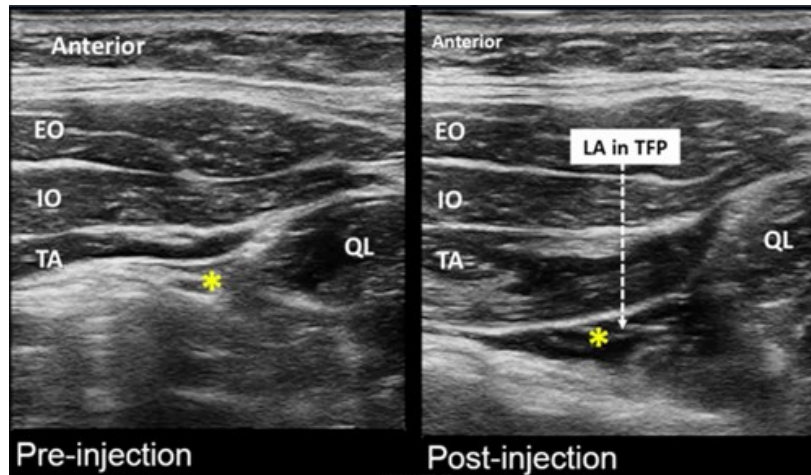
Izvor: slika s interneta. (pristupljeno 19.6.2024.)

Dostupno na: <https://usra.ca/regional-anesthesia/specific-blocks/trunk/tfpblock.php>

UZV sonda se postavlja u transverzalnoj orijentaciji neposredno iznad ilijačnog grebena na srednju aksilarnu liniju radi vizualizacije tri mišićna sloja lateralnog dijela abdominalne stijenke (slika 37). Od površine prema dubini, raspoznaju se sljedeće strukture: vanjski kosi mišić, unutarnji kosi mišić (obično najdeblji sloj) i transverzalni abdominalni mišić (obično najtanji i najtamniji). Zatim se UZV sonda pomiče posteriorno sve dok se ne vizualizira mjesto sužavanja stražnjeg ruba unutarnjeg kosog i transverzalnog abdominalnog mišića u zajedničku aponeurozu te granica s kvadratnim lumbalnim mišićem. Ciljno mjesto vrha igle je neposredno ispod transverzalnog abdominalnog mišića blizu njegovog stražnjeg ruba (zvjezdica na slici 38). (103)

22-gauge igla uvodi se in-plane tehnikom u anteroposteriornom smjeru (slika 37) i gura kroz vanjski kosi i unutarnji kosi mišić, ciljajući suženi vrh transverzalnog abdominalnog mišića. Penetracija igle kroz fascijalne slojeve se osjeti taktilnim i fascijalnim 'klikovima'. Jednom kada igla prođe kroz duboku fasciju transverzalnog abdominalnog mišića, daje se testni bolus lokalnog anestetika od 0.5 mL. Ispravnost pozicije vrha igla potvrđuje se stvaranjem „džepa“ lokalnog anestetika između fascije

transverzalnog abdominalnog mišića i transverzalne fascije i potiskivanjem retroperitonealnog masnog tkiva prema dolje (slika 38 desno). (104)



Slika 38. UZV prikazi TFPB-a prije i poslije injekcije lokalnog anestetika.

Napomena: žuta zvjezdica označava ciljno mjesto vrha igle.

Izvor: slika s interneta. (pristupljeno 19.6.2024.)

EO – vanjski kosi mišić; IO – unutarnji kosi mišić; LA – lokalni anestetik; QL – kvadratni lumbalni mišić; TA – transverzalni abdominalni mišić.

Dostupno na: <https://usra.ca/regional-anesthesia/specific-blocks/trunk/tfpblock.php>

Kod izvođenja TFPB-a radi analgetskog učinka, općenito se preporučuje primjena 20 mL razrijeđenog dugodjelujućeg lokalnog anestetika, poput 0.25% bupivakaina ili 0.5% ropivakaina. Osim toga, preporučuje se dodatak adrenalina otopini lokalnog anestetika radi smanjenja plazmatskih koncentracija lokalnog anestetika i rizika od LAST-a. (104)

5.4.4. KOMPLIKACIJE

Kao i kod drugih ultrazvukom vođenih blokova abdominalne stijenke, potencijalne komplikacije kod izvođenja TFPB-a uključuju ozljede krvnih žila, LAST i rizik od ozljede abdominalnog organa. Međutim, te komplikacije su rijetke ako se primjenjuje ispravna tehnika, pogotovo što se organi ne nalaze u putanji igle. Kao i kod većine blokova fascijalne ravnine, postoji mali rizik od ozljede živaca budući da se ne ciljaju specifično kod TFPB-a. (103)

5.5. QUADRATUS LUMBORUM BLOK (QLB)

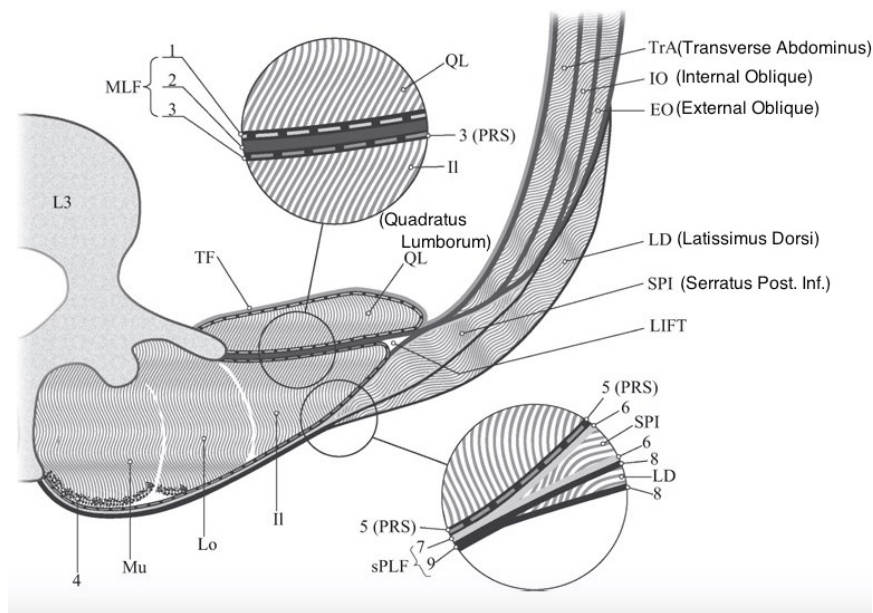
Kao alternativa neuroaksijalnoj anesteziji, trunkalni živčani blokovi i blokovi međufascijalnih prostora koriste se za postoperativnu analgeziju već gotovo pola stoljeća. Kliničari su ih prvotno koristili blok ovojnice rektusa abdominisa i ilioingvinalni/iliohipogastrični blok, a početkom 21. stoljeća uvedeni su i TAP blokovi. (120) Na prezentaciji dr. Blanca na godišnjem skupu Europskog društva za regionalnu anesteziju i terapiju boli 2007. godine, opisana je nova ultrazvučno vođena metoda, varijacija TAP bloka, koja seže posteriorno sve do lateralne granice mišića kvadratusa lumboruma. (119) Ultrazvukom vođeni blok kvadratnog lumbalnog mišića (QLB; eng. – Quadratus lumborum block) je nedavno opisani blok fascijalne ravnine u kojem se lokalni anestetik ubrizgava uz mišić kvadratus lumborum s ciljem anestezije torakolumbalnih živaca. (118) Dok su TAP blokovi ograničeni samo na pružanje somatske analgezije, QLB pružaju somatsku i visceralnu analgeziju abdomena i donjih segmenata torakalne stijenke. (79)

5.5.1. ANATOMIJA

Mišić kvadratus lumborum smješten je u stražnjem dijelu abdominalne stijenke, dorzolateralno od mišića psoas major. Polazi sa stražnjeg dijela ilijačnog grebena i iliolumbalnog ligamenta, a veže se na 12. rebro i transverzalne nastavke L1-L5 kralježaka. QL mišić pomaže u lateralnoj fleksiji lumbalne kralježnice. Mišić kvadratus lumborum ima važnu ulogu u lateralnoj fleksiji lumbalne kralježnice. (79)

Torakolumbalna fascija sastoji se od prednjeg, srednjeg i stražnjeg sloja, koji su u kontinuitetu sa sraslom stražnjom aponeurozom unutarnjeg kosog i transverzalnog abdominalnog mišića. (79) Služeći se ovim troslojnim modelom, mišić kvadratus lumborum nalazi se anteriorno od srednjeg sloja, odvojen od mišića psoas anteriornim slojem. Stražnji i srednji slojevi torakolumbalne fascije lateralno se spajaju i formiraju lateralnu raću, splet vezivnog tkiva koji se spaja s transverzalnim abdominalnim i unutarnjim kosim mišićima. Srednji sloj je višeslojan (intermuskularni septum) i medijalno se veže za transverzalne nastavke kralježaka. (119) Stražnji sloj torakolumbalne fascije prekriva površinsku stranu mišića erector spinae. Najdublja lamina tog sloja naziva se paraspinalna retikularna ovojnica (PRS – eng. Paraspinal Reticular Sheath), koja obuhvaća mišiće erector spinae. Lateralni interfascijalni trokut (LIFT) omeđen je lateralnim rubom mišića erector spinae (baza), PRS-om s

nadređenim stražnjim i srednjim slojevima torakolumbalne fascije (stranice) te lateralnom rafom (vrh) (slika 39). (79)



Slika 39. Anatomija relevantna za izvođenje QLB-a.

MLF – srednji sloj torakolumbalne fascije; PRS – paraspinalna retikularna ovojnice; PLF – stražnji sloj torakolumbalne fascije; LIFT – lateralni interfascijalni trokut.

Izvor: slika s interneta. (pristupljeno 20.6.2024.)

Dostupno na: <https://b-reddy.org/visiting-the-north-american-spine-societys-annual-conference/transverse-abdominus-spine-erectors-lateral-raph-fascia-with-words/>

Torakolumbalna fascija sadrži mehanoreceptore, nociceptore i simpatička vlakna. Smatra se da je širenje lokalnog anestetika u paravertebralne prostore i inhibicija tih simpatičkih vlakana odgovorno za visceralnu analgeziju koju pruža ovaj blok. (121)

U torakalnoj i lumbalnoj regiji, torakalni i lumbalni paravertebralni prostori fascijalnih slojeva su u kontinuitetu. Taj kontinuitet se odvija dorzalno od dijafragme kroz medijalne i lateralne arkuatne ligamente te aortalni otvor. Ovo bi mogao biti pretpostavljeni mehanizam širenja injektirane tvari kranijalno do torakalnog paravertebralnog prostora i kaudalno. (119)

Izvođenje QL blokova može biti izazovno zbog mogućnosti ozljeda brojnih vitalnih struktura, stoga je ključno detaljno razumijevati njihovu anatomsku povezanost. Donji

pol bubrega, smješten ispred mišića kvadratus lumborum, odvojen je od njega samo perinefričnim masnim tkivom, stražnjim slojem bubrežne ovojnice i prednjim slojem torakolumbalne fascije. (119) Radi izbjegavanja ozljeda bubrega, važno je uvijek jasno vizualizirati bubrege prije izvođenja QLB-a. (79) Četiri lumbalne arterije polaze iz aorte i prolaze posteriorno uz mišić psoas major. Abdominalne grane tih arterija prolaze lateralno iza mišića kvadratus lumborum te se potom usmjeravaju prema naprijed između trbušnih mišića. Na anterioran sloj torakolumbalne fascije naslanja se varijabilna količina masnog tkiva koja služi kao podloga za bubrege te uzlazno i silazno debelo crijevo, što može povećati rizik od perforacije tih organa. (119)

5.5.2. INDIKACIJE I KONTRAINDIKACIJE

QLB pruža široku distribuciju lokalnog anestetika što rezultira velikim područjem senzorne inhibicije (obično T7-L1 dermatomi). Stoga se QLB često koristi za postoperativnu analgeziju u abdominalnim i zdjelničnim regijama. QLB nalazi svoju široku primjenu u liječenju boli nakon abdominalnih, ginekoloških, opstetričkih i uroloških operacija. Također postoje izvještaji o uspješnoj primjeni QLB-a u operacijama kuka, femura i lumbalnih kralježaka. (120) Većina indikacija za QL blokove temelji se na prikazima slučajeva i kliničkim anegdotama. Različite vrste QLB-a dijele iste indikacije poput TAP bloka. Neki primjeri uključuju: (79)

1. Resekcija debelog crijeva, otvorena ili laparoskopska apendektomija i kolecistektomija.
2. Carski rez, totalna abdominalna histerektomija.
3. Otvorena prostatektomija, transplantacija bubrega, nefrektomija, abdominoplastika, presađivanje koštanog grebena ilijačne kosti.
4. Ileostomija.
5. Eksplorativna laparotomija, bilateralni blokovi živaca za medijalne incizije.

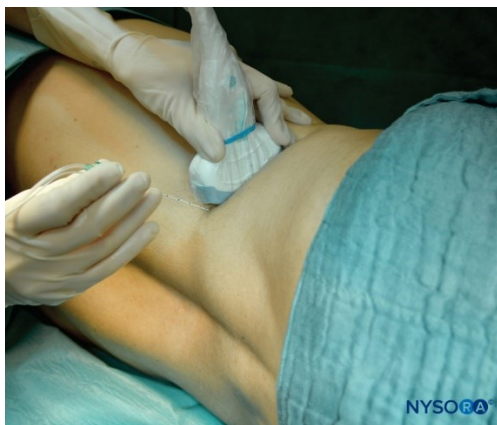QLB ima slične kontraindikacije kao i drugi blokovi fascijalne ravnine, poput TAP bloka. Apsolutne kontraindikacije za izvođenje QLB-a uključuju pacijentovo odbijanje postupka, alergiju na lokalni anestetik, rizik od LAST-a (kada je pacijent već primio maksimalnu preporučenu dozu lokalnog anestetika) i infekciju na mjestu uboda. Postoji kontroverza oko toga mogu li se QLB ili drugi blokovi fascijalnih ravnina sigurno izvoditi kod pacijenata na antikoagulantnoj terapiji ili onih koji boluju od koagulopatije. Neki kliničari sugeriraju mogućnost sigurnog izvođenja blokova fascijalnih ravnina kod

kontrolirane koagulopatije. (120) ASRA smjernice, objavljene 2018. godine, temeljene na dokazima za uporabu regionalne anestezije kod pacijenata koji primaju antiagregacijsku ili trombolitičku terapiju upozoravaju na oprez kod dubokih regionalnih anestezioloških postupaka kod pacijenata na antikoagulantnoj terapiji zbog višestrukih slučajeva koji su rezultirali značajnim morbiditetom. (122)

Prema PROSPECT smjericama za zbrinjavanje postoperativne boli, QLB se preporučuje kod carskog reza zbog dokazanog učinka u smanjenju intenziteta boli i potrebe za opioidima. (89) S druge strane, smjernice ne preporučuju primjenu QLB-a kod otvorene hepatektomije i apendektomije zbog nedostatka specifičnih dokaza koji bi podržali njegovu učinkovitost u tim postupcima. (29, 85)

5.5.3. TEHNIKA IZVOĐENJA BLOKA

Lateralni položaj pacijenta preferira se nad supinacijskim položajem jer omogućuje bolju ekspoziciju neuroaksijalnih struktura i veću stabilnost pri manipulaciji UZV sondom i iglom (slika 40). Također, pacijenti često osjećaju veću udobnost u ovom položaju. Ako je moguće, kuk pacijenta se abducira i lateralno savija prema istoj strani bloka kako bi se kontrahirao mišić kvadratus lumborum. Moguće je izvesti QLB u supinacijskom položaju, no tada bi vizualizacija lumbalne paravertebralne regije bila otežana. (119)

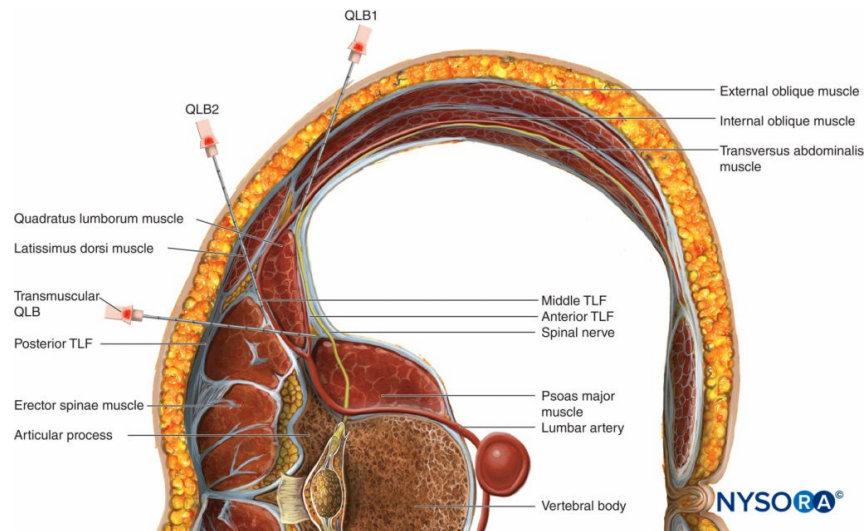


Slika 40. Lateralni položaj pacijenta i položaj UZV sonde kod izvođenja QLB-a.

Izvor: slika s interneta. (pristupljeno 20.6.2024.)

Dostupno na: <https://www.nysora.com/topics/abdomen/ultrasound-guided-transversus-abdominis-plane-quadratus-lumborum-blocks/>

Niskofrekventna (2-6 MHz) konveksna UZV sonda preferira se zbog sposobnosti dubljeg prodora i vizualizacije triju lateralnih slojeva abdominalnih mišića, mišića kvadratusa lumborum te anatomije susjedne lumbalne paravertebralne regije. QLB može se izvesti koristeći tri različita pristupa (slika 41): lateralni (tip 1), posteriorni (tip 2) i anteriorni pristup (tip 3, poznat još kao i 'transmuskularni'). (119)



Slika 41. Različiti pristupi QLB-a (QLB1, QLB2 i QLB3) s prikazom smjera uvođenja igle.

Izvor: slika s interneta. (pristupljeno 19.6.2024.)

QLB – kvadratus lumborum blok; TLF – torakolumbalna fascija.

Dostupno na: <https://www.nysora.com/topics/abdomen/ultrasound-guided-transversus-abdominis-plane-quadratus-lumborum-blocks/>

QL blokovi se izvode u interfascijalnom prostoru i stoga zahtijevaju velike količine lokalnog anestetika kako bi se postigla pouzdana blokada. Za QLB preporučuje se minimalni volumen od 15 mL (optimalno 20-30 mL). Dozu lokalnog anestetika potrebno je prilagoditi veličini pacijenta kako bi se osiguralo da maksimalna sigurna doza nije prekoračena, posebno kod bilateralnih blokada. Regija mišića kvadratusa lumborum je relativno vaskularizirana jer lumbalne arterije leže posteriorno od mišića. Apsorpcija lokalnog anestetika u cirkulaciju prvenstveno ovisi o vaskularizaciji mjesta depozita. (79)

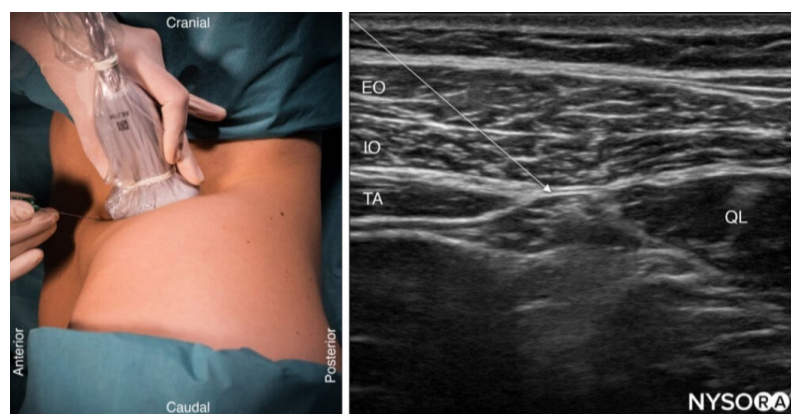
Vrijeme početka djelovanja blokade ovisi o brojnim faktorima, uključujući, ali ne ograničavajući se na vaskularizaciju područja, točan sloj tkiva u koji je lokalni anestetik ubrizgan, vrstu i koncentraciju korištenog lokalnog anestetika. Međutim, čini se da

ultrazvukom vođeni QL blokovi imaju duže vrijeme početka djelovanja u usporedbi s torakalnom paravertebralnom blokadom. (119)

Preporučuje se upotreba 22-gauge igle s kratkim nagibom za tehniku jednokratne injekcije, dok se za katetere koristi 18 do 20-gauge igla tipa Tuohy i duljine 10 cm, uz produžni tubus. (79)

5.5.3.1. LATERALNI QLB (TIP 1)

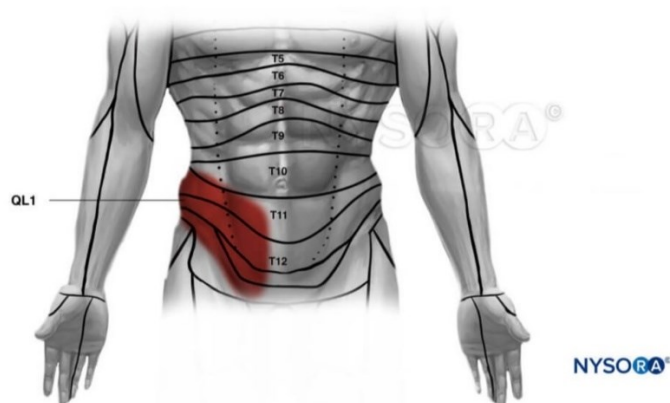
Za lateralni QL blok (tip 1), konveksna UZV sonda postavlja se aksijalno na srednju aksilarnu liniju i pomiče posteriorno dok stražnja aponeuroza transverzalnog abdominalnog mišića ne postane vidljiva kao intenzivan spekularni reflektor (slika 42 lijevo). Ciljno mjesto ubrizgavanja lokalnog anestetika nalazi se neposredno ispod aponeuroze, ali površinski u odnosu na transverzalnu fasciju, na lateralnom rubu mišića kvadratusa lumborum (slika 42 desno). Lateralno od mjesta ubrizgavanja nalazi se perinefrično masno tkivo. Tehnika ovog bloka je identična blokadi živaca u transverzalnoj fascijalnoj ravnini (TFPB). Igla se uvodi in-plane tehnikom s prednjeg ili stražnjeg kraja sonde te se gura dok vrh igle ne probije stražnju aponeurozu transverzalnog abdominalnog mišića. Lokalni anestetik se ubrizgava između aponeuroze i transverzalne fascije na lateralnom rubu mišića kvadratusa lumborum. Glavni učinak lateralnog QLB-a je anestezija lateralnih kožnih grana iliohipogastričnog, ilioingvinalnog i subkostalnog živca (T12–L1). (79) Na slici 43 prikazano je područje distribucije analgetskog učinka kod izvođenja lateralnog QLB-a.



Slika 42. Lijevo: položaj UZV sonde i smjer uvođenja igle kod lateralnog QLB-a. Desno: UZV prikaz lateralnog QLB-a; vrh bijele strelice pokazuje ciljno mjesto.

Izvor: slika s aplikacije. (pristupljeno 20.6.2024.)

Dostupno na: <https://www.nysora.com/nysora-nerve-block-app/>



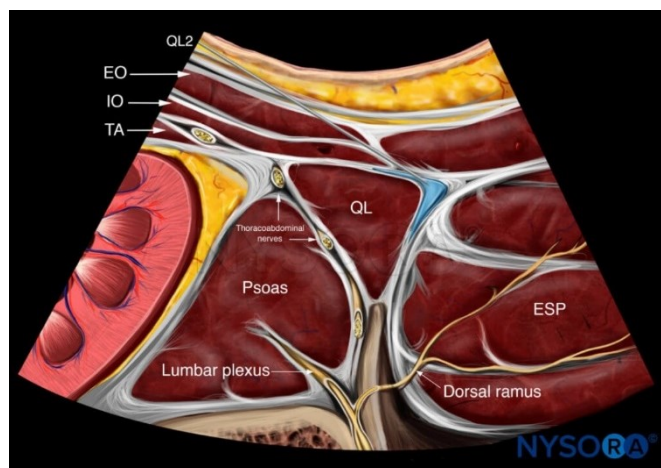
Slika 43. Distribucija analgetskog učinka lateralnog QL1-a.

Izvor: slika s aplikacije. (pristupljeno 20.6.2024.)

Dostupno na: <https://www.nysora.com/nysora-nerve-block-app/>

5.5.3.2. POSTERIORNI QL2 (TIP 2)

Kod posteriornog QL2-a (tip 2), konveksna UZV sonda se postavlja aksijalno na srednju aksilarnu liniju te se pomiče posteriorno kao i kod lateralnog QL2-a, sve dok se ne vizualizira LIFT između mišića latissimus dorsi i kvadratus lumborum. Ciljna točka posteriornog QL2-a je duboki sloj (PRS) srednjeg sloja torakolumbalne fascije (slika 44).



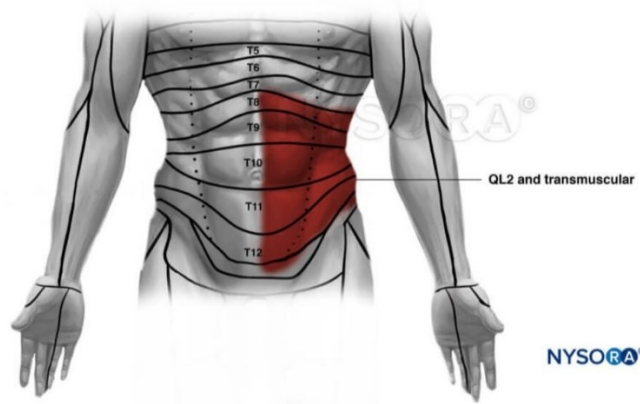
Slika 44. Ciljno mjesto ubrizgavanja lokalnog anestetika kod posteriornog QL2-a.

Izvor: slika s aplikacije. (pristupljeno 20.6.2024.)

Dostupno na: <https://www.nysora.com/nysora-nerve-block-app/>

Igla se uvodi s lateralnog kraja UZV sonde. Vrh igle se gura dok ne bude unutar srednjeg sloja torakolumbalne fascije blizu LIFT-a. Lokalni anestetik se ubrizgava

intrafascijalno i navodno pruža analgeziju jednaku anteriornom QLB-u, ali s bržim početkom djelovanja (slika 45). (79)



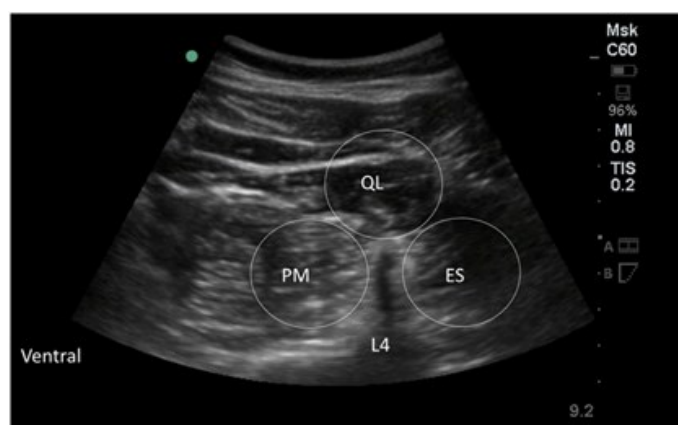
Slika 45. Distribucija analgetskog učinka kod posteriornog i anteriornog QLB-a.

Izvor: slika s aplikacije. (pristupljeno 20.6.2024.)

Dostupno na: <https://www.nysora.com/nysora-nerve-block-app/>

5.5.3.3. ANTERIORNI QLB (TRANSMUSKULARNI, TIP 3)

Kod izvođenja anteriornog QLB-a (transmuskularni, tip 3), konveksna UZV sonda aksijalno na boku pacijenta neposredno iznad ilijačnog grebena. Vizualizira se "simbol djeteline" (eng. shamrock sign): transverzalni nastavak L4 kralješka je stabljika, dok mišići erector spinae, kvadratus lumborum i psoas major predstavljaju tri lista djeteline (slika 46). (79)

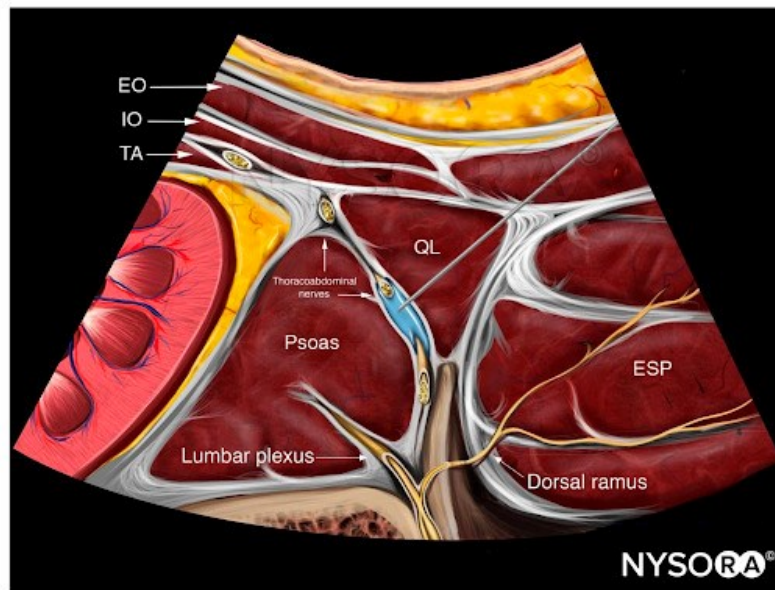


Slika 46. UZV prikaz simbola djeteline kod izvođenja anteriornog QLB-a.

Izvor: slika s interneta. (pristupljeno 20.6.2024.)

Dostupno na: <https://usra.ca/regional-anesthesia/specific-blocks/trunk/tqlblock.php>

Ciljno mjesto ubrizgavanja lokalnog anestetika je fascijalna ravnina između mišića psoas major i kvadratus lumborum (slika 47). Iгла se uvodi in-plane tehnikom sa stražnjeg kraja UZV sonde kroz mišić kvadratus lumborum. Idealno, otopina lokalnog anestetika trebala bi se širiti od mjesta ubrizgavanja do torakalnog paravertebralnog prostora s ciljem postizanja segmentalne T4-L1 somatske i visceralne analgezije. (79) Na slici 45 prikazano je područje distribucije analgetskog učinka kod izvođenja anteriornog QLB-a.



Slika 47. Ciljno mjesto kod anteriornog QLB-a i širenje lokalnog anestetika (plavo).

Izvor: slika s interneta. (pristupljeno 20.6.2024.)

Dostupno na: <https://www.nysora.com/topics/abdomen/ultrasound-guided-transversus-abdominis-plane-quadratus-lumborum-blocks/>

5.5.4. KOMPLIKACIJE

Komplikacije kod izvođenja QLB-a su povezane s nedostatkom razumijevanja anatomije i vještina s iglom. Moguće je uzrokovati punkciju intraabdominalnih struktura poput bubrega, jetre i slezene. (79) Treba poduzeti poseban oprez kod izvođenja QLB-a na desnoj strani, budući da je desni bubrež manji i smješten niže od lijevog. Također, treba paziti na mogućnost nastanka LAST-a kod pacijenata na kojima se izvode bilateralni blokovi s velikom količinom lokalnog anestetika. (119)

ZAKLJUČAK

Ultrazvukom vođeni živčani blokovi torakalne i abdominalne stijenke predstavljaju revolucionarnu inovaciju u terapiji postoperativne boli. Ove anesteziološke tehnike omogućuju preciznu segmentalnu analgeziju koja znatno smanjuje intenzitet boli nakon kirurških zahvata, čime se značajno smanjuje potreba za opioidnim analgeticima. Osim što pružaju učinkovitu kontrolu boli, ovi blokovi minimiziraju rizik od potencijalnih komplikacija povezanih s centralnim neuroaksijalnim metodama kao što je epiduralna analgezija. To ih čini atraktivnim izborom u perioperativnoj skrbi, posebice u kontekstu globalne epidemije ovisnosti o opioidima i povezanih komplikacija. Važnost ultrazvukom vođenih živčanih blokova proteže se i na njihovu sposobnost pružanja kontinuirane analgezije putem katetera bez potrebe za unosom lijekova s centralnim djelovanjem. Primjena ultrazvuka kod blokova torakalne i abdominalne stijenke omogućuje preciznije ubrizgavanje lokalnih anestetika u blizini živčanih struktura ili unutar međufascijalnih prostora, čime se postiže selektivna analgezija na određenom području trupa. Osim u akutnom zbrinjavanju postoperativne boli, ultrazvukom vođeni živčani blokovi pokazuju svoju korisnost i u dugoročnom aspektu liječenja, doprinoseći smanjenju troškova liječenja te promicanju bržeg oporavka nakon kirurških zahvata. Kontinuirani razvoj tehnologije i stručnog usavršavanja doprinose daljnjem širenju primjene ovih blokada u kliničkoj praksi, čineći ih neizostavnim alatom modernog pristupa anesteziologiji i perioperativnoj skrbi.

ZAHVALE

Zahvaljujem se svom mentoru, prim.dr.sc. Tomislavu Radočaju, na uloženom vremenu, trudu, pristupačnosti, pomoći i savjetima pri izradi ovog diplomskog rada.

Hvala mojim roditeljima Ismetu i Vildani, što ste uvijek bili uz mene, bodrili me i vjerovali u moje sposobnosti i snove, bez obzira na sve izazove s kojima smo se susretali. Vaša mudrost, strpljenje i ohrabrenje nisu imali cijenu i bez njih ne bih bio osoba kakva sam danas.

Hvala mojoj braći na istinskom prijateljstvu, ljubavi i podršci. Vaša prisutnost u mom životu donosi mi radost i inspiraciju, i uvijek sam zahvalan što imam priliku biti vaš stariji brat.

Hvala mojoj Vildani što smo si bili podrška, istinska ljubav i razumijevanje.

LITERATURA

1. Dolanski Babić S., MF: Autorizirano predavanje - UZV u medicini
2. Kremkau FW, Forsberg F. Sonography: principles and instruments. 9. izd. St. Louis Missouri: Elsevier; 2016.
3. Royer DF. Seeing with Sound: How Ultrasound Is Changing the Way We Look at Anatomy. U: Rea PM, ur. Biomedical Visualisation [Internet]. Cham: Springer International Publishing; 2019. p. 47–56. (Advances in Experimental Medicine and Biology; vol. 1138). [pristupljeno 21. 5. 2024.]. Dostupno na: http://link.springer.com/10.1007/978-3-030-14227-8_4
4. Neumann D, Kollorz E. Ultrasound. U: Maier A, Steidl S, Christlein V, ur. Medical Imaging Systems: An Introductory Guide [Internet]. Cham: Springer; 2018. Chapter 11. [pristupljeno 21. 5. 2024.]. Dostupno na: <https://www.ncbi.nlm.nih.gov/books/NBK546144/> doi: 10.1007/978-3-319-96520-8_11
5. Hadzic A. Hadzic's Textbook of Regional Anesthesia and Acute Pain Management. 2. izd. New York: McGraw-Hill; 2017.
6. Lutz H, Buscarini E. Manual of diagnostic ultrasound. 2. izd. Geneva: World Health Organization; 2011.
7. Ažman J, Frković V, Ivanovski M, Komen-Ušljebrka H, Protić A, Šustić A i sur. Ultrazvukom vođena regionalna anestezija. 3. izd. Župan Ž, ur. Rijeka: Katedra za anesteziologiju, reanimatologiju, hitnu i intenzivnu medicinu Medicinskog fakulteta Sveučilišta u Rijeci; 2011.
8. Freudenrich C. HowStuffWorks [Internet]. Atlanta: HowStuffWorks; 1998. How ultrasound works; 21. 4. 2023. [pristupljeno 22. 5. 2024.]. Dostupno na: <https://science.howstuffworks.com/ultrasound.htm>
9. Barash PG, Cullen BF, Stoelting RK, Cahalan MK, Stock MC, Ortega RA, i sur., ur. Clinical Anesthesia. 8. izd. Philadelphia, PA: Wolters Kluwer; 2017.

10. Gropper MA, Miller RD, Cohen NH, Eriksson LI, Fleisher LA, Leslie K, i sur., ur. Miller's Anesthesia. 9. izd. Philadelphia: Elsevier; 2020.
11. Freedman R, Herbert L, O'Donnell A, Ross N, Wilson IH, Allman KG, ur. Oxford Handbook of Anaesthesia. 5. izd. Oxford: Oxford University Press; 2022.
12. Butterworth IV J. NYSORA [Internet]. New York: NYSORA; 1994. Clinical Pharmacology of Local Anesthetics; 8. 5. 2018. [pristupljeno 26. 5. 2024.]. Dostupno na: <https://www.nysora.com/topics/pharmacology/clinical-pharmacology-local-anesthetics/>
13. Pope RLE, Brown AM. A primer on tissue pH and local anesthetic potency. *Adv Physiol Educ.* 2020;44(3):305-308. doi:10.1152/advan.00018.2020
14. Oxford Medical Education [Internet]. Oxford: Oxford Medical Education; 2013. Pharmacology of local anesthetics; 31. 6. 2015. [pristupljeno 26. 5. 2024.]. Dostupno na: <https://oxfordmedicaleducation.com/clinical-skills/procedures/pharmacology-of-local-anaesthetics/>
15. Gitman M, Fettiplace M, Weinberg G. NYSORA [Internet]. New York: NYSORA; 1994. Local Anesthetic Systemic Toxicity; 24. 6. 2018. [pristupljeno 26. 5. 2024.]. Dostupno na: <https://www.nysora.com/topics/complications/local-anesthetic-systemic-toxicity/>
16. NYSORA [Internet]. New York: NYSORA; 1994. Local anesthetic systemic toxicity (LAST); 5. 12. 2022. [pristupljeno 26. 5. 2024.]. Dostupno na: <https://www.nysora.com/anesthesia/local-anesthetic-systemic-toxicity-last/>
17. Perth Children's Hospital. Lipid infusion (intralipid 20%®) for local anaesthetic toxicity [Internet]. Perth: Perth Children's Hospital; 2022. [pristupljeno 16. 6. 2024.]. Dostupno na: <https://pch.health.wa.gov.au/For-health-professionals/Emergency-Department-Guidelines/Lipid-infusion>
18. Slinchenkova K, Lee K, Choudhury S, Sundarapandiyan D, Gritsenko K. A Review of the Paravertebral Block: Benefits and Complications. *Curr Pain Headache Rep.* 2023;27(8):203-208. doi:10.1007/s11916-023-01118-1

19. Eid HEA. Paravertebral block: An overview. *Current Anaesthesia & Critical Care*. 2009 Apr 1;20(2):65-70. doi: 10.1016/j.cacc.2008.12.003
20. Karmakar MK, Greengrass RA, Latmore M, Levin M. NYSORA [Internet]. New York: NYSORA; 1994. Thoracic and lumbar paravertebral block - landmarks and nerve stimulator technique; 21. 6. 2018. [pristupljeno 30. 5. 2024.]. Dostupno na: <https://www.nysora.com/topics/regional-anesthesia-for-specific-surgical-procedures/abdomen/thoracic-lumbar-paravertebral-block/>
21. Byram SW, Presta MV. Medscape [Internet]. Newark: WedMD; 1995. Paravertebral Nerve Block; 28. 10. 2022. [pristupljeno 30. 5. 2024.]. Dostupno na: <https://emedicine.medscape.com/article/2000541-overview>
22. Richardson J. Paravertebral anesthesia and analgesia. *Canadian Journal of Anesthesia*. 2004 Jun 1;51(1):R6-11. doi:10.1007/BF03018333
23. Ben Aziz M, Mukhdomi J. Thoracic Paravertebral Block. 28. 2. 2023. [pristupljeno 30. 5. 2024.]. U: StatPearls [Internet]. Treasure Island (FL): StatPearls Publishing; 2024 Jan- . Dostupno na: <https://www.ncbi.nlm.nih.gov/books/NBK570560/>
24. Nair S, Gallagher H, Conlon N. Paravertebral blocks and novel alternatives. *BJA Educ*. 2020 May;20(5):158-165. doi:10.1016/j.bjae.2020.01.006.
25. Barazanchi AWH, MacFater WS, Rahiri JL, et al. Evidence-based management of pain after laparoscopic cholecystectomy: a PROSPECT review update. *Br J Anaesth*. 2018;121(4):787-803. doi:10.1016/j.bja.2018.06.023
26. European Society of Regional Anaesthesia and Pain Therapy. PROSPECT guidelines for thoracotomy. Geneva: European Society of Regional Anaesthesia and Pain Therapy; 2015. [pristupljeno 30. 5. 2024.]. Dostupno na: <https://esraeurope.org/prospect/procedures/thoracotomy-2015/summary-recommendations-8/>
27. Feray S, Lubach J, Joshi GP, Bonnet F, Van de Velde M; PROSPECT Working Group of the European Society of Regional Anaesthesia and Pain Therapy. PROSPECT guidelines for video-assisted thoracoscopic surgery: a systematic

- review and procedure-specific postoperative pain management recommendations. *Anaesthesia*. 2022;77(3):311-325. doi:10.1111/anae.15609
28. Jacobs A, Lemoine A, Joshi GP, Van de Velde M, Bonnet F; PROSPECT Working Group collaborators. PROSPECT guideline for oncological breast surgery: a systematic review and procedure-specific postoperative pain management recommendations. *Anaesthesia*. 2020;75(5):664-673. doi:10.1111/anae.14964
 29. Dieu A, Huynen P, Lavand'homme P, et al. Pain management after open liver resection: Procedure-Specific Postoperative Pain Management (PROSPECT) recommendations. *Reg Anesth Pain Med*. 2021;46(5):433-445. doi:10.1136/rapm-2020-101933
 30. NYSORA [Internet]. New York: NYSORA; 1994. Ultrasound-guided Thoracic Paravertebral Block; 13. 5. 2022. [pristupljeno 30. 5. 2024.]. Dostupno na: <https://www.nysora.com/pain-management/ultrasound-guided-thoracic-paravertebral-block/>
 31. NYSORA [Internet]. New York: NYSORA; 1994. Why Is an US-Guided Paravertebral Block Challenging?; 9. 6. 2022. [pristupljeno 1. 6. 2024.]. Dostupno na: <https://www.nysora.com/educational-updates/why-is-an-us-guided-paravertebral-block-challenging/>
 32. Murata H, Nakamoto T, Yoshida T, Karmakar MK. NYSORA [Internet]. New York: NYSORA; 1994. Sonography of the lumbar paravertebral space and considerations for the ultrasound-guided lumbar plexus block; 15. 9. 2018. [pristupljeno 1. 6. 2024.]. Dostupno na: <https://www.nysora.com/topics/regional-anesthesia-for-specific-surgical-procedures/lower-extremity-regional-anesthesia-for-specific-surgical-procedures/sonography-of-the-lumbar-paravertebral-space-and-considerations-for-the-ultrasound-guided-lumbar-plexus-block/>
 33. Coppens S, Gidts J, Huynen P, Van De Velde M, Joshi G, on behalf of the PROSPECT Working Group collaboration. Pain management after open inguinal hernia repair: an updated systematic review and procedure-specific postoperative pain management (PROSPECT/ESRA) recommendations. *Acta anaesthesiologica Belgica*. 2020;71(Supplement 1):45–56.

34. Krishnan S, Cascella M. Erector Spinae Plane Block. U: StatPearls [Internet]. Treasure Island (FL): StatPearls Publishing; 2024 Jan- . [pristupljeno 1. 6. 2024.]. Dostupno na: <https://www.ncbi.nlm.nih.gov/books/NBK545305/>
35. NYSORA [Internet]. New York: NYSORA; 1994. Erector Spinae Plane Nerve Block. [pristupljeno 1. 6. 2024.]. Dostupno na: <https://www.nysora.com/erector-spinae-plane-block/>
36. Forero M, Adhikary SD, Lopez H, Tsui C, Chin KJ. The Erector Spinae Plane Block: A Novel Analgesic Technique in Thoracic Neuropathic Pain. *Reg Anesth Pain Med.* 2016;41(5):621-7. doi:10.1097/AAP.0000000000000451
37. Rad A. Erector spinae muscles. 3. 11. 2023. U: Kenhub [Internet]. Leipzig: Kenhub; 2012. [pristupljeno 1. 6. 2024.]. Dostupno na: <https://www.kenhub.com/en/library/anatomy/erector-spinae-muscles>
38. Davies RG, Myles PS, Graham JM. A comparison of the analgesic efficacy and side-effects of paravertebral vs epidural blockade for thoracotomy--a systematic review and meta-analysis of randomized trials [published correction appears in *Br J Anaesth.* 2007 Nov;99(5):768]. *Br J Anaesth.* 2006;96(4):418-426. doi:10.1093/bja/ael020
39. Forero M, Rajarathinam M, Adhikary S, Chin KJ. Continuous Erector Spinae Plane Block for Rescue Analgesia in Thoracotomy After Epidural Failure: A Case Report. *A A Case Rep.* 2017;8(10):254-256. doi:10.1213/XAA.0000000000000478
40. Muñoz F, Cubillos J, Bonilla AJ, Chin KJ. Erector spinae plane block for post-operative analgesia in pediatric oncological thoracic surgery. *Can J Anesth.* 2017;64(8):880-882. doi:10.1007/s12630-017-0894-0
41. Hernandez MA, Palazzi L, Lapalma J, Forero M, Chin KJ. Erector Spinae Plane Block for Surgery of the Posterior Thoracic Wall in a Pediatric Patient. *Reg Anesth Pain Med.* 2018;43(2):217-219. doi:10.1097/AAP.0000000000000716

42. Aksu C, Gürkan Y. Ultrasound-guided bilateral erector spinae plane block could provide effective postoperative analgesia in laparoscopic cholecystectomy in paediatric patients. *Anaesth Crit Care Pain Med.* 2019;38(1):87-88. doi:10.1016/j.accpm.2018.03.008
43. Thomas DT, Tulgar S. Ultrasound-guided Erector Spinae Plane Block in a Child Undergoing Laparoscopic Cholecystectomy. *Cureus.* 2018;10(2):e2241. doi:10.7759/cureus.2241
44. Aksu C, Şen MC, Akay MA, Baydemir C, Gürkan Y. Erector Spinae Plane Block vs Quadratus Lumborum Block for pediatric lower abdominal surgery: A double blinded, prospective, and randomized trial. *J Clin Anesth.* 2019;57:24-28. doi:10.1016/j.jclinane.2019.03.006
45. Aksu C, Gurkan Y. Defining the Indications and Levels of Erector Spinae Plane Block in Pediatric Patients: A Retrospective Study of Our Current Experience. *Cureus.* 2019;11(8):e5348. doi:10.7759/cureus.5348
46. Tulgar S, Selvi O, Senturk O, Serifsoy TE, Thomas DT. Ultrasound-guided Erector Spinae Plane Block: Indications, Complications, and Effects on Acute and Chronic Pain Based on a Single-center Experience. *Cureus.* 2019;11(1):e3815. doi:10.7759/cureus.3815
47. Vadera HK, Mistry T. Erector spinae plane block: Anatomical landmark-guided technique. *Saudi J Anaesth.* 2019;13(3):268-269. doi:10.4103/sja.SJA_780_18
48. Yao Y, Fu S, Dai S, et al. Impact of ultrasound-guided erector spinae plane block on postoperative quality of recovery in video-assisted thoracic surgery: A prospective, randomized, controlled trial. *J Clin Anesth.* 2020;63:109783. doi:10.1016/j.jclinane.2020.109783
49. Shim JG, Ryu KH, Kim PO, et al. Evaluation of ultrasound-guided erector spinae plane block for postoperative management of video-assisted thoracoscopic surgery: a prospective, randomized, controlled clinical trial. *J Thorac Dis.* 2020;12(8):4174-4182. doi:10.21037/jtd-20-689

50. Taketa Y, Irisawa Y, Fujitani T. Comparison of ultrasound-guided erector spinae plane block and thoracic paravertebral block for postoperative analgesia after video-assisted thoracic surgery: a randomized controlled non-inferiority clinical trial. *Reg Anesth Pain*. doi:10.1136/rapm-2019-100827
51. Zhao H, Xin L, Feng Y. The effect of preoperative erector spinae plane vs. paravertebral blocks on patient-controlled oxycodone consumption after video-assisted thoracic surgery: A prospective randomized, blinded, non-inferiority study. *J Clin Anesth*. 2020;62:109737. doi: 10.1016/j.jclinane.2020.109737
52. Kot P, Rodriguez P, Granell M, et al. The erector spinae plane block: a narrative review. *Korean J Anesthesiol*. 2019;72(3):209-220. doi:10.4097/kja.d.19.00012
53. Damjanovska M, Stopar Pintaric T, Cvetko E, Vlassakov K. The ultrasound-guided retrolaminar block: volume-dependent injectate distribution. *J Pain Res*. 2018;11:293-299. doi:10.2147/JPR.S153660
54. Pfeiffer G, Oppitz N, Schöne S, Richter-Heine I, Höhne M, Koltermann C. Analgesie der Achselhöhle durch Paravertebralkatheter in Laminartechnik. *Anaesthesist*. 2006;55(4):423-7. Njemački. doi:10.1007/s00101-005-0969-0
55. Horlocker TT, Vandermeulen E, Kopp SL, Gogarten W, Leffert LR, Benzon HT. Regional Anesthesia in the Patient Receiving Antithrombotic or Thrombolytic Therapy: American Society of Regional Anesthesia and Pain Medicine Evidence-Based Guidelines (Fourth Edition). *Reg Anesth Pain Med*. 2018;43(3):263-309. doi:10.1097/AAP.0000000000000763
56. Nobukuni K, Hatta M, Nakagaki T, Yoshino J, Obuchi T, Fujimura N. Retrolaminar versus epidural block for postoperative analgesia after minor video-assisted thoracic surgery: a retrospective, matched, non-inferiority study. *J Thorac Dis*. 2021;13(5):2758-2767. doi:10.21037/jtd-21-238
57. Karaca NK, Akyol F. Retrolaminar Block for Post-Operative Analgesia in Patients Undergoing Lumbar Herniectomy Surgery. *Haydarpasa Numune Med J*. 2023;63(2):148-152. doi:10.14744/hnhj.2021.48658

58. Voscopoulos C, Palaniappan D, Zeballos J, Ko H, Janfaza D, Vlassakov K. The ultrasound-guided retrolaminar block. *Can J Anaesth.* 2013;60(9):888-895. doi:10.1007/s12630-013-9983-x
59. Tao T, Zhou Q. Efficacy of erector spinae block versus retrolaminar block for postoperative analgesia following posterior lumbar surgery. *Nan Fang yi ke da xue xue bao.* 2019;39(6):736-739. doi:10.12122/j.issn.1673-4254.2019.06.17
60. Onishi E, Toda N, Kameyama Y, Yamauchi M. Comparison of clinical efficacy and anatomical investigation between retrolaminar block and erector spinae plane block. *BioMed Res Int.* 2019;2019:2578396. doi:10.1155/2019/2578396
61. Adhikary SD, Bernard S, Lopez H, Chin KJ. Erector Spinae Plane Block Versus Retrolaminar Block: A Magnetic Resonance Imaging and Anatomical Study. *Reg Anesth Pain Med.* 2018;43(7):756-762. doi:10.1097/AAP.0000000000000798
62. Murouchi T, Yamakage M. Retrolaminar block: analgesic efficacy and safety evaluation. *J Anesth.* 2016;30(6):1003-1007. doi:10.1007/s00540-016-2230-1
63. Kamel AAF, Fahmy AM, Medhat MM, Ali Elmesallamy WAE, Salem DAE. Retrolaminar block for opioid-free anaesthesia and enhanced recovery after posterior lumbar discectomy: A randomised controlled study. *Indian J Anaesth.* 2024;68(3):261-266. doi:10.4103/ija.ija_773_23
64. Ho AM-H, Buck R, Latmore M, Levine M, Karmakar MK. Intercostal nerve block - landmarks and nerve stimulator technique. 12. 6. 2018. NYSORA [Internet]. New York: NYSORA; 1994. [pristupljeno 10. 6. 2024.]. Dostupno na: <https://www.nysora.com/topics/regional-anesthesia-for-specific-surgical-procedures/thorax/intercostal-nerve-block/>
65. Baxter CS, Singh A, Ajib FA, et al. Intercostal Nerve Block (2023). U: StatPearls. [Internet]. Treasure Island (FL): StatPearls Publishing; 2024 Jan- . [pristupljeno 10. 6. 2024.]. Dostupno na: <https://www.ncbi.nlm.nih.gov/books/NBK482273/>
66. Lopez-Rincon RM, Hendrix JM, Kumar V. Ultrasound-Guided Intercostal Nerve Block. 19. 6. 2023. U: StatPearls [Internet]. Treasure Island (FL): StatPearls

- Publishing; 2024 Jan- . [pristupljeno 10. 6. 2024.]. Dostupno na: <https://www.ncbi.nlm.nih.gov/books/NBK555900/>
67. NYSORA [Internet]. New York: NYSORA; 1994. Tips for an Intercostal Nerve Block; 30. 1. 2024. [pristupljeno 10. 6. 2024.]. Dostupno na: <https://www.nysora.com/news/tips-for-an-intercostal-nerve-block-2/>
68. Hariharan S, Moriggl B. Ultrasound guided intercostal nerve steroid injection. 6. 8. 2019. U: ASRA Pain Medicine [Internet]. Pittsburgh: American Society of Regional Anesthesia and Pain Medicine. [pristupljeno 10. 6. 2024.]. Dostupno na: <https://www.asra.com/news-publications/asra-updates/blog-landing/legacy-b-blog-posts/2019/08/06/ultrasound-guided-intercostal-nerve-steroid-injection>
69. Battista C, Krishnan S. Pectoralis Nerve Block. 25. 6. 2023. U: StatPearls [Internet]. Treasure Island (FL): StatPearls Publishing; 2024 Jan- . [pristupljeno 10. 6. 2024.]. Dostupno na: <https://www.ncbi.nlm.nih.gov/books/NBK547691/>
70. Blanco R, Barrington MJ. Pectoralis and Serratus Plane Nerve Blocks. 15. 9. 2018. U: NYSORA Internet]. New York: NYSORA; 1994. [pristupljeno 10. 6. 2024.]. Dostupno na: <https://www.nysora.com/topics/regional-anesthesia-for-specific-surgical-procedures/thorax/pectoralis-serratus-plane-blocks/>
71. Ortiz J. Pecs I and Pecs II Blocks. 7. 8. 2019. U: ASRA Pain Medicine [Internet]. Pittsburgh: American Society of Regional Anesthesia and Pain Medicine. [pristupljeno 11.6.2024.]. Dostupno na: <https://www.asra.com/news-publications/asra-updates/blog-landing/legacy-b-blog-posts/2019/08/07/pecs-i-and-pecs-ii-blocks>
72. Blanco R, Parras T, McDonnell JG, Prats-Galino A. Serratus plane block: a novel ultrasound-guided thoracic wall nerve block. *Anaesthesia*. 2013;68(11):1107-1113. doi:10.1111/anae.12344
73. Southgate SJ, River GF, Herbst MK. Ultrasound-Guided Serratus Anterior Blocks. 12. 2. 2024. U: StatPearls [Internet]. Treasure Island (FL): StatPearls Publishing; 2024 Jan- . [pristupljeno 11. 6. 2024.]. Dostupno na: <https://www.ncbi.nlm.nih.gov/books/NBK538476/>

74. Biswas A, Castanov V, Li Z, et al. Serratus Plane Block: A Cadaveric Study to Evaluate Optimal Injectate Spread. *Reg Anesth Pain Med*. 2018;43(8):854-858. doi: 10.1097/AAP.0000000000000848
75. Buttner R, Cherian N. Serratus Anterior Plane Block. 30. 11. 2021. U: Life in the Fat Line (LIFTL) [Internet]. [pristupljeno 12. 6. 2024.]. Dostupno na: <https://litfl.com/serratus-anterior-plane-block/>
76. Tsai HC, Yoshida T, Chuang TY, et al. Transversus Abdominis Plane Block: An Updated Review of Anatomy and Techniques. *Biomed Res Int*. 2017;2017:8284363. doi:10.1155/2017/8284363
77. Rafi AN. Abdominal field block: a new approach via the lumbar triangle. *Anaesthesia*. 2001;56(10):1024-1026. doi:10.1046/j.1365-2044.2001.02279-40.x
78. Rozen WM, Tran TM, Ashton MW, Barrington MJ, Ivanusic JJ, Taylor GI. Refining the course of the thoracolumbar nerves: a new understanding of the innervation of the anterior abdominal wall. *Clin Anat*. 2008;21(4):325-333. doi:10.1002/ca.20621
79. Elsharkawy H, Bendtsen TF. Ultrasound-guided Transversus Abdominis Plane and Quadratus Lumborum Nerve Blocks. 13. 5. 2022. U: NYSORA [Internet]. New York: NYSORA; 1994 [pristupljeno 17. 6. 2024.]. Dostupno na: <https://www.nysora.com/topics/regional-anesthesia-for-specific-surgical-procedures/abdomen/ultrasound-guided-transversus-abdominis-plane-quadratus-lumborum-blocks/>
80. Hammi C, Ahn K. Transversus Abdominis Plane Block. 29. 1. 2023. U: StatPearls [Internet]. Treasure Island (FL): StatPearls Publishing; 2024 Jan- . [pristupljeno 17. 6. 2024.]. Dostupno na: <https://www.ncbi.nlm.nih.gov/books/NBK547730/>
81. Mavarez AC, Hendrix JM, Ahmed AA. Transabdominal Plane Block. 13. 11. 2023. U: StatPearls [Internet]. Treasure Island (FL): StatPearls Publishing; 2024 Jan- . [pristupljeno 17. 6. 2024.]. Dostupno na: <https://www.ncbi.nlm.nih.gov/books/NBK560527/>

82. NYSORA [Internet]. New York: NYSORA; 1994. Ultrasound-Guided Transversus Abdominis Plane (TAP) Block; 13. 5. 2022. [pristupljeno 17. 6. 2024.]. Dostupno na: <https://www.nysora.com/pain-management/ultrasound-guided-transversus-abdominis-plane-tap-block/>
83. Uten T, Chesnais M, van de Velde M, Raeder J, Beloeil H; PROSPECT Working group of the European Society of Regional Anaesthesia Pain therapy (ESRA). Pain management after open colorectal surgery: An update of the systematic review and procedure-specific postoperative pain management (PROSPECT) recommendations. *Eur J Anaesthesiol.* 2024;41(5):363-366. doi:10.1097/EJA.0000000000001978
84. Lirk P, Badaoui J, Stuempflen M, Hedayat M, Freys MS, Joshi, Girish P; for the PROSPECT group of the European Society for Regional Anaesthesia and Pain Therapy (ESRA). PROCEDURE-SPECIFIC postoperative pain management guideline for laparoscopic colorectal surgery: A systematic review with recommendations for postoperative pain management. *Eur J Anaesthesiol.* 2024;41:161-173. doi:10.1097/EJA.0000000000001945
85. Freys JC, Bigalke SM, Mertes M, Lobo DN, Pogatzki-Zahn EM, Freys SM; The PROSPECT Working Group of the European Society of Regional Anaesthesia and Pain Therapy (ESRA). Perioperative pain management for appendectomy: A systematic review and Procedure-specific Postoperative Pain Management recommendations. *Eur J Anaesthesiol.* 2024;41(3):174-187. doi:10.1097/EJA.0000000000001953
86. Lirk P, Thiry J, Bonnet MP, Joshi GP, Bonnet F. Pain management after laparoscopic hysterectomy: systematic review of literature and PROSPECT recommendations. *Reg Anesth Pain Med.* 2019;44(4):425-436. doi:10.1136/rapm-2018-100024
87. Macfater H, Xia W, Srinivasa S, Hill AG, Van De Velde M, Joshi GP; PROSPECT collaborators. Evidence-Based Management of Postoperative Pain in Adults Undergoing Laparoscopic Sleeve Gastrectomy. *World J Surg.* 2019;43(6):1571-1580. doi:10.1007/s00268-019-04934-y

88. Lemoine A, Witdouck A, Beloeil H, Bonnet F; PROSPECT Working Group Of The European Society Of Regional Anaesthesia And Pain Therapy (ESRA). PROSPECT guidelines update for evidence-based pain management after prostatectomy for cancer. *Anaesth Crit Care Pain Med.* 2021;40(4):100922. doi:10.1016/j.accpm.2021.100922
89. Roofthoof E, Joshi GP, Rawal N, Van de Velde M; PROSPECT Working Group* of the European Society of Regional Anaesthesia and Pain Therapy and supported by the Obstetric Anaesthetists' Association. PROSPECT guideline for elective caesarean section: updated systematic review and procedure-specific postoperative pain management recommendations. *Anaesthesia.* 2021;76(5):665-680. doi:10.1111/anae.15339
90. Hebbard PD, Barrington MJ, Vasey C. Ultrasound-guided continuous oblique subcostal transversus abdominis plane blockade: description of anatomy and clinical technique. *Reg Anesth Pain Med.* 2010;35(5):436-441. doi:10.1097/aap.0b013e3181e66702
91. Grzybowski JS, Schroeder KM. How I do it: Ultrasound-guided rectus sheath blocks. 12. 5. 2023. U: ASRA Pain Medicine [Internet]. Pittsburgh: American Society of Regional Anesthesia and Pain Medicine. [pristupljeno 18. 6. 2024.]. Dostupno na: <https://www.asra.com/news-publications/asra-newsletter/newsletter-item/asra-news/2023/05/12/how-i-do-it-ultrasound-guided-rectus-sheath-blocks>
92. Schleich DL. Schmerzlose Operationen. 4. izd. Berlin: Springer Verlag; 1899. Str.240–58.
93. NYSORA [Internet]. New York: NYSORA; 1994. Rectus Sheath Block in 4 Steps; 12. 5. 2022. [pristupljeno 18. 6. 2024.]. Dostupno na: <https://www.nysora.com/general/rectus-sheath-block-in-4-steps/>
94. NYSORA [Internet]. New York: NYSORA; 1994. Truncal and Cutaneous Nerve Blocks; 20. 9. 2013. [pristupljeno 18. 6. 2024.]. Dostupno na: <https://www.nysora.com/techniques/truncal-and-cutaneous-blocks/truncal-and-cutaneous-blocks/>

95. Webster K. Ultrasound guided rectus sheath block - analgesia for abdominal surger. *Update Anaesth.* 2010;26:12–7.
96. Craig R. Rectus Sheath. U: European Society for Paediatric Anaesthesiology. (ESPA) [Internet]. Prague: European Society for Paediatric Anaesthesiology; 2009. [pristupljeno 18. 6. 2024.]. Dostupno na: <https://www.euroespa.com/science-education/specialized-sections/espa-pain-committee/us-regional-anaesthesia/truncal-blocks/rectus-sheath/>
97. Khedkar SM, Bhalerao PM, Yemul-Golhar SR, Kelkar KV. Ultrasound-guided ilioinguinal and iliohypogastric nerve block, a comparison with the conventional technique: An observational study. *Saudi J Anaesth.* 2015;9(3):293-297. doi:10.4103/1658-354X.154730
98. Shoeibi G, Babakhani B, Mohammadi SS. The efficacy of ilioinguinal-iliohypogastric and intercostal nerve co-blockade for postoperative pain relief in kidney recipients. *Anesth Analg.* 2009;108(1):330-333. doi:10.1213/ane.0b013e31818c1b13
99. Wehbe SA, Ghulmiyyah LM, Dominique el-KH, et al. Prospective randomized trial of iliohypogastric-ilioinguinal nerve block on post-operative morphine use after inpatient surgery of the female reproductive tract. *J Negat Results Biomed.* 2008;7:11. doi:10.1186/1477-5751-7-11
100. Bischoff JM, Koscielniak-Nielsen ZJ, Kehlet H, Werner MU. Ultrasound-guided ilioinguinal/iliohypogastric nerve blocks for persistent inguinal postherniorrhaphy pain: a randomized, double-blind, placebo-controlled, crossover trial. *Anesth Analg.* 2012;114(6):1323-1329. doi:10.1213/ANE.0b013e31824d6168
101. Willschke H, Bösenberg A, Marhofer P, et al. Ultrasonographic-guided ilioinguinal/iliohypogastric nerve block in pediatric anesthesia: what is the optimal volume?. *Anesth Analg.* 2006;102(6):1680-1684. doi:10.1213/01.ane.0000217196.34354.5a
102. Craig R. Ilioinguinal/iliohypogastric block. U: European Society for Paediatric Anaesthesiology (ESPA). Prague: European Society for Paediatric

- Anaesthesiology; 2009. [pristupljeno 19. 6. 2024.]. Dostupno na: <https://www.euroespa.com/science-education/specialized-sections/espa-pain-committee/us-regional-anaesthesia/truncal-blocks/ilioinguinaliliohypogastric-block/>
103. Tan J, Chin KJ. How I do it: Transversalis fascia plane block. 2. 5. 2024. U: ASRA Pain Medicine [Internet]. Pittsburgh; American Society of Regional Anesthesia and Pain Medicine. [pristupljeno 19. 6. 2024.]. Dostupno na: <https://www.asra.com/news-publications/asra-newsletter/newsletter-item/asra-news/2024/05/02/how-i-do-it-transversalis-fascia-plane-block>
104. Ultrasound for Regional Anesthesia (USRA) [Internet]. Toronto: Toronto Western Hospital. Transversalis fascia plane block. [pristupljeno 19. 6. 2024.]. Dostupno na: <https://usra.ca/regional-anesthesia/specific-blocks/trunk/tfpblock.php>
105. Black ND, Malhas L, Jin R, Bhatia A, Chan VWS, Chin KJ. The analgesic efficacy of the transversalis fascia plane block in iliac crest bone graft harvesting: a randomized controlled trial. *Korean J Anesthesiol.* 2019;72(4):336-343. doi:10.4097/kja.d.18.00352
106. Abdelbaser I, Mageed NA, El-Emam EM, ALseoudy MM, Elmorsy MM. Preemptive analgesic efficacy of ultrasound-guided transversalis fascia plane block in children undergoing inguinal herniorrhaphy: a randomized, double-blind, controlled study. *Korean J Anesthesiol.* 2021;74(4):325-332. doi:10.4097/kja.20601
107. Abdelbaser I, Salah DM, Ateyya AA, Abdo MI. Ultrasound-guided transversalis fascia plane block versus lateral quadratus lumborum plane block for analgesia after inguinal herniotomy in children: a randomized controlled non-inferiority study. *BMC Anesthesiol.* 2023;23(1):82. doi:10.1186/s12871-023-02043-x
108. Fouad AZ, Abdel-Aal IRM, Gadelrab MRMA, Mohammed HMES. Ultrasound-guided transversalis fascia plane block versus transmuscular quadratus lumborum block for post-operative analgesia in inguinal hernia repair. *Korean J Pain.* 2021;34(2):201-209. doi:10.3344/kjp.2021.34.2.201

109. López-González JM, López-Álvarez S, Jiménez Gómez BM, Areán González I, Illodo Miramontes G, Padín Barreiro L. Ultrasound-guided transversalis fascia plane block versus anterior transversus abdominis plane block in outpatient inguinal hernia repair. *Rev Esp Anesthesiol Reanim*. 2016;63(9):498-504. doi:10.1016/j.redar.2016.02.005
110. Nair A, Dudhedia U, Rangaiah M, Borkar N. Ultrasound-guided transversalis fascia plane block for postoperative analgesia: A systematic review and meta-analysis. *Indian J Anaesth*. 2023;67(4):331-342. doi:10.4103/ija.ija_43_23
111. Choudhary J, Mishra AK, Jadhav R. Transversalis Fascia Plane Block for the Treatment of Chronic Postherniorrhaphy Inguinal Pain: A Case Report. *A A Pract*. 2018;11(3):57-59. doi:10.1213/XAA.0000000000000730
112. Aydin ME, Bedir Z, Yayik AM, et al. Subarachnoid block and ultrasound-guided transversalis fascia plane block for caesarean section: A randomised, double-blind, placebo-controlled trial. *Eur J Anaesthesiol*. 2020;37(9):765-772. doi:10.1097/EJA.0000000000001222
113. Serifsoy TE, Tulgar S, Selvi O, et al. Evaluation of ultrasound-guided transversalis fascia plane block for postoperative analgesia in cesarean section: A prospective, randomized, controlled clinical trial. *J Clin Anesth*. 2020;59:56-60. doi:10.1016/j.jclinane.2019.06.025
114. Chilkoti GT, Gaur D, Saxena AK, Gupta A, Agarwal R, Jain S. Ultrasound-guided transversalis fascia plane block versus wound infiltration for both acute and chronic post-caesarean pain management - A randomised controlled trial. *Indian J Anaesth*. 2022;66(7):517-522. doi:10.4103/ija.ija_173_22
115. Borys M, Potręć-Studzińska B, Wiech M, et al. Transversus abdominis plane block and quadratus lumborum block did not reduce the incidence or severity of chronic postsurgical pain following cesarean section: a prospective, observational study. *Anesthesiol Intensive Ther*. 2019;51(4):257-261. doi:10.5114/ait.2019.88071

116. Huang C, Zhang X, Dong C, Lian C, Li J, Yu L. Postoperative analgesic effects of the quadratus lumborum block III and transversalis fascia plane block in paediatric patients with developmental dysplasia of the hip undergoing open reduction surgeries: a double-blinded randomised controlled trial. *BMJ Open*. 2021;11(2):e038992. doi:10.1136/bmjopen-2020-038992
117. Nielsen TD, Moriggl B, Barckman J, et al. Cutaneous anaesthesia of hip surgery incisions with iliohypogastric and subcostal nerve blockade: A randomised trial. *Acta Anaesthesiol Scand*. 2019;63(1):101-110. doi:10.1111/aas.13221
118. Elsharkawy H, El-Boghdadly K, Barrington M. Quadratus Lumborum Block: Anatomical Concepts, Mechanisms, and Techniques. *Anesthesiology*. 2019;130(2):322-335. doi:10.1097/ALN.0000000000002524
119. Elsharkawy H. How I do it: Ultrasound-guided Quadratus Lumborum Block. 6. 2. 2022. U: ASRA Pain Medicine [Internet]. Pittsburgh: American Society of Regional Anesthesia and Pain Medicine. [pristupljeno 19. 6. 2024.]. Dostupno na: <https://www.asra.com/news-publications/asra-updates/blog-landing/legacy-b-blog-posts/2022/02/06/ultrasound-guided-quadratus-lumborum-block-how-do-i-do-it->
120. Dhanjal S, Tonder S. Quadratus Lumborum Block. 14. 8. 2023. U: StatPearls [Internet]. Treasure Island (FL): StatPearls Publishing; 2024 Jan- . [pristupljeno 19. 6. 2024.]. Dostupno na: <https://www.ncbi.nlm.nih.gov/books/NBK537212/>
121. Tesarz J, Hoheisel U, Wiedenhöfer B, Mense S. Sensory innervation of the thoracolumbar fascia in rats and humans. *Neuroscience*. 2011;194:302-308. doi:10.1016/j.neuroscience.2011.07.066
122. Horlocker TT, Vandermeulen E, Kopp SL, Gogarten W, Leffert LR, Benzon HT. Regional Anesthesia in the Patient Receiving Antithrombotic or Thrombolytic Therapy: American Society of Regional Anesthesia and Pain Medicine Evidence-Based Guidelines (Fourth Edition) [published correction appears in Reg Anesth Pain Med. 2018;43(5):566. doi:10.1097/AAP.0000000000000807.

Vandermeulen, Erik [corrected to Vandermeulen, Erik]. *Reg Anesth Pain Med.* 2018;43(3):263-309. doi:10.1097/AAP.0000000000000763

ŽIVOTOPIS

Moje ime je Adnan Isaković, rođen sam 12. ožujka 2000. godine u Sisku. Po završetku Osnovne škole „Braća Bobetko“ u Sisku, svoje obrazovanje nastavljam u Islamskoj gimnaziji dr. Ahmeda Smajlovića u Zagrebu. Maturirao sam 2018. godine uz priznanje učenika generacije i iste godine upisao Medicinski fakultet Sveučilišta u Zagrebu. Od akademske godine 2019./2020. do 2020./2021. radio sam kao demonstrator na Katedri za anatomiju i kliničku anatomiju. Od akademske godine 2022./2023. do 2023./2024. sam dio vodstva Studentske sekcije za anesteziologiju.