

# Suvremeni pristup korekciji presbiopije

---

**Kovač, Rafael Toni**

**Master's thesis / Diplomski rad**

**2024**

*Degree Grantor / Ustanova koja je dodijelila akademski / stručni stupanj:* **University of Zagreb, School of Medicine / Sveučilište u Zagrebu, Medicinski fakultet**

*Permanent link / Trajna poveznica:* <https://um.nsk.hr/um:nbn:hr:105:953515>

*Rights / Prava:* [In copyright](#)/[Zaštićeno autorskim pravom.](#)

*Download date / Datum preuzimanja:* **2024-07-22**



*Repository / Repozitorij:*

[Dr Med - University of Zagreb School of Medicine Digital Repository](#)



**SVEUČILIŠTE U ZAGREBU  
MEDICINSKI FAKULTET**

**Rafael Toni Kovač**

**Suvremeni pristup korekciji presbiopije**

**DIPLOMSKI RAD**



**Zagreb, 2024.**

Ovaj diplomski rad izrađen je na Katedri za oftalmologiju i optometriju Medicinskog fakulteta u Zagrebu pod vodstvom izv. prof. dr. sc. Mire Kalauza i predan je na ocjenu u akademskoj godini 2023./2024.

## **POPIS KRATICA**

FDA – Food and Drug Administration

IOL – Intraokularna leća

LBV - Laser Blended Vision

MoIOL – Monofokalna Intraokularna leća

MuIOL – Multifokalna Intraokularna leća

OCT – Optička Koherentna Tomografija

PresbyLASIK – Presbyopic Laser in situ Keratomileusis

RLE – Refractive Lens Exchange

# SADRŽAJ

<b>SAŽETAK.....</b>	<b>1</b>
<b>SUMMARY .....</b>	<b>2</b>
<b>UVOD .....</b>	<b>3</b>
<b>1. ANATOMIJA I FIZIOLOGIJA OKA.....</b>	<b>4</b>
1.1. ANATOMIJA OKA .....	4
<b>2. PRESBIOPIJA.....</b>	<b>10</b>
2.1. OSNOVNE ZNAČAJKE PRESBIOPIJE .....	10
2.2. EPIDEMIOLOGIJA PRESBIOPIJE .....	10
2.3. PATOFIZIOLOGIJA PRESBIOPIJE .....	11
2.4. KLINIČKA SLIKA .....	12
2.5. DIJAGNOZA .....	12
<b>3. KOREKCIJA PRESBIOPIJE .....</b>	<b>15</b>
3.1. UVOD .....	15
<b>3.2. NEKIRURŠKE METODE.....</b>	<b>15</b>
3.2.1. Dioptrijske naočale.....	15
3.2.2. Kontaktne leće .....	16
<b>3.3. KIRURŠKE METODE .....</b>	<b>17</b>
3.3.1. Uvod .....	17
3.3.2. Intraokularne leće.....	18
3.3.2.1. Monofokalne intraokularne leće.....	18
3.3.2.2. Multifokalne intraokularne leće .....	19
3.3.2.3. Intraokularne leće s produljenim fokusom .....	20
3.3.2.4. Akomodacijske intraokularne leće .....	20
3.3.3. Rožnični umetci.....	21
3.3.4. PresbyLASIK.....	23
<b>3.4. BUDUĆNOST KOREKCIJE PRESBIOPIJE .....</b>	<b>24</b>
3.4.1. Farmakološka terapije .....	24
3.4.2. Optoelektroničke naočale .....	24

<b>ZAKLJUČAK .....</b>	<b>26</b>
<b>LITERATURA .....</b>	<b>27</b>
<b>POPIS SLIKA .....</b>	<b>33</b>
<b>ZAHVALE.....</b>	<b>34</b>
<b>ŽIVOTOPIS .....</b>	<b>35</b>

# SAŽETAK

## Suvremeni pristup korekciji presbiopije

Autor : Rafael Toni Kovač

Akomodacija je sposobnost oka da uz rad akomodacijskog aparata modulira dioptrijsku snagu leće i tako stvori jasnu sliku na mrežnici od objekata na različitim udaljenostima. Akomodacijski aparat čine leća, kapsula leće, cilijarno tijelo, cilijarni mišić, zonularna vlakna i žilnica.

Presbiopija ili staračka dalekovidnost definirana je kao smanjenje ili gubitak akomodacije ovisno o dobi. Ona nastaje kao rezultat promjena u cilijarnom mišiću, zonulama, kapsuli leće i u strukturi same leće. Postoje brojne teorije kojima se pokušava objasniti nastanak presbiopije od kojih je najizglednija teorija multifaktorske etiologije.

Simptomi uključuju neadekvatnu oštrinu vida na blizu, glavobolju i zamor očiju. Zbog negativnog utjecaja na kvalitetu života zahvaćenih, ispravan odabir modaliteta korekcije presbiopije iznimno je bitna i mora biti personaliziran za svakog pacijenta.

Danas se u korekciji presbiopije koristi mnoštvo različitih metoda. Klasičan pristup je korekcija uz pomoć naočala i kontaktnih leća. No, zbog sve veće želje pacijenata za neovisnošću o spomenutim pomagalicama, razvijene su i brojne kirurške tehnike za staračku dalekovidnost. Lentikularni pristup podrazumijeva implantaciju intraokularnih leća (IOL) koje se mogu podijeliti na monofokalne, multifokalne, proširenog raspona vida i akomodacijske. Također se rabe i tehnike modifikacije rožnice, bilo laserskom tehnikom kao kod PresbyLASIK-a, bilo implantacijom umetaka u tkivo rožnice. Osim toga, istražuju se i brojne druge metode poput farmakoloških agensa i optoelektroničkih leća kao alternativne moderne metode korekcije.

Ključne riječi: akomodacija, presbiopija, intraokularna leća, rožnični umetak, vidna oštrina

## **SUMMARY**

### **Modern approach to the correction of presbyopia**

Author : Rafael Toni Kovač

Accommodation is the ability of the eye to create a clear retinal image from objects at different distances by changing the shape of the lens and thus changing its optical power. This occurs due to the effort of the accommodative apparatus, which consists of the lens, the lens capsule, the ciliary body and muscle, zonular fibers, and the choroid.

Presbyopia, or age-related farsightedness, is defined as the decrease or loss of accommodation due to aging. It occurs as a result of changes in the ciliary muscle, zonules, lens capsule, and the lens itself. Numerous theories attempt to explain the onset of presbyopia, with the most plausible being the theory of multifactorial etiology.

Symptoms include, in addition to unsatisfactory near vision sharpness, headaches, and eye strain. Due to the negative impact on the quality of life of those affected, the correct selection of presbyopia correction modalities is of great importance and must be personalized to every patient's needs. Today, numerous different methods are used to correct presbyopia. The classic examples are the use of spectacles and contact lenses. Due to the increasing desire of patients for spectacle independence, numerous surgical procedures for age-related farsightedness have been developed. The lenticular approach involves the implantation of intraocular lenses, which can be monofocal, multifocal, with an extended depth-of-focus and accommodative. The corneal approach includes modification of the corneal tissue either using laser technology like in the case of PresbyLASIK, or by implanting inlays into the corneal tissue. Currently there are also numerous other methods being explored as alternative correction methods, including pharmacological treatment and optoelectronic lenses.

Keywords: accommodation, presbyopia, intraocular lens, corneal inlay, visual acuity



## UVOD

Presbiopija, staračka dalekovidnost, poremećaj je akomodacije koji pogađa značajan dio starije populacije. Ovo stanje nastaje zbog postupnog ukrućivanja i gubitka elastičnosti očne leće ali i smanjene funkcije ostalih komponenti akomodacijskog aparata otežavajući sposobnost fokusiranja na bliske predmete. S obzirom na sve dulji životni vijek i sve veću potrebu za održavanjem kvalitete života starijih osoba, učinkovite metode korekcije presbiopije od iznimne su važnosti. Iako se tradicionalni pristupi poput naočala za čitanje i bifokalne leća i dalje koriste kao metode korekcije, one često ne zadovoljavaju dinamičke zahtjeve modernog načina života.

Napredak u tehnologiji optičkih pomagala i nove tehnike u kirurškim zahvatima otvorile su put inovativnim metodama za korigiranje ovog globalnog poremećaja akomodacije. Ovaj rad istražuje suvremene metode korekcije, uključujući multifokalne kontaktne leće, umetke rožnice operacije zamjene leće ali metode koje su još raznim fazama istraživanja poput farmakoloških agensa.

Prvo poglavlje ovog rada rezervirano je za anatomiju i fiziologiju oka, pružajući temeljno razumijevanje struktura i funkcija koje su ključne za vid. Drugi dio detaljno opisuje stanje presbiopije, uključujući njezinu epidemiologiju, simptome i patofiziologiju. Treće je poglavlje posvećeno metodama korekcije presbiopije, s naglaskom na suvremene pristupe, njihove prednosti i nedostatke.

# 1. ANATOMIJA I FIZIOLOGIJA OKA

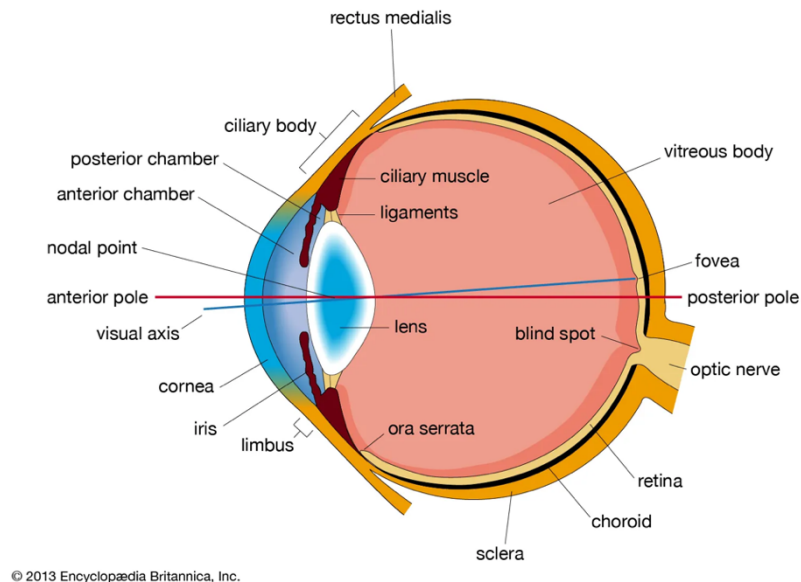
## 1.1. ANATOMIJA OKA

Oko je osjetilni organ vida smješten u središnjem prednjem dijelu orbite. Očnu jabučicu čine leća, očne sobice, sobna vodica, staklasto tijelo i ovojnice očne jabučice. Razlikujemo tri sloja očne jabučice: vanjsku vezivnu ovojnicu, srednju vaskularnu ovojnicu i unutarnju živčanu ovojnicu. (1)

Većinu vanjske ovojnicu čini vezivna bjeloočnica koja ima potpornu ulogu i na koju se vežu tetive očnih mišića omogućujući time kretnje očne jabučice. U prednjem dijelu oka, bjeloočnicu zamjenjuje prozirno tkivo rožnice. Rožnica zajedno s očnom vodicom, lećom i staklastim tijelom čini dioptrički aparat oka, skup prozirnih tvorbi kroz koje svjetlo prolazi na putu do mrežnice.

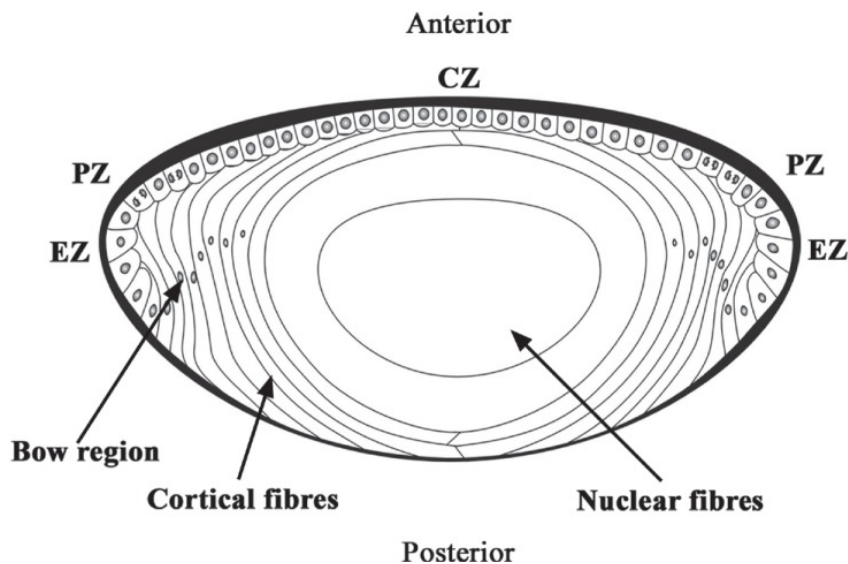
Srednju očnu ovojnicu, uveju, čine žilnica, cilijarno tijelo i šarenica. Glavna zadaća žilnice je neurovaskularnu opskrbu očnih struktura. Cilijarno tijelo je tkivo prstenaste strukture koje okružuje leću i sadrži cilijarni mišić. Cilijarni je mišić krucijalan glatki mišić čija kontrakcija mijenja refraktornu moć očne leće omogućujući akomodaciju oka na blizinu. Nadalje, radijalni nabori na prednjem dijelu cilijarnog tijela (lat. processus ciliares majores) sadrže kapilarnu mrežu koja stvara očnu vodicu. Šarenica ili iris je pigmentirani dio oka u čijem se središtu nalazi otvor – zjenica. Veličina zjenice regulirana je akcijom antagonističkih glatkih mišića: musculus sphincter pupillae i musculus dilatator pupillae. Musculus sphincter pupillae kontrakcijom dovodi suženja zjeničnog otvora i inerviran je parasimpatetičkim vlaknima, dok je musculus dilatator pod kontrolom simpatičkog živčanog sustava pupillae i kontrakcijom dovodi do širenja zjeničnog otvora. (2)

Unutarnju ovojnicu čini funkcionalno najbitniji sloj, mrežnica ili retina. Mrežnica sadrži fotoreceptore, štapiće i čunjiće, koji svjetlosne signale iz vanjskog svijeta pretvaraju u električne impulse koji se uz pomoć ostalih stanica i živčanih vlakna mrežnice dalje prenose u mozak preko optičkog živca. (3) Najosjetljiviji dio retine je žuta pjega (lat. Macula lutea). U središtu žute pjege nalazi se avaskularno udubljenje, fovea centralis, čija visoka koncentraciju čunjića ovo područje čini točkom najoštrijeg vida. (4)



Slika 1. Shematski prikaz anatomije oka, poprečni presjek. (Preuzeto s <https://cdn.britannica.com/78/4078-050-828D676A/section-eye.jpg>, datum pristupa – 24.6.2024.)

Leća je prozirna bikonveksna tvorba smještena iza šarenice. Sa cilijarnim tijelom ga povezuju zonularne niti. Ne sadrži krvne žile i dio je dioptričnog aparata oka. Substantia lentis čini glavninu mase leće i okružena je vezivnom kapsulom, capsula lentis, čije su glavne gradivne sastavnice kolagen tip IV, laminin, entaktin, perlekan, proteoglikani i fibronektin. Vezivna kapsula, osim što čini fizičku prepreku slobodnoj difuziji, igra važnu ulogu u mijenjaju oblika leće pri akomodaciji oka. Na prednjoj strani leće nalazi se jednoslojni kubični epitel bitan za opskrbu leće hranjivim tvarima i ionima iz očne vodice. Substantia lentis dijeli se na koru leće, cortex lentis, i jezgru leće, nucleus lentis. Glavninu leće čine lećna vlakna posložena jedna na druga u obliku lukovice. Lećna su vlakna zapravo epitelne stanice koje nakon migracije prema ekvatoru leće prolaze kroz proces diferencijacije im se izdužuju citoplazme, degradiraju staničnih organela i zgušnjavaju stanične membrane; ove promjene doprinose smanjenom raspršivanju svjetla pri prolasku zraka kroz vlakna. (5)



*Slika 2.* Shematski prikaz strukture leće, poprečni presjek. CZ- centralna zona, PZ- periferna zona, EZ- ekvatorijalna zona (Preuzeto s [https://www.researchgate.net/figure/The-anatomy-of-the-human-crystalline-lens\\_fig1\\_236909811](https://www.researchgate.net/figure/The-anatomy-of-the-human-crystalline-lens_fig1_236909811), datum pristupa 25.6.2024.)

Prednja očna sobica sprijeda je omeđena rožnicom dok ju straga okružuju šarenica i prednja površina leće.

Stražnja očna sobica sprijeda je omeđena šarenicom a straga ju okružuju cilijarno tijelo i leća. Obje su očne sobice ispunjene očnom vodicom koja je komponenta dioptričkog aparata oka ali sudjeluje i u prehrani avaskularnih tkiva rožnice i leće.

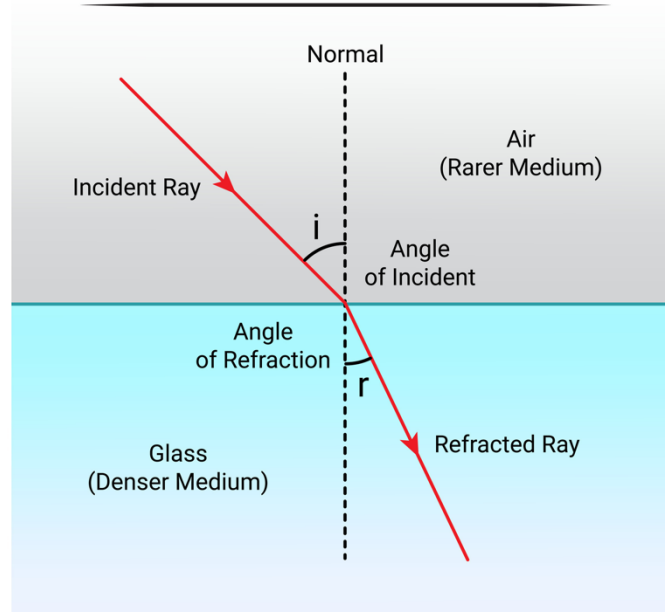
Staklasto je tijelo prozirna želatinozna tvorba koja čini ispunjuje većinu volumena očne jabučice. Građena je od umreženih tankih niti i tekućine staklastog tijela.

## 1.2. FIZIOLOGIJA VIDA

Vid jedan je od pet osjeta kojim primjenjujemo i razaznajemo svjetlo, boje, oblike i udaljenost predmeta vanjskog svijeta. Proces vida možemo podijeliti na tri glavne komponente. Prvi dio je ulazak svjetlosnih zraka u oko do mrežnice. Zatim dolazi do fototransdukcije, procesa u kojem se svjetlosna energija konvertira u bioelektrične promjene membranskih potencijala fotoreceptora mrežnice. Promjene električnog potencijala fotoreceptora dovodi do akcijskih potencijala koji se kroz vidni živac provode do viših moždanih centara.

Svjetlosne se zrake lome (refrakcija) kada se promjeni medij u kojem se kreću, osim kada padaju pod pravim kutem. Pri prolasku iz optički rjeđeg u optički gušći medij zrake koje padaju koso lome se prema okomici. Svaki medij ima svoj indeks loma koji što je veći jače lomi zrake svjetlosti. Indeks loma zraka iznosi 1.

### Refraction of Light Diagram



*Slika 3.* Shematski prikaz loma svjetlosti pri promjeni medija. Preuzeto s <https://static.vecteezy.com/system/resources/previews/025/747/570/original/refraction-of-light-diagram-free-vector.jpg>, datum pristupa 25.6.2024.)

Na putu do mrežnice, svjetlosne zrake lome se na 4 refrakcijske površine. Prva refrakcijska površina na kojoj se lome je prednja površina rožnice (indeks loma 1.376). Zatim se zrake lome na prelasku iz rožnice u očnu vodicu (indeks loma 1.336) prednje očne sobice. Treći lom svjetlosti je između očne vodice i leće (indeks loma 1.386). Zadnja promjena medija je iz tkiva leće u staklasto tijelo (indeks loma 1.336). Svjetlosne zrake stvaraju realnu, umanjenu i obrnutu sliku koje se kod emetropnog oka, oka bez refrakcijske greške, sijeku na mrežnici. (6)

Jakost leće ili optička moć je fizikalna veličina kojom opisujemo prelamanje zraka svjetlosti. Izražava se u dioptrijama i obrnuto je proporcionalna žarišnoj udaljenosti leće. Žarišna udaljenost označava udaljenost između centra leće i sjecišta paralelnih zraka koja prolaze kroz nju. Jakost leće od jedne dioptrije (1 D) je definirana kao leća žarišne udaljenosti od 1 metra. Plus (+) leće su konveksne i paralelne zrake koje prolaze kroz njih konvergiraju se u žarištu smještenom iza leće stvarajući realni sliku. Minus (-) leće su konkavne i prolaskom kroz njih se zrake divergiraju i teoretski sijeku u žarištu smještenom ispred leće stvarajući virtualni sliku predmeta. (6)

### 1.3. AKOMODACIJA

Akomodacija definirana je kao dinamička promjena dioptrijske snage optičkog sustava oka. Za proces akomodacije zaslužan je akomodacijski aparat oka kojeg čine cilijarno tijelo, cilijarni mišić, žilnica, zonularna vlakna, kapsula leće i leća.

Predloženo je nekoliko mehanizama akomodacije od kojeg je najšire prihvaćena Helmholtzova teorija. Prema toj teoriji, kontrakcija cilijarnog mišića pomiče apeks cilijarnog tijela prema naprijed i time smanjuje napetost zonularnih vlakana koja povezuju cilijarno tijelo i ekvator leće. Elastičnost lećne kapsule i opuštena zonularna vlakna dovode do zadebljanja, veće zakrivljenosti prednje i stražnje plohe leće i odmicanja leće od bjeloočnice. Kod gledanja na daljinu dolazi do opuštanja cilijarnog mišića, napinjanja zonularnih vlakana te posljedičnog izravnavanja očne leće. (7)

Osim same kontrakcije cilijarnog mišića, u procesu akomodacije dolazi do aktivacije akomodacijskog trijasa ili refleksa pri pogledu na blizinu. Akomodacijski trijas uključuje kontrakciju cilijarnog mišića (akomodacija), konvergenciju očnih jabučica i suženje zjenica (mioza). Aferentni krak ovog refleksa je optički živac (nervus opticus) a eferentni krak uključuje Westphal-Edingerovu jezgru i okulomotorički živac (nervus oculomotorius). Konvergencija očiju uslijed kontrakcije medijalnih ravnih mišića pomaže u projiciranju sliku na foveju centralis. Sužavanjem zjenica povećava se dubinu fokusa. Do toga dolazi zbog efekta male rupice (eng. Pinhole effect) kod kojeg samo centralne zrake svjetlosti prolaze kroz zjenicu dok se periferne zrake blokiraju i

ne projiciraju na mrežnicu. Kod akomodacije, kontrakcijom cilijarnog mišića dolazi do zadebljanja leće, skraćivanja žarišne udaljenosti i posljedičnog povećavanja dioptrijske snage oka. (8)

## 2. PRESBIOPIJA

### 2.1. OSNOVNE ZNAČAJKE PRESBIOPIJE

Presbiopija (*grč.* Présbys= starac + *lat.* opija= problem s okom) ili staračka dalekovidnost je smanjenje akomodacijske sposobnosti oka ovisno o dobi koje se obično pojavljuje kod ljudi starijih od 40 godina. Zahvaćene osobe ne stvaraju oštru sliku pri promatranju bliskih predmeta, brže osjete zamor očiju i kod dugotrajnih aktivnosti gledanja na blizu razvijaju glavobolje. Objektivnim mjerenjem akomodacije utvrđeno je da se po desetljeću života snaga akomodacije smanji za 2,3 dioptrijske. Slabljenje akomodacijske sposobnosti multifaktorijalan je proces koji zahvaća sve elemente akomodacijskog aparata. Tako prirodni proces starenja dovodi do promjena u cilijarnom mišiću, zonularnim vlaknima, leći i kapsuli leće. (6)

### 2.2. EPIDEMIOLOGIJA PRESBIOPIJE

Globalno starenje stanovništva i povećano očekivano srednje trajanje života svjetske populacije jedni su od glavnih faktora su koji doprinose visokoj prevalenciji presbiopije. Naime, 2015. godine prevalencija presbiopije u svijetu procijenjena je na 1.8 milijardi što je oko 25% tadašnjeg globalnog stanovništva. Može se dakle reći da je presbiopija bolest modernog doba, jer što globalno stanovništvo dulje živi i stari, to će kod većeg broja ljudi doći do promjena akomodacijskog aparata uzrokovanim prirodnim procesom starenja. (9)

Najbitniji faktor rizika za razvoj presbiopije je dob. Što je osoba starija, to se njen rizik za razvoj presbiopije povećava. Prema istraživanju provedenom u ruralnim područjima Kine, izmjerena prevalencija presbiopije u dobi od 40-49 godina iznosila je 27.6 % dok je prevalencija u dobi od 60-69 godina iznosila čak 81.8 %. (10)

Iako je viši socioekonomski status zbog duljeg očekivanog trajanja života povezan s većom prevalencijom presbiopije, niski socioekonomski status karakterizira do puno manji udio korigiranih presbiopija. Tako primjerice u Sjevernoj Americi i Zapadnoj



Europi skoro pa ni nema slučajeva nekorrigirane presbiopije, dok se u manje razvijenim dijelovima svijeta poput Subsaharske Afrike postotak nekorrigirane presbiopije iznosi skoro pa 90 % zahvaćene populacije. (9)

Od drugih rizičnih čimbenika vrijedi spomenuti ženski spol kod kojeg je utvrđena statistički značajna povišena prevalencija (11) i život u urbanim sredinama koji je također povezan s većom prevalencijom presbiopije. (12)

### 2.3. PATOFIZIOLOGIJA PRESBIOPIJE

Postoji nekoliko teorija kojima se pokušavaju objasniti mehanizmi nastanka presbiopije. Teorija lentikularne skleroze nalaže da do presbiopije dolazi jer leća s vremenom postaje tvrđa i manje elastična što onemogućava njezinu promjenu oblika iz neakomodiranog istanjenog oblika u sferični. Geometrijska teza govori kako s vremenom dolazi do geometrijskih promjena leće koje uzrokuju presbiopiju. Disakomodacijska teorija predlaže da do presbiopije dolazi zbog nemogućnosti održavanja neakomodiranog stanja leće. Pristaše Schacharova teorije smatraju da zbog ekvatorijalnog rasta leće dolazi do presbiopije. Teorija koja objedinjuje više njih je multifaktorska teorija koja sugerira da promjene u većini komponenti akomodacijskog aparata dovode do nastanka presbiopije. (6)

Multifaktorska teorija nastanka presbiopije podrazumijeva promjene u leći, promjene u cilijarnom mišiću, promjene u zonularnim vlaknima, metaboličke čimbenike, genetske i okolišne čimbenike.

Procesom starenja dolazi do promjena u strukturi leće i njene kapsule. Dolazi do zadebljanja kapsule leće i gubitka elasticiteta. Masa, debljina leće i zakrivljenost površine također se povećavaju tijekom života, dodatno smanjujući efikasnost akomodacije. (6) Leća s vremenom postaje kruta, i to najviše u području nukleusa leće, što još više smanjuje pokretljivost leće koja je ključna osobina za proces akomodacije. (13)

Smanjeni promjer cilijarnog mišića u neakomodiranom, nekontraheiranom stadiju smanjuje napetost zonularnih vlakana u neakomodiranom stanju. To zatim dovodi do smanjene moći akomodacije, jer time dolazi i do manjeg pomaka leće pri kontrakciji

cilijarnog mišića. (14) Također, starenjem dolazi i do slabljenja cilijarnog mišića zbog dobnog uvjetovane zamjene mišićnog tkiva s masnim tkivom. (6)

S vremenom se hvatište zonularnih vlakana na leći pomiče od ekvatora leće prema prednjoj površini leće, što dodatno dovodi do smanjenja akomodacijske moći. (15)

Kristalini su proteini koji se u visokim koncentracijama nalazi u citoplazmi lećnih vlakna. Starenjem dolazi do posttranslacijskih modifikacija tih proteina i posljedične agregacije istih. To dovodi do smanjene fleksibilnosti leće koja je potrebna za proces akomodacije. (16)

## 2.4. KLINIČKA SLIKA

Najraniji i najčešći simptom staračke dalekovidnosti su poteškoće i zamagljen vid pri čitanju sitnih slova primjerice u novinama, knjigama ili na etiketama proizvoda. Taj je fenomen još izraženiji u uvjetima slabog svjetla u kojima dolazi do midrijaze i još manje rezolucije slika. Kako bi zaobišli nemogućnost čitanja na blizinu, zahvaćeni često udaljavaju sadržaje kako bi ih mogli pročitati. Nadalje, presbiopija dovodi do zamora i naprezanja očiju, posebice nakon duljih perioda rada na blizinu, poput rada na računalu ili pisanja. Do toga dolazi uslijed dodatnih napora akomodacijskog aparata kako bi se kompenzirala njegova manjkavost. Uobičajene su i glavobolje nakon rada na blizinu, što može negativno utjecati na kvalitetu života ali i rada zahvaćenih osoba.


## 2.5. DIJAGNOZA

Prvi korak u dijagnosticiranju presbiopije je uzimanje detaljne anamneze. Ključne informacije iz anamneze su dob, simptomi, radna anamneza i povijest bolesti. Većina pacijenata simptome prijavljuje u 40-im godinama života. Klasične tegobe uključuju poteškoće pri čitanju na blizinu, naprezanje očiju i glavobolje. Valja u uzimanju anamneze ispitati i postojanje refrakcijske greške, jer je primjerice prisustvo hipermetropije (dalekovidnost) povezano s ranijim nastankom presbiopije. (18) Prisustvo sistemskih bolesti poput dijabetesa ili uzimanje određenih lijekova također može uzrokovati poteškoće vida i bitno je provjeriti postojanje istih zbog diferencijalne

dijagnoze. Nadalje, treba ispitati i promjene radnog mjesta koje mogu dovesti do promjene zahtjeva za očnim naporima. (19)

Nakon anamneze slijedi sveobuhvatan klinički očni pregled. Čine ga test oštine vida, refrakcijski test, test najbliže točke konvergencije i amplituda akomodacije.

U testu oštine vida koriste se table sa znakovima različitih oblika i veličina koje nazivamo optotipima. Neki optotipi u današnjoj uporabi su Snellenova tabla, Landoltovi prstenovi i LEA table. Za ispitivanje čitanja na blizinu, bitnog kod dijagnoze presbiopije, koriste se Jaegerove tablice koje sadrže tekst napisan u različitim veličinama fonta. (6)



**Slika 4.** Primjer izgleda Jaegerove tablice. (Preuzeto s [https://images.ctfassets.net/u4vv676b8z52/AQ4NarLG9LAtwXSyM4ZFs/e5c3ec61ac7663944b3010c3a5f2ca74/jaeger-chart-330x220\\_3x.png?fm=jpg&q=80](https://images.ctfassets.net/u4vv676b8z52/AQ4NarLG9LAtwXSyM4ZFs/e5c3ec61ac7663944b3010c3a5f2ca74/jaeger-chart-330x220_3x.png?fm=jpg&q=80) , Datum pristupa: 25.6.2024.)

Kod testa refrakcije se uz pomoć foroptera, instrumenta koji sadrži veliki broj leća različitih jakosti i položaja, traži jakost leće potrebne za korekciju vida. Optička korekcija za presbiopiju zbroj je korekcije za daljinski vid i dodatka za vid na blizinu. Uobičajena metoda za određivanje potrebnog dodatka za blizinu je povećanje dioptrijske snage za korekciju vida na daljinu dok se ne postigne jasan vid na blizinu. Test može se izvesti monokularno ili binokularno. Konvergencija pomaže u procesu akomodacije što kod binokularne metode rezultira s manjom izmjerenom potrebnom snagom korekcije. Za najbolji se rezultat prilikom izvođenja testa trebaju pokušati rekreirati pacijentovi uobičajeni uvjete gledanja, uključujući osvjetljenje i udaljenost gledanja. (19)

Amplitudu akomodacije možemo mjeriti objektivnim i subjektivnim metodama. U svakodnevnoj se praksi najčešće koristi subjektivna push-up metoda koja, kao i ostale subjektivne metode, procjenjuje amplitudu akomodacije. U push-up metodi pacijentu se približava objekt prema oku do pojave zamućenog vida. Recipročna vrijednost udaljenosti objekta od oka u metrima je amplituda akomodacije. Objektivno mjerenje amplitude akomodacije, poput dinamičke retinometrije, preciznije je no zahtjeva više opreme i vremena za izvođenje. (6)

Neke od diferencijalnih dijagnoza koje mogu oponašati simptome presbiopije su hipermetropija (dalekovidnost), insuficijencija i paraliza akomodacije, astigmatizam i siva mrena.

## 3. KOREKCIJA PRESBIOPIJE

### 3.1. UVOD

Presbiopija se tradicionalno korigira nekirurškim metodama poput naočala i kontaktnih leća. Tehnološki napredak u medicini doveo je do razvoja sofisticiranih kirurških intervencija koje omogućuju dugotrajnu korekciju presbiopije. Kirurške postupke u korekciji presbiopije možemo podijeliti na lentikularne i metode u kojima se modulira rožnica. Lentikularne metode uključuju implantaciju intraokularnih leća, dok druge imaju kao cilj preoblikovanje rožnice. Također još postoje farmakološki tretmani za presbiopiju koje, iako su trenutačno u eksperimentalnim fazama, mogu u budućnosti biti korisne savladavanju globalnog problema presbiopije.

### 3.2. NEKIRURŠKE METODE

#### 3.2.1. Dioptrijske naočale

Dioptrijske su naočale jedno od najčešćih i najučinkovitijih sredstava za ispravljanje presbiopije, pružajući jasan vid i za bliske i za udaljene objekte. U nastavku ćemo nabrojati i opisati različite tipove naočala.

Naočale s jednim fokusom imaju jednoličnu dioptrijsku snagu leće i sadrže divergentnu (+) leću. Prikladni pacijenti za korekciju presbiopije pomoću naočala s jednim fokusom su emetropi (osobe bez refrakcijske greške) i pacijenti s blagom ametropijom (osobe s refrakcijskom greškom). Ovaj tip naočala pruža najšire vidno polje od svih ali zato onemogućuje vid na daljinu.

Bifokalne naočale sadrže dvije različite optičke snage unutar jedne leće: jednu za vid na daljinu i drugu za vid na blizu. Najčešće je gornji dio leće namijenjen za vid na daljinu, dok donji dio sadrži ispravak za vid na blizu. Ovakav dizajn omogućuje prijelaz gledanja na daljinu i na blizinu bez potrebe za skidanjem naočala.

Trifokalne naočale sadrže još i treću optičku snagu za srednju udaljenost (primjerice za rad na računalu) koja se nalazi u srednjem segmentu leće.

Progresivne multifokalne leće imaju postupan prijelaz između različitih dioptrijskih snaga leće i time omogućuju jasan vid na svim udaljenostima. Za razliku od ostalih multifokalnih leća, one nemaju vidljive linije koje dijele različite zone fokusa leće. Pružaju korisnicima veći komfor i estetski su prihvatljivije. (19)

### 3.2.2. Kontaktne leće

Kontaktne leće su zbog svoje praktičnosti i estetskih razloga popularna alternativa naočalama. Kontaktne leće se razlikuju u materijalu, vremenu nošenja i optičkim karakteristikama.

Glavni tipovi leća prema materijalu su hidrogelne, silikonske hidrogelne i plinopropusne leće. Hidrogelne leće su mekane leće koje su zbog visokog udjela vode veoma udobne. Nedostatak ovog tipa leća je niža propusnost kisika. Silikonske hidrogelne leće su naprednija verzija hidrogelnih leća s većom propusnosti kisika. Plinopropusne leće su tip tvrdih kontaktnih leća koje, kao što im naziv sugerira, omogućuju veliku propusnost kisika. Manje su udobne od mekih ali su zato su trajnije i korisne kod korekcije visokih dioptrija. (20)

Prema vremenu nošenja leće one mogu biti jednodnevne, dvotjedne i mjesečne.

Za korekciju presbiopije koriste se bifokalne, multifokalne i monovid (monovision) metoda.

Bifokalne kontaktne leće imaju dva dijela s različitim točkama žarišta i time imaju jednu optičku snagu za gledanje na daljinu i drugu optičku snagu za gledanje na blizu. Razlikujemo dva tipa bifokalnih kontaktnih leća, dizajn simultanog vida i translaticirajući tip.

Translatirajući tip leće čine gornji dio leće sa dioptrijskom snagom za gledanje na daljinu i donji dio leće namijenjen gledanju na blizu. Pri gledanju na blizu se zbog pokreta donjeg kapka leća podiže i donji se dio leće pozicionira ispred zjenice.

Bifokalne leće sa simultanim vidom stvaraju dvije različite slike na mrežnici, jednu oštru i jednu zamagljenu. (21) Pacijent prirodno potiskuje zamućene slike koje nisu potrebne za određeni zadatak. Ovaj proces ovisi o tome koliko dobro mozak podnosi

zamućenost i postojanje simultanih slika na mrežnici, uzrokovanih različitim dioptrijskim snagama leće. (22)

Multifokalne leće nude gradijent dioptrijskih snaga unutar iste leće i time omogućuju jasan vid na raznim udaljenostima. Multifokalne leće mogu biti asferične, koncentrične i difrakcijske. Sva tri dizajna koriste se principom simultanog vida. Asferične leće su postupno zakrivljene duž jedne od svojih površina i time različiti dijelovi leće imaju različite dioptrijske snage. Koncentrične leće se sastoje od koncentričnih krugova sa različitim dioptrijskim snagama, s tim da najčešće centralna zona namijenjena za vid na daljinu. (22)

Kod korekcije presbiopije monovid (monovision) lećama, pacijenti na dominantnom oku nose leću za korekciju daljinskog vida dok na drugom oku nose leću za čitanje na blizinu. Prednosti korekcije presbiopije monovid lećama su jednostavnost dizajna, brza prilagodba pacijenata na korištenje jednog oka za blizinu a drugo za daljinu i manje halo efekata i odbljesaka u odnosu na multifokalne leće. (22) Mana monovid leća je smanjena sposobnost percepcije dubine i malih razlika u udaljenosti u prostoru, jer je za istu potreban binokularni vid. (22)

### 3.3. KIRURŠKE METODE

#### 3.3.1. Uvod

Prije operacije, pacijent mora proći detaljan pregled kako bi se utvrdila izvedivost zahvata i najprikladnija kirurška procedura za istog. Time se također mora potvrditi izostanak kontraindikacija.

Temeljni dio pregleda je razgovor s pacijentom u kojem se s pacijentom razgovara u o njegovim očekivanjima i njihovoj realnosti, ali se ispituju i ishodi prijašnjih operacija kod pacijenta ili njegove obitelji kako bi se isključila ili preporučila određena kirurška metoda.

Predoperacijski oftalmološki pregled uključuje mjerenje vidne oštine, određivanje dominantnog oka, pregled oka procjepnom svjetiljkom, mjerenje intraokularnog tlaka i

pregled očne pozadine. U nekim slučajevima provode se i dodatna ispitivanja poput aberometrije, videotopografije rožnice i optičke koherentne tomografije (OCT). (23)

Vidna se oština mjeri subjektivnim metodama obrađenim u prijašnjem poglavlju i objektivnim metodama poput skijaskopije i kompjuterizirane refraktometrije. Skijaskopija podrazumijeva određivanje refrakcije pomoću ispitivanja izgleda i sjene u zjeničnom otvoru kada se u cikloplegirano oko usmjeri uski snop svjetlosti. Cikloplegija, odnosno paraliza akomodacije, postiže se ukapanjem kapi Atropina 0.5 % ili kapi Homatropin 2 %. Kompjuterizirana refraktometrija je precizna metoda koje se izvodi pomoću autorefraktokeratometra.

Pregledom procjepnom svjetiljkom (biomikroskop) pregledava se prednji segment oka, ali se uporabom raznih lupa može pregledati i očna pozadina i izgled sobičnog kuta . Na procjepnoj se svjetiljci također nalazi Goldmannov tonometar kojom se mjeri intraokularni tlak. (6)

### 3.3.2. Intraokularne leće

Refraktivna zamjena leće (RLE, refractive lens exchange) je kirurški zahvat pri kojem se prirodna leća oka zamjeni umjetnom intraokularnom lećom (IOL). Prvo se napravi rez na rožnici obično manji od 2 mm. Zatim se napravi otvor u kapsuli leće, kroz koji se ultrazvučnom sondom razbije tkivo leće; to nazivamo fakoemulzifikacijom. Savijena ili smotana IOL se zatim uvede kroz otvor na kapsuli. Leća se zatim postavi u željenu poziciju i osigura se njena stabilnost. (23)

Razvijeno je više tipova intraokularnih leća koje ćemo sad nabrojati i opisati.

#### 3.3.2.1. Monofokalne intraokularne leće

Monofokalne IOL (MoIOL) su sferične leće s jednim žarištem i jednom dioptrijskom snagom. Kod korekcije presbiopije MoIOL se kod dominantnog oka implantira MoIOL za daljinski vid, dok se kod nedominantnog oka implantira MoIOL za vid na blizinu. Tako pacijent onda prema monovid (monovision) konceptu dominantno oko koristi za gledanje na daljinu, a nedominantno oko za čitanje. Kako bi ova metoda korekcije



presbiopije bila uspješna, bitna je dobra suradljivost pacijenta i njegova adaptacija na takav način gledanja. MoIOL dobra su metoda korekcije kod pacijenata koji su dosad koristili monovision kontaktne leće i koji su navikli na monovision metodu gledanja. Prije same odluke o operaciji, pacijentima bi se trebalo ponuditi da isprobaju gledati monovision kontaktnim lećama kako bi procijenili jesu li zaista dobri kandidati za MoIOL. (24)

“Mini-monovision” je novija metoda koja podrazumijeva manju razliku u dioptriji između očiju. Kod tradicionalne MoIOL cilja se dioptrija oka za gledanje na blizinu oko -2.5, dok se kod Mini-monovision tehnike cilja dioptrija oka za blizinsko gledanje između -0.75 i -1.75. To doprinosi boljem binokularnom vidu i boljom percepcijom dubine. Također je i lakše adaptirati se na Mini-monovision zbog manje razlike u dioptriji leća. (25)

### 3.3.2.2. Multifokalne intraokularne leće

Multifokalne IOL (MuIOL) omogućuju funkcionalan vid na više različitih udaljenosti i bolju stereopsijsku oštrinu. Unatoč tome, lošija je percepcija kontrasta i češće dolazi do optičkih nuspojava poput haloa i bljeskova zbog rasapa svjetlosti. (26)

Na tržištu postoji više tipova MuIOL; refrakcijske, difrakcijske i hibridne. Prema broju žarišnih točki, mogu se dodatno podijeliti i na bifokalne i trifokalne.

Refrakcijske MuIOL sadrže koncentrične zone s postupno većim dioptrijskim snagama na prednjoj površini leće, s najvećom snagom u središtu. Ovakav dizajn poboljšava akomodacijsku moć tijekom vida na blizinu jer se tada tijekom mioze, koja nastaje uslijed akomodacijskog refleksa, usmjerava svjetlosti kroz centralne dijelove leće. (27) Raspodjela svjetlosti koja prolazi kroz refrakcijske MuIOL varira ovisno o veličini zjenice tako da je otprilike 50 % - 60 % svjetlosti raspoređeno za daljinska, 22 % - 38 % za blizinska i 15 % - 18 % za intermedijarna žarišta leće. (28)

Difrakcijske MuIOL rade na temelju fizičkog principa difrakcije i interferencije svjetlosnih valova. Na stražnjem dijelu difrakcijskih MuIOL nalaze se koncentrične prstenaste zone inducirajući difrakciju svjetlosnih zraka koje tako konstruktivno interferiraju na 2 različita fokusa (dva kod bifokalnih MuIOL). (29)

Difrakcijske MuIOL superiorne su u odnosu na refrakcijske MuIOL u vidnoj oštini, brzini čitanja i povezane su s nižim stopama simptoma haloa i bljeskova. (30)



Slika 5. Izgled FineVision (PhysIOL) intraokularne leće. (32)

### 3.3.2.3. Intraokularne leće s produljenim fokusom

IOL s produljenim fokusom (eng. Extended Depth-of-Field Intraocular Lens, EDOF) je nova tehnologija u korekciji presbiopije. Umjesto stvaranja žarišne točke, kod EDOF-a stvara se izdužena fokalna zona kojom se poboljšava dubina fokusa. Izduženi fokus eliminira preklapanje slike za blizinu i daljinu i time smanjuje efekt haloa uzrokovanim tradicionalnim MuIOL. (31) Primjer EDOF leće koja je u uporabi u Europi je Tecnis “Symfony” leća koju proizvodi Johnson & Johnson. EDOF leće imaju lošiju kvalitetu vida na blizinu ali zato odličnu kvalitetu vida na srednjim udaljenostima, tako da dio pacijenata i treba naočalnu korekciju za blizinski vid. (32)

### 3.3.2.4. Akomodacijske intraokularne leće

Akomodacijske IOL jedna je od novih metoda korekcije presbiopije dizajnirane su da pokušaju vratiti sposobnost oka fokusiranja na objekte na različitim udaljenostima, imitirajući prirodni proces akomodacije. Time se teoretski omogućuje jasan vid na

većem rasponu udaljenosti nego kod MuIOL. Razvijeno je nekoliko različitih dizajna i principa rada od kojih ćemo izdvojiti Crystalens AOU1V/AOU2V.

Crystalens AOU1V/AOU2V od firme Bausch & Lomb jedina je akomodacijska IOL odobrena za uporabu u Sjedinjenim Američkim Državama od američke FDA (U.S. Food and Drug Administration). Ovaj se model implantira u kapsularnu vreću izvorne leće i time omogućuje reakciju Crystalens IOL na pokrete kapsule. Uslijed kontrakcije cilijarnog tijela tijekom procesa akomodacije, dolazi do opuštanje zonularnih vlakna i pokreta kapsularne vrećice i u njoj sadržane Crystalens IOL prema naprijed. Time se žarišnu točka IOL pomiče i omogućuje vid na blizinu. Kod opuštanja cilijarnog tijela dolazi do suprotnog procesa i ponovnog pomicanja žarišne točke za vid na daljinu. (33)

Ograničavajući faktor za funkciju akomodativnih IOL je fibroza kapsularne vrećice koja je posljedica prirodnog procesa zacjeljivanja nakon operacije zamjene leće. Fibroza ograničava pokretljivost akomodacijskih IOL koje se oslanjaju na fleksibilnost kapsularne vrećice. (34) Kako bi se zaobišao problem fibroze kapsule, razvijene su novi modeli akomodacijskih IOL poput Lumina akomodacijske IOL, kod koje se 2 optička elementa implantiraju u cilijarnim sulkusima (žljebovima između prednje površine cilijarnog tijela i stražnje površine šarenice). (35)

### 3.3.3. Rožnični umetci

Umetci rožnice (eng. Corneal inlays) su mali uređaji koji se implantiraju u stromu rožnice za poboljšanje vida na blizinu. Prve verzije umetaka rožnice smišljene su za korekciju visokog stupnja kratkovidnosti još krajem 40-ih godina proteklog stoljeća i bile su građene od optičkog stakla ili PMMA. Ti su modeli bili uspješni u korekciji vida ali su dovodili do nekroze rožnice i posljedičnog izbacivanja implantata što ih nije činilo uporabljivom metodom korekcije refrakcijskih grešaka. (36)

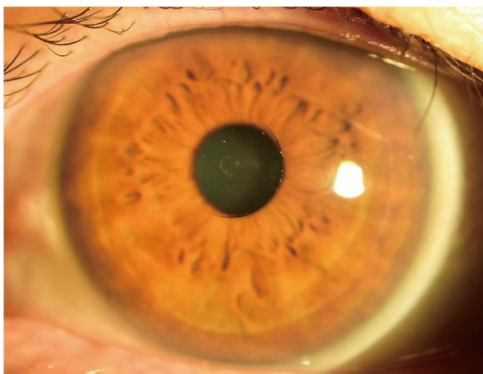
Danas se u izradi umetaka rožnice rabe novi biokompatibilni materijali i tehnologija poput femto laserske tehnologije kako bi se minimizirali nuspojave i neuspješne implantacije. Moderni umetci također su tanki, malih promjera, propusni za tekućine i hranjive tvari i dublje se plasiraju u stromu rožnice. Nadalje, valja spomenuti kako kod operacije implantacije umetka, ako ne dođe do komplikacija, nije potrebno uklanjanje

tkiva, što olakšava uklanjanje umetka ako postoji potreba za istim. Femto laserom se u tkivu rožnice napravi ili “flap” ili džep u koji se zatim pozicionira umetak. (37)

Trenutačno se na tržištu nalaze tri vrste umetaka rožnice: umetci s malim otvorom, refraktivni umetci i umetci koji mijenjaju oblik rožnice. (38)

Umetci s malim otvorom (Small-aperture inlay) implantiraju se duboko u tkivo rožnice kako bi se spriječili neočekivane promjene površine rožnice. Predstavnik ove skupine umetaka KAMRA™ ujedno je i prvi rožnični umetak koji je dobio zeleno svjetlo za uporabu u SAD-u od FDA. Otvor u umetku blokira prolazak savijenih zraka koje bi stvorile mutnu sliku na mrežnici, smanjuje refrakciju i tako povećava dubinu polja. Tako se poboljšava gledanje na blizinu bez utjecaja na gledanje na daljinu. (37)

U refraktivne umetke rožnice spada Presbia Flexivue Microlens koji radi na principu multifokalnosti rožnice. Umetak sadrži središnju optički neutralnu zonu za gledanje na daljinu i okolo sadrži prstenove različitih dioptrijskih snaga za intermedijarni i blizinski vid. (39)



*Slika 6.* Fotografija oka 6 mjeseci nakon implantacije Flexivue Microlens inleja, vidljiv prozirini umetak u centru rožnice. (42)

Najpoznatiji predstavnik inleja koji mijenjanju oblik rožnice je Raindrop Near Vision umetak. Sam umetak nema intrinzičnu dioptrijsku snagu već učinak postiže povećanjem zakrivljenosti rožnice i stvaranjem multifokalne rožnice. Tako se poboljšava vid na blizinu i srednju udaljenost bez promjene daljinskog vida. (40) Unatoč početnim pozitivnim rezultatima, 2018. godine Raindrop umetak povučen je s tržišta zbog visoke stope komplikacija poput zamućenja rožnice i posljedične potrebe za eksplantacijama umetaka. (41)

### 3.3.4. PresbyLASIK

PresbyLASIK je metoda refraktivne kirurgije u kojoj se uz pomoć laserske tehnologije preoblikuje rožnica. Radi se zapravo o naprednoj verziji LASIK-a u kojoj se stvara multifokalni profil rožnice. Prvo se napravi poklopac rožnice uz pomoć mikrokeratoma, automatiziranog električnog noža, ili koristeći femto laser. Taj se novostvoreni poklopac zatim odiže i uz pomoć excimer lasera preoblikuje sama površina rožnice.. Multifokalna narav tako preoblikovane rožnice omogućuje adekvatan vid na daljinu, srednju udaljenost i blizinu. Multifokalna narav tako preoblikovane rožnice omogućuje adekvatan vid na daljinu, srednju udaljenost i blizinu. Danas se najčešće izvode tri varijacije PresbyLASIK-a: periferni, centralni i Laser Blended Vision (LBV). (42)

Kod perifernog PresbyLASIK-a centar rožnice oblikuje se za vid na daljinu a periferni dio za vid na blizinu. Ova se metoda uglavnom koristi kod dalekovidnih pacijenata jer se kod kratkovidnih kod ove metode mora ukloniti veća količina rožničnog tkiva. (43)

U centralnom PresbyLASIK-u se središnji dio rožnice oblikuje za vid na blizinu a periferni za vid na daljinu. Za razliku od periferne metode, ova se metoda može koristiti kod kratkovidnih, dalekovidnih i emetropnih s minimalnim uklanjanjem tkiva rožnice. Neki primjeri centralnih PresbyLASIKa su SUPRACOR i PresbyMAX tehnika. (43)

LBV je tehnika u kojoj se povećava dubina fokusa mijenjanjem sferičnih aberacija oka. Kod Presbyond LBV induciraju se sferične aberacije oba oka, dok se kod Custom Q tehnike modificira samo površina rožnice nedominantnog oka. Kod Presbyond LBV-a se kod dominantnog oka postiže emetropija dok se nedominantno oko korigira na kratkovidnost od -1.5D. Može se zaključiti kako je LBV zapravo specijalizirani oblik već prije spomenute monovid metode. (44)

## 3.4. BUDUĆNOST KOREKCIJE PRESBIOPIJE

Osim već navedenih metoda korekcije presbiopije, brojne su druge tehnike u fazama istraživanja. Navesti ćemo sad nekoliko metoda korekcije presbiopije koje bi u budućnosti mogle imati svoje mjesto u korekciji staračke dalekovidnosti.

### 3.4.1. Farmakološka terapije

Jedna od glavnih strategija farmakološke korekcije presbiopije su lijekovi koji modificiraju veličinu zjenice i time poboljšavaju dubinu fokusa. Cilj ovih metoda je postići adekvatan vid na blizinu bez da znatnog utjecaja na vid na daljinu.

Benozzijeva metoda podrazumijeva kombinaciju parasimpatomimetika pilokarpina i nesteroidnog antireumatika diklofenaka u obliku kapi za oči. Prema retrospektivnoj studiji koja uključuje 910 pacijenata kroz 8 godina, zabilježeno je znatno poboljšanje vidne oštine na blizinu sa stabilnom binokularnom oštrinom vida na daljinu. Iako su zabilježene neke nuspojave poput smanjene percepcije svijetla, glavobolje, suhog oka i vrtoglavice, ti su simptomi nestali kod pacijenata koji su nastavili liječenje. (45)

Valja spomenuti kako je FDA u listopadu 2021. odobrila uporabu otopinu 1.25 % pilokarpina (Allergan Vuity) kao tretman za presbiopiju, što nagovještava njegovu sve češću uporabu u korekciji presbiopije u budućnosti.

Osim navedenih, razne su druge molekule u fazi istraživanja za farmakološku korekciju presbiopije. Neki primjeri lijekova u fazama kliničkog istraživanja su muskarinski agonist AGN-190584 (46) i kolin ester lipoične kiseline UNR844. (47)

### 3.4.2. Optoelektroničke naočale

Glavni nedostatak prije spomenutih metoda korekcije presbiopije je njihova statična narav koja je zapravo kontrast na dinamični proces akomodacije.

Danas su u razvoju brojni modeli dinamičnih naočala za presbiopiju koje mijenjaju snagu leće ovisno o distanci gledanja korisnika. Jedan primjer takvog modela opisan je u radu objavljenom 2020. od Mompean et al. Ovaj model uključuje naočale koje sadrži 2 podesive leće s mehanizmom pokretanja, 2 infracrvene kamere, 4 infracrvena LED svjetla, bateriju, USB port i pametni mobitel kao računalnu komponentu. Kamere prate i registriraju položaj zjenice i te informacije šalju u pametni mobitel. Pomoću tih informacija izračuna se udaljenost pogleda i podesi optička snaga leće za udaljenost gledanja. Iako ovaj koncept nudi široki raspon kvalitetne vidne oštine, sam uređaj je u trenutnoj verziji nepraktičan zbog njegove veličine i niskog kapaciteta baterije. Nadalje, vidno polje uređaja u sadašnjem izdanju smanjeno je na samo 43.6° za svako oko, što bitno ograničava vid. Iako ovakav koncept u budućnosti može biti od koristi, u sadašnjem izdanju ono nije adekvatna metoda za korekciju presbiopije. (48)

## ZAKLJUČAK

Danas se zbog značajnog napretka zdravstvenoj skrbi, poboljšanih životnih standarda i bolje prehrane bilježi trend starenja globalnog stanovništva . Kako ljudi žive duže i zdravije živote, prisutnost stanja povezanih sa starenjem, kao što je presbiopija, postala je sve veća. Kvaliteta života pacijenata jedno je od temeljnih načela moderne medicine a kako bi se ona postigla, potreban je precizan i personaliziran odabir metode korekcije za svakog zahvaćenog pacijenta.

Kada pacijent primjerice samo povremeno treba korekciju vida na blizinu bez potrebe korigiranja vida na daljinu, tada u obzir možemo uzeti dioptrijske naočale za čitanje. Naprotiv, ako pacijent treba korekciju vida na blizinu ali i na daljinu, tada su za njega bifokalne ili multifokalne naočale bolji odabir.

Kontaktne su leće primjerene su kod osoba s presbiopijom koje žele izbjeći nošenje naočala. Za njih potrebno je educirati korisnika o higijeni postavljanja, ali je potreban i određeni period adaptacije ovisno o vrsti leća.

Operativna korekcije presbiopije pacijentima omogućuje veću praktičnost i fleksibilnost u svakodnevnom životu, što može biti korisno kod sportaša i pilota koji imaju veliku korist od ovakvih zahvata. One su dugotrajno rješenje koje nudi široki raspon vida bez potrebe za održavanjem kao kod leća ili nošenja pomagala poput naočala.

U ovom sam radu nabrojao glavne metode operativne korekcije koje se danas rabe: implantacija raznih vrsta intraokularnih leća, implantacija rožničnog umetka i PresbyLASIK. Iako nijedna od navedenih metoda nije idealna, one nedvojbeno povećavaju kvalitetu života pacijenata.

Budućnost korekcije presbiopije uključuje brojne inovativne ideje poput korištenja raznih farmakoloških agensa za oponašanje procesa akomodacije i optoelektroničke tehnologije koja modificiraju jakost leće u skladu sa očnim pokretima, koje iako su još u fazama istraživanja, izgledaju kao perspektivne opcije za rješavanja ovog globalnog poremećaja akomodacije.



## LITERATURA

1. Jalšovec D. Anatomia. Zagreb; 2015.
2. Purves D, Augustine GJ, Fitzpatrick D, et al., editors. Sunderland (MA): Sinauer Associates; 2001. Search term.
3. Behar-Cohen F, Gelizé E, Jonet L, Lassiak P. Anatomie de la rétine [Anatomy of the retina]. *Med Sci (Paris)*. 2020 Jun-Jul;36(6-7):594-599. French. doi: 10.1051/medsci/2020094. Epub 2020 Jul 2. PMID: 32614310.
4. Rehman I, Mahabadi N, Motlagh M, et al. Anatomy, Head and Neck, Eye Fovea. [Updated 2023 Aug 28]. In: StatPearls [Internet]. Treasure Island (FL): StatPearls Publishing; 2024 Jan. In.
5. Hejtmancik JF, Shiels A. Overview of the Lens. *Prog Mol Biol Transl Sci*. 2015;134:119-27. doi: 10.1016/bs.pmbts.2015.04.006. Epub 2015 May 27. PMID: 26310153; PMCID: PMC5656279.
6. Cerovski B, Jukić T, Juratovac Z, Kutija Barišić M, Juri J, Kalauz M, i sur. *Oftalmologija i optometrija - sveučilišni udžbenik*. Zagreb: Stega tisak d.o.o. 2015.
7. Glasser A. Restoration of accommodation. *Curr Opin Ophthalmol*. 2006 Feb;17(1):12-8. doi: 10.1097/01.icu.0000193069.32369.e1. PMID: 16436919.
8. Motlagh M, Geetha R. Physiology, Accommodation. [Updated 2022 Nov 15]. In: StatPearls [Internet]. Treasure Island (FL): StatPearls Publishing; 2024 Jan. In.
9. Fricke TR, Tahhan N, Resnikoff S, Papas E, Burnett A, Ho SM, Naduvilath T, Naidoo KS. Global Prevalence of Presbyopia and Vision Impairment from Uncorrected Presbyopia: Systematic Review, Meta-analysis, and Modelling. *Ophthalmology*. 2018 Oct;125(10):1492-1499. doi: 10.1016/j.ophtha.2018.04.013. Epub 2018 May 9. PMID: 29753495.

10. Cheng F, Shan L, Song W, Fan P, Yuan H. Distance- and near-visual impairment in rural Chinese adults in Kailu, Inner Mongolia. *Acta Ophthalmol.* 2016;94:407-13. doi:10.1111/aos.12808.
11. Sadamatsu Y, Ono K, Hiratsuka Y, Takesue A, Tano T, Yamada M, et al. Prevalence and factors associated with uncorrected presbyopia in a rural population of Japan: the Locomotive Syndrome and Health Outcome in Aizu Cohort Study. *Jpn J Ophthalmol.* 2021;65:724-30. doi:10.1007/s10384-021-00863-3.
12. Maria Markoulli et al., Contact Lens and Anterior Eye, <https://doi.org/10.1016/j.clae.2024.102157>.
13. Heys KR, Cram SL, Truscott RJ. Massive increase in the stiffness of the human lens nucleus with age: the basis for presbyopia? *Mol Vis.* 2004 Dec 16;10:956-63. PMID: 15616482.
14. Strenk SA, Semmlow JL, Strenk LM, Munoz P, Gronlund-Jacob J, DeMarco JK. Age-related changes in human ciliary muscle and lens: a magnetic resonance imaging study. *Invest Ophthalmol Vis Sci.* 1999 May;40(6):1162-9. PMID: 10235549.
15. Tamm S, Tamm E, Rohen JW. Age-related changes of the human ciliary muscle. A quantitative morphometric study. *Mech Ageing Dev.* 1992 Feb;62(2):209-21. doi: 10.1016/0047-6374(92)90057-k. PMID: 1569790.
16. Michael R, Bron AJ. The ageing lens and cataract: a model of normal and pathological ageing. *Philos Trans R Soc Lond B Biol Sci.* 2011 Apr 27;366(1568):1278-92. doi: 10.1098/rstb.2010.0300. PMID: 21402586; PMCID: PMC3061107.
17. Jogi, R. Basic Ophthalmology. 4th ed. Chapter 5: Refractive Errors. In.
18. American Optometric Association. *Optometric Clinical Practice Guideline: Care of the Patient with Presbyopia.* St. Louis, MO: American Optometric Association; 2010.

19. Efron N. Contact lenses: a guide to successful wear and care. 4th ed. Oxford: Butterworth-Heinemann; 2019.
20. Toshida H, Takahashi K, Sado K, Kanai A, Murakami A. Bifocal contact lenses: History, types, characteristics, and actual state and problems. *Clin Ophthalmol*. 2008 Dec;2(4):869-77. doi: 10.2147/opth.s3176. PMID: 19668441; PMCID: PMC2699779.
21. Bennett ES. Contact lens correction of presbyopia. *Clin Exp Optom*. 2008 May;91(3):265-78. doi: 10.1111/j.1444-0938.2007.00242.x. Epub 2008 Jan 8. PMID: 18201225.
22. Fernandes PRB, Neves HIF, Lopes-Ferreira DP, Jorge JMM, González-Meijome JM. Adaptation to multifocal and monovision contact lens correction. *Optom Vis Sci*. 2013 Mar;90(3):228-35. doi: 10.1097/OPX.0b013e318282951b.
23. Albou-Ganem C. Presbytie et chirurgie réfractive. *J Fr Ophtalmol*. 2019;42(1) . doi:10.1016/j.jfo.2018.08.009.
24. Evans BJ. Monovision: a review. *Ophthalmic Physiol Opt*. 2007 Sep;27(5):417-39. doi: 10.1111/j.1475-1313.2007.00488.x. PMID: 17718882.
25. Goldberg DG, Goldberg MH, Shah R, Meagher JN, Ailani H. Pseudophakic mini-monovision: high patient satisfaction, reduced spectacle dependence, and low cost. *BMC Ophthalmol*. 2018 Nov 9;18(1):293. doi: 10.1186/s12886-018-0963-3. PMID: 30413145; PMCID: PMC6230294.
26. Muñoz G, Albarrán-Diego C, Ferrer-Blasco T, Sakla HF, García-Lázaro S. Visual function after bilateral implantation of a new zonal refractive aspheric multifocal intraocular lens. *J Cataract Refract Surg*. 2011 Nov;37(11):2043-52. doi: 10.1016/j.jcrs.2011.05.045. PMID: 22018366.
27. Sieburth R, Chen M. Intraocular lens correction of presbyopia. *Taiwan J Ophthalmol*. 2019 Jan-Mar;9(1):4-17. doi: 10.4103/tjo.tjo\_136\_18. PMID: 30993062; PMCID: PMC6432854.

28. Weghaupt H, Pieh S, Skorpik C. Comparison of pseudoaccommodation and visual quality between a diffractive and refractive multifocal intraocular lens. *J Cataract Refract Surg*. 1998;24(5):663-665. doi:10.1016/s0886-3350(98)80262-9.
29. Schwiegerling J, Petznick A. *Refractive and Diffractive Principles in Presbyopia-Correcting IOLs — An Optical Lesson*. Alcon; 2019.
30. Xu X, Zhu MM, Zou HD. Refractive versus diffractive multifocal intraocular lenses in cataract surgery: A meta-analysis of randomized controlled trials. *J Refract Surg*. 2014;30:634-44.
31. Savini G, Schiano-Lomoriello D, Balducci N, Barboni P. Visual performance of a new extended depth-of-focus intraocular lens compared to a distance-dominant diffractive multifocal intraocular lens. *J Refract Surg*. 2018;34:228-35.
32. Alio JL. Presbyopic lenses: evidence, masquerade news, and fake news. *Asia Pac J Ophthalmol (Phila)*. 2019 Jul-Aug;8(4):273-274. doi: 10.1097/01.APO.0000577792.28242.2d. PMID: 31373910; PMCID: PMC6727918.
33. Schallhorn JM, Pantanelli SM, Lin CC, Al-Mohtaseb ZN, Steigleman WA 3rd, Santhiago MR, Olsen TW, Kim SJ, Waite AM, Rose-Nussbaumer JR. Multifocal and Accommodating Intraocular Lenses for the Treatment of Presbyopia: A Report by the American Academy of Ophthalmology. *Ophthalmology*. 2021 Oct;128(10):1469-1482. doi: 10.1016/j.ophtha.2021.03.013. Epub 2021 Mar 17. PMID: 33741376.
34. Alió JL, Ben-Nun J. Study of the force dynamics at the capsular interface related to ciliary body stimulation in a primate model. *J Refract Surg*. 2015 Feb;31(2):124-8. doi: 10.3928/1081597X-20150122-08.
35. Alió JL, Alió Del Barrio JL, Vega-Estrada A. Accommodative intraocular lenses: where are we and where we are going. *Eye Vis (Lond)*. 2017 Jun 26;4:16. doi: 10.1186/s40662-017-0077-7. PMID: 28674696; PMCID: PMC5485553.
36. Barraquer JI. Modification of refraction by means of intracorneal inclusions. *Int Ophthalmol Clin*. 1966;6(1):53-78. doi:10.1097/00004397-196600610-00004.

37. Moarefi MA, Bafna S, Wiley W, Augustine J. Erratum to: A review of presbyopia treatment with corneal inlays. *Ophthalmol Ther*. 2017 Jun;6(1):67. doi: 10.1007/s40123-017-0090-x. Erratum for: *Ophthalmol Ther*. 2017 Jun;6(1):55-65. doi: 10.1007/s40123-017-0085-7. PMID: 28477324; PMCID: PMC5449309.
38. Fenner BJ, Moriyama AS, Mehta JS. Inlays and the cornea. *Exp Eye Res*. 2021 Apr;205:108474. doi: 10.1016/j.exer.2021.108474. Epub 2021 Jan 29. PMID: 33524364.
39. Arlt E, Krall E, Moussa S, Grabner G, Dexl A. Implantable inlay devices for presbyopia: the evidence to date. *Clin Ophthalmol*. 2015 Jan 14;9:129-37. doi: 10.2147/OPTH.S57056. PMID: 25609913; PMCID: PMC4298303.
40. Moshirfar M, Henrie MK, Payne CJ, Ply BK, Ronquillo YC, Linn SH, Hoopes PC. Review of presbyopia treatment with corneal inlays and new developments. *Clin Ophthalmol*. 2022 Aug 24;16:2781-2795. doi: 10.2147/OPTH.S375577. PMID: 36042913; PMCID: PMC9420445.
41. Fenner BJ, Liu YC, Koh SK, Gao Y, Deng L, Beuerman RW, Zhou L, Theng JTS, Mehta JS. Mediators of Corneal Haze Following Implantation of Presbyopic Corneal Inlays. *Invest Ophthalmol Vis Sci*. 2019 Mar 1;60(4):868-876. doi: 10.1167/iovs.18-25761.
42. Fernández J, Molina-Martín A, Rocha-de-Lossada C, Rodríguez-Vallejo M, Piñero DP. Clinical outcomes of presbyopia correction with the latest techniques of presbyLASIK: a systematic review. *Eye (Lond)*. 2023 Mar;37(4):587-596. doi: 10.1038/s41433-022-02175-3. PMID: 35864161; PMCID: PMC9998429.
43. Vargas-Fragoso V, Alió JL. Corneal compensation of presbyopia: PresbyLASIK: an updated review. *Eye Vis (Lond)*. 2017 Apr 13;4:11. doi: 10.1186/s40662-017-0075-9. PMID: 28413804; PMCID: PMC5390462.
44. Shetty R, Brar S, Sharma M, Dadachanji Z, Lalgudi VG. PresbyLASIK: A review of PresbyMAX, Supracor, and laser blended vision: Principles, planning, and outcomes. *Indian J Ophthalmol*. 2020 Dec;68(12):2723-2731. doi: 10.4103/ijo.IJO\_32\_20. PMID: 33229648; PMCID: PMC7857007.

45. Benozzi G, Perez C, Leiro J, Facal S, Orman B. Presbyopia treatment with eye drops: an eight year retrospective study. *Transl Vis Sci Technol*. 2020 Jun 23;9(7):25. doi: 10.1167/tvst.9.7.25. PMID: 32832231; PMCID: PMC7414614.
46. Waring GO 4th, Price FW Jr, Wirta D, McCabe C, Moshirfar M, Guo Q, et al. Safety and Efficacy of AGN-190584 in Individuals With Presbyopia: The GEMINI 1 Phase 3 Randomized Clinical Trial. *JAMA Ophthalmol*. 2022 Apr 1;140(4):363-371. doi: 10.1001/jamaophthalmol.2022.0059. PMID: 35238902; PMCID: PMC8895317.
47. Korenfeld MS, Robertson SM, Stein JM, Evans DG, Rauchman SH, Sall KN, et al. Topical lipoic acid choline ester eye drop for improvement of near visual acuity in subjects with presbyopia: a safety and preliminary efficacy trial. *Eye (Lond)*. 2021 Dec;35(12):3292-3301. doi: 10.1038/s41433-020-01391-z. Epub 2021 Jan 29. PMID: 33514891; PMCID: PMC8602643.
48. Mompeán J, Aragón JL, Artal P. Portable device for presbyopia correction with optoelectronic lenses driven by pupil response. *Sci Rep*. 2020;10:20293. doi: 10.1038/s41598-020-77465-5.

## POPIS SLIKA

SLIKA 1. SHEMATSKI PRIKAZ ANATOMIJE OKA, POPREČNI PRESJEK .....	5
SLIKA 2. SHEMATSKI PRIKAZ STRUKTURE LEĆE, POPREČNI PRESJEK. ....	6
SLIKA 3. SHEMATSKI PRIKAZ LOMA SVIJETLOSTI PRI PROMJENI MEDIJA.....	7
SLIKA 4. PRIMJER IZGLEDA JAEGEROVE TABLICE .....	13
SLIKA 5. FOTOGRAFIJA FINEVISION IOL .....	20
SLIKA 6. FOTOGRAFIJA OKA 6 MJESECI NAKON IMPLANTACIJE FLEXIVUE MICROLENS.....	22

## ZAHVALE

Ovim putem želim izraziti duboku zahvalnost svojoj obitelji, koja mi je tijekom studija uvijek pružala neizmjernu podršku. Posebnu zahvalnost dugujem svom mentoru, prof. dr. sc. Miri Kalauzu, za nesebičnu pomoć i vodstvo tijekom izrade ovog diplomskog rada. Također, želim zahvaliti svojim dragim kolegama s Fakulteta, s kojima sam proveo šest nezaboravnih godina studija, ispunjenih lijepim trenucima i zajedničkim uspjesima. Hvala svima od srca.



## ŽIVOTOPIS

Rođen sam 15. prosinca 2000. u Hannoveru u Njemačkoj. Većinu osnovnoškolskog obrazovanja odradio sam u njemačko-francuskim školama u Berlinu. Osmi razred osnovne škole završio sam u Osnovnoj školi Miroslava Krležje. Potom sam upisao Sedmu Gimnaziju u Zagrebu koju sam završio 2018. godine. Paralelno sam i pohađao Francusku školu u Zagrebu i 2017. položio maturu iz francuskog jezika (Bac de français). Medicinski Fakultet u Zagrebu upisao sam 2018. godine i diplomirao 2024. godine. Izvorni sam govornik hrvatskog i njemačkog jezika, tečni govornik engleskog i francuskog jezika, a talijanski govorim na razini osnovne komunikacije.