

Pneumocystis jirovecii pneumonija u osobe oboljele od HIV/AIDS-a

Lukšić, Marko

Master's thesis / Diplomski rad

2024

Degree Grantor / Ustanova koja je dodijelila akademski / stručni stupanj: **University of Zagreb, School of Medicine / Sveučilište u Zagrebu, Medicinski fakultet**

Permanent link / Trajna poveznica: <https://um.nsk.hr/um:nbn:hr:105:694238>

Rights / Prava: [In copyright](#)/[Zaštićeno autorskim pravom.](#)

Download date / Datum preuzimanja: **2024-07-30**



Repository / Repozitorij:

[Dr Med - University of Zagreb School of Medicine Digital Repository](#)



SVEUČILIŠTE U ZAGREBU MEDICINSKI FAKULTET

Marko Lukšić

**Pneumocystis jirovecii pneumonija u
osobe oboljele od HIV/AIDS-a**

DIPLOMSKI RAD

Zagreb, 2024. godine

Ovaj diplomski rad izrađen je u Zavodu za infekcije imunokompromitiranih bolesnika Klinike za infektivne bolesti „Dr. Fran Mihaljević“ u Zagrebu pod vodstvom izv. prof. dr. sc. Marije Santini i predan je na ocjenu u akademskoj godini 2023/2024.

Mentor rada: prof. dr. sc. Marija Santini

POPIS KRATICA

AIDS - sindrom stečene imunodeficijencije

Ag - antigen

ART - antiretrovirusna terapija

At - protutijelo

BAL - bronhoalveolarni lavat

CMV - citomegalovirus

CO - ugljikov monoksid

EBV - Epstein-Barr virus

EGDS - ezofagogastroduodenoskopija

HAART - visokoaktivna antiretrovirusna terapija

HBV - hepatitis B virus

Hct - hematokrit

HCV - hepatitis C virus

Hgb - hemoglobin

HIV - virus humane imunodeficijencije

HSV - herpes simpleks virus

LDH - laktat dehidrogenaza

MSCT - višeslojna kompjuterizirana tomografija

MSM - muškarci koji imaju spolne odnose s muškarcima

PCR - lančana reakcija polimeraze

PCT - prokalcitonin

PJP - *Pneumocystis jirovecii* pneumonija

RNA - ribonukleinska kiselina

RTG - redngenogram

SARS-CoV-2 - teški akutni respiratorni sindrom koronavirus 2

SMT - sulfometoksazol

TMP - trimetoprim

TNF - čimbenik tumorske nekroze

UZV - ultrazvuk

VZV - varicella-zoster virus

SADRŽAJ

Sažetak	
Summary	
1. Uvod	1
1.1 HIV infekcija	1
1.2 <i>Pneumocystis jirovecii</i> pneumonija	3
2. Metodologija	5
3. Prikaz slučaja.....	6
4. Rasprava	13
5. Zaključak.....	17
6. Zahvale.....	18
7. Literatura	19
8. Životopis.....	23

SAŽETAK

Pneumocystis jirovecii pneumonija u osobe oboljele od HIV/AIDS-a

Marko Lukšić

Pneumocystis jirovecii je gljiva koja se prenosi zračnim putem, često s osobe na osobu, ali moguća je i *de novo* infekcija iz okoliša, te reaktivacija postojeće, latentne infekcije. *Pneumocystis jirovecii* pneumonija (PJP) je vodeća oportunistička bolest kod osoba s uznapređovalom fazom HIV infekcije u Hrvatskoj i na području Europske unije. U ovom radu prikazan je slučaj HIV pozitivnog bolesnika s PJP. Bolest se prezentirala postupno progredirajućim simptomima tijekom razdoblja od otprilike jedne godine. Klinička slika je u početku bila blagog, nespecifičnog karaktera, ali je s vremenom došlo do razvoja teškog općeg stanja. Nakon ustanovljenja ezofagealne kandidijaze i pozitivnog radiološkog nalaza na plućima, postavlja se sumnja na HIV infekciju, koja je potvrđena serološkim pretragama. Konačno, PCR-om na uzorku bronhoalveolarne lavaže dokazana je infekcija gljivom *P. jirovecii*, te je postavljena dijagnoza PJP. Započeta je terapija sulfometoksazolom i trimetoprimom u kombinaciji sa kortikosteroidima, koja dovodi do poboljšanja kliničkog stanja pacijenta. PJP se sve češće dijagnosticira kod non-HIV imunokompromitiranih osoba, prezentirajući se često značajkama atipične pneumonije, što može predstavljati značajan dijagnostički izazov.

Slučaj prikazan u ovom radu doprinosi dosadašnjim spoznajama o ovoj čestoj oportunističkoj infekciji koja se javlja u HIV, ali i non-HIV imunokompromitiranih bolesnika.

Ključne riječi: HIV, AIDS, *Pneumocystis jirovecii*, *Pneumocystis jirovecii* pneumonija, imunokompromitiranost

SUMMARY

Pneumocystis jirovecii pneumonia in a person with HIV/AIDS

Marko Lukšić

Pneumocystis jirovecii is a fungus that is transmitted airborne, often from person to person, but de novo infection from the environment and reactivation of an existing, latent infection are also possible. *Pneumocystis jirovecii* pneumonia (PJP) is the most common opportunistic disease in people with an advanced stage of HIV infection in Croatia and the European Union. This article presents the case of an HIV-positive patient with PJP. The disease presented itself with gradually progressing symptoms over a period of about one year. The clinical picture initially had a mild, non-specific character, but over time it developed into a serious general condition. After the establishment of esophageal candidiasis and a positive radiological finding on the lungs, HIV infection is suspected, which was confirmed by serological tests. Finally, PCR of the bronchoalveolar lavage sample showed infection with the fungus *P. jirovecii* and the diagnosis of PJP was made. Sulfomethoxazole and trimethoprim therapy was started in combination with corticosteroids, which led to an improvement in the patient's clinical condition. PJP is increasingly diagnosed in non-HIV immunocompromised individuals, often presenting with features of atypical pneumonia, which can represent a significant diagnostic challenge.

The case presented in this thesis contributes to the current knowledge about this common opportunistic infection that occurs in HIV and non-HIV immunocompromised patients.

Key words: HIV, AIDS, *Pneumocystis jirovecii*, *Pneumocystis jirovecii* pneumonia, immunocompromised

1. UVOD

1.1. HIV infekcija

Virus humane imunodeficijencije (HIV) je RNA virus koji pripada porodici humanih retrovirusa i potporodici lentivirina. Otkriven je 1983. godine, nakon čega je dokazano da uzrokuje sindrom stečene imunodeficijencije (engl. Acquired immunodeficiency syndrom, AIDS) (1). Procjenjuje se da je u 2023. godini virusom HIV-a bilo inficirano otprilike 39 milijuna ljudi, od čega je 1.3 milijuna novonastalih slučajeva (2). Iste godine od posljedica HIV infekcije umrlo je oko 630 tisuća ljudi (3). U Hrvatskoj prevalencija HIV infekcije je niska i pokazuje stabilan trend, a od 2015. godine bilježi se blagi pad broja novih slučajeva. U razdoblju od 1985. godine, kada su registrirani prvi slučajevi zaraze HIV-om u Hrvatskoj, do kraja 2022. godine zabilježeno je ukupno 2017 osoba kojima je dijagnosticirana infekcija HIV-om, od čega ih je 613 oboljelo od AIDS-a. U istom je razdoblju 356 osoba umrlo od posljedica HIV-a/AIDS-a (4). Broj umrlih od HIV/AIDS-a je veći u odnosu na 2016. kada je taj broj iznosio 10, dok je u 2022. godini umrlo 13 osoba. Od ukupnog broja svih slučajeva HIV-a/AIDS-a u Hrvatskoj, 89 % su muškarci, 11 % žene, a većina zaraza HIV-om se dijagnosticira u dobi od 25 do 44 godina. Stopa novih dijagnoza infekcije HIV-om u 2021. godini bila je 2,9 na 100.000 stanovnika (4).

Nezaštićeni spolni odnos među MSM populacijom (eng. Men who have Sex with Men - muškarci koji imaju spolne odnose s muškarcima) je najčešći put prijenosa u Hrvatskoj i na području Europske Unije, dok heteroseksualni spolni odnosi i intravenozno uzimanje droga predstavljaju najčešće puteve prijenosa u istočnom dijelu Europe (4-6).

Revolucija u liječenju HIV infekcije započinje sredinom devedesetih godina 20. stoljeća uvođenjem visoko aktivne antiretrovirusne terapije (eng. HAART – Highly Active Antiretroviral Therapy), kojom se uspješno smanjuje replikacija virusa i viremija, kao i morbiditet i mortalitet osoba koje žive s HIV-om čime je omogućeno pretvaranje infekcije u kroničnu bolest (7,8). U razdoblju od 2003. do 2018. godine vidljiv je pad u incidenciji od 32% koji se pripisuje

povećanoj dostupnosti antiretrovirusne terapije i promjenama u ponašanju izloženih populacija, dvama ključnim čimbenicima u postizanju cilja 90-90-90 u sklopu strategije završavanja epidemije HIV-a do 2030. godine, u kojoj 90% stanovništva zna svoj HIV status, 90% svih HIV pozitivnih osoba prima antiretrovirusnu terapiju (ART) i 90% svih osoba koje primaju ART ima suprimiranu viremiju (9). Unatoč napretku u terapiji i skrbi, kasna dijagnoza i dalje predstavlja izazov u kontroliranju HIV epidemije, jer se velik broj bolesnika otkriva tek u uznapređevaloj fazi bolesti (10). Postotak kasnih dijagnoza (broj CD4+ limfocita manji od 350/mm³) varira ovisno o putu prijenosa i dobnim skupinama, tako da je najviši kod osoba s heteroseksualnim putem prijenosa (59%) i starijih od 50 godina (65%), a najmanji među muškarcima zaraženim kroz spolni odnos s drugim muškarcima (45%) te u dobnj skupini od 15 do 19 godina (33%) (5).

Oportunističke bolesti predstavljaju bolesti koje se znatno češće javljaju i/ili su znatno težeg kliničkog tijeka kod imunokompromitiranih osoba (uključujući HIV pozitivne osobe) u odnosu na opću populaciju (11). Kasno uključivanje u zdravstvenu skrb ili prezentacija s oportunističkom bolešću vezanom uz HIV je povezana s višim stopama hospitalizacije i smanjenom virološkom i imunološkom učinkovitošću antiretrovirusne terapije (12,13). Uzmemo li u obzir činjenicu da se osobe u uznapređevalom stadiju HIV-infekcije najčešće uključuju u zdravstvenu skrb pri prvoj oportunističkoj bolesti, liječenje i kontrola oportunističkih bolesti je iznimno važna i predstavlja signifikantan klinički izazov (14). Zaraza HIV-om povećava rizik za oboljevanje od različitih respiratornih bolesti (1).

1.2. *Pneumocystis jirovecii* pneumonija

Vodeća oportunistička bolest kod osoba s uznapredovalom fazom HIV infekcije u Hrvatskoj i na području Europske Unije je *Pneumocystis (P.) jirovecii* pneumonija (PJP) (1,15). *P. jirovecii* je gljiva koja se prenosi zračnim putem, često s osobe na osobu, ali moguća je i *de novo* infekcija iz okoliša, te reaktivacija postojeće, latentne infekcije. Serološka istraživanja pokazala su da do četvrte godine života većina osoba stvori protutijela na *P.jirovecii*, pa se smatra da je kod velikog broja HIV pozitivnih pojedinaca riječ o reaktivaciji latentne plućne infekcije. Zdravi pojedinci koji imaju asimptomstaki kolonizirana pluća s ovom gljivom rezervoar su za širenje bolesti na imunokomptomitirane bolesnike. Javlja se u bolesnika u kojih je broj CD4+ limfocita manji od 200/mm³ (1,16,17). PJP se u početku manifestira vrućicom, kašljem, dispnejom i smanjenom tolerancijom napora. Simptomi kroz nekoliko tjedana ili mjeseci progrediraju do tahipneje, tahikardije i cijanoze. Fizikalni nalaz na plućima je uglavnom uredan, dok rendgenogram pluća otkriva obostrane retikularne ili granularne intersticijske infiltrate. U bioptičkom materijalu patoanatomski nalazimo pjenušavi intraalveolarni eksudat s umjerenom intersticijskom infiltracijom limfocita i alveolarnih makrofaga (1,17).

U dijagnostici PJP primjenjuje se test direktne ili indirektne imunoflorescencije s monoklonskim protutijelima i lančana reakcija polimeraze (PCR) na uzorku sputuma ili bronhoalveolarnog lavata (BAL) dobivenog bronhoskopijom. Kombiniranjem BAL-a i transbronhalne biopsije pluća povećava se osjetljivost pretrage (1,17-19). Nespecifični dijagnostički parametri koji upućuju na PJP uključuju povišenu vrijednost serumske laktat dehidrogenaze (LDH), hipoksemiju, poremećen difuzijski kapacitet za ugljikov monoksid (CO) i abnormalan alveoarterijski gradijent (1,18).

Terapija izbora u liječenju PJP je kombinacija sulfometoksazola i trimetoprima (SMT/TMP), a kod srednje teških i teških kliničkih prezentacija bolesti (parcijalni arterijski tlak kisika manji od 10 kPa ili alveoarterijski gradijent veći od 35 mmHg) uz SMT/TMP primjenjuju se i kortikosteroidi (prednizon ili metilprednizolon). U slučaju intolerancije ili osjetljivosti na SMT/TMP, alternativne terapijske opcije uključuju pentamidin, kombinaciju trimetoprima i

dapsona, kombinaciju klindamicina i primakvina, te atovakvon (1,17,20). Kemoprofilaksa PJP preporuča se pacijentima s brojem CD4+ limfocita manjim od 200/mm³, kao i onima koji su prethodno preboljeli epizodu PJP, imaju orofaringealnu kandidozu ili vrućicu nepoznata podrijetla u trajanju dužem od 14 dana. SMT/TMP je lijek izbora za profilaksu, dok je manje uspješna alternativa pentamidin (1,17). Važno je spomenuti da se PJP sve češće dijagnosticira kod non-HIV imunokompromitiranih osoba, koje možemo podijeliti u tri skupine: posttransplantacijski pacijenti, onkološki (prvenstveno hematookološki) bolesnici i pacijenti s autoimunim bolestima (21).

2. METODOLOGIJA

U ovom diplomskom radu uz prikaz slučaja napravljeno je i pretraživanje literature. U pregled su uključeni prikazi slučajeva PJP kod HIV i non-HIV bolesnika. Iz pretraživanja su isključeni prikazi slučajeva koji su objavljeni prije više od deset godina i oni koji nisu objavljeni na engleskom jeziku. Putem PubMeda pretražena je baza podataka Medline. Pretraživanje je obavljeno u svibnju 2024. godine, a napravljeno je za ključne pojmove „*Pneumocystis jirovecii* pneumonija“, „*Pneumocystis jirovecii* pneumonija HIV“, „*Pneumocystis jirovecii* pneumonija non-HIV“. Prilikom pretrage korišteni su filteri za prikaze slučajeva i radove objavljene u posljednjih deset godina od datuma pretraživanja (svibanj 2024.). Ovim pretraživanjem pronađena su 632 prikaza slučaja. Probirom naslova i sažetaka pronađenih radova identificirano je 15 prikaza slučajeva koji najbolje odgovaraju potrebama usporedbe sa slučajem prikazanim u ovom diplomskom radu. Detaljnijom analizom 15 odabranih radova pronađena su četiri najrelevantnija prikaza slučaja koja su uključena u ovaj diplomski rad.

3. PRIKAZ SLUČAJA

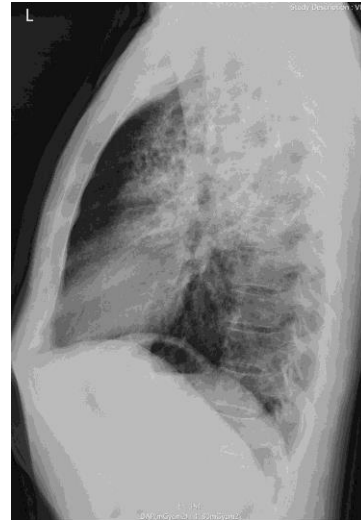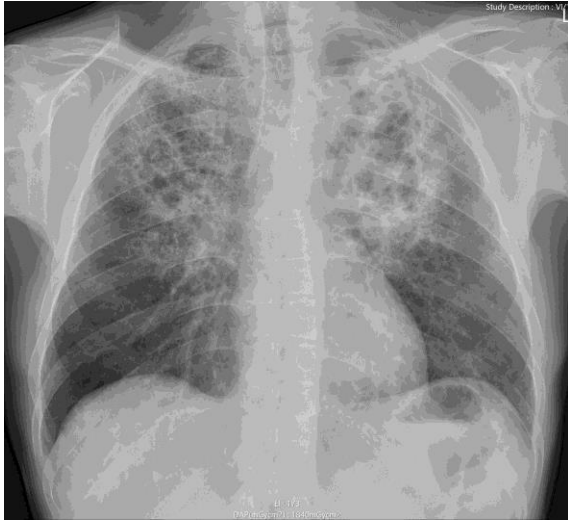
Pacijent u dobi od 47 godina upućen je 31. listopada 2023. god. iz Hitnog prijema Županijske bolnice Čakovec, nakon pregleda infektologa u Kliniku za infektivne bolesti „Dr. Fran Mihaljević“ u Zagrebu sa sumnjom na HIV bolest.

Pacijent se u listopadu 2022. god. javlja nadležnom liječniku zbog povišenja tjelesne temperature i suhog kašlja. Klinički je utvrđena pneumonija koja je liječena antibioticima. Nakon 6 mjeseci, u travnju 2023. god. ponovno se javlja nadležnom liječniku zbog opće slabosti, slabijeg apetita i gubitka tjelesne mase (cca 15 kg). Sredinom ljeta, u kolovozu 2022. god. imao je jednokratno povišenje tjelesne temperature, praćeno zimicom i tresavicom, koje su spontano prošle, a laboratorijskom obradom je utvrđena mikrocitna anemija, zbog čega je ordinirana suplementacija željeza. Posljednih nekoliko mjeseci prije prijema na Kliniku za infektivne bolesti u Zagrebu slabijeg je apetita, bez mučnine i povraćanja. Stolica je bila formirana, bez patoloških primjesa sluzi i krvi. Krajem rujna 2023. god. u privatnoj poliklinici urađena je ezofagogastroduodenoskopija (EGDS), kolonoskopija i ultrazvuk (UZV) abdomena. EGDS-om je ustanovljena ezofagealna kandidijaza, te je ordinirana terapija flukonazol tabletama, koje je uzimao sve do prijema na Kliniku za infektivne bolesti. Kolonoskopija i UZV abdomena su bili neupadni. Krajem listopada 2023. god. zbog i dalje prisutne opće slabosti, nastavka gubitka tjelesne mase kao i pojave noćnog znojenja javlja se na Hitni prijem Županijske bolnice Čakovec. Tu je napravljen radiogram pluća kojim su utvrđene opsežne, obostrane, apikalne, fibrozne promjene, izraženije lijevo, s brojnim emfizematoznim bulama, a serologija na HIV, HBV, HCV je pokazala da su markeri HBV i HCV negativni, dok je HIV Ag/At kombinirani test pozitivan. Iz životne anamneze doznaje se da je pacijent po zanimanju odgajatelj, duogodišnji pušač, alkohol konzumira prigodno, dok narkotike nije konzumirao. Epidemiološki doznajemo da živi u gradu u kući s ocem koji je zdrav. Recentno nije putovao, ali je prije 15 godina putovao po Europi, uključujući i Tursku. Nije primao transfuzije krvnih pripravaka, te pripada MSM populaciji. Ne zna za kontakt s osobama oboljelim od tuberkuloze. Mokrenje i stolica su uredni. Pacijent je dva puta cijepljen protiv SARS-CoV-2. Alergije na

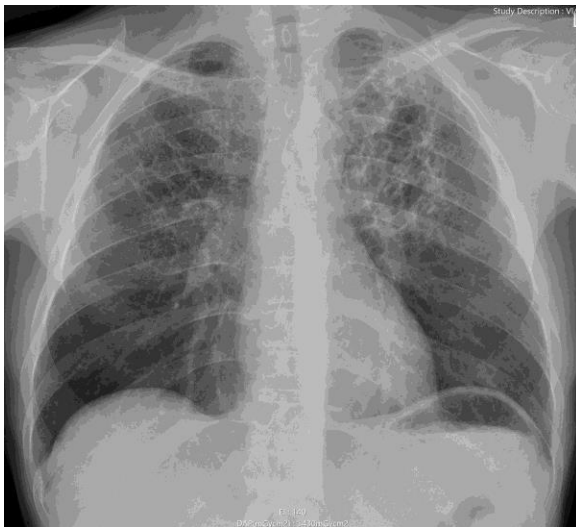
lijekove nisu poznate.

Pri prijemu na Kliniku, pacijent je bio pri svijesti, kontaktibilan, pokretan, kahektičan, afebrilan (36.7°), eupnoičan (RF 16/min), eukardan (cp 90/min) i normotenzivan (110/70 mmHg), a saturacija kisikom je iznosila 96%, ne teže pomećenog općeg stanja. Na koži obaju natkoljenica, po jedna solitarna smeđa diskoloracija, promjera 3-4 mm, u razini kože, hrapava na dodir, 2-3 slične promjene promjera do 2 mm na obe potkoljenice, te jedna ružičasta na lijevoj potkoljenici, u razini kože, glatka na dodir. Promjene su stacionarne unazad 15 godina. Na desnoj pateli, plavičasta punktiformna diskoloracija koja se ne anemizira na pritisak. Ostala koža i sluznice bez osipa i krvarenja. Ždrijelo ružičasto, jezik vlažan, neobložen, zubalo kariozno, manjkavo. Limfni čvorovi dostupni palpaciji sitni i bezbolni. Auskultacijski na gornjoj polovici plućnog polja lijevo čujne krepitacije, desno pooštren šum disanja. Srčana akcija ritmična, tonovi jasni, šumova se ne čuje. Trbuh ispod razine prsnog koša mekan, bezbolan, peristaltika uredna, jetra palpabilna rubom, dok se slezena ne palpira. Digitorektalni pregled je bez osobitosti. Ekstremiteti simetrični, bez edema, periferne pulzacije uredne, uz izražene varikozitete potkoljenica i onihomikozu stopala. Neurološki status je uredan.

U tijeku hospitalizacije je učinjen RTG toraksa na kojem su opisane bilateralne lezije intersticija gornjih i srednjih plućnih polja, te lijevo veći konsolidati parenhima s područjima destrukcije i vjerojatno prisutne bronhiektazije. Ne vide se pleuralni izljev niti znakovi intratorakalnog zastoja (slika 1.a).



a)

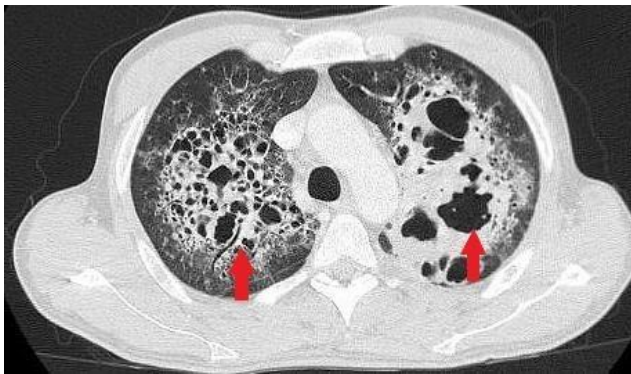
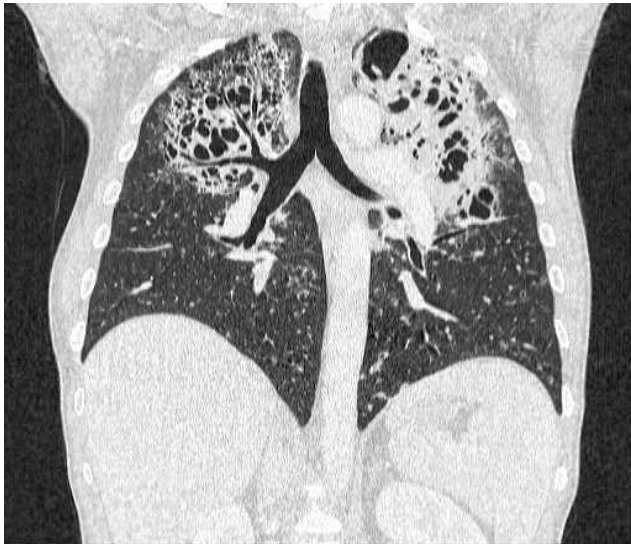

b)

Slika 1. a) Anteroposteriorna i profilna RTG snimka toraksa 2.11. (dan prijema)

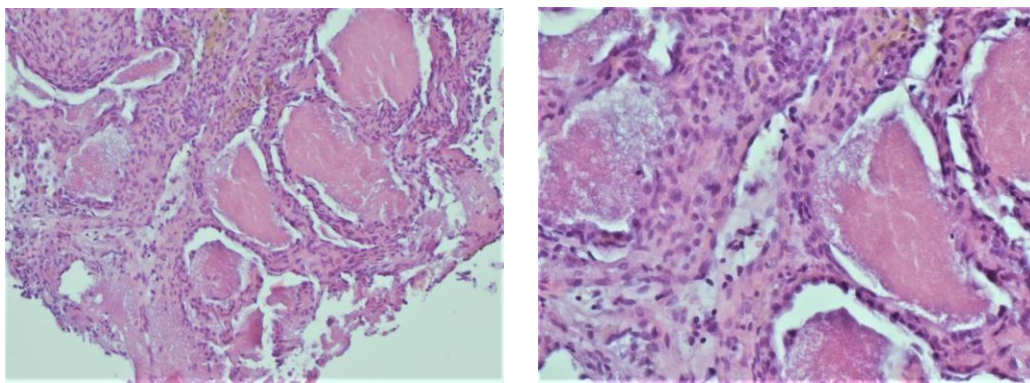
b) Anteroposteriorna RTG snimka toraksa 13.11. (nakon 10 dana terapije)

Također je napravljena višeslojna kompjutorizirana tomografija (eng. multi-slice computed tomography, MSCT) toraksa nativno i nakon aplikacije i.v. kontrasta koji je bio kompatibilan s RTG nalazom, a prikazan je na slici 2.



Slika 2. CT toraksa: konsolidacije s opsežnim kavitacijama

Drugog dana hospitalizacije napravljena je i bronhoskopija kojom su uzeti uzorci BAL-a i bioptat pluća. Utvrđene su uznapredovale emfizematozne promjene, a patohistološka analiza bioptata plućnog parenhima ukazuje da je alveolarni parenhim zadebljanih septa, dok je intraalveolarno prisutan pretežno mononuklearni upalni infiltrat s nakupinama zrnastog, eozinofilnog sadržaja tipa proteinoze, te dijelom s fibrinom i nakupinama makrofaga. Morfološki nalaz odgovara intersticijskoj pneumoniji, na prvom mjestu dolazi u obzir pneumonija izazvana s *P. jirovecii* (Slika 3).



Slika 3. PHD bioptati plućnog parenhima

Citološkom analizom BAL-a nisu nađene maligne stanice, dok je molekularnom dijagnostikom (PCR) dokazna infekcija s *P. jirovecii*, a mikološkom analizom infekcija s *Candidom krusei* i *Candidom glabratom*. Nakon učinjene bronhoskopije dolazi do pada saturacije krvi kisikom na sobnom zraku, te je učinjen RTG srca i pluća, kojim je verificiran pneumotoraks veličine 2-4 cm, zbog čega je provedena suplementacija manjim dozama kisika kroz slijedeća četiri dana.

Nalazi laboratorijskih pretraga učinjenih pri prijemu pokazali su povišeni CRP (54.1 mg/L), eritropeniju ($E 4.03 \times 10^{12}/L$) sa sniženim hematokritom (Hct 34.4%), anemiju (Hgb 107 g/L), snižen serumski kalij (K 3.7 mmol/L), te povišene D-dimere (3.25 mg/L). Rezultati laboratorijskih pretraga u tijeku hospitalizacije prikazani su u Tablici 1.

Tablica 1. Laboratorijski nalazi krvi pacijenta

	1.11. prijem	6.11.	10.11.	16.11.	20.11.	Referentne vrijednosti
C-reaktivni protein (CRP)	54.1	27.5	4.9	2.3	12	<5 [mg/L]
Prokalcitonin (PCT)	0.071	0.514	0.073	/	/	<0.05 [µg/L]
Leukociti	4.9	13.1	10.4	7.9	4.2	4-10 [$\times 10^9/L$]
Neutrofili	61.5	90.5	80.4	79.8	73.2	45-70 [%]
Limfociti	28.1	7.9	14.6	14.3	21.5	20-40 [%]
Trombociti	291	381	360	236	145	100-400 [$\times 10^9/L$]
Eritrociti	4.03	4.52	4.49	5.06	4.41	4,4-5,8 [$\times 10^{12}/L$]
Hemoglobin	107	116	120	139	124	140-180 [g/L]
Hematokrit	0.344	0.368	0.365	0.437	0.379	0,415-0,530 [L/L]
Kreatinin	66	59	76	85	86	62-106 [µmol/l]
Natrij	144	142	134	136	140	136-145 mmol/L]
Kalij	3.7	4.9	4.4	4.9	4.1	3.5-5 mmol/L]
Klor	104	105	95	94	98	95-107 [mmol/L]

Napravljena je serologija na HIV At/Ag koja je bila pozitivna, kao i potvrdni Western blot test koji je također došao pozitivan. Plazma HIV-1 RNA kvantifikacija je pokazala 79.400 kopija/mL., dok je imunofenotipizacijom limfocita utvrđen apsolutni broj CD4+ limfocita od 62 /µL, od čega su 4.70% pomoćnički T-limfociti. Učinjen je i PCR test za RNA virusa SARS-CoV-2 koji je bio negativan.

Serološke pretrage na *Toxoplasma gondii*, *Bartonella henselae* i *Bartonella quintana* bile su negativne, dok su za Epstein-Barr virus (EBV), citomegalovirus (CMV) i varicella-zoster virus (VZV) ukazivale na ranije preboljenu bolest. Galaktomananski test i aglutinacijski test za antigene *Cryptococcus (C.) neoformans* bili su negativni. Fungalni biomarker 1.3- β -D-glukan bio je pozitivan u dva navrata. IGRA9 (eng. interferon gamma release assay) test je bio negativan, a hemokulture uzete u dva navrata bile su sterilne.

Na temelju kliničkog statusa, laboratorijskih nalaza i dijagnostičkih postupaka utvrđeno je da se radi novodijagnosticiranoj HIV infekciji, te je započeta terapija PJP i nastavljena obrada promjena na plućima. Prispjećem negativnog nalaza na mikobakterije (PCR i direktna mikroskopija) isključena je tuberkuloza pluća, a zbog pozitivnog nalaza 1.3- β -D-glukana i PCR-a na *P. jirovecii* iz BAL-a, postavljena je dijagnoza PJP. Započeta je parenteralna terapija SMT/TMP uz parenteralnu kortikosteroidnu terapiju kroz 7 dana, a potom je nastavljena peroralno SMT/TMP-om uz deeskalaciju peroralne kortikosteroidne terapije kroz ukupno 21 dan. Zbog ezofagealne kandidijaze bolesnik je liječen peroralnim flukonazolom kroz 14 dana. Nakon 10 dana terapije, opsežne infiltrativne promjene na plućima su u značajnoj regresiji (Slika 1.b). Zbog HIV bolesti 13.11. započeta je antiretroviralna terapija (ART) s biktregavirom / emtricitabinom / tenofoviralafenamidom (Biktavry). Tijekom boravka u bolnici postupno dolazi do kliničkog poboljšanja respiratorne funkcije, kao i regresije pneumotoraksa na kontrolnim rendgenskim snimkama pluća. Pacijent je od petog dana hospitalizacije pa sve do otpusta respiratorno suficijentan. Provedbom navedenog liječenja dolazi do regresije upalnih infiltrata na plućima, te kliničkog i laboratorijskog poboljšanja. Otpušta se na kućno liječenje 23.11.2023. godine u znatno boljem stanju, urednih vitalnih parametara i dobrog općeg stanja, uz preporuku nastavka uzimanja SMT/TMP 1x960mg peroralno jednom dnevno, te jedne tablete Biktavry jednom dnevno. Daljnje kontrole kod pulmologa te infektologa u HIV ambulanti.

4. RASPRAVA

U ovom radu prikazan je slučaj HIV pozitivnog bolesnika s PJP. Bolest se prezentirala postupno progredirajućim simptomima tijekom razdoblja od otprilike jedne godine. Klinička slika je u početku bila blagog, nespecifičnog karaktera, ali je s vremenom došlo do razvoja teškog općeg stanja. Nakon ustanovljenja ezofagealne kandidijaze i pozitivnog radiološkog nalaza na plućima, postavlja se sumnja na HIV infekciju, koja je potvrđena serološkim pretragama. Konačno, PCR-om na uzorku BAL-a dokazana je infekcija gljivom *P. jirovecii*, te je na temelju prateće kliničke slike, fizikalnog nalaza, slikovnih pretraga i ostalih relevantnih dijagnostičkih parametara postavljena dijagnoza PJP.

U medicinskoj literaturi dokumentirane su tisuće slučajeva PJP, počevši od sredine dvadesetog stoljeća, kada je ova gljiva nosila drugačiji taksonomski naziv *Pneumocystis carinii* (1). Ipak, većina slučajeva opisana je tek nakon otkrića virusa HIV-a osamdesetih godina prošlog stoljeća, kada se PJP počinje snažno povezivati s HIV infekcijom, zbog toga što je oko 75% tada otkrivenih HIV pozitivnih osoba istovremeno bolovalo od PJP (21). Međutim, važno je naglasiti da osim HIV bolesnika od PJP obolijevaju i non-HIV bolesnici (21,22).

HIV infekcija i posljedično smanjen broj CD4+ limfocita povećava rizik za oboljevanje od različitih respiratornih bolesti, uključujući PJP. Diferencijalna dijagnoza plućnih komplikacija ovisi o stupnju imunodeficijencije, ART, primjenjenoj profilaksi oportunističkih infekcija i lokalnoj epidemiologiji (1,23).

Česti uzročnici plućnih infiltrata u infekciji HIV-om su bakterije (*Streptococcus* (*S.*) *pneumoniae*, *Hemophilus* (*H.*) *influenzae*), *Mycobacterium* (*M.*) *tuberculosis* i *P. jirovecii*. Rijedi ali ipak važni uzročnici plućnih infiltrata su *Staphylococcus* (*S.*) *aureus*, *Pseudomonas* (*P.*) *aeruginosa*, *Klebsiella pneumoniae*, *Mycobacterium avium* kompleks, *Mycobacterium kansasii*, ostale gljive kao *C. neoformans*, *Coccidioides immitis*, te različiti virusi kao što su virus influence, CMV, herpes simpleks virus (HSV) i adenovirusi (1).

Osobe zaražene HIV-om imaju deset puta veći rizik za oboljevanje od bakterijske

pneumonije. Globalno gledajući, *M. tuberculosis* je najvažniji uzročnik bakterijske pneumonije kod HIV bolesnika, dok je tuberkuloza najčešća oportunistička infekcija i obično nastupa u ranijoj fazi HIV infekcije u usporedbi s ostalim bakterijskim i gljivičnim uzročnicima. HIV infekcija povećava rizik za reaktivaciju latentne tuberkuloze 15 do 30 puta. Iako su moguće primarne infekcije i reinfekcije, smatra se da je u većini slučajeva riječ o reaktiviranoj infekciji (23,24). Dijagnoza tuberkuloze ponajviše ovisi o interpretaciji radiološkog nalaza, analizi sputuma i bronhoskopiji. Radiološki nalaz može uvelike varirati, ali najčešće nalazimo pleuralni izljev, hilarnu adenopatiju, kavitacije ili milijarne promjene. U manjem broja bolesnika RTG pluća može biti uredan ili se nalaze difuzni intersticijski infiltrati koje ne možemo razlikovati od infekcije s *P. jirovecii* (1). Uz mikobakterije česti uzročnici pneumonije su *S. pneumoniae* i *H. influenzae*, koji se očituju naglim početkom bolesti, febrilitetom, kašljem i dispnejom, a na RTG-u pluća nalazimo lobarne ili segmentalne infiltrate. *S. aureus* je signifikantan uzročnik kod izraženije imunosupresije i znatnije disfunkcije neutrofila. Neutropenija, prethodna terapija cefalosporinima i broj CD4+ limfocita manji od 50/mm³ povećavaju rizik za obolijevanje od pneumonije uzrokovane bakterijom *P. aeruginosa* (1,24).

Kod HIV bolesnika virusne pneumonije su česte, ali se u praksi rijetko dijagnosticiraju. Najvažniji uzročnici ovih pneumonija su virus influence, CMV i HSV. Influenca se u HIV pozitivnih osoba prezentira tipičnom kliničkom slikom, urednim radiološkim nalazom i općenito ne predstavlja tešku bolest. Glavna komplikacija je bakterijska superinfekcija, pa se stoga svim HIV zaraženim osobama preporuča cijepljenje protiv influence. Sumnja na CMV pneumoniju opravdana je samo kod pacijenata s brojem CD4+ limfocita manjim od 50/ml, uz postojanje intersticijskih plućnih infiltrata i odsustvo drugog patogena (1).

Među najčešće uzročnike respiratornih infekcija kod HIV-om zaraženih osoba spada i *P. jirovecii*. PJP je vodeća oportunistička bolest kod osoba s uznapredovalom fazom HIV infekcije u Hrvatskoj (1,15). ART je znatno smanjila, ali ne i eliminirala, rizik za obolijevanje od PJP i tuberkuloze kod HIV pozitivnih bolesnika (23,24).

Pregledom dostupne medicinske literature nalazimo brojne slučajeve PJP koji su slični slučaju prikazanom u ovom radu, ali i slučajeve koji se uvelike razikuju, uključujući i PJP u non-HIV populaciji. Gri i suradnici u prikazu iz 2023. godine opisuju starijeg pacijenta u dobi od 71 godinu, bez signifikantnih komorbiditeta i bez povijesti ozbiljnijih respiratornih bolesti, koji se prezentirao solitarnom dispnejom, dobrog općeg stanja. Za raziku od našeg slučaja, primjetan je izostanak simptoma PJP, nagli nastup bolesti, te brzo pogoršanje kliničkog stanja pacijenta, koje završava smrtnim ishodom (25). RTG pluća pokazao je bilateralne difuzne konsolidate, dok je MSCT pluća prikazao opsežne bilateralne lezije tipa mliječnog stakla, što se u zatnoj mjeri podudara s nalazom našeg pacijenta. Ipak, prezentacija ovog bolesnika je u potpunosti različita i atipična, prvenstveno zbog izrazito naglog pogoršanja stanja kod pojedinca koji prethodno nije imao nikakve značajne zdravstvene tegobe koje bi upućivale na PJP ili HIV infekciju. Autori smatraju kako je jedan od razloga smrtnog ishoda, uz već spomenuti izostanak prethodnih zdravstvenih tegoba, činjenica da pacijent nije imao nikakve poznate čimbenike rizika ili anamnestičke podatke koji bi pobudili sumnju da se radi o infekciji HIV-om (25).

Koifman i suradnici prikazuju muškarca starog 32 godine, koji se javlja liječniku zbog opće slabosti, febriliteta, dispneje i suhog kašlja u trajanju od tjedan dana. Alveoarterijski gradijent je bio izrazito povišen (58 mmHg). Zamjetna je sličnost u prezentaciji, kliničkoj slici i tijeku hospitalizacije potonjeg slučaja i pacijenta prikazanog u ovom diplomskom radu. Bolesnik se prezentira s povišenim upalnim parametrima, RTG i MSCT pluća pokazuju opsežne, bilateralne lezije i konsolidate, odnosno opacitete tipa mliječnog stakla, dok je fizikalnim pregledom uočena oralna kandidijaza. Broj CD4+ limfocita na početku hospitalizacije iznosio je 646/mm³, što je deseterostruko više nego u našeg pacijenta. Unatoč tomu, pacijent prikazan u ovom diplomskom radu imao je tegobe tijekom znatno duljeg razdoblja (jedna godina naspram tjedan dana), s blažom kliničkom slikom i sporijim razvojem kliničkih simptoma i znakova bolesti (26). Kod HIV pozitivnih bolesnika, uz PJP česta je koinfekcija s CMV. Kestel Kayik i suradnici opisuju slučaj pedesetogodišnjeg muškarca iz 2023. godine, koji se javlja u bolnicu s anamnezom jednotjedne pleuralne boli i vrućice, te kojem je utvrđena koinfekcija s CMV (27). Kao i u našeg pacijenta, dijagnoza manifestne oportunističke bolesti dovela je do

prepoznavanja do tad neotkrivene HIV infekcije.

PJP uglavnom se opisuje u HIV-om zaraženih bolesnika, ali i u non-HIV osoba. Rizični čimbenici za PJP kod non HIV bolesnika su terapija kortikosteroidima u kombinaciji s drugim uzrokom imunokompromitacije, druga imunosupresivna terapija (lijekovi protiv odbacivanja, inhibitori TNF-alfa), transplantacija solidnih organa i hematopoetskih stanica, solidni tumori, hematološke zloćudne bolesti, primarne imunodeficijencije, reumatološke bolesti i teške malnutricije (21). Kod non-HIV bolesnika PCP se razvija puno brže nego kod HIV bolesnika. Simptomi kod non HIV bolesnika razvijaju se tijekom pet dana, uključuju vrućicu, suhi kašalj i progresivnu dispneju, a česta je i respiratorna insuficijencija i hipoksija. Incijalni RTG pluća može biti uredan. Za razliku od njih, razvoj PJP kod HIV bolesnika sporijeg je tijeka i simptomi se manifestiraju tijekom dužeg vremenskog perioda. Dakle, PJP u non-HIV bolesnika u usporedbi s HIV pozitivnom osobom često ima akutniji nastup simptoma, težu i bržu progresiju, lošije kliničke ishode, viši mortalitet, kao i veću vjerojatnost za razvoj koinfekcije (21,22). Hashimi i suradnici opisuju ženu u dobi od 68 godina s nedavno dijagnosticiranim karcinomom pluća, koja je prethodno primila radioterapiju, praćenu razvojem dispneje i suhog kašlja. Slučajevi PJP kod bolesnika s karcinomom pluća prijavljuju se uglavnom kao posljedica kemoterapije, radioterapije ili zbog liječenja kortikosteroidima. Učestalost PJP u pacijenata s karcinomom pluća koji su na radioterapiji je relativno rijetka (28). Ipak, ovaj slučaj pokazuje kako je važno imati na umu da se u bolesnika s karcinomom pluća, koji su liječeni isključivo radioterapijom bez kemoterapije i kortikosteroida, PJP može prezentirati sa značajkama atipične pneumonije.

5. ZAKLJUČAK

Prevalencija HIV infekcije u Hrvatskoj je niska i pokazuje stabilan trend, a od 2015. godine bilježi se blagi pad broja novih slučajeva. PJP je uz tuberkulozu i ezofagealnu kandidozu, još uvijek najčešća oportunistička infekcija kod osoba koje žive s HIV-om na području Hrvatske i EU. ART je znatno smanjila, ali nije u potpunosti otklonila rizik za oboljevanje od oportunističkih infekcija kod HIV pozitivnih bolesnika. Također, treba uzeti u obzir činjenicu da se osobe u uznapređovalom stadiju HIV-infekcije najčešće uključuju u zdravstvenu skrb upravo pri manifestaciji prve oportunističke bolesti, što smanjuje njihov izgled za povoljan ishod liječenja. Stoga se moraju uložiti dodatni naponi kako bi se osigurala rana dijagnoza HIV infekcije. PJP se sve češće dijagnosticira i kod non-HIV imunokompromitiranih bolesnika, u kojih često ima nespecifičnu prezentaciju, ali predstavlja opasnu i potencijalno životno ugrožavajuću bolest kao i kod HIV pozitivnih osoba. Iz tog razloga liječenje i kontrola oportunističkih infekcija je iznimno važna i predstavlja značajan izazov za zdravstvo.

6. ZAHVALE

Zahvaljujem svojoj mentorici prof.dr.sc.Mariji Santini na odabiru teme i pomoći pruženoj pri pisanju ovog diplomskog rada. Zahvaljujem i članovima povjerenstva na vremenu uloženom u čitanju i ocjenjivanju ovog rada. Na kraju, zahvaljujem svojoj obitelji na neizmjerne podršci koju su mi pružili tokom studija.

7. LITERATURA

1. Begovac J, Baršić B, Kuzman I, Tešović G, Vince A, ur. Klinička infektologija. Zagreb: Medicinska naklada; 2019.
2. HIV. gov [Internet]. The Global HIV and AIDS Epidemic; 15.11.2023. [pristupljeno 2.5.2024.] dostupno na: <https://www.hiv.gov/hiv-basics/overview/data-and-trends/global-statistics>
3. WHO. int [Internet]. Fact sheets - HIV and AIDS; 13.7.2023. [pristupljeno 2.5.2024.] dostupno na: <https://www.who.int/news-room/fact-sheets/detail/hiv-aids>
4. Hrvatski zavod za javno zdravstvo [Internet]. Epidemiologija HIV infekcije i AIDS-a u Hrvatskoj; 29.12.2023. [pristupljeno 3.5.2024.] dostupno na: <https://www.hzjz.hr/sluzba-epidemiologija-zarazne-bolesti/epidemiologija-hiv-infekcije-i-aids-a-u-hrvatskoj/>
5. European Centre for Disease Prevention and Control, World Health Organization, HIV/AIDS surveillance in Europe 2022 : 2021 data. European Centre for Disease Prevention and Control; 2022. doi/10.2900/818446
6. European Centre for Disease Prevention and Control/WHO Regional Office for Europe. HIV/AIDS surveillance in Europe 2021 – 2020 data. Stockholm: ECDC; 2021. doi:10.2900/65321
7. Shafer RW, Vuitton DA. Highly active antiretroviral therapy (HAART) for the treatment of infection with human immunodeficiency virus type 1. Biomed Pharmacother. ožujak 1999.;53(2):73-86.
8. Lange JM, Ananworanich J. The discovery and development of antiretroviral agents. Antivir Ther. 2014;19 Suppl 3:5-14. doi: 10.3851/IMP2896
9. Tharakan SM. Global trends in HIV / AIDS. Congr Res Serv. 2019.

10. Begovac, J. (2020). Okončanje HIV-epidemije u Hrvatskoj. *Infektološki Glasnik*, 39(2), 48-49. doi:10.37797/ig.39.2.3
11. HIV info. NIH. gov [Internet]. HIV and Opportunistic Infections, Coinfections, and Conditions ; 16.8.2021. [pristupljeno 4.5.2024.] dostupno na: <https://hivinfo.nih.gov/understanding-hiv/fact-sheets/what-opportunistic-infection>
12. Raffetti E, Postorino MC, Castelli F, Casari S, Castelnovo F, Maggiolo F, et al. The risk of late or advanced presentation of HIV infected patients is still high, associated factors evolve but impact on overall mortality is vanishing over calendar years: results from the Italian MASTER Cohort. *BMC Public Health*. 2016;16(1):878. DOI: 10.1186/s12889-016-3477-z
13. Mojumdar K, Vajpayee M, Chauhan NK, Mendiratta S. Late presenters to HIV care and treatment, identification of associated risk factors in HIV-1 infected Indian population. *BMC Public Health*. 2010;10:416. DOI: 10.1186/1471-2458-10-416
14. Buchacz K, Lau B, Jing Y, Bosch R, Abraham AG, Gill MJ, et al. Incidence of AIDS-Defining Opportunistic Infections in a Multicohort Analysis of HIV-infected Persons in the United States and Canada, 2000-2010. *J Infect Dis*. 2016;214(6):862-72. DOI: 10.1093/infdis/jiw085
15. ECDC. europa. eu [Internet]. HIV/AIDS surveillance in Europe 2023 (2022 data); 28.11.2023. [pristupljeno 4.5.2024.] dostupno na: <https://www.ecdc.europa.eu/en/publications-data/hivaids-surveillance-europe-2023-2022-data>
16. Masur H. Management of Opportunistic infections associated with HIV infection. Bennett JE, Dolin R, Blaser MJ, Mandell, Douglas and Bennett's Principles and Practice of Infectious Diseases. 8. izdanje. Philadelphia: Elsevier/Saunders; 2015, str. 1642-1665.
17. Harris JR, Balajee SA, Park BJ. Pneumocystis jirovecii pneumonia: current knowledge and outstanding public health issues. *Current Fungal Infection Reports*. 2010;4(4):229-37.

18. Bateman M, Oladele R, Kolls JK. Diagnosing *Pneumocystis jirovecii* pneumonia: A review of current methods and novel approaches. *Medical Mycology*. 2020;58(8):1015-28. pmid:32400869
19. Issa N, Gabriel F, Baulier G, Mourissoux G, Accoceberry I, Guisset O, et al. Pneumocystosis and quantitative PCR. *Medecine et maladies infectieuses*. 2018;48(7):474-80. pmid:29789160
20. Weyant RB, Kabbani D, Doucette K, Lau C, Cervera C. *Pneumocystis jirovecii*: a review with a focus on prevention and treatment. *Expert Opinion on Pharmacotherapy*. 2021;22(12):1579-92. pmid:33870843
21. Salzer, H.J.F.; Schäfer, G.; Hoenigl, M.; Günther, G.; Hoffmann, C.; Kalsdorf, B.; Alanio, A.; Lange, C. Clinical, diagnostic, and treatment disparities between HIV-infected and non-HIV-infected immunocompromised patients with *Pneumocystis jirovecii* pneumonia. *Respiration* 2018, 96, 52-65.
22. Li MC, Lee NY, Lee CC, Lee HC, Chang CM, Ko WC: *Pneumocystis jirovecii* pneumonia in immunocompromised patients: delayed diagnosis and poor outcomes in non-HIV-infected individuals. *J Microbiol Immunol Infect* 2014; 47: 42-47.
23. Crothers, K. et al. HIV infection and risk for incident pulmonary diseases in the combination antiretroviral therapy era. *Am. J. Respir. Crit. Care Med.* **183**, 388-395 (2011).
24. Segal, L. N. et al. HIV-1 and bacterial pneumonia in the era of antiretroviral therapy. *Proc. Am. Thorac. Soc.* **8**, 282-287 (2011).
25. Gri, J., Jain, V. *Pneumocystis jirovecii* pneumonia: a case report. *J Med Case Reports* **18**, 52 (2024).
26. Koifman M, Vachhani B, Haridasan K S, et al. *Pneumocystis jirovecii* Pneumonia in a Patient With Newly Diagnosed HIV and a High CD4 Count. *Cureus* 15(10) (2023).

27. Kayik SK, Acar E, Memis L. Pneumocystis Jirovecii Pneumonia in Newly Diagnosed HIV Infection: A Challenging Case Report. Turk Patoloji Derg. 2020;1(1):246-250.
28. Hashmi S, Yousuf D, Kumar P. Pneumocystis jirovecii Pneumonia (PCP) in a Non-HIV Lung Cancer Patient in the Absence of Common Risk Factors. Cureus 15(9) (2023).

8. ŽIVOTOPIS

Marko Lukšić

+385 99 4020 722 | markoluksic3@gmail.com | Antuna Branka Šimića 10, 21 000 Split,

Hrvatska Spol M | Datum rođenja 07/03/1996 | Državljanstvo - hrvatsko

Radno iskustvo

- Turistički animator [2015-2018]

Obrazovanje

- 2014 do 2024 - Medicinski Fakultet, Zagreb
- 2010 do 2014 - Opća gimnazija Marko Marulić, Split
- 2002 do 2010 - O.Š. Blatine-Škrabe, Split

Jezici

Materinji - Hrvatski jezik

Ostali - Engleski jezik - C2 (razumijevanje), C2 (govor), C2 (pisanje)

Njemački jezik - B1 (razumijevanje), A2 (govor), A2 (pisanje)