

Suvremeni pristup u liječenju keratokonusa

Kalauz, Matija

Master's thesis / Diplomski rad

2024

Degree Grantor / Ustanova koja je dodijelila akademski / stručni stupanj: **University of Zagreb, School of Medicine / Sveučilište u Zagrebu, Medicinski fakultet**

Permanent link / Trajna poveznica: <https://um.nsk.hr/um:nbn:hr:105:967286>

Rights / Prava: [In copyright](#)/[Zaštićeno autorskim pravom.](#)

Download date / Datum preuzimanja: **2025-03-01**



Repository / Repozitorij:

[Dr Med - University of Zagreb School of Medicine Digital Repository](#)



SVEUČILIŠTE U ZAGREBU
MEDICINSKI FAKULTET

Matija Kalauz

Suvremeni pristup u liječenju keratokonusa

Diplomski rad



Zagreb, 2024.

Ovaj diplomski rad izrađen je na Klinici za očne bolesti KBC-a Zagreb, Medicinskog fakulteta Sveučilišta u Zagrebu, pod vodstvom prof. dr. sc. Tomislava Jukića i predan je na ocjenu u akademskoj godini 2023./2024.

POPIS I OBJAŠNENJE KRATICA

ECM – izvanstanični matriks

BM – Bomwanova membrana

DM – Descemetova membrana

KC – keratokonus

BCVA - *best correction visual acuity*

UCVA – *uncorrected visual acuity*

CDVA - *corrected distance visual acuity*

D - dioptrija

OCT - *optical coherence tomography*

AS-OCT - *Anterior segment optical coherence tomography*

CL – kontaktne leće

SCL – meke kontaktne leće

RCL – tvrde kontaktne leće

STCL – meke torične kontaktne leće

RGPCl – tvrde plinopropusne kontaktne leće

GPCl – plinopropusne kontaktne leće

PBCL – „piggyback“ kontaktne leće

HCL – hibridne kontaktne leće

HVID – *horizontal visible iris diameter*

SL- skleralne leće

CXL – križno umrežavanje („cross-linking“)

PKP – penetrirajuća keratoplastika

CK – konduktivna keratoplastika

PRK – fotoreaktivna keratoplastika

ICRS – intrastromalni rožnični segmenti prstena

DALK – *Deep Anterior Lamellar Keratoplasty*

IL – interleukin

ASC – *adult stem cells*

BLT – *Bowman's layer transplantation*

UV - *ultraviolet*

SADRŽAJ

1. SAŽETAK	1
2. SUMMARY	2
3. UVOD.....	3
3.1 Anatomija i fiziologija rožnice	3
3.1.1 Epitelni sloj	3
3.1.2 Bowmanova membrana.....	4
3.1.3 Stroma.....	4
3.1.4 Descemetova membrana.....	5
3.1.5 Endotelni sloj.....	6
3.1.6 Krvna opskrba rožnice	7
3.1.7 Inervacija rožnice.....	7
3.2 Keratokonus.....	8
3.2.1 Epidemiologija	8
3.2.2 Histopatologija.....	9
3.2.3 Etiologija.....	11
3.2.4 Klasifikacija keratokonusa	12
3.2.5 Klinička slika i znakovi keratokonusa	14
3.2.6 Dijagnostika keratokonusa.....	16
3.2.7 Probir keratokonusa	19
3.2.8 Diferencijalna dijagnoza keratokonusa	19
4. NEKIRURŠKE METODE LIJEČENJA KERATOKONUSA.....	20
4.1 Korekcija naočalama.....	20
4.2 Korekcija kontaktnim lećama.....	20
4.2.1 Tvrde kontaktne leće (RCL).....	20
4.2.2 Meke kontaktne leće.....	21
4.2.3 Piggyback kontaktne leće	21
4.2.4 Hibridne kontaktne leće	22
4.2.5 Skleralne kontaktne leće.....	22
4.2.6 Zaključak liječenja kontaktnim lećama	23
4.3 Topička primjena lijekova	24
5. KIRURŠKE METODE LIJEČENJA KERATOKONUSA.....	25

5.1	Križno umrežavanje rožnice	25
5.1.1	Konvencionalni CXL	26
5.1.2	Akcelerirani CXL	26
5.1.3	Kisikom obogaćeni CXL visokog intenziteta	26
5.1.4	Pulsirajući CXL	27
5.1.5	Epi-on CXL	27
5.1.6	Kombinirane terapije s CXL	28
5.2	Refraktivna kirurgija	29
5.2.1	Fotorefraktivna keratektomija	29
5.2.2	Intrastromalni rožnični segmenti prstena	30
5.3	Transplantacija rožnice	31
5.3.1	Penetrirajuća keratoplastika	31
5.3.2	DALK (duboka prednja lamelarna keratoplastika)	32
5.3.3	Transplantacija Bowmanove membrane	33
5.4	Transplantacija intrastromalnih matičnih stanica	33
	ZAKLJUČAK	35
	Zahvala	36
	Literatura	37
	Životopis	43

1. SAŽETAK

Suvremeni pristup u liječenju keratokonusa

Autor : Matija Kalauz

Keratokonius je najčešći ektatični poremećaj rožnice koji je karakteriziran bilateralnim progresivnim stanjenjem i izbočenjem rožnice što dovodi do značajnog pogoršanja vida zbog progresivnog iregularnog astigmatizma i miopije. Prevalencija keratokonusa kreće se od 1:375 do 1:2.000 ljudi na globalnoj razini, s većom učestalošću u mlađoj populaciji između 20. i 30. godine života te određenim rasnim skupinama i geografskim lokacijama. Iako uzroci keratokonusa još uvijek nisu u potpunosti jasni, smatra se da genetski i okolišni faktori igraju ulogu u njegovom razvoju. Rana dijagnoza je ključna za učinkovito liječenje i dobru prognozu. Dijagnoza keratokonusa zasniva se na anamnezi i kliničkom pregledu koji uključuje ispitivanje vidne oštine, pregled na biomikroskopu, pahimetriju te metode kornealne topografije i tomografije.

Osnova konzervativnije terapije kojima se liječi blagi do umjereni keratokonus su nošenje naočala i kontaktnih leća. Ima puno vrsta kontaktnih leća te se biraju ovisno o željama i potrebama pacijenta. Liječenje umjerenog i teškog keratokonusa spada uglavnom u domenu neke vrste kirurškog liječenja. To uključuje križno umrežavanje rožnice, refraktivne operacije, a u krajnjem slučaju koristi se jedna od metoda transplantacije rožnice (penetrirajuća keratoplastika, duboka prednja lamelarna keratoplastika). Prevencija progresije temelj je liječenja keratokonusa, pri čemu je kolagensko umrežavanje rožnice minimalno invazivna terapija koja može usporiti ili zaustaviti napredovanje bolesti u pacijenata koji imaju zadovoljavajuću vidnu oštrinu. Transplantacija intrastromalnih matičnih stanica, transplantacija Bowmanove membrane i IVMED su neki od noviteta u liječenju keratokonusa te su za njih potrebna daljnja istraživanja i studije. Neprekidna istraživanja nastavljaju poboljšavati sigurnost i učinkovitost ovih terapijskih opcija. Zaključno, keratokonus ostaje izazovna bolest za liječenje, napredak u medicinskoj tehnologiji i razumijevanju bolesti donosi značajna poboljšanja u kvaliteti života pacijenata, nudeći im nove mogućnosti za očuvanje i poboljšanje vida.

Ključne riječi: keratokonus, liječenje, matične stanice

2. SUMMARY

Modern Trends in Keratoconus Treatment

Author : Matija Kalauz

Keratoconus is the most common corneal ectatic disorder characterized by bilateral, progressive corneal thinning and steepening, leading to significant visual impairment due to progressive irregular astigmatism and myopia. The prevalence of keratoconus ranges from 1:375 to 1:2,000 people globally, with higher incidence in the younger population between the ages of 20 and 30 and certain ethnicities. While the etiology of keratoconus is not yet fully understood, genetic and environmental factors are believed to play a role in its development. Early diagnosis is crucial for effective treatment and good prognosis. The diagnosis of keratoconus is based on medical history and clinical examination, which includes visual acuity testing, slit-lamp examination, pachymetry, and methods of corneal topography and tomography.

The treatment of mild to moderate keratoconus is spectacle wear and contact lenses. There are many types of contact lenses, chosen based on the patient's needs and preferences. The management of moderate to severe keratoconus typically requires some form of surgical intervention. This includes corneal cross-linking, refractive surgery, and, in advanced cases, one of the methods of corneal transplantation (penetrating keratoplasty, deep anterior lamellar keratoplasty). Prevention of progression is the cornerstone of keratoconus treatment, where collagen cross-linking of the cornea is a minimally invasive therapy that can slow or halt disease progression in patients with satisfactory visual acuity. Novel treatment modalities for keratoconus, such as intrastromal stem cell transplantation, Bowman's layer transplantation, and IVMED, require further research and studies. Ongoing research continues to improve the safety and efficacy of these therapeutic options. In conclusion, keratoconus remains a challenging disease to treat, but advancements in medical technology and disease understanding bring significant improvements in patients' quality of life, offering them new options for preserving and improving vision.

Keywords: keratoconus, stem cells, treatment,

3. UVOD

3.1 Anatomija i fiziologija rožnice

Rožnica je prozirno avaskularno vezivno tkivo čija je primarna funkcija propuštanje i fokusiranje svjetlosti te čini $\frac{3}{4}$ refraktivne snage oka s refrakcijskom moći od 43 D, a djeluje i kao primarna infektivna i strukturna barijera oka. Prosječni indeks loma svjetlosti iznosi 1,3375, a prosječni radijus zakrivljenosti je 7,8 mm (1). Rožnica pokriva šarenicu, zjenicu i prednju očnu sobicu, a debljina joj je oko 0,5 mm u središtu i postupno se povećava prema periferiji. Oblik rožnice je prolatan, ravniji na periferiji te postaje strmiji centralno što stvara asferični optički sustav. Horizontalni promjer rožnice iznosi 11,5 do 12,0 mm, dok vertikalni promjer iznosi 10,5 do 11,0 mm (2). Oblik i zakrivljenost rožnice kontrolirani su intrinzičnom biomehaničkom strukturom. Prednja stromalna čvrstoća posebno je važna u održavanju zakrivljenosti rožnice. Transparentnost rožnice je jedna od njenih najbitnijih svojstava, a dobiva ju od posebno organiziranih stromalnih kolagenskih fibrila koje su organizirane u usko raspoređene trake. Osim kolagena tipa I postoji još nekoliko vrsta kolagena te glikozaminoglikana, proteoglikana i glikoproteina. Ljudska rožnica sastoji se od 5 slojeva: 3 stanična (epitel, stroma, endotel) i 2 međusloja (Bowmanova membrana i Descemetova membrana) (2–4).

3.1.1 Epitelni sloj

Epitelni sloj rožnice je prvi u kontaktu s vanjskim okolišem te je zajedno sa suznim filmom odgovoran za refraktivnu snagu oka. Suzni film također opskrbljuje rožnicu imunološkim faktorima i faktorima rasta koji su ključni za zdravlje, proliferaciju i oporavak epitelnih stanica. Također ima ulogu u korekciji manjih nepravilnosti prednje epitelne površine i štiti površinu rožnice od mikrobioloških, kemijskih, toksičnih i fizičkih oštećenja. Epitelni sloj se sastoji od 4-6 slojeva nekeratiniziranih, pločastih stanica debljine 50 μm . Prva 2 do 3 površinska sloja čine poligonalne, pločaste stanice te sadrže mikroplike, apikalne mikrovile i prekriveni su glikokaliksom. Površinski dio stanica sadrži okludentne zonule koje onemogućavaju prolazak vode i patogenih organizama u rožnicu. Slijede 2-3 sloja suprabazalnih stanica koje također sadrže okludentne zonule. Najdublji sloj stanica u rožnici je sloj bazalnih stanica koje jedine imaju mitotičku sposobnost. Perilimbalne Bazalne epitelne stanice imaju sposobnost diferenciranja te mogu migrirati prema površini radi obnove stanica rožnice. Bazalne stanice

hemidezmosomima su spojene na bazalnu membranu i stromu (5). Epitelne stanice također proizvode faktore rasta PDGF i TGF- β 1 koji sudjeluju u diferencijaciji stanica i apoptozi, a bazalna membrana sprječava prolazak tih faktora rasta u stromu. Životni vijek epitelnih stanica rožnice je u prosjeku 7 do 10 dana te prolaze kroz klasične involucijske procese, apoptozu i deskvamaciju (3,2).

3.1.2 Bowmanova membrana

Bowmanova membrana nije sloj rožnice u pravom smislu riječi, već je acelularni kondenzat prednjeg dijela strome i omogućava rožnici da održava svoj oblik. Ovaj sloj je specifičan za primata te ga ostali sisavci nemaju. Ovaj sloj nema sposobnost regeneracije te kada dođe do ozljede dolazi do formiranja ožiljka. Debljine je 8–12 μ m te se s vremenom smanjuje. Kolagenski fibrili Bowmanove membrane raspoređeni su tako da im se stražnje površine spajaju s prednjom stromom čineći tako glatku prednju površinu. Bowmanova membrana također ima ulogu u zaštiti subepitelnog živčanog pleksusa koji se proteže kroz prednji dio strome (1–3).

3.1.3 Stroma

Stroma rožnice veličine je oko 500 μ m što čini 80-85% njene ukupne debljine te je deblja na periferiji rožnice. Stroma dobiva svoju transparentnost zbog precizne organizacije ekstracelularnog matriksa (ECM) i stromalnih vlakana za razliku od ostalih kolagenskih struktura. Kolagenska vlakna raspoređena su u paralelne snopove nazvane fibrili, a ti fibrili su pakirani u paralelno raspoređene slojeve ili lamele. Stroma ljudskog oka sadrži 200 do 250 različitih lamela, a svaki sloj postavljen je pod pravim kutom u odnosu na vlakna u susjednim lamelama. ECM sadrži vodu, anorganske soli, proteoglikane i glikoproteine. Kolagen u stromi sastoji se od heterodimernog kompleksa kolagena tipa I i tipa V s malim promjerom. Lumikan, keratokan i mimekan su glavni keratanski sulfatni proteoglikani u stromi. Oni imaju ulogu u pružanju strukturne potpore, a lumikan osim strukturne uloge regulira i migraciju neutrofila tijekom bakterijskih infekcija strome. Dekorin je glavni proteoglikan povezan s dermatan sulfatom također okružuje kolagena vlakna. Uzorak kolagenih lamela također varira s dubinom. Prednji dio strome obilježen je kratkim, uskim pločama s intenzivnim ispreplitanjem, dok stražnji dio strome pokazuje duge, široke i debele lamelarne strukture koje se protežu od limbusa do limbusa bez značajnih međulamelarnih veza. Keratociti imaju ključnu ulogu proizvodeći kolagen, glikozaminoglikane i metaloproteinaze koji održavaju integritet ovog sloja. Stroma rožnice jedno je od najinerviranih tkiva u ljudskom tijelu. Osjetne grane trigeminalnog živca putuju radijalno prema središnjoj rožnici kroz prednju stromu. Između BM i prednje strome ti živci tvore subepitelni živčani pleksus, a zatim prolaze kroz BM kako bi postali subbazalni epitelni živčani pleksus inervirajući bazalni epitelni sloj rožnice. Stroma pruža

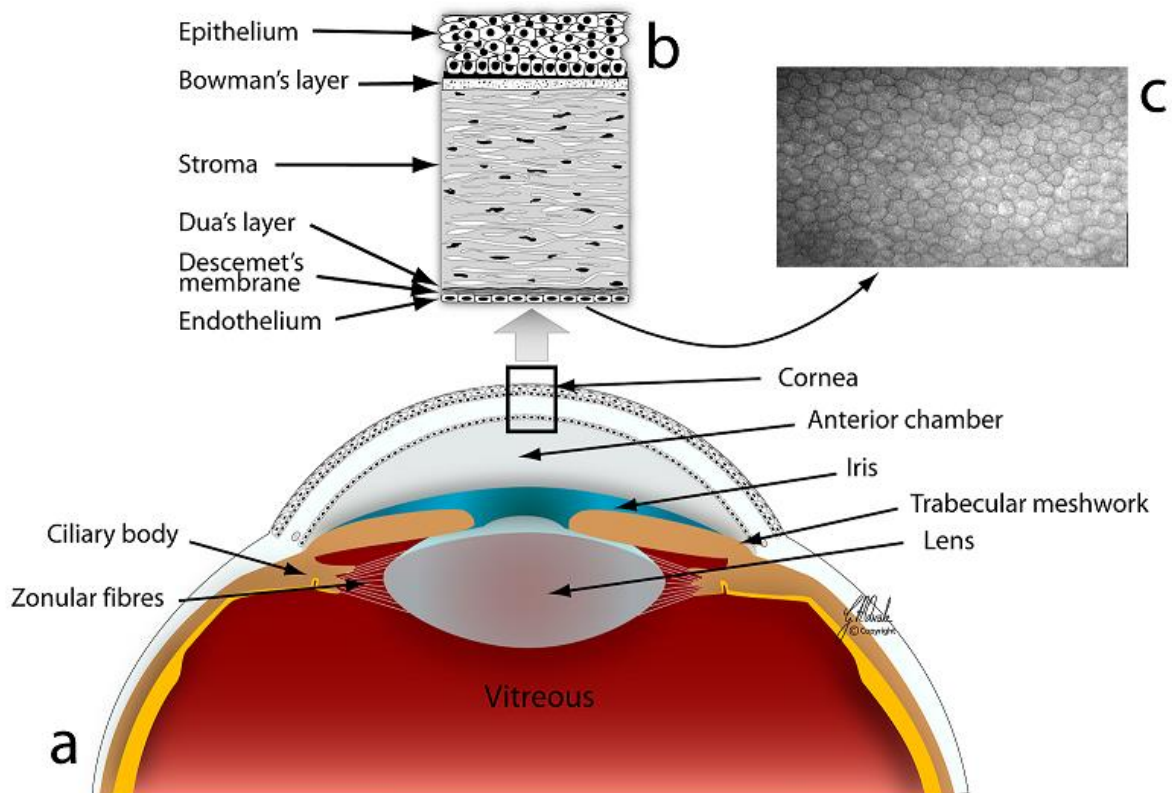
strukturnu potporu rožnici i omogućuje prozirnost olakšavajući prolaz svjetla kroz mrežu kolagenih vlakana na način koji sprječava raspršivanje. Refrakcijski indeks rožnice smanjuje se kako svjetlo prolazi kroz anteriorno-posteriornu os zbog veće koncentracije proteoglikana koja posljedično vodi do jače hidratacije. Poremećaji u uzorku lamela zbog hidratacije ili abnormalnih naslaga narušavaju prozirnost i uzrokuju gubitak vida. Avaskularnost strome rožnice ključna je za očuvanje prozirnosti, a proizvodnja antiangiogenih faktora pomaže održavanju ravnoteže s proangiogenim faktorima. VEGF biva neutraliziran izlučivanjem VEGF receptora-1 (sVEGFR-1) koji hvata VEGF i blokira njegovu aktivnost. Pacijenti s aniridijom deficitarni su u ovoj molekuli te kod njih dolazi do angiogeneze. Prozirnost strome također ovisi o odgovarajućoj diferencijaciji keratocitnih stanica. Razvoj zamućenja rožnice i poremećena proizvodnja izvanstaničnog matriksa povezana je s formiranjem miofibroblasta deriviranih iz keratocita koji nastaju pri izloženosti TGF- β 1 i PDGF. Osim površinske imunološke regulacije od strane epitela, stroma igra ključnu ulogu u imunosti rožnice. Središnji dio rožnice sadrži nezrele i prekursorske dendritične stanice, dok periferni dio rožnice pokazuje rezidentne dendritične stanice derivirane iz koštane srži. Keratociti mogu biti potaknuti TNF- α i epitelijskim otpuštanjem IL-1 α da proizvode IL-6 i defenzine. Makrofagi su prisutni u stražnjoj stromi (1–3).

3.1.4 Descemetova membrana

Descemetova membrana je bazalna membrana endotela rožnice koja kod djece ima debljinu od oko 3 μ m, a tijekom života može zadebljati do 10 μ m. Sastoji se od dva sloja te prednji sloj ima prugastu strukturu u kojem kolagena vlakna imaju mrežastu konfiguraciju s periodičnim prugama na intervalima od 110 nm. Dio ovog sloja graniči sa stromom te je elektronski gusto i homogeno. Stražnji sloj bez pruga je relativno homogen s finom zrnatom strukturom. Stražnji slojevi bez pruga nastavljaju se zadebljavati tijekom života putem sekrecije endotela, dok se prednji sloj počinje proizvoditi i prije rođenja te je relativno konstantan za vrijeme života. DM građena je od kolagenskih vlakana tipa IV i VIII. Kolagen tipa VIII je specifičan za Descemetovu membranu i formira strukture nalik ljestvama koje su vidljive elektronskim mikroskopom. Slično stromi prisutni su laminin, fibronektin, keratanski sulfat, heparanski sulfat i dermatan sulfat, a odgovarajuća hidratacija je potrebna za održavanje transparentnosti. DM pomaže u održavanju dehidracije rožnice što se može vidjeti kod kornealnog hidropsa i fokalnih akutnih epizoda edema rožnice koje se javljaju kod keratokoničnih rožnica kada dođe do puknuća Descemetove membrane. Ta uloga DM se vidi i kod jatrogenog puknuća ili odvajanja DM nakon intraokularne operacije koja također rezultira edemom rožnice (1–3,6).

3.1.5 Endotelni sloj

Endotel se sastoji od jednog sloja plosnatih, poligonalnih stanica koje oblažu stražnju površinu rožnice stvarajući mozaični uzorak saća. Pri rođenju endotelni je sloj debljine otprilike 10 μm i obuhvaća cijelu stražnju površinu rožnice spajajući se sa stanicama trabekularne mreže. DM je kontinuirana i spaja se periferno s trabekularnim gredama na mjestu spoja poznatom kao Schwalbeova linija. Endotelne stanice se vremenom sve više spljoštavaju i stabiliziraju na približno 4 μm u odrasloj dobi. Susjedne stanice dijele opsežne lateralne interdigitacije te su duž svojih lateralnih granica povezane okludentnim zonulama. Lateralne membrane sadrže visoku gustoću Na^+/K^+ -ATPaznih pumpi, dok bazalna površina endotela sadrži brojne hemidezmosome koji pospješuju adheziju na Descemetovu membranu. Endotel rožnice ima ključnu ulogu u održavanju dehidriranosti strome čime se održava transparentnost rožnice. Ova dehidracija posredovana curenjem kroz „pumpe“, pri čemu tekućina izlazi iz strome prema osmotskom gradijentu iz hiposmotske strome prema relativno hipertoničnoj očnoj vodici. Ovaj pasivni prolaz tekućine ne zahtijeva energiju, već ga pokreću energetski zahtjevni procesi transporta iona koji stvaraju osmotski gradijent. Najvažniji ionski transportni sustavi su membranske pumpe Na^+/K^+ -ATPaze te intracelularni put enzima karbonska anhidraza. Aktivnost u oba ova puta proizvodi neto tok iona iz strome u očnu vodicu. Barijerni dio endotela jedinstven je po tome što je do neke mjere propustan, dopuštajući tok iona potrebnih za uspostavljanje osmotskog gradijenta. Endotelne stanice nemaju mitotičku aktivnost, ali ljudi se rađaju sa značajnom rezervom. Gustoća stanica iznosi približno 3500 stanica/ mm^2 pri rođenju, ali taj broj se postupno smanjuje tijekom života. Oči s brojem endotelnih stanica ispod 500 stanica/ mm^2 mogu biti izložene riziku razvoja edema rožnice. Morfologija endotelnih stanica također je povezana s funkcijom pumpe. Broj endotelnih stanica smanjuje se s godinama, traumom, upalima i bolestima (Fuchsova endotelna distrofija), ali preostale stanice imaju sposobnost raširiti se i preuzeti prostor degeneriranih endotelnih stanica. Kako se ovaj proces odvija, preostale stanice rastu u veličini (polimegatizam) i gube svoj heksagonalni oblik (pleomorfizam). Polimegatizam i pleomorfizam stanica povezani su sa smanjenom sposobnošću endotelnih stanica da dehidriraju rožnicu (2).



Slika 1. (a) Presjek prednjeg dijela oka; (b) Presjek rožnice koji prikazuje pet slojeva; (c) In vivo konfokalna mikroskopska slika endotela rožnice (preuzeto s <https://www.ncbi.nlm.nih.gov/pmc/articles/PMC4598685/bin/jfb-06-00917-g001.jpg>, datum pristupa 1.6.2024.) (7)

3.1.6 Krvna opskrba rožnice

Normalna ljudska rožnica je avaskularna te se oslanja na hranjive tvari i kisik iz krvi iz sitnih žila na najudaljenijem rubu rožnice, kao i na tvari koje dolaze od završnih ogranaka facijalne i oftalmičke arterije putem očne vodice i suznog filma (2).

3.1.7 Inervacija rožnice

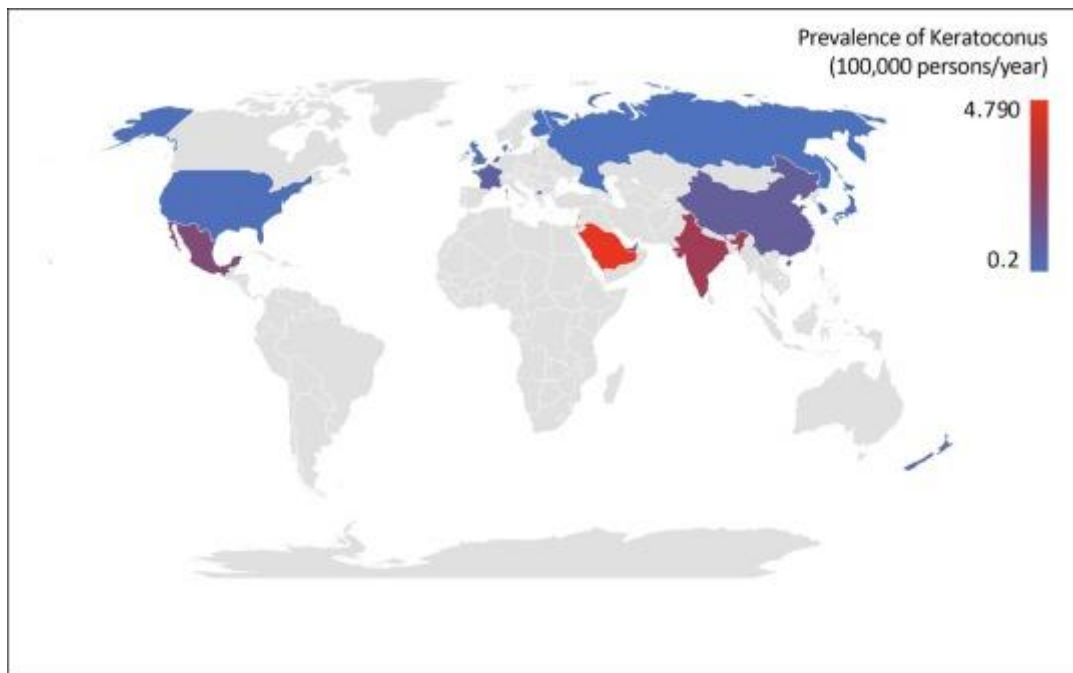
Živci rožnice i osjet dolaze iz nazocilijarnog ogranka prve grane trigeminalnog živca. Rožnica je jedno od najgušće inerviranih i najosjetljivijih tkiva u tijelu. U površinskom dijelu rožnice živci ulaze u stromu radijalno u debelim snopovima formirajući pleksiformne strukture koje na kraju perforiraju Bowmanovu membranu kako bi osigurali bogat pleksus ispod bazalnog sloja epitela. Rožnica također sadrži autonomna simpatička živčana vlakna koja sudjeluju kontroli krvnih žila i utječu na proces zacjeljivanja rana.

3.2 KERATOKONUS

Keratokonus (grč. "kérás" - rog i "cōnus" - stožac) smatra se bilateralnom i asimetričnom bolešću oka. KC dovodi do progresivnog stanjivanja i zakošenja rožnice što dovodi do iregularnog astigmatizma i smanjenja oštine vida. Stanjenje rožnice događa se u središnjoj ili paracentralnoj rožnici najčešće infero-temporalno. Keratokonus je povijesno opisan kao neupalna bolest, ali nekoliko je studija osvijestilo povezanost ove bolesti s upalnim medijatorima što ukazuje na to da keratokonične oči često doživljavaju neki oblik očne upale. Iako je bilateralno stanje, jedno oko obično je teže pogođeno od drugog. Stanje zahvaća sve etničke skupine i oba spola. Obično je izolirano očno stanje, ali ponekad istovremeno postoji s drugim očnim i sistemskim bolestima (8).

3.2.1 Epidemiologija

Keratokonus se smatrao rijetkom bolešću, ali razvoj dijagnostičkih mogućnosti i češće pretrage povećali su prijavljene incidencije keratokonusa tijekom vremena. Topografija i tomografija rožnice olakšali su sposobnost dijagnosticiranja pacijenata s keratokonusom čak i u početnim fazama bolesti što u konačnici dovodi do većih stopa prijavljenih slučajeva keratokonusa u studijama provedenim u posljednjih nekoliko godina. Najveća prevalencija i stopa incidencije je kod osoba u dobi od 20 do 30 godina (9). Prevalencija varira široko u literaturi, od manje od 1 na 100.000 do gotovo 5000 na 100.000, ovisno o uzorkovanoj populaciji. Globalni prosjek izračunat je na 138 na 100.000 (10). Geografska lokacija i etnicitet izrazito utječu na incidenciju i prevalenciju keratokonusa. Studije koje su provedene na bijeloj populaciji izvještavaju o prevalencijskim stopama ispod 1.000 na 100.000 osoba, dok studije provedene na Azijskoj i Bliskoistočnoj populaciji izvještavaju o prevalencijskim stopama između 1.500 i 5.000 na 100.000 osoba. Incidencija keratokonusa kod bijelaca iznosi oko 2 do 4 na 100.000 osoba/godina u usporedbi s otprilike 20 na 100.000 osoba/godina u Aziji i na Bliskom Istoku. Primijećena je značajno viša prevalencija KC u crnoj populaciji nakon kojih slijedi hispanska populacija (11). Studija provedena u Jeruzalemu izvijestila je o prevalenciji od 2.34% i značajno većoj prevalenciji kod muškaraca (4.91%, CI 2.6-7.3) u usporedbi s ženama (12). U drugoj studiji provedenoj u KwaZulu, Natal, Južnoj Africi bilo je dvostruko više žena nego muškaraca s KC (13).



Slika 2. Prevalencija keratokonusa ovisno o geografskoj loakciji(100000 osoba/godišnje) (preuzeto s <https://www.contactlensjournal.com/cms/attachment/Ofed04c2-87b6-408d-a785-e731c738ed47/gr1.jpg> , datum pristupa 4.6.2024.) (8)

3.2.2 Histopatologija

U svim slojevima rožnice zabilježene su histopatološke promjene u KC. Te promjene su dosta izraženije u centralnoj u odnosu na perifernu rožnicu. U ranim oblicima bolesti u većini je slučajeva samo prednja rožnica zahvaćena. Zbog česte uporabe različitih vrsta kontaktnih leća koje mogu promijeniti morfologiju endotela postoji nesuglasica o tome je li endotel uopće zahvaćen u KC. Histopatološke promjene se primarno nalaze u epitelu rožnice, BM, stromi, dok je Descemetova membrana manje zahvaćena.

Iako se smatra da je stanjivanje epitela rožnice oko apikalnog konusa najčešća histopatološka promjena povezana s KC, opisani su i slučajevi promjena uz odsutnosti značajne promjene ili povećanju debljine epitela. Kod kroničnih ozljeda epitela uzrokovane okolišnim čimbenicima rizika oslobađaju se apoptotički citokini te dolazi do apoptoze zbog koje posljedično nastaje stanjivanje. Zanimljivo je da je u KC točka maksimalne zakrivljenosti rožnice pomaknuta u odnosu na najtanje mjesto rožnice. Epitel gubi kvalitetu oštećenjem BM ili smanjenjem gustoće i degeneracijom bazalnih stanica pri čemu su promjene epitela izraženije s povećanjem ozbiljnosti bolesti. Korištenjem konfokalne mikroskopije pokazalo se da u teškim slučajevima epitel pokazuje površinske stanice koje su izdužene i šiljaste, veće i nepravilno raspoređene jezgre stanica krila i spljoštene bazalne stanice. Povećana vidljivost subbazalnog živčanog plexusa rožnice zbog stanjivanja rožnice ponekad se vidi kod pacijenata s KC različitih stupnjeva bolesti. Keratokonične oči imaju smanjenu inervaciju rožnice, osjetljivost, bazalnu i subbazalnu epitelnu gustoću. Uočeno je i lokalizirano zadebljanje živčanih vlakana unutar

epitela. Korištenjem konfokalne mikroskopije pokazalo se da keratokonične rožnice pokazuju abnormalnu subbazalnu strukturu živaca u usporedbi s normalnim rožnicama. Na vrhu konusa primijećena je tortuozna mreža snopova živaca od kojih mnogi tvore zatvorene petlje i na topografskoj bazi konusa snopovi živaca slijede konturu baze konusa pri čemu mnogi tvore zatvorene petlje. Pukotine u BM-i su jedan od najčešćih histopatoloških znakova te obično pokazuju prekide Z oblika zbog odvajanja kolagenskih snopova. U BM-i primijećene su stanične komponente unatoč tome što je acelularna. Hiperreflektivne jezgre keratocita koje se promatraju u KC-u smatraju se znakom prisutnosti fibroblastičnih stanica. Dobro organizirana arhitektura strome kompromitirana je u KC-u te može doći do smanjivanja prozirnosti rožnice. Dolazi do grubog preuređenja vertikalnih i horizontalnih kolagenskih lamela u KC-u. Opaženo je povećanje proteoglikana i smanjenje međusobne udaljenosti kolagenskih fibrila. Ektazija i stanjivanje u KC-u povezani su s lamelarnim raslojavanjem u višestruke snopove kolagenskih fibrila i gubitkom prednjih lamela. Ove strukturne promjene uz lateralno pomicanje lamela zbog gradijenta tlaka preko rožnice pružaju potencijalno objašnjenje za centralni gubitak mase što konačno dovodi do smanjenja debljine strome. Koristeći konfokalnu mikroskopiju naizmjenične tamne i svijetle trake koje se najčešće nalaze u posteriornoj stromi viđene su kod pacijenata s KC-om. Te trake za koje se vjeruje da predstavljaju kolagenske lamele pod stresom korespondiraju s izgledom Vogtovih pruga pri pregledu biomikroskopijom s rascjepom svjetla. Pukotine i deformacije u descemetovoj membrani imaju učestalost od 20% kod pacijenata s KC-om te obično pogađa teže slučajeve. Puknuće DM-e dopušta vodi ulazak u stromu i epitel rožnice što je ozbiljna komplikacija poznata kao hidrops rožnice te može zahtijevati kirurško liječenje (8,14).

3.2.3 Etiologija

Smatra se da je patofiziologija KC-a multifaktorska i pod utjecajem okolišnih, genetskih i biokemijskih faktora. KC je također povezan s raznim sistemskim i očnim bolestima (tbl.1.)

Tablica 1. Prikaz sistemskih i očnih bolesti povezanih s keratokonusom.

Preuzeto iz : Mannis MJ, Holland EJ, editors. Cornea. Fifth edition. London New York Oxford Philadelphia St Louis Sydney: Elsevier; 2022, stranica 751 (14)

Systemic Syndromes		Ocular Syndromes
Alagille syndrome	Joint hypermobility	Aniridia ²⁰¹
Albers-Schönberg disease	Kurz syndrome	Essential iris atrophy ²⁰²
Albinism	Marfan syndrome	Floppy eyelid syndrome ²⁵
Angelman syndrome	Mitral valve prolapse	Fuchs corneal dystrophy ²⁰³
Anetoderma ²⁰⁴	Mulvihill Smith syndrome	Granular corneal dystrophy ²⁰⁵
Apert syndrome	Nail patella syndrome	Iridoschisis ²⁰⁶
Autographism	Neurocutaneous angiomatosis	Lattice corneal dystrophy ²⁰⁷
Bardet-Biedl syndrome ²⁰⁸	Neurofibromatosis	Leber congenital amaurosis ²³
Brittle cornea syndrome	Noonan syndrome	Posterior polymorphous dystrophy ²⁰⁹
Congenital hip dysplasia	Osteogenesis imperfecta	Progressive cone dystrophy ²¹⁰
Congenital rubella	Oculodentodigital syndrome	Retinitis pigmentosa ²⁹
Crouzon syndrome	Pseudoxanthoma elasticum	Retinopathy of prematurity
Down syndrome	Rieger syndrome	Vernal conjunctivitis ²⁹
Ehlers-Danlos syndrome	Rothmund syndrome	
False chordae tendineae	Sleep apnea syndrome ²⁵	
Focal dermal hypoplasia ²¹¹	Thalassielis syndrome	
Goltz-Gorlin syndrome	Tourette syndrome	
Hyper-IgE syndrome	Turner syndrome	
Hyperomithinemia	Xeroderma pigmentosa	
Ichthyosis		

3.2.3.1 Genetika

KC se dugo smatrao genetskim poremećajem s obzirom na njegovu povezanost s genetskim sindromima (Downov sindrom, Leberova kongenitalna amauroza, Ehlers-Danlosov sindrom i Noonanov sindrom) te pojavu kod jednojajčanih blizanaca. Procjenjuje se da rođak osobe s KC-om ima 15 do 67 puta veći rizik od razvoja KC-a u usporedbi s osobom bez obiteljske povijesti s KC-om. KC slijedi autosomno dominantan, recesivan, a u nekim obiteljima i sporadičan način nasljeđivanja koji ne pokazuje Mendelove obrasce nasljeđivanja (8). Genetski čimbenici rizika za KC zbog složene prirode ovog stanja pokazali su se teško prepoznatljivima. Korišteni su različiti genetski pristupi uključujući studije povezivanja u obiteljima sa sumnjom na dominantno nasljeđivanje KC, analizu gena kandidata u kohortama s KC-om i studije asocijacije genoma kako bi se identificirali lokusi rizika (15).

3.2.3.2 Biokemija

Biokemija je pružila važan uvid u istraživanja o etiologiji KC-a. Pokazalo se da je razina razgradnih lizosomskih enzima poput kiselih esteraza, kiselih fosfataza, katepsina B i G te

nekim metaloproteinaza povišena, a ukupna je količina proteina smanjena u rožnicama pacijenata s KC-om. To povećanje razgradnih enzima i smanjenje inhibitora proteinaza moglo bi rezultirati degradacijom izvanstaničnog matriksa strome. Ova su otkrića pretežno prisutna u epitelu rožnice. Ako bi enzimska neravnoteža unutar epitela sama uzrokovala KC, mogla bi se očekivati značajna stopa recidiva nakon transplantacije rožnice zamijenjene epitelom domaćina. Također je otkriveno da keratociti iz rožnica s KC-om imaju četiri puta više veznih mjesta za IL-1 u usporedbi s rožnicama bez KC-a. To može rezultirati povećanom osjetljivošću na učinke IL-1 za koji se pokazalo da inducira apoptozu stromalnih keratocita in vitro. Smatra se da epitel rožnice može otpuštati IL-1 kao odgovor na mikrotraume koje nastaju nakon trljanja oka, nošenja kontaktnih leća i pri kroničnom spavanju na jednoj strani s povećanim pritiskom na oko. To otpuštanje IL-1 može pokrenuti apoptozu stromalnih keratocita kod pacijenata s KC koji imaju povećanu osjetljivost na IL-1 (14).

3.2.3.3 Okolišni čimbenici

Okolišni čimbenici su snažno povezani s razvojem KC-a. Studije su pokazale da su astma (23% slučajeva KC-a, 6% kontrolnih) i peludna groznica (30% slučajeva KC-a, 16% kontrolnih) povećane, dok je druga studija pronašla peludnu groznicu kod 53% ispitanika s KC-om. Također je uočeno da je 35% pacijenata s KC-om bilo atopično u usporedbi s 12% kontrolnih ispitanika. Ova povezanost može biti uzrokovana trljanjem očiju kod osoba s alergijskim simptomima te su sugerirali da su atopija, trljanje očiju i obiteljska povijest KC-a povezani s razvojem KC-a, no multivarijatna analiza je pokazala da je samo trljanje očiju statistički značajno (16). Nošenje tvrdih kontaktnih leća također se povezuje sa razvojem KC-a (17). Opservacije konfokalnim mikroskopom pokazuju značajne promjene u morfologiji stanica rožnice kod keratokoničnih rožnica koje nose kontaktne leće te zbog toga vrsta kontaktne leće mora biti pažljivo odabrana kako bi se smanjile promjene u morfologiji stanica rožnice (18).

3.2.4 Klasifikacija keratokonusa

Sredinom 19. stoljeća dijagnoza KC-a postavljala se na temelju pacijentove povijesti smanjene oštine vida i promatranja deformacija rožnice. Krajem 19. stoljeća objektivizacija zakrivljenosti rožnice postala je moguća izumom keratostopa i keratometra. Danas se i dalje uglavnom oslanjaju na mjerenja oblika rožnice, ali sofisticiranijim tehnikama. Tehnološki napredak doveo je do sve preciznijih mjerenja topografije rožnice, pahimetrije i stražnje površine rožnice. Kako bi se odredila klinička relevantnost tih promjenjivih mjera razvijeni su bodovni sustavi. Zastarjela Amsler-Krumeich klasifikacija temeljena na topografiji rožnice, debljini i refrakciji

dugo je bila široko primijenjena klasifikacijska skala. Noviji sustavi bodovanja poput ABCD (tbl.2.) sustava i DUCK pružaju veću osjetljivost u dijagnozi bolesti i procjeni rizika od napredovanja. Ovi sustavi bodovanja i dalje se uglavnom oslanjaju na tomografiji rožnice. Visoka rezolucija optičke koherentne tomografije i in vivo konfokalna mikroskopija mogu pružiti uvide u morfološke promjene. Mjerenja in vivo biomehaničkih svojstava rožnice mogu otkriti patološko oslabljenje rožnice. Ove tehnike temeljene su na mjerenju strukturnih promjena dok su najnovije usmjerene na biokemijske markere koji imaju potencijal omogućiti dijagnozu KC prije nego što dođe do strukturnih promjena koje utječu na vid uveliko smanjujući teret bolesti zbog puno ranije detekcije (10).

Tablica 2. - ABCD sustav za klasifikaciju keratokonusa - uključuje prednju (A) i stražnju(B) krivulju centriranu na najtanjoj točki rožnice, najtanje vrijednosti pahimetrije(C) i Najbolje korigirana vidna oština na daljinu(D)

Preuzeto i prerađeno od: Mannis MJ, Holland EJ, editors. Cornea. Fifth edition. London New York Oxford Philadelphia St Louis Sydney: Elsevier; 2022 , stranica: 759 (14)

ABCD Staging Criteria	A	B	C	D
	Anterior Radius of Curvature* (ARC)	Posterior Radius of Curvature*(PRC)	Thinnest Pachymetry (μm)	Best Corrected Distance Acuity
Stage 0	>7.25 mm (<46.5 D)	>5.90 mm	>490 μm	$\geq 20/20$ (≥ 1.0)
Stage I	>7.05 mm (<48.0 D)	>5.70 mm	>450 μm	<20/20 (<1.0)
Stage II	>6.35 mm (<53.0 D)	>5.15 mm	>400 μm	<20/40 (<0.5)
Stage III	>6.15 mm (<55.0 D)	>4.95 mm	>300 μm	<20/100 (<0.2)
Stage IV	<6.15 mm (>55.0 D)	<4.95 mm	≤ 300 μm	<20/400 (<0.05)

Po keratometriji KC je klasificiran prema zakrivljenosti rožnice kao blag (<48D), umjeren(48-54D) i težak (>54D).

KC je morfološki razvrstan prema izgledu konusa (Buxton klasifikacija): bradavičasti (mali: 5mm i bliže središtu), ovalan (veći, ispod središta) ili globusni (više od 75% rožnice zahvaćeno) (6).

Prema smještaju ga možemo podijeliti na prednji i stražnji KC.

3.2.5 Klinička slika i znakovi keratokonusa

Dijagnoza KC-a prvo ovisi o sumnji na stanje, a zatim se oslanja na anamnezu i klinički pregled koji se sastoji ispitivanja vidne oštine (ispitivanje vidne oštine bez korekcije i ispitivanje najbolje korigirane vidne oštine), pregleda na biomikroskopu. Za dijagnozu također se koriste različite dijagnostičke metode uključujući keratometriju, pahimetriju, keratoskopiju, topografiju rožnice, tomografiju rožnice. Za dijagnozu bolesti potrebni su sljedeći nalazi: abnormalna stražnja elevacija, nepravilna raspodjela debljine rožnice i klinički dokazi o neupalnom stanjivanju rožnice.

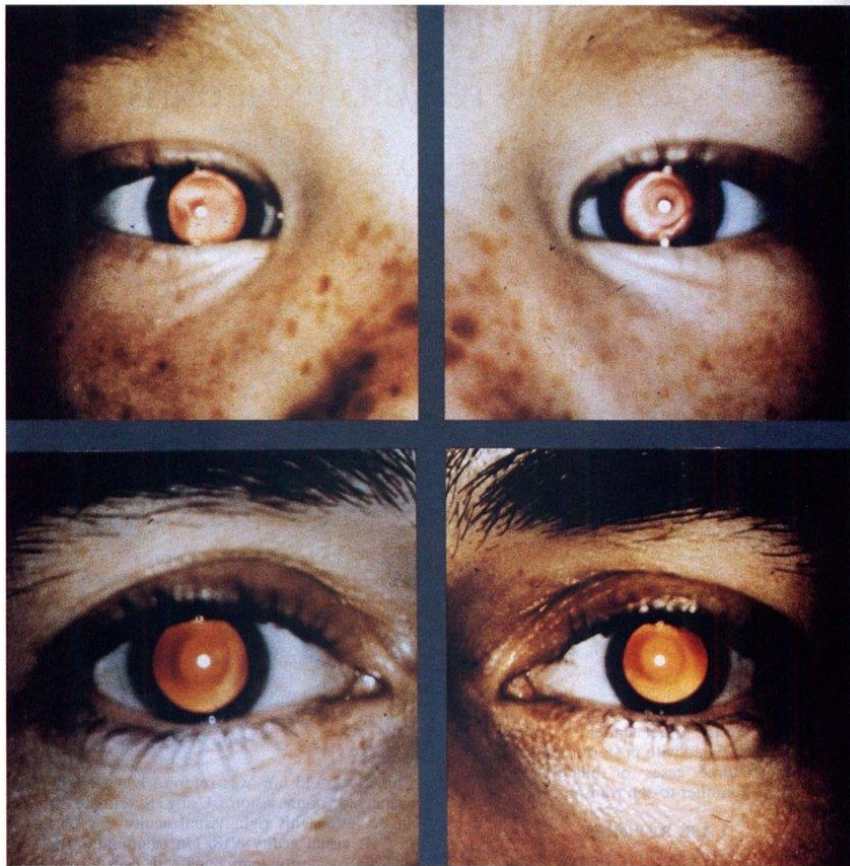
Obično se pogođeni pacijenti najčešće u dobi od 15-30 godina žale zbog simptoma progresivne miopije, distorzije vida ili astigmatizma zbog čega zahtijevaju često mijenjanje naočala ili dioptrije kontaktnih leća. Također su često prisutni fotofobija, zasljepljenje, monokularna diplopija i iritacija očiju. Oština vida može biti normalna čak i kod simptomatskih pacijenata u ranijim fazama bolesti. Međutim, mjerenje osjetljivosti na kontrast može otkriti disfunkciju vida prije nego što se izgubljena oština vida po Snellenu može izmjeriti (14).

3.2.5.1 Rani znakovi bolesti

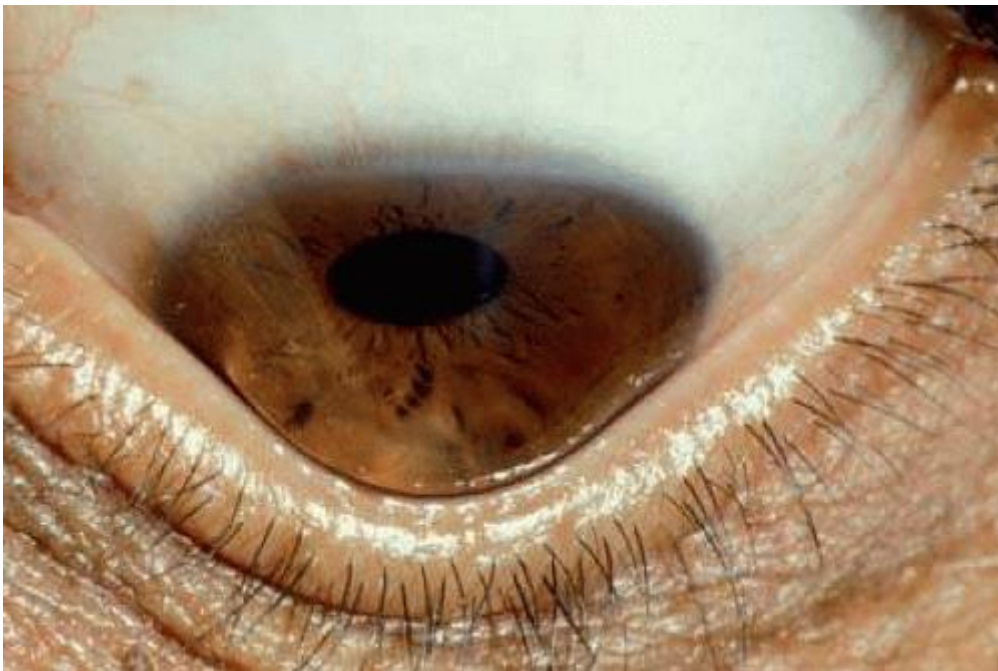
- a) Refleks kapljice ulja pri oftalmoskopiji
- b) Retinoskopski iregularni „scissor“ (škarasti) refleksi
- c) Keratometrija pokazuje iregularni astigmatizam gdje glavni meridijani više nisu pod kutem od 90°
- d) Fotokeratoskopija pokazuje iregularne konture reflektiranog prstena
- e) Biomikroskopija s procjepnom svjetiljkom pokazuje stromalne strije zvane Vogtove linije koje nestanu pod pritiskom očne jabučice

3.2.5.2 Kasni znakovi bolesti

- a) U uznapredovalom KC česta je protruzija rožnice koja može uzrokovati ispušćenje donje vjeđe pri pogledu prema dolje što se zove Munsonov znak
- b) Mogu se pojaviti depoziti željeza zvani Fleischerovi prsteni
- c) U jako uznapredovalim slučajevima može se pojaviti ožiljkavanje rožnice
- d) Akutni hidrops izazvan pucanjem descemetove membrane i curenjem očne vodice iz očne sobice u stromu i epitel rožnice koji uzrokuje nagli gubitak vida (6)



Refleks kapljice ulja (preuzeto sa https://www.researchgate.net/figure/Above-Right-and-left-eyes-of-case-1-showing-oil-droplet-reflex-and-posterior-lens_fig1_15486424 , datum pristupa 8.6.2024) (19)



Slika 3. Munsonov znak (preuzeto sa <https://entokey.com/wp-content/uploads/2016/07/DA1-DB4-DC1-C16C-FF1.gif> , datum pristupa 8.6.2024)

3.2.6 Dijagnostika keratokonusa

3.2.6.1 Biomikroskopija

Biomikroskop s procjepnom svjetiljkom omogućuje identifikaciju različitih kliničkih stanja, dijagnozu različitih patologija rožnice, izradu preoperativne i postoperativne procjene te pomaže u odabiru i praćenju prilagodbe kontaktnih leća. Biomikroskop ima dvije glavne komponente koje se mogu neovisno okretati oko zajedničke osi. Prva je mikroskop koja omogućuje izravno vizualiziranje rožnice s različitim povećanjima. Druga je neovisna ruka za osvjetljenje koja centrirana na fokalnoj ravnini mikroskopa omogućuje modificiranje kuta osvjetljenja, nagiba svjetlosnog snopa, debljine snopa, razine osvjetljenja. Također ima mogućnost uvođenja različitih filtera: zeleni (povećava kontrast u krvnim žilama te ima ulogu u pregledu krvarenja i za pregled Fleischerovog prstena kod KC-a), kobaltno plave i druge (20).

Indirektno osvjetljenje (svjetlost se projektira neposredno uz točku interesa) provodi se uskim snopom te je korisna za dijagnozu distrofija rožnice i komplikacija kontaktnih leća.

Retroiluminacija (svjetlost se odbija od mrežnice ili šarenice kako bi se osvijetlila točka interesa odostraga) može poslužiti za bolju procjenu nekih distrofija, edema rožnice ili krvnih žila (panus rožnice). Ova tehnika omogućuje procjenu medija opaciteta.

Spekularna refleksija se koristi za vizualizaciju suznog filma ili endotela.

Sklerotsko raspršenje (snop usmjeren na rožnicu limbusa i proizveden optičkim efektom vlakana rožnice) koristi se za vizualizaciju centralnog edema rožnice, opaciteta, ožiljaka, infiltrata i stranih tijela.

Korištenjem biomikroskopije omogućena je procjena stanja vjeđa, trepavica, Meibomovih žlijezda, suznog kanala, suznog filma, konjunktive, rožničnog limbusa, svakog sloja rožnice, dubine prednje sobice i šarenice. Ako se uz biomikroskopiju dilatira zjenica omogućeno je i promatranje leće, prednjeg staklastog tijela i mrežnice. Mrežnica i optički živac mogu se detaljno prikazati uz dodatak specijalizirane leće olakšavajući tako procjenu optičkog diska i makule (20). Karakteristični klinički znakovi KC-a su biomikroskopski nalazi poput izbočenja rožnice, Voghtove pruge, Fleischerov prsten, Rizzutijev znak i ožiljci na rožnici (21). Procjena oka biomikroskopom subjektivna je pretraga koja zahtijeva poznavanje anatomije i patologije oka te je instrument koji je neophodan za svakodnevni rad oftalmologa.

3.2.6.2 Pahimetrija

Pahimetrija (grč. Pachys = debelo i metron = mjerenje) je dijagnostička metoda koja se koristi za mjerenje debljine rožnice. To je važan pokazatelj zdravlja rožnice, posebno funkcije endotelnog sloja. Također mjeri krutost rožnice te zbog toga ima utjecaj na točnost mjerenja intraokularnog tlaka aplanacijskom tonometrijom. Pahimetrija se u početku izvodila pomoću visokofrekventne ultrazvučne biomikroskopije, a u novije vrijeme je došlo do razvoja novih nekontaktnih metoda mjerenja kao što su Orbscan, OCT i pentacam. Normalna debljina rožnice varira od središta do periferije limbusa, ali njena centralna debljina je između 490 - 560 μm . Oči zahvaćene keratokonusom u blažem stadiju mogu imati CCT iznad 400 μm , dok se u uznapredovaloj fazi može spustiti ispod 200 μm . Utvrđeno je da je rožnica značajno deblja u dobi od 40 do 80 godina nego kod mlađih osoba. Očitanje CCT od 700 μm ili više ukazuje na endotelnu dekompenzaciju (22). Dijagnoza KC-a temeljena na mjerenju debljine rožnice može pružiti dodatne informacije koje nisu dostupne putem topografije jer je stanjivanje rožnice ključna patološka značajka KC-a (23).

3.2.6.3 Keratometrija

Keratometrija je mjerenje zakrivljenosti prednje površine rožnice obično preko fiksne duljine od 2 do 3 mm koja se nalazi unutar sferične optičke zone rožnice te se za to koristi instrument zvan keratometar. Princip keratometrije je da se prednja površina rožnice ponaša kao konveksno zrcalo i veličina slike mijenja se s zakrivljenošću. Postoji više vrsta keratometara: manualni keratometri (Helmholtzov keratometar, Bausch i Lombov keratometar i Javal-Schiotzov keratometar), kirurški keratometri i automatski keratometri (24). Keratometar ima određena ograničenja : mjeri samo središnji radijus rožnice, pretpostavlja da je rožnica sferična s regularnim astigmatizmom te ima ograničen raspon snaga (36,00–53,00 D) (25). Postoje razne kliničke indikacije za upotrebu keratometara u rutinskoj oftalmološkoj praksi: za procjenu i praćenje astigmatizma (prije i nakon kirurškog zahvata), prilagodbu kontaktnih leća, , procjenu refraktivne greške (u slučaju zamagljenih medija), procjenu oblika rožnice (KC i keratoglobus) (24).

3.2.6.5 Topografija i Tomografija

Topografija (grč. "topo"- mjesto i "graphien"- pisati) je nekontaktna tehnika snimanja koja mapira oblik i značajke površine rožnice. Tomografija rožnice (grč."tomos"-presjek i "graphien"- pisati) procijenjuje cijelu rožnicu dobivanjem informacija s prednje i stražnje površine rožnice. Tomografi rožnice mogu rekonstruirati trodimenzionalne slike prednjeg segmenta. Postoje različiti uređaji pomoću kojih se radi topografija rožnice, a neki od njih su Placido disk, keratioskopija, orbscan, Scheimpflug snimanje i optička koherentna tomografija. Tomografija rožnice koristi Scheimpflug snimanje ili OCT za mjerenje debljine rožnice te prednje i stražnje elevacije. Kornealna topografija bazirana na principu Placido diska je najosjetljivija metoda za detekciju ektatičkih bolesti rožnice i keratokonusa (26)

Placido disk videokeratioskopija je od svog uvođenja postala ključna tehnika u analizi prednje rožnice pomoću svjetlosnih zraka reflektiranih od rožnice kojima se rekonstruira oblik rožnice i procijenjuje aberacija prednje rožnice. Ova dijagnostička metoda bitna je za dijagnozu bolesti rožnice s ektatičnim promjenama (KC, pelucidna marginalna distrofija i keratoglobus), praćenju pacijenata prije i nakon refraktivne kirurgije (procjena prije operacije, prilagođavanje profila ablacije, praćenje nakon operacije), praćenju nakon keratoplastike, procjeni refraktivnih aberacija, suhog oka. Često se kombinira s drugim pretragama poput Orbscana i Scheimpflugovim slikama. Glavni nedostaci topografa baziranih na Placido disku uključuju odsutnost informacija o stražnjoj rožnici te ograničenje pokrivenosti površine rožnice (približno do 60%), zanemarujući važne podatke s para-centralnih i perifernih površina rožnice (27).

Orbscan (Sustav za skeniranje s prorezom) je uređaj koji može mjeriti prednju zakrivljenost, prednje i stražnje elevacije, debljinu rožnice, prednju leću, dubinu prednje komore, veličinu zjenice i bijelo-bijeli promjer rožnice. Najveća prednost orbscana je ta što mjere više očnih površina. Kombinira trodimenzionalni sustav snopa s prorezom s dodatnim Placido nastavkom. Tijekom snimanja četrdeset proreza se projicira na rožnicu kako bi se stvorio preklapajući uzorak skeniranih proreza. Ovi podaci se interpretiraju pomoću triangulacije, a konačna slika prikazana je kao trodimenzionalna topografska mapa koja uključuje mape zakrivljenosti, elevacije i pahimetrije cijele površine rožnice. Problem uočen kod orbscana koje su smještene centralno bio je loš prijem podataka o rožnici s periferije uzrokovan neplanarnim oblikom rožnice.

Scheimpflug snimanje eliminira taj problem. Ako su ravnina refrakcijske leće i željena ravnina slike paralelne, objekt koji je paralelan s lećom formirat će ravninu fokusa koja je također paralelna s ravninom leće. Može doći do izobličenja slike ako neki dijelovi objekta koji se mapira nisu paralelni s perspektivnom ravninom slike te onda nije moguće fokusirati cijelu sliku na ravninu paralelnu s ravninom slike. Pažljivo manipuliranje ravninom slike i ravninom leće

koristi se za dobivanje fokusirane i oštire slike neparalelnog objekta. Uređaji koji se najčešće koriste s Scheimpflug principom uključuju Pentacam, Galilei i Sirius. Pentacam ima jednu rotirajuću kameru i statičnu kameru. Galilei i Sirius su Scheimpflug-Placido uređaji koji integriraju Placido topograf s dvostrukom i jednostrukom rotirajućom Scheimpflug kamerom.

OCT temelji se na principu interferometrije s niskom koherencijom. Uspoređuje vremensko kašnjenje infracrvene svjetlosti reflektirane od struktura prednjeg segmenta s referentnom refleksijom. Postoje dvije vrste OCT-a: OCT s vremenskom domenom i OCT s Fourierovom domenom. OCT s vremenskom domenom proizvodi poprečne presjeke mijenjajući položaj referentnog zrcala, dok OCT s Fourierovom domenom ima fiksno zrcalo. Interferencija između uzorka i referentnih refleksija proizvodi poprečne slike. OCT s Fourierovom domenom smanjuje artefakte pokreta uzrokovani pokretima oka. To rezultira nižim omjerom signala i šuma, pruža bolju rezoluciju i poboljšava karakterizaciju normalnih struktura kao i patoloških stanja oka.

3.2.7 Probir keratokonusa

Rana detekcija keratokonusa je imperativ kako bi se spriječila jatrogena ektazija rožnice te omogućila rana terapija CXL koja zaustavlja progresiju bolesti smanjujući time budući teret bolesti. Detekcija rane faze keratokonusa prije pojave ikakvih subjektivnih tegoba moguća je uz pomoć automatizirane topografije. Potrebna su daljnja istraživanja kako bi se bolje identificirao univerzalni skup kriterija za detekciju subkliničkog keratokonusa (28).

3.2.8 Diferencijalna dijagnoza keratokonusa

Diferencijalna dijagnoza keratokonusa uključuje keratoglobus, pelucidnu marginalnu degeneraciju i Terrienovu marginalnu degeneraciju. Za preciznu dijagnozu i razlikovanje keratokonusa od ovih stanja potrebno obaviti pažljiv klinički pregled te poslužiti se dijagnostičkim metodama kao što su topografija rožnice. Bitna je pravilna dijagnoza jer različite patologije zahtijevaju specifičan pristup liječenju. Pogrešna dijagnoza može dovesti do neodgovarajućeg liječenja i potencijalnih komplikacija ili pogoršanja stanja.

4. NEKIRURŠKE METODE LIJEČENJA KERATOKONUSA

4.1 Korekcija naočalama

Korekcija KC-a naočalama se koristi kao prvi korak liječenja te je to samo simptomatska terapija. Ispravlja astigmatizam i miopiju koji se javljaju kao početni simptomi, ali ne usporava progresiju niti liječi osnovni problem. Naočale su prikladne samo za blage oblike KC-a i često ne pružaju dobru korekciju oštine vida. Iako ne mogu ispraviti nepravilni astigmatizam, razvijen je novi dizajn koji uzima u obzir neortogonalne položaje dva optička meridijana oka te je pokazao poboljšanje BCVA naočalama za 1-4 linije kod dva pacijenta s blagim KC-om (29).

4.2 Korekcija kontaktnim lećama

Cilj korekcije KC-a je postići ujednačenu optiku u cijelom optičkom sustavu oka bez postojanja aberacija. Izbor kontaktnih leća treba odgovarati stupnju ektazije keratokonične rožnice i zadovoljiti povećane fiziološke potrebe te se treba uzeti u obzir da će pacijenti te leće koristiti dulje vrijeme. Ektatična rožnica ima smanjenu čvrstoću i debljinu zbog strukturnih promjena u međusobnom povezivanju kolagenih vlakana na molekularnoj razini. Također je poznata povezanost između trljanja očiju i ubrzavanja progresije KC-a. Zbog toga leće koje se koriste za keratokonične oči trebaju minimalno kontaktirati površinu rožnice i ne smiju vršiti pritisak koji u kombinaciji s trljanjem može pogoršati ektaziju ili stvoriti lokalizirane zamućenosti. U naprednijim fazama bolesti, smanjen je broj staničnih slojeva što dodatno povećava osjetljivost rožnice i potrebu za očuvanjem njene normalne funkcije. Limbus je ključan pri prilagodbi kontaktnih leća. Prisutnost matičnih stanica igra važnu ulogu u regeneraciji i za zdravlje rožnice stoga kontakt s limbalnim područjem treba biti minimalan ili potpuno izostati čime se izbjegava trljanje tvrdim ili visokomodularnim hidrofилnim materijalima. Palpebralna spojnica je u stalnom kontaktu s lećama tijekom treptanja te površina kontaktnih leća mora biti dobro ispolirana kako bi se smanjila interakcija između konjunktivalnih papila i površine leće. U suprotnom, može doći do razvoja gigantskog papilarnog konjunktivitisa zbog mehaničkog trenja i reakcije na strano tijelo (30). Prilagodba kontaktnih leća dugotrajan je i naporan proces, a tri glavna cilja ovog procesa su postizanje optimalne udobnosti, poboljšanje kvalitete vida i osiguranje najboljeg mogućeg pristajanja za nepravilnu strukturu rožnice (31).

4.2.1 Tvrde kontaktne leće (RCL)

RGP kontaktne leće (RGPCL) najčešće se koriste za korekciju KC-a zbog svoje visoke uspješnosti u korekciji vida što povećava mogućnost nekirurškog liječenja bolesti (32). RGPCL

su u raznim studijama odgodile potrebu za kirurškim zahvatom (33). Uspjeh vidne korekcije RGPCL-a proizlazi iz njihove sposobnosti da formiraju glatku, sferičnu prednju optičku površinu koja pruža glavni refrakcijski učinak. Također oblikuju sloj suza između leće i rožnice u tekuću leću čime maskiraju nepravilnosti prednje površine uzrokovane ektatičnom rožnicom. Motivacija pacijenta igra ključnu ulogu u uspješnom korištenju ovih leća jer se često žale na njihovu neudobnost pri nošenju zbog krutosti RGPCL-a. RGPCL su najprikladnija neoperativna opcija za upravljanje KC-om jer mogu pružiti zadovoljavajuću kvalitetu vida i poboljšati regularnost površine rožnice. Još uvijek je sporno može li nošenje RGPCL na rožnici, kronična hipoksija, promjena sastava suza, proinflamatorni učinak na površini oka i induciranje apoptoze potaknuti progresiju KC (34).

4.2.2 Meke kontaktne leće

Iako RGPCL postižu dobru korekciju vida, netolerancija leća zbog iritacije kapaka i prednje površine rožnice uzrokovane njihovom krutošću kod nekih pacijenata zahtijeva korištenje mekih leća. SCL prenose nepravilnosti prednje površine rožnice na svoje prednje površine i stoga imaju niske stope uspjeha u poboljšanju vida. U ranim stadijima bolesti, sferične SCL i torične SCL mogu biti učinkovite u korekciji miopije i astigmatizma, ali taj uspjeh nije primijećen u naprednijim stadijima. Nedavno razvijene posebne STCL imaju povećanu centralnu debljinu za poboljšanu maskirnu funkciju, toričnu prednju površinu i asferične površine za smanjenje aberacija. Budući da propusnost kisika opada s povećanjem debljine, sastav tih leća uključuje silikonski hidrogel i tanju perifernu zonu za poboljšanu opskrbu kisikom i udobnost (31). Mekane sferne ili torične kontaktne leće imaju vrlo ograničenu ulogu i indicirane su u ranoj fazi KC-a. Ove leće mogu se propisati uz naočale. Ponekad visoka miopija može biti povezana s KC-om te su mekane kontaktne leće korisne kod takvih pacijenata. Ostale indikacije za mekane kontaktne leće uključuju netoleranciju i nelagodu s RGPCL (35).

4.2.3 Piggyback kontaktne leće

Dvostruki sustav leća poznat kao piggyback je praksa postavljanja RGPCL preko meke SCL visoke propusnosti kisika u cilju spajanja udobnosti nošenja mekih leća s optičkom učinkovitošću tvrde leće te je predstavljen kao rješenje za pacijente s KC-om koji nisu podnosili tvrde leće. U početku nije dobro funkcionirao zbog niske propusnosti kisika, ali u današnje vrijeme PBCL sustavi su napravljeni kombinacijom visoko-Dk silikonskog hidrogela i plinsko-propusnih tvrdih materijala te su dovoljno propusni za kisik do rožnice. Također kretanje oba tipa leća potiče cirkulaciju suznog sloja između leća omogućujući korišćenje kisika u suzama. PBCL mogu biti indicirane za pacijente s KC-om koji imaju netoleranciju, nelagodu ili eroziju epitela s RGPCL. Cilj optimalnog prilagođavanja PBCL je omogućiti mekim i tvrdim lećama neovisno i konzistentno kretanje. Primjena PBCL trenutno je uspješna i pouzdana metoda koja

se može koristiti kod pacijenata s KC-om kako bi se zaštitila površina rožnice, osigurala stabilizacija RGPCL-a na nepravilnoj rožnici i poboljšala tolerancija na leće (31). Osim što PBCL pomaže u zacjeljivanju epitelnih erozija, također se može uočiti povećanje tolerancije RGPCL kod ovih pacijenata (36).

4.2.4 Hibridne kontaktne leće

HCL postale su učinkovita opcija liječenja za pacijente s KC-om koji ne podnose ili ne postižu uspjeh s konvencionalnim metodama korekcije kao što su meke silikon-hidrogelne ili tvrde plinopropusne kontaktne leće. Proizvedene spajanjem dijelova izrađenih od dva različita materijala: krutog u središtu i mekog na periferiji. Ova vrsta kontaktnih leća nastoji kombinirati vizualnu korekciju tvrdih leća s udobnosti nošenjem mekih leća. Ove leće kombiniraju prednosti tvrdih plinopropusnih središta za bolju vidnu oštrinu i mekih rubova za veću udobnost (37–39). HCL su stekle popularnost posljednjih godina zbog svoje sposobnosti pružanja dobre rehabilitacije vida, rješavajući probleme udobnosti koji su prisutni kod tvrdih plinopropusnih leća i ograničenog poboljšanja vida kod mekih leća u naprednom KC-u. One predstavljaju obećavajuću nekiruršku opciju liječenja koja može odgoditi ili izbjeći potrebu za kirurškim intervencijama kod mnogih pacijenata s KC-om (40). Pri nošenju HCL češće se pojavljuju komplikacije kao što su giganto papilarni konjunktivitis, teški epitelni edem, vaskularizacija rožnice i kružno zamagljenje rožnice (41).

4.2.5 Skleralne kontaktne leće

Skleralne kontaktne leće su leće koje prekrivaju cijelu rožnicu uključujući limbus i oslanjaju se na spojnicu iznad sklere. Promjera su većeg od 15 mm te nalježu na skleru. Skleralne leće ne dodiruju rožnicu jer visina svoda leće stvara prostor između leće i rožnice, nazvan očni razmak. Prije nanošenja na oko, leća se puni fiziološkom otopinom. Ovaj rezervoar tekućine između leće i rožnice podržava skleralnu leću, sprječava isušivanje rožnice i optički neutralizira aberacije uzrokovane nepravilnostima površine rožnice. Skleralne leće se najčešće koriste za liječenje pacijenata s KC-om koji uzrokuje visok nepravilni astigmatizam te smanjuju potrebu za keratoplastikom uspješnu alternativu liječenju u smislu vidne oštrine i udobnosti u slučajevima gdje druge CL nisu bile uspješne. Budući da skleralne leće nemaju kontakt s osjetljivom rožnicom, svjesnost leće i mehanički stres na rožnicu su vrlo niski u usporedbi s drugim vrstama leća. Rezervoar tekućine između leće i očne površine doprinosi vlaženju očne površine, pružajući prednost u smislu suhog oka povezanog s upotrebom kontaktnih leća. Unatoč tome sto skleralne leće ublažavaju osjećaj suhoće, više od polovice pacijenata koji

koriste ove CL žale se na zamagljen vid tijekom dana. Pri nošenju skleralnih leća može se pojaviti problem s ulaskom zraka ako tehnike umetanja nisu adekvatne. Pojava zamagljivanja tijekom dana može smanjiti kvalitetu vida tijekom nošenja skleralnih leća. Skleralne leće sastoje se od 3 zone: skleralne zone koja leži na skleri, svoda koji održava razmak rožnica-limbus i optičke zone. Pri aplikaciji skleralnih leća, odabir ukupnog promjera leće je važan za uspješnu prilagodbu. Preporučuje se započeti prilagodbu s najmanjim mogućim promjerom koji je kompatibilan HVID-om i širinom limba. Iako je topografija rožnice od velike važnosti kod GPCL, ne smatra se korisnom kod prilagodbe skleralnih leća te je konačan odabir leća temeljen na kompatibilnosti između rožnice i stražnje površine leće određene AS-OCT koji također može pružiti korisne informacije o debljini sklere, zakrivljenosti i toricitetu, uz detaljnu procjenu anatomije limbusa. Moderne skleralne leće postaju uspješna opcija za liječenje KC-a u uznapredovalim slučajevima (31).

4.2.6 Zaključak liječenja kontaktnim lećama

Sve vrste kontaktnih leća imaju svoju svrhu u liječenju KC ovisno o stadiju bolesti te o pacijentu i njegovim preferencama. Prva linija terapije su još uvijek GPCL dok se SL koriste u naprednijoj fazi bolesti. Studija objavljena na Sveučilištu u Illinoisu, Chicagu ističe promjene koje su se dogodile u liječenju pacijentima s KC-om tijekom posljednjih 10 godina. GPCL su i dalje primarni izbor leća, ali se i upotreba skleralnih leća kod pacijenata s KC-om povećala s nule na gotovo četvrtinu između 2010. i 2020. godine. Uporaba skleralnih leća također treba razmotriti kod pacijenata prije nego se odluči na transplantaciju rožnice (42).

Druga studija uspoređuje iskustva pacijenata koji nose SL s onima koji nose GPCL. Nije bilo razlike između korisnika GPCL i SL u pogledu trajnih vizualnih poremećaja, potrebe za prekidom korištenja leća te potrebe za traženjem pomoći zbog komplikacija povezanih s lećama. Vrijeme provedeno u rukovanju lećama i troškovi povezani s brigom bili su veći u grupi koja nosi skleralne leće, ali su korisnici SL od kojih su mnogi prethodno koristili GPCL izražavali zadovoljstvo vidnom oštrinom i udobnošću svojih leća (43).

4.3 Topička primjena lijekova

Lokalni antihistaminici, nesteroidni protuupalni lijekovi (NSAID) te steroidi mogu pomoći u smanjenju često supostojećih znakova očnih alergija kao što su vernalni i atopijski keratokonjunktivitis koji mogu dovesti do trljanja očiju što je rizik za razvoj KC. Trljanje očiju može nastati zbog različitih čimbenika uključujući umor, emocionalni stres, hormonalne fluktuacije, sindrom računalnog vida, prehranu, iritaciju, suhoću očiju i alergiju. Ovi lijekovi također mogu pomoći kod giganto papilarnog konjunktivitisa što je tipična nuspojava nošenja CL. Steroidi se trebaju primjenjivati samo nakon razmatranja povećanih rizika od katarakte, glaukoma i oslabljenog imunološkog sustava. Epizode hidropsa mogu zahtijevati liječenje hiperosmotskim ili lokalnim steroidnim kapima kako bi se smanjili očni edem i upala. Upalna komponenta može igrati ulogu u razvoju ili inicijaciji KC te se može kontrolirati ciklosporinskom očnom emulzijom (44).

5. KIRURŠKE METODE LIJEČENJA KERATOKONUSA

5.1 Križno umrežavanje rožnice

CXL je zahvat koji se koristi za zaustavljanje progresije KC-a, PMD-a i jatrogene ektazije. Također zbog antimikrobnih svojstava ultraljubičastog svjetla i riboflavina pokazano je da CXL ima potencijal za liječenje infektivnog keratitisa (45). U CXL-u riboflavin primjenjuje se u kombinaciji s UVA svjetlom koji dovode do stvaranja reaktivnih kisikovih radikala što rezultira formiranjem dodatnih kovalentnih veza između kolagenskih molekula zbog čega dolazi do biomehaničkog očvršćivanja rožnice (46). Nakon CXL-a progresija ektazije rožnice je rijetka te se može dogoditi čak i godinama nakon početnog liječenja. Dijagnoza progresije trebala bi se temeljiti na ponovljenim topografskim i tomografskim mjerenjima te na subjektivnim i objektivnim pogoršanjima vidne oštine pacijenta. Pedijatrijska populacija, abnormalno trljanje očiju, povećane preoperativne keratometrijske vrijednosti i transepitelno liječenje su značajni čimbenici rizika za progresiju. Kada se progresija potvrdi i nema drugih kontraindikacija, ponovljeni CXL pokazao se sigurnom i učinkovitom opcijom za stabilizaciju ektazije rožnice (45). Iako CXL ne poboljšava izravno kvalitetu vida, rana intervencija može značajno utjecati na uspjeh liječenja KC-a. Biomehanička stabilizacija koju pruža CXL rožnice može ublažiti budući gubitak vida rješavanjem nepravilnosti i stanjenja rožnice osobito ako se napravi pravovremeno (47). Nije svaka rožnica s KC-om potrebna podvrgavanju CXL-u te jednostavna korekcija naočalama i krute kontaktne leće čine osnovu konzervativne terapije. CXL nije indiciran za stabilan KC kao što je slučaj kod starijih očiju koje prirodno imaju tvrde rožnice zbog promjena povezanih s dobi. Kontraindikacije za standardni CXL tretman su debljina rožnice manja od 400 μm , prethodna herpesna infekcija oka, trenutna infekcija oka, prisutnost većeg ožiljka na rožnici, opaciteti rožnice, neurotrofički keratitis, teška kseroftalmija, povijest slabog epitelijalnog zacjeljivanja, autoimuni poremećaji i trudnoća. Hipoosmolarni CXL može se izvesti kada se debljina rožnice kreće od 370 do 400 μm što je inače smatrano kontraindikacijom za standardni CXL. komplikacije povezane s CXL-om su zamućenost rožnice, odgođeno zatvaranje epitela, sterilni infiltrati i centralni stromalni ožiljci. Stromalna zamućenost obično je privremena i čini se da je vjerojatno uzrokovana povećanim edemom i aktivacijom keratocita te se javlja 3-6 mjeseci postoperativno. Neuspjeh liječenja je komplikacija definirana kao progresija stanja s povećanjem K_{max} vrijednosti za 1,0 D iznad preoperativne vrijednosti ili više od 10% smanjenja pahimetrijskih očitavanja šest mjeseci postoperativno (48). Standardni CXL (epi-off) pokazao je učinkovitost u poboljšanju vida i zaustavljanju progresije bolesti u mnogim dugoročnim studijama. CXL rožnice učinkovit je kod

djece i odraslih s progresivnim KC-om. Unatoč operaciji, većina pacijenata i dalje zahtijeva korekciju kontaktnim lećama. Metode epi-on CXL-a manje su bolne i mogu smanjiti neke komplikacije, ali su često manje učinkovite u određenim aspektima. CXL se također uspješno kombinira s drugim kirurškim pristupima (47).

5.1.1 Konvencionalni CXL

C-CXL ili Dresden protokol prva je tehnika CXL opisana u literaturi i trenutno je zlatni standard liječenja. C-CXL zahtijeva mehaničko uklanjanje epitela ili uklanjanje *excimer* laserom u središnjoj zoni rožnice budući da epitelne čvrste veze blokiraju apsorpciju riboflavina. Riboflavin se zatim nanosi na površinu rožnice tijekom 30 minuta nakon čega slijedi kontinuirana primjena UVA zračenja u trajanju od 30 minuta jačinom od 3,0 mW/cm² što rezultira ukupnom površinskom dozom od 5,4 J/cm² (49). Ovaj protokol ima dva glavna nedostatka: uklanjanje epitela i vremenski je veoma zahtjevno. Također, predloženi su različiti alternativni protokoli koji zadržavaju epitel rožnice ili smanjuju vrijeme operacije.

5.1.2 Akcelerirani CXL

A-CXL je protokol u kojem se primjenjuje viši intenzitet zračenja tijekom kraćih vremenskih razdoblja kao alternativa C-CXL u nastojanju da se smanji vrijeme liječenja. Bilo koji protokol koji isporučuje površinsku dozu od 5,4 J/cm² može se smatrati usporedivim s Dresden protokolom (50). Iz studija se zaključilo da je C-CXL učinkovitiji, ali A-CXL manje vjerojatno uzrokuje smanjenje debljine središnje rožnice (CCT) i gubitak stanica endotela rožnice. Kada se koriste viši intenziteti zračenja opažen je pad učinkovitosti te se smatra da je to zbog veće potrošnje kisika u A-CXL posebno u protokolima s najkraćim vremenom zračenja što smanjuje učinkovitost fotokemijske reakcije. U nastojanju da se nadoknadi kisik u rožnici tijekom tretmana visokog intenziteta uvedeni su pulsirajući i kisikom obogaćeni CXL (51).

5.1.3 Kisikom obogaćeni CXL visokog intenziteta

Kisik je ključan tijekom CXL postupka jer utječe na njegovu učinkovitost i učvršćivanje rožnice. Pozitivan učinak CXL-a na rožnicu događa se u prisutnosti kisika. Nakon prvih 10-15 sekundi reakcije sav kisik se potroši što dovodi do stvaranja slobodnih kisikovih radikala putem fotolize riboflavina. To objašnjava smanjenje učinkovitosti A-CXL pri višim dozama gdje se kisik brzo iscrpi i sprječava se njegova redifuzija u stromi. Kako bi se povećao učinak CXL na biomehaniku rožnice predloženo je dodavanje kisika u epi-on i epi-off ubrzanih CXL protokola (51).

5.1.4 Pulsirajući CXL

Korištenjem pulsirajuće UVA radijacije (1 sekunda uključeno - 1 sekunda isključeno) moguće je postizanje viših koncentracija kisika smanjenjem potrošnje kisika i poboljšanjem učinkovitosti CXL tretmana. p-CXL opisan je u tehnikama s uklonjenim epitelom i neuklonjenim epitelom s obećavajućim rezultatima.

5.1.5 Epi-on CXL

Sve prijašnje nabrojane tehnike bile su epi-off. Uklanjanje epitela rožnice uzrokuje postoperativnu bol i većinu ozbiljnih nuspojava CXL-a (infektivni keratitis i trajni defekt epitela). Stoga bi zadržavanje epitela rožnice značajno povećalo sigurnost CXL-a. Riboflavin je negativno nabijena hidrofilna molekula te je njegova propusnost kroz epitel rožnice ograničena zbog lipofilne epitelne membrane. Standardnim tehnikama za epi-off ne postižu se željene koncentracije unutar strome kroz netaknuti epitel. Epi-on tehnike biraju se za pacijente s tanjim rožnicama, one koji ne mogu podnijeti dulje periode oporavka ili kada je prioritet minimizirati nelagodu i rizik od infekcije.

5.1.5.1 Transepitelni CXL

Zbog uvjerljivih dokaza o nedovoljnoj učinkovitosti TE-CXL protokola rijetko se koriste u kliničkoj praksi. TE-CXL-a koristi se riboflavinom povezanim s "pojačivačima permeabilnosti" (alkohol ili benzalkonijev klorid) kako bi se prevladale barijere propusnosti epitela, ali su pokazali loše rezultate u kliničkim ispitivanjima i doveli su do žarišnih oštećenja epitela zbog toksičnosti tih lijekova.

5.1.5.2 iontoforezni CXL (I-CXL)

Iontoforezom omogućen je dovoljan prolazak ioniziranog riboflavina kroz netaknuti epitel primjenom male električne struje. Transepitelijalno iontoforetsko punjenje riboflavinom omogućava prodiranje u stromu rožnice slično standardnom Dresdenovom protokolu te se pokazalo da I-CXL daje obećavajuće rezultate u zaustavljanju progresije KC-a, poboljšanjima u vidnoj oštini i pozitivnim topografskim rezultatima kod odraslih i pedijatrijskih pacijenata (52). Dugoročne studije ističu veću stopu neuspjeha u usporedbi s C-CXL-om od 1.3% do 27.8% ovisno o početnoj težini KC-a. Također radi se na tome kako bi se poboljšala učinkovitost I-CXL-a protokolima s pulsним svjetlom i pojačanim fluksom (EF I-CXL) (51).

5.1.6 Kombinirane terapije s CXL

5.1.6.1 CXL i fotoreaktivna keratektomija

KC je oduvijek bio smatran kontraindikacijom za PRK, ali predložena je ideja izvođenja PRK-a kod pacijenata sa stabilnim KC-om. Kao rezultat toga mogućnost kombiniranja CXL-a i PRK-a uvedena je u kliničku praksu. Nekoliko kliničkih izvješća pokazalo je stabilnost u rožnicama koje su prošle kombinaciju CXL-a i PRK-a odvojeno ili kombinirano. Pacijenti su doživjeli poboljšanja u sfernom ekvivalentu, ekvivalentu defokusa, BCVA I UCVA uz stabilizaciju progresije KC-a tijekom praćenja od 12-24 mjeseci. Pacijenti koji su prošli oba postupka istog dana postigli su bolje kliničke i topografske rezultate s nižom stopom zamućenja rožnice u usporedbi s pacijentima koji su liječeni odvojeno. To je najvjerojatnije povezano s nepredvidljivim refrakcijskim ishodima kada se ablacija *excimer* laserom izvodi na tkivu koje je prošlo CXL. Izvođenje oba postupka istog dana može uzrokovati nepravilan proces zacjeljivanja s formiranjem trajne stromalne zamućenosti vjerojatno povezane s aktivacijom keratocita što trajno utječe na vid pacijenta (50).

5.1.6.2 CXL i intrastromalni rožnični segmenti prstena

Kombinacija ovih dvaju postupaka može dati bolje rezultate jer CXL zaustavlja napredovanje KC-a, a ICRS doveli su do brzih i značajnih poboljšanja vizualnih parametara, ali ne zaustavljaju napredovanje bolesti. Riboflavin može se izravno unijeti u stromalni sloj kroz kanale prstenastih segmenata stvorene modificiranim postavkama femtosekundnog lasera, ali povećava se rizik od negativnih učinaka poput češće pojave zamućenja rožnice i smanjene refrakcijske predvidljivosti. Implantacija ICRS se obično izvodi prije CXL postupka kako bi se smanjila energija femtosekundnog lasera koja se primjenjuje na rožnicu, a i postiže bolje učinke nego u obratnom smjeru (51). Studije su pokazale kako kombinacija CXL-a i implantacija ICRS-a poboljšava neispravljenju i najbolje ispravljenju vidnu oštrinu, refrakciju i keratometriju tijekom različitih razdoblja praćenja (6-12 mjeseci) (53,54). Jedna studija je otkrila povećanje CDVA u korist CXL-a nakon ICRS-a u usporedbi s CXL-om prije ICRS-a (55). Nakon vađenja jednog ili oba prstena refraktivni učinci mogu biti stabilni ili reverzibilni, dok se čini da se topografske promjene održavaju. Kombinirani tretman siguran i učinkovit, s niskom učestalosti komplikacija. Međutim, kao i kod svakog kirurškog postupka, postoje potencijalni rizici uključujući infekciju, ekstruziju prstenastih segmenata ili vizualne smetnje.

C-CXL je zlatni standard i preferiran je u agresivnim i brzo progresivnim slučajevima. Primjena A-CXL bi se mogla razmotriti u dokumentiranoj progresiji. A-CXL bi trebao biti poboljšana pulsiranim ili procedurama obogaćenim kisikom kada je vrijeme izlaganja minimalno. I-CXL bi mogao biti razmotren kao manje invazivna alternativa u naprednim slučajevima s tankim rožnicama (CCT <400 μm) ili u nastojanju da se minimiziraju negativni učinci u određenim slučajevima imajući na umu veći rizik od neuspjeha te metode. Pažljivo i blisko praćenje je obavezno u slučaju pedijatrijskog KCa ili slabe pridržanosti izbjegavanju trljanja očiju(51).

IVMED-80

Nova mogućnost za zaustavljanje napredovanja keratokonusa temelji se na ideji iskorištavanja sposobnosti samopopravljanja rožnice. Jedna obećavajuća terapija koja koristi tu ideju je IVMED-80. "IVMED-80" odnosi na formulaciju ili specifičan lijek namijenjen za intravitrealnu injekciju. To je lijek čija je aktivna komponenta bakreni sulfat koji je nužni kofaktor za lizil oksidazu. Lizil oksidaza je važan enzim koji pretvara lizin u reaktivne aldehide. Reaktivni aldehidi potom uzrokuju formiranje veza između ekstracelularnih proteina poput kolagena ili elastina što poboljšava integritet rožnice. Pokazalo se da je siguran i dobro podnošljiv kod bolesnika bez ozbiljnih nuspojava na oko, uključujući promjene intraokularnog tlaka, upalu ili ožiljke rožnice. IVMED-80 je noviji pristup liječenja za keratokonusa i daljnja istraživanja su potrebna, ali bi se mogla pokazati kao obećavajuća opcija za bolesnike s keratokonusom i alternativa CXL s boljom tolerancijom i manje nuspojava (56).

5.2 Refraktivna kirurgija

5.2.1 Fotorefraktivna keratektomija

PRK je laserski refraktivni postupak koji se koristi za ablaciju strome rožnice radi ispravljanja refraktivnih grešaka kao što su miopija, hiperopija i astigmatizam. Iako se ne izvodi tako često kao LASIK, postoje određene situacije u kojima PRK može biti preferirana opcija. Prvi korak PRK-a zahtijeva potpuno uklanjanje površinskog epitela rožnice sve do Bowmanovog sloja. Nakon toga *excimer* laser ablira stromu čime se remodelira površina rožnice. Zatim se događa reepitelizacija migracijom fibroblasta i sintezom kolagena. Kontraindikacije PRK su pacijenti s

relevantnom kataraktom, nestabilnim glaukomom, blefaritisom, sindromom suhog oka i atopijskim bolestima. Ektazije rožnice, stanjenja, edemi, intersticijski ili neurotrofni keratitis te obilne vaskularizacije smatraju se apsolutnim kontraindikacijama. Unatoč kontraindikacijama za KC, pokazano je da PRK kod pacijenata s KC-om s CCT > 450 μ m rezultira poboljšanjem vidnih rezultata i ne dovodi do progresije KC-a. Komplikacije PRK-a su blaga bol ili nelagodnost, keratokonjunktivitis sicca, infekcije rožnice, pojava halo efekta, erozija rožnice, zamućenje rožnice. Nepravilni astigmatizam i ametropija uzrokovani KC-om tretirani su topografski vođenom PRK s dobrim rezultatima. Ova tehnika se temelji na abliranju rožničkog tkiva prilagođenog idealnom obliku rožnice uz pomoć topografske mape. PRK u kombinaciji s CXL-om se u zadnje vrijeme predlaže kako bi se zaustavila progresija KC-a. Rožnice nakon CXL mogu imati različitu stopu ablacije u usporedbi s normalnim rožnicama što može rezultirati nepredvidljivim refraktivnim rezultatima PRK-a.

5.2.2 Intrastromalni rožnični segmenti prstena

ICRS su mali, tanki, plastični segmenti u obliku luka koji se umeću u stromu rožnice. Umetanje prstena uzrokuje spljoštavanje rožnice te smanjuje kratkovidnost i astigmatizam koji su povezani s KC-om. ICRS inicijalno je razvijen za korekciju kratkovidnosti, ali se u današnje vrijeme češće koristi za KC. ICRS poboljšava kratkovidnost i astigmatizam kod KC-a skraćivanjem luka što spljoštava središnji dio rožnice i smanjuje vizualne distorzije. Glavna indikacija za implantaciju ICRS-a je KC u blagom do umjerenom stadiju uz netoleranciju kontaktnih leća i/ili nedovoljno poboljšanje vida korekcijom naočalama ili kontaktnim lećama (57). Mehaničko spljoštavanje ne utječe na biokemijske abnormalnosti kod KC-a, pa postoje ograničenja u očekivanim rezultatima spljoštavanja, poboljšanju vida i trajanju pozitivnih učinaka. Prsteni se mogu ukloniti čineći postupak reverzibilnim, no prijavljene su ozbiljne komplikacije poput perforacije i infekcije rožnice(58). ICRS se može koristiti u kombinaciji s IOL, CXL i PRK.

ICRS pokazuje poboljšanje neispravljenе i ispravljenе vidne oštine. Implantacija intrastromalnih rožničnih prstenova također je pokazala povećanje CCT do 6 mjeseci nakon operacije. Pretpostavlja se da implantacija ICRS-a uzrokuje preuređenje kolagena što dovodi do povećanja središnje debljine zbog zbijanja kolagena i uvijanja strome.

Tunel za prstene se stvara u stromi rožnice s pomoću čeličnog disektora ili femtosekundnog lasera. Posljednjih godina femtosekundni laser se sve više koristi od mehaničkog tuneliranja zbog svoje preciznosti. Mehanička disekcija može dovesti do komplikacija kao što su defekti epitela, asimetrija dubine i perforacija rožnice. Međutim, uz pomoć OCT i femtosekundnog lasera, kirurzi mogu planirati odgovarajuće dubine za intrastromalne tunele s većom preciznošću i manjim rizikom od perforacije. Intraoperativne komplikacije ICRS-a su

nepotpuno stvaranje tunela, pogrešno postavljanje segmenata prstena previše površno ili duboko, perforaciju u vodenoj komori, decentralizaciju segmenata prstena zbog loše suradnje pacijenta, implantaciju obrnuto postavljenih segmenata prstena te lom segmenata prstena. Postoperativne komplikacije uključuju migraciju segmenata, izbacivanje prstena, edem rožnice, infektivni keratitis, topljenje rožnice i kristalni sterilni keratitis (57).

5.3 Transplantacija rožnice

5.3.1 Penetrirajuća keratoplastika

Penetrirajuća keratoplastika je tehnika izvođenja transplantacije rožnice u punoj debljini pri čemu se bolesna rožnica uklanja i zamjenjuje zdravim donorskim dijelom rožnice (59). Indikacije za PKP uključuju distrofije i degeneracije rožnice, urođene opacitete, buloznu keratopatiju, traumu, keratitis te imunološko odbacivanje ili neuspjeh prethodne transplantacije rožnice (60). PKP je dobro prihvaćena terapija za pacijente s KC-om uznapredovalog stadija kod kojih je već došlo do oštećenja endotela, formiranja ožiljaka te je prisutna nezadovoljavajuća vidna oštrina. Idealnu veličinu transplantata potrebno je odrediti i radi izbjegavanja postoperativnih komplikacija kao što su miopija i hipermetropija (61). Druge postoperativne komplikacije uključuju endoftalmitis, infekcije, odbacivanje transplantata, permanentne ozljede epitela, trajni astigmatizam i razvoj glaukoma. Postotak odbacivanja transplantata kod pacijenata s KC-om jako je nizak ako se operacija izvodi na mladim pacijentima koji su visoko motivirani i pridržavaju se uputa te nemaju drugih stanja koja ugrožavaju vid (npr. bolesti mrežnice povezane s dobi). Sudeep pramanik i suradnici su u svojoj studiji opisali dugoročne učinke na pacijente s KC-om liječenih s PKP. U ovoj seriji transplantacija rožnice procijenjena stopa neuspjeha transplantata iznosila je 6,3% nakon 20 godina. Rani neuspjeh transplantata bio je rijedak, s neuspjehom od 0,9% nakon 2 godine. Vidna rehabilitacija nakon keratoplastike bila je dobra s postignućem od 1.0 vidne oštrine unutar dvije godine nakon transplantacije. S duljim praćenjem očekuje se smanjenje vidne oštrine zbog razvoja katarakte ili drugih stanja povezanih sa starenjem. Nitko od pacijenata nije imao glaukom prije PK, a 6 očiju razvilo ga je postoperativno (62). U drugoj studiji provedena je usporedna analiza recidiva KC-a 10 ili više godina nakon PKP. Recidivi su u ovoj studiji bili procijenjeni je prema vidljivoj protruziji transplantata, stanjivanju rožnice ili akutnom

hidropsu. Stopa recidiva bila je 36% te je visoka u usporedbi prijašnjim studijama. Ova visoka stopa recidiva može se pripisati retrospektivnoj vrsti studija te ograničenju na slučajeve pacijenata s dugoročnim preživljavanjem (63).

Konduktivna keratoplastika je neinvazivni postupak pri kojem se ne uklanja tkivo, a koristi se za korekciju niske hipermetropije s astigmatizmom te prezbiopije korištenjem. CK ne uključuje incizije rožnice ili presijecanje rožničnih živaca, stoga ne uzrokuje postoperativno suho oko ili središnju maglicu. Operativni uređaj za konduktivnu keratoplastiku je također prijenosan i jeftiniji je od većine drugih uređaja za refraktivnu kirurgiju (64). Cilj CK postupka je proizvesti manje promjene na površini rožnice koje rezultiraju smanjenim lokalnim radijusom zakrivljenosti te se temelji na isporuci određenih preciznih količina radiofrekventne energije (65,66). Nakon provođenja CK za liječenje KC uočila bi se znatna poboljšanja u BCVA, UCVA i toleranciji kontaktnih leća, ali glavni problem bila je brza regresija bolesti te bi se BCVA i UCVA smanjivali prema vrijednostima prije operacije unutar 3 do 6 mjeseci. Kako bi se spriječila regresija bolesti nakon CK, primjenjuje se epi-on CXL (67).

5.3.2 DALK (duboka prednja lamelarna keratoplastika)

Duboka prednja lamelarna keratoplastika je kirurška metoda koja uključuje zamjenu prednjih slojeva rožnice donorskim tkivom dok se stražnji slojevi rožnice pacijenta sačuvaju. Prednosti uključuju brži oporavak, bržu obnovu vida i manje postoperativnih komplikacija. DALK uspoređujući s PKP-om ima prednost da se zadržava vlastiti endotel pacijenta (68). Razlog za preporuku DALK umjesto PK je neuspjeh transplantata rožnice najčešće zbog uništenja endotela donora upalnim stanicama tijekom akutnog ili kroničnog odbacivanja alografta. Kod DALK-a se uklanjaju većina prednjih slojeva rožnice: epitel, Bowmanova membrana i stroma rožnice. Nastoji se prerezati rožnicu što bliže DM, stvarajući glatku podlogu za donorsko tkivo. Budući da se zadržava vlastiti endotel, ne dolazi do odbacivanja endotela (69). Neuspjeh transplantacije rožnice definira se ponovnom operacijom ili nepovratnim gubitkom bistrine transplantata. Stvaranje trajne dvostruke prednje sobice i stromalno ožiljkavanje mogu biti relativno česte komplikacije. Komplikacije DALK-a koncentrirane su u postoperativnom razdoblju do prve godine (70). Uz sve pozitivne strane možemo se pitati zašto se DALK ne radi češće od PKP-a, a neki od razloga su teža krivulja učenja operativnog zahvata za koji ima relativno malo pacijenata, dulje trajanje operacije usporedno s PKP te trošak i dostupnost donorskih rožnica.

Stopa postoperativnog visokog IOP-a i katarakte u PKP skupini bila je viša nego u DALK skupini. Također, nisu prijavljene komplikacije ekspluzivne hemoragije i endoftalmitisa nakon analize uključenih 16 članaka (71).

5.3.3 Transplantacija Bowmanove membrane

U uznapredovalim stadijima KC s niskom oštrinom vida ili netolerancijom na kontaktne leće, keratoplastika PK i DALK ostaju zlatni standard. Transplantacija Bowmanove membrane smatra se obećavajućom alternativnom terapijom za uznapredovali, progresivni KC te može zaobići većinu kliničkih izazova povezanih s PKP ili DALK. Implantacija donorske Bowmanove membrane u srednji stromalni sloj rožnice mogla bi djelomično obnoviti anatomiju rožnice i usporiti ili zaustaviti napredovanje bolesti budući da su fragmentacija i stanjenje Bowmanove membrane karakteristike uznapredovalog KC-a (72). BLT uglavnom se koristi za liječenje dviju stanja rožnice: KC-a i za liječenje perzistentne subepitelne zamućenosti koja se može pojaviti u nekim slučajevima nakon površinske ablacije *excimer* laserom (73). Transplantacija Bowmanovog sloja ima prednosti što izaziva minimalnu traumu te ima mali broj intraoperativnih i postoperativnih komplikacija, ali ova kirurška tehnika zahtijeva visok stupanj preciznosti i teška je za izvođenje. Komplikacije mogu uključivati intraoperativnu perforaciju rožnice i akutni postoperativni edem rožnice koji su povezani s povijesti teške atopije i sklonost kontinuiranom trljanju očiju. (74). BLT ima za cilj očuvati vidnu oštrinu, sačuvati tkivo rožnice pacijenta te izbjeći invazivne operacije poput PKP ili DALK te se koristi i kod pacijenata s KC čije su rožnice pretanke i prestreme za CXL ili ICRS (75). Rizik od odbacivanja alografta smatra se zanemarivim jer se Bowmanova membrana sastoji od kolagenskih vlakana bez staničnog materijala. Presađivanje Bowmanove membrane uzrokuje zaravnavanje rožnice povlačenjem njezine prednje površine što izravno smanjuje sferniju aberaciju te povećava toleranciju na nošenje CL.

5.4 Transplantacija intrastromalnih matičnih stanica

Jedna od najvažnijih ASC su mezenhimalne stanice koje sudjeluju u regeneraciji tkiva mezenhimalnog podrijetla. Mezenhimalne stanice imaju sposobnost samoobnavljanja i transformacije u različite stanične linije. Mezenhimalne stanice postale su pogodni kandidati za staničnu terapiju zbog jednostavnosti izolacije i autologne prirode. Ljudske mezenhimalne stanice dobivaju se iz masnog tkiva, koštane srži, pupkovine, zubne pulpe, desni, folikula dlake, rožnice i fetusa. Matične stanice rožnice čine se idealnima za staničnu terapiju, ali je teško dobiti dovoljnu količinu stanica te se to se mora učiniti iz drugog zdravog oka. Matične stanice dobivene iz masnog tkiva pokazale su se kao odlična alternativa nad drugima zbog velike količine matičnih stanica u usporedbi s koštanom srži i njihove jednostavnije izolacije s manjim rizikom. Zahvat transplantacije izvodi se pod lokalnom anestezijom u operacijskoj sali te se femtosekundnim laserom (parametri postavki femtosekundnog lasera slični su onima za implantaciju intrastromalnog prstena) stvara incizija u stromi rožnice s promjerom od 7,5 - 8,0 mm u koju se otopina s ASC ubrizga, a šavovi nisu potrebni zbog male incizije. ASC se nakon

transplantacije diferenciraju u keratocite i povećavaju njihov broj. Novi keratociti proizvode kolagen i proteoglikane te poboljšavaju strukturu rožnice. Parakrini i imunomodulacijski učinci ASC poboljšavaju funkciju keratocita domaćina. Vidna oštrina pacijenata poboljšala se između 1 i 4 linije tijekom praćenja u razdoblju od 6 do 36 mjeseci, a niti jedan nije imao gubitak vida. Ovo poboljšanje vida pacijenata odražavalo je promjene u debljini, zakrivljenosti i nepravilnostima rožnice. Sferna refrakcija smanjila se za 0,34 - 1,20 D, a cilindrična refrakcija poboljšala se za 0,50 D - 1,10 D. Gustoća keratocita povećala se osobito u prednjim i srednjim dijelovima strome. Novi keratociti bili su slični stanicama strome domaćina i proizvodili su novi kolagen. Stanice endotela nisu pokazale nikakve abnormalnosti te nije došlo do pojave nuspojava (76).

Zaključak

Za uspješan terapijski ishod i spriječavanje progresije bolesti potrebna je rana dijagnoza. Prema ozbiljnosti KC-a i zahtjevima pacijenta dostupni su različiti modaliteti liječenja. Blagi do umjereni stadiji zahtijevaju upotrebu naočala ili kontaktnih leća. PK ili DALK ostaju zlatni standard u naprednim stadijima s niskom oštrinom vida ili netolerancijom na kontaktne leće. Ishodi ovih operacija transplantacije rožnice su dobri, ali postoje postoperativne komplikacije povezane sa šavovima, zacjeljivanjem epitela, intraokularnim infekcijama, odbacivanjem transplantata, progresijom perifernog KC-a ili ponovnim pojavljivanjem bolesti. Ove komplikacije mogu biti posebno izazovne kod pacijenata s pridruženom atopijskom bolešću ili poremećajima očne površine. Mlađim pacijentima može biti potrebna ponovna transplantacija u kasnijoj dobi što može rezultirati manje povoljnim kliničkim ishodima. Kako bi se odgodila potreba za transplantacijom rožnice kod pacijenata s progresivnim KC-om koji imaju dobro očuvanu vidnu oštrinu indiciran je CXL. Osim toga, može se razmotriti i implantacija ICRS za poboljšanje vida i/ili poboljšanje tolerancije na nošenje RGPCL. Međutim, ni jedna od ove dvije opcije nije preporučena kod očiju s izrazitim stanjenjem rožnice kao što je slučaj u uznapređovalom KC-u. Kombinacije kirurških metoda liječenja pogotovo s CXL također su se pokazale veoma učinkovite. S obzirom na to da svaka opcija liječenja ima nuspojave i ograničenja, odabir prave terapije za određenog pacijenta je ključno. Postoje obećavajući noviteti u liječenju KC-a naprimjer transplantacija intrastromalnih matičnih stanica, BLT, IVMED-80 za koje su potrebna dodatna istraživanja.

Zahvala

Zahvaljujem se svom mentoru prof. dr. sc. Tomislavu Jukiću na odvojenom vremenu i strpljenju te koji je bio od velike pomoći u istraživanju i savjetima pri izradi diplomskog rada.

Zahvalu također upućujem i članovima komisije prof. dr. sc. Nenadu Vukojeviću i doc. dr. sc. Jeleni Juri Mandić.

Posebna zahvala mojoj obitelji koja me kroz cijeli život uzdržava, podržava i upućuje u dobrom pravcu te je omogućila da se zajedno radujemo završetku moga studija.

Također zahvaljujem se svim svojim prijateljima i kolegama koji su bili uz mene te držali moje psihičko zdravlje u granicama normale i pružili puno sreće i zadovoljstva u mom studentskom životu, a nadam se i nadalje.

Literatura

1. Eghrari AO, Riazuddin SA, Gottsch JD. Overview of the Cornea: Structure, Function, and Development. *Prog Mol Biol Transl Sci.* 2015;134:7–23.
2. DelMonte DW, Kim T. Anatomy and physiology of the cornea. *J Cataract Refract Surg.* 2011 Mar;37(3):588–98.
3. Aumüller G, Aust G, Engele J, Kirsch J, Maio G, Mayerhofer A, et al. *Anatomie. 5., korrigierte Auflage.* Stuttgart: Thieme; 2020. 1332 p. (Duale Reihe).
4. Hanlon SD, Behzad AR, Sakai LY, Burns AR. Corneal stroma microfibrils. *Exp Eye Res.* 2015 Mar;132:198–207.
5. Gipson IK, Spurr-Michaud SJ, Tisdale AS. Anchoring fibrils form a complex network in human and rabbit cornea. *Invest Ophthalmol Vis Sci.* 1987 Feb;28(2):212–20.
6. Kanski JJ. *Clinical ophthalmology: a systematic approach.* 4. ed. Oxford: Butterworth-Heinemann; 1999. 673 p.
7. Navaratnam J, Utheim T, Rajasekhar V, Shahdadfar A. Substrates for Expansion of Corneal Endothelial Cells towards Bioengineering of Human Corneal Endothelium. *J Funct Biomater.* 2015 Sep 18;6:917–45.
8. Santodomingo-Rubido J, Carracedo G, Suzaki A, Villa-Collar C, Vincent SJ, Wolffsohn JS. Keratoconus: An updated review. *Contact Lens Anterior Eye J Br Contact Lens Assoc.* 2022 Jun;45(3):101559.
9. Flockerzi E, Xanthopoulou K, Goebels SC, Zemova E, Razafimino S, Hamon L, et al. Keratoconus staging by decades: a baseline ABCD classification of 1000 patients in the Homburg Keratoconus Center. *Br J Ophthalmol.* 2021 Aug 1;105(8):1069–75.
10. Brekelmans J. New developments in the treatment of corneal ectatic disorders [Internet]. maastricht university; 2023 [cited 2024 May 13]. Available from: <https://cris.maastrichtuniversity.nl/en/publications/d7467dd7-d449-4243-b8ed-a6caddbdacbe>
11. Singh RB, Parmar UPS, Jhanji V. Prevalence and Economic Burden of Keratoconus in the United States. *Am J Ophthalmol.* 2024 Mar;259:71–8.
12. Millodot M, Shneor E, Albou S, Atlani E, Gordon-Shaag A. Prevalence and associated factors of keratoconus in Jerusalem: a cross-sectional study. *Ophthalmic Epidemiol.* 2011 Apr;18(2):91–7.

13. Gcabashe NM, Moodley VR, Hansraj R. Prevalence and clinical profile of keratoconus in patients presenting at a provincial hospital in KwaZulu, Natal, South Africa: A case study. *J Public Health Afr.* 2023 Oct 1;14(9):2356.
14. Mannis MJ, Holland EJ, editors. *Cornea*. Fifth edition. London New York Oxford Philadelphia St Louis Sydney: Elsevier; 2022.
15. Davidson AE, Hayes S, Hardcastle AJ, Tuft SJ. The pathogenesis of keratoconus. *Eye Lond Engl.* 2014 Feb;28(2):189–95.
16. Sugar J, Macsai MS. What causes keratoconus? *Cornea.* 2012 Jun;31(6):716–9.
17. Gasset AR, Houde WL, Garcia-Bengochea M. Hard Contact Lens Wear as an Environmental Risk in Keratoconus. *Am J Ophthalmol.* 1978 Mar 1;85(3):339–41.
18. Somnath Ghosh HAM, Somnath Ghosh HAM. Effects of contact lens wearing on keratoconus: a confocal microscopy observation. *Int J Ophthalmol.* 2017 Feb 10;10(2):228–34.
19. Vivian A, Lloyd C, Russell-Eggitt I, Taylor D. Familial posterior lenticonus. *Eye Lond Engl.* 1995 Feb 1;9 (Pt 1):119–23.
20. Martin R. Cornea and anterior eye assessment with slit lamp biomicroscopy, specular microscopy, confocal microscopy, and ultrasound biomicroscopy. *Indian J Ophthalmol.* 2018 Feb;66(2):195–201.
21. Naderan M, Jahanrad A, Farjadnia M. Clinical biomicroscopy and retinoscopy findings of keratoconus in a Middle Eastern population. *Clin Exp Optom.* 2018 Jan;101(1):46–51.
22. Mohan S, Aggarwal A, Dada T, Vanathi M, Panda A. Pachymetry: A Review. *Times.* 2007 Apr 24;12:19–28.
23. Krachmer JH, Feder RS, Belin MW. Keratoconus and related noninflammatory corneal thinning disorders. *Surv Ophthalmol.* 1984;28(4):293–322.
24. Gurnani B, Kaur K. Keratometer. In: StatPearls [Internet]. Treasure Island (FL): StatPearls Publishing; 2024 [cited 2024 May 17]. Available from: <http://www.ncbi.nlm.nih.gov/books/NBK580516/>
25. Efron N. *Contact Lens Practice*. Fourth Edition. Amsterdam: Elsevier; 2024. 512 p.
26. Li Y, Meisler DM, Tang M, Lu ATH, Thakrar V, Reiser BJ, et al. Keratoconus Diagnosis with Optical Coherence Tomography Pachymetry Mapping. *Ophthalmology.* 2008 Dec 1;115(12):2159–66.
27. Martin R. Cornea and anterior eye assessment with placido-disc keratometry, slit scanning evaluation topography and scheimpflug imaging tomography. *Indian J Ophthalmol.* 2018 Mar;66(3):360–6.
28. Zhang X, Munir SZ, Sami Karim SA, Munir WM. A review of imaging modalities for detecting early keratoconus. *Eye.* 2021 Jan;35(1):173–87.

29. Santodomingo-Rubido J, Carracedo G, Suzaki A, Villa-Collar C, Vincent SJ, Wolffsohn JS. Keratoconus: An updated review. *Contact Lens Anterior Eye J Br Contact Lens Assoc.* 2022 Jun;45(3):101559.
30. Moschos MM, Nitoda E, Georgoudis P, Balidis M, Karageorgiadis E, Kozeis N. Contact Lenses for Keratoconus- Current Practice. *Open Ophthalmol J.* 2017;11:241–51.
31. Şengör T, Aydın Kurna S. Update on Contact Lens Treatment of Keratoconus. *Turk J Ophthalmol.* 2020 Aug 26;50(4):234–44.
32. Barnett M, Mannis MJ. Contact lenses in the management of keratoconus. *Cornea.* 2011 Dec;30(12):1510–6.
33. Bilgin LK, Yilmaz S, Araz B, Yüksel SB, Sezen T. 30 years of contact lens prescribing for keratoconic patients in Turkey. *Contact Lens Anterior Eye J Br Contact Lens Assoc.* 2009 Feb;32(1):16–21.
34. Zhang XH, Li X. Effect of rigid gas permeable contact lens on keratoconus progression: a review. *Int J Ophthalmol.* 2020 Jul 18;13(7):1124–31.
35. Rathi VM, Mandathara PS, Dumpati S. Contact lens in keratoconus. *Indian J Ophthalmol.* 2013 Aug;61(8):410–5.
36. Sengor T, Kurna SA, Aki S, Özkurt Y. High Dk piggyback contact lens system for contact lens-intolerant keratoconus patients. *Clin Ophthalmol Auckl NZ.* 2011;5:331–5.
37. Ozcan SC, Ozcan DO. Effects of a new-generation hybrid contact lens on visual performance and vision-related quality of life in patients with keratoconus. *Arq Bras Oftalmol.* 2023;86(1):7–12.
38. Carracedo G, González-Méijome JM, Lopes-Ferreira D, Carballo J, Batres L. Clinical performance of a new hybrid contact lens for keratoconus. *Eye Contact Lens.* 2014 Jan;40(1):2–6.
39. Şengör T, Aydın Kurna S. Update on Contact Lens Treatment of Keratoconus. *Turk J Ophthalmol.* 2020 Aug;50(4):234–44.
40. Muhafiz E. Advances in Non-surgical Treatment Methods in Vision Rehabilitation of Keratoconus Patients. In *IntechOpen*; 2021 [cited 2024 May 29]. Available from: <https://www.intechopen.com/online-first/advances-in-non-surgical-treatment-methods-in-vision-rehabilitation-of-keratoconus-patients>
41. Saraç Ö, Kars ME, Temel B, Çağıl N. Clinical evaluation of different types of contact lenses in keratoconus management. *Contact Lens Anterior Eye J Br Contact Lens Assoc.* 2019 Oct;42(5):482–6.
42. Scanzera AC, Deeley M, Joslin C, McMahon TT, Shorter E. Contact Lens Prescribing Trends for Keratoconus at an Academic Medical Center: Increased Utilization of Scleral Lenses for Severe Disease. *Eye Contact Lens.* 2022 Feb 1;48(2):58–62.
43. Shorter E, Schornack M, Harthan J, Nau A, Fogt J, Cao D, et al. Keratoconus Patient Satisfaction and Care Burden with Corneal Gas-permeable and Scleral Lenses. *Optom Vis Sci Off Publ Am Acad Optom.* 2020 Sep;97(9):790–6.

44. Niazi S, Gatzoufas Z, Doroodgar F, Findl O, Baradaran-Rafii A, Liechty J, et al. Keratoconus: exploring fundamentals and future perspectives – a comprehensive systematic review. *Ther Adv Ophthalmol*. 2024 Mar 20;16:25158414241232258.
45. Tzamalīs A, Diafas A, Vinciguerra R, Ziakas N, Kymionis G. Repeated Corneal Cross-linking (CXL) in Keratoconus Progression After Primary Treatment: Updated Perspectives. *Semin Ophthalmol*. 2021 Oct 3;36(7):523–30.
46. Kobashi H, Rong SS. Corneal Collagen Cross-Linking for Keratoconus: Systematic Review. *BioMed Res Int*. 2017;2017:8145651.
47. Asimellis G, Kaufman EJ. Keratoconus. In: StatPearls [Internet]. Treasure Island (FL): StatPearls Publishing; 2024 [cited 2024 May 31]. Available from: <http://www.ncbi.nlm.nih.gov/books/NBK470435/>
48. Vohra V, Tuteja S, Gurnani B, Chawla H. Collagen Cross Linking for Keratoconus. In: StatPearls [Internet]. Treasure Island (FL): StatPearls Publishing; 2024 [cited 2024 Jun 1]. Available from: <http://www.ncbi.nlm.nih.gov/books/NBK562271/>
49. G W, E S, T S. Riboflavin/ultraviolet-a-induced collagen crosslinking for the treatment of keratoconus. *Am J Ophthalmol* [Internet]. 2003 May [cited 2024 Jun 12];135(5). Available from: <https://pubmed.ncbi.nlm.nih.gov/12719068/>
50. Mastropasqua L. Collagen cross-linking: when and how? A review of the state of the art of the technique and new perspectives. *Eye Vis*. 2015 Nov 29;2(1):19.
51. Saad S, Saad R, Jouve L, Kallel S, Trinh L, Goemaere I, et al. Corneal crosslinking in keratoconus management. *J Fr Ophtalmol*. 2020 Dec;43(10):1078–95.
52. Manetti M, Favuzza E, Sgambati E, Mencucci R, Marini M. A case of in vivo iontophoresis-assisted corneal collagen cross-linking for keratoconus: An immunohistochemical study. *Acta Histochem*. 2017 Apr 1;119(3):343–7.
53. Kılıç A, Kamburoglu G, Akıncı A. Riboflavin injection into the corneal channel for combined collagen crosslinking and intrastromal corneal ring segment implantation. *J Cataract Refract Surg*. 2012 May;38(5):878–83.
54. Saelens IEY, Bartels MC, Bleyen I, Van Rij G. Refractive, topographic, and visual outcomes of same-day corneal cross-linking with Ferrara intracorneal ring segments in patients with progressive keratoconus. *Cornea*. 2011 Dec;30(12):1406–8.
55. Benoist d’Azy C, Pereira B, Chiambaretta F, Dutheil F. Efficacy of Different Procedures of Intra-Corneal Ring Segment Implantation in Keratoconus: a Systematic Review and Meta-Analysis. *Transl Vis Sci Technol*. 2019 May;8(3):38.
56. Bui AD, Truong A, Pasricha ND, Indaram M. Keratoconus Diagnosis and Treatment: Recent Advances and Future Directions. *Clin Ophthalmol Auckl NZ*. 2023;17:2705–18.

57. Park SE, Tseng M, Lee JK. Effectiveness of intracorneal ring segments for keratoconus. *Curr Opin Ophthalmol*. 2019 Jul;30(4):220–8.
58. Zadnik K, Money S, Lindsley K. Intrastromal corneal ring segments for treating keratoconus. *Cochrane Database Syst Rev*. 2019 May 14;5(5):CD011150.
59. Gurnani B, Kaur K. Penetrating Keratoplasty. In: StatPearls [Internet]. Treasure Island (FL): StatPearls Publishing; 2024 [cited 2024 May 31]. Available from: <http://www.ncbi.nlm.nih.gov/books/NBK592388/>
60. Qureshi S, Dohlman TH. Penetrating Keratoplasty: Indications and Graft Survival by Geographic Region. *Semin Ophthalmol*. 2023 Jan;38(1):31–43.
61. Kelly TL, Williams KA, Coster DJ, Australian Corneal Graft Registry. Corneal transplantation for keratoconus: a registry study. *Arch Ophthalmol Chic Ill 1960*. 2011 Jun;129(6):691–7.
62. Pramanik S, Musch DC, Sutphin JE, Farjo AA. Extended long-term outcomes of penetrating keratoplasty for keratoconus. *Ophthalmology*. 2006 Sep;113(9):1633–8.
63. Yoshida J, Murata H, Miyai T, Shirakawa R, Toyono T, Yamagami S, et al. Characteristics and risk factors of recurrent keratoconus over the long term after penetrating keratoplasty. *Graefes Arch Clin Exp Ophthalmol Albrecht Von Graefes Arch Klin Exp Ophthalmol*. 2018 Dec;256(12):2377–83.
64. Du TT, Fan VC, Asbell PA. Conductive keratoplasty. *Curr Opin Ophthalmol*. 2007 Jul;18(4):334–7.
65. Panescu D. Conductive keratoplasty. *IEEE Eng Med Biol Mag Q Mag Eng Med Biol Soc*. 2004;23(4):16–8.
66. McDonald MB. CONDUCTIVE KERATOPLASTY: A RADIOFREQUENCY-BASED TECHNIQUE FOR THE CORRECTION OF HYPEROPIA. *Trans Am Ophthalmol Soc*. 2005 Dec;103:512–36.
67. Sinjab MM, Rubinfeld RS, Wagner K, Parsons Jnr EC, Cummings AB, Belin MW. Outcomes of Conductive Keratoplasty Combined with Corneal Crosslinking in Advanced Ectatic Corneal Disease. *Clin Ophthalmol Auckl NZ*. 2021 Mar 29;15:1317–29.
68. Borderie VM, Georgeon C, Sandali O, Bouheraoua N. Long-term outcomes of deep anterior lamellar versus penetrating keratoplasty for keratoconus. *Br J Ophthalmol*. 2023 Dec 18;108(1):10–6.
69. Noble BA, Agrawal A, Collins C, Saldana M, Brogden PR, Zuberbuhler B. Deep Anterior Lamellar Keratoplasty (DALK): visual outcome and complications for a heterogeneous group of corneal pathologies. *Cornea*. 2007 Jan;26(1):59–64.
70. Gadhvi KA, Romano V, Fernández-Vega Cueto L, Aiello F, Day AC, Allan BD. Deep Anterior Lamellar Keratoplasty for Keratoconus: Multisurgeon Results. *Am J Ophthalmol*. 2019 May;201:54–62.

71. Liu H, Chen Y, Wang P, Li B, Wang W, Su Y, et al. Efficacy and safety of deep anterior lamellar keratoplasty vs. penetrating keratoplasty for keratoconus: a meta-analysis. *PLoS One*. 2015;10(1):e0113332.
72. De Clerck EEB, Bravetti GE, Kropp M, Massa H, Pajic B, Thumann G, et al. Bowman Layer Transplantation for Treating Keratoconus—Preliminary Findings. *J Clin Med*. 2023 Mar 20;12(6):2402.
73. Sharma B, Dubey A, Prakash G, Vajpayee RB. Bowman's layer transplantation: evidence to date. *Clin Ophthalmol Auckl NZ*. 2018 Mar 5;12:433–7.
74. Haibao. Research status of Bowman layer transplantation in the treatment of keratoconus [Internet]. *CJEO Journal*. 2023 [cited 2024 Jun 13]. Available from: <https://cjo-journal.org/research-status-of-bowman-layer-transplantation-in-the-treatment-of-keratoconus/>
75. Tong CM, van Dijk K, Melles GRJ. Update on Bowman layer transplantation. *Curr Opin Ophthalmol*. 2019 Jul;30(4):249–55.
76. Ahadi M, Ramin S, Abbasi A, Tahmouri H, Hosseini SB. Mini review: human clinical studies of stem cell therapy in keratoconus. *BMC Ophthalmol*. 2024 Jan 23;24:35.

Životopis

Rođen sam 16. 3. 2000. u Zagrebu, Hrvatskoj. Završio sam osnovnoškolsko obrazovanje u OŠ Jordanovac, a srednjoškolsko u XVIII. Gimnaziji u Zagrebu. Medicinski fakultet u Zagrebu upisao sam 2018./2019. godine.

Tečno govorim i pišem engleski, a služim se osnovama talijanskog i njemačkog jezika.