

Intervencijski zahvati pod nadzorom ultrazvuka

Barić, Borna

Master's thesis / Diplomski rad

2024

Degree Grantor / Ustanova koja je dodijelila akademski / stručni stupanj: **University of Zagreb, School of Medicine / Sveučilište u Zagrebu, Medicinski fakultet**

Permanent link / Trajna poveznica: <https://um.nsk.hr/um:nbn:hr:105:195229>

Rights / Prava: [In copyright](#)/[Zaštićeno autorskim pravom.](#)

Download date / Datum preuzimanja: **2025-01-25**



Repository / Repozitorij:

[Dr Med - University of Zagreb School of Medicine Digital Repository](#)



**SVEUČILIŠTE U ZAGREBU
MEDICINSKI FAKULTET**

Borna Barić

Intervencijski zahvati pod nadzorom ultrazvuka

DIPLOMSKI RAD



Zagreb, 2024.

Ovaj diplomski rad izrađen je u Kliničkom zavodu za dijagnostičku i intervencijsku radiologiju Kliničke bolnice Merkur pod vodstvom prof. dr. sc. Vinka Vidjaka, dr. med. i predan je na ocjenu u akademskoj godini 2023./2024.

KRATICE

3D – trodimenzionalno

AD – disekcija aorte

AIH – autoimuni hepatitis

B-prikaz – engl. *brightness mode*

CD – obojeni dopler (engl. *color Doppler*)

CEUS – kontrastni ultrazvuk (engl. *contrast-enhanced ultrasound*)

CO₂ – ugljikov dioksid

CT – kompjutorizirana tomografija (engl. *computed tomography*)

CVK – centralni venski kateter

DSA – digitalna suptrakcijska angiografija

ERCP – endoskopska retrogradna kolangiopankreatografija

EUS-GBD – endoskopska drenaža žučnog mjehura pod nadzorom ultrazvuka
(engl. *endoscopic ultrasound-guided gallbladder drainage*)

FNAC – citološka punkcija tankom iglom
(engl. *fine needle aspiration cytology*)

HCC – hepatocelularni karcinom

HIFU – fokusirani ultrazvuk visokog intenziteta
(engl. *high intensity focused ultrasound*)

IOUS – intraoperativni ultrazvuk (engl. *intraoperative ultrasound*)

IR – intervencijska radiologija

IVUS – intravaskularni ultrazvuk

MHz – megaherc

MR – magnetna rezonancija

MRCP – magnetnorezonantna kolangiopankreatografija

MSCT – višeslojna kompjutorizirana tomografija

(engl. *multislice computed tomography*)

MWA – mikrovalna ablacija (engl. *microwave ablation*)

NAFLD – nealkoholna masna boleost jetre

(engl. *non-alcoholic fatty liver disease*)

NASH – nealkoholni steatohepatitis (engl. *non-alcoholic steatohepatitis*)

nevIR – nevaskularna intervencijska radiologija

PC – perkutana kolecistostomija (engl. *percutaneous cholecystostomy*)

PCI – perkutana koronarna intervencija

PCNL – perkutana nefrolitotomija

PTA – perkutana transluminalna angioplastika

PTBD – perkutana transhepatična bilijarna drenaža

PTC – perkutana transhepatična kolangiografija

RFA – radiofrekventna ablacija (engl. *radiofrequency ablation*)

TEE – transezofagealna ehokardiografija

(engl. *transesophageal echocardiography*)

TIPS – transjugularni intrahepatički portosistemski šant

TJLB – transjugularna biopsija jetre (engl. *transjugular liver biopsy*)

TTE – transtorakalna ehokardiografija (engl. *transthoracic echocardiography*)

UGTI – ultrazvukom vođena injekcija trombina
(engl. *ultrasound guided thrombin injection*)

UZV – ultrazvuk

vasIR – vaskularna intervencijska radiologija

SADRŽAJ

Sažetak.....	1
Summary	1
1. Općenito o ultrazvuku	1
2. Općenito o intervencijskoj radiologiji.....	4
2.1. Podjela intervencijske radiologije	6
2. 1. 1. Vaskularna intervencijska radiologija	6
2. 1. 2. Nevaskularna intervencijska radiologija.....	7
2. 1. 3. Intervencijska radiologija vaskularnih malformacija	9
2. 1. 4. Onkološka intervencijska radiologija.....	9
3. Intravaskularni ultrazvuk	11
3. 1. Najčešće primjene IVUS-a.....	12
3. 2. Novije primjene IVUS-a.....	12
4. Najčešće primjene UZV.....	14
4.1. Ambulantno liječenje	14
4. 1. 1. Primjene vezane uz dojku.....	14
4. 1. 2. Liječenje pleuralnog izljeva.....	15
4. 1. 3. Dijagnosticiranje patologija štitnjače	15
4. 1. 4. Postavljanje centralnog venskog katetera.....	16
4.2. Jednodnevna hospitalizacija.....	16
4. 2. 1. Perkutana nefrostomija	16
4. 2. 2. Perkutana cistostomija	17
4. 2. 3. Fokusirani ultrazvuk visokog intenziteta	17
4. 2. 4. Biopsija jetre	18
4.3. Višednevno liječenje.....	19
4. 3. 1. Perkutana kolecistostomija i alternativne metode	19
4. 3. 2. Ablacija površinskih vena nogu	20
4. 3. 3. Liječenje pseudoaneurizmi	20
4. 3. 4. Transjugularna biopsija jetre	22
4. 3. 5. Perkutana transhepatična angioplastika	22
4. 3. 6. Transjugularni intrahepatički portosistemiški šant	22
5. Ultrazvuk kao pomoćna metoda	24
5. 1. Zbrinjavanje disekcije aorte.....	24
5. 2. Intraoperativni ultrazvuk.....	26

6. Zahvale	28
7. Popis literature	29
8. Životopis	33

Sažetak

Intervencijski zahvati pod nadzorom ultrazvuka

Borna Barić

Intervencijski zahvati pod nadzorom ultrazvuka poboljšavaju preciznost i sigurnost izvođenja različitih medicinskih zahvata. Pružaju više prednosti u usporedbi s tradicionalnim metodama, kao što su vizualizacija anatomskih struktura u realnom vremenu, manji rizik za razvoj komplikacija, minimalno invazivni pristup koji dovodi do manje traume tkiva i kraćeg postoperativnog oporavka pacijenata, smanjena izloženost zračenju i cijena izvođenja. Neka od ograničenja ultrazvuka su ovisnost o znanju i vještinama operatera i slabija mogućnost prikaza koštanog tkiva i drugih tkiva kroz koja ultrazvučni valovi slabije prodiru.

Još jedna od prednosti široki je raspon zahvata u kojima se može primijeniti ultrazvuk. Rade se endovaskularni pristupi postavljanja katetera, stentova i širenja suženja krvnih žila balonskom dilatacijom. Biopsije tkiva primjenjuju se u dijagnostičke svrhe, poput otkrivanja karcinoma. Postupcima perkutane ablacije destruiraju se tumorske mase. Drenažnim zahvatima odstranjuju se nakupine tekućina, apscesi ili ciste iz abdomena, prsišta, zglobova i drugih dijelova tijela.

Ultrazvuk se može koristiti i kao pomoćna metoda u drugim zahvatima. Intravaskularni ultrazvuk napredna je slikovna metoda putem koje se kateterom uvedenim izravno u krvnu žilu vizualizira njezina unutrašnjost i dobiva uvid u morfologiju kakvu nije moguće prikazati drugim tradicionalnim metodama. Intravaskularni ultrazvuk značajno je utjecao u radu intervencijske kardiologije pružajući bolje razumijevanje vaskularnih bolesti i poboljšavajući sigurnost i uspješnost koronarnih intervencija.

Ključne riječi: intervencijski zahvati, ultrazvuk, minimalno invazivni pristup

Summary

Ultrasound-guided interventional procedures

Borna Barić

Ultrasound-guided interventional procedures enhance the accuracy and safety of various medical interventions. They offer several advantages compared to traditional methods, such as real-time visualization of anatomical structures, lower risk of complications, minimally invasive approach leading to less tissue trauma and shorter recovery for patients, reduced radiation exposure and lower costs. Some limitations of ultrasound include dependence on knowledge and skills of the operator and reduced ability to image bone and other tissues that ultrasound waves penetrate poorly.

Another advantage is the wide range of procedures in which ultrasound can be applied. Endovascular approaches include catheter placement, stent insertion and balloon dilation to widen narrowed blood vessels. Tissue biopsies are used for diagnostic purposes, such as detecting cancer. Percutaneous ablation procedures destroy tumor masses. Drainage procedures remove fluid collections, abscesses or cysts from the abdomen, chest, joints and other parts of the body.

Ultrasound can also be used as an auxiliary method in other procedures. Intravascular ultrasound is an advanced imaging technique where a catheter introduced directly into the blood vessel visualizes its interior and provides insights into the morphology that cannot be depicted by other traditional methods. It has significantly impacted interventional cardiology by providing a better understanding of vascular diseases and improving the safety and efficacy of coronary interventions.

Keywords: interventional procedures, ultrasound, minimally invasive approach

1. Općenito o ultrazvuku

Ultrazvuk je zbog svoje dostupnosti prva slikovna metoda u dijagnostici promjena u većini organskih sustava. Prednosti ultrazvučnih uređaja uključuju i nižu cijenu u usporedbi s drugim slikovnim pretragama, a isto tako nemaju niti štetnih djelovanja na bolesnika i medicinsko osoblje. UZV omogućava pregled u stvarnom vremenu (engl. *real-time*) za procjenu kretnji pojedinih struktura u tijelu, primjerice respiracijskih pokreta. Postoji velik broj proizvođača i raznih kategorija ultrazvučnih uređaja, od onih s posebnim sondama i naprednim softverima, do prijenosnih koji se mogu koristiti u jedinicama intenzivne skrbi. Negativna strana UZV-a je u tome što je vrlo ovisna o iskustvu i manualnoj vještini pregledavača (1).

Ultrazvuk je mehanički longitudinalni val koji se širi titranjem čestica u pravcu širenja vala frekvencijom izvan spektra čujnosti ljudskog uha. Prikazi raznih organa na ekranu UZV uređaja odgovaraju akustičkim svojstvima pojedinih tkiva. U medicini se uglavnom upotrebljavaju frekvencije ultrazvuka od 2 do 15 MHz. Što je frekvencija viša, to je bolja rezolucija dobivene snimke, a što je niža, to je bolja prodornost UZV snopa u dubinu tijela. Ultrazvučni snop nastaje u sondi UZV uređaja, gdje se nalaze piezoelektrični kristali. Kristali vibriraju i stvaraju valove što se naziva piezoelektrični efekt. (2)

Sonde su najosjetljiviji i najskuplji dio ultrazvučnog aparata. Mogu se podijeliti na sektorske/konveksne i linearne sonde. Sektorske i konveksne omogućuju usmjerenje snopa u tijelo kroz uski akustički prozor i daju trokutaste ili trapezoidne snimke. Postoje razne izvedbe sektorskih sondi, osim klasične za pregled trbuha, u uporabi su i posebne sonde koje se uvode u tjelesne šupljine (intrakavitarnе sonde) pa čak i izravno u krvne žile. Za prikaz površinskih tkiva rabe se sonde visokih frekvencija (7,5 – 15 MHz), dok se za prikaz dublje smještenih trbušnih organa koriste sonde niskih frekvencija (2 – 5 MHz). Za površinske organe najbolji učinak imaju linearne sonde koje daju pravokutan prikaz insoniranog područja, dok se u pedijatriji upotrebljavaju posebno dizajnirane male sonde. Posljednjih 30 – 35 godina u širokoj su uporabi doplerski uređaji, a posljednjih dvadesetak godina uvedena su u široku uporabu i ultrazvučna kontrastna sredstva. Glavna primjena kontrasta je u razlikovanju prokrvljenosti različitih fokalnih lezija jetre i međusobnom razlikovanju ovih lezija (hemangioma, adenoma, hepatocelularnog karcinoma, metastaze...) (1).

Pri prolasku kroz tkiva dio UZV snopa reflektira se prema sondi, a dio se raspršuje i atenuira. Dio koji se vraća u sondu obrađuje se u računalu uređaja i nakon analogno-digitalne konverzije prikazuju se na ekranu u tonovima sive ljestvice. Takav prikaz naziva se B-prikazom (engl. *brightness-mode*). Snop ne prolazi kroz strukture ispunjene zrakom ili kroz kost, reflektira se u potpunosti s granice mekih tkiva i kosti ili zraka pa se ne može prikazati zrakom ispunjeni plućni parenhim i unutrašnja struktura kosti. Također, u slučaju vrlo pretelih bolesnika ili jakog meteorizma, pregled trbuha jako je otežan jer snop otežano prodire u dubinu (1).

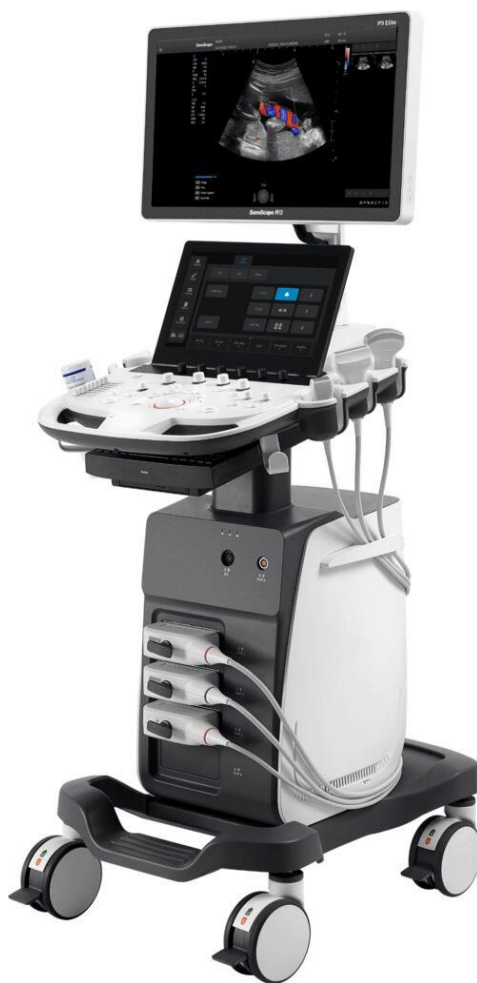A-prikaz (engl. *amplitude-mode*) koristi se za mjerenje dubine i razmaka između tkiva i organa, koji se na zaslonu prikazuju u obliku šiljka, ovisno o amplitudi odbijenog vala. Najjednostavniji je oblik korištenja ultrazvuka te se danas koristi u oftalmologiji za određivanje dimenzija oka (3).

M-prikaz (engl. *motion-mode*) kombinacija je A i B-prikaza. Prikazuje kretanje ispitivanih struktura u realnom vremenu. Često se koristi u kardiologiji za praćenje srčanih struktura, kretanja zalistaka i srčanih stijenki, a također i pri evaluaciji fetalnog srca (3).

U mnogim područjima primjenjuje se trodimenzionalni (3D) ultrazvuk. On automatski zbraja seriju 2D presjeka i pohranjuje ih u memoriju računala. Tako sakupljeni podaci mogu se prikazati na ekranu na različite načine. Koristan je za prikaz morfologije fetusa u opstetričkom ultrazvuku, a rabi se i u pedijatriji (4). Ako se 3D slika dobiva u stvarnom vremenu, metoda se naziva 4D ultrazvukom.

Sonoelastografija je novija metoda kojom se prikazuje elastičnost odnosno tvrdoća normalnih struktura i patoloških lezija jetre, dojke i drugih organa. Prva kvantitativna metoda primjenjena u kliničkoj praksi za procjenu fibroze jetre je *fibroscan*. Metoda je brza, jednostavna, jeftina i reproducibilna. Danas najviše primjenjivana i najnaprednija elastografska metoda jest 2D-*shear-wave* elastografija, odnosno 2D elastografija posmičnog vala. Kod nje se vidi i ultrazvučna slika i elastogram u stvarnom vremenu. Osim procjene fibroze jetre, tvrdoće fokalnih lezija u jetri i dojkama, u manjoj mjeri koristi se i u dijagnostici štitnjače, prostate, limfnih čvorova, slezene, gušterače, bubrega, skrotuma i muskuloskeletnog sustava (1).

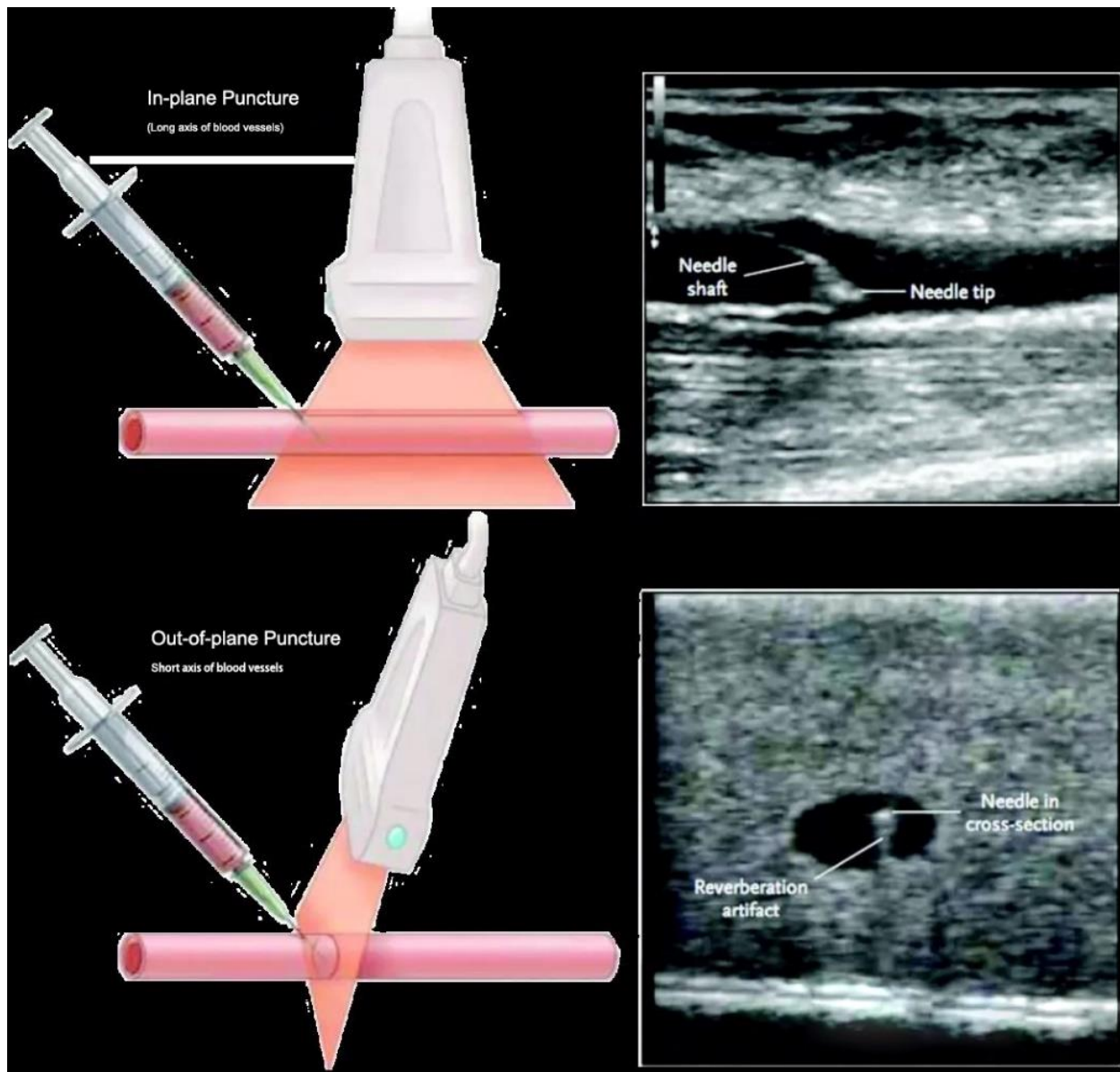
Pod nadzorom ultrazvuka rade se brojni intervencijski zahvati kao što su citološke punkcije raznih organa, biopsije, drenaže apscesa, sklerozacije tumora i cista, radiofrekvencijske i mikrovalne ablacije, preoperacijske markacije tumora i dr.



Slika 1. Ultrazvučni uređaj (5).

2. Općenito o intervencijskoj radiologiji

Intervencijska je radiologija (IR) subspecijalnost radiologije koja uključuje koordinirano povezivanje tumačenja slikovnih prikaza s praktičnim vještinama za izvođenje minimalno invazivnih, perkutanih, dijagnostičkih i terapijskih postupaka (6). Važan korak u razvoju IR jest uvođenje Seldingerove metode u pristupu i punkciji krvnih žila 1954. godine. Provođa se u nekoliko koraka: a) infiltracijom lokalnog anestetika na mjestu punkcije, b) minornom incizijom kože skalpelom, c) punkcijom šupljom iglom prednje krvožilne stijenke i dovođenjem vrha igle u lumen krvne žile, d) potvrdom komunikacije s lumenom žile (aspiracijom krvi), e) povlačenjem i odstranjenjem igle preko žice vodilice i potom uvođenja uvodnice (tunelirani kateter) vrhom u lumen krvne žile uz ukljanjanje dilatatora, f) aspiracijom krvi putem port-sustava uvodnice, g) uvođenjem katetera preko žice vodilice, kroz uvodnicu u lumen žile do željene razine i h) vađenjem žice vodilice iz katetera i aplikacijom kontrastnog sredstva kroz kateter koji je u krvnoj žili. Danas se ovim postupkom izvode punkcije krvnih žila (arterija i vena), ali i neki nevaskularni IR postupci (npr. drenaža apscesa, intervencija na žučnom stablu...) (1). Intervencijski zahvati koriste se i u onkologiji za lokalno liječenje i postavljanje dijagnoze (7).



Slika 2. Prikaz punkcije femoralne arterije pod nadzorom ultrazvuka s iglom u ravnini ultrazvučnog snopa („in plane“ tehnika) i iglom okomito na ravninu ultrazvučnog snopa („out of plane“ tehnika) (8).

2.1. Podjela intervencijske radiologije

2. 1. 1. Vaskularna intervencijska radiologija

Vaskularni interventnoradiološki zahvati (ili endovaskularni postupci) izvode se u angiosalama. Osnovna slikovna metoda u vasIR-u digitalna je suptrakcijska angiografija (DSA) koja je danas zlatni standard u analizi i evaluaciji patoloških promjena žila. Budući da je prostor takve sale izložen utjecaju zračenja DSA uređajem, nužni su primjena odgovarajućih mjera zaštite pacijenta i osoblja od ionizirajućeg zračenja. Angiografija kao dijagnostička podloga nedjeljiv je dio intervencijskog radiološkog vaskularnog pristupa tijekom kojeg se s pomoću kontrastnog sredstva i terapijskog postupka provodi liječenje patoloških promjena krvnih žila. Druge dijagnostičke metode (UZV, CD, MSCT) mogu biti dopunske metode kod ovih postupaka. Pri uporabi kontrastnog sredstva danas se uglavnom rabe neionska izosmolarna kontrastna sredstva, dok je ugljikov dioksid (CO₂) uporabljiv u specifičnim situacijama (bubrežna insuficijencija, periferna arterijska bolest...) (1).

Prednosti su liječenja endovaskularnim postupkom minimalna trauma za integritet tkiva (minimalna invazivnost u liječenju), kraća hospitalizacija pacijenta, liječenje bez ožiljka, uporaba lokalne, u odnosu na opću anesteziju, manje narušavanje općeg zdravstvenog stanja pacijenta i jednako vrijedni rezultati ovog načina liječenja u usporedbi s kirurgijom (1).

Perkutana transluminalna angioplastika (PTA) vaskularni je IR postupak pri kojem se kateterom, preformiranim balonom na vrhu katetera i tlakom tekućine u balonu širi suženje krvne žile. Rekanalizacija okluzije žile postupak je kojim se uspostavlja prohodnost žilnog lumena nakon prethodne okluzije. Žila se može rekanalizirati endoluminalno i subintimalno svjesno izvedenom disekcijom stijenke između intime i medije. Ugradnja stenta i stent-grafta postupak je kojim se nastoji osigurati potrebna širina žile te izolirati aneurizma odnosno aterosklerotske promjene stijenke od lumena žile. Embolizacijom se nastoji okludirati krvnu žilu, a pri tome se primjenjuju razni embolizacijski materijali, poput metalne zavojnice, odnosno tekućih sredstava (1).

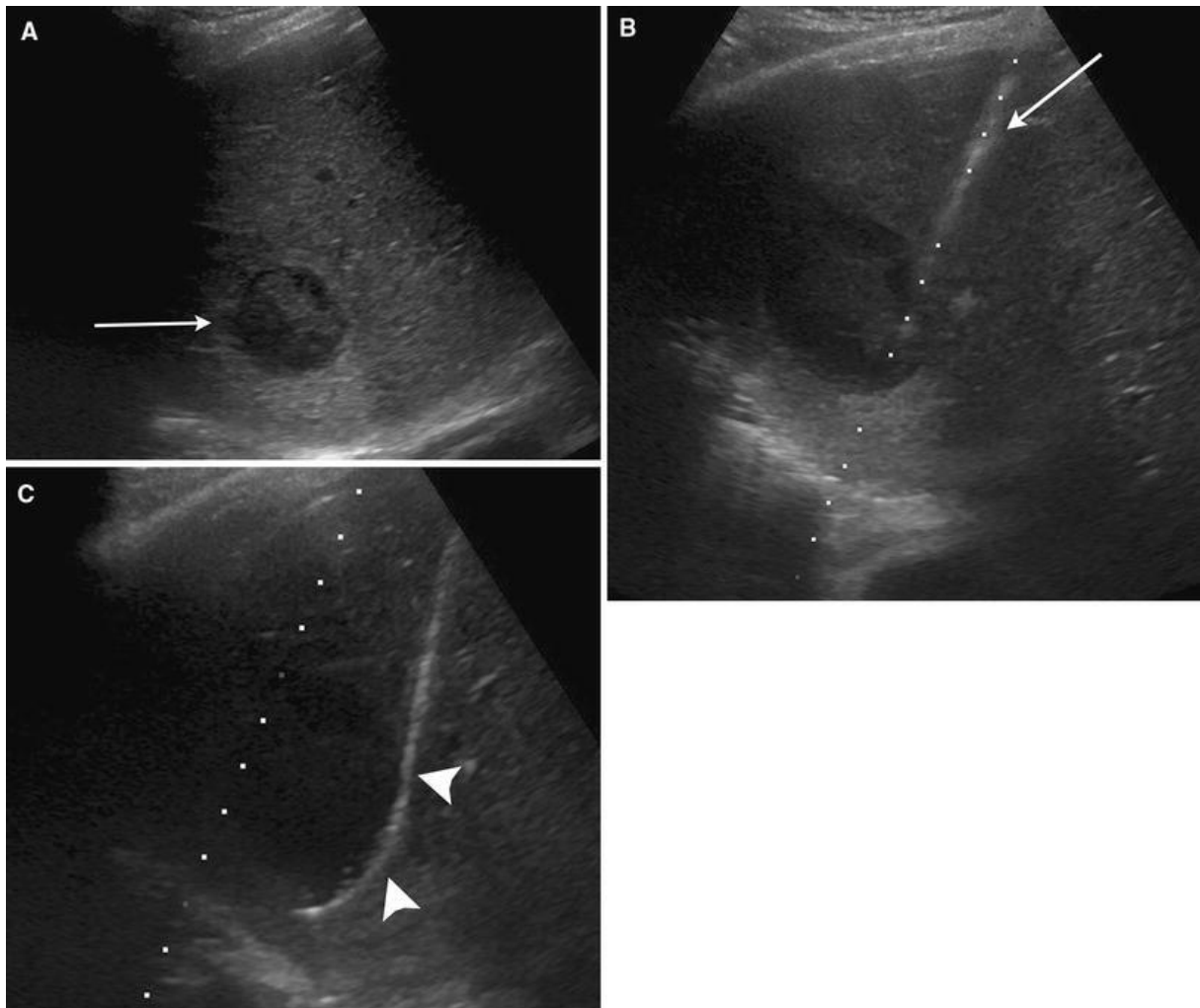
2. 1. 2. Nevaskularna intervencijska radiologija

Nevaskularna intervencijska radiologija razvila se usporedo s razvojem vaskularne intervencijske radiologije, a obuhvaća razne zahvate, biopsije i ablacije tumora, perkutane drenaže, bilijarne, renalne i muskuloskeletne intervencije (1).

Biopsija vođena radiološkim slikovnim metodama primjenjuje se u gotovo svim organskim sustavima za dobivanje uzoraka tkiva. Najčešće primjenjivana metoda navođenja je ultrazvuk (UZV) koji je idealan za površinske organe poput štitnjače ili površinskih limfnih čvorova, ali i za parenhimalne organe poput jetre ili bubrega. Putem specijalnih sondi moguće je navođenje biopsije i genitourinarnog, gastrointestinalnog i respiratornog sustava. Zbog slabe provodljivosti ultrazvučnih valova kroz zrak i kost, navođenje biopsija lezija unutar plućnog parenhima, kosti ili iza vijuga crijeva ispunjenih zrakom primjenjuje se kompjutorizirana tomografija (CT) (1).

Perkutana ablacija tumora je postupak destrukcije tumora uređajem za ablaciju koji se kroz kožu navodi pod kontrolom radiološke slikovne metode. Postoji kemijska ablacija, metoda instilacije etanola u tumor, što uzrokuje dehidraciju stanica, denaturaciju proteina i koagulacijsku nekrozu. Radiofrekventnom ablacijom (RFA) elektroda povezana s radiofrekventnim generatorom uvodi se u tumor, a primijenjena izmjenična struja uzrokuje titranje molekula unutar tumora, dovodi do zagrijavanja tkiva, što konačno uzrokuje koagulacijsku nekrozu. Mikrovalna ablacija (MWA) je slična metoda koja preko mikrovalne antene uzrokuje titranje molekula, trenje i oslobađanje topline, što rezultira koagulacijskom nekrozom. Manje je bolna i traje kraće od RFA. Krioablacija uključuje brzu ekspanziju plina koji cirkulira unutar sonde za krioablaciju, što uzrokuje brzo hlađenje tkiva. Ireverzibilna elektroporacija nova je netermalna ablacijska metoda. U tumor se dovodi pulsna električna struja koja povećava potencijal stanične membrane i stvara nanopore unutar stanične membrane. Ireverzibilno oštećenje stanične membrane uzrokuje staničnu smrt kombinacijom apoptoze i koagulacijske nekroze. Indikacije za perkutanu ablaciju tumora uključuju hepatocelularni karcinom (HCC), jetrene metastaze kolorektalnog karcinoma, mali tumori bubrega, primarni ili sekundarni tumori pluća i tumori kosti (1).

Perkutana drenaža metoda je perkutanog uvođenja drenažnog katetera u kolekciju Seldingerovom ili trokar tehnikom. U usporedbi s kirurškim zahvatom, minimalnoinvazivna je i predstavlja znatan napredak u poslijeoperacijskoj skrbi. Uzorak tekućeg sadržaja iz kolekcije šalje se na analizu ovisno o indikaciji (mikrobiološku, biokemijsku, citološku) (1).



Slika 3. Drenaža apscesa jetre vođena ultrazvukom. A) Longitudinalna slika jetre prikazuje kolekciju (strelica). B) Subkostalni pristup za ulazak u kolekciju (strelica). C) Ulazak žice vodilice (strelice) (9).

Bilijarne intervencije izvode se u pacijenata s opstruktivnim ikterusom, sepsom i koledokolitijazom. Velikim su dijelom zamijenili kompleksne i često vrlo rizične kirurške zahvate. Perkutana transhepatična kolangiografija (PTC) radiološka je metoda prikaza bilijarnog stabla. Primjenom kontrastnog sredstva prikazuju se bilijarno stablo, stupanj dilatacije žučnih vodova te mjesto opstrukcije. Razvojem MR kolangiopankreatografije (MRCP) PTC je izgubio na važnosti u dijagnostičkoj obradi te se danas uglavnom primjenjuje kao prvi korak u perkutanim bilijarnim intervencijama (bilijarnoj drenaži i stentiranju). Perkutana transhepatična bilijarna drenaža (PTBD) radiološka je intervencijska metoda kojom se pod kontrolom dijaskopije u žučne vodove postavlja drenažni kateter. Endoskopska retrogradna kolangiopankreatografija (ERCP) metoda je izbora u slučaju opstruktivnog ikterusa, no kada ga nije moguće izvesti indiciran je PTBD (1).

Perkutane renalne intervencije temelje se na Seldingerovoj tehnici pristupa u bubrežni kanalni sustav u slučaju potrebe za dekompresijom urinarne opstrukcije. Perkutana nefrostomija metoda je postavljanja drenažnog katetera u proksimalni kanalni sustav bubrega. Primjenjuje se u slučaju opstruktivne uropatije, ozljede kanalnog sustava i urinarnog *leaka*, ali i kao prvi korak u liječenju urolitijaze. Perkutana nefrolitotomija (PCNL) zahvat je kojim se nakon perkutanog pristupa i dilatacije ulaznog trakta, uvodi endoskop za prikaz konkrementa. Konkrement se fragmentira, a fragmenti se uklanjaju perkutano (1).

Muskuloskeletne intervencije mogu se podijeliti na dijagnostičke i terapijske. MR omogućuje detaljan prikaz intraartikularnih i ekstraartikularnih struktura. Punkcija zglobnog prostora može se navoditi dijaskopijom ili ultrazvukom. Vertebroplastika je metoda liječenja frakture trupa kralješka, pod kontrolom dijaskopije igla se uvodi u trup koji se ispuni koštanim cementom koji omogućuje mehaničku stabilizaciju kralješka (1).

2. 1. 3. Intervencijska radiologija vaskularnih malformacija

Arterijsko-venske malformacije (AVM) obuhvaćaju različite vrste vaskularnih lezija koje nastaju zbog poremećaja morfogeneze za vrijeme fetalnog razvoja. Zbog izostanka stvaranja kapilarne mreže nastaje spoj između arterija i vena. Najčešće sjelo AVM-ova središnji je živčani sustav, dok su najčešća mjesta perifernih malformacija glava i vrat s više od 50% slučajeva, a potom slijede ekstremiteti. Simptomi ovise o mjestu i stupnju proširenosti, no kako većina ima sklonost progresiji, potrebno je endovaskularno ili kirurško liječenje. Za odluku o vrsti terapije važna je podjela na visokoprotodne (engl. *high-flow*) malformacije koje sadržavaju i arterijsku komponentu i niskoprotodne (engl. *low-flow*) koje uključuju venske, kapilarne i limfne malformacije. Endovaskularno liječenje prihvaćeno je kao prvi izbor u liječenju perifernih AVM-ova i koristi se različitim sklerozacijskim i embolizacijskim metodama. Postoji više različitih pristupa okluziji AVM-a: anterogradno transarterijski, perkutano iglom te retrogradno venskom embolizacijom. Sklerozacijska sredstva oštećuju žilni endotel i uzrokuju upalnu reakciju kao mehanizam okluzije. Od novijih metoda uz embolizaciju radi se i perkutana krioablacija (1).

2. 1. 4. Onkološka intervencijska radiologija

Onkološka intervencijska radiologija subspecijalističko je područje koje se bavi dijagnostikom i liječenjem tumorskih bolesti, koristeći ciljane minimalnoinvazivne postupke pod kontrolom

slikovnih dijagnostičkih metoda. Razvija se kao zasebno područje moderne onkologije, odnosno IR-a. Kao alternativa klasičnom operacijskom pristupu, omogućuje kraću hospitalizaciju i vrijeme oporavka, manji rizik za nastanak komplikacija i bolju kvalitetu života pacijenata. Zahvati se najčešće izvode primjenom lokalne anestezije, pretežno ambulantno ili tijekom jednodnevne hospitalizacije. Pogodni su za bolesnike u kojih je kontraindicirano kirurško liječenje ili za pacijente sa znatnim komorbiditetima (1).

Kemoembolizacija je postupak koji se primjenjuje u liječenju ranog stadija bolesti. Koriste se citostatici koji se putem katetera i mikrokatetera injiciraju u tumor sa svrhom njegove nekroze. Radioembolizacijom se kombinira dvojno liječenje, embolizacija i terapija zračenjem. Pristupa se do ciljnih lezija krvnim žilama koje opskrbljuju tumor i dostavljaju embolizacijske čestice kojima se blokira opskrba tumora krvlju i isporučuju visoke doze beta-zračenja u svrhu lokoregionalnog iradijacijskog učinka na tumorsko tkivo. Postavljanje port sustava omogućuje trajni pristup cirkulaciji onkoloških pacijenata bez potrebe za opetovanim punkcijama krvnih žila. Postavljaju se u kratkoj anesteziji, najčešće se ugrađuju pod kožu u predjelu prsa i mogu ostati u venskom sustavu dulje vrijeme pa čak i trajno.

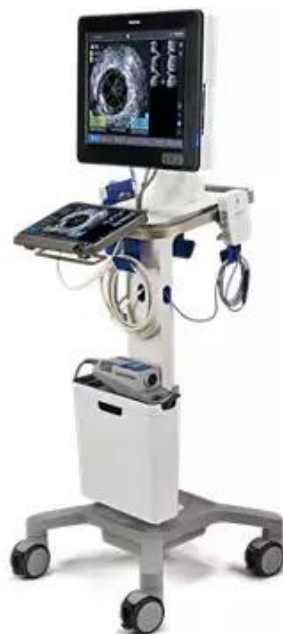Još neki od postupaka koji se primjenjuju su: lokoregionalna terapija, npr. MWA/RFA, *downstaging* i *bridging* u transplantacijskoj medicini, liječenje neplodnosti (UFE, embolizacija krvnih žila uterusa koje opskrbljuju miome), sprječavanje i liječenje komplikacija onkoloških bolesti (postavljanje drenažnih katetera u kolekcije, bilijarni intervencijski postupci itd.) (1).

3. Intravaskularni ultrazvuk

Intravaskularni ultrazvuk (IVUS) razvijen je u ranim 1970-ima, a prvi je put korišten in vivo 1988. godine. Posljednjih desetljeća postignuti su značajni napredci u smanjenju veličine katetera i poboljšanju kvalitete ultrazvučne slike i isporučivosti katetera (10).

Intravaskularni ultrazvuk (IVUS) pruža detaljne anatomske informacije o dimenzijama krvnih žila i karakteristikama lezija (uključujući npr. određivanje stupnja stenozе, duljine i morfologiju lezije) koje se drugim metodama poput angiografije slabije uočavaju (11).

Stvaranje slike započinje prijenosom električne struje kroz piezoelektrični pretvarač, što uzrokuje širenje i skupljanje materijala, stvarajući zvučne valove. Ti valovi djelomično se reflektiraju od tkiva i vraćaju natrag do pretvarača, stvarajući električni impuls kojim se generira slika. Slika se konstruira na temelju akustičnih svojstava tkiva, stoga će neka tkiva reflektirati više zvučnih valova, nego što će ih prenijeti. Klasični IVUS uključuje pretvarače visokih frekvencija (20 – 40 MHz) s prikazom slika visoke rezolucije u nijansama sive. Dostupne su i dodatne opcije prikaza slike, poput boje (*Chroma Flo*) radi boljeg prikaza intraluminalnih struktura (12). Korištenjem posebnog katetera s ultrazvučnom sondom na njegovom vrhu moguće je dobiti sliku unutar arterije, što rezultira presječnim slikama s pogledom od 360 stupnjeva na lumen krvne žile.



Slika 4. IVUS uređaj (13).

3. 1. Najčešće primjene IVUS-a

Primarno se koristi u intervencijskoj kardiologiji, omogućuje identifikaciju i ocrtavanje lumena i 3 sloja stijenke koronarnih arterija: tunike intime, tunike medije i tunike adventicije. Pomoću njega mogu se opisati i razlikovati kalcificirani, nekalcificirani plakovi i neointimalna proliferacija i njihove karakteristike (postojanje ulceracija i ruptura...) (14). Depoziti kalcifikata prikazuju se kao svijetle strukture koje sprječavaju daljnje probijanje ultrazvučnog vala (nastanak akustičnih sjena). Budući da IVUS ne prolazi kroz kalcificirane strukture, njihova debljina ne može se izmjeriti, no može se izmjeriti njihova cirkumferencija (12). Primjenjuje se i u preoperativnom planiranju zahvata, prilikom perkutane koronarne intervencije (PCI) kao metoda navođenja u realnom vremenu, tijekom implantacije stentova za određivanje optimalne veličine stenta na temelju presječnih slika krvnih žila te u postoperativnom praćenju pacijenata (15).

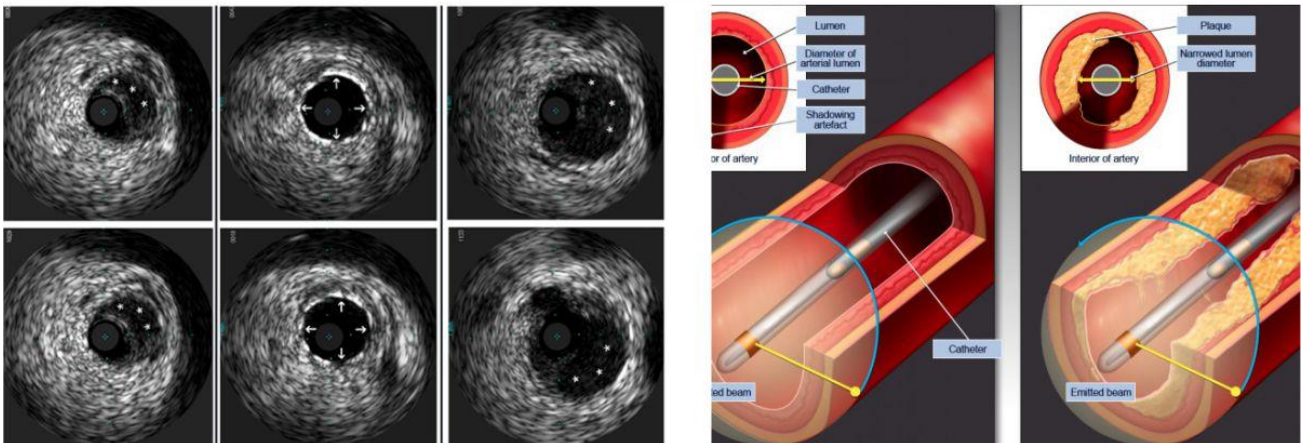
3. 2. Novije primjene IVUS-a

Osim primjene u perkutanoj koronarnoj intervenciji, novija istraživanja prikazuju sve više povoljnih ishoda korištenja IVUS-a u perifernim vaskularnim intervencijama. Periferna arterijska bolest nosi veliki rizik za pojavu komplikacija i potrebu za ponovnim intervencijama. Prilikom arterijskih intervencija IVUS ima dokazano bolji učinak u usporedbi s angiografijom u procjeni hemodinamskog značaja lezije i prisutnosti kalcifikacija. Također, bolje određuje promjer krvne žile, što omogućava preciznije određivanje terapije, npr. kod implantacije stenta. Postoperativno, IVUS može otkriti neadekvatnu poziciju ili ekspanziju stentova, kao i komplikacije koje uključuju arterijsku disekciju za koju angiografija ima ograničenu osjetljivost (16).

Isto tako, primjena IVUS-a raste i u venskim intervencijama. Vensko stentiranje često je korištena terapija iliofemoralnih i iliokavalnih venskih opstrukcija, uključujući posttrombotične okluzije i netrombotične ilijačne lezije. Cilj je većine venskih intervencija poboljšati vensku hipertenziju, smanjiti simptome venske staze i poboljšati kvalitetu života pacijenta. Korištenje IVUS-a prilikom dubokih venskih intervencija sve više se pokazuje bitno za najbolje ishode. IVUS pospješuje donošenje odluka pružajući detaljniju evaluaciju lokacije i stupnja venske opstrukcije, duljine lezije i venskog promjera u usporedbi s venografijom (16).

Apsolutne kontraindikacije za IVUS ne postoje, ali izražen tortuozitet i kut krvnih žila pod kojim bi bilo otežano pristupiti željenom području putem IVUS katetera, smatraju se relativnom kontraindikacijom. Kao i s drugim endovaskularnim metodama, korištenje intravaskularnog ultrazvuka podrazumijeva sustavnu antikoagulaciju tijekom zahvata, što predstavlja kontraindikaciju za pacijente koji nisu kandidati za sustavnu antikoagulaciju ili primjenu angiografije i srčane kateterizacije općenito (14).

Intravascular Ultrasound (IVUS)



Slika 5. Slika lumena krvne žile dobivena pomoću IVUS-a i shematski prikaz IVUS-a unutar krvne žile (17).

4. Najčešće primjene UZV

4.1. Ambulantno liječenje

Ultrazvuk je jedna od najkorištenijih slikovnih dijagnostičkih metoda. Do sada nisu dokazane negativne posljedice korištenja ultrazvuka, zbog čega se kod istog pacijenta može koristiti mnogo puta i time pratiti tijek bolesti. Osim toga, to je neinvazivna i bezbolna metoda za pacijente, a isto tako i jednostavnija i dostupnija od drugih slikovnih dijagnostičkih metoda (18).

4. 1. 1. Primjene vezane uz dojku

Ultrazvučna pretraga često je korištena u otkrivanju i dijagnosticiranju tumora dojke. Pomoću njega može se procijeniti morfologija, orijentacija i struktura lezija iz više ravnina s visokom rezolucijom kako u dojkama s visokim udjelom masnog tkiva tako i u onima s dominantno žljezdanim tkivom. Prednost ultrazvuka je da ne zrači tako da je on metoda prvog izbora za obradu žena mlađih od 35 godina koje imaju kvržicu u dojci te pri obradi trudnica ili dojilja (19).

Prilikom ultrazvukom vođenih zahvata dojka nije komprimirana, već je pacijentica pozicionirana tako da se optimizira dubina tkiva i napetost kože za punkciju igle u tkivo dojke. Dva osnovna tipa uređaja koja se koriste za biopsiju vođenu ultrazvukom su biopsija širokom iglom (*core needle biopsy*) i vakuumom asistirana biopsija (*vacuum-assisted biopsy*) (20). Biopsija širokom iglom zlatni je standard dijagnostike palpabilnih i ne-palpabilnih lezija dojke. Uzima se cilindar tkiva koji se šalje na patohistološku analizu, s time da se dijagnostička učinkovitost poboljšava s veličinom uzetog uzorka. Vakuumom asistirana biopsija koristi se kod uzimanja uzoraka većih od onih dobivenih biopsijom širokom iglom i citološkom punkcijom (21).

Citološka punkcija izvodi se tankom iglom kojom se prikupljaju stanice za citološku analizu. Kvaliteta uzorka ovisi o veličini punktirane tvorbe i iskustvu liječnika koji izvodi pretragu. Najznačajnije indikacije za citološku punkciju su punkcija aksilarnog limfnog čvora kod sumnje na malignu bolest dojke ili za određivanje proširenosti bolesti (21). Prednosti punkcije

su manja bolnost za pacijenta, mogućnost izvođenja u ambulanti, dostupnost i niska cijena potrebne opreme te smanjen rizik od komplikacija.

4. 1. 2. Liječenje pleuralnog izljeva

Pleuralni izljev označava nakupljanje veće količine tekućine u pleuralnom prostoru, a ujedno je i najčešća patologija pleure i pleuralnog prostora. Najčešći uzroci pleuralnog izljeva su malignitet, pneumonija i srčano zatajenje (22). Jedan od čestih uzroka je i plućna embolija. Klinički ti pacijenti karakterizirani su diskrepancijom između težine simptoma (jako izražena dispneja) i volumena izljeva koji često nije jako izražen. Torakocenteza je dijagnostičko-terapijski postupak kojim se otkriva uzrok pleuralnog izljeva te je indicirana kod svakog pacijenta s novonastalim izljevom nejasne etiologije. Dijagnostička punkcija rabi se za uzimanje male količine uzorka izljeva (oko 50 mL) i uvijek je indicirana kada je uzrok izljeva nepoznat. Punkcija s drenažom veće količine tekućine indicirana je za ublažavanje simptoma respiratornog i srčanog zatajivanja koji prate veće izljeve (23). Preporučuje se ne uklanjati više od 1,5 L tekućine odjednom zbog rizika od pojave re-ekspanzijskog plućnog edema. Izljev se ne drenira u potpunosti prije nego što se potvrdi etiologija, s obzirom da u slučaju nejasne etiologije treba ponoviti analizu pleuralne tekućine ili napraviti biopsiju (24). Preporučuje se pratiti bolesnika par sati nakon intervencije zbog mogućnosti razvoja pneumotoraksa kao komplikacije, pošto je potrebno određeno vrijeme da se on klinički očituje.

Korištenje ultrazvuka prilikom torakocenteze daje bolje rezultate, povećava preciznost i sigurnost postupka, smanjuje broj komplikacija i smanjuje potrebu za korištenjem rendgena. Ultrazvuk se može koristiti za procjenu volumena izljeva, karakterizaciju izljeva kao jednostavnog ili složenog i identifikaciju optimalnog mjesta insercije igle za punkciju (25).

4. 1. 3. Dijagnosticiranje patologija štitnjače

Važna pretraga u postavljanju dijagnoze i razlikovanju čvorova štitnjače citološka je punkcija tankom iglom (FNAC) koja se izvodi pod kontrolom ultrazvuka. FNAC provodi se za svaki čvor >1cm i za one <1cm ako postoji sumnja da se radi o malignitetu (pozitivna obiteljska anamneza na karcinom štitnjače, prisutnost cervikalne limfadenopatije). Uzima se više uzoraka iz različitih dijelova za postavljanje preciznije dijagnoze. Metoda je vrlo osjetljiva u diferenciranju između benignih i malignih čvorova (26).

4. 1. 4. Postavljanje centralnog venskog katetera

Iako je postavljanje centralnog venskog katetera rutinski zahvat u intenzivnoj medicini i anesteziologiji, mogu nastati teške komplikacije poput perforacije arterija, hematoma, hemotoraksa ili pneumotoraksa. Korištenje ultrazvuka smanjuje broj komplikacija i povećava sigurnost i kvalitetu postavljanja CVK. Lagano se vizualiziraju anatomske strukture i izbjegavaju punkcije arterija ili neuspješno kaniliranje (27).

Najprikladnije sonde za postavljanje CVK su male linearne s pretvaračima visoke frekvencije (5 – 15 MHz). One omogućuju stvaranje slike visoke rezolucije površinskih anatomske strukture. Danas se standardno koristi 2D prikaz nadopunjen funkcijama dopplera (27).

Postoji više tehnika korištenja ultrazvuka tijekom postavljanja centralnog venskog katetera. Statični ultrazvuk označava tehniku kojom se ultrazvuk koristi samo prije postavljanja katetera kako bi se identificirala anatomija ciljane vene i okolne anatomske strukture. „*Real-time*“ UZV (UZV prikaz u realnom vremenu) opisuje tehniku ulaska igle i punkcije vene pod stalnom kontrolom UZV-a (igla je cijelo vrijeme vizualizirana na ekranu) (27).

4.2. Jednodnevna hospitalizacija

U urologiji intervencijski ultrazvučni postupci koriste se u hitnim urološkim stanjima kada je zbog opstrukcije potrebna brza derivacija mokraće perkutanim putem. Uvođenje nefrostomijskih i cistostomijskih katetera pod kontrolom ultrazvuka efikasan je i siguran postupak s minimalnom stopom komplikacija (28).

4. 2. 1. Perkutana nefrostomija

Perkutana nefrostomija je često primjenjivana procedura u urologiji za liječenje opstrukcije gornjeg mokraćnog sustava uzrokovane različitim benignim i malignim stanjima. Može se koristiti kao privremeni ili trajni oblik liječenja, kao u uznapredovalim zdjeličnim malignitetima (29). Mnoge bolesti mogu izazvati opstrukcije mokraćovoda, od kojih je vodeći uzrok urolitijaza. Intrinzična opstrukcija nastaje zbog tumora urotela i upalnih promjena mokraćovoda, dok ekstrinzična nastaje zbog infiltrativnih tumora priležećih organa, ekstraperitonejske limfadenopatije i retroperitonejske fibroze. Takve bolesti često postavljaju neprolaznu zapreku za retrogradnu derivaciju mokraće ureteralnim kateterom ili endoprotezom

pa perkutana nefrostomija ostaje jedini modalitet liječenja. Postupak započinje ultrazvučnom vizualizacijom bubrežnih čašica i određivanjem mjesta punkcije na koži koje se infiltrira lokalnim anestetikom. Tipično mjesto punkcije nalazi se nekoliko centimetara ispod 12. rebra, lateralno od paravertebralne muskulature. Potom se punkcijskom iglom kroz avaskularnu zonu bubrežnog parenhima ubada vršak donje stražnje bubrežne čašice. Kroz šupljinu igle uvodi se žica vodilica do nakapnice, a potom se po vodilici uvodi nefrostomijski kateter. Nefrostomija se osigurava kožnim šavima ili napuhivanjem balona unutar kanalnog sustava bubrega. Najčešća je komplikacija krvarenje na nefrostomiju koje obično prestaje spontano uz dobru hidraciju bolesnika (28).

4. 2. 2. Perkutana cistostomija

Akutna kompletna retencija mokraće relativno je česta i lako se prepoznaje pomoću ultrazvuka i na temelju kliničke slike. Većinom se zbrinjava retrogradnom kateterizacijom mokraćnog mjehura, no ponekad nije moguće uvesti kateter zbog neprolazne strikture mokraćne cijevi. Mokraća se mora derivirati perkutanim putem i postavlja se cistostomija pod ultrazvučnom kontrolom. Perkutana cistostomija postupak je sličan perkutanoj nefrostomiji, ali je jednostavniji jer je ispunjen mokraćni mjehur lako dostupan punkciji kroz Retziusov prostor. Mogućnost ozljede susjednih organa je mala jer su crijeva potisnuta ispunjenim mjehurom. Hematurija se može javiti ako se nepažljivo i naglo ispusti veća količina mokraće iz hiperdistendiranog mokraćnog mjehura (hematurija *ex vacuo*). Tipično mjesto punkcije je u medijanoj ravnini 2 poprečna prsta iznad simfize. Nakon infiltracije lokalnim anestetikom radi se kratka incizija kroz koju se uvodi obturator do lumena mokraćnog mjehura (28). Kroz obturator uvodi se cistostomijski kateter (30). Zahvat završava osiguravanjem cistostomije kožnim šavima ili napuhivanjem balona u lumenu mjehura (28).

4. 2. 3. Fokusirani ultrazvuk visokog intenziteta

Fokusirani ultrazvuk visokog intenziteta (HIFU) neinvazivna je tehnika koja se koristi za liječenje benignih i malignih tumora. Radi se o ablaciji u kojoj se fokusirani snop širi kroz tkivo kao visokofrekventni val tlaka koji uzrokuje porast temperature i koagulacijsku nekrozu. Nagli porast temperature u izloženom tkivu dovodi do neposredne i ireverzibilne stanične smrti u većini tkiva kada traje duže od 1 sekunde. Velike krvne žile manje su izložene oštećenju djelovanja ultrazvuka u usporedbi s tumorskim tkivom, što rezultira sigurnom ablacijom

tumora. Smrtonosne komplikacije mogu se razviti ako se tijekom ablacije oštete vitalne krvne žile (31). Snop zraka može proći kroz kožu i druga tkiva bez da ih oštećuje i fokusira se na lokalizirano područje promjera 1 mm. Drugi mehanizam ablacije putem ove metode nastanak je kavitacija koje nastaju samo djelovanjem akustičnih impulsa visokog intenziteta (32). Kavitacije generiraju vrlo visoke tlakove i temperature uzrokujući nastanak mikromlazova tekućine koje dovode do udubljenja stanične stijenke i stanične apoptoze (33).

4. 2. 4. Biopsija jetre

Biopsija jetre izvodi se perkutanim putem pod kontrolom ultrazvuka. Histološki nalaz dobiven biopsijom pruža definitivnu dijagnozu, no zbog invazivnosti ne preporuča se u svih bolesnika budući da postoji povećana opasnost od krvarenja u osoba s težim oštećenjem jetre (npr. kod alkoholne bolesti jetre) (34).

Biopsija jetre ima bitnu ulogu u postavljanju dijagnoze brojnih patologija jetre i daje dodatne informacije kada se na temelju krvne slike teško dolazi do prave dijagnoze. Jedini je postupak kojim se definitivno može razlikovati nealkoholna masna bolest jetre (NAFLD) od nealkoholnog steatohepatitisa (NASH). U pacijenata kod kojih se sumnja na autoimuni hepatitis (AIH) unatoč negativnim nalazima protutijela i/ili normalnim razinama IgG-a, biopsija pomaže u potvrđivanju dijagnoze i odabiru liječenja. Korisna je u određivanju stupnja fibroze i upale kod pacijenata oboljelih od kroničnog hepatitisa B ili hepatitisa C. Biopsija pomaže i u dijagnosticiranju akutnog ili kroničnog odbacivanja transplantata jetre (28).

Pacijent je u ležećem položaju, desnom stranom na rubu stola. Desna ruka položena je iza glave, a donji udovi trebaju biti pomaknuti od tijela tako da se najbolje ekspandira interkostalni prostor. Mjesto biopsije je obično između sedmog i osmog interkostalnog prostora u srednjoj aksilarnoj liniji. Ultrazvukom se potvrđuje mjesto punkcije, primjenjuje se lokalni anestetik i učini mala incizija. Igla se uvodi u smjeru ksifoidnog nastavka, paralelno s tlom. Uzorak se uzima za vrijeme ekspiratorne faze respiracije. Nakon uklanjanja igle, primijeni se pritisak na mjesto punkcije nekoliko minuta i postavlja se zavoj. Pacijent se postavlja u desni lateralni dekubitalni položaj kako bi se ograničilo krvarenje pritiskom na trbušni zid. Pacijenti obično ostaju na promatranju nekoliko sati nakon postupka. Postoperativne preporuke uključuju izbjegavanje dizanja tereta težeg od 4,5 kg tjedan dana (35).

4.3. Višednevno liječenje

4. 3. 1. Perkutana kolecistostomija i alternativne metode

Standardna terapija akutnog kolecistitisa uključuje laparoskopsku kolecistektomiju. Otvoreni kirurški zahvat primjenjuje se u slučajevima teške upale i fibroze. Unatoč tome, kirurški zahvati predstavljaju značajan rizik za pacijente starije životne dobi i pacijente s raznim komorbiditetima. Perkutana kolecistostomija (PC) jedina je terapija za te skupine pacijenata koja se koristi da bi se spriječio razvoj komplikacija akutnog kolecistitisa (empijem, gangrena, perforacija ili sepsa). Zahvat daje najbolje rezultate ako je proveden pod nadzorom ultrazvuka. Pacijenti se postavljaju u lijevi semi-lateralni dekubitalni položaj na operacijskom stolu, osim prilikom zahvata u jedinicama intenzivne skrbi. Nastoje se proširiti donji interkostalni prostori i izložiti mjesto za zahvat. U većini slučajeva preferira se transhepatički pristup. Transperitonealni se pristup koristi kada nije moguće provesti transhepatički ili u pacijenata s teškim oštećenjem jetre. Ulazi se interkostalno između desne srednje aksilarne i srednje klavikularne linije iglom od 18 G. Oko 10 ml žuči odmah se aspirira kako bi se smanjio tlak unutar žučnog mjehura i spriječilo istjecanje žuči tijekom dilatacije. Preko žice vodilice plasira se kateter do lumena žučnjaka. Nakon potvrđivanja da se kateter nalazi intraluminalno, učvrsti se za kožu šavima. Kako bi se preveniralo intraluminalno krvarenje, sadržaj se ne aspirira nego pusti da se spontano drenira, osim u slučajevima izraženih bilijarnih kolika (36).

Nakon smirivanja akutne upale konzervativnim liječenjem i drenažom žučnog mjehura, preporučuje se izvesti kolecistektomiju kako bi se spriječile ponovne upale, ako je to moguće. Nedostatak PC metode je što se žučni kamenac, kao najčešći uzrok upale, ne razrješuje te on ostaje u žučnom mjehuru i predstavlja rizik za nastanak rekurentnih kolecistitisa (37).

Perkutana transhepatalna aspiracija žučnog mjehura alternativna je metoda u kojoj se sadržaj aspirira bez postavljanja katetera za drenažu. Žuč se aspirira tankom iglom pod nadzorom ultrazvuka. Metoda je jednostavnija za provesti i predstavlja manju nelagodu za pacijenta zbog izostanka uporabe katetera (38).

Endoskopska drenaža žučnog mjehura pod nadzorom ultrazvuka (EUS-GBD) uključuje postavljanje samoširećeg stenta u žučni mjehur kako bi se stvorila anastomoza s duodenumom (kolecistoduodenostomija) ili želucem (kolecistogastrostomija). EUS-GBD omogućuje

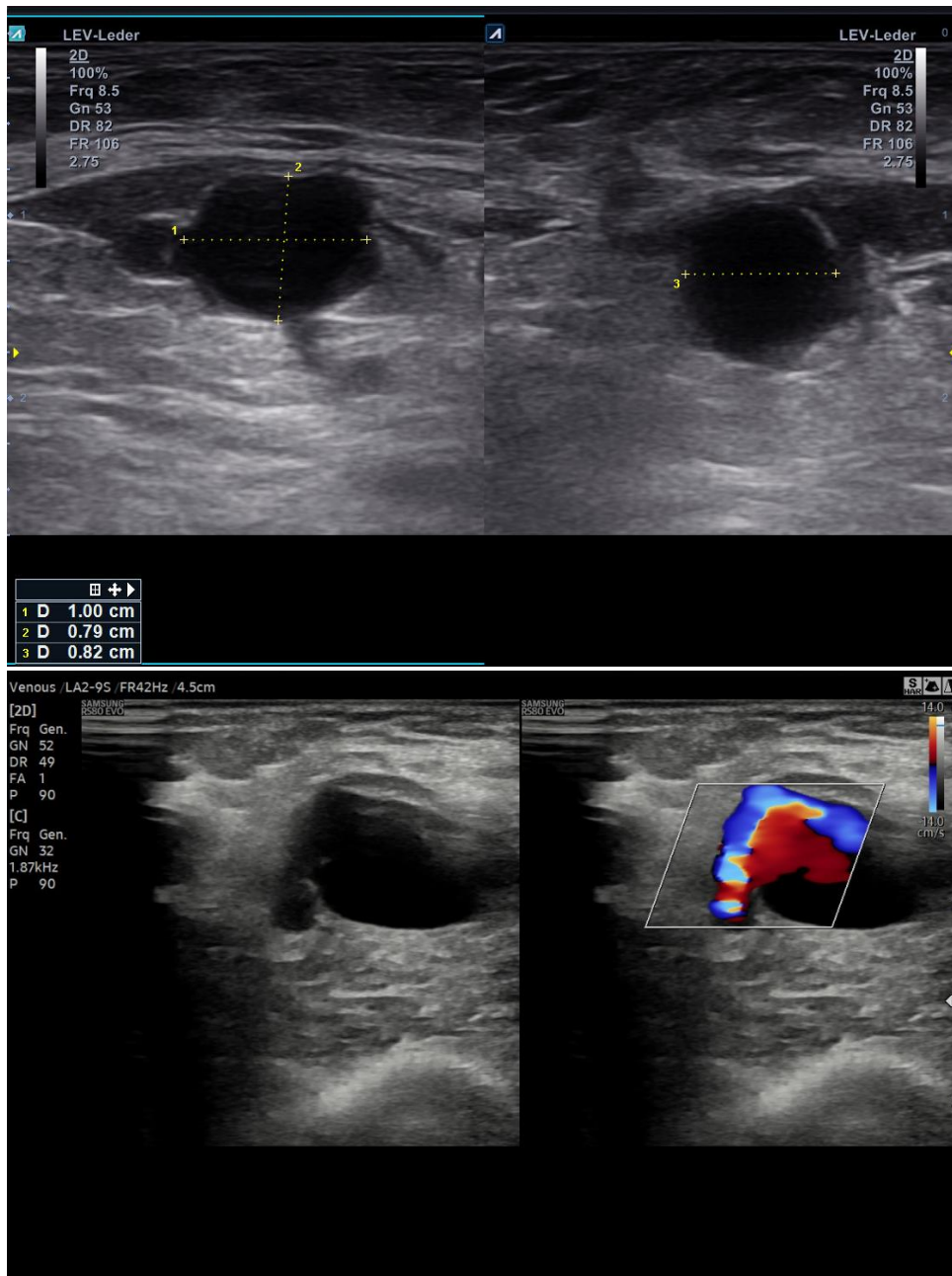
dekompresiju nevezano za etiologiju ili stupanj opstrukcije jer direktno premošćuje bilo kakvu opstrukciju (39).

4. 3. 2. Ablacija površinskih vena nogu

Ablacija površinskih vena nogu postupak je koji se koristi za ireverzibilnu obliteraciju vena, najčešće velike potkožne vene. Glavni uzrok kronične venske insuficijencije je refluks koji nastaje primarno zbog oštećenja venskih zalistaka ili opstrukcije. U venu se pristupa distalno od mjesta refluksa. Povišenje temperature koje dovodi do ireverzibilne destrukcije venskog zida postiže se radiofrekventnom ablacijom ili laserom (40).

4. 3. 3. Liječenje pseudoaneurizmi

Pseudoaneurizme su vaskularne anomalije koje nastaju kada postoji oštećenje žilne stijenke kroz koju krv izlazi i nakuplja se u prostoru ograničenim okolnim tkivom. Najčešće su posljedica prethodnih perkutanih intervencija, obično na femoralnim arterijama i venama. Perkutano zatvaranje pseudoaneurizme injekcijom trombina pod nadzorom ultrazvuka (UGTI) često se koristi za pseudoaneurizme femoralne arterije. Tromboza unutar pseudoaneurizme je trenutna jer se visoka koncentracija trombina miješa s ustajalom krvi, što dovodi do pretvaranja fibrinogena u fibrin. Ova reakcija zbiva se čak i u slučajevima prisutnosti antikoagulantne terapije. UGTI brz je postupak koji smanjuje nelagodu i bol pacijenata i eliminira rizik nastanka komplikacija budući da nije potrebno raditi incizije (41).



Slika 6. Dva slučaja pseudoaneurizmi (42).

4. 3. 4. Transjugularna biopsija jetre

Važna alternativa perkutanoj biopsiji jetre je transjugularna biopsija (TJLB). Indicirana je kada postoje kontraindikacije za perkutani pristup, poput ascitesa, koagulopatije ili nemogućnosti primjene antikoagulacijske terapije u pacijenta. Uzorak tkiva jetre uzima se putem hepatičkih vena kroz punkciju unutarnje jugularne vene. Relativne kontraindikacije za TJLB uključuju nemogućnost centralnog venskog pristupa, opstrukciju šuplje vene, sepsu i kolangitis. Neke od mogućih komplikacija primjene ove metode su intraperitonealno krvarenje, formacija pseudocista i arterijsko-venskih fistula, perforacija vene cave i pneumotoraks (43).

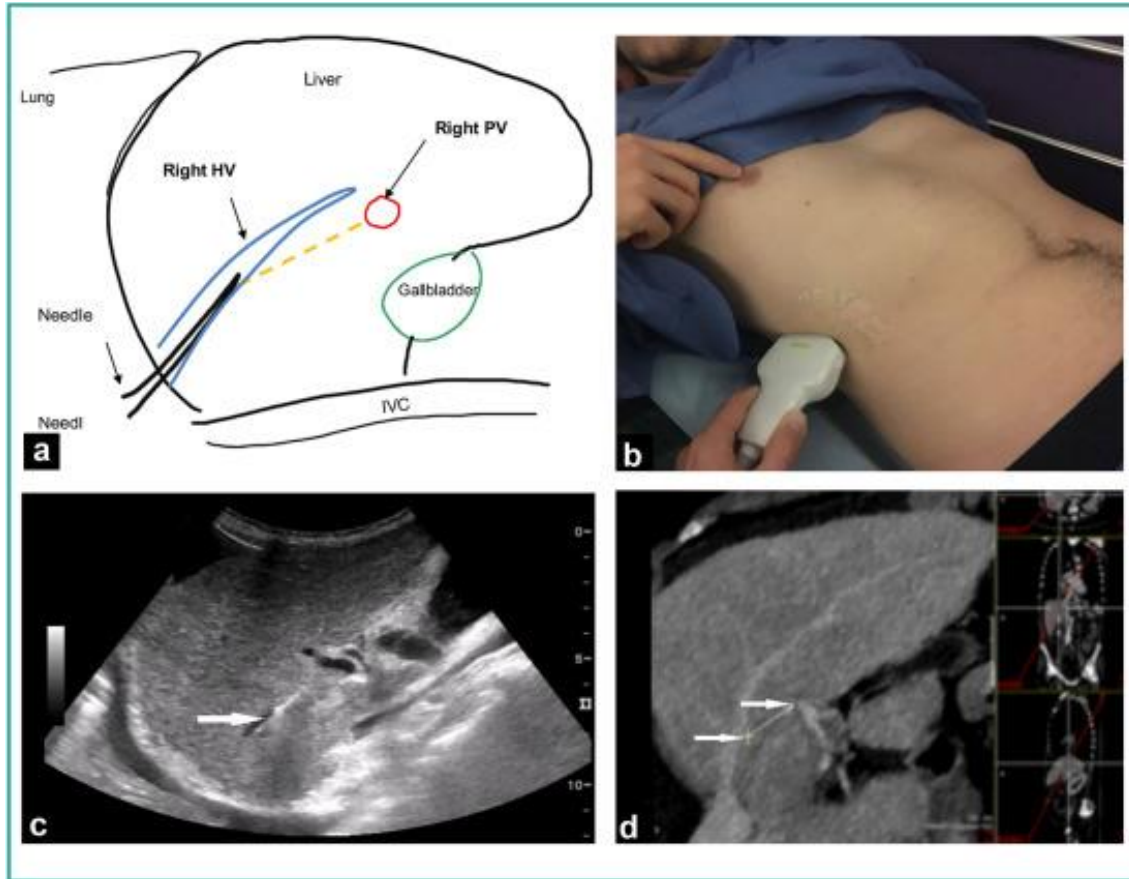
4. 3. 5. Perkutana transhepatična angioplastika

Komplikacije transplantacije jetre koje uključuju stenozu i trombozu portalne vene mogu dovesti do gubitka presatka. Incidencija ovih komplikacija velika je u pedijatrijskoj populaciji. Perkutana transhepatična angioplastika i stentiranje portalne vene omogućuje sigurno liječenje simptoma portalne hipertenzije. Primarno stentiranje predstavlja dugoročno uspješnu terapiju za većinu pacijenata, uključujući i dojenčad i sprječava potrebu za kirurškim reintervencijama (44).

4. 3. 6. Transjugularni intrahepatički portosistemski šant

Transjugularni intrahepatički portosistemski šant (TIPS) perkutani je postupak smanjivanja gradijentnog tlaka (tlak između sistemske i portalne cirkulacije). Svrha TIPS-a je kreiranje šanta radi dekompresije portalne hipertenzije. Danas se koriste samorastezljivi metalni i/ili nitinolski stentovi, odnosno kombinacija stenta i grafta za održavanje prohodnosti umjetno stvorenog kanala. Apsolutne indikacije za TIPS su recidivirajuća krvarenja iz variksa jednjaka i refraktarni cirotični ascites. Apsolutna kontraindikacija jest nedokazana portalna hipertenzija. Prilikom postupka pod kontrolom ultrazvuka radi se punkcija unutarnje jugularne vene (obično desne) i dolazi se do jetrenih vena. Potrebno je dobro razlučiti desnu jetrenu venu od desne akcesorne jetrene vene budući da se TIPS-u pristupa putem desne jetrene vene. Tijekom zahvata potrebna je terapija analgeticima zbog boli koja prati dilataciju jetrenog parenhima. TIPS može biti konačni terapijski postupak, ali se uglavnom provodi kao privremeno rješenje za sanaciju kliničkih posljedica lezije jetre i ostvarenje uvjeta za transplantaciju kao konačne metode liječenja (1). TIPS pod nadzorom transabdominalnog UZV-a omogućuje vizualizaciju igle na putu kroz jetrene i portalne vene u realnom vremenu. Kontinuirana vizualizacija tijekom

punkcije smanjuje rizik za nastanak komplikacija poput perforacije Glissonove čahure ili žučnog voda (45).



Slika 7. Interkostalni pristup ultrazvučnog nadzora kod postupka TIPS-a. A) shematski prikaz punkcije kroz desnu jetrenu venu u portalnu venu. B) Lokacija sonde u desnom interkostalnom prostoru za vizualizaciju intrahepatičkih struktura. C) Vrh igle (strelica) u jetrenoj veni. D) CT prikaz očekivanog mjesta punkcije (46).

5. Ultrazvuk kao pomoćna metoda

5. 1. Zbrinjavanje disekcije aorte

Disekcija aorte bolest je koja se pojavljuje naglo, brzo progredira i često je smrtonosna. Nastaje zbog degeneracije elastičnih vlakana što dovodi do razdora intime kroz koji krv ulazi u prostor koji se naziva lažni lumen i razdvaja unutarnji sloj stijenke aorte od srednjeg sloja. Najčešći uzroci su kronična hipertenzija, Marfanov sindrom i defekti aortnog zaliska (47). Postoje 2 tipa klasifikacija disekcija: Debakey klasifikacija i Stanford klasifikacija. Prema Debakey klasifikaciji postoje tip I disekcije koje uključuju uzlaznu aortu, luk aorte i silaznu aortu, tip II koje uključuju samo uzlaznu aortu i tip III koje polaze od silaznog dijela aorte prema distalno. Stanford klasifikacija disekcije dijeli na tip A koji zahvaća uzlaznu aortu i luk aorte i tip B koji se javlja distalno od lijeve arterije subklavije. Stanford klasifikacija se isto tako odnosi na način zbrinjavanja- disekcije tipa A zahtijevaju kiruršku intervenciju, dok se one tipa B mogu zbrinuti konzervativno (48).

Digitalna suptrakcijska angiografija (DSA) zlatni je standard za procjenu disekcije aorte, ali je invazivna i ima ograničenu kliničku primjenu. Od drugih slikovnih metoda, transezofagealna ehokardiografija ima najvišu dijagnostičku specifičnost, ali je kao rutinska klinička dijagnostička metoda limitirana. Aortna *multi-slice* CT angiografija i MR ne mogu se koristiti kod pacijenata s alergijom na kontrastna sredstva ili metalnim implantatima u tijelu. Zbog navedenih razloga transtorakalna ehokardiografija i konvencionalni ultrazvuk postali su nezamjenjivi u kliničkoj procjeni disekcije aorte (47).

TTE daje adekvatnu procjenu više segmenata aorte, posebno korijena i proksimalne uzlazne aorte, a u većini slučajeva i luka aorte, proksimalne silazne i abdominalne aorte (49). Jasno vizualizira razdore intime, oštećenja luka aorte, oštećenje koronarnih arterija i širinu sinusa aorte u većine pacijenata s AD. Također, otkriva disfunkcije aortnih zalistaka, perikardijalnu tamponadu i abnormalnosti u pokretanju srčane stijenke (50).

Konvencionalni ultrazvuk ima široki raspon skeniranja, koristi se na više razina za snimanje uzlazne aorte, aortnog luka, torakalne i abdominalne aorte te je također česta metoda za dijagnosticiranje AD-a. Može se izvoditi uz krevet pacijenta što smanjuje potrebu za transportom i smanjuje rizike transporta kritično bolesnih pacijenata. Ultrasonografijom mogu

se razlikovati pravi i lažni lumen aorte, gdje se pravi širi tijekom sistole i sužava tijekom dijasole, dok za lažni vrijedi obrnuto (47).

Color doppler UZV-om može se prikazati abnormalan tok krvi u pravom i lažnom lumenu. Brzina krvotoka u pravom lumenu relativno je brza dok je u lažnom spora, a nakon što dođe do tromboze u lažnom lumenu signal nestaje. Color doppler također može identificirati poziciju parcijalne rupture aorte što je od velike koristi u odabiru prikladne kirurške intervencije (47).

Transezofagealna ehokardiografija (TEE) snima srce i velike krvne žile sa stražnje strane lijevog atrija, izbjegavajući interferencije prsnog koša, pluća i drugih struktura, osiguravajući maksimalnu jasnoću signala lezija. Tehnologije snimanja mogu se podijeliti u 2D i 3D prikaze (47).

2D-TEE može jasno prikazati broj i poziciju razdora intime, pokretanje ventrikula, perikardijalni izljev, efekt kompresije aorte na okolna tkiva i promjene u hemodinamici. Također je koristan u odabiru pravilnog stenta i njegovo pozicioniranje tijekom endovaskularnog popravka u pacijenata sa Stanford tipa B lezijama. Gornji segment ascendentne aorte i luk aorte odvojeni su od ezofagusa trahejom u kojoj se nalazi zrak, zbog čega je te segmente teže prikazati putem TEE-a (47).

3D-TEE ima mogućnost stvoriti 3D rekonstrukcije visoke rezolucije. Ovo svojstvo pruža prednost kod evaluacije značajki lezija aortnih disekcija. Pošto je većina razdora eliptičnog ili nepravilnog oblika, trodimenzionalni prikaz omogućuje preciznije mjerenje njegove veličine. *Real-time* 3D-TEE pruža pregled morfoloških promjena razdora i strujanje krvi kroz njega tijekom srčanog ciklusa u realnom vremenu (47).

Intravaskularni ultrazvuk (IVUS) prikazuje septum disekcije kao pulsirajuću hiperehogenu strukturu koja je povezana s hiperehogenim unutarnjim slojem pravog lumena. IVUS može jasno prikazati dvodimenzionalni presječni prikaz anatomskih struktura od korijena do bifurkacije aorte. Superiorna je naspram konvencionalnih dijagnostičkih metoda zbog mogućnosti jasnijeg prikaza odnosa između visceralne arterije, pravog i lažnog lumena i uzroka ishemije visceralne arterije poput statične i dinamične stenoze. Korisna je u potvrdi veličine stenta i može zamijeniti angiografiju tijekom zahvata popravka stenta kod pacijenata kod kojih je potrebno izbjeći korištenje kontrastnih sredstva zbog bubrežne insuficijencije. Precizno može locirati mjesto punkcije i izbjeći komplikacije poput oštećenja stijenke tijekom balonske fenestracije u pacijenata s AD-om (47).

5. 2. Intraoperativni ultrazvuk

Intraoperativni ultrazvuk (IOUS) omogućuje postavljanje sonde direktno na površinu ispitivanog organa što pruža stvaranje slike mnogo veće rezolucije na koju ne utječu faktori poput zraka, kosti ili mekih tkiva. Dijagnostička korist IOUS-a proširena je na različite kirurške zahvate, vođenje resekcija i određivanja stadija tumora (engl. *staging*) (51).

IOUS često se koristi za detekciju i lokalizaciju malih lezija, posebno u jetri, bubrezima i gušterači. IOUS zajedno s dopplerom pruža pregled vaskularnih struktura i perfuziju u transplantiranim organima. Analizom vaskularnih anastomoza daje mogućnost rane intervencije i prevencije kasnijih težih komplikacija. Njegova upotreba raste u nadzoru intraoperativnih intervencija, od različitih biopsija do ablacija, a tako i u manje invazivnim zahvatima poput laparoskopije i robotski asistirane kirurgije (51).

IOUS često je korišten tijekom planiranja resekcije jetre, najčešće u slučajevima metastatskog kolorektalnog karcinoma ili hepatocelularnog karcinoma (HCC), odnosno tijekom transplantacije jetre. Pomoću njega lokaliziraju se lezije s obzirom na rub kirurške resekcije, evaluiraju i karakteriziraju potencijalne dodatne lezije, ispituje vaskularna okluzija ili invazija tumorskim stanicama i navode intraoperativne intervencije. Dva su glavna pristupa, otvoreni kirurški zahvat i laparoskopski zahvat. Budući da se ultrazvučno skeniranje provodi direktno na površini jetre, dobivaju se slike vrlo visoke rezolucije (51).

Nadalje, IOUS se smatra najboljom metodom za procjenu odnosa jetrenih lezija i okolnih vaskularnih struktura i žučnih vodova. Isto tako, važan je za otkrivanje postojanja tromba u krvnim žilama, osobito kod hepatocelularnog karcinoma, i pregledavanje limfnih čvorova u porti hepatis. Metastatske lezije često imaju oblik mete i mogu imati loše definiran hipoehogeni rub. Metastaze koje su približno jednake veličine i potječu od istog primarnog tumora tipično se prikazuju slično na ultrazvuku. Mucinozni tumori mogu ponekad sadržavati kalcifikacije koje se prikazuju blago hiperehogeno (51).

Dodatne tehnike koje se koriste s IOUS tijekom pregleda jetre kontrastni su ultrazvuk i elastografija. Kontrastnim ultrazvukom (CEUS) može se povećati senzitivnost i specifičnost detekcije lezija primjenom mikromjehurića plina kao kontrastnog sredstva (52). Također je od pomoći za evaluaciju jetrene vaskulature (51). Ultrazvučna elastografija neinvazivna je slikovna metoda za procjenu elastičnosti i gustoće tkiva. Procjenom stadija fibroze jetre u pacijenata oboljelih od HCV i HBV, razlikovanjem nealkoholnog steatohepatitisa od

jednostavne steatoze u nealkoholnoj masnoj bolesti jetre i prognostičkoj evaluaciji autoimunog hepatitisa, može diferencirati između početnog stadija fibroze jetre, uznapredovale fibroze i progresije do ciroze jetre (53). Intraoperativna elastografija pruža mogućnost razlikovanja jetrenih lezija ovisno o njihovoj tvrdoći i identificira teže dostupne lezije (51).

U gušterači IOUS koristi se za lokalizaciju malih tumora, specifično neuroendokrinih poput inzulinoma, lokalizaciju nepalpabilnih lezija i procjenu blizine gušteračnog voda, njegovog položaja, veličine i izgleda. Time utječe na odabir kirurškog pristupa, u slučajevima gdje su opcije i enukleacija i parcijalna pankreatektomija. Nadalje, ima ulogu u procjeni ruba nakon enukleacije i prisutnosti dodatnih okultnih lezija koje mogu biti prisutne u nasljednim sindromima poput multiple endokrine neoplazije (MEN). Intraoperativna radijacijska terapija nalazi primjenu u rubno ili granično resektabilnim karcinomima gušterače (51).

6. Zahvale

Zahvaljujem se mentoru, prof. dr. sc. Vinku Vidjaku, dr. med. na pruženoj prilici i pomoći tijekom izrade ovog diplomskog rada. Također, zahvaljujem se svojoj majci na podršci i potpori tijekom studiranja. I na kraju, zahvaljujem se prijateljima za lijepe uspomene iz studentskih dana.

7. Popis literature

1. Brkljačić B, Vidjak V. Radiologija. Zagreb: Medicinska naklada; 2023.
2. Matthews MJ, Stretanski MF. Ultrasound Therapy. In: StatPearls [Internet]. Treasure Island (FL): StatPearls Publishing; 2024 [cited 2024 May 11]. Dostupno na: <http://www.ncbi.nlm.nih.gov/books/NBK547717/>
3. Brnjas-Kraljević J, Krilov D. Fizika za studente medicine. Zagreb: Medicinska naklada; 2012.
4. Buscarini E, Lutz H, Mirk P. Manual of diagnostic ultrasound. 2. izdanje. Vol. 2. Geneva: World Health Organization; 2013.
5. Medical centar. Ultrazvuk SonoScape P9 Elite [Internet]. 2019. Dostupno na: <https://www.medical-centar.hr/proizvod/ultrazvuk-sonoscape-p9/>
6. Kachura JR. Rules for Interventional Radiology. Can Assoc Radiol J J Assoc Can Radiol. 2023 Feb;74(1):172–9.
7. Arnold MJ, Keung JJ, McCarragher B. Interventional Radiology: Indications and Best Practices. Am Fam Physician. 2019 May 1;99(9):547–56.
8. Amainmed. In-plane (Long axis) VS Out-of-plane (Short axis) [Internet]. 2022. Dostupno na: <https://www.amainmed.com/news/manifestation-and-concealment-of-puncture-needle-under-ultrasound/>
9. ResearchGate [Internet]. [pristupljeno 8. 6. 2024.]. Ultrasound guided liver abscess drainage. Longitudinal images of the... Dostupno na: https://www.researchgate.net/figure/Ultrasound-guided-liver-abscess-drainage-Longitudinal-images-of-the-liver-identifies-a_fig3_292208336
10. Truesdell AG, Alasnag MA, Kaul P, Rab ST, Riley RF, Young MN, et al. Intravascular Imaging During Percutaneous Coronary Intervention: JACC State-of-the-Art Review. J Am Coll Cardiol. 2023 Feb 14;81(6):590–605.
11. Zhang J, Gao X, Kan J, Ge Z, Han L, Lu S, et al. Intravascular Ultrasound Versus Angiography-Guided Drug-Eluting Stent Implantation: The ULTIMATE Trial. J Am Coll Cardiol. 2018 Dec 18;72(24):3126–37.
12. Secemsky EA, Parikh SA, Kohi M, Lichtenberg M, Meissner M, Varcoe R, et al. Intravascular ultrasound guidance for lower extremity arterial and venous interventions. EuroIntervention J Eur Collab Work Group Interv Cardiol Eur Soc Cardiol. 2022 Sep 20;18(7):598–608.
13. Philips. IntraSight Mobile [Internet]. Dostupno na: <https://www.philips.co.nz/healthcare/product/HCIGTDINTRSGHTMBL/intrasight-mobile-interventional-applications-platform>

14. Shlofmitz E, Kerndt CC, Parekh A, Khalid N. Intravascular Ultrasound. In: StatPearls [Internet]. Treasure Island (FL): StatPearls Publishing; 2024 [pristupljeno 13. 5. 2024.]. Dostupno na: <http://www.ncbi.nlm.nih.gov/books/NBK537019/>
15. Sung JH, Chang JH. Mechanically Rotating Intravascular Ultrasound (IVUS) Transducer: A Review. *Sensors*. 2021 Jun 5;21(11):3907.
16. Secemsky EA, Aronow HD, Kwolek CJ, Meissner M, Muck PE, Parikh SA, et al. Intravascular Ultrasound Use in Peripheral Arterial and Deep Venous Interventions: Multidisciplinary Expert Opinion From SCAI/AVF/AVLS/SIR/SVM/SVS. *J Vasc Interv Radiol JVIR*. 2024 Mar;35(3):335–48.
17. Arneja Heart Institute. Intravascular Ultrasound (IVUS) [Internet]. 2023. Dostupno na: <https://arnejaheartinstitute.com/intravascular-ultrasound-ivus/>
18. Genc A, Ryk M, Suwała M, Żurakowska T, Kosiak W. Ultrasound imaging in the general practitioner's office - a literature review. *J Ultrason*. 2016 Mar;16(64):78–86.
19. Guo R, Lu G, Qin B, Fei B. Ultrasound Imaging Technologies for Breast Cancer Detection and Management: A Review. *Ultrasound Med Biol*. 2018 Jan;44(1):37–70.
20. Bhatt AA, Whaley DH, Lee CU. Ultrasound-Guided Breast Biopsies: Basic and New Techniques. *J Ultrasound Med Off J Am Inst Ultrasound Med*. 2021 Jul;40(7):1427–43.
21. Appavoo S, Aldis A, Causer P, Crystal P, Mesurolle B, Mundt Y, et al. Breast imaging and intervention. 2016.
22. Firth J, Conlon C, Cox T. *Oxford Textbook of Medicine*. 6. Oxford University Press; 2020.
23. Jany B, Welte T. Pleural Effusion in Adults-Etiology, Diagnosis, and Treatment. *Dtsch Arzteblatt Int*. 2019 May 24;116(21):377–86.
24. Penman ID, Ralston SH, Strachan MWJ, Hobson RP. *Davidson's Principles and Practice of Medicine*. 24. Elsevier; 2022.
25. Dancel R, Schnobrich D, Puri N, Franco-Sadud R, Cho J, Grikis L, et al. Recommendations on the Use of Ultrasound Guidance for Adult Thoracentesis: A Position Statement of the Society of Hospital Medicine. *J Hosp Med*. 2018 Feb;13(2):126–35.
26. Pacini F, Castagna MG, Brilli L, Pentheroudakis G, ESMO Guidelines Working Group. Thyroid cancer: ESMO Clinical Practice Guidelines for diagnosis, treatment and follow-up. *Ann Oncol Off J Eur Soc Med Oncol*. 2012 Oct;23 Suppl 7:vii110-119.
27. Saugel B, Scheeren TWL, Teboul JL. Ultrasound-guided central venous catheter placement: a structured review and recommendations for clinical practice. *Crit Care Lond Engl*. 2017 Aug 28;21(1):225.
28. Rahelić D, Španjol J, Markić D, Plavšić I, Sušanjanj I, Bubić I, et al. Intervencijski ultrazvuk u akutnim urološkim stanjima. *Med Flum Med Flum*. 2013;49(4):414–23.

29. Kumar S, Dutt UK, Singh S, Dorairajan LN, Sreerag KS, Zaphu T, et al. Prospective audit of complications after ultrasonography-guided percutaneous nephrostomy for upper urinary tract obstruction using modified Clavien classification system. *Urol Ann.* 2020;12(1):31–6.
30. Goyal NK, Goel A, Sankhwar SN. Safe percutaneous suprapubic catheterisation. *Ann R Coll Surg Engl.* 2012 Nov;94(8):597–600.
31. Izadifar Z, Izadifar Z, Chapman D, Babyn P. An Introduction to High Intensity Focused Ultrasound: Systematic Review on Principles, Devices, and Clinical Applications. *J Clin Med.* 2020 Feb 7;9(2):460.
32. Zhou YF. High intensity focused ultrasound in clinical tumor ablation. *World J Clin Oncol.* 2011 Jan 10;2(1):8–27.
33. Dewey WC. Arrhenius relationships from the molecule and cell to the clinic. *Int J Hyperth Off J Eur Soc Hyperthermic Oncol North Am Hyperth Group.* 2009 Feb;25(1):3–20.
34. Kim E, Park SH. [Diagnosis and Severity Assessment of Alcohol-Related Liver Disease]. *Korean J Gastroenterol Taehan Sohwagi Hakhoe Chi.* 2020 Aug 25;76(2):60–4.
35. Chan M, Navarro VJ. Percutaneous Liver Biopsy. In: StatPearls [Internet]. Treasure Island (FL): StatPearls Publishing; 2024 [pristupljeno 17. svibnja 2024.]. Dostupno na: <http://www.ncbi.nlm.nih.gov/books/NBK553146/>
36. Karakas HM, Yildirim G, Fersahoglu MM, Findik O. Percutaneous cholecystostomy: An update for the 2020s. *North Clin Istanbul.* 2021;8(5):537–42.
37. Miura F, Takada T, Strasberg SM, Solomkin JS, Pitt HA, Gouma DJ, et al. TG13 flowchart for the management of acute cholangitis and cholecystitis. *J Hepato-Biliary-Pancreat Sci.* 2013 Jan;20(1):47–54.
38. Tsuyuguchi T, Itoi T, Takada T, Strasberg SM, Pitt HA, Kim MH, et al. TG13 indications and techniques for gallbladder drainage in acute cholecystitis (with videos). *J Hepato-Biliary-Pancreat Sci.* 2013 Jan;20(1):81–8.
39. James TW, Baron TH. EUS-guided gallbladder drainage: A review of current practices and procedures. *Endosc Ultrasound.* 2019 Nov 28;8(Suppl 1):S28–34.
40. Vuylsteke ME, Klitfod L, Mansilha A. Endovenous ablation. *Int Angiol J Int Union Angiol.* 2019 Feb;38(1):22–38.
41. Ozawa H, Ohki T, Kaneko K, Momose M, Hirayama S. Ultrasound-Guided Thrombin Injection for Postcatheterization Pseudoaneurysms and Its Extended Indications. *Ann Vasc Dis.* 2022 Mar 25;15(1):22–8.
42. KB Merkur. Pseudoaneurizme. 2022.
43. Pandhi MB, Kord A, Niemeyer MM. Transjugular Liver Biopsy: A Case of a Phrenic Vein Mimic of the Right Hepatic Vein. *Semin Interv Radiol.* 2022 Feb;39(1):103–6.

44. Bukova M, Funken D, Pfister ED, Baumann U, Richter N, Vondran FFW, et al. Long-term outcome of primary percutaneous stent angioplasty for pediatric posttransplantation portal vein stenosis. *Liver Transplant Off Publ Am Assoc Study Liver Dis Int Liver Transplant Soc.* 2022 Sep;28(9):1463–74.
45. Lamanna A, Mitreski G, Maingard J, Owen A, Schelleman T, Goodwin M, et al. Ultrasound-guided portal vein puncture during Transjugular Intrahepatic Portosystemic Shunt: Technique and experience of a quaternary liver transplant hospital. *J Med Imaging Radiat Oncol.* 2022 Feb;66(1):60–7.
46. David A, Liberge R, Meyer J, Morla O, Leaute F, Archambeaud I, et al. Ultrasonographic guidance for portal vein access during transjugular intrahepatic portosystemic shunt (TIPS) placement. *Diagn Interv Imaging.* 2019 Jul 1;100(7):445–53.
47. Liu F, Huang L. Usefulness of ultrasound in the management of aortic dissection. *Rev Cardiovasc Med.* 2018 Sep 30;19(3):103–9.
48. Sayed A, Munir M, Bahbah EI. Aortic Dissection: A Review of the Pathophysiology, Management and Prospective Advances. *Curr Cardiol Rev.* 2021;17(4):e230421186875.
49. Evangelista A, Rabasa JM, Mosquera VX, Barros A, Fernández-Tarrio R, Calvo-Iglesias F, et al. Diagnosis, management and mortality in acute aortic syndrome: results of the Spanish Registry of Acute Aortic Syndrome (RESA-II). *Eur Heart J Acute Cardiovasc Care.* 2018 Oct;7(7):602–8.
50. Nienaber CA. The role of imaging in acute aortic syndromes. *Eur Heart J Cardiovasc Imaging.* 2013 Jan;14(1):15–23.
51. Lubner MG, Mankowski Gettle L, Kim DH, Ziemlewicz TJ, Dahiya N, Pickhardt P. Diagnostic and procedural intraoperative ultrasound: technique, tips and tricks for optimizing results. *Br J Radiol.* 2021 May 1;94(1121):20201406.
52. Rojas Llimpe FL, Di Fabio F, Ercolani G, Giampalma E, Cappelli A, Serra C, et al. Imaging in resectable colorectal liver metastasis patients with or without preoperative chemotherapy: results of the PROMETEO-01 study. *Br J Cancer.* 2014 Aug 12;111(4):667–73.
53. Dhyani M, Anvari A, Samir AE. Ultrasound elastography: liver. *Abdom Imaging.* 2015 Apr;40(4):698–708.

8. Životopis

Rođen sam 26. 4. 1999. u Zagrebu gdje sam završio Osnovnu školu Frana Galovića. Srednjoškolsko obrazovanje stekao sam u prirodoslovno-matematičkoj V. Gimnaziji u Zagrebu. Upisao sam Medicinski fakultet Sveučilišta u Zagrebu 2018. godine. Sudjelovao sam kao aktivni sudionik na više studentskih kongresa (OSCON, CROSS, NeuRi). Bio sam član Veslačke studentske sekcije. Aktivno se koristim engleskim jezikom.