

# Učink terapije negativnim tlakom na liječenje kronične sternalne rane nakon sternotomije

---

Fumić, Nera

Master's thesis / Diplomski rad

2016

Degree Grantor / Ustanova koja je dodijelila akademski / stručni stupanj: **University of Zagreb, School of Medicine / Sveučilište u Zagrebu, Medicinski fakultet**

Permanent link / Trajna poveznica: <https://um.nsk.hr/um:nbn:hr:105:222701>

Rights / Prava: [In copyright](#) / [Zaštićeno autorskim pravom.](#)

Download date / Datum preuzimanja: **2024-07-26**



Repository / Repozitorij:

[Dr Med - University of Zagreb School of Medicine Digital Repository](#)



**SVEUČILIŠTE U ZAGREBU**  
**MEDICINSKI FAKULTET**  
**SVEUČILIŠNI DIPLOMSKI STUDIJ SESTRINSTVA**

**Nera Fumić**

**Utjecaj terapije negativnim tlakom na liječenje  
kronične sternalne rane nakon sternotomije**

**DIPLOMSKI RAD**



**Zagreb, 2016.**

**SVEUČILIŠTE U ZAGREBU**  
**MEDICINSKI FAKULTET**  
**SVEUČILIŠNI DIPLOMSKI STUDIJ SESTRINSTVA**

**Nera Fumić**

**Utjecaj terapije negativnim tlakom na liječenje  
kronične sternalne rane nakon sternotomije**

**DIPLOMSKI RAD**

**Zagreb, 2016.**

Ovaj diplomski rad izrađen je na Klinici za plastičnu i rekonstrukcijsku kirurgiju KB Dubrava pod vodstvom mentora prof.dr.sc. Srećka Budija i predan je na ocjenu u akademskoj godini 2016./2017.

## POPIS I OBJAŠNJENJE KRATICA KORIŠTENIH U RADU

TNT – terapija negativnim tlakom

NPWT – *negative pressure wound therapy*

VAC – *vacuum assisted closure*

TNP – *topical negative pressure*

MDWT - *microdeformational wound therapy*

EbM – *evidence based medicine*

DGfW – *German Society for Wound Healing and Wound Management*

AWA – *Austrian Wound Association*

PU – *polyurethane*

PVA – *polyvinyl alcohol*

TRAC-PAD – *therapeutic regulated accurate care conector*

LDP – *laser Doppler flowmetry*

SSI – *surgical site infections*

SWC – *sternal wound complications*

SWD – *sternal wound dehiscence*

SWI – *sternal wound infections*

SSWI-*superficial sternal wound infection*

DSWI - *deep sternal wound infection*

# SADRŽAJ

Sažetak

Summary

1. UVOD.....	1
2. TERAPIJA NEGATIVNIM TLAKOM.....	2
2.1. Princip liječenja rane negativnim tlakom.....	3
2.2. Utjecaj negativnog tlaka na cijeljenje rane.....	4
2.3. Indikacije i kontraindikacije.....	6
2.4. Priprema i postavljanje terapije.....	8
2.4.1. Priprema pacijenta i rane.....	8
2.4.2. Izbor materijala.....	9
2.4.3. Postavljanje sustava za terapiju.....	11
2.5. Nuspojave i komplikacije liječenja rane negativnim tlakom.....	12
3. KOMPLIKACIJE CIJELJENJA RANE NAKON STERNOTOMIJE.....	14
3.1. Utjecaj terapije negativnim tlakom na liječenje i kondicioniranje kronične sternalne rane.....	14
3.2. Utjecaj terapije negativnim tlakom na sternalnu infekciju.....	19
4. RASPRAVA.....	22
5. ZAKLJUČAK.....	24
6. LITERATURA.....	25
7. ZAHVALA.....	29
ŽIVOTOPIS.....	30

# **Utjecaj terapije negativnim tlakom na liječenje kronične sternalne rane nakon sternotomije**

**Nera Fumić**

## **Sažetak**

Terapija negativnim tlakom je potporna metoda liječenja rana koja može ubrzati cijeljenje rane i spriječiti razvoj daljnjih komplikacija. Odgođeno cijeljenje rane i komplikacije su moguće posljedice nakon medijalne sternotomije koja predstavlja osnovnu metodu otvaranja prsnog koša kod pacijenata kojima je potreban kirurški zahvat na srcu. Kronične sternalne rane drastično smanjuju kvalitetu života pacijenta te povećavaju rizik od smrti. Utjecaj negativnog tlaka na liječenje kronične sternalne rane nakon sternotomije se bazira na lokalnom djelovanju u rani kroz kontrolu upalnih procesa i infekcije te stvaranju idealnog vlažnog miljea i ubrzanju rubne epitelizacije. Terapija negativnim tlakom ostvaruje brojne pozitivne učinke za pacijenta i cijeli zdravstveni sustav.

**Ključne riječi:** terapija negativnim tlakom, kronična sternalna rana

# **The effect of negative pressure wound therapy in treatment of chronic sternal wound after sternotomy**

**Nera Fumić**

## **Summary**

Negative pressure wound therapy is supportive method of wound treatment that speed up the healing process and prevent development of further complications. Delayed wound healing and complications are possible consequences after median sternotomy, which is the basic method of chest opening for patients who need heart surgery. Chronic sternal wound drastically reduce the quality of patient life and increases the risk of death. The effect of negative pressure wound therapy in treatment of chronic sternal wounds after sternotomy is based on local action in early inflammation and infection control, creation of ideal moist environment and accelerating the edge epithelialization. Negative pressure wound therapy can achieve many positive effects for patient and wound healing process and for the entire health care system.

**Key words:** negative pressure wound therapy, chronic sternal wound



# 1. UVOD

Kirurška struka se susreće sa brojnim izazovima koji potiču stalno istraživanje i razvoj medicinsko – tehničkih dostignuća. Poslijeoperacijski tijek liječenja pacijenata uslijed nekih nepovoljnih okolnosti nije uvijek jednostavan. Komplikacije koje mogu nastupiti za vrijeme operacije ili u postoperativnom razdoblju mogu rapidno progredirati.

Odgodeno cijeljenje i komplikacije poslijeoperacijske rane su aktualna tema mnogih istraživanja. Poslijeoperacijska rana koja sekundarno cijeli i ne zacijeli unutar nekoliko tjedana smatra se kroničnom ranom. Kolonizacija bakterijama i infekcija u tim slučajevima su u većini slučajeva prisutni rizici koji se određenim postupcima liječenja mogu izbjeći ili umanjiti.

Odgodeno cijeljenje rane nakon sternotomije kod pacijenata kod kojih je izveden kirurški zahvat na srcu produžava vrijeme liječenja i povećava rizik od dodatnih komplikacija. Duboka sternalna infekcija i medijastinitis kao komplikacija nakon sternotomije se bilježe u rijetkim slučajevima, a za pacijenta predstavljaju životno ugrožavajuće stanje.

Terapija negativnim tlakom ima značajnu ulogu kao potporna metoda liječenja rana koja može ubrzati proces cijeljenja i spriječiti razvoj daljnjih komplikacija.

## 2. TERAPIJA NEGATIVNIM TLAKOM

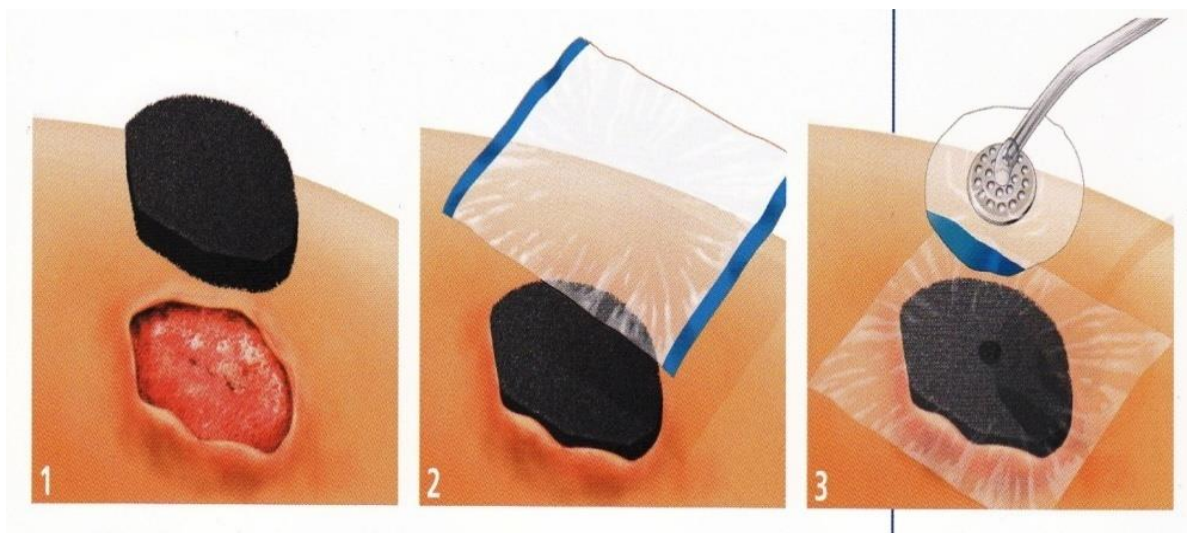
Terapija negativnim tlakom (TNT), vakuum terapija, (eng.: "*Negative pressure wound therapy – NPWT*"; "*Vacuum assisted closure – VAC.*"; "*Topical negative pressure*" – TNP; "*microdeformational wound therapy - MDWT*) je inovativna potporna metoda liječenja akutnih i kroničnih rana pomoću negativnog tlaka apliciranog na ranu. Primjenjuje se u bolničkim i izvan bolničkim uvjetima. Može ostvariti brojne pozitivne učinke na proces cijeljenja rane i oporavak pacijenta. (Huang 2014; Huljev 2013)

Da bi razumjeli teoriju o liječenju rana negativnim tlakom potrebno je poznavati princip i mehanizme djelovanja, koje su indikacije i kontraindikacije te moguće komplikacije i nuspojave koje se mogu dogoditi u toku liječenja. Korištenje terapije negativnim tlakom u liječenju bilježi se od unazad nekoliko tisuća godina. Primjena negativnog tlaka se prvi put spominje u kineskoj medicini kao dodatak akupunkturi zbog njezinog izazivanja hiperemije. (Banwell&Teot 2004). Prve suvremene početke u kliničkoj praksi zabilježili su 1993. Fleishman i suradnici koji su uz pomoć bolničkog vakuuma i spužve na rani primijetili da osim bržeg stvaranja granulacija rana nakon terapije rana izgleda "čišće". (Fleishman et al. 1993) Godišnje publikacije o TNT značajno su porasle nakon 2000. godine. Što se tiče *evidence-based medicine (EbM)* i publikacija na temu negativnog tlaka Willy primjećuje da se većina radova odnosi na *case series* i *case reports*. (Willy 2006) Indikacije za aplikaciju TNT se nakon 2000. godine proširuju pa je ova vrsta potporne terapije našla svoju ulogu gotovo u svim granama kirurgije i srodnim kirurškim djelatnostima.

Sukladno tome u današnje vrijeme terapija negativnim tlakom je široko rasprostranjena potporna metoda liječenja rana. Brojna istraživanja i prikazi slučajeva pacijenata liječenih ovom metodom mogu potvrditi pozitivan utjecaj negativnog tlaka apliciranog na ranu. Osim u liječenju akutnih rana, terapija negativnim tlakom daje izvrsne rezultate u tretmanu sporozarastajućih kroničnih rana. Važnu ulogu ostvaruje kao potporna metoda liječenja traumatskih i poslijeoperacijskih rana, pogodno djeluje na rane koje su kolonizirane ili inficirane te može kondicionirati ranu u svrhu pripreme za rekonstruktivni kirurški zahvat. (Willy 2006)

## 2.1. Princip liječenja rane negativnim tlakom

Princip postavljanja TNT uključuje uređaj koji postiže negativan tlak u rani preko spužve i konektora (*trac-pad*) koja se aplicira na cijelu površinu rane i njezine kavitete. Eksudat iz rane odstranjuje se usisavanjem i odlaganjem u spremnik. Da bi se spriječio protok zraka u ranu i iz rane preko spužve se aplicira folija. Na taj način se postiže “brtvljenje” rane kako bi se uz pomoć uređaja mogao postići željeni podtlak. (Slika 1) Folija je također zaštita od vode i mikroorganizama. Ovisno o mjestu primjene TNT, u ranu se apliciraju različiti tlakovi. Preporuča se tlak od 100-125 mm/Hg za odstranjenje sekreta, a tlak od 40-80 mm/Hg za kontrakciju rane. (Huljev 2013) Objavljena istraživanja također pokazuju da je optimalan tlak za stvaranje granulacija 125 mm/Hg u intermitentom modusu rada. Ovisno o mjestu primjene TNT (duboke ozljede mekih tkiva, izloženost žila, živaca ili tetiva, abdomen, glava) primjenjuje se i manji podtlak. (Willy 2006) Tlak od 400 mm/Hg i više dovodi do inhibicije protoka krvi zbog oštećenja kapilara. (Huljev et al. 2011) Da bi postavili uređaj i započeli terapiju potrebno je izabrati spužvu koja se postavlja na ranu, jačinu “sukcije” (željeni podtlak), modus rada (kontinuirano, intermitentno), način upotrebe energije (struja, baterija) te ovisno o očekivanoj količini sekreta izabiremo veličinu spremnika.



Slika 1. Princip postavljanja terapije negativnim tlakom. Prema: priručniku „*The principles of V.A.C. therapy*“, KCI (2007)

## 2.2. Utjecaj negativnog tlaka na cijeljenje rane

Terapija negativnim tlakom ima različite utjecaje na cijeljenje rane. Aplikacija i sama terapija negativnog tlaka na ranu pacijentu je komforna, olakšava kretanje, smanjena je učestalost previjanja, okolina rane je uredna, nema neugodnih mirisa i curenja sekreta iz rane te pacijenti subjektivno dobro podnose terapiju. Brojna istraživanja dokazala su i *cost-benefit* ove vrste terapije zbog manje učestalosti previjanja pa samim time i smanjene količine potrošenog materijala i rada djelatnika. (Willy 2006)

Ono što je ključno kod ove vrste terapije je utjecaj na samu ranu. (Slika 2)

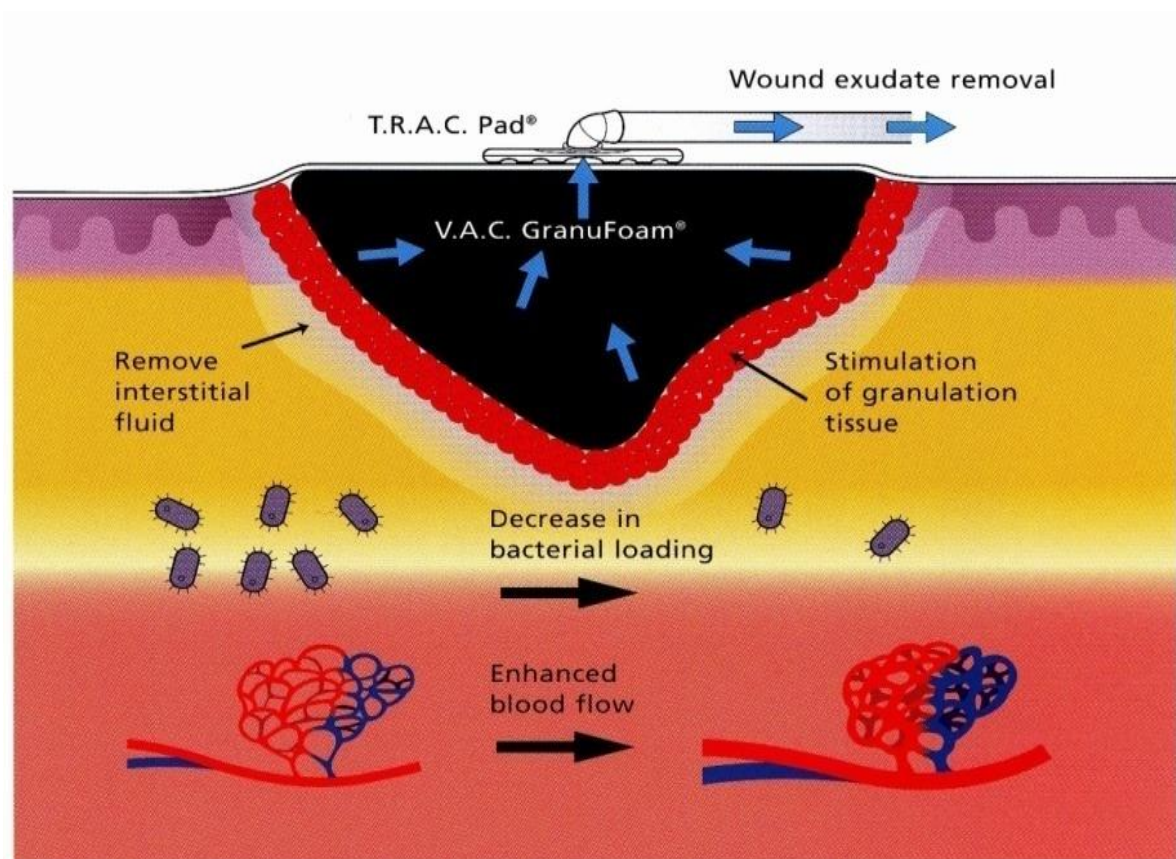
Lokalno djelovanje negativnog tlaka u rani je:

- kontrakcija rubova rane i rubna epitelizacija
- stimulacija stvaranja granulacijskog tkiva i neoangiogeneze
- balans vlažnosti u rani
- poboljšanje protoka krvi u okolini i dnu rane
- kontrola upalnih procesa
- efektivno "čišćenje" rane uklanjanjem staničnog detritusa
- redukcija broja bakterija
- smanjenje incidencije nastanka ili razvoja infekcije
- odstranjenje ekstracelularne tekućine i smanjenje edema
- poboljšanje biokemije rane i sistemski odgovor (Willy 2006; Huljev et al. 2011)

Ostali učinci TNT na cijeljenje i tretman rane:

- mehaničko smanjenje veličine rane
- lokalna priprema za sekundarnu rekonstrukciju rane

- neutralizacija mirisa
- kontrola eksudacije
- smanjenje potrebe za čestim previjanjem
- minimalna bolnost za pacijenta
- izolacija rane od okoline
- mogućnost vizualne inspekcije okoline rane
- olakšana njega i povećana mobilnost bolesnika
- prihvatljivost TNT od strane pacijenata
- *cost-benefit* (Huljev 2013; Willy 2006)



Slika 2. Učinak terapije negativnim tlakom. Prema: priručniku „*The principles of V.A.C. therapy*“, KCI (2007)

### 2.3. Indikacije i kontraindikacije

Od prve kliničke aplikacije, a naročito nakon 2000-te godine indikacije za postavljanje TNT godine su znatno porasle. (Willy 2006) Osim u gotovo svim granama kirurgije i drugim srodnim kirurškim djelatnostima, terapija negativnim tlakom koristi se i u ostalim granama medicine (dermatologiji, vanbolnički uvjeti-ambulantno i dr.).

TNT se koristi u liječenju akutnih i kroničnih rana.

Indikacijsko područje je široko pa se terapija negativnim tlakom primjenjuje kod liječenja:

- poslijeoperacijske rane sekundarnog cijeljenja,
- postraumatske rane,
- inficirane rane (nakon kirurške obrade),
- dehiscijencije kirurških rana,
- kroničnih potkoljenih vrijedova,
- dekubitusa,
- dijabetičkog stopala,
- nekrotičkog facsitisa,
- Fournierove gangrene,
- defekta trbušne stijenke,
- sindroma odjeljka (*compartment syndroma*),
- vaskularnih infekcija,
- infekcija mekih tkiva,
- opekline,
- nakon plastično-rekonstruktivnih zahvata transplantacije kože
- radijacijskih ulkusa,
- pilonidalnog sinusa i dr. (Willy 2006; Huljev 2013)

U slučaju akutnih i subakutnih rana koje su uzrokovane traumom ili operacijski, TNT se primarno koristi za privremeno zatvaranje ili pripremu rane do definitivnog zatvaranja sekundarnim šavima ili plastično-rekonstruktivnim zahvatom. U liječenju kroničnih rana TNT se prvenstveno koristi da bi se pripremilo dno za zatvaranje nekom od kirurških tehnika. U određenim slučajevima kada se ne radi sekundarna rekonstrukcija nastavlja se previjati modernim oblogama za ranu koje ubrzavaju epitelizacija rane i održavaju optimalne uvjete cijeljenja. TNT ne smije biti zamjena za kirurški debridman rane. (Budi 2011; Huljev 2013; Wickline 2013)

Kontraindikacije za postavljanje TNT su utvrđene konsenzusom na *German Society for Wound Healing and Wound Management (DGfW) and Austrian Wound Association (AWA)* a odnose se na slijedeća stanja (Wild 2003)

- rizik za krvarenje/akutno blago i umjereno krvarenje iz rane nakon ozljede ili debridmana
- eksponirane žile i vaskularne anastomoze osim ako nisu prekrivene posebnim materijalom za tu primjenu; nedavna istraživanja pokazuju da je porastao broj aplikacije TNT u ovakvim stanjima no svakako je potrebno razmotriti praktična iskustva i znanje prije donošenja odluka o postavljanju TNT (Willy 2006)
- nekroza dna rane jer predstavlja barijeru za stvaranje novog granulacijskog tkiva; TNT je potrebno postaviti nakon radikalnog kirurškog debridmana; prisutnost nekrotičnog i koloniziranog tkiva onemogućava adekvatnu procjenu rane, reducira nastanak granulacija, pogoduje rastu i razvoju bakterija te smanjuje pacijentovu rezistenciju prema infekciji. (Huljev 2011)
- neliječeni osteomijelitis – uslijed duboke infekcije podležćih struktura i kosti, sam površinski tretman rane vjerovatno neće biti uspješan; u ovom slučaju potrebno je fokusirati se na radikalno uklanjanje izvora infekcije (Willy 2006)
- maligne rane – TNT potiče stvaranje novog granulacijskog tkiva i tkivnu perfuziju te stoga ne bi trebala biti aplicirana na maligne rane; neka novija istraživanja prikazuju da u posebnim slučajevima TNT može biti učinkovita u palijativnom liječenju inoperabilnih slučajeva npr. gangrenoznih tumora ili na malignih kožnih metastatskih rana (Willy 2006; Dill-Müller 2000); kod tumora kod kojih se ne može učiniti potpuna resekcija ili kod ulcerirajućih lezija i rana sa jakom eksudacijom, TNT se ne bi trebala u potpunosti

isključiti kao izbor liječenja; u palijativnim slučajevima TNT može biti učinkoviti izbor tretmana rane zbog higijenskih razloga i čistoće te jednostavnosti primjene, pa samim time ugodnijeg i manje bolnog način previjanja, što povećava pacijentov komfor i zadovoljstvo.

## **2.4. Priprema i postavljanje terapije**

Da bi se započeo tretman rane negativnim tlakom potrebno je obraditi samu ranu (dno rane), objasniti pacijentu postupak te izabrati odgovarajući materijal. Princip postavljanja terapije je jednostavan.

### ***2.4.1. Priprema pacijenta i rane***

Prilikom liječenja bilo koje vrste rana važno je pristupiti pacijentu holistički odnosno liječiti pacijenta, a ne samo ranu. Priprema pacijenta obuhvaća osiguranje najbolje moguće psihičke spremnosti na brigu i znanje o bolesti/terapiji te pridržavanju zdravstvenih preporuka. Fizička priprema obuhvaća primjenu analgetika ukoliko je potrebno i smještanje pacijenta u odgovarajući položaj. Osim odgovarajuće anamneze potrebno je utvrditi status pacijenta (higijensku razinu, komorbiditete, loše zdravstvene navike – pušenje, uzimanje alkohola, kvalitetu života, mobilnost, dob, okolinu, prisutnost boli), utvrditi uzimanje kronične terapije (naročito antikoagulantne terapije, kortikosteroida i antibiotika) te po potrebi sprovesti specifične oblike dijagnostike. (Budi et al. 2011; Wickline et al. 2013)

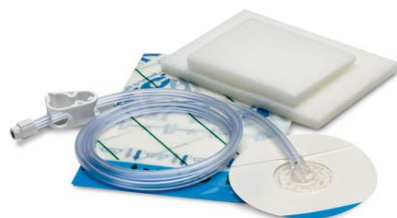Kako bi procijenili lokalni status rane potrebno je utvrditi tip, lokalizaciju, mehanizam ozljede, kontaminaciju, prisustvo oštećenja ili izlaganja dubljih struktura, veličinu, dubinu i širinu rane. Nadalje utvrđujemo izgled dna rane (boju, miris, prisutstvo nekroze, fibrinskih naslaga, granulacija, biofilm, gnoj, strana tijela, prisutnost krusta), stanje rubova rane (kaviteti, nekroza, lipodermoskleroza, epitelizacija, ograničenost rubova – oštro/neoštro, lividnost, maceracija, inflamacija), okolnu kožu (intaktna, upaljena, macerirana), znakove infekcije, prisutnost boli, miris, sekreciju i eksudat (mala, srednja, obilna, bistar, serozan, sukrvav, gnojan, krvarenje). Također je potrebno utvrditi nalaz mikrobiološke dijagnostike ili razmotriti uzimanje uzoraka rane (aspirat, bioptat, bris) prije postavljanja TNT. (Tunuković et al. 2016; Kučišec-Tepeš et al. 2014) Ukoliko opći i lokalni uvjeti dozvoljavaju potrebno je



ranu kirurški obraditi u smislu debridmana odnosno nekrektomije. Debridman je postupak uklanjanja devitaliziranog i nekrotičnog tkiva, staničnog detritusa, stranih tijela, fibrinskih naslaga ili biofilma. Postupak se provodi na akutnoj rani (ozljedi) te na kroničnim ranama čime se ista “pretvara” u akutnu ranu. Kirurška eksploracija rane i debridman uz nekrektomiju su prvi i najvažniji korak u tretmanu rane. (Budi et al. 2011; Žic et al. 2016; Marinović et al. 2014.)

#### 2.4.2. Izbor materijala

Terapija negativnim tlakom se provodi putem uređaja koji postiže željeni podtlak u rani i apliciran je na samu ranu preko različitih materijala, veličina i oblika. Ovisno o mjestu primjene i tipu rane primjeniti ćemo odgovarajući spužvu ili gazu. Oblik i veličina su tvornički pripremljeni te se mogu korigirati. Set za postavljanje TNT se osim uređaja i spužve/gaze sastoji od folije koja se koristi kao pokrivalo, *trac-pada* sa cijevi za sukciju, kanistera za kolekciju eksudata i Y konektora po potrebi. Svi potrebni materijali su tvornički pakirani i mjerama odgovaraju samo za taj set i uređaj. Preko zaslona uređaja mogu se korigirati funkcije (jačina sukcije-željeni podtlak, modus rada, podaci o pacijentu, povijest zapisa itd.). Uređaj će alarmirati ako se dogode neočekivane promjene (propusnost zraka, trošenje baterije, potreba za promjenom kanistera) (Willy 2006.) Materijali koji se stavljaju u ranu su semipermeabilni pa održavaju vlažno i toplo okruženje u rani i osiguravaju optimalne uvjete za cijeljenje. (Huljev 2013) Spužve su izrađene od različitog materijala pa tako razlikujemo PU (*polyurethane*) ili "crnu" te PVA (*polyvinyl alcohol*) ili "bijelu" spužvu. (Slika 3)



Slika 3. Spužve korištene u terapiji negativnim tlakom

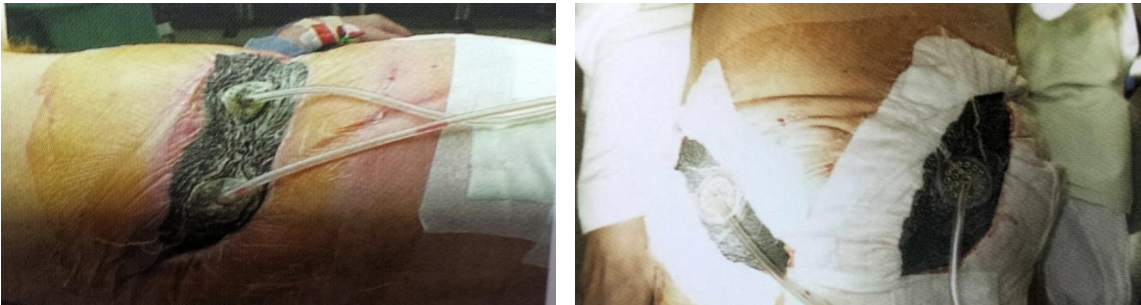Preuzeto sa: <http://www.medcoamerica.com/universal-npwt-black-foam-dressing-kits.html>

<http://www.kci-medical.com> [18.rujan 2016.]

Crna spužva ima otvorene pore vidljive golim okom te prilikom stvaranja granulacija može doći do uraštanja u spužvu. Preporuča se promijeniti sustav za TNT nakon dva do tri dana. Bijela spužva je mnogo nježnija po svojoj strukturi ali čvršća te može stajati na rani i do sedam dana bez straha da će doći do sljepljivanja ili uraštanja granulacija. Bijela spužva je idealna za korištenje nakon transplantacija kože. Također se koristi kod rana sa izloženim mišićima. Preporuke mijenjanja spužve se odnose na čiste rane. U slučaju infekcije rane ili ako je potrebno ranu češće debridirati, set za TNT se može promijeniti i češće.

Folija je nepropusna za vodu i mikroorganizme. Da bi postigli negativan tlak na foliju se lijepi konektor (*trac-pad* – „*therpeutic regulated accurate care conector*“) sa cijevi za sukciju koja je spojena direktno na uređaj. Folija se može dodatno fiksirati adhezivom od hidrogela. Ukoliko je potrebno zaštititi okolnu kožu mogu se koristiti hidrokolidne obloge preko kojih se također zalijepi folija.

Y konektori se koriste u slučaju kada imamo više od jednog defekta tkiva i više spužvi i *trac-pada* spojenih na jedan uređaj ili je na jednoj rani sama površina spužve velika pa se koristi više od jednog *trac-pada*. (Willy 2006) (Slika 4)



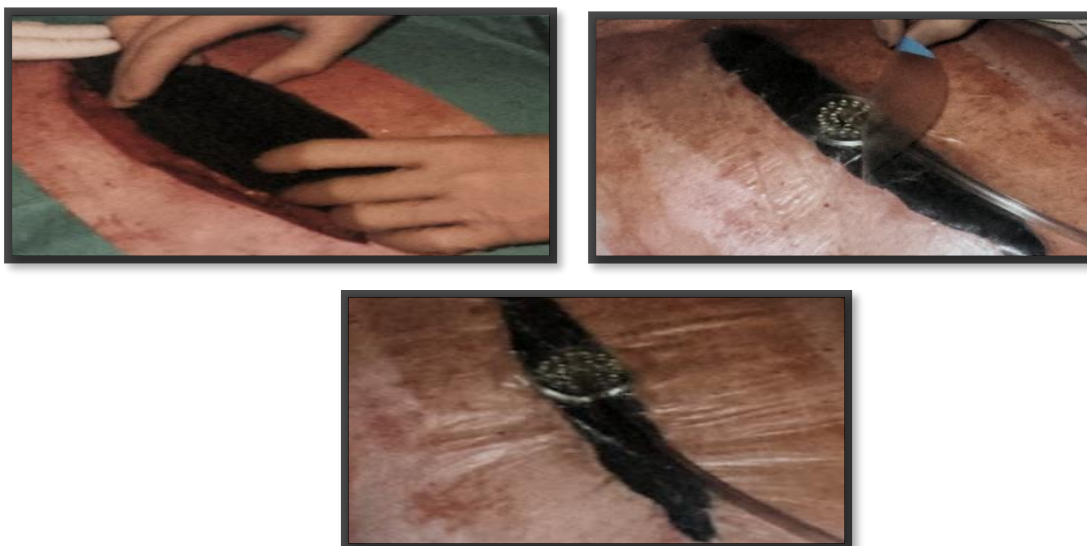
Slika 4. Prikaz TNT sa dva konektora za sukciju spojenih na jednom uređaju. Prema: Willy (2006), str. 329, 336

Posebne materijali koji se stavljaju na ranu prilikom vakuum terapije, razvijene su za određene indikacije. Rukavica izrađena od PU spužve koristi se kod opsežnih avulzijskih oštećenja na šaci uslijed opeklina (*degloving injuries*) ili kod opeklina šake djelomične debljine kože. Abdominalni set je indiciran za privremeno zatvaranje otvorenog abdomena.

Set koji se postavlja na rane na petama ima poseban oblik kako dio sa konektorom (*trac-pad*) ne bi radio pritisak kada pacijent stoji ili hoda.(Willy 2006)

#### **2.4.3. Postavljanje sustava za terapiju**

Nakon pripreme pacijenta, kirurške obrade rane i izabranog odgovarajućeg materijala pristupa se postavljanju sustava za negativan tlak. (Slika 5) Aplikacija seta za negativan tlak na ranu se može postaviti u ambulantim ili čak i kućnim uvjetima no ipak prvo postavljanje TNT bi trebalo biti izvedeno u operacijskoj sali ili bolnici odnosno u kontroliranim uvjetima koje u drugim mjestima uglavnom nemamo. Naročito se to odnosi na rane kod kojih je potreban opsežan debridman/nekrektomija prije uključenja terapije. Set za negativan tlak postavlja se u sterilnim uvjetima i idealno je da to izvode minimalno dvije osobe. U iznimnim situacijama postavljanje može izvesti jedna osoba „tehnikom nedodirivanja“. Nakon što smo odredili potrebnu veličinu spužve na temelju veličine rane, ista se reže i postavlja direktno na ranu. Neki autori u svojim publikacijama opisuju korištenje vazelinske gaze za određene vrste rana (npr. *Mesh graft*) koju prvo postavimo na ranu, a tek potom spužvu. Nakon spužve na cijelu površinu rane te nekoliko centimetara na okolnu kožu lijepi se folija. Na sredini folije (i na sredini spužve) izreže se otvor veličine kovanice na koji se lijepi *trac-pad* sa cijevi za sukciju. Kada smo sigurni da je sve ispravno postavljeno spajamo cijev za sukciju na uređaj te putem zaslona izabiremo funkcije.



Slika 5. Postavljanje seta za terapiju negativnim tlakom na sternalnu ranu. Izvor: KBC Rijeka, Zavod za Kardijalnu kirurgiju

## 2.5. Nuspojave i komplikacije liječenja rane negativnim tlakom

Malo je zabilježenih publikacija o komplikacijama i nuspojavama TNT. Potencijalni problemi i rizici se poznavajući ih mogu svesti na minimum što će prevenirati neželjene događaje.

Popratne nuspojave koje se mogu dogoditi tokom liječenja negativnim tlakom su:

- urastanje granulacijskog tkiva u spužvu: može se dogoditi ukoliko prođe više od preporučenog vremena do slijedeće promjene; prilikom mijenjanja seta za prijevaj, spužva se mora lagano odstraniti te treba pripaziti da ne ostanu dijelovi spužve u rani
- bol povezana sa sukcijom i promjenom spužve: podtlak od 125 mm/Hg pacijenti uglavnom dobro podnose; ukoliko bol perzistira podtlak se može smanjiti; u nekim slučajevima pacijenti prijavljuju bol kod intermitentnog modusa rada
- maceracija i oštećenje okolne kože: na osjetljivoj okolnoj koži mogu se pojaviti erozije povezane sa uklanjanjem folije koja se lijepi preko spužve; prije postavljanja folije okolna koža može se zaštititi silikonskim *dressingom* ili hidrokolidom; maceracija se može pojaviti kada spužva prelazi rubove rane i prijanja na intaktnu okolnu kožu, naročito kod rana sa jakom eksudacijom gdje je teško izbjeći pojačanu vlažnost ispod folije
- redukcija perfuzije uzrokovana pritiskom na male krvne žile: malo je prijavljenih slučajeva u kojima je vakuum terapija uzrokovala smetnje u perfuziji; autori Wackenfors et al. (1997) su u eksperimentalnoj analizi ustanovili redukciju u perfuziji u području zdravog tkiva neposredno u okolini rane pomoću *laser Doppler flowmetry (LDP)*; u novijim istraživanjima prikazano je da je redukcija perfuzije minimalna te prestaje uskoro nakon uklanjanja terapije (Fox et al. 2004; Willy 2006)

Dokumentirane komplikacije kojih nije mnogo odnose se na slijedeća stanja:

- toksični šok: zabilježen je incident u kojem je 48-godišnji muški pacijent sa otvorenom ranom na abdomenu, pozitivnim na MRSA, sedam dana na vakuum terapiji, doživi

toksični šok nakon što se efekt toksina bakterije *Staphylococcus aureus* povećao uslijed akumulacije u PVA spužvi nakon što nije uslijedila promjena iste

- nekontrolirani gubitak krvi i tekućine: rizik postoji ukoliko je TNT aplicirana na izložene arterije; važnost monitoriranja pacijenta kod kojih je TNT tlakom postavljena na ili u blizini arterija opisali su White i suradnici (White et al. 2005); ova komplikacija se ne događa često i može se izbjeći ukoliko je ispravno indicirana; današnji uređaji za TNT alarmiraju ukoliko je potrebna promjena kanistera koja može ukazivati na velike gubitke eksudata ili krvi
- infekcija rane uzrokovana anaerobima: može se razviti na kontaminiranoj rani sa ekstenzivnim debridmanima na kojoj je podtlak slab ili izostane sekrecija što predstavlja zatvoreni sustav idealan za razvoj bakterija; da bi razumjeli rizike za razvoj ove komplikacije potrebno je razmotriti da li je određen odgovarajući podtlak i modus rada (Willy 2006); ova komplikacija nije direktno povezana sa TNT budući da je infekcija morala postojati i ranije prije početka primjene terapije; prepoznavanje infekcije u ovom slučaju izostane ili infekcija nije adekvatno tretirana te ju TNT može progredirati; rizik je povećan kod infekcije anaerobnim bakterijama.

### **3. KOMPLIKACIJE CIJELJENJA RANE NAKON STERNOTOMIJE**

Najčešći kardiokirurški zahvati izvode se kod ishemijskih i valvularnih bolesti srca. Odgođeno cijeljenje i komplikacije moguće su posljedice nakon medijalne sternotomije koja predstavlja osnovnu metodu otvaranja prsnog koša. Incidencija infekcije poslijeoperacijskih rana (*surgical site infection-SSI*) nakon kardiokirurških operacija ovisi o tome koja se definicija rabi za opisivanje tog stanja. Razlike koje se uglavnom primjećuju odnose se na zabilježene slučajeve medijastinitisa u odnosu na površinske infekcije kirurške rane. (Lemaignen et al. 2015)

Rizični faktori za nastanak komplikacija nakon sternotomije su pretilost, starija životna dob, dijabetes melitus ovisan o inzulinu, kronična opstruktivna bolest pluća te reoperacija. Komplikacije u cijeljenju rane nakon sternotomije uzrokuju bol kod pacijenta, poteškoće sa disanjem i kašljanjem, povećavaju dane hospitalizacije i trošak liječenja te rezultiraju povećanjem oboljenja i smrtnosti. (Casha et al. 2014)

#### **3.1. Utjecaj terapije negativnim tlakom na liječenje i kondicioniranje kronične sternalne rane**

Unatoč napretku u medicini te prevenciji i perioperativnoj njezi i tretmanu pacijenata incidencija komplikacija sternalne rane i dalje predstavlja aktualnu temu. Kronične sternalne rane drastično smanjuju kvalitetu života pacijenta te povećavaju rizik od smrti. Iako se opisuju, provode i razvijaju različite kirurške tehnike zbrinjavanja i liječenja sternalnih komplikacija postotak mortaliteta i morbiditeta kod pacijenata sa ovom bolesti je visoka. (Cotogni et al. 2015; Morisaki 2015)

Klasične tehnike irigacije, drenaže, upotrebe antibiotika te sekundarno zatvaranje i kirurška rekonstrukcija sternalne rane koristeći pektoralni mišićni režanj ili transpoziciju omentuma rane ne pružaju uvijek željeni efekt i često dovode do nestabilnog toraksa. Kod pacijenata kod

kojih se prilikom tretmana sternalne rane prsni koš ne može odmah zatvoriti, isti se ostavlja otvorenim (*open thorax management*) te prikriva nekom od tehnika previjanja.

Autori opisuju nekoliko nepoželjnih učinaka te tehnike:

- visok rizik za nastanak i razvoj infekcije
- česta potreba za promjenom prijevoja što povećava rizik od oštećenja okolne kože i kontaminacije rane
- nema stabilnosta toraksa što pacijentima otežava disanje i iskašljavanje
- pacijenti prijavljuju veću razinu boli
- mogućnost oštećenja rubova rane uslijed nestabilnosti toraksa (Fleck 2006)

Glavni cilj u liječenju kronične sternalne rane je spriječiti nastanak infekcije te priprema rane za zatvaranje nekom od kirurških tehnika. Ukoliko dođe do površinske infekcije rane glavni cilj je suzbijanje iste te sprečavanje njezinog razvoja u dublje strukture.

Upotrebu negativnog tlaka u liječenju poststernotomijskih komplikacija među prvima opisuju Obdejin i suradnici (Obdejin et al. 1999). TNT je moderna tehnika koja je primarno razvijena za potrebe plastične i rekonstruktivne kirurgije u kasnim devedesetim, a svoje mjesto pronalazi i u liječenju sternalnih kroničnih rana u kardiokirurgiji. (Morisaki et al. 2016)

U današnje vrijeme mnoga istraživanja prikazuju pozitivan utjecaj negativnog tlaka na cijeljenje kronične sternalne rane i suzbijanje infekcije. Prije postavljanja negativnog tlaka na sternalnu ranu potrebno je razmotriti nekoliko aspekata. Procjena stanja rane i njen debridman odnosno nekrektomija su esencijalni postupci. Važno pitanje na koje je potrebno osvrnuti se kod postavljanja TNT na otvoreni sternum je na koji način je pjenasta spužva u intereakciji sa otvorenim sternumom i ostalim strukturama. Mnogi autori opisuju upotrebu parafinske ili vazelinske gaze koje se stavlja na dno rane s ciljem zaštite desnog ventrikla i/ili plućnog krila odnosno perikarda. Takva vrsta prijevoja rane neće umanjiti djelovanje negativnog tlaka, a zaštititi će osjetljive strukture. Spužva koja se postavlja nakon toga može se pričvrstiti uz rubove rane pomoću konca ili kopči. Početni tlak za terapiju je 50 mm/Hg dok spužva ne učini potpunu kontrakciju. Nakon toga može se nastaviti sa 125 mm/Hg, prvih dana terapije u kontinuiranom modusu rada. Primjena preniskih vrijednosti negativnog tlaka može dovesti

do nedostatne stabilnosti sternuma. Previsoke vrijednosti negativnog tlaka mogu dovesti do kompromitacije koronarne cirkulacije. Ukoliko su pacijenti dobrog općeg statusa i njihovo stanje to dozvoljava većina ih može biti ekstubirana i mobilizirana. Reviziju rane i promjenu seta za negativan tlak optimalno je učiniti minimalno tri puta tjedno u sterilnim uvjetima u operacijskoj sali. Kada razine C reaktivnog proteina u serumu dosegnu normalne razine i kada je vizualna inspekcija rane zadovoljavajuća može se razmotriti zatvaranje rane nekom od sekundarnih tehnika. (Cotogni et al. 2015)

Tarzia i suradnici (Tarzia et al. 2014) u svojem istraživanju prate 152 pacijenata unutar deset godina koji su imali dehiscijenciju sternalne rane. 107 ih je tretirano konvencionalnim metodama dok ih je 45 tretirano negativnim tlakom. Incidencija infekcije, medijastinitisa, sepse te potreba za revizijom i ostale komplikacije u drugoj grupi pacijenata su bile signifikantno manje.

Falagas i suradnici u svojem retrospektivnom kohortnom istraživanju kod pacijenata sa SSI kod sternalne rane prikazuju kako je TNT povezana sa manjim postotkom mortaliteta u odnosu na ostale slučajeve u kojima su provedene druge tehnike liječenja. (Falagas et al. 2013)

Fleck (Fleck 2006) opisuje pozitivan efekt TNT u liječenju infekcije sternalne rane kod novorođenčeta. Nakon tri izmjene *dressinga* nalazi sterilan bris rane i povoljne uvjete za sekundarno zatvaranje rane.

Morisaki i suradnici su analizirali pacijente sa sternalnim komplikacijama te su identificirali dob, loš postoperativni tijek, MRSA infekciju, pacijente liječenje TNT i mišićnim reznjevima te mortalitet u hospitalnim uvjetima. Multivarijacijske analize dokazale su da je liječenje TNT i mišićnim reznjevima u tim slučajevima povezano sa smanjenim mortalitetom u hospitalnim uvjetima. (Morisaki et al. 2015)



Terapija negativnim tlakom djeluje na kronične sternalne rane svojim primarnim i sekundarnim učincima:

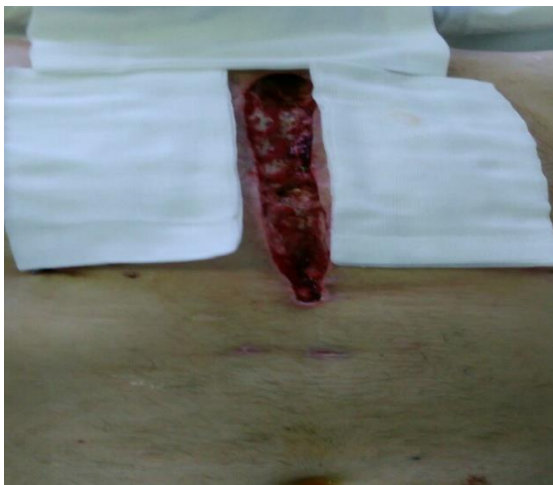Primarni učinak:

- makrodeformacije-kontrakcija rane
- stabilizacija rane
- odstranjenje ekstracelularne tekućine-smanjenje edema
- mikrodeformacije-proliferacija stanica

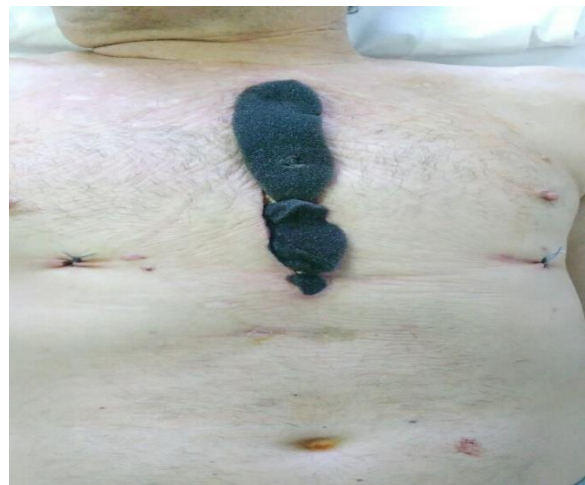Sekundarni učinci:

- smanjenje volumena rane
- povećanje protoka krvi u okolini i dnu rane
- smanjenje broja bakterija u rani
- poboljšanje pripreme dna rane

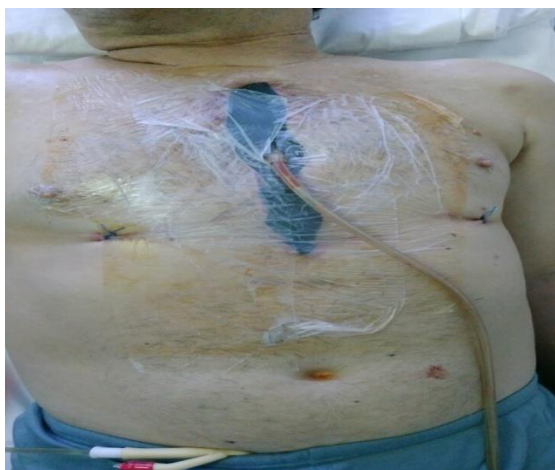Efekt negativnog tlaka može se uočiti nakon prve izmjene seta. (Slika 6-12; izvor: KBC Rijeka, Zavod za kardijalnu kirurgiju) Nakon debridmana rane apliciran je set za negativan tlak. Prva promjena se izvela treći dan. Nalazi se "čišća" rana sa granulacijskim tkivom. Također je došlo do kontrakcija rubova rane što ju vizualno čini manjom. Nakon prve izmjene seta za prijevaj rezultati terapije su bili zadovoljavajući te su se rubni djelovi rane mogli zatvoriti sekundarnim šavima.



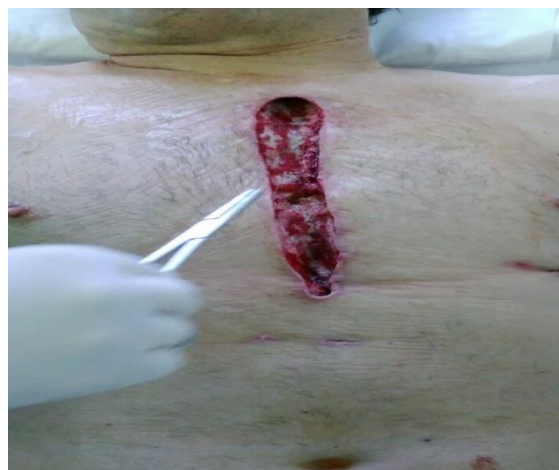Sl. 6. Sternalna rana nakon debridmana



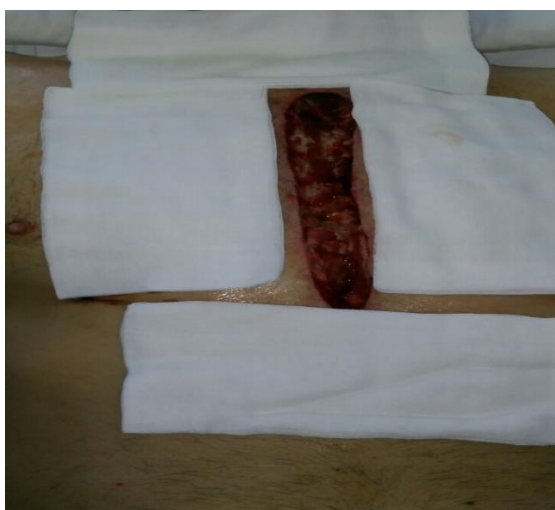Sl. 7. Postavljanje spužve na sternalnu ranu



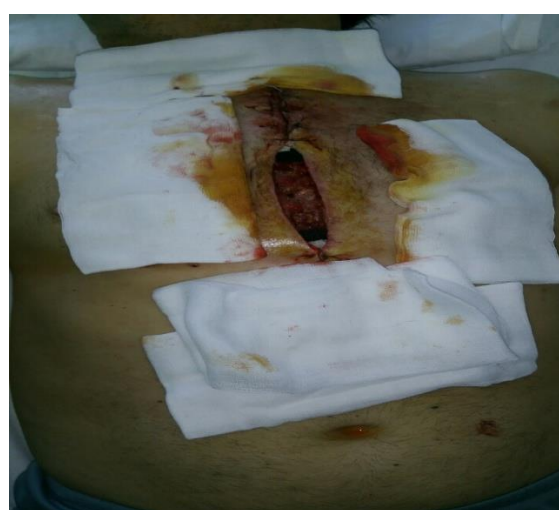Sl. 8. Prvo postavljanje TNT



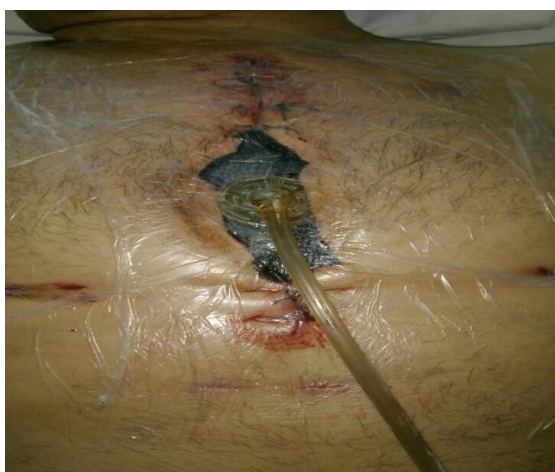Sl. 9. Rana nakon prve promjene TNT



Sl. 10. Rana nakon prve promjene TNT



Sl. 11. Obrada rane nakon prve promjene TNT



Sl. 12. Drugo postavljanje TNT

Slika 6-12. Aplikacija TNT na sternalnu ranu

Izvor: KBC Rijeka, Zavod za kardijalnu kirurgiju

### 3.2. Utjecaj terapije negativnim tlakom na sternalnu infekciju

Poslijeoperacijske infekcije rane mogu biti sijelo za dublje infekcije koje se šire subfascijalno i stoga se moraju obraditi dubljom kirurškom eksploracijom. Odgovarajući kirurški tretman i mikrobiološka dijagnostika te antibiogram čine osnovu u liječenju. SSIs su povezane za znatnim mortalitetom kod pacijenata i stoga se rizik za njihov nastanak ne smije zanemariti. SSIs se mogu očitovati kao neznatna komplikacija postoperativne rane do životno ugrožavajućeg stanja za pacijenta.

Rizik za nastanak infekcije sternalne rane nakon sternotomije se povećava kod pacijenata sa određenim komorbiditetima (dijabetes melitus ovisan o inzulinu, pretilost, starija životna dob, pridružene bolesti i sl.) Neka nova istraživanja ukazuju da na nastanak SSI nakon operacija na srcu više utječu smanjena glomerularna filtracija i smanjena ejakcijska frakcija nego perioperativni dani provedeni u bolnici, hitnost operacijskog zahvata, prolongirana izvantjelesna cirkulacija te pretilost. (NICE Clinical Guidelines 2008; Abuzaid et al. 2015)

Sternalne SSIs prema *US Centers for Disease Control and Prevention* se odnose na one infekcije koje nastaju unutar 30 dana nakon operativnog zahvata i mogu se podijeliti na:

- a) Površinska (*superficial incisional*) – infekcija iznad sternuma u kojoj nije zahvaćena kost
- b) Duboka (*deep incisional*) – infekcija uključuje i sternum
- c) Duboka sa zahvaćenim organom/prostorom (*site-specific*) – medijastinitis (Talbot 2005; Abuzaid 2015)

Dehiscijencija sternalne rane (SWD- *sternal wound dehiscence*) sa ili bez površinske infekcije rane (SSWI-*superficial sternal wound infection*) su češće komplikacije nego duboka sternalna infekcija (*deep sternal wound infection-DSWI*). Dijagnozu površinske infekcije sternalne rane postavljamo na temelju kliničke slike koja se prezentira s blago povišenom tjelesnom temperaturom, crvenilom, otokom te eksudacijom iz područja rane uz nestabilnost sternuma. Ukoliko se razvije duboka sternalna infekcija zahvaćena je koža, potkožno tkivo i fascija pektoralnog mišića te medijastinum i sternum. Najčešći patogeni izolirani na kroničnoj sternalnoj rani pripadaju uobičajenoj flori kože. Gram pozitivne bakterije od kojih 70 do 80%

čine *Staphylococcus aureus* i *S. epidermidis*, dok su miješane infekcije prisutne u 40% slučajeva. (Sjörger et al. 2008)

Duboka sternalna infekcija nakon sternotomije predstavlja ozbiljnu komplikaciju u kardiokirurgiji. Duboka sternalna infekcija se očituje izolacijom uzročnika iz kulture tkiva medijastinuma ili medijastinalne tekućine, prisutnošću boli i letargijom kod pacijenata, povišenim upalnim parametrima, nestabilnošću prsne kosti, febrilitetom iznad 38 °C, gnojnom sekrecijom iz rane te utvrđivanjem medijastinitisa za vrijeme operacije. (Heilmann et al. 2013; Joseph&Jeanmonod 2014; Singh et al. 2011) Kronični medijastinitis se može razviti u periodu od nekoliko tjedana i karakteriziran je stvaranjem fistula. Pretpostavlja se da infekcija medijastinuma počinje kao lokalizirano područje sternalnog osteomijelitisa koji je obično ograničen na sternalne rubove, a debridman rane prikazuje podležeću zdravu kost.

Stav autora Kutschke i suradnika je da se duboka sternalna infekcija tretira po principu "*open wound management*" pristupa. Kutschka et al. (2006) Pristup u liječenju sternalne rane uz nestabilnost sternalne kosti od ranije je ponavljana lavaža, debridman, nekrektomija i drenaža te priprema za rekonstruktivni kirurški zahvat. Naročito u stanjima kada imamo ponavljane infekcije kroničnih sternalnih rana sa primjetno smanjenom i odvojenom strukturom kosti. TNT u ovom slučaju može pospješiti liječenje infekcije te stvoriti povoljne uvjete u rani za zatvaranje rekonstrukivnim kirurškim zahvatima. (Kutschka et al. 2006) Mnoga istraživanja ukazuju na pozitivan efekt negativnog tlaka u borbi sa sternalnom infekcijom. Prijavljeno je da upotreba TNT stabilizira toraks, poboljšava postoperativnu plućnu funkciju i reducira broj pulmoloških komplikacija naročito respiratornu insuficijenciju uzrokovanu nestabilnošću toraksa.(Willy 2006)

Kawajiri ističe prednost TNT u liječenju SWI (*sternal wound infection*) kod male djece (dob ispod 6 godina). U razdoblju od osam godina prati 15 pacijenata sa uzastopnom SWI, a koji su liječeni TNT. Pacijenti su također praćeni 12 mjeseci nakon zatvaranja rane. Nije zabilježen niti jedan slučaj hospitalne smrti djeteta. 25 dana je prosjek koji su prošli do zatvaranje rane. Niti jedan pacijent nije pokazivao znakove nestabilnog toraksa. Prilikom praćenja pacijenata mjesecima nakon zatvaranja rane nije zabilježen niti jedan slučaj ponovnog pojavljivanja infekcije. (Kawajiri et al. 2014)

De Feo i suradnici analiziraju 157 pacijenata sa poststernotomijskim medijastinitisom kod kojih je nakon konvencionalnog tretmana aplicirana TNT. Nisu utvrdili razliku u stopi mortaliteta ali primjećuju značajnu statističku razliku u danima hospitalizacije i re-infekcije. (De Feo et al. 2011)

Autor Li primjećuje da rana aplikacija negativnog tlaka na rane kontaminirane *Staphylococcus Aureusom* može biti efektan pristup u prevenciji razvoja biofilma. Uspoređuje dvije grupe pacijenata sa kontaminiranim ranama. U grupi pacijenata koji su tretirani negativnim tlakom vizualno primjećuju znatno reducirani razvoj biofilma što potvrđuju i elektronskim mikroskopom. (Li 2015)

U današnje vrijeme TNT u liječenju postoperativnih sternalnih infekcija predstavlja standard u mnogim klinikama diljem svijeta.

## 4. RASPRAVA

Pored brojnih konvencionalnih metoda liječenja rana, upotreba suvremenih tehnika čini potporu u nastojanjima da rana zacijeli i da pacijent što brže, sigurnije i sa manje komplikacija dođe do oporavka. Kronične sternalne rane koje su nastale nakon sternotomije uslijed kirurških zahvata na srcu razvijaju se zbog određenih komplikacija u ranijem postoperativnom tijeku. U većini slučajeva rizici za nastanak komplikacija uočeni su i u prijeoperacijskom razdoblju. Unatoč preventivnim mjerama kod određenog broja pacijenata dolazi do sekundarnog cijeljenja rane. Površinske infekcije rane koje se u takvim slučajevima mogu razviti, sijelo su za infekcije dubljih struktura popraćenih znatnim komplikacijama. Sve to predstavlja životno ugrožavajuće stanje za pacijenta, a za zdravstvo duži vremenski tijek liječenja, povećanje materijalnih i ljudskih resursa, povećan broj komplikacija nakon kirurškog zahvata te povećanje mortaliteta. U nastojanjima da se takvi slučajevi svedu na minimum provode se smišljeni, planirani i pravovremeni postupci liječenja. Kronične rane nakon što su obrađene prema standardima i protokolima tretiraju se različitim tehnikama previjanja. Tretmani se razlikuju ovisno o tipu, lokalizaciji rane i njenom lokalnom statusu. Međutim svaka rana zahtjeva uglavnom istu obradu prije samog izbora tretmana. Obrada uključuje kirurški debridement koji ako je na vrijeme i ispravno indiciran predstavlja neophodan korak u tretmanu rane. U slučajevima većih ili dubljih defekta tkiva sa nepovoljnim uvjetima u rani nastoji se ranu kondicionirati kako bi se mogla zatvoriti nekom od rekonstruktivnih tehnika. Terapija negativnim tlakom tu je pronašla svoju bitnu ulogu.. Danas se negativan tlak upotrebljava za liječenje različitih tipova rana. Od akutnih i kroničnih, do postraumatskih, poslijeoperacijskih pa čak i nakon rekonstruktivnih zahvata transplantacije kože. Iako mali broj poststernotomijskih komplikacija nalazimo opisane u literaturi, veliki broj istih opisuje inovativne metode s kojima su takvi pacijenti tretirani. Brojna istraživanja i prikazi slučajeva opisuju efekt negativnog tlaka na kroničnim sternalnim ranama. Unazad dvadesetak godina zabilježeni su prvi slučajevi upotrebe negativnog tlaka na sternalnim ranama koje ne cijele primarno. U današnje vrijeme mnogi autori opisuju pozitivan efekt negativnog tlaka koji se očituje kroz stvaranje optimalnih uvjeta u rani, brži oporavak pacijenta, smanjenje broja infekcija rane, medijastinitisa i sepse te smanjenje dana hospitalizacije i mortaliteta. Svi ti učinci su međusobno povezani te mogu stvoriti i brojne druge pozitivne efekte na cijeljene rane i oporavak pacijenta. Osim što je ubrzano cijeljenje i

smanjen rizik za nastanak infekcije zabilježeno je da pacijenti subjektivno dobro podnose terapiju, prijavljuju manji stupanj boli i veću mobilnost. Promjena seta za negativan tlak ne provodi se svakodnevno ili više puta dnevno kao što je slučaj kod klasičnih metoda tretmana rane. Posljedično se smanjuje i broj korištenih materijalnih i ljudskih sredstava što potvrđuje i *cost-benefit* ove vrste terapije.

## 5. ZAKLJUČAK

Uz pravovremeni i adekvatan pristup pacijentu te nakon provedene potrebite obrade rane osim konvencionalnih tehnika koje se provode u liječenju kroničnih sternalnih rana terapija negativnim tlakom se u svijetu i kod nas sve više koristi. Malo je zabilježenih komplikacija i nuspojava ove vrste terapije. Kada je terapija negativnim tlakom ispravno indicirana možemo ostvariti brojne pozitivne učinke kako za pacijenta i cijeljenje rane, tako i za cijeli zdravstveni sustav.



## 6. LITERATURA

1. Abuzaid AA, Zaki M, Al Tarief H (2015) Potential Risk Factor for Surgical Site Infection after Isolated Coronary Artery Bypass Grafting in a Brahian Cardiac Centre; A Retrospective, Case-Controlled Study, *Heart Views* 16(3): 79-84
2. Banwell P, Teot L. (2004) Topical Negative Pressure (TNP) Therapy. First international topical negative pressure (TNP) therapy focus group meeting proceedings: TXP Communications
3. Budi S, Rudman F, Žic R, Vljčić Z, Milanović R, Martić K, Stanec Z (2011) Smjernice u liječenju kroničnih rana. *Acta Med Croatica*, 65 (Supl. 2) 25-31
4. Casha AR, Manche A, Gatt R, Duca R, Gauci M, Schembri-Wismayer P, Camilleri-Podesta MT, Grima J.N (2014) Mechanism of sternotomy dehiscence. *Interactive CardioVascular and Thoracic Surgery* 19:617-621
5. Cotogni P, Barbero C, Rinaldi M (2015) Deep sternal wound infection after cardiac surgery: Evidence and Controversis. *World J Crit Care Med* 4(4):265-273
6. De Feo M, Della Corte A, Vicchio M et al. (2011) Is post-sternotomy mediastinitis still devastating after the advent of negative-pressure wound therapy? *Text Heart Inst J* 38: 375-80
7. Dill-Müller DN; Wagner A, Tilgen W (2000) Maligne tumors of the skin – The usefulness of the Mini-V.A.C.-therapy for secondary wound closure. *J Wound Healing*, 13/2
8. Falagas ME, Tansarli GS, Kapaskelis A, Vardakas KZ (2013) Impact of Vacuum-Assisted Closure (VAC) Therapy on Clinical Outcomes of Patient with Sternal Wound Infections: A Meta-Analysis of Non-Randomized Studies. *PLoS ONE* 8(5): e64741. doi:10.1371/journal.pone.0064741
9. Fleischmann W, Strecker W, Bombeli M, Kinzl L (1993) Vacuum sealing as treatment of soft tissue damage in open fractures. *Unfallchirurg* 6: 488-92

10. Fleck T (2006) The Vaccum Therapy System as a bridging Measure prior to Sternal Closure. The Theory and Practice of Vacuum Therapy. Scientific Basis, Indications for use, Case reports, Practical Advice. Germany, Deutsche Nationalbibliografie
11. Fox A, Tadros A, Perks AG (2004) An unusuall complication on Vacuum Assisted Closure int he treatment of a pressure ulcer. J Wound Care, 13(8): 344-5
12. Gorlitzer M, Wagner F, Pfeiffer S, Folkman S, Meinhart J, Fischlein T, Reichenspurner H, Grabenwoeger M (2013) Prevention of sternal wound complications after sternotomy: results of a large prospective randomized multicentre trial. Interactive CardioVascular and Thoracic Surgery 17(3): 515-522
13. Heilmann C, Stahl R, Schneider C, Sukhodolya T, Siepe M, Olschewski M, Beyersdorf F (2013) Wound comlications after median sternotomy: a single-centre study. Interactive CardioVascular and Thoracic Surgery 16(5): 643-648
14. Huang C, Leavitt T, Bayer RL, Orgill DP (2014) Effect of negative pressure wound therapy on wound healing. Current Problems in Surgery, 51 (301-331)
15. Huljev D (2013) Terapija negativnim tlakom – potporna metoda liječenja kronične rane. Acta Med Croatica, 67 (Supl.1) 89-94
16. Huljev D, Novinščak T, Gverić T, Oberhofer D, Triller C (2011) NPWT – terapija negativnim tlakom. Acta Med Croatica, 65 (Supl.2) 81-86
17. Joseph L, Jeanmonod RK (2014) Delayed Presentation of Deep Sternal Wound Infection. West J Emerg Med, 15(2)134-136
18. Kawajiri H, Aeba R, Takaki H, Yozu R, Iwata S (2014) Negative pressure therapy for post-sternotomy wound infections in young children. Interactive CardioVascular and Thoracic Surgery 19: 102-106
19. Kučičec-Tepeš N, Antolić S (2014) Prepoznavanje i liječenje infekcije kronične rane: Acta Med Croatica, 69 (Supl. 1) 51-57
20. Kutschka I, Dziadzka S, El Essawi A, Flory PJ, Harringer (2006) Vacuum Therapy in Sternal Wound Infection. The Theory and Practice of Vacuum Therapy. Scientific Basis, Indications for use, Case reports, Practical Advice. Germany, Deutsche Nationalbibliografie

21. Lemaigen A, Birgand G, Ghodhbane W et al. (2015) Sternal wound infection after cardiac surgery: incidence and risk factors according to clinical presentation. *Clin Microbiol Infect*, 21(7):674e11-8. doi: 10.1016/j.cmi
22. Li T, Zhang L, Han Li et al. (2015) Early application of negative pressure wound therapy to acute wound contaminated with *Staphylococcus Aureus*: An effective approach to preventing biofilm formation. *Experimental and Therapeutic Med* 11: 769-776
23. Marinović M, Španjol J, Fumić N, Bakota B, Pin M, Čukelj F (2014) Primjena novih materijala u liječenju kroničnih postraumatskih rana. *Acta Med Croatica*, 68 (Supl.1) 75-80
24. Morsiaki A, Hosono M, Marukami T et al. (2016) Effect of negative pressure wound therapy followed by tissue flaps for deep sternal wound infection after cardiovascular surgery: propensity score matching analysis. *Interact CardioVasc Surg* doi: 10.1093/icvts/ivw141
25. Obdejin MC, Lichtendahl DH, Boer WJ (1999) Vacuum-assisted closure in the treatment of poststernotomy mediastinitis. *Ann Thorac Surg* 68:2358-60
26. Singh K, Anderson E, Harper, GJ (2011) Overview and Management of Sternal Wound Infections; *Seminars in plastic surgery* 25(1):25-33
27. Sjögren J, Gustafsson R, Wackenfors A (2008) Effects of vacuum-assisted closure on central hemodynamics in a sternotomy wound model. *ICVTS* 3:666
28. Talbot TR (2005) Diabetes mellitus and cardiothoracic surgical site infections. *Am J Infect Control* 33:353-9
29. Tarzia V, Massimiliano C, Bortolussi G et al. (2014) Impact of vacuum-assisted closure therapy on outcomes of sternal wound dehiscence. *Interactive CardioVascular and Thoracic Surgery* 19: 70-75
30. Tunuković S, Franjić F (2016) *Obloge za rane. Rane - principi i postupci liječenja. Nastavni tekstovi 11. poslijediplomskog tečaja I. kategorije, KB Dubrava, Zagreb*
31. Wickline S, Zalman SA (2013) Wound heal better when debrided often. *Continuing Medical Education. Perelman School of Medicine, University of Pennsylvania*

32. White RA, Miki RA, Kazmier P, Anglen JO, (2005) Vacuum-assisted closure complicated by erosion and hemorrhage of the anterior tibial artery. J Orthop Trauma, 19 (1): 56-9
33. Wild T (2003) Consensus of the German and Austrian societies for wound healing and wound management on vacuum closure and the VAC treatment unit. MMW Fortschr Med, 145 (Supl 3) 97-101
34. Willy C (2006) The Theory and Practice of Vacuum Therapy. Scientific Basis, Indications for use, Case reports, Practical Advice. Germany, Deutsche Nationalbibliografie
35. Žic R, Rudman F, Budi S, Vlajčić Z, Milanović R, Martić K, Stanec Z (2016) Rekonstrukcija ozljeda okrajina (opći principi). Rane - principi i postupci liječenja. Nastavni tekstovi 11. poslijediplomskog tečaja I. kategorije, KB Dubrava, Zagreb
36. priručnik „The principles of V.A.C. therapy“ (2007) KCI. Dostupno na:  
[www.kci-medical.sg/.../Satellite?...filename%3D556%252F807%](http://www.kci-medical.sg/.../Satellite?...filename%3D556%252F807%) [16.lipnja 2016.]
37. NICE Clinical Guidelines (2008) No 74. Surgical Site Infection. Prevention and Treatment of SSI. National Collaborating Centre for Women's and Children's Health (UK), London: [RCOG Press](http://www.rcog.org.uk/); ISBN-13: 978-1-904752-69-1 Dostupno na:  
<http://www.ncbi.nlm.nih.gov/books/NBK53731/> [15.kolovoza 2016.]
38. <http://www.medcoamerica.com/universal-npwt-black-foam-dressing-kits.html>[18.rujan 2016.]
39. <http://www.kci-medical.com> [18.rujan 2016.]

## **7. ZAHVALA**

Zahvaljujem mentoru prof.dr.sc. Srećku Budiju na vođenje i usmjeravanje koje mi je pružio prilikom izrade ovog diplomskog rada. Također zahvaljujem članovima Povjerenstva prof.dr.sc. Radi Žicu te dr.sc. Tomislavu Meštroviću na vremenu uloženom za ocjenjivanje rada.

Zahvaljujem radnim kolegama na razumijevanju i podršci tijekom mog školovanja.

Osobito zahvaljujem svojoj obitelji na poticaju i motivaciji.

# ŽIVOTOPIS

Ime i prezime: Nera Fumić

Datum i mjesto rođenja: 25.11.1984., Rijeka, Hrvatska

Obrazovanje: 1999.-2003. Medicinska škola u Rijeci  
2009.-2012. Medicinski fakultet u Rijeci  
Stručni studij sestrinstva

Radno iskustvo: 2004.- KBC Rijeka, Klinika za kirurgiju  
Odjel urologije (2005.)  
Zavod za traumatologiju  
Zavod za kardijalnu kirurgiju  
Zavod za opću i onkološku kirurgiju  
Odjel plastične i rekonstrukcijske kirurgije  
Odjel za kvalitetu zdravstvene njege  
Predstavnik Povjerenstva za prevenciju i liječenje dekubitusa

Članstva: Hrvatska komora medicinskih sestara, HKMS  
Hrvatska udruga za rane, HUR  
Hrvatska udruga medicinskih sestara, HUMS  
European wound management association, EWMA  
Hrvatsko antropološko društvo, HAD  
Hrvatsko društvo medicinskih sestara anestezije,  
reanimacije, intenzivne skrbi i transfuzije, HDMSARIST