

Suvremena radiološka dijagnostika upalnih crijevnih bolesti

Velenik, Mia Matea

Master's thesis / Diplomski rad

2024

Degree Grantor / Ustanova koja je dodijelila akademski / stručni stupanj: **University of Zagreb, School of Medicine / Sveučilište u Zagrebu, Medicinski fakultet**

Permanent link / Trajna poveznica: <https://um.nsk.hr/um:nbn:hr:105:051381>

Rights / Prava: [In copyright](#) / [Zaštićeno autorskim pravom.](#)

Download date / Datum preuzimanja: **2024-09-30**



Repository / Repozitorij:

[Dr Med - University of Zagreb School of Medicine Digital Repository](#)



Sveučilište u Zagrebu

Medicinski fakultet

Mia Matea Velenik

Suvremena radiološka dijagnostika upalnih crijevnih bolesti

Diplomski rad



Zagreb, 2024.

Ovaj diplomski rad izrađen je u Kliničkom zavodu za dijagnostičku i intervencijsku radiologiju KB Dubrava pod vodstvom izv. prof. prim. dr. sc. Jelene Popić, dr.med. i predan je na ocjenu u akademskoj godini 2023./2024.

KRATICE

CB – Crohnova bolest

CEUS – eng. contrast-enhanced ultrasound (ultrazvuk s kontrastom)

CT – eng. computerized tomography (kompjutorizirana tomografija)

CTC – eng. computerized tomography colonography (CT kolonografija)

CTE – eng. computerized tomography enterography (CT enterografija)

DC – debelo crijevo

DWI – eng. diffusion weighted imagin (difuzijski ponderirana slika)

GI – gastrointestinalni

IBD – eng. inflammatory bowel disease (upalna crijevna bolest)

MR – magnetna rezonancija

MRI – eng. magnetic resonance imaging (oslikavanje magnetnom rezonancijom)

MRC – eng. magnetic resonance colonography (MR kolonografija)

MRE – MR enterografija

MT – eng. magnetization transfer (prijenos magnetizacije)

SICUS – eng. small intestine contrast-enhanced ultrasound (ultrazvuk tankog crijeva s kontrastom)

T1 – prva faza relaksacije

T2 – druga faza relaksacije

TC – tanko crijevo

UCB – upalna crijevna bolest

UK – ulcerozni kolitis

UZV – ultrazvuk

VC – eng. virtual colonoscopy (virtualna kolonoskopija)

Tablica sadržaja

KRATICE	
SAŽETAK	
SUMMARY	
1. Uvod	1
2. Osnovni pojmovi o upalnim crijevnim bolestima	2
2.1 Crohnova bolest.....	2
2.2. Ulcerozni kolitis	3
2.3. Klinička manifestacija	3
2.4. Neradiološke dijagnostičke metode upalnih crijevnih bolesti	4
3. Radiološke metode dijagnostike	5
3.1 Nativna snimka abdomena	5
3.2 Konvencionalne radiološke metode	5
3.2.1 Pasaža tankog crijeva.....	5
3.2.2 Enterokliza	6
3.2.3 Irigografija	6
3.3. Ultrazvuk.....	8
3.4. Kompjutorizirana tomografija.....	10
3.4.1. CT enterografija.....	11
3.4.2. CT enterokliza	12
3.4.3 CT kolonografija	12
3.5 Magnetna rezonancija.....	17
3.5.1 MR enterografija	17
3.5.2 MR enterokliza	19
3.5.3 MR fistulografija	20
3.5.4. MR kolonografija	21
4. Zaključak	25
5. Zahvale	26
6. Literatura.....	27
7. Životopis	32

SAŽETAK

Suvremena radiološka dijagnostika upalnih crijevnih bolesti

Mia Matea Velenik

Upalne crijevne bolesti (UCB) označava skupinu kroničnih bolesti koje zahvaćaju dio ili cijeli probavni trakt. Glavne kliničke entitete čine Crohnova bolest i ulcerozni kolitis, te su obje multifaktorijalne etiologije. Karakterizirane su protrahiranim tijekom s periodima remisije i relapsa, te se preklapaju u nekim simptomima gastrointestinalnog distresa, poput boli u abdomenu, čestih proljeva i umora. Obrada pacijenata uključuje klinički pregled, endoskopiju, histološku, radiološku te biokemijske pretrage. Glavna metoda za postavljanje dijagnoze je trenutno ileokolonoskopija s biopsijom za patohistološku analizu, no slojevne pretrage poput kompjutorizirane tomografije (CT) i magnetne rezonancije (MR) dobivaju na važnosti u obradi i praćenju pacijenata s UCB. Slojevne pretrage korisne su za analizu intra- i ekstraluminalnih promjena u gastrointestinalnom traktu, uz mogućnost analize ekstraintestinalnih manifestacija bolesti i stanja upale (aktivna ili kronična). Konvencionalne radiološke metode (pasaža tankog crijeva, enterokliza, irigografija) uvelike su napuštene u današnjici zbog kompleksnosti izvođenja i velike doze ionizirajućeg zračenja, a niže su osjetljivosti i specifičnosti od modernih slojevnih pretraga. CT uređaji široko su dostupni te daju slike visoke rezolucije u vrlo kratkom vremenu, što ih čini pogodnim i za hitna stanja, no kao negativna strana ostaje izlaganje pacijenta ionizirajućem zračenju. Osim snimanja CT-a abdomena i pelvisa, razvijeni su i protokoli CT enterografije, enteroklize i kolonografije. Pretrage koje uključuju MR dobivaju na većoj važnosti zbog manjka ionizirajućeg zračenja, čineći ih tako pogodnijima kod pedijatrijske populacije. Brojni modaliteti snimanja omogućuju analizu različitih mekih tkiva i procjenu upalnih stanja. MR enterografija pokazala se kao zlatni standard u procjeni Crohnove bolesti. Glavni nedostaci MR-a su visoka cijena izvođenja, vremensko trajanje pretrage, ima više respiratornih artefakata i postojanje kontraindikacije u primjeni kod prisutnih feromagnetnih stranih tijela. CT i MR omogućuju snimanje probavnog trakta u cijelosti na neinvazivan način. Ultrazvuk (UZV) se zasad manje koristi zbog varijabilnosti u osjetljivosti i specifičnosti, te ograničenih dijelova probavne cijevi koji su dostupni pregledu, no prednost su mu široka dostupnost, niža cijena, nije invazivan i ne koristi ionizirajuće zračenje.

Ključne riječi: upalne crijevne bolesti, Crohnova bolest, ulcerozni kolitis, radiološke metode, kompjutorizirana tomografija, magnetna rezonancija, ultrazvuk

SUMMARY

Contemporary radiology diagnostics of inflammatory bowel disease

Mia Matea Velenik

Inflammatory bowel disease (IBD) defines a group of chronic disease which affect part or the entirety of the gastrointestinal tract. The main clinical presentations are Crohn's disease and ulcerative colitis, both being of multifactorial etiology. They are characterized by a prolonged clinical course with periods of remission and relapse, overlapping in some symptoms of gastrointestinal distress, such as abdominal pain, diarrhea and fatigue. Patient workup includes physical examination, endoscopy, histological, radiological and biochemical testing. The main method of diagnosing is currently ileocolonoscopy with biopsy for patohistological analysis, but cross-sectional imaging like computerized tomography (CT) and magnetic resonance imaging (MRI) is gaining importance in diagnostics and follow-up of patients with IBD. Cross-sectional imaging is useful for analysis of both intra- and extraluminal changes in the gastrointestinal tract, with the ability of analyzing extraintestinal manifestations of disease and inflammatory status (active or chronic). Conventional radiological imaging (small bowel follow-through, enteroclysis, barium enema) are largely abandoned today because of procedural complexity and large doses of ionizing radiation, with lower sensibility and specificity than modern cross-sectional imaging. CT is widely available and give high resolution images in a very short time span, which makes them applicable in emergency situations, but their negative side is exposure to ionizing radiation. Aside from standard CT-s of the abdomen and pelvis, protocols like CT enterography, enteroclysis and colonography have also been developed. MRI imaging is gaining importance because of the lack of ionizing radiation, making it suitable for the pediatric population. Numerous imaging modalities allow for soft-tissue analysis and assessment of inflammation. MR enterography has shown to be the gold standard for Crohn's disease evaluation. The main problems with MRI are high costs, longer acquisition times, more respiratory artifacts and being contraindicated in patients with ferromagnetic foreign bodies. CT and MRI allow for imaging the entirety of the gastrointestinal tract in a noninvasive way. Ultrasound (US) is currently less used because of variability in sensitivity and specificity, and limitations on which parts of the bowel are accessible to visualize, but the main advantages are wide availability, lower costs, it is noninvasive and doesn't use ionizing radiation.

1. Uvod

Termin upalne crijevne bolesti (UCB) označava kliničke entitete Crohnove bolesti (CB) i ulceroznog kolitisa (UK). Obje bolesti su kroničnog tijeka, označene periodima relapsa i remisije (1). UCB se dijagnosticira kombinacijom endoskopskih, histoloških, radioloških i biokemijskih pretraga. Ileokolonoskopija s uzimanjem tkiva za biopsiju zlatni je standard postavljanja inicijalne dijagnoze, a slojevne pretrage poput kompjutorizirane tomografije (CT), magnetne rezonancije (MR) i ultrazvuka (UZV) koriste se komplementarno endoskopiji. Glavna prednost radioloških tehnika je što vizualizacija promjena nije ograničena samo na unutrašnjost crijevnog lumena, već je moguće prikazivati ekstraintestinalne manifestacije UCB (2).

UCB velikim dijelom zahvaćaju mlađu populaciju (15 – 30 godina) i kroničnog su tijeka, što znači da pacijent biva izložen velikom broju dijagnostičkih pretraga u toku života. S porastom incidencije u razvijenim zemljama, javlja se potreba za pravovremenom i preciznom dijagnostikom kako bi se stanje adekvatno liječilo i spriječile česte komplikacije bolesti (3). Patogeneza UCB je multifaktorijalna i nastanak je povezan s okolišnim i genetskim faktorima, promjenama crijevne mikrobiote i neadekvatnim odgovorom imunološkog sustava, stvarajući tako upalu s posljedičnom fibrozom (4).

Osim uvida u ekstraintestinalne manifestacije UCB, radiološke metode mogu biti jeftinije, jednostavnije za pacijenta i operatera, manje invazivne i ugodnije, ovisno o modalitetu snimanja. Važne su kao i alternativa endoskopiji u stanjima kad je ona nepotpuna ili kontraindicirana, primjerice u hitnim stanjima gdje je CT metoda izbora. Uz samo postavljanje dijagnoze, radiološke se metode mogu koristiti u procjeni upalne aktivnosti bolesti, praćenju odgovora na terapiju te u predoperativnoj obradi pacijenata (5).

Cilj ovog rada je prikazati suvremeno korištene radiološke metode u dijagnostici UCB, njihove međusobne prednosti i indikacije, te njihova ograničenja, opasnosti i slučajeve kada je pretraga kontraindicirana.

2. Osnovni pojmovi o upalnim crijevnim bolestima

Kod upalnih bolesti crijeva, razlikujemo Crohnovu bolest (CB) i ulcerozni kolitis (UK). Obje bolesti su karakterizirane kroničnom upalom crijeva, protražiranog su tijekom s razdobljima remisije i relapsa. Uzrok nastajanja same upale nije u potpunosti razjašnjen, no pretpostavlja se multifaktorijalna etiologija s genetskom i okolišnom komponentom. Uz to, oboljeli pokazuju pojačan T-stanični imunski odgovor i u CB i u UK. S druge strane, rizik za obolijevanje od UCB se povećava uzimanjem lijekova koji remete mikrobiom crijeva (antibiotici, nesteroidni antireumatski lijekovi, statini) kao i zapadnjački način prehrane s niskim udjelom dijetalnih vlakana i visokim unosom mesnih prerađevina i masti. (6). Međutim, razlikuju se u tome što ulcerozni kolitis zahvaća isključivo kolon, dok Crohnova bolest može zahvatiti bilo koji dio probavne cijevi, od usne šupljine do anusa. Muškarci i žene su podjednako zahvaćeni, s nešto većom učestalosti CB u ženskog spola (1).

2.1 Crohnova bolest

Crohnova bolest bilježi porast incidencije u zapadnim državama svijeta (1). Najčešće zahvaćeni dio gastrointestinalnog trakta, u 50 % slučajeva (7) su istovremeno terminalni ileum i desni kolon, no mogu biti zahvaćeni i zasebno, zatim jejunum i ileum. Pojava isključivo perianalne bolesti je nešto rjeđa. U slučaju izoliranog zahvaćanja samo debelog crijeva, bolest nazivamo Crohnov kolitis (8). CB pokazuje bimodalnu distribuciju, s jednim vrškom incidencije u mlađoj dobnoj skupini između 15 i 30 godina, često u socioekonomski razvijenijim državama Europske Unije i SAD-a. Drugi vršak incidencije pojavljuje se u dobnoj skupini starijoj od 60. godina (8).

Upala započinje u crijevnim kriptama, gdje nastaju mikroapscesi i za bolest tipični aftozni ulkusi. Upalni se proces širi crijevnom stijenkom dovodeći tako do stvaranja linearnih poprečnih i uzdužnih ulceracija različite dubine. Zbog granuloma i navedenih ulceracija, sluznica ima izgled „kaldrme“ (*eng. „cobblestone“*) (8). Karakteristična je pojava dijelova zdravih segmenata crijeva između onih zahvaćenim upalom, što se naziva pojava „skip“ iliti „preskakućih“ lezija (9). Osim same crijevne sluznice, granulomatozna upala se širi i transmuralno zahvaća ostatak stijenke, uz mogućnost ektramuralnog širenja u okolne limfne čvorove i masno tkivo. Takvim širenjem dovodi do lokalnih komplikacija u vidu apscesa, nakupljanja slobodnog intestinalnog sadržaja ili fistula s drugim dijelovima crijeva, s mokraćnim mjehurom, uterusom, vaginom, ili sinusa s kožom perineuma. (1,8)

2.2. Ulcerozni kolitis

Slično CB, ulcerozni kolitis kronična je upalna bolest crijevne stijenke. No, za razliku od CB, ograničena je na kolon, prvenstveno zahvaćajući rektum (proktitis) s oralnim širenjem u ostatak debelog crijeva, kojeg može u potpunosti zahvatiti što onda nazivamo pankolitis (1). Najčešća manifestacija je u vidu proktitisa, zatim ga slijede ljevostrani kolitis te posljednje pankolitis. Osim toga, zahvatiti može i terminalni ileum. Ova pojava se naziva *back-wash* ileitis te se pojavljuje kod otprilike 6 % bolesnika (10). Kao i CB, češća je u mlađoj dobnoj skupini, te je blažeg kliničkog tijeka ako se pojavi u starijoj dobi. UK je češći kod osoba koje ne puše, što ga razlikuje od CB.

Bolest je ograničena na crijevnu sluznicu i podsluznicu, što se razlikuje od CB koja zahvaća i muskularis mukoze i seroznu ovojnici (8). Upala se sluznicom širi kontinuirano te se jasno vidi granica zdravog i upaljenog tkiva. Kod dugotrajne bolesti, stvaraju se pseudopolipi koji su ustvari područja hipertrofije sluznice izmiješane s područjima atrofije. Upala u kriptama (kriptitis) dovodi do formacije tipičnih kriptalnih apscesa, što uz upalu lamine proprije i gubitka vrčastih stanica koje proizvode sluz može stvoriti predispoziciju za displaziju i posljedično karcinom kolona. (1)

2.3. Klinička manifestacija

CB se uglavnom prezentira bolom u abdomenu, vodenastim stolicama i gubitkom na tjelesnoj težini. Bol popušta nakon pražnjenja crijeva, te se često javlja u donjem desnom kvadrantu (terminalni ileitis), što može izazvati sumnju na akutni apendicitis. Proljevi su često intermitentni, s periodima remisije i relapsa, što produljuje vrijeme od nastupa simptoma do dijagnoze. Gubitak na tjelesnoj masi se javlja što radi malapsorpcije zbog zahvaćanja tankog crijeva, što zbog gubitka apetita i čestih proljeva (6). Od općih simptoma javljaju se umor i blagi febrilitet. Moguće su i ekstraintestinalne manifestacije poput artritisa, konjunktivitisa i erythema nodosum.

UK se najčešće manifestira kao učestali krvavo-sluzavi proljevi. Učestalost istih je povezana s razinom upale u crijevu. Što je veći dio crijeva zahvaćen, stolice su obilnije s većom količinom krvi (6). 15% pacijenata se prezentira s fulminantnim kolitisom, koji rezultira s toksičnim megakolonom (dilatacija poprečnog kolona > 5 cm) (8). Zbog upale, moguće su strikture kolona, koje dovode do abdominalne boli. Ekstraintestinalne manifestacije su moguće, no rjeđe nego kod CB.

2.4. Neradiološke dijagnostičke metode upalnih crijevnih bolesti

Od neradioloških dijagnostičkih metoda ističu se endoskopske metode prikazivanja. Osim same dijagnostike, ove metode su korisne u praćenju učinka terapije i progresije bolesti. Koriste se kolonoskopija, s vizualizacijom ileuma (ileoskopija) u slučaju CB. Ovim putem može se uzeti biopat tkiva za histološku analizu tkiva. Osim razlikovanja UCB, mogu se dijagnostički isključiti drugi uzroci kolitisa. Fleksibilna sigmoidoskopija ima svoju ulogu u slučaju kontraindicirane kolonoskopije, primjerice kod toksičnog megakolona, ali s ograničenijom vizualizacijom. Međutim, ove pretrage ne daju nam uvid u ekstraintestinalne znakove bolesti.

Gornji dio GI trakta zahvaćen je u do 16 % slučajeva oboljelih od CB, no ezofagogastroduodenoskopija (EGD) nije rutinska pretraga za UCB već se u pravilu učini kao dio dijagnostike prije postavljanja dijagnoze upalne bolesti, zbog preklapanja simptoma GI distresa. Ovom metodom se također mogu uzimati bioptati ezofagusa, želuca i duodenuma ako sumnjamo na proširenost upale na gornji GI trakt.

Najnovija metoda je endoskopija video-kapsulom (*eng. VCE – video capsule endoscopy*). Glavna prednost metode je neinvazivnost, no kontraindicirana je kod pacijenta sa strikturama. Negativna strana ove pretrage je nemogućnost biopsije. (11)

3. Radiološke metode dijagnostike

Radiološke metode dijagnostike standard su moderne dijagnostike UCB. Osim postavljanja dijagnoze, koriste se za procjenu stadija bolesti, procjenu aktivnosti upale te praćenje odgovora na terapiju.

3.1 Nativna snimka abdomena

Nativna snimka abdomena obično je prva pretraga kod pacijenta koji se prezentira s abdominalnom boli. Unatoč ograničenjima same pretrage, i dalje ima svoju ulogu u dijagnostici UCB. Mogu se prikazati suženja i dilatacije crijeva, perforacija, zadebljanje stijenke crijeva te gubitak haustracija (12). Pretraga je posebice važna zbog pravovremenog dijagnosticiranja toksičnog megakolona (13). Međutim, nije moguće postaviti konačnu dijagnozu.

Prikazati se može slobodan zrak u abdomenu u vidu pneumoperitoneuma, što upućuje na perforaciju šupljeg organa, „*thumbprinting*“, znak zadebljanja stijenke kolona koji se vide kao prosvijetljena područja u lumenu debelog crijeva. Megakolon vidimo kao dilataciju lumena kolona veću od 6 cm (12). Postoji i znak olovne cijevi (eng. *lead pipe sign*), gdje u potpunosti vidimo gubitak haustracija zahvaćenog dijela debelog crijeva (DC), koje onda ima gladak izgled (14).

3.2 Konvencionalne radiološke metode

Konvencionalne metode ubrajaju pasažu tankog crijeva barijevom kašom, enteroklizisu i irigografiju. U pretragama se koristi barijev sulfat kao kontrastno sredstvo zbog svojstva oblaganja sluznice. Moguće je uz barijev sulfat napraviti insuflaciju zraka kako bi dobili dvostruki kontrast kod pregleda želuca, duodenuma i kolona (8). Ove su pretrage danas većinski opsolentne u prikazivanju tankog i debelog crijeva, već se koriste za druge dijelove GI trakta i kod pedijatrijske populacije (8).

3.2.1 Pasaža tankog crijeva

Pasaža tankog crijeva je konvencionalna metoda koja uključuje oralnu administraciju otopine barijeva sulfata na tašte, te se potom vrše dijaskopske snimke abdomena dok se kontrast ne prikaže u terminalnom ileumu. U slučaju sumnje na perforaciju u crijevnoj stijenci, moguća je uporaba vodotopivog kontrastnog sredstva (15). Može se, ali ne mora nužno prikazivati i gornji GI trakt. Sam prolazak kroz TC traje između dva do tri sata, a sumacija dijaskopskih snimki je 4-5 minuta. Pretraga nam daje uvid u položaj vijuga, izgled

Kerkringovih nabora, pasažu tj. njezinu usporenost (>6 sati) ili ubrzanost (<1 sat) (8). Mogu se prikazati strikture, crijevna opstrukcija te prikaz divertikula i tumorskih tvorbi. Pretraga je u prošlosti bila standardna u evaluaciji UCB, no izgubila je na značaju uslijed razvitka CT-a i MR-a. Pasažom se ne postiže dobra distenzija vijuga, manje strikture i ulkusi su slabije vidljivi te kontrast se može ispuštati kroz pilorus intermitentno, što prekida kontinuitet kontrastnog prikaza (15).

Kod CB se pri zahvaćenosti TC mogu prikazati suženja lumena uslijed striktura ili spazma muskulature, ulceracije, već spomenuti *cobblestone* izgled sluznice, formirani apscesi i fistule te zadebljanja sluznice uslijed upale koji upućuju na transmuralnu upalu (12).

3.2.2 Enterokliza

Enterokliza je metoda slikovnog prikazivanja TC, koja se danas rijetko koristi. Pretraga se vrši uvođenjem nazojejunalnog katetera u crijevo pod fluoroskopskom kontrolom, nakon čega se insufliraju otopina barijeva sulfata te zrak ili metilceluloza kako bi dobili prikaz s dvostrukim kontrastom. Pretragom se dobro prikazuje upala u sluznici. Nedostatak pretrage su njezina invazivnost, te činjenica da uvođenje nazojejunalnog katetera zahtijeva sedaciju i intubaciju (16). Uz navedeno, pacijent prima veću dozu zračenja nego kod pasaže tankog crijeva, što daljnje ograničava upotrebu navedene metode.

3.2.3 Irigografija

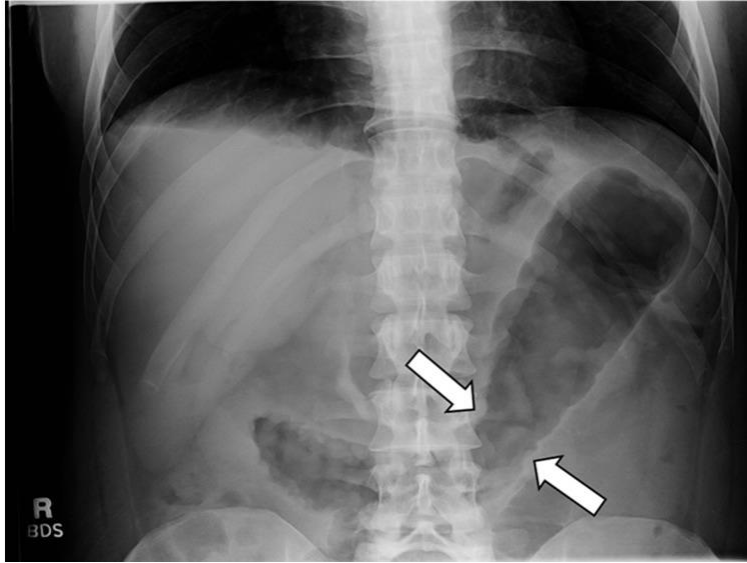
Irigografija je konvencionalna radiološka metoda koja se koristi u prikazivanju debelog crijeva. Samoj pretrazi prethodi dvodnevno čišćenje debelog crijeva, slično pripremi za kolonoskopiju. Rektalnom klizmom se u DC prvo insuflira barij, u pravilu do prve polovice transverzalnog kolona, nakon čega slijedi insuflacija zraka. Ovom metodom prikazuje se cijela duljina DC, te omogućuje nam vidjeti prisutnost haustracija i mogućnost distendibilnosti; naime, patološki segmenti nemaju tu mogućnost (8).

Indikacija je danas najčešće u slučaju neuspjele kolonoskopije, bilo zbog nemogućnosti prikazivanja DC u cijelosti do cekuma ili suženja kroz koje kolonoskop ne uspijeva proći. Kod UCB, može se koristiti kod sumnje na UK ili CB koji zahvaća kolon.

U oboljelih od blagog oblika UK, moguće je vidjeti sitno granulirani izgled kolona uslijed edema sluznice, ili retikularni uzorak s nakupinama barija u mikroulceracijama. Kod težeg oblika bolesti, vidljivo je skraćivanje kolona, ulkusi, gubitak haustracija, pseudopolipi i

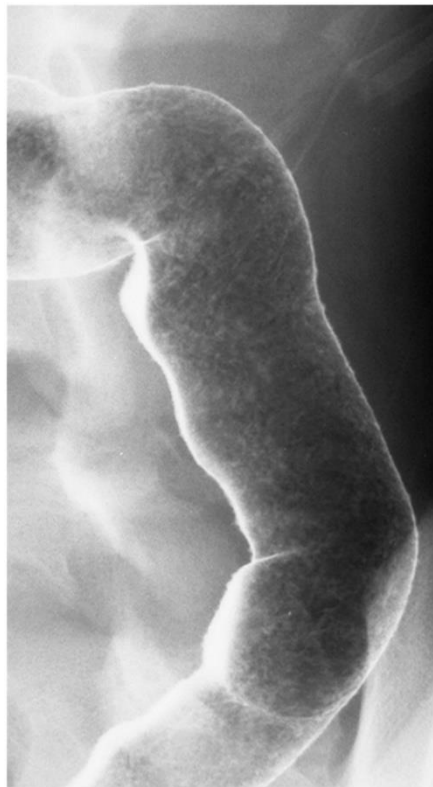suženje lumena. Pretragu bi trebalo izbjegavati kod sumnje na toksični megakolon i perforaciju (12).

(a)



Slika 1 Nativna snimka abdomena s „thumbprinting“ uzorkom (strelice) zbog edema stijenke.

Prema Deepak i Bruining (2014), str. 170 (17)



Slika 2 Irigografija s prikazom granularne mukoze kod aktivnog UK, prema Deepak i

Bruining (2014), str. 171 (18)

3.3. Ultrazvuk

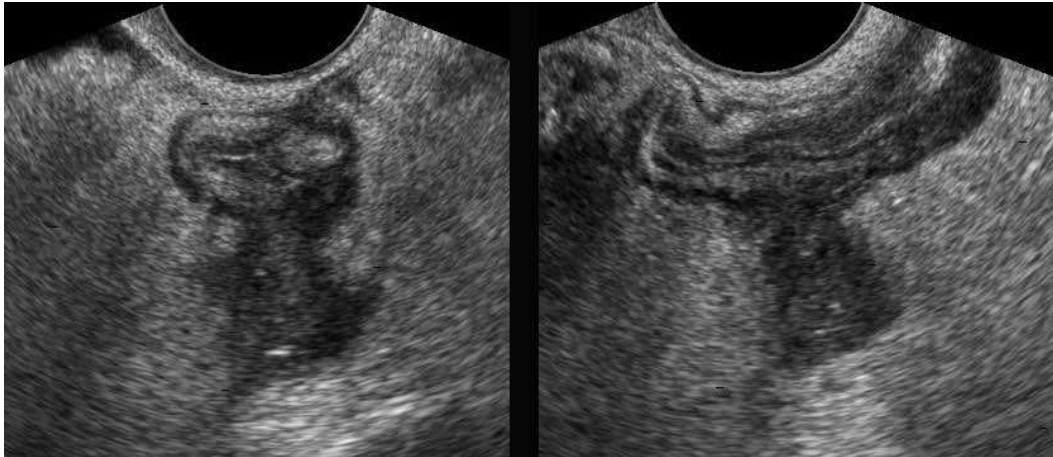
Ultrazvuk (UZV) sve je češće prisutan u obradi pacijenata s UCB. Pretraga je lako dostupna, brza za izvođenje kod akutnih zbivanja, ne izlaže pacijenta ionizirajućem zračenju te omogućava prikaz u stvarnom vremenu (16). S druge strane, nalaz ovisi o vještini i iskustvu operatora. Poželjno je da je pacijent u gladovanju barem 6 sati prije pretrage, a da neposredno prije pretrage popije 1 L vode ili 50 %-tne otopine manitola što distendira crijeva i smanjuje prisutnost zraka, kako bi postigli prikladnu vizualizaciju patoloških promjena (8,16).

Kod dijagnostike UCB koristi se ultrazvuk visoke frekvencije (5-17 MHz) s linearnom sondom. Time je omogućen bolji prikaz debljine crijevne stijenke i bolje razlučivanje slojeva stijenke. Ultrazvukom nije moguće dobiti uvid u cijeli kontinuitet crijeva, te se razlikuje vidljivost pojedinih segmenata. Primjerice, ileocekalnu regiju te sigmoid je uvijek moguće prikazati, dok su fleksure DC teže vidljive. Transabdominalnim ultrazvukom nije moguće prikazati rektum i analno područje, no može se upotrijebiti transperinealni UZV (12).

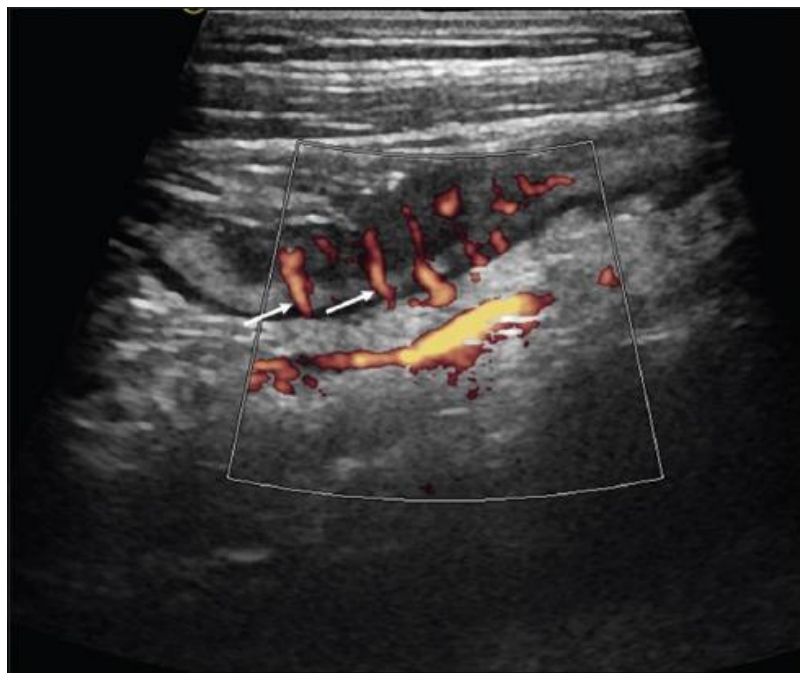
Uporaba kontrastnog sredstva, u ovom slučaju intravenskih mikromjehurića zraka (eng. *contrast enhanced ultrasound* – CEUS), te color doppler i power doppler modaliteta poboljšava dijagnostičku osjetljivost pretrage (19). Korištenjem CEUS modaliteta dobivamo bolji uvid u perfuziju i vaskularizaciju te se preciznije razlikuju inflamatorne od fibrostenotičkih lezija, što nam daje puno bolji uvid u aktivnost CB. SICUS (eng. *small intestine contrast-enhanced ultrasound* - UZV tankog crijeva s kontrastom, u ovom slučaju peroralnim) pokazao se boljim od pasaže tankog crijeva u prikazivanju ekstraintestinalnih promjena, s nižim troškovima izvođenja od magnetske rezonancije (MR). Pretraga je od osobite važnosti za pedijatrijsku populaciju, jer ileokolonoskopija zahtijeva opću anesteziju, a MR je teže izvediv zbog duljine snimanja. Power doppler modalitet daje nam uvid u vaskularizaciju crijevne stijenke, što korelira s aktivnošću CB (20).

Zbog nemogućnosti praćenja cijele dužine crijeva, UZV ima svoju ulogu pretežito u akutnim stanjima ili kod pacijenata koji su napravili CT ili MR enterografiju. Zdrava crijevna stijenka je u transverzalnom presjeku široka 2-5 mm i sastoji se od 5 naizmjenično hipo- i hiperehogena koncentrična sloja. UCB se manifestira kao zadebljanje > 3 mm s gubitkom prepoznatljivosti različitih slojeva. Kod UK se ipak naziru dublji slojevi stijenke, no kod CB se zbog transmuralne upale gube, što zbog masne infiltracije, fibroze ili edema. Crijevo

pokazuje difuznu hipoehogenost s centralnom hiperehogenom linijom – stenotičnim lumenom (16). Ovaj znak se naziva „znak mete“ (eng. *target sign*) i karakterističan je za Crohnovu bolest. Proksimalno od hiperehogenih striktura u lumenu mogu se vidjeti pojačana peristaltika i dilatacija segmenta crijeva (21).



Slika 3 Aktivna upala u terminalnom ileumu kod CB. Prisutna hipoehogena demarkacija izvan stijenke crijeva upućuje na formirani apsces. Preuzeto od: Radiology Assistant (22)



Slika 4 Power doppler (10 MHz) terminalnog ileuma kod CB. Prisutan znak češlja u mezenterijalnoj vaskulaturi (strelice). Prema Kucharzik, Kannengiesser i Petersen (2017), str. 136 (23).

3.4. Kompjutorizirana tomografija

Zahvaljujući širokoj dostupnosti i brzini izvođenja, CT je postao metoda izbora u dijagnostici akutnih i kroničnih zbivanja u abdomenu, uključivši i UCB. Osim detekcije promjena unutar probavnog trakta, daje nam uvid i u ekstraintestinalne manifestacije bolesti (apscesi, fistule, perforacije, opstrukcija itd.) (20). Razvitkom spiralnog (multidetektorskog) i višeslojnog (MSCT – eng. *multi slice computerised tomography*) omogućen je prikaz većeg volumena tijela s boljom prostornom rezolucijom (24,16). Osjetljivost i specifičnost pretrage se povećavaju uporabom jednog kontrastnog sredstva, međutim konvencionalni CT ostaje metoda izbora kod hitnih stanja i ekstraintestinalnih manifestacija UCB.

Unatoč svojim brojnim prednostima, glavni nedostatak CT-a je doza ionizirajućeg zračenja kojoj je pacijent izložen, koja je višestruko veća od rendgenograma (24). To nam je posebice važno uzeti u obzir kod oboljelih UCB, koji su zbog relapsno-remitirajuće prirode bolesti primorani često ponavljati pretrage, te su u prosjeku mlađi pri postavljanju dijagnoze, što povećava zaživotnu izloženost zračenju (20). Konvencionalni CT abdomena i pelvisa pacijentu isporučuje efektivnu dozu zračenja od otprilike 8 mSv, što je dvostruko veća količina zračenja od godišnjeg pozadinskog zračenja kojem smo prirodno izloženi. Doza primljena tijekom dijagnostičkih pretraga nije dovoljno velika za pojavu determinističkih pojava, koje su predvidive i ovise o dozi, poput nastanka katarakta. No, niže doze ionizirajućeg zračenja su povezane s pojavom stohastičkih učinka zračenja, što inducira pojavu tumorskih stanica u ljudskome tijelu. Suvremeni pristup pacijentu treba nastojati postići ravnotežu između smanjena doze zračenja i zadovoljavajuće kvalitete nalaza, stoga se razvijaju CT protokoli s nižim dozama zračenja (eng. *low dose CT* i *ultra-low-dose CT*). Zbog osobitosti tkiva, niskodozni CT je slabije precizan kao metoda nego npr. u snimkama toraksa (25). Ipak, napretkom tehnologije postepeno se smanjuje količina zračenja isporučena po snimanju, gdje se kod *ultra-low-dose CT*-a smanjuje na manje od 1 mSv (24).

Dijagnostički kriteriji za CB su homogena kontrastna imbibicija sa suženjem lumena, zadebljanjem stijenke, zahvaćenost mezenterija upalom i razmicanje vijuga zbog fibrozno-masne proliferacije. Osim toga, mogu se vizualizirati povećani regionalni limfni čvorovi, apscesi i fistule. Kod UK, vidljivo je zadebljanje stijenke DC, s gubitkom haustracija, te dio crijeva zahvaćen bolešću (8).

3.4.1. CT enterografija

CT enterografija (CTE) neinvazivna je pretraga koja se koristi za poboljšani prikaz crijevne mukoze od standardnog CT prikaza. Moguća je primjena pozitivnog oralnog kontrasta tj. kontrastnog sredstva visoke atenuacije, ili neutralnog tj. sredstvo koje ima atenuaciju sličnu vodi, hipodenzno. Primjena pozitivnog kontrasta daje dobar uvid u defekte punjenja poput striktura i polipa te dobro prikazuje fistule i sinuse, no danas se većinom preferira neutralno, zbog bolje distenzije crijeva, prikaza razine upale crijevne sluznice (posljedično i aktivnosti i stadija bolesti) te moguća je identifikacija GI krvarenja. Uz oralnu primjenu, pacijenti dobivaju i parenteralno jedno kontrastno sredstvo, čije vrijeme aplikacije i duljina primjene određuju kvalitetu prikaza crijevne stijenke. Ipak, u slučaju nemogućnosti primjene IV kontrasta, preferira se metoda s pozitivnim oralnim kontrastnim sredstvom (26).

Pacijent mora prije pretrage biti u gladovanju, te mu se ovisno o tehnici primjenjuje 1,5-2 L kontrastne otopine kroz 40-60 minuta. CTE većinom podrazumijeva snimanje u jednoj fazi – pri primjeni IV kontrasta brzinom od 5 mL/s, crijevna stijenka se najbolje prikazuje 50 s od početka primjene, stoga takvo snimanje nazivamo snimanje u enteričkoj fazi (26). Iako nema znatnih razlika u prikazivanju stanja CB u arterijskoj ili venskoj fazi, višefazno snimanje (eng. mpCTE – *multiphase CTE*) može biti korisno u detekciji lezija koje uzrokuju okultno krvarenje (27).

U slučaju Crohnove bolesti, hiperdenzna crijevna sluznica je najosjetljiviji znak aktivne upale. Atenuacija iznad 109 HU (Hounsfield jedinica) korelira s kliničkim i histološkim značajkama aktivne faze bolesti. Vidljiva je i stratifikacija slojeva stijenke kod primjene IV kontrasta, s izmjenama hiper- i hipodenznog tkiva zbog prisutnosti edema između slojeva crijevne stijenke. Aftozni ulceri su isto pouzdan znak aktivne upale, no teže ih je prikazati bez pozitivnog oralnog kontrastnog sredstva. Najčešći nalaz jest zadebljanje vijuga tankog crijeva, koje je značajno ako prelazi > 3 mm. Visokospecifični znak za aktivnu CB jest tzv. *comb sign* (eng. znak češlja), koji označava prominentnu vasa recta TC te okomito penetriraju stijenku, dajući time izgled zupca na češlju. S druge strane, sakulacije su čest nalaz kod kronične bolesti. Kako bolest pretežito zahvaća mezenterijalnu stranu TC, nastaje asimetrična fibroza koja s povećanjem intraluminalnog tlaka u peristaltici dovodi do formacije sakulacija na antimezenterijalnoj strani. Drugi znakovi kronične upale su fibrozno-masna proliferacija tkiva, pojava striktura i fistula. Apscesi se najčešće pojavljuju u retroperitoneumu ili mezenteriju, te su često povezani sinusnim tračkom s upaljenim segmentom crijeva (26).

U usporedbi s konvencionalnom pasažom tankog crijeva, CTE pokazuje veću osjetljivost, te je pretraga mnogo dostupnija. Usporedivši CTE i endoskopiju video-kapsulom, CTE ima veću osjetljivost i specifičnost te daje nam uvid u ekstraintestinalne manifestacije bolesti. CTE daje bolju prostornu i kontrastnu rezoluciju u odnosu na MR enterografiju, zahvaljujući multiplanarnom snimanju s rezovima debljine manje od 3 mm. Usto se brže izvodi te nije potrebna sedacija kod mlađih pacijenata. Ipak, najveća mana je količina ionizirajućeg zračenja kojoj je pacijent izložen, koja može doseći i 15 mSv, no novije metode snimanja i rekonstrukcije to uvelike smanjuju (16).

3.4.2. CT enterokliza

CT enterokliza je kontrastna pretraga korisna za prikaz tankog crijeva. Samo kontrastno sredstvo može biti neutralno (npr. voda, metilceluloza, polietilen glikol) i primjenjuje se enteralno, uz primjenu intravenoznog jednog kontrasta. Neutralno sredstvo omogućuje bolji uvid u upalnu aktivnost sluznice, debljinu crijevnih stijenki i krvne žile mezenterija. Može se koristiti i samo pozitivni enteralni kontrast (razrijeđena vodena otopina gastrografina) bez IV kontrasta, čime se slabije prikazuje stanje sluznice, ali korisnija je u prikazivanju striktura i fistula. Primjenjuje se 1,500 mL kontrastnog sredstva nazojekunarnim kateterom za enteroklizu pod fluoroskopskom kontrolom, brzinom 100-150 mL/min. Zatim započinje CT faza, tijekom koje se nastavlja primjena oko 500 mL enteralnog kontrasta pri 80 mL/min, kako bi se održala zadovoljavajuća distenzija crijevnih vijugi. CT snimanje započinje topogramom kako bi potvrdili ispravno pozicioniran kateter, te primjenjujemo IV kontrastno sredstvo u slučaju neutralnog enteralnog kontrastnog sredstva (28,29).

Prikaz promjena na sluznici i zadebljanje crijevnih stijenki su usporedive s konvencionalnom enteroklizom, međutim prednost CT enteroklize je u omogućenom prikazivanju ekstraintestinalnih manifestacija bolesti, s puno boljom detekcijom *skip* lezija kod CB. Prisutnost ekstraintestinalnih manifestacija poput apscesa i fistula često znači da će pacijent morati biti podvrgnut kirurškom liječenju u budućnosti, stoga je pravovremena dijagnoza ključna. Glavna prednost spram CT-a abdomena i pelvisa je bolje prikazivanje crijevnih sluznica, no nedostatak pretrage su invazivnost, potreba za sedacijom i veća izloženost ionizirajućem zračenju (30).

3.4.3 CT kolonografija

CT kolonografija (CTC – eng. *CT colonography*), poznata i kao virtualna kolonoskopija (VC – eng. *virtual colonoscopy*), kontrastna je CT pretraga debelog crijeva. Za

pretragu se koristi MDCT (multidetektorski CT uređaj) koji rezultira tankim reznim plohamama i visokorezolutnom slikom (24). Pretraga je neinvazivna i općenito se dobro podnosi, te se većinom upotrebljava kod kolorektalnog karcinoma, no ima svoju ulogu kod dijagnosticiranja UCB, poglavito ulceroznog kolitisa, gdje pretrage poput CTE nisu osobito prikladne.

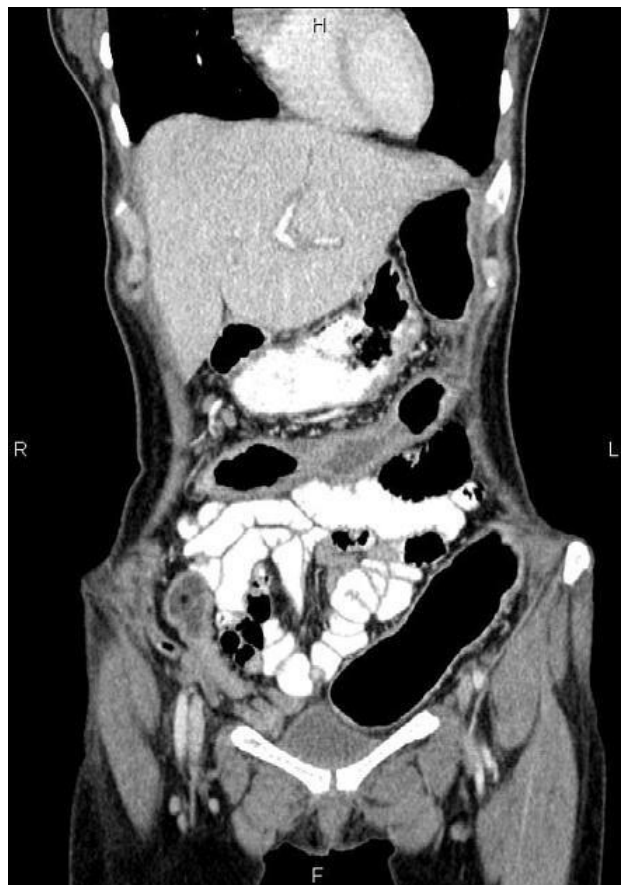Prije same pretrage, kolon treba biti očišćen kao i za klasičnu kolonoskopiju. IV kontrast se ne primjenjuje rutinski, no prikaz je poboljšan ako se vrši „*fecal tagging*“ tj. označavanje mogućih ostataka fekalne mase kontrastnim sredstvom, a za tu se svrhu koristi peroralni kontrast u vidu otopine barijeva sulfata i Gastrografina (31). Poželjno je smanjenje motiliteta crijeva pomoću antispazmodika poput Buscopana ili IV glukagona (32). Snimanje prosječno traje 15 minuta, dok pacijent leži na leđima i na trbuhu (24). Za postizanje zadovoljavajuće distenzije crijeva moguća je insuflacija zraka, no preferira se upotreba CO₂. Insuflacija može dovesti do pneumatoze kolona, nakupljanja CO₂ između slojeva crijevne stijenke, što u 3D rekonstrukcijama može izgledati kao tumorska masa. U konačnici, sama pneumatoza je asimptomatska i nije ju potrebno liječiti, ali ju je bitno razlikovati od perforacije kolona, što je jedna od mogućih komplikacija pretrage (31). Zahvaljujući velikom kontrastu između crijevne stijenke i CO₂ unutar lumena, moguće je dobiti kvalitetnu sliku s nižim dozama ionizirajućeg zračenja. Prosječna efektivna doza CTC je oko 3 mSv, ekvivalent godišnjem pozadinskom zračenju, no određenim protokolima moguće je smanjit ju ispod 1 mSv, što je izrazito važno zbog potrebe opetovanih pretraga kod oboljelih od UK (24). Tipično se pregledavaju 2D snimke i računalne 3D rekonstrukcije endoluminalnog dijela crijeva.

Glavna indikacija za CTC je neuspjela ili nepotpuna klasična kolonoskopija, tj. nemogućnost sondiranja cekuma. Brojni su razlozi neuspjeha pretrage, uključivši neadekvatnu pripremu, intoleranciju pacijenta na pretragu, postojanje opstrukcije ili striktura ili ako pacijent odbija klasičnu kolonoskopiju (33). Međutim, primjena kod UBC ima nekoliko ograničenja. CT kolonografija kontraindicirana je kod akutne boli u abdomenu i kod akutnih upalnih stanja, što uključuje Crohnovu bolest i ulcerozni kolitis. Glavni rizik jest ruptura crijeva uslijed insuflacije zraka, dovodivši time do difuznog peritonitisa (33).

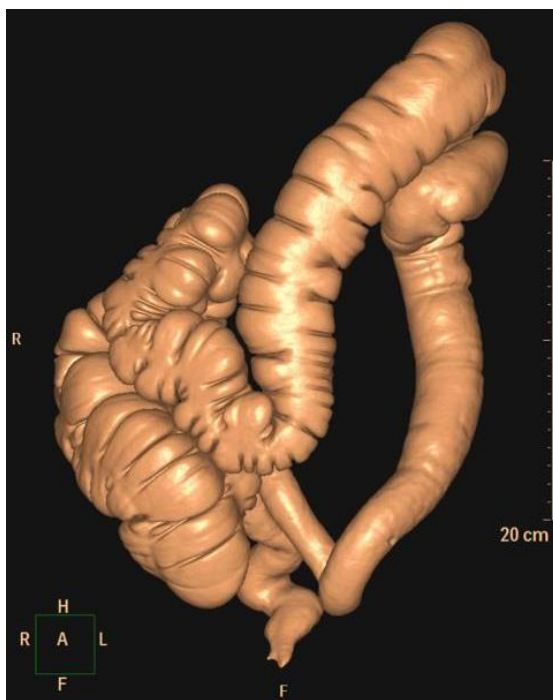
Pri CT kolonografiji najčešće vidljivi znakovi i komplikacije UCB su zadebljanje crijevne stijenke i imbibicija iste kontrastom, pojava apscesa, fistula i sinusnih tračaka, ekstraluminalne nakupine kontrasta, uvećanje limfnih čvorova te zamućenje perirektalnog, retroperitonealnog i omentalnog masnog tkiva (34).

Rani stadij UK, za koji su karakteristične fine granulacije mukoze uslijed edema, hiperemije i abnormalnog lučenja mucina, teško je vidljiv CT pretragama. Progresijom bolesti, vidljivima postaju pseudopolipi koji nastaju denudacijom stijenke kolona, simetrično i difuzno zadebljanje stijenke zbog hipertrofije muskularnog sloja sluznice, depozita masnog tkiva te edema u aktivnoj fazi bolesti. Karakteristični znak kroničnog UK jesu proširenje presakralnog prostora te suženje rektuma. Rektum ima izgled mete, a perirektalno masno tkivo je zamučeno zbog edema i upalnog infiltrata (34).

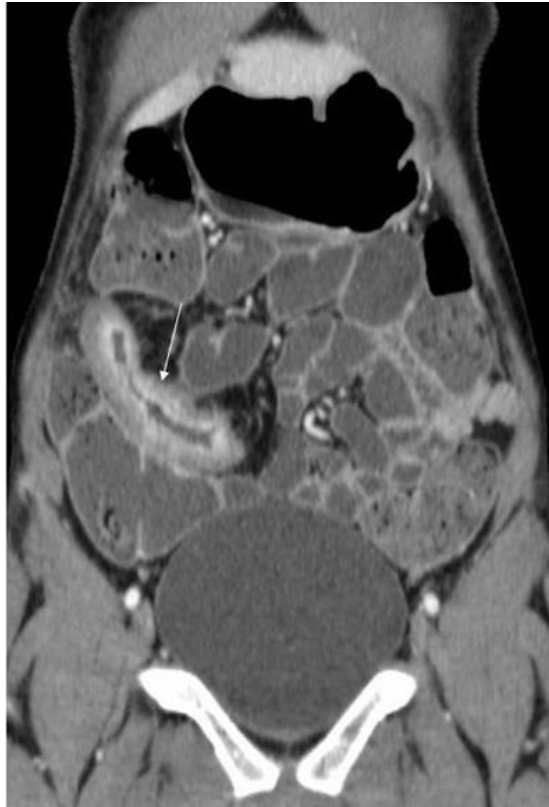CB može zahvaćati bilo koji dio probavne cijevi, stoga CTC nam ne daje puni uvid u stanje bolesti. Kao i kod UK, rane faze bolesti nije moguće razlučiti CT pretragom (aftozne ulceracije i blago uvećanje limfnih folikula). Najčešći znak je zadebljanje stijenke, u većoj mjeri nego kod UK. U slučaju aktivne upale, mukoza i seroza pokazuju pojačanu imbibiciju kontrastom, što korelira s kliničkom aktivnosti bolesti. Kod dugotrajne bolesti, vidljiv je gubitak stratifikacije slojeva stijenke i razdvojene crijevne vijuge zbog masno-fibrozne proliferacije. Gubi se granica između kolona i mezenterija zbog povećanja atenuacije masnog tkiva za 20-60 HU uslijed upalne infiltracije. Zbog upotrebe kontrasta moguće je vidjeti i *comb sign* mezenterijalne vaskulature. Moguća je i mezenterijalna adenopatija, a u slučaju limfnog čvora > 1 cm potrebno je pacijenta uputiti na daljnje pretrage zbog povećanog rizika za nastanak kolorektalnog karcinoma ili limfoma (34).



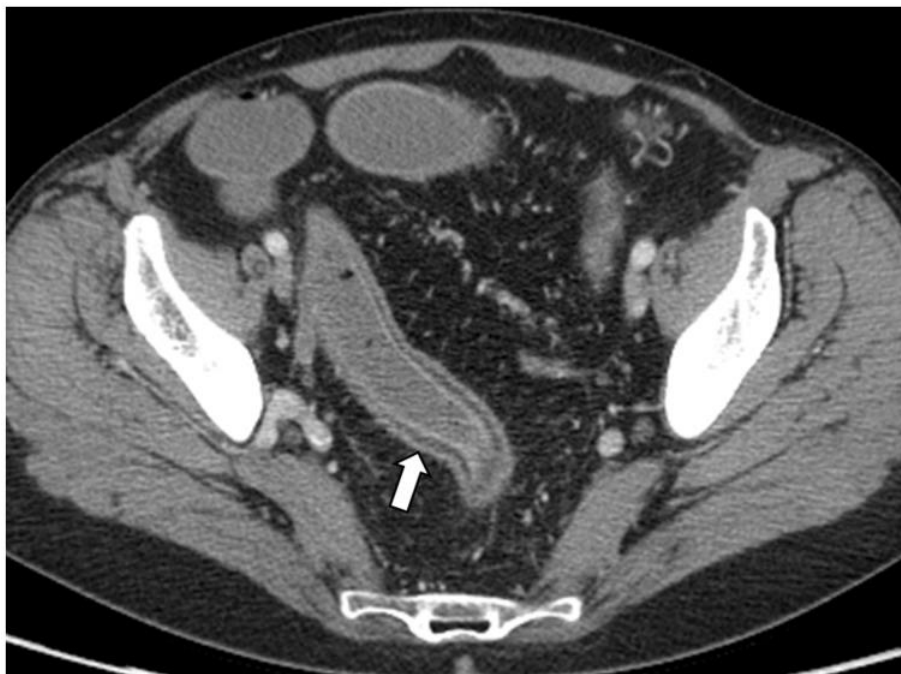Slika 5 Koronalni CT u portalno-venskoj fazi. Pankolititis kod UK. Difuzno vidljivo zadebljanje stijenke crijeva s adenopatijom i proširenjem mezenterijalne vaskulature. Preuzeto od: Radiopaedia.org (35)



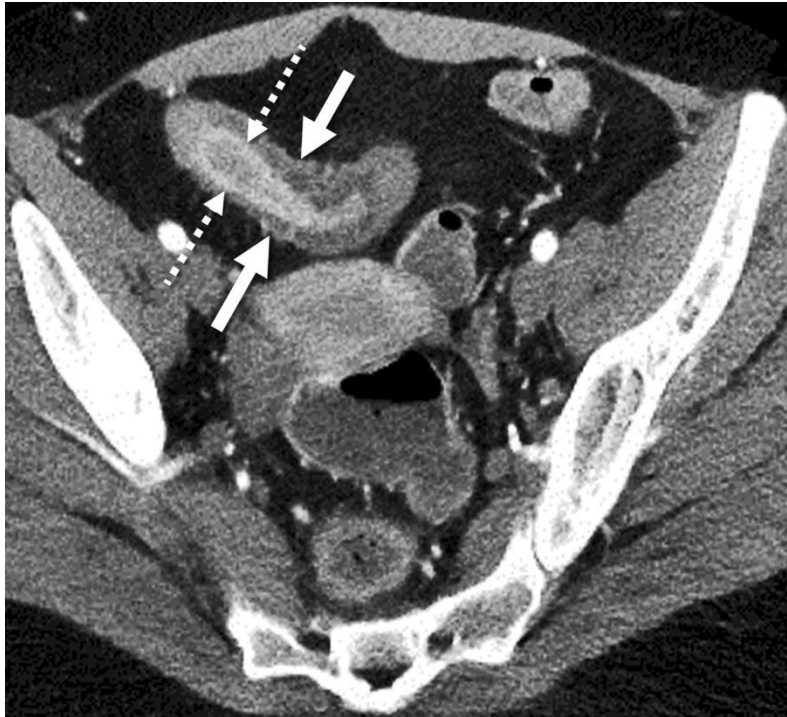Slika 6 CT kolonografija kod UK. Prisutan znak olovne cijevi (gubitak haustracija) rektuma, sigmoidnog i silaznog kolona. Preuzeto od: Radiopaedia.org (36)



Slika 7 Koronalna CT enterografija s terminalnim ileitisom u CB (strelica). Prisutno zadebljanje stijenke, submukozni edem, stenoza lumena i imbibicija kontrastom. Prema: Athanasakos i sur. (2014), str. 77 (37)



Slika 8 CTE kod pankolitisa zbog UK. Vidljivo zadebljanje crijevne stijenke s imbibicijom kontrasta (strelica). Prema Deepak i Bruining (2014), str 172 (38)



Slika 9 Kontrastna aksijalna CTE snimka. Cronhove bolesti Vidljivo suženje lumena i zadebljanje stijenke TC (pune strelice) i imbibicije mukoze kontrastom (isprekidane strelice). Prema Guglielmo i sur. (2020), str. 5 (39)

3.5 Magnetna rezonancija

Magnetna rezonancija je neinvazivna je tehnika koja omogućuje multiplanarni intra- i ekstraluminalni prikaz GI trakta. Inicijalna upotreba MR-a kod UCB bila je MR zdjelice za identifikaciju perianalnog područja kod CB, zahvaljujući superiornom prikazivanju mekotkivnih struktura u odnosu na CT. Prvotno je pretraga bila ograničena u upotrebi zbog dužine snimanja i artefakata nastalih pacijentovim disanjem, no razvitkom novih protokola snimanja i napretkom samih uređaja, moguće je dobiti kvalitetnu sliku bez izlaganja pacijenta zračenju. Međutim, samo snimanje zahtjeva dulje izvođenje od CT-a, troškovi izvođenja su veći i veći je utjecaj respiracije na kvalitetu slike (40). Apsolutna kontraindikacija pretrazi je prisutnost feromagnetnog predmeta u ili na tijelu bolesnika, ili medicinskih uređaja (srčani elektrostimulator, kohlearni implantat i sl.). Noviji medicinski implantati poput endoproteza kuka ili endovaskularnih stentova u pravilu nemaju magnetna svojstva i pacijent može pristupiti pretrazi, no svejedno su mogući artefakti u blizini stranog tijela. Od relativnih kontraindikacija česta je klaustrofobija, te otežano snimanje nestabilnih pacijenata (41).

3.5.1 MR enterografija

MR enterografija (MRE) dinamička je i kontrastna pretraga kojom se dobro prikazuje tanko crijevo i njegova stijenka (41). Najčešća primjena MRE u kliničkoj praksi je upravo u

dijagnostici UCB, specifičnije Crohnove bolesti. Poželjno je da pacijent gladije 4 - 6 sata prije pretrage kako bi se uklonili artefakti u prikazu TC i olakšalo uzimanje veće količine oralnog kontrasta. Čišćenje debelog crijeva nije standardna praksa, kod sumnje na zahvaćenost DC i rektuma može biti korisna. U slučaju izostanka čišćenja, poželjna je difuzijska sekvencija (eng. DWI - *diffusion weighted imaging*) za poboljšanje prikaza. Kod pacijenta s klaustrofobijom, preporučuje se upotreba per os anksiolitika, u vidu brzodjelujućih benzodiazepina kako bi se pretraga olakšala (42).

Trideset minuta prije snimanja pacijentu se peroralno daje 1000 – 1500 mL otopine bifazičnog kontrasta, poput manitola, polietilen glikola ili razrijeđene otopine barijeva sulfata u vodi. Bifazična sredstva se prikazuju hipointenzivno na T1 i hiperintenzivno na T2 sekvenciji (16). Manitol svojom osmotskom aktivnošću navlači vodu u crijeva, rezultirajući distenzijom koja omogućuje bolji prikaz. Snimanje počinje SSFPE sekvencijom (eng. *single-shot fast spin-echo*) za kontrolu postignute distenzije (41). Zbog velikog volumena potrebnog kontrasta, gladovanje je poželjno jer olakšava uzimanje tekućine, a veću suradljivost se također postiže frakcioniranjem kontrasta u nekoliko doza (42). Intravenski se primjenjuje Buscopan ili glukagon kao agens za smanjenje peristaltike, nakon čega slijede aksijalna i koronalna SSFP sekvencija (eng. *steady state free precession*) za procjenu motiliteta. Za razlikovanje akutnog i kroničnog stanja bolesti, koristi se koronalna T2 sekvencija sa i bez saturacije masti, kako bi razlikovali depozite masnog tkiva od edema stijenke. Zatim slijedi posljednja prekontrastna koronalna i aksijalna T1 *Quick3D* sekvencija, na kojoj se artefakti u crijevnoj stijenci prikazuju hiperintenzivno (41). Kao kontrastno sredstvo koriste se preparati na bazi gadolinija, u ovom slučaju 15 mL Dotarem (gadoterat meglumin) intravenski, nakon čega slijede koronalna i aksijalna T1 *Quick3D* sekvencija (41). Snimanje se vrši s odgodom od 15 i 180 s nakon primjene, a sam kontrast omogućuje diferenciranje aktivne upale s imbibicijom kontrasta od mogućih artefakata, uvid u stanje vaskulature i identifikaciju apscesa. Za sve snimke preporučuje se zadržavanje daha tijekom snimanja (eng. *breath hold*) za smanjenje respiratornih artefakata, a pacijent može ležati na trbuhu ili na leđima. (42,41).

Specifičnosti kod CB na MRE jesu: povećan intenzitet signala na mjestu upale, koji može biti asimetričan (na antimezenterijalnoj strani crijeva), zadebljanje crijevne stijenke (> 3 mm), intramuralni edem koji se vidi kao hiperintenzivni signal na T2 sekvenciji sa supresijom masti ili niska *b*-vrijednost (0–20 sec/mm²) na DWI sekvenciji, strikture sa suženjem lumena i proksimalnom dilatacijom, ulceracije (prekidi kontinuiteta sluznice s izlaženjem kontrasta u okolnu stijenku), sakulacije, restrikcija difuzije na DWI i smanjen

motilitet. U slučaju penetrirajuće bolesti moguće je pronaći sinusne tračke, jednostavne ili kompleksne fistule, inflamatorne mase, apscese ili, u rijetkim slučajevima, slobodne perforacije. MRE nam daje uvid i u okolna tkiva, pa se mogu prikazati perienteralni edem, znak češlja *vasa recta*, proliferacija masnog i fibroznog tkiva i adenopatija (43). Za mjerenje aktivnosti bolesti razvijen je MaRIA skor (Magnetic Resonance Index of Activity score) koji dobro korelira s endoskopskom i kliničkom slikom bolesti, no zbog kompleksnosti nema standardnu upotrebu u praksi (16).

MR enterografija postala je zlatni standard dijagnostike CB zbog višestrukih prednosti; neinvazivna je, ne izlaže pacijenta ionizirajućem zračenju, pogodna je za detekciju bolesti, procjenu aktivnosti i odgovora na terapiju, razlikovanje aktivne faze i fibrozno-stenozirajuće, s boljim prikazom mekih tkiva i penetrantne bolesti od CT pretraga, međutim ni CTE ni MRE nisu dovoljno osjetljive za dijagnostiku najranije faze bolesti (41). U usporedbi s MR enteroklizom prednost je također manja invazivnost pretrage i kraće vrijeme provedeno unutar aparata. Kao nedostatak ostaju duljina pretrage (45 – 60 min), cijena pretrage, potreba sedacije kod klaustrofobičnih osoba, djece i pacijenata s neurološkim oštećenjima te apsolutna kontraindikacija kod prisutnosti feromagnetnih stranih tijela (16).

3.5.2 MR enterokliza

Slično konvencionalnoj i CT enteroklizi, MR enterokliza je pretraga kojom se nazojejunalnim kateterom pod fluoroskopskom kontrolom administrira velik volumen (1500 – 2000 mL) bifazičnog enteralnog kontrasta u TC kako bi se postigla zadovoljavajuća distenzija. Poželjna je upotreba katetera manjeg promjera zbog bolje tolerancije i manje potrebe za sedacijom, uz prethodno gladovanje 4 sata prije pretrage. Kad se kateter pozicionira na razini Treitzovog ligamenta, započinje primjena kontrasta i pacijent se uvodi u MR jedinicu. Za smanjenje peristaltike koriste se Buscopan ili glukagon IV. MR fluoroskopijom se prati adekvatna distenzija, uz seriju dinamičnih T2 FSE (eng. *fast spin echo*) snimki. MR fluoroskopija prestaje kada kontrast dosegne cekum, nakon čega slijede multiplanarne brze snimke u T1, T2 i DWI sekvenciji (44,40). Kao kontrastno sredstvo koriste se intravenski kelati gadolinija za bolju identifikaciju upalnih lezija i procjene aktivnosti upale. Vršiti se snimanje u portalno-venskoj fazi (60 – 70 s nakon primjene) gdje se postiže maksimalna imbibicija crijevne stijenke, te odgođeno snimanje (nakon 8 minuta) za procjenu aktivnosti (44).

U odnosu na MRE, MR enterokliza postiže bolju distenziju lumena tankog crijeva u cijelosti, posebice jejunuma. MR enterokliza bolje prikazuje promjene u ranoj kliničkoj fazi CB poput parcijalnih striktura (45), s preciznijim uvidom u broj zahvaćenih segmenata TC (44). No, kao nedostatak ostaju veći trošak pretrage, invazivnost, potreba za sedacijom i kompleksnost pretrage (16), uz ograničenu primjenu kontrastnih sredstva na bazi gadolinija kod trudnica, te kod pacijenata s ograničenom funkcijom bubrega i niskom glomerularnom filtracijom zbog rizika razvitka nefrogene sistemske fibroze (44).

3.5.3 MR fistulografija

S obzirom na relativno visok doživotni rizik (30 – 50 %) razvitka perianalnih fistula kod CB, MR fistulografija postala je glavna pretraga u evaluaciji perianalne bolesti, s visokom kontrastnom rezolucijom u analizi mekih tkiva i integriteta sfinktera. Zbog mogućnosti formiranja apscesa i perkutane drenaže, uzrok su značajnog morbiditeta (40). Za pretragu nije potrebna priprema u vidu čišćenja, sedacije ili oralnog kontrasta; primjenjuje se samo IV kontrastno sredstvo. MR fistulografija može se vršiti kao samostalna pretraga ili u kombinaciji s MRE (16). Standardni protokol je snimanje T2 sekvencije sa i bez supresije masti, te T1 sekvencija prije i nakon primjene kontrasta u barem dvije ravnine. Aktivni fistulozni tračci se na T2 prikazuju hiperintenzivno, a na T1 sekvenciji možemo razlikovati kolekcije fluida ili gnoja od fibrozirajućih ili granulacijskih promjena (46). Fistulografija može prikazati skrivena potencijalna izvorišta sepse, korisna je u definiranju odnosa anatomskih struktura kako bi se smanjila mogućnost postoperativne fekalne inkontinencije, te služi u praćenju aktivnosti upale fistuloznim tračcima i praćenju odgovora na terapiju (smanjenje broja tračaka, smanjenje duljine i redukcija intenziteta na T2 sekvenciji) (16,46). Novije sekvencije, poput prijenosa magnetizacije (eng. *magnetisation transfer*) (MT) bolje razlikuju aktivne od fibrozirajućih fistula (46). MT MR tehnika mjeri energiju koju protoni transferiraju unutar molekula vode u odnosu na protone unutar makromolekula poput kolagena. Fibrozno tkivo, puno kolagena tip I, pokazuje visok MT efekt što korelira s razinom fibroze (4). Od novijih sekvencija može se koristiti i DCE (eng. *dynamic contrast enhancement*), koja daje preciznije informacije o načinu, brzini i količini kontrastne imbibicije u upalno promijenjenoj stijenci crijeva (2). Alternativno, u slučaju perinealne bolesti mogu se koristiti endoanalni i perinealni UZV, no MR fistulografija ostaje zlatni standard u dijagnostici, predoperativnoj procjeni i praćenju bolesti (46).

3.5.4. MR kolonografija

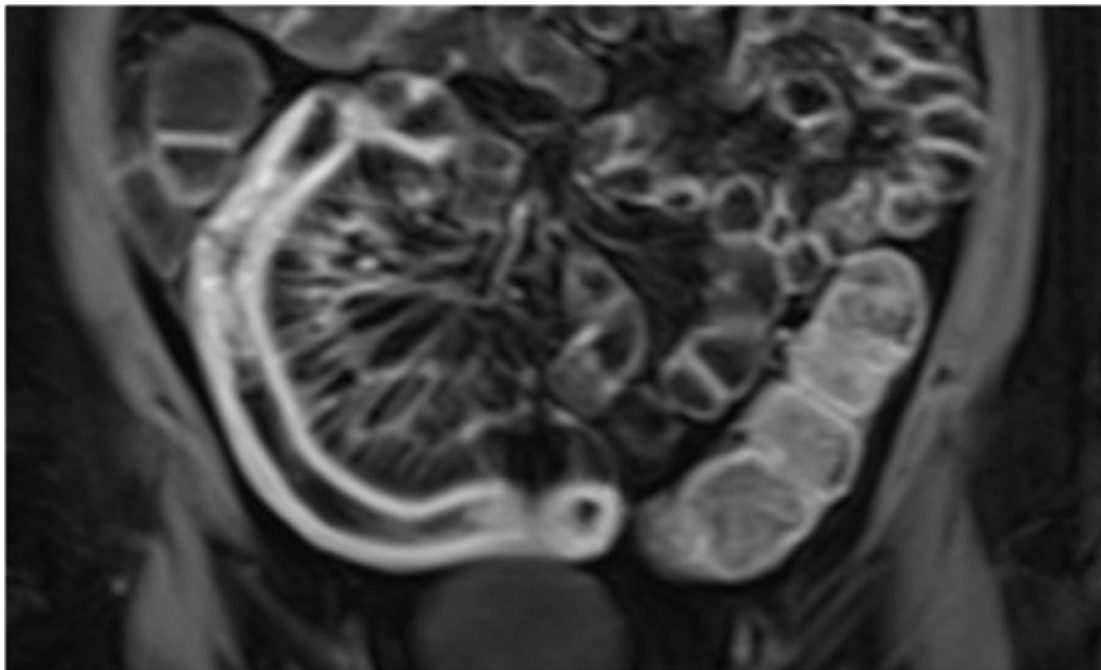
MR kolonografija (MRC) tehnika je za prikaz kolona inicijalno razvijena u praćenju kolorektalnog karcinoma, a koristila se u dijagnostici UCB u slučajevima nepotpune kolonoskopije (40). Prije pretrage, pacijent je u gladovanju i prolazi pripremu kao i za klasičnu kolonoskopiju. Kako bi se osigurala kvalitetna slika, adekvatna crijevna distenzija postiže se fluidima na bazi vode, insuflacijom zraka ili ugljikova dioksida. Za umanjivanje artefakata pacijent dobiva spazmolitik (Buscopan, glukagon). MRC koristi ultra-brzo snimanje te se vrši isključivo uz *breath-hold* (47).

Za postizanje adekvatnog kontrasta između lumena i stijenke postoje dva pristupa: „svijetli lumen“ (eng. *bright-lumen MRC*) i „tamni lumen“ (eng. *dark-lumen MRC*). „Svijetli lumen“ postiže se administracijom vodene klizme (1500 – 2500 mL) koja je na T2 sekvenciji hiperintenzivna s hipointenzivnom stijenkom, ili može sadržavati kelate gadolinija gdje će se lumen prikazivati hiperintenzivno na T1 sekvenciji (47,48). U praksi se češće koristi *dark-lumen* tehnika, koja podrazumijeva insuflaciju zraka, CO₂ ili vode (negativno kontrastno sredstvo) u kolon za postizanje distenzije, a paramagnetno kontrastno sredstvo se administira intravenski, dajući time hiperintenzivan T1 signal stijenke uz hipointenzivan lumen. Snimaju se T1 sekvencije sa supresijom masti prije i nakon administracije kontrastnog sredstva, uz koronalnu i aksijalnu T2 sekvenciju. Prednost *dark-lumen* metode je u brzini snimanja, tako zahtijevajući kraće vrijeme zadržavanje daha, uz jednostavniji način davanja klizme pacijentu (48).

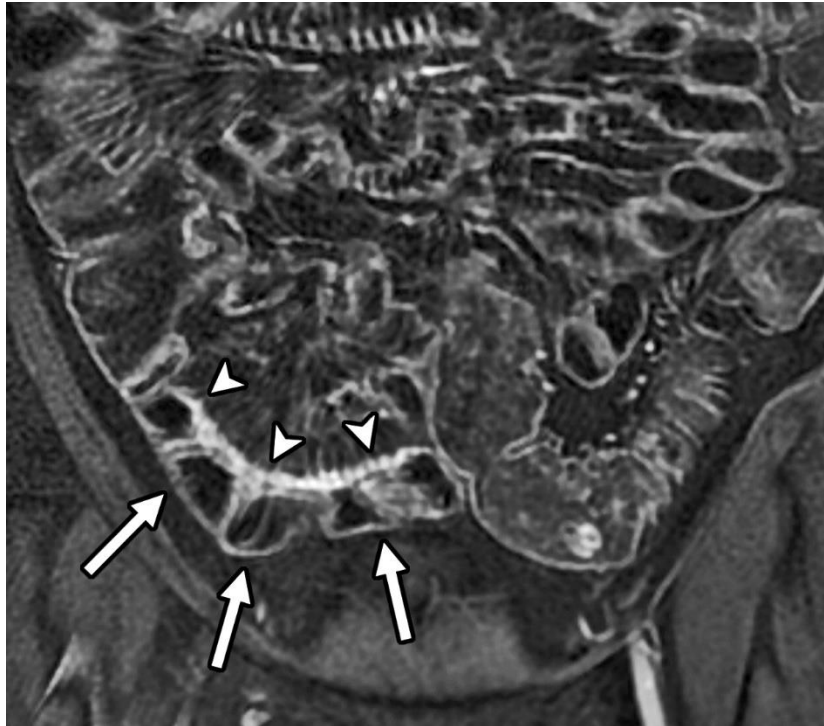DWI-MRC pokazala se korisna u dijagnostici UK, jer može prikazati stanje upale bez prethodnog čišćenja crijeva (49). Pretpostavka je da visok intenzitet signala na DWI sekvenciji nastaje zbog smanjenja ekstracelularnog prostora, što stvara restrikciju difuzije u inflamirano područje (2). DWI-MCR, osim što ne zahtjeva pripremu, kraćeg je trajanja od standardne MR pretrage (20 minuta), a upalne promjene kod UK se prikazuju istom preciznošću kao kod upotrebe metoda snimanja koje koriste preparate gadolinija. Pretraga se dobro tolerira, ne izlaže pacijenta ionizirajućem zračenju i može se kombinirati s drugim MR tehnikama snimanja (50).

Znakovi karakteristični za blaži oblik UK mogu biti blago zadebljanje crijevne stijenke uz smanjenu mogućnost distenzije, dok znakove srednje teške do teške bolesti čine značajno zadebljanje stijenke, gubitak haustra, imbibicija sluznice kontrastom uz znak češlja (49).

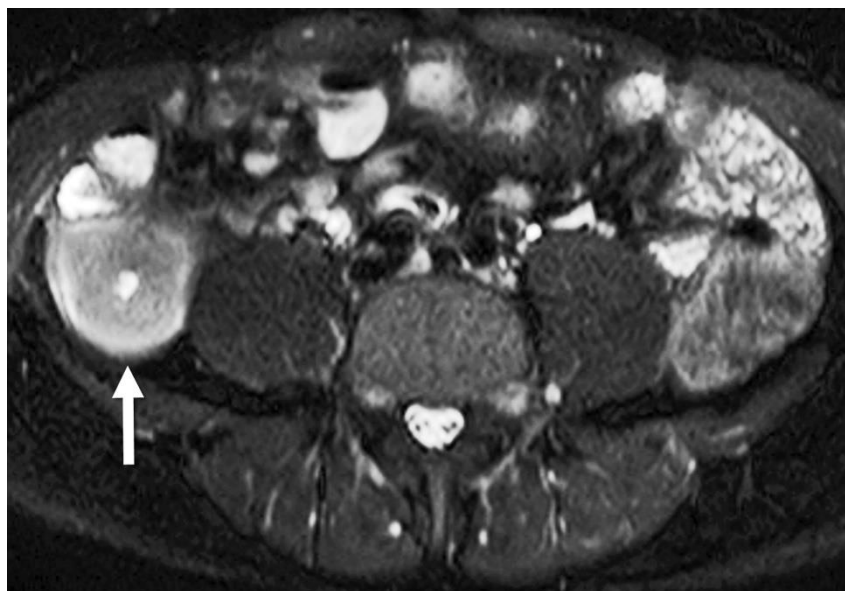
MRC, kao i CTC, zbog kontrastne imbibicije bolje prikazuju promjene crijevne stijenke poput polipa u odnosu na optičku kolonoskopiju, uz mogućnost prikazivanja ekstraluminalih znakova bolesti (48). U odnosu na kolonoskopiju, MRC pokazuje specifičnost od 87%, uzimajući u obzir tipične upalne promjene poput zadebljanja stijenke (> 3 mm), imbibicije iste kontrastom, limfadenopatije i gubitak haustracija (40). Kod mlađih pacijenata MRC ima prednost nad CTC upravo zbog doze zračenja koju dostavlja CTC (48). Nedostatak pretrage kod CB je što bolest najčešće nije ograničena na kolon, te pacijenti često moraju učiniti dodatne pretrage za vizualizaciju ostalih dijelova probavne cijevi. Moguće je kombinirati pregled TC i kolona u MR enterokolonografiju, primjenjujući tako kontrastno sredstvo peroralno i rektalno. MRC se bolje tolerira od optičke kolonoskopije, gdje pacijenti navode čišćenje crijeva kao najneugodniji dio pretrage, više no pozicioniranje rektalnog tubusa kod MRC, a u slučaju snimanje DWI sekvencije priprema nije potrebna (47).



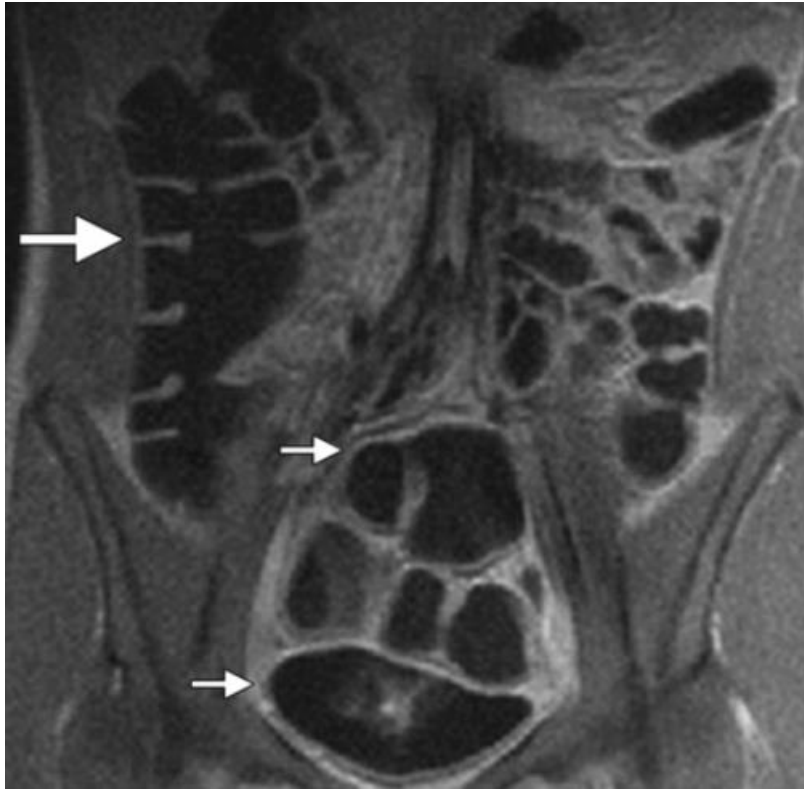
Slika 10 MR abdomena, koronalna postkontrastna T1 sekvencija. Pojačan intenzitet signala terminalnog ileuma s izraženim znakom češlja u mezenteriju. Preuzeto s: Radiology Assistant (51)



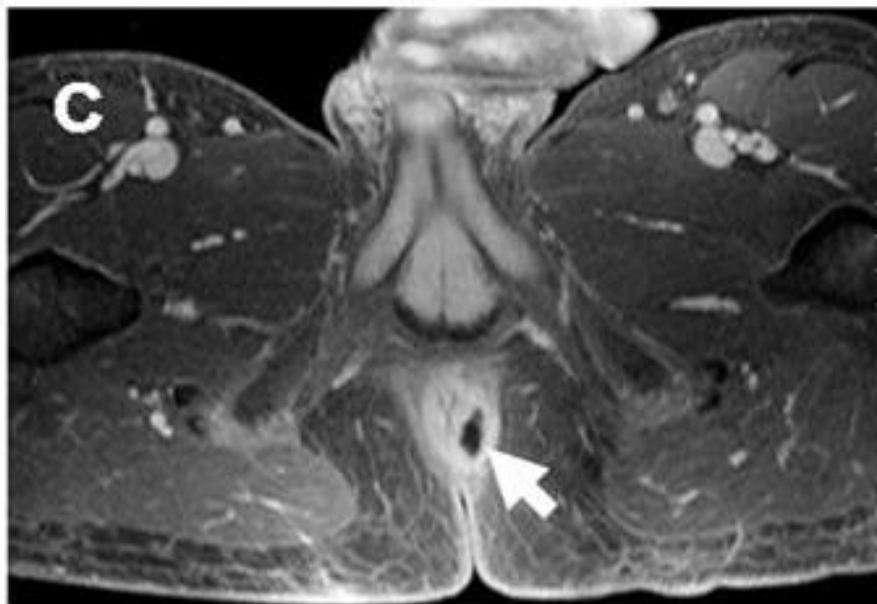
Slika 11 Koronalna MR enterografija s bifazičnim oralnim kontrastom, T1 sekvencija sa supresijom masti. Vidljivo asimetrično zadebljanje stijenke i imbibicija na antimezenterijalnoj strani (kratke strelice) bez zadebljanja na mezenterijalnoj strani (dulje strelice). Prema Guglielmo i sur. (2020), str. 4 (52)



Slika 12 Aksijalna MRE snimka s bifazičnim kontrastom u T2 sekvenciji sa supresijom masti. Vidljivo značajno zadebljanje stijenke (> 10 mm, strelica) sa suženjem lumena, muralnim edemom (hiperintenzivno), karakteristično za aktivnu CB. Prema: Guglielmo i sur. (2020), str 4 (53)



Slika 13 MR kolonografija kod UK, *dark-lumen* T1 sekvencija s kontrastom. Vidljiva akutna upala rektalne i sigmoidne stijenke (manje strelice) i normalni kolon (velika strelica). Prema Thornton, Morrin i Yee (2010), str. 209 (54)



Slika 14 MR fistulografija kod perinalne UCB, postkontrastna T1 sekvencija sa supresijom masti. Vidljiva intersfinkterna perianalna fistula (strelica). Prema Gee i Harisinghani (2011), str 14 (55)

4. Zaključak

Novije slikovne metode poput CT i MR snimanja danas su uvelike zamijenile konvencionalne radiološke metode kao što su pasaža tankog crijeva, enterokliza i irigografija. Novije pretrage omogućuju analizu probavnog trakta u više ravnina s mogućnosti analize ekstraintestinalnih manifestacija bolesti. CT pretrage (CT enterografija, CT kolonografija) imaju visoku rezoluciju, brzo se izvode i dostupne su u većini bolnica, no glavna im je mana doza ionizirajućeg zračenja. Pretrage koje koriste MR (MR enterografija, MR kolonografija, MR fistulografija) najbolje su u analizi različitih mekih tkiva, opetovana snimanja ne izlažu pacijenta zračenju te zbog različitih sekvencija imaju široku primjenu u dijagnostici i praćenju bolesti. UZV nam ne može dati uvid u cijelu dužinu GI trakta, no ima primjenu u pedijatrijskoj populaciji i hitnim stanjima. Izbor pretrage ovisiti će uvelike o karakteristikama pacijenta, poput dobi ili postojećih komorbiditeta, dostupnoj opremi, hitnoći potrebne dijagnostike i pacijentovoj toleranciji na pretragu.

5. Zahvale

Zahvaljujem mentorici izv. prof. prim. dr. sc. Jeleni Popić na svim savjetima, pomoći i strpljenu tokom pisanja ovog rada.

Veliko hvala mojoj obitelji, što ste me podržavali i uvijek bili uz mene i u lijepim i u težim trenucima. Hvala za svu sreću pred ispite. Crepi il lupo!

Hvala Luki, što me uvijek potičeš da budem bolja nego jučer. Čini se da sam još jučer s tobom izbjegavala učenje imunologije.

Zahvaljujem svim prijateljima, novima i starima, a posebno Antei i Zekiću, na svakoj ispijenoj kavi, ispitanom gradivu, iscviljenom jadanju i naravno izlasku, bez kojih faks ne bi bio faks.

Hvala svima letećima čije mi je prisutstvo makar nakratko obilježilo studijske godine. Jer iako poznanstva možda nisu trajna, sjećanja će ostati.

6. Literatura

1. El-Omar E, McLean M. Inflammatory bowel disease. U: Ralston SH, Penman ID, Strachan MWJ, Hobson RP. Davidson's principles and practice of medicine. 23rd ed. Edinburgh: Elsevier; 2018. str. 813-823.
2. Li Y, Hauenstein K. New Imaging Techniques in the Diagnosis of Inflammatory Bowel Diseases. *Viszeralmedizin*. 2015: str. 227–234.
3. Seyedian SS, Nokhostin F, Malamir MD. A review of the diagnosis, prevention, and treatment methods of inflammatory bowel disease. *Journal of Medicine and Life*. : str. 113–122.
4. Athanasakos A, Mazioti A, Economopoulos N, Kontopoulou C, Stathis G, Filippiadis D, et al. Inflammatory bowel disease—the role of cross-sectional imaging techniques in the investigation of the small bowel. *Insights into Imaging*. 2015: str. 73–83.
5. Nancey S, Fumery M, Faure M, Boschetti G, Gay C, Milot L, et al. Use of imaging modalities for decision-making in inflammatory bowel disease. *Therapeutic Advances in Gastroenterology*. 2023.
6. Flynn S, Eisenstein S. Inflammatory Bowel Disease Presentation and Diagnosis. *Surgical Clinics of North America*. 2019: str. 1051-1062.
7. Laghi A, Hara AK. Small bowel disease. U: Hodler J, Kubik-Huch RA, GKvS, ur. *Diseases of the Abdomen and Pelvis 2018-2021: Diagnostic Imaging - IDKD Book [Internet].*; 2018. str. 117-122.
8. Sjekavica I. Abdominalna radiologija. U: Brkljačić B, Vidjak V, ur. *Radiologija.: Medicinska naklada*; 2023. str. 286-288.
9. Robinson-Weiss C, Malone FE, Shi J, Sun EX, Jhala K, Matalon SA. Gastrointestinal imaging. U: Sun EX, Shi J, Mandell JC, ur. *Core Radiology*. 2nd ed. Cambridge: Cambridge University Press; 2021. str. 204-207.
10. Saber M. Backwash ileitis. [Internet].; 2020 [pristupljeno 10.6.2024]. Dostupno na: <https://radiopaedia.org/articles/backwash-ileitis>.
11. Spiceland CM, Lodhia N. Endoscopy in inflammatory bowel disease: Role in diagnosis, management, and treatment. *World Journal of Gastroenterology*. 2018: str. 4014–4020.
12. Morris MS, Chu DL. Imaging for Inflammatory Bowel Disease. *Surgical Clinics of North America*. 2015: str. 1143-1158.
13. Scotinotis I, SER, Ginsberg GG. Imaging modalities in inflammatory bowel disease.

- Gastroenterology Clinics of North America. 1999: str. 391-421.
14. Jones J, Machang'a K, Rauf A. Lead pipe sign (colon). [Internet].; 2023 [pristupljeno 25.6.2024]. Dostupno na: <https://radiopaedia.org/articles/6204>.
 15. Morgan M, Murphy A, Knipe H. Small bowel follow-through. [Internet].; 2024 [pristupljeno 26.6.2024] Dostupno na: <https://radiopaedia.org/articles/36905>.
 16. Kilcoyne A, Kaplan JL, Gee MS. Inflammatory bowel disease imaging: current practice and. World Journal of Gastroenterology. 2016: str. 917-932.
 17. Deepak P, Bruining DH. Radiographical evaluation of ulcerative colitis. Gastroenterology Report 2014. Slika 1a, Abdominal X-ray depicting areas of thumbprinting (white arrow) suggestive of colonic bowel wall edema, str. 170.
 18. Deepak P, Bruining DH. Radiographical evaluation of ulcerative colitis. Gastroenterology Report. 2014: Slika 2. Double contrast barium enema illustrating granular mucosa in a patient with active ulcerative colitis, str. 171.
 19. Gokli A, Dillman JR, Humphries PD, Ključevšek D, Mentzel HJ, Rubesova E, et al. Contrast-enhanced ultrasound of the pediatric bowel. Pediatric Radiology. 2021: str. 2214–2228.
 20. Zakeri N, Pollok RC. Diagnostic imaging and radiation exposure in inflammatory. World Journal of Gastroenterology. 2016: str. 2165-2178.
 21. Roccarina D, Garcovich M, Ainora ME, Caracciolo G, Ponziani F, Gasbarrini A, et al. Diagnosis of bowel diseases: The role of imaging and ultrasonography. World Journal of Gastroenterology. 2013: str. 2144–2153.
 22. Zijta F, Vanhooymissen I, Puylaert J. Crohn's disease - role of Ultrasound. [Internet]. [pristupljeno 19.8. 2024]. Dostupno na: <https://radiologyassistant.nl/abdomen/bowel/ultrasound-in-crohns-disease>.
 23. Kucharzik T, Kannengiesser K, Petersen F. The use of ultrasound in inflammatory bowel disease. Annals of Gastroenterology. 2017: Longitudinal view of the terminal ileum in ileal Crohn's disease with Power Doppler (10 MHz probe) str. 136.
 24. Sjekavica I, Popić J. Kompjutorizirana tomografija. U: Brkljačić B, Vidjak V, ur. Radiologija.: Medicinska naklada; 2023. str. 17-21.
 25. Kavanagh RG, O'Grady J, Carey BW, McLaughlin PD, O'Neill SB, Maher MM, et al. Low-Dose Computed Tomography for the Optimization of Radiation Dose Exposure in Patients with Crohn's Disease. Gastroenterology Research and Practice. 2018 Oct.
 26. Zamboni GA, Raptopoulos V. CT Enterography. Gastrointestinal Endoscopy Clinics of North America. 2010 Apr: str. 347-366.
 27. Sheedy SP, Kolbe AB, Fletcher JG, Fidler JL. Computed Tomography Enterography.

- Radiologic Clinics of North America. 2018: str. 649-670.
28. Maglinte DDT, Sandrasegaran K, Lappas JC, Chiorean M. CT Enteroclysis. *Radiology*. 2007: str. 661-671.
 29. Weerakkody Y, Murphy A, Di Muzio B. CT enteroclysis (protocol). [Internet].; 2012 [pristupljeno 19.7.2024]. Dostupno na: <https://radiopaedia.org/articles/17883>.
 30. Sailer J, Peloschek P, Schober E, Schima W, Reinisch W, Vogelsang H, et al. Diagnostic Value of CT Enteroclysis Compared with Conventional Enteroclysis in Patients with Crohn's Disease. *American Journal of Roentgenology*. 2005: str. 1575-81.
 31. Schonberger M, Lefere P, Dachman AH. Pearls and Pitfalls of Interpretation in CT Colonography. *Canadian Association of Radiologists*. 2020: str. 140-148.
 32. Ibrahim D, Chieng R, Bell D. CT colonography (protocol). [Internet].; 2014 [pristupljeno 30.7.2024]. Dostupno na: <https://radiopaedia.org/articles/29924>.
 33. Mang T, Graser A, Schima W, Maier A. CT colonography: Techniques, indications, findings. *European Journal of Radiology*. 2007: str. 388-399.
 34. Regge D, Neri E, Turini F, Chiara G. Role of CT colonography in inflammatory bowel disease. *European Journal of Radiology*. 2009: str. 404-408.
 35. Niknejad MT. Pancolitis. [Internet].; 2024 [pristupljeno 19.8.2024.] Dostupno na: <https://radiopaedia.org/cases/183673>.
 36. Ibrahim D. Ulcerative colitis (virtual colonoscopy). [Internet].; 2014 [pristupljeno 19.8.2024.] Dostupno na: <https://radiopaedia.org/cases/29959>.
 37. Athanasakos A, Mazioti A, Economopoulos N, Kontopoulou C, Stathis G, Filippiadis D, et al. Inflammatory bowel disease—the role of cross-sectional imaging techniques in the investigation of the small bowel. *Insights into Imaging*. 2014: Fig. 2 Crohn's disease: coronal CTE str. 77.
 38. Deepak P, Bruining Dh. Radiographical evaluation of ulcerative colitis. *Gastroenterology Report*. 2014: Slika 3. Computed tomography enterography in a 55-year-old female with pancolonic ulcerative colitis str. 172.
 39. Guglielmo FF, Anupindi SA, Fletcher JG, Al-Hawary MM, Dillman JR, Grand DJ, et al. Small Bowel Crohn Disease at CT and MR Enterography: Imaging Atlas and Glossary of Terms. *RadioGraphics*. 2020: Slika 2a. Stratified (bilaminar or trilaminar) mural hyperenhancement. Axial contrast-enhanced CT enterographic image with neutral oral contrast material, str. 5.
 40. Gee MS, Harisinghani MG. MRI in patients with inflammatory bowel disease. *Journal of magnetic resonance imaging*. 2011: str. 527–534.
 41. Popić J. Magnetna rezonancija. U: Brkljačić B, Vidjak V, ur. *Radiologija.: Medicinska*

naklada; 2023. str. 22-26.

42. Chatterji M, Fidler JL, Taylor SA, Anupindi SA, Yeh BM, Guglielmo FF. State of the Art MR Enterography Technique. *Topics in Magnetic Resonance Imaging*. 2021: str. 3-11.
43. Guglielmo FF, Anupindi SA, Fletcher JG, Al-Hawary MM, Dillman JR, Grand DJ, et al. Small Bowel Crohn Disease at CT and MR Enterography: Imaging Atlas and Glossary of Terms. *RadioGraphics*. 2020: str. 354-375.
44. Masselli G, Gualdi G. MR imaging of the small Bowel. *Radiology*. 2012: str. 333-48.
45. Sinhaa R, Murphy P, Hawker P, Sanders S, Rajesh A, Verma R. Role of MRI in Crohn's disease. *Clinical Radiology*. 2009: str. 341-52.
46. Shaban N, Hoad CL, Naim I, Alshammari M, Radford SJ, Clarke C, et al. Imaging in inflammatory bowel disease: current and future perspectives. *Frontline Gastroenterology*. 2022: str. e28-e34.
47. Kinner S, Lauenstein TC. MR Colonography. *Radiologic Clinics of North America*. 2007: str. 377-387.
48. Thornton E, Morrin MM, Yee J. Current Status of MR Colonography. *RadioGraphics*. 2010: str. 201-18.
49. Deepak P, Bruining DH. Radiographical evaluation of ulcerative colitis. *Gastroenterology Report*. 2014: str. 169–177.
50. Yu LL, Yang HS, Zhang BT, Lv ZW, Wang FR, Zhang CY, et al. Diffusion-weighted magnetic resonance imaging without bowel preparation for detection of ulcerative colitis. *World Journal of Gastroenterology*. 2015: str. 9785–9792.
51. Puylaert C, Tielbeek J, Stoker J. Crohn's disease - role of MRI. [Internet]. [pristupljeno 19.8.2024.] Dostupno na: <https://radiologyassistant.nl/abdomen/bowel/crohn-s-disease>.
52. Guglielmo FF, Anupindi SA, Fletcher JG, Al-Hawary MM, Dillman JR, Grand DJ, et al. Small Bowel Crohn Disease at CT and MR Enterography: Imaging Atlas and Glossary of Terms. *RadioGraphics*. 2020: Slika 1a. Asymmetric mural hyperenhancement in two patients with Crohn disease. Coronal contrastenhanced fat-suppressed T1-weighted MR enterographic image with biphasic oral contrast materia,l str. 4.
53. Guglielmo FF, Anupindi SA, Fletcher JG, Al-Hawary MM, Dillman JR, Grand DJ, et al. Small Bowel Crohn Disease at CT and MR Enterography: Imaging Atlas and Glossary of Terms. *RadioGraphics*. 2020: Figure 6a. Severe wall thickening (≥ 10 mm). Axial (a) fat-suppressed T2-weighted MR enterographic images with biphasic oral contrast material, str. 7.
54. Thornton E, Morrin MM, Yee J. Current Status of MR Colonography. *RadioGraphics*. 2010: Slika 12a. Ulcerative colitis. (a) Coronal contrast-enhanced T1-weighted spoiled GRE dark-lumen MR colonographic image, str. 209.

55. Gee MS, Harisinghani MG. MRI in patients with inflammatory bowel disease. *Journal of Magnetic Resonance Imaging*. 2011: Slika 1c, Pelvic MRI of IBD perianal disease, str. 14.

7. Životopis

Rođena sam 5.1.2000. godine u Rijeci. Osnovnu školu sam pohađala u rodnom gradu Umagu. Srednjoškolsko sam obrazovanje stekla u SŠ Mate Balote u Poreču, nakon čega sam upisala Medicinski Fakultet u Zagrebu ak. god. 2018./2019. Tijekom studija bila sam članica kreativnoumjetničke sekcije Hipokart, gdje smo organizirali predavanja, radionice na kongresima i kreativne projekte poput književnog kluba „KPR – Knjiga, pismo, riječ“. Sudjelovala sam u organizaciji simpozija „Prehrana i zdravlje“ u sklopu Sekcije za promociju pravilne prehrane i zdravlja. U slobodno vrijeme najviše volim čitati, isprobavati nove recepte i hobije, promatrati ptice. Aktivno se služim engleskim i talijanskim jezikom.