

# Usporedba blizanačke i jednoplodne trudnoće

---

**Rački, Bojana**

**Master's thesis / Diplomski rad**

**2024**

*Degree Grantor / Ustanova koja je dodijelila akademski / stručni stupanj:* **University of Zagreb, School of Medicine / Sveučilište u Zagrebu, Medicinski fakultet**

*Permanent link / Trajna poveznica:* <https://um.nsk.hr/um:nbn:hr:105:267236>

*Rights / Prava:* [In copyright](#)/[Zaštićeno autorskim pravom.](#)

*Download date / Datum preuzimanja:* **2025-01-06**



*Repository / Repozitorij:*

[Dr Med - University of Zagreb School of Medicine Digital Repository](#)



**SVEUČILIŠTE U ZAGREBU**

**MEDICINSKI FAKULTET**

**Bojana Rački**

**Usporedba blizanačke i jednoplodne trudnoće**

**DIPLOMSKI RAD**



**Zagreb, 2024.**

Ovaj diplomski rad izrađen je u Klinici za ženske bolesti i porode Kliničke bolnice Merkur pod vodstvom doc.dr.sc. Sandre Stasenko i predan je na ocjenu u akademskoj godini 2023./2024.

## POPIS I OBJAŠNJENJE KRATICA KORIŠTENIH U RADU:

AA - arterio-arterijske

AC - opseg abdomena

AFI – indeks plodove vode

AFP – alfa fetoprotein

ANP – atrijski natriuretski peptid

AV - arterio-venske

BPD - biparijetalni dijametar

CD – color doppler

CRL – engl. crown-rump length

CTG - kardiokografija

CVS – engl. chorionic villus sampling

DIK - diseminirana intravaskularna koagulopatija

FL - duljina dijafize femura

GDM - gestacijski dijabetes

HC – engl. head circumference

hCG – humani korionski gonadotropin

ITM – indeks tjelesne mase

IU – engl. international unit

IUGR – intrauterini zastoj rasta

IV - intravenski

IVC – donja šuplja vena

IVCS - sindrom donje šuplje vene

IVF – metode umjetne oplodnje

MVP – maksimalni okomiti stupac plodove vode (engl. maximal vertical pocket)

NIPT - neinvazivno prenatalno testiranje

NT – engl. nuchal translucency

OGTT – test opterećenja glukozom

PAPP-A - trudnički plazmatski protein-A

TAPS - sindrom fetalne anemije i policitemije (engl. Twin Anemia Polycythemia Sequence)

TRAP - blizanački sindrom retrogradne arterijske perfuzije (engl. Twin reversed arterial perfusion sequence)

TT – tjelesna težina

TTTS - sindroma međublizanačke transfuzije (engl. Twin to twin transfusion syndrome)

VV - veno-venske

# SADRŽAJ

SAŽETAK

SUMMARY

1.	UVOD .....	1
1.1.	EPIDEMIOLOGIJA .....	1
1.2.	ZIGOTNOST I KORIONICITET .....	1
2.	ANTENATALNA SKRB.....	4
2.1.	DOBITAK NA TJELESNOJ MASI TRUDNICE .....	4
2.2.	PREHRAMBENE SMJERNICE ZA BLIZANAČKE TRUDNOĆE .....	5
2.3.	ANTENATALNA DIJAGNOSTIKA KROMOSOMSKIH ANOMALIJA .....	6
2.4.	ULTRAZVUČNA DIJAGNOSTIKA .....	11
3.	POROĐAJ.....	14
3.1.	DOVRŠENJE JEDNOPLODNE TRUDNOĆE .....	14
3.2.	DOVRŠENJE BLIZANAČKE TRUDNOĆE .....	15
3.3.	FETALNI NADZOR.....	17
3.4.	PRIJEVREMENI POROĐAJ.....	17
4.	KOMPLIKACIJE TRUDNOĆE .....	20
4.1.	FETALNE KOMPLIKACIJE: .....	20
4.1.1.	SINDROM FETO-FETALNE TRANSFUZIJE.....	20
4.1.2.	SINDROM FETALNE ANEMIJE I POLICITEMIJE .....	22
4.1.3.	BLIZANAČKI SINDROM RETROGRADNE ARTERIJSKE PERFUZIJE .....	25
4.1.4.	DISKORDANTNI BLIZANCI .....	26
4.1.5.	SPOJENI BLIZANCI.....	27
4.1.6.	INTRAUTERINA SMRT JEDNOG BLIZANCA PRIJE TERMINA POROĐAJA....	28
4.2.	MATERNALNE KOMPLIKACIJE: .....	29
4.2.1.	GESTACIJSKI DIJABETES .....	29
4.2.2.	PREEKLAMPSIJA I EKLAMPSIJA.....	30
4.2.3.	HELLP - SINDROM.....	33
4.2.4.	SINDROM DONJE ŠUPLJE VENE.....	35
5.	ZAKLJUČAK .....	37
6.	ZAHVALE .....	39
7.	POPIS LITERATURE: .....	40
8.	ŽIVOTOPIS .....	45

# SAŽETAK

Naslov rada: **Usporedba blizanačke i jednoplodne trudnoće**

Autor: Bojana Rački

Jednoplodna trudnoća se definira kao razvoj jednog fetusa u maternici. Blizanačka trudnoća podrazumijeva razvoj dvaju fetusa u maternici. Planiranje prehrane i praćenje povećanja tjelesne težine ključni su za održavanje zdravlja majke i fetusa u svakoj trudnoći. Smjernice i preporuke ovise o potrebama jednoplodne odnosno blizanačke trudnoće. Preporuča se unos istih nutrijenata, ali u povećanim dozama kod blizanačke trudnoće. Antenatalna skrb važan je dio svake trudnoće. Neinvazivni i invazivni prenatalni testovi neophodni su za otkrivanje kromosomskih anomalija i drugih komplikacija u obje vrste trudnoća. Ultrazvuk se u jednoplodnim trudnoćama koristi u određivanju gestacijske dobi, ranom otkrivanju anomalija i praćenja rasta fetusa. Uz sve navedeno u blizanačkim se trudnoćama također koristi za diferenciranje zigociteta i korioniciteta. Jednoplodne trudnoće obično traju oko 40 tjedana, dok blizanačke u prosjeku traju 37 tjedana. Vaginalni porođaj najsigurniji je za fetus i majku kada se radi o terminskoj jednoplodnoj trudnoći te kao takav je najčešći način dovršenja jednoplodne trudnoće. S druge strane, blizanci se također porađaju vaginalno, ali zbog veće stope prijevremenih porođaja u toj skupini je veća učestalost carskog reza nego kod jednoplodnih trudnoća. Također se u blizanačkim trudnoćama češće javljaju komplikacijama poput gestacijskog dijabetesa i preeklampsije. Postoje univerzalne smjernice za vođenje jednoplodne trudnoće, dok blizanačke trudnoće često ovise o iskustvu opstetričara zbog manjka istih. Veća je učestalost maternalnih i perinatalnih komplikacija kod blizanačkih nego kod jednoplodnih trudnoća. Uz fetalne komplikacije koje se viđaju u jednoplodnoj trudnoći, postoje komplikacije specifične za monokorijate poput sindroma transfuzije blizanaca na blizance (TTTS) i sekvence policitemije blizanačke anemije (TAPS). Učinkovita prenatalna skrb i pravovremene intervencije ključni su za poboljšanje ishoda za majku i dijete u oba tipa trudnoće. Svaka trudnoća je jedinstvena i zahtijeva personalizirana razmatranja za povoljne ishode.

Ključne riječi: trudnoća, antenatalna skrb, komplikacije trudnoće

## SUMMARY

**Title: Difference between twin and singleton pregnancy**

Author: Bojana Rački

A singleton pregnancy is defined as the development of one fetus in the uterus, while a twin pregnancy is the development of two fetuses in the uterus. Planning nutrition and monitoring weight gain are crucial for maintaining the health of both the mother and fetus in any pregnancy. Guidelines and recommendations depend on the needs of singleton and twin pregnancies. The intake of the same nutrients is recommended, but in increased amounts for twin pregnancies. Antenatal care is an important part of every pregnancy. Non-invasive and invasive prenatal tests are essential for detecting chromosomal abnormalities and other complications. Ultrasound is used in singleton pregnancies to determine gestational age, early detection of anomalies, and monitoring fetal growth. In addition to these, in twin pregnancies, it is also used to differentiate zygosity and chorionicity. Singleton pregnancies usually last around 40 weeks, while twin pregnancies 37 weeks on average. Vaginal delivery is the safest option for both the fetus and the mother in term singleton pregnancies, making it the most common way to complete a singleton pregnancy. On the other hand, twins can be delivered vaginally in only about 40% of cases, with most being born via cesarean section. Twin pregnancies result in higher rates of preterm births and complications such as gestational diabetes and preeclampsia. There are universal guidelines for managing singleton pregnancies, whereas twin pregnancies often depend on the experience of the obstetrician due to a lack of specific guidelines. There is a higher incidence of maternal and perinatal complications in twin pregnancies compared to singleton pregnancies. In addition to fetal complications seen in singleton pregnancies, there are complications specific to monochorionic twins, such as twin-to-twin transfusion syndrome (TTTS) and twin anemia-polycythemia sequence (TAPS). Effective prenatal care and timely interventions are key to improving outcomes for both the mother and child in both types of pregnancies. Each pregnancy is unique and requires personalized considerations for favorable outcomes.

Key words: pregnancy, antenatal care, complications



## 1. UVOD

Trudnoća je pojam koji se koristi za opisivanje razdoblja razvoja ploda unutar maternice. Jednoplodna trudnoća je trudnoća s razvojem jednog ploda u maternici (1). Blizanačka trudnoća je trudnoća s dva ploda u maternici. Smatraju se visokorizičnim trudnoćama te zahtijevaju jedinstvena razmatranja za postizanje povoljnih perinatalnih i maternalnih ishoda (2).

Jednoplodna trudnoća obično traje oko 40 tjedana ili 9 kalendarskih mjeseci, mjereno od zadnje menstruacije do porođaja (1). Prosječno trajanje blizanačke trudnoće je 37 tjedna (3). Trudnoća se prati kroz tri razdoblja odnosno tri tromjesečja. Prvo tromjesečje započinje 1. tjednom i završava 12. tjednom gestacije, drugo je tromjesečje od 13. do 28 tjedna te treće od 29. do 40. tjedna gestacije (1).

### 1.1. EPIDEMIOLOGIJA

Jednoplodne trudnoće čine čak 96% svih trudnoća, ostalih 4% sačinjavaju višepodne trudnoće. Broj blizanačkih trudnoća je u porastu u cijelom svijetu i čini 3% svih porođaja (4). Prevalencija spontano nastalih blizanačkih trudnoća varira od države do države. Prema podacima iz 2018. najviše takvih trudnoća zabilježeno je u Nigeriji, a najmanje u Japanu. U proteklih 30 godina broj blizanačkih trudnoća se rapidno povećava pogotovo u državama s visokim i srednjim BDP-om. Razlozi su: sve starija životna dob majke, obiteljska anamneza višeplođnih trudnoća, smanjena plodnost oba partnera, oštećenje jajnika i jajovoda te problemi s ovulacijom. Zbog navedenih razloga sve se češće provode metode potpomognute ili umjetne oplodnje (IVF) (4,5).

Blizanačka trudnoća je povezana s češćim maternalnim i perinatalnim komplikacijama. Maternalni mortalitet je 2.5 puta veći, a perinatalni mortalitet čak 2-3 puta veći u blizanačkim nego u jednoplodnim trudnoćama. Viši perinatalni mortalitet objašnjava se češćom pojavom prematuriteta, fetalnog zastoja u rasti, maloj porođajnoj masi i intraportalnoj asfiksiji blizanaca (5).

### 1.2. ZIGOTNOST I KORIONICITET

Zigotnost i korionicitet su bitni pojmovi koji opisuju isključivo višeplođnu trudnoću. Blizanci se mogu razviti iz jedne ili dviju odvojenih jajnih stanica (slika 1). Češće, oko 70%, dolazi do ovulacije i

oplodnje dviju jajnih stanica te se takvi blizanci nazivaju fraternalni, dvojajčani ili dizigotni blizanci. Dok se jednojajčani, identični ili monozigotni blizanci razvijaju iz jedne oplodene jajne stanice u 30% slučajeva svih blizanačkih trudnoća. Oplodnjom jedne ili više jajnih stanica mogu nastati i više od dva fetusa, ali ovaj će se rad najviše temeljiti na blizancima (6,7).

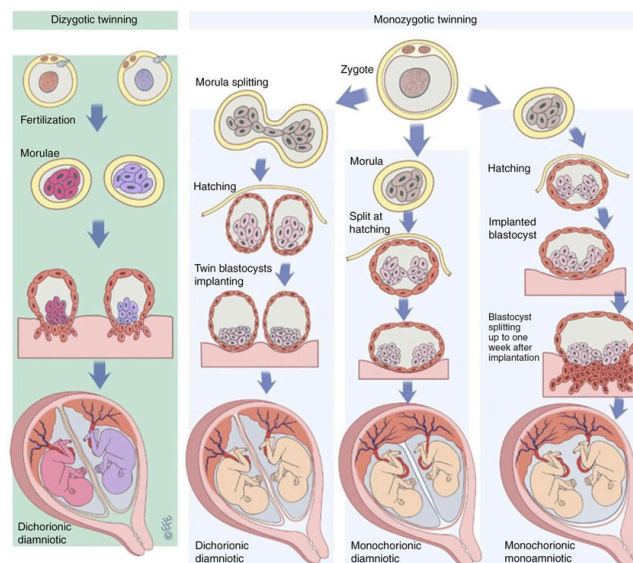
Dvojajčani (dizigotni) blizanci su genetski različiti jer potječu iz dviju odvojeno fertiliziranih jajnih stanica. Dijeleg samo pola istih gena poput ostale braće ili sestara iz obitelji. Mogu biti istog ili različitog spola. Svaki bliznac se razvija u svom amniju i korionu, i imaju odvojene posteljice. Hiperovulacija je svojstvo koje može biti nasljedno s majčine strane po ženskoj liniji, stoga se u tim obiteljima uočava pojava blizanaca kroz generacije. Broj dvojajčanih blizanaca je u porastu zbog postupaka medicinski potpomognute oplodnje (6,7).

Jednojajčani (monozigotni) blizanci su genetski identični i gotovo uvijek istoga spola jer se razvijaju iz jedne oplodene jajne stanice. Iako imaju isti genotip, njihov se fenotip može razlikovati zbog različitih intrauterinih i izvanjskih utjecaja. Daljnja podjela monozigota ovisi o trenutku diobe zigote odnosno diferencijaciji embrioblasta i trofoblasta. Diobu pratimo u 4 trenutka. Ukoliko se dioba dogodi tijekom prva 72 sata nakon oplodnje nastati će dva embrija svaki sa svojim amnijem i korionom jer diferencijacija embrioblasta i trofoblasta još nije započela. Stoga se nazivaju diamnijski, dikorionski monozigotni blizanci. Dok 4 do 8 dana nakon oplodnje započinje diferencijacija embrioblasta i trofoblasta, ali ne i amnija zbog čega se diobom u ovom periodu razvijaju monokorionski, diamnijski, monozigotni blizanci. Nakon 8. dana započinje i diferencijacija amnija stoga embriji dijele korion i amnij – monokorionski, monoamnijski monozigotni blizanci. Ukoliko dioba nakon diferencijacije embrionalnog štita nije potpuna razvijaju se tzv. sijamski blizanci (6).

Ultrazvučna dijagnostika je od velike važnosti u ocijeni zigotnosti. Zigotnost monoamnijskim ili monokorionskim blizananaca može se procijeniti velikom sigurnošću jer su oni uvijek monozigotni. Međutim ako je riječ o bikorionskim blizancima, zigotnost se ne može utvrditi sa sigurnošću. Imaju li blizanci jedan ili dva koriona ponekad se određuje u prvom tromjesečju, a zasigurno u drugom tromjesečju traženjem  $\lambda$ -znaka. Mjerenjem debljina membrane koja odjeljuje plodove može se odrediti

broj koriona. Ukoliko je debljina membrane veća od 2mm odnosno nađe se zadebljanje spoja dvaju koriona – blizanci su bikorionski (6).

Bitno je naglasiti da se pojedini poremećaji javljaju samo u određenoj skupini blizanaca. S obzirom da dizigotni i bikorionski/biamnijski blizanci ne dijele korion i amnij ne mogu razviti fetu-fetalne vaskularne anastomoze. Također u prije navedenoj skupini blizanaca prijevremenim porođajem završava oko 40-50% dok je u ostalih monozigota značajno češći. U oko 10-15% monokorionskih blizanaca postoje međublizanačke anastomoze koje mogu biti uzrok teških komplikacija trudnoće. Potrebno je rano prepoznavanje i nadzor nad svim blizanačkim, a posebno monokorionskim trudnoćama kako bi se omogućila pravodobna ocjena kasnijeg rizika. Nadzor uključuje redovito praćenje rasta i razvoja fetusa te mjerenje količine plodove vode (6,7).



Slika 1 - Research Gate: The formation of dizygotic and monozygotic twins. [slika s interneta] [pristupljeno 10.06.2024]. Dostupno na: [https://www.researchgate.net/figure/The-formation-of-dizygotic-and-monozygotic-twins-Dizygotic-twins-are-the-product-of-two\\_fig1\\_338842739](https://www.researchgate.net/figure/The-formation-of-dizygotic-and-monozygotic-twins-Dizygotic-twins-are-the-product-of-two_fig1_338842739)

## 2. ANTENATALNA SKRB

Antenatalna ili prenatalna skrb je skup mjera zdravstvene zaštite trudnice s ciljem prevencije, ranog otkrivanja i liječenja nepovoljnih ishoda trudnoće (8). Važnost antenatalne skrbi u blizanačkoj trudnoći proizlazi iz povećane učestalosti komplikacija koje prate cijeli tijek ovih trudnoća. Osim komplikacija, blizanačke trudnoće su opterećene višim perinatalnim mortalitetom i morbiditetom u rođene djece od jednoplodnih trudnoća (9).

### 2.1. DOBITAK NA TJELESNOJ MASI TRUDNICE

Neizostavni dio antenatalne skrbi uključuje računanje i praćenje dobitka na tjelesnoj masi trudnice koji se računa pomoću indeksa tjelesne mase (ITM) na početku trudnoće (10).

Američki medicinski institut (IOM) izdao je smjernice i preporuke o prirastu težine za trudnice s jednoplodnom trudnoćom. Ukupan preporučeni dobitak na tjelesnoj masi za trudnice koje spadaju u pothranjenu skupinu ( $ITM < 18,5 \text{ kg/m}^2$ ) iznosi 12,5 – 18 kg. Za žene s normalnom tjelesnom masom ( $ITM 18,5 - 24,9 \text{ kg/m}^2$ ) preporučeni dobitak iznosi 11,5 – 16 kg. Ženama s prekomjernom tjelesnom masom ( $ITM 25,0 \text{ do } 29,9 \text{ kg/m}^2$ ) preporučeni dobitak iznosi 7 – 11,5 kg te za pretile žene ( $ITM > 30 \text{ kg/m}^2$ ) iznosi 5 – 9 kg (11).

Za blizanačku trudnoću smjernice su drugačije. Preporučeni dobitak na tjelesnoj masi za žene s normalnom tjelesnom masom ( $ITM 18,5 - 24,9 \text{ kg/m}^2$ ) i blizanačkom trudnoćom iznosi 16,8 – 24,5 kg. Za žene s prekomjernom tjelesnom masom ( $ITM 25,0 \text{ do } 29,9 \text{ kg/m}^2$ ) dobitak tijekom blizanačke trudnoće iznosi 14,1 do 22,7 kg. Ako je žena pretila ( $ITM > 30 \text{ kg/m}^2$ ) dopustiv dobitak na tjelesnoj masi iznosi 11,4 – 19,1 kg (9).

Potrebno je naglasiti da je dobitak na tjelesnoj masi kod žena s normalnim ITM-om i blizanačkom trudnoćom 47 - 56% veći od žena s jednoplodnom trudnoćom, dok je kod pretilih žena postotak još veći i iznosi 111 - 120% u odnosu na pretile žene s jednoplodnom trudnoćom (10).

## 2.2. PREHRAMBENE SMJERNICE ZA BLIZANAČKE TRUDNOĆE

Trudnoća je fiziološko stanje žene koje zahtjeva povećan nutritivni i energetske unos. Višeploidna trudnoća zahtjeva viši stupanj fiziološke prilagodbe majke od one u jednoploidnoj trudnoći. Nepravilna i neravnomjerna prehrana trudnica povećava rizik od niza komplikacija kao npr. prijevremenog porođaja, male porođajne mase djeteta, razvoja gestacijskog dijabetesa itd. (12).

Prema prehrambenim smjernicama za blizanačke trudnoće Društva za materno-fetalnu medicinu (SMFM – engl. The Society for Maternal-Fetal Medicine) iz 2009. godine bitno je razmotriti ITM trudnice. S obzirom na specifičnu fiziologiju blizanačke trudnoće preporučena je kontrolirana prehrana s nadomještanjem mikro i makronutrijenata (Tablica 1) te održavanje normalnog ITM. Preporučeni dnevni kalorijski unos u prvom tromjesečju za trudnice s normalnim ITM iznosi 40-45 kcal/kg. Kalorijski unosi za druga dva tromjesečja se preračunavaju na temelju razlike postignutih vrijednosti u prvom tromjesečju i preporučenih vrijednosti (9).

Povećanje bazalnog metabolizama žena s jednoploidnom trudnoćom iznosi otprilike 5% za prvo tromjesečje, 11% za drugo tromjesečje te 24% za treće tromjesečje. Istraživanja pokazuju da kod blizanačke trudnoće u posljednjem tromjesečju dolazi do povećanje bazalnog metabolizma za dodatnih 10 % (10). Iz čega se može zaključiti o različitosti i dostatnosti energetske unosa samo za zadovoljavanje potreba bazalnog metabolizma u trudnica. Preporučeno je dnevni energetske unos hrane podijeliti na 3 glavna i 3 međuobroka. Od kojih će se 20 % energije osiguravati iz proteina, a po 40% iz ugljikohidrata niskog glikemijskog indeksa i masti (9) .

Veća potreba vitamina i minerala temelji se na hipotezi o ubrzanoj potrošnji majčinih rezerva istih (10).

Tablica 1: Doze mikronutrijenata i makronutrijenata u trudnoći (9, 13)

	Jednoploidna trudnoća	Blizanačka trudnoća	
	cijela trudnoća	1. tromjesečje	2. i 3. tromjesečje
<b>Folna kiselina</b>	600 - 800 µg/dnevno	1000 µg/dnevno	1000 µg/dnevno
<b>Vitamin D</b>	400-800 IU/dnevno	1000 mg/dnevno	1000 mg/dnevno

<b>Vitamin C i E</b>	85 mg/dnevno (C) i 15 mg/dnevno (E)	500-1000 mg (400 IU)/dnevno	
<b>Željezo</b>	30 mg /dnevno	60 mg/dnevno	120 mg/dnevno
<b>Kalcij</b>	250 mg/dnevno	1500 mg/dnevno	2500 mg/dnevno
<b>Magnezij</b>	350 mg/dnevno	400 mg/dnevno	800 mg/dnevno
<b>Cink</b>	11 mg/dnevno	15 mg/dnevno	30 mg/dnevno
<b>Višestruko nezasićenih omega-3 masnih kiselina</b>	min. 200 mg/ dnevno	300-500 mg/dnevno	

### 2.3. ANTENATALNA DIJAGNOSTIKA KROMOSOMSKIH ANOMALIJA

Promjenu strukture ili broja kromosoma koji uzrokuju različite poremećaje nazivamo kromosomske anomalije ili kromosomopatije. Kromosomopatije mogu biti numeričke ili strukturne prirode (14) .

Numeričke anomalije koje zahvaćaju jedan kromosom u setu nazivaju se aneuploidije. Ukoliko postoji manjak jednog kromosoma naziva se monosomija, a ako postoji višak jednog kromosoma trisomija.

Oba poremećaja mogu zahvatiti autosome i gonosome. Najčešće trisomije autosoma jesu Downov sindrom (21.kromosom), Edwardsov sindrom(18. kromosom ) i Patauov sindrom (13. kromosom), a trisomija gonosoma je Klinefelterov sidrom (47,XXY). Turnerov sindrom je najpoznatija monosomija (45,X) (15). Poliploidije su također numeričke anomalije koje zahvaćaju cijeli set kromosoma. Pojava tri kromosoma u svakom setu naziva se triploidija i označava se 3n. Poliploidija se više uočava u biljnome svijetu jer najčešće takve anomalije nisu spojive sa životom (14).

Strukturne kromosomopatije uključuju translokacije, delecije i duplikacije. Translokacija je anomalija u kojoj se cijeli ili samo dio kromosoma prespoji na neki drugi. Translokacije se najčešće povezuju s pojavom tumora kao npr. Philadelphia translokacija (9;22)(q34;q11) koju pronalazimo u kroničnoj mijeloičnoj leukemiji (16) . Delecije su posljedica loma dijela odnosno kraka kromosoma i najčešće su letalne. Sindrom mačjeg plača (engl. Cri-du-chat syndrom) uzrokovan je delecijom kratkog kraka 5. kromosoma (17). Duplikacija je anomalija diploidnog organizma u kojoj se određene sekvence DNA pojavljuju više od 2 puta (18) .

Probir kromosomskih anomalije je bitan dio antenatalne skrbi. Preporučen je svim trudnicama, a posebno indiciran ženama starijima od 36. godina, s poznatim nasljednim bolesti, kromosomskim anomalijama u obiteljskoj anamnezi ili opterećenom reproduktivnom anamnezom. Antenatalnu dijagnostiku kromosomopatija dijelimo na neinvazivnu i invazivnu. Neinvazivnim se metodama radi probir i računa rizik prisutnosti kromosomopatije, dok se invazivnim metodama ista dokazuje (19).

Rani kombinirani probir je neinvazivni test kojim se pomoću ultrazvučnih, biokemijskih biljega i dobi majke određuje rizik trudnice za kromosomopatije. Test je osmišljen i implementiran od strane Fetal Medicine Foundation (FMF) iz Londona s ciljem osiguravanja bolje skrbi za trudnice (20). Provodi se u prvom tromjesečju trudnoće, točnije od 11 do 13+6. tjedna. Ultrazvučni pregled uključuje mjerenje nuchalnog nabora (engl. nuchal translucency - NT). Abnormalno nakupljanje tekućine u toj regiji može biti jedan od pokazatelja Downovog sindroma. Zatim se mjeri udaljenost tjeme-trtica (engl. crown-rump length - CRL) te se ultrazvučno procjenjuje gestacijska dob. Serumski biokemijski biljezi majke uključuju humani korionski gonadotropin ( $\beta$ hCG) i trudnički plazmatski protein-A (PAPP-A). Na temelju vrijednosti NT-a,  $\beta$ hCG-a i PAPP-A računaju se rezultati. Rezultati se prikazuju u obliku omjera i označavaju individualnu procjenu rizika. Rezultat može biti svrstan u skupinu niskog, srednjeg i visokog rizika za kromosomsku anomaliju kod djeteta. Ukoliko je trudnica svrstana u skupinu niskog rizika nije potrebna daljnja prenatalna dijagnostika, a za preostale skupine potrebno je provesti daljnju dijagnostiku (21).

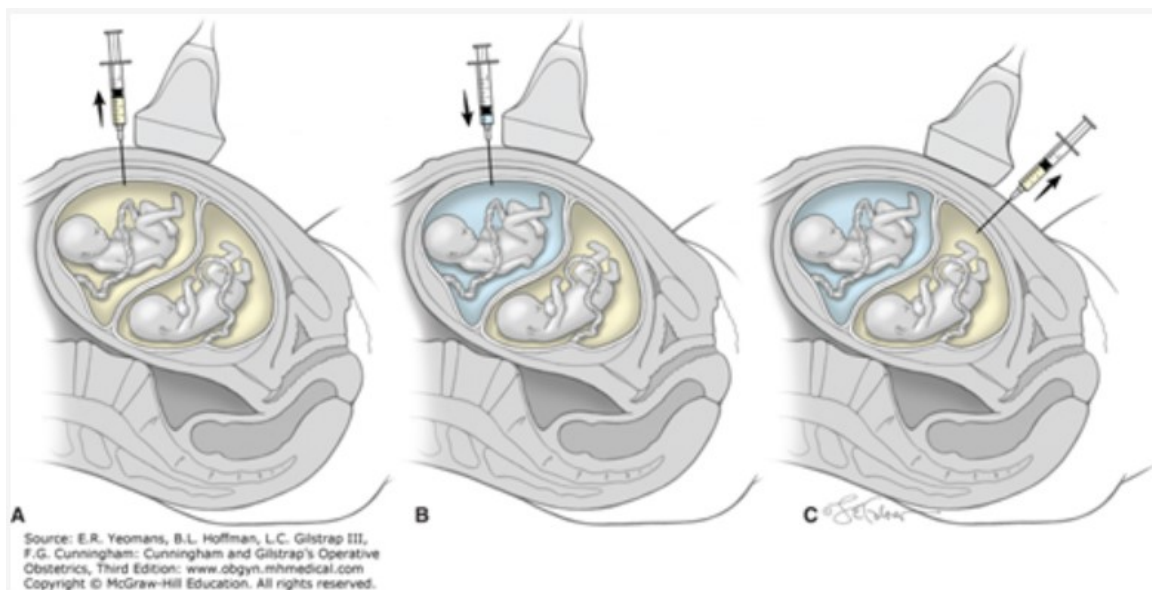
Neinvazivno prenatalno testiranje (NIPT) omogućuje rano otkrivanje rizika za genetske anomalije. NIPT može otkriti rizik za fetalne trisomije i gonosomalne anomalije već od 10. tjedna trudnoće s visokom osjetljivošću. Temelji se na analizi promjena u slobodnoj placentalnoj DNK u majčinoj krvnoj plazmi, stoga ne predstavlja rizik za fetus. NIPT ima izuzetnu vrijednost kao probirni test, ali i dalje ne može zamijeniti invazivne dijagnostičke postupke. Rezultati testa mogu biti negativni odnosno niskog rizika od prisutnosti genetičkog poremećaja što sačinjava > 95% rezultata, ali mogu biti i pozitivni što zahtjeva daljnju invazivnu dijagnostiku poput amniocenteze ili sl. (22). Specifičnost i osjetljivost testa varira s obzirom na kromosomopatiju. Ispitivanja NIPT-a u trudnoćama visokog rizika pokazuju da stope otkrivanja trisomija 21, 18 i 13 iznose približno 98 %, uz stopu lažno pozitivnih rezultata od 0,5

% ili manje (American College of Obstetricians and Gynecologists, 2012; Bianchi, 2012; Palomaki, 2011, 2012). NIPT je postao klinički dostupan kao probirni test, ali se ne smatra zamjenom za invazivne dijagnostičke testove (23).

Invazivni prenatalni zahvati su postupci koji uključuju uzimanje i analiziranje uzorka korionskih resica, posteljicnog tkiva, krvi ili amnijske tekućine za citogenetičku obradu. Preporučeni su kada postoje pozitivni rezultati probirnih testova ili kada postoji povećan rizik od genetskih poremećaja na temelju obiteljske anamneze ili ultrazvučnih nalaza. Invazivni perinatalni zahvati dijele se u ovisnosti tkiva koje analiziraju, na amniocentezu, kordocentezu i biopsija korionskih resica (CVS) (24).

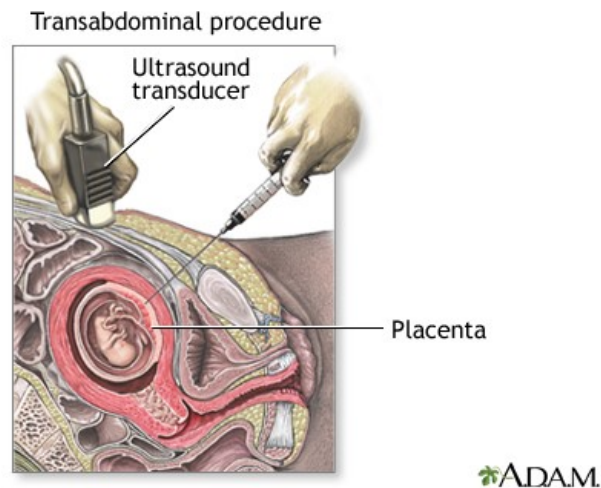
Amniocenteza se najčešće izvodi između 16. i 18. tjedna trudnoće. Postoji i mogućnost izvođenja amniocenteze između 12. i 14. tjedna trudnoće međutim ona se izbjegava jer je povećan rizik od spontanog pobačaja nakon samog zahvata. Rezultati klasične amniocenteze mogu se očekivati 2 – 3 tjedna nakon pretrage. Izvodi se transabdominalnim uvođenjem igle u amnijsku šupljinu uz navođenje ultrazvukom, te uzimanje uzorka amnijske tekućine za daljnju analizu. Amniocenteza u blizanačkoj trudnoći ima veći rizik od komplikacija zbog tehničkih razloga i potrebe multicenteze. Prije izvođenja same amniocenteze potrebna je biometrijska i strukturna analiza plodova zatim određivanje ležišta posteljica i septuma te mjerenje količine amnijske tekućine. Potrebno je i odabrati najprikladnija mjesta punkcije na koži trbuha trudnice. Nakon ulaska u prvu amnijsku šupljinu i uzimanja uzorka injicira se 1-3 ml indigokarmnia kako bi se potvrdilo da je drugi uzeti uzorak doista iz druge amnijske šupljine. Ukoliko je drugi uzorak obojan indigokarminom znači da se punkcija mora ponoviti za dobivanje drugog uzorka (slika 2.) (24).





Slika 2 - Obgyn Key: One method of performing amniocentesis in twins [slika s interneta] [pristupljeno 15.06.2024]. Dostupno na: <https://obgynkey.com/invasive-prenatal-diagnostic-procedures-2/>

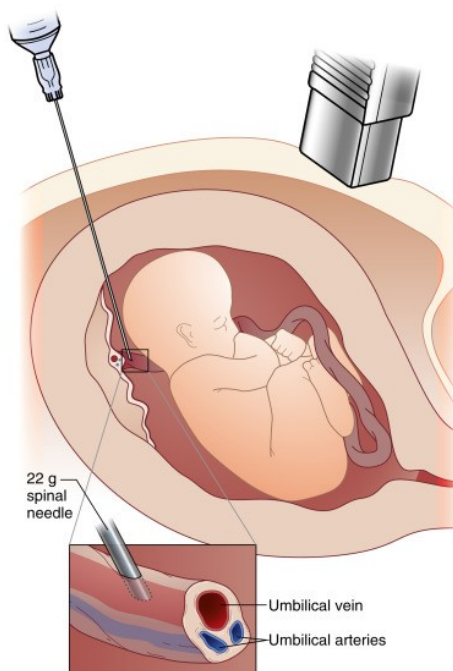
Biopsija korionskih resica (engl. chorionic villus sampling, CVS) izvodi između 11. i 14. tjedna trudnoće, radi određivanja kromosomskih i genskih poremećaja ploda. Budući da je biopsija korionskih resica rizičniji invazivni zahvat s višim postotkom komplikacija od amniocenteze, najčešće se provodi u slučaju abnormalnog ultrazvučnog nalaza i izrazito povišenog rizika nakon biokemijskog ili kombiniranog probira. Moguće komplikacije zahvata jesu spontani pobačaj, vaginalno krvarenje, infekcije, ruptura membrana, Rh imunizacija i povišena razina alfa-fetoproteina (AFP) u majčinom serumu. Prema istraživanjima spontani pobačaji se javljaju od 0,3% do 1,0% slučajeva. CVS se najčešće izvodi transabdominalnim putem uvođenjem igle do posteljice pod kontrolom ultrazvuka, pri čemu se aspirira dio posteljičnog tkiva za analizu (slika 3) (25). Kasni CVS ili placentocenteza je metoda kojom se uzima biopsija posteljice u drugom ili trećem tromjesečju za fetalnu kariotipizaciju, DNA, enzimatske i druge analize. Prednost ove metode u odnosu na amniocentezu je da se direktnom kariotipizacijom rezultati analize mogu očekivati već nakon 3 dana (24). Što uvelike smanjuje napetost dugotrajnog iščekivanja nalaza kod trudnica i omogućava dovoljno vremena za donošenje odluke o daljnjem tijeku trudnoće (25).



Slika 3 - MedlinePlus: Chorionic villus sampling [slika s interneta] [pristupljeno 25.06.2024].

Dostupno na: [https://medlineplus.gov/ency/presentations/100194\\_4.htm](https://medlineplus.gov/ency/presentations/100194_4.htm)

Kordocenteza ili perkutana aspiracija krvi pupkovine (PUBS) invazivna je metoda kojom se uzima uzorak krvi fetusa iz pupčane vene radi dijagnostičkih i terapijskih svrha. Najčešće se izvodi između 18. i 20. tjedna trudnoće, ali ukoliko je potrebno moguće ju je izvesti nakon 12. tjedna trudnoće s povećanim rizikom od spontanog pobačaja i komplikacija samog postupka. Izvodi se transplacentarnim ili transamnijskim uvođenjem igle na 1-2 cm od insercije pupkovine uz navođenje ultrazvuka (slika 4). Komplikacije postupka uključuju fetalnu bradikardiju ili asistoliju, infekcije, fetalno krvarenje ili trombozu pupkovine, prijevremeno prsnuće vodenjaka, fetomaternalnu transfuziju i druge. Prednost kordocenteze u odnosu na ostale invazivne metode jest mogućnost fetalne terapije. Stanja koja zahtijevaju fetalnu terapiju jesu: intrauterina transfuzija kod Rh imunizacije, terapija srčanih aritmija, poremećaja određenih čimbenika koagulacije i dr. Ukoliko se ustanovi jaka anemija fetusa kao kod hemolitičke bolesti, kordocentezom je moguće izvesti intravaskularnu transfuziju (24). Istraživanja pokazuju da iako je kordocenteza u blizanačkoj trudnoći kompliciranija u samom izvođenju, nema povećanog rizika od komplikacija u odnosu na jednoplodnu trudnoću (26).



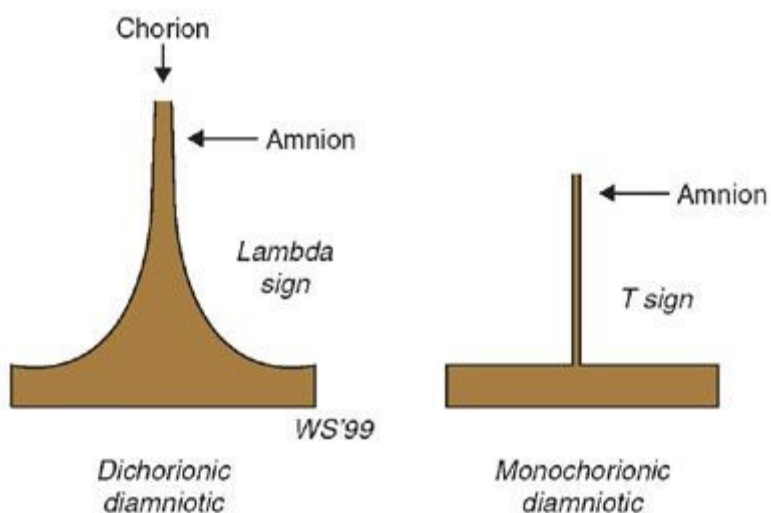
Slika 4 - Anesthesia Key: Diagram of cordocentesis procedure used in intrauterine transfusion. [slika s interneta].[pristupljeno 25.06.2024]. Dostupno na: <https://aneskey.com/anesthesia-for-fetal-surgery-and-other-fetal-therapies/>

#### 2.4. ULTRAZVUČNA DIJAGNOSTIKA

Ultrazvučna dijagnostika je metoda za sigurno praćenje trudnoće. Koristi se za redovite kontrole jednoplodnih trudnoća, ali i za ranu dijagnostiku patoloških stanja karakterističnih za blizanačke trudnoće (27) .

U osnovnu antenatalnu skrb blizanačkih trudnoća spadaju određivanje gestacijske dobi i korioniciteta, detekciju kromosomskih i strukturnih anomalija fetusa. Prvi ultrazvučni pregled je preporučeno obaviti između 11. i 13. tjedna trudnoće (prvo tromjesečje). Određivanje gestacijske dobi najpouzdanije se određuje kada je CRL između 45 i 84 mm tj. između 11. i 14. tjedna gestacije. Gestacijska dob, kao i termin porođaja žena koje su spontano začele određuje se prema većem od dva CRL-a, a ukoliko se prvi UZV pregled obavi u 14. tjednu trudnoće dob se određuje prema većem opsegu glavice (HC). Postupak određivanja gestacijske dobi je jednostavniji u trudnoća koje su nastale nakon IVF postupka jer se početkom trudnoće uzima datum embriotransfera. U sklopu prvog ultrazvučnog pregleda određuje se broj koriona i amnija. Amniocitet se određuje vizualizacijom intraamnijske pregrade, a

korionicitet se definira mjerenjem debljine membrane na mjestu insercije amniona u posteljicu –  $\lambda$  znak (slika 5). Kod dizigotnih blizanaca uočava se „deblja“ stjenka koja nastaje spajanjem dvaju membrana koriona s tankim slojevima amniona sa svake strane (BCBA, bikorijati, biamnijati). Kod monozigota (MCBA, monokorijsti, biamnijati) intraamnijska pregrada je mnogo tanja jer je građena samo od 2 sloja amnija – T znak (slika 5). Ukoliko blizanci nemaju između sebe pregradu nazivaju se – MCMA, monokorijati, monoamnijati što se može potvrditi i vaginalnim ultrazvukom. Broj posteljica je često teško odrediti s obzirom da se kod dizigotnih blizanaca posteljice često nalaze jedna pored druge pa se teško razaznaje da li se radi o jednoj ili dvije posteljice. Također pri prvom pregledu bitno je označiti blizance kako bi se tijekom trudnoće mogao pratiti njihov odvojeni razvoj i određivanje NT u sklopu ranog kombiniranog probira (27).



Slika 5 - Radiology Key: Lambda i T znak [slika s interneta] pristupljeno 30.06.2024. Dostupno na: <https://radiologykey.com/multiple-gestation-2/>

Ponavljanje ultrazvučnih pregleda određuje se individualno obzirom na vrstu patologije trudnoće. Ako se radi o nekomplikiranoj BCBA trudnoći preporuka je prvi pregled obaviti u prvom tromjesečju zatim jedan u drugom tromjesečju i ako je sve u redu, pregled ponavljati svakih 4 tjedna. U nekomplikiranim, monokorionskim trudnoćama nakon prvog pregleda u prvom tromjesečju potrebno je obaviti pregled svaka 2 tjedna nakon 16. tjedna gestacije kako bi se otkrile moguće patologije poput

sindroma međublizanačke transfuzije (TTTS - engl. Twin to twin transfusion syndrome) ili sindrom fetalne anemije i policitemije (TAPS – engl. Twin Anemia Polycythemia Sequence). Uz klasičan ultrazvučni pregled monozigotnih trudnoća treba uključiti i color Doppler središnje moždane arterije kod koje se prati otpor i vršna sistolička vrijednost da bi se otkrio mogući TAPS (27) .

Ultrazvučni pregled u drugom tromjesečju uključuje anomaly scan - detaljan pregled anatomije blizanaca, biometriju, cervikometriju i indeks plodove vode (AFI) (27). U okviru anomaly scan -a mogu se uočiti mnoge malformacije, ali se neke ne prezentiraju tako rano u trudnoći stoga je bitno i u kasnijim pregledima obratiti pažnju. Detaljan pregled anatomije fetusa uključuje pregled lubanje i mozga, karakterističnih točaka lica, vrata, prsnog koša i srca, abdomena, bubrega i mokraćnog mjehura, kralježnice i ekstremiteta. Fetalna biometrija temelji se na mjerenjima 4 parametara pomoću kojih se prati rast fetusa : biparijetalni dijametar (BPD), opseg glave (HC), opseg abdomena (AC) i duljina dijafize femura (FL). U fetalnu biometriju također spada i procjena tjelesne težine fetusa. Mjerenje duljine vrata maternice pokazao se kao pouzdan prediktivni čimbenik za prijevremeni porođaj (28).

Procjenu količine plodove vode iskazujemo pomoću AFI-a ili kao najdublji slobodni džep (MPD – maximum pool depth). Poremećaj količine plodove vode može biti kao povećanje (polihidramnij) ili smanjenje količine (oligohidramnij). Polihidramnij podrazumijeva količinu plodove vode veću od 2000ml i AFI veći od 25. Najčešće je idiopatske naravi, ali može biti i posljedica npr. gestacijskog dijabetesa ili fetalne anemije. Oligohidramnij podrazumijeva manju količinu plodove vode od očekivane za određenu gestacijsku dob. Klinički se dijagnosticira ultrazvučnim pregledom, na temelju mjerenja indeksa amnionske tekućine (AFI)  $\leq 5$  cm ili maksimalni okomiti stupac plodove vode  $< 2$  cm. Oligohidramnij je često idiopatski, ali može biti i posljedica poznate majčine, fetalne ili placentalne patologije(28).

### 3. POROĐAJ

Svaki porođaj je jedinstven i ovisi o mnogim čimbenicima. Na ishod porođaja jednog djeteta ili blizanaca utjecati će isti čimbenici, a to su: prezentacija i položaj fetusa, učinkovitost uterine kontrakcije, veličina fetusa, veličina zdjelice trudnice, druge komplikacije trudnoće i sl. (29).

U porođaju jednoplodne trudnoće dijete je u 96% slučajeva u uzdužnom stavu glavom. Stav glavom označava da se uzdužna os djeteta poklapa s uzdužnom osi majke. U 3% porođaja dijete je u stavu zatkom dok je u preostalih 1% u poprečnom ili kosom položaju (29).

U blizanačkoj trudnoći oba ploda su u stavu glavom u 42 % slučajeva, prvi glavom, a drugi zatkom u 27% slučajeva te prvi glavom drugi poprijeko u 18% slučajeva. Oba blizanca u stavu zatkom su u 6 % slučajeva, a u poprečnom položaju je 5% blizanaca. Ostale kombinacije čine oko 1% blizanaca (30).

#### 3.1. DOVRŠENJE JEDNOPLODNE TRUDNOĆE

Vaginalni porođaj najsigurniji je za fetus i majku kada se radi o terminskoj jednoplodnoj trudnoći odnosno o gestacijskoj dobi od 37. do 42. tjedna. Prednost se daje vaginalnom porođaju zbog povećanog morbiditeta i mortaliteta povezanog s carskim rezom. Otprilike 80% svih jednoplodnih vaginalnih porođaja je u terminu i spontanog je početka, dok je 11% prijevremeno, a 10% poslije termina. Stanja kao što su: trudnoća je duža od 42+0 tjedana, prsnuće plodnih plodova prije porođaja, gestacijski hipertenzivni poremećaji (preeklampsija, eklampsija), HELLP-sindrom, odumiranje fetusa, ograničenje fetalnog rasta, korioamnionitis, abrupcija posteljice i druga stanja indikacije su za indukciju vaginalnog porođaja (31).

Broj carskih rezova u trudnoćama je u porastu. 1990. godine je iznosio 7%, a 2023. godine čak 21% što nadmašuje idealno prihvatljivu stopu carskog reza koja iznosi oko 10%-15% prema WHO-u (32). Apsolutne indikacije za završetak trudnoće elektivnim planiranim carskim rezom odnosi se na situacije kada porođaja vaginalnim putem nije moguć. A to su: suženje zdjelice IV stupnja kada je conjugata vera < 6 cm, tumori smješteni u maloj zdjelici koji zatvaraju porođajni kanal, poprečni položaj ploda, perzistentni visoki uzdužni stav ploda te stražnji parijetalni Litzmanov asinklitzam.

Relativne indikacije za završetak trudnoće planiranim carskim rezom su: placenta previa, placenta accreta, stanje iza dva ili više prethodna carska reza, stanje nakon miomektomije s otvaranjem materišta, relativno sužena zdjelica/sužena zdjelica 3. stupnja - conjugata vera između 6 i 8 cm (33).

Osim intraoperacijskih rizika (infekcija, ozljeda organa ili potreba za transfuzijom krvi zbog krvarenja), mnoge komplikacije mogu se pojaviti postpartalno. Postpartalno povećan je rizik od tromboembolije. Bitno je napomenuti i komplikacije koje se odnose na slijedeću trudnoću poput ruptur maternice, neplodnost i anomalija posteljice kao što su placenta previa, increta ili accreta (33).

### 3.2. DOVRŠENJE BLIZANAČKE TRUDNOĆE

Stav glava-glava čini otprilike 42% blizanaca i općenito je prihvaćeno da se tada porođaj vodi vaginalno u bilo kojoj gestacijskoj dobi. Kod stava zadak/glava za vrijeme vaginalnog rađanja postoji opasnost od nastanka tzv. kolizije blizanaca (30).

Glava prvog blizanca otvara ušće maternice i širi meki dio porođajnog kanala, što čini porođaj drugog blizanca, bez obzira na njegov stav (glavom, zatkom ili koso), najčešće nesmetanim uz prisustvo iskusnog opstetričara (30). Nakon vaginalnog porođaja prvog blizanca, određuje se položaj, namještaj, držanje i stav drugog djeteta. Ako je vodeća česta drugog blizanca postavljena na ulaz zdjelice prokida se vodenjak uz kontinuiran kardiokografski (CTG) nadzor drugog blizanca zbog povećanog rizika od razvoja intrapartalne asfiksije i fetalne patnje (6). Komplikacije kao što su ispala pupkovina i abrupcija placente razlog su lošijeg perinatalnog ishoda drugog blizanca. Ukoliko porođaj drugog blizanca nije moguće završiti vaginalno, izvodi se hitni carski rez kako bi se porodio drugi blizanc u oko 4-10% slučajeva (30). Poremećaji koji se učestalije javljaju u blizanačkim trudnoćama su: nepravilnost trudova, abnormalne prezentacije, prolaps pupkovine, abrupcija i nisko sjelo posteljice te obilna krvarenja pri i nakon porođaja (6).

Randomizirano istraživanje potvrdilo je da dovršenje blizanačke trudnoće elektivnim carskim rezom ne poboljšava perinatalni ishod u odnosu na vaginalno rađanje, bez obzira na stav drugog blizanca.

Većina autora je suglasna da je vaginalni porođaj jednako siguran za oba blizanca. Međutim, dokazano

je da carski rez smanjuje stopu intrakranijskih krvarenja kod djece vrlo niske porođajne težine (ispod 1500 g) kod jednoplodne, a i kod blizanačkih trudnoća, bez obzira na njihov stav (30).

Carski rez je preporučen svim položajima u kojima glava nije vodeća čest prvog blizanca i ukoliko postoji opasnost za majku ili fetuse. Sam tijek operacije je vrlo sličan onom u jednoplodnoj trudnoći, ali se treba obratiti pažnju na tendenciju drugog blizanca da mijenja položaj.(34) Blizanačke trudnoće su pod povišenim rizikom od postpartalnog krvarenja koje je nerijetko obilno i uzrokovano atonijom uterusa zbog prerastegnutosti maternice (35). Atonija uterusa liječi se masažom maternice i primjenom oksitocina iv. vodeći računa o hemodinamskom statusu trudnice. Ukoliko se krvarenje ne zaustavi potrebno je kirurško zbrinjavanje atonije (36).

Ne postoje jasne preporuke kada dovršiti blizanačku MCBA trudnoću. Cheong i sur. (34) u preglednom članku o planiranju dovršenja trudnoće kod nekomplikiranih MCBA blizanačkih trudnoća preporučuju porođaj u 36. tjednu trudnoće. Američko društvo ginekologa i opstetričara (ACOG) predlaže dovršenje trudnoće MC blizanaca između 34. i 38. tjedna trudnoće.

Monokorionske/biamnijske blizanačke trudnoće s međublizanačkim transfuzijskim sindromom se dovršavaju između 32.i 34. tjedna. Monokorionske/monoamnijske trudnoće treba dovršiti do 34. tjedna trudnoće. Većina autora smatra da se nekomplikirane bikorionske blizanačke trudnoće dovršavaju između 38. i 39. tjedna (30).

ACOG nalaže da se način porođaja blizanačkih trudnoća određuje individualno na temelju položaja oba fetusa, fetalnih otkucaja srca te maternalnog i fetalnog status (4).

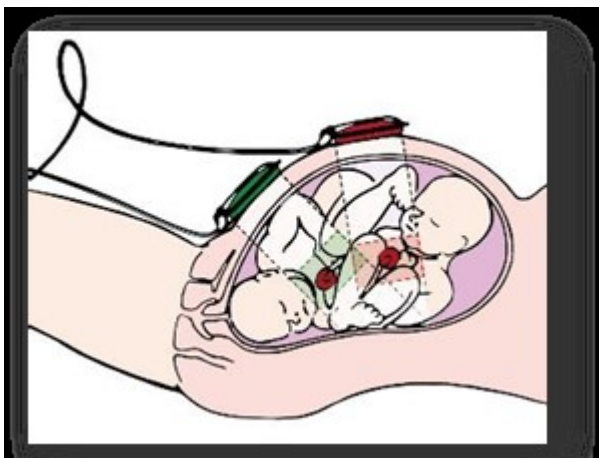
Ne postoji jedinstveno mišljenje o najboljem vremenu za porođaj blizanaca. Optimalno vrijeme za porođaj blizanaca ovisi između ostaloga i o korionicitetu. Pokazalo se da porođanje monokorionskih blizanaca nakon 36. tjedna odnosno 38. tjedna za bikorionske blizance ima povećan rizik za intrauterinu smrt koja premašuje rizik od neonatalne smrti u tom periodu (30).



### 3.3. FETALNI NADZOR

Kardiotokografija (CTG) je metoda kojom se omogućuje nadzor ploda tijekom trudnoće i porođaja. CTG sadrži zapis srčane akcije fetusa te trajanje i intenzitet trudova. S obzirom na način praćenja djetetove srčane akcije može podijeliti na direktnu i indirektnu. Kod direktne (unutarnje) na djetetovu se glavu postavlja bipolarna elektroda, a osnovni preduvjet da plodovi ovoji nisu očuvani. Kod indirektna (vanjske) kardiotokografije na majčinu se trbušnu stjenku postavljaju dvije sonde za praćenje fetalnih otkucaja i registriranje trudova. U jednoplodnoj trudnoći sonda se postavlja na onu majčinu stranu trbuha gdje je najbliže fetalnom srcu (37).

U blizanačkoj trudnoći svaki fetus mora imati svoju sondu – Doppler ultrazvučni uređaj postavljenog na trbuh trudnice. Položaj detektora određuje se uz vizualizaciju abdominalnog ultrazvuka kako bi svaki detektor primao signale od određenog fetusa (slika 6). Primanje signala majčinih ili otkucaja srca drugog fetusa može dati nerealnu sliku srčane akcije prvog fetusa. S obzirom da CTG ima nisku specifičnost zahtjeva pravilnu liječničku interpretaciju (38).



Slika 6 - 2015 FIGO CONSENSUS GUIDELINES ON INTRAPARTUM FETAL MONITORING [slika s interneta]. [pristupljeno 27.06.2024]. Dostupno na: <https://slideplayer.com/slide/10929347/>

### 3.4. PRIJEVREMENI POROĐAJ

Prijevremeni porođaj se definira kao porođaj između 22. i 36+6/7 tjedna trudnoće (15). Prema podjeli WHO-a s obzirom na trajanje trudnoće prijevremeni porođaj dijelimo na: ekstremno niske gestacije < 28 tjedana, vrlo niske gestacije 28-32 tjedna, rani prijevremeni porođaj 32-37 tjedan, kasni

prijevremeni porođaj 34-37 tjedan. Oko 50% blizanačkih trudnoća završava spontanom, prijevremenim porođajem prije 37. tjedna, a oko 10 % prije 32. tjedna (39,40). Prijevremenim porođajem završava 6,1% jedноплодних trudnoća. U skupini vrlo niske gestacije nalazi se 3,6% blizanačkih trudnoća odnosno 0,4% jedноплодних trudnoća. U skupini ranog prijevremenog porođaja 18,2% blizanačkih i 1,4% jedноплодних te u kasnom prijevremenom porođaju 33,0% blizanačkih naspram 4,3% jedноплодних porođaja (41).

Etiologija prijevremenog porođaja blizanačkih trudnoća jest najčešće multifaktorijalna zbog čega je teško planirati dovršenje trudnoće (25). Prati se porast u incidenciji prijevremenih porođaja blizanaca posljedično povećanju broja različitih patoloških stanja. Mogući uzroci prijevremenog porođaja u blizanačkim trudnoćama jesu stanja poput preeklampsije, gestacijskog dijabetesa, insuficijencija i hipoksija posteljice i sl. (40). Posljedice prijevremenog porođaja su najčešće vidljive u nezrelosti djeteta – prematuritetu. Respiratorni distres sindrom, sepsa, nekrotizirajući enterokolitis i intraventrikularno krvarenje samo su od nekih komplikacija koje se javljaju u prematurusa i zahtijevaju hitnu hospitalizaciju i liječenje (4).

Bakterijska vaginoza također se povezuje se s prijevremenim porođajem. Nastaje promjenom bakterijskog sastava vaginalne flore – prevladavanje anaerobnih bakterija s pomanjkanjem laktobacila. Vaginoza se dijagnosticira uzimanjem vaginalnih briseva. Iako se pokazalo da je infekcija povećava rizik od prijevremenog porođaja, liječenje i eradikacija iste ne smanjuje stopu učestalosti prijevremenog porođaja koji je uzrokovan prijevremenim prsnućem plodovih ovoja (42).

Jedna od metoda koja nam može pomoći u predikciji prijevremenog porođaja jest cervikometrija. Cervikometrija ili ultrazvučno mjerenje duljine vrata maternice bila je tema meta analize 2010. godine u kojoj je pokazano da asimptomatske žene s blizanačkom trudnoćom imaju 25% veći rizik od prijevremenog porođaja ukoliko je duljina cerviksa kraća od 25 mm izmjerena prije 28. tjedna trudnoće (42,43). Također ukoliko je duljina cerviksa manja od 20 mm mjerena od 20. do 24. tjednu rizik za prijevremeni porođaj prije 32. tjedna iznosi 42.2%, a za porođaj prije 34. tjedna čak 62%. Na temelju ovih podataka zaključeno je da mjerenje cervikalne duljine od 20. do 24. tjedna trudnoće je dobar prediktivni čimbenik (43). Istraživanja iz 2009. godine pokazuju da cervikometrija u

kombinaciji s mjerenjem fetalnog fibronektina ima veću pozitivnu prediktivnu vrijednost nego svaki test zasebno (42).

Amnijski mulj ili „amniotic sludge“ je ultrazvučni nalaz hiperehogenog materijala u amnijskoj tekućini smještenog uz unutarnje ušće cerviksa. Trudnoće u kojima je uočena ova pojava imale su veći stopu prematuriteta i korioamnionitisa (42).

S obzirom da je uzrok prijevremenog porođaja multifaktorijalan u prevenciji se koriste mnoge metode. Mirovanje je jedna od prvih preporuka koja se daje ženama s blizanačkom trudnoćom iako nema dokaza da je metoda učinkovita. Profilaktička tokoliza se više ne primjenjuje osim u slučajevima kada je potrebna odgoda porođaja zbog primjene kortikosteroidne terapije. Primjena antibiotika u slučaju bakterijske vaginoze također nije smanjila stopu prijevremenih porođaja. Serklaža i umetanje cervikalnog pesara su metode koje su kroz povijest izazvale oprečna mišljenja, ali u tijeku su istraživanja koje bi mogla iznijeti nove dokaze. Primjena intramuskularnog ili intravaginalnog progesterona smanjuje rizik samo u žena s kratkim vratom maternice. Zbog svega navedenog još ne postoji univerzalno učinkovita metoda za prevenciju prijevremenog porođaja (42).

## 4. KOMPLIKACIJE TRUDNOĆE

Komplikacije trudnoće mogu se javiti neovisno o broju plodova, ali se njihova učestalost povećava u višeplođnim trudnoćama. Iako se komplikacije dijele na fetalne i maternalne, bitno je naglasiti da fetalne komplikacije utječu na majku i obrnuto (44).

### 4.1. FETALNE KOMPLIKACIJE:

Komplikacije koje su najčešće posljedica kongenitalnih anomalija, genetskih poremećaja, zastoja u razvoju i inkompatibilnosti fetalnih s majčinih protutijelima mogu se javiti u svim trudnoćama (45).

Za razliku od toga postoje fetalne komplikacije koje su jedinstvene za višeplođne trudnoće i često zahtijevaju rano postavljanje dijagnoze, pojačan nadzor ili pravovremeno liječenje.

#### 4.1.1. SINDROM FETO-FETALNE TRANSFUZIJE

Sindrom fetofetalne transfuzije (TTTS) komplikacija je vezana za monokorionske, diamnijske blizanačke trudnoće, a nastaje zbog poremećaja zajedničke cirkulacije. Javlja u 10 – 15% monokorionskih trudnoća odnosno 0.07% svih trudnoća. Poremećaj protoka krvi između fetusa nastaje zbog hemodinamički neuravnotežene anastomoze krvnih žila posteljice. Postoje 3 vrste anastomoza: arterio-arterijske (AA), veno-venske (VV) i arterio-venske (AV). AA i VV anastomoze nalaze se u površinskom dijelu posteljice i dvosmjernog su protoka stoga održavaju hemodinamičku stabilnost placentarnoga krvotoka. AV anastomoze nalaze se u dubljim dijelovima posteljice i najčešće su jednosmjernog protoka krvi zbog čega se krv preusmjeruje prema jednom od blizanaca. TTTS nastaje zbog povećanog broja AV anastomoze (46).

Dijagnoza TTTS-a se postavlja na temelju ultrazvučnog nalaza koji zahtjeva prikazivanje: (1) jedne posteljice, (2) istih vanjskih genitalija u oba blizanca, (3) značajne razlike u količini plodove vode (39). Quintero-vi kriteriji se koriste za klasifikaciju stadija TTTS-a. Oni se određuju na temelju ultrazvučnih kriterija (Tablica 2).

Tablica 2: Quintero-vi kriteriji se koriste za klasifikaciju stadija TTTS-a (46–48)

Stadij	Ultrazvučni parametar	Kategorički kriterij	Prevalencija*
I	maksimalni okomiti stupac plodove vode (MVP)	MVP < 2 cm kod blizanca davatelja; MVP > 8 cm kod blizanca primatelja	11% - 15%
II	mokraćni mjehur fetusa	nije moguće vizualizirati mokraćni mjehur blizanca davatelja nakon kontinuiranog ultrazvučnog pregleda više od 60 minuta	20% - 40%
III	umbilikalna arterija, ductus venosus i CD umbilikalne vene	patološki doplerski nalaz kao što je odsutan ili obrnuti dijastolički protok u umbilikalnoj arteriji i odsutan ili obrnuti protok u ductusu venosusu blizanaca	38% - 60%
IV	fetalni hidrops	fetalni hidrops jednog ili oba blizanca	6% -7%
V	odsutna srčana aktivnost fetusa	fetalna smrt jednog ili oba blizanca	2%
*Po procjeni Društva za fetomaternalnu medicinu (SMFM) 2013.			

Bliznac, od kojeg se krv odvodi, naziva se bliznac davatelj. Posljedično će razviti hipovolemiju koja će uzrokovati renalnu hipoperfuziju. Zbog renalne hipoperfuzije aktivirati će se renin – angiotenzin - aldosteron sustav što dovodi do oligurije i oligohidramnija. Ultrazvučno će se vidjeti smanjen volumen plodove vode prikazan maksimalnim okomitim stupcem plodove vode manjeg od 2 cm (47).

Bliznac primatelj će razviti hipervolemiju koja uzrokuje rastezanje srčanog mišića i lučenja atrijskog natriuretskog peptida (ANP). ANP inhibira lučenje renin – angiotenzin - aldosteron sustava koje dovodi do poliurije i polihidramnija. Ultrazvučno se prikazuje maksimalni okomiti stupac plodove vode veći od 8 cm. Kod blizanca primatelja mogu se uočiti i druga patološka stanja kao što su: insuficijencija atrijskih zalistaka, dijastolička disfunkcija, pulmonalna stenoza ili atrezija (47).

Trudnice najčešće nemaju nikakve specifične simptome. Nespecifični simptomi koji se mogu javiti jesu veliki dobitak na težini u kratkom vremenu, osjećaj boli i lažnih trudova (47).

Prognoza ovisi o stadiju TTTS-a i gestacijskoj dobi pri postavljanju dijagnoze. Ranija gestacijska dob i viši stadij se povezuju s lošijom prognozom. Preživljenje jednog blizanca varira između 15% - 75%, a preživljenje oba blizanca do 50% s liječenjem (47).

Postoji više metoda liječenja TTTS-a: (1) Amnioredukcija, (2) Fetoskopska laserska fotokoagulacija krvnožilnih anastomoza posteljice, (3) Septostomija, (4) Feticid jednog blizanca; (46)

Amnioredukcija se koristi kada je MVP > 8 cm odnosno kada nastane polihidramniji. Punkcijom se smanjuje volumen plodove vode do vrijednosti MVP 5-6 cm. Osim smanjenja volumena plodove vode tim se postupkom smanjuje tlak na placente krvne žile i povećava protok kroz iste. Najčešće je potrebno ponavljati postupak (46).

Fetoskopska laserska fotokoagulacija krvnožilnih anastomoza posteljice je minimalno invazivna operacija koja pomoću lasera koagulira anastomoze i pritom dijeli krvne žile posteljice kako bi svaki bliznac imao svoju krvnu opskrbu. Ovaj postupak se naziva i selektivna laserska fotokoagulacija i prva je linija liječenja TTTS-a. Zahtjeva detaljan preoperativni ultrazvučni pregled kojim se točno lokalizira posteljica i predviđaju mjesta anastomoza krvnih žila i razdjelne membrane (46).

Septostomija omogućava uravnoteženje volumena plodove vode, ali je zbog povećanog rizika od zaplitanja pupkovina napuštena kao metoda liječenja TTTS-a (46).

Feticid jednog blizanca nastaje prekidom krvne opskrbe jednog blizanca. Koristi se samo u slučajevima kada je gubitak jednog blizanca neizbježan (46).

#### 4.1.2. SINDROM FETALNE ANEMIJE I POLICITEMIJE

Sindrom fetalne anemije i policitemije (engl. Twin Anemia and Polycythemia Syndrom, TAPS) posljedica je nejednake podjele eritrocita odnosno usporenom transfuzijom između monokorionskih blizanaca što rezultira anemijom u davatelja i policitemijom u blizanca primatelja. TAPS može nastati spontano ili kao komplikacija nakon laserske fotokoagulacije u TTTS-u (49). TAPS se javlja u 3-5% monokorionskih trudnoća (46).

U spontanom TAPS-u se, za razliku od TTTS-a, mogu naći 3 - 4 AV anastomoze malog promjera (<1mm) u blizini ruba placente. Kompenzatorne AA anastomoze su također manjeg promjera (< 1mm) i uočavaju se u 10% - 19% posteljica sa spontanim TAPS-om. U poslijelaserskom TAPS-u prosječno se nalaze 2 AV anastomoze vrlo malog promjera i samo sporadična AA anastomoza (49).

TAPS nastaje zbog prevladavanja krvnih žila s malim promjerom i jednosmjernim tokom krvi - spori prijenos krvi (< 15 ml/dnevno). Blizanac davatelj razvija anemiju, dok blizanac primatelj policitemiju (49).

Hematološki odgovor anemičnog blizanaca očituje se lučenjem eritropoetina i poticanjem ekstramedularne hematopoeze. Anemični blizanac će pri porođaju imati retikulocitozu u krvi što pomaže u razlikovanju kroničnog TAPS-a i akutnog intrapartalnog TTTS-a. Posljedično anemiji razvija se hiperdinamična cirkulacija koja može uzrokovati srčanu disfunkciju, zatim organomegaliju sekundarnih hematopoetskih organa. Postoji i veći rizik od razvoja fetalnog i posteljичnog hidropsa (49).

Blizanac primatelj će zbog hiperviskoznosti krvi, suprimirati lučenje eritropoetima i eritropoezu kao kompenzatorni mehanizam. Pri porođaju blizanac će imati sniženu razinu retikulocita i trombocitopeniju. Trombocitopenija se razvija zbog smanjenog lučenja prekursora hematopoeze i tkivne hipoksije. Smanjen volumen plazme uzrokuje smanjeni protok i perfuziju slezene. Policitemija i smanjen volumen plazme dovode do hiperviskoznosti krvi koja povećava rizik od tromboza, nekroze kože, ishemije ekstremiteta i cerebralnih lezija. Zbog kompenzatornih mehanizama koji se javljaju u oba blizanca TAPS sporije klinički progredira od TTTS-a (49).

Prenatalna dijagnostika TAPS-a temelji se neujednačenim CD mjerenjima vršne sistoličke brzine (engl. peak systolic velocity, PSV) središnje cerebralne arterije. PVC središnje cerebralne arterije anemičnog blizanca biti će povišen, dok će u policitemičnog biti snižen (50). Dodatni ultrazvučni nalazi se mogu naći u 80% slučajeva koji nastaju kao posljedica poremećaja. Bitno je naglasiti da to nisu dijagnostički kriteriji, ali mogu biti dodatni pokazatelj TAPS-a. Može se uočiti da je posteljica neujednačene ehogenosti i debljine. Takav nalaz se češće javlja u spontanom TAPS-u, nego u

postlaserskom. Dio posteljice koji pripada anemičnom blizancu je hiperehogena i zadebljala, dok s druge strane hipoehogena i stanjena. Za blizanca davatelja karakterističan je UZV nalaz kardiomegalije, dok je u primatelja vidljiva kongestija jetrenih venula i naziva se engl. „starry –sky liver“ (49).

Postnatalna dijagnostika sastoji se od kompletne krvne slike oba blizanca i detaljan pregled posteljičnih krvnih žila. Pregledom posteljice mogu se uočiti manji broj malih placentnih anastomoza. Hemoglobin je glavni pokazatelj diskordantnosti. Razina hemoglobina ovisi o prisutnosti već postojećih komplikacija, redosljed porođaja, odgođenog podvezivanja pupkovine (Tablica 3). Razlika razine hemoglobina među blizancima je veća od 80 g/L. Omjer retikulocita  $>1.7$  u korist anemičnog blizanca. Ukoliko je razina hemoglobina anemičnog blizanca nakon porođaja niska liječi se transfuzijom (49).

Tablica 3: Postnatalno stupnjevanje TAPS-a na temelju hemoglobina (49)

Stupanj	Razina hemoglobina među blizancima
I	razlika $> 8$ g/dl
II	razlika $> 11$ g/dl
III	razlika $> 14$ g/dl
IV	razlika $> 17$ g/dl
V	razlika $> 20$ g/dl

TAPS može nastati kasnije u trudnoći, tijekom drugog ili trećeg tromjesečja. Stoga je bitno posumnjati i postaviti dijagnozu. Nakon postavljanja dijagnoze TAPS-a, mogućnosti liječenja ovise o gestacijskoj dobi, težini stanja, vrsti - spontani ili postlaserski. Ovisno o svemu prije navedenome moguće je provoditi tjedne preglede – ekspektativni stav, provoditi transfuziju anemičnog blizanca i parcijalnu eksangvinotransfuziju policitemičnog blizanca te primarnu ili ponovnu fetoskopsku lasersku ablaciju anastomoza. Parcijalna eksangvinotransfuzija se izvodi uklanjanjem krvi i nadomještanjem iste jednakim volumenom fiziološke otopine (49).



#### 4.1.3. BLIZANAČKI SINDROM RETROGRADNE ARTERIJSKE PERFUZIJE

Blizanački sindrom retrogradne arterijske perfuzije (engl. Twin reversed arterial perfusion (TRAP) sequence) javlja se u 1% monokorijalnih trudnoća i karakteriziran je patološkim vaskularnim anastomozama te djelomičnim ili potpunim nedostatkom razvoja srca u jednog blizanca – „*acardiac twin*“. Drugi blizanac ima normalno razvijeno srce – „*pump twin*“ te opskrbljuje blizanca akardijusa retrogradnim protokom krvi kroz jednostruke arterijske anastomoze. Napredovanjem trudnoće raste srčano i cirkulatorno opterećenje blizanca donora. Postepeno dolazi do razvijanja kongestivnog srčanog zatajenja i polihidramnija . Zbog povrata deoksigenirane krvi kroz anastomoze u blizanca donora se javlja hipoksija i zastoj u rastu dok je akardijus normalne veličine ili veći od očekivanog (27,51).

TRAP nosi veći rizik od prijevremenog puknuća plodovih ovoja i prijevremenog porođaja zbog prerastegnutosti maternice. Perinatalni mortalitet blizanca donora iznosi do 55%. Omjer težina akardijusa i blizanca donora > 70% povezuje se 90%-tnom pojavom prijevremenog porođaja, 40%-tnom pojavom polihidramnija i 30%-tnim razvojem kongestivnog zatajenja srca (27,51).

TRAP se može ultrazvučno dijagnosticirati već u prvom tromjesečju. Značajne biometričke razlike među blizancima i odsutnost morfološki urednog srca dijagnostički su kriteriji TRAP-a. Uz razliku AC parametara mogu se uočiti i druge malformacije glave, trupa ili ekstremiteta akardijusa uz generalizirani, supkutani edem. Patognomoničan nalaz je prikaz Color Dopplerom paradoksalne cirkulacije u akardijalnom blizancu, s arterijskom krvlju koja teče prema blizancu, umjesto od i u kaudalno-kranijalnom smjeru u trbušnoj aorti, što može biti vidljivo čak i tijekom prvog tromjesečja (27,51).

Akardijus se dijeli na 4 tipa s obzirom na morfološki izgled (Tablica 4) (27,51).

Tablica 4: Klasifikacija akardijusa (51)

Naziv	Karakteristike	Incidencija
-------	----------------	-------------

Acardius acephalus	dobro razvijena zdjelica i donji ekstremiteti, bez razvoja koštanog stupa, torakalnih organa i gornjih ekstremiteta	60% - 75%
Acardius anceps	morfološki najrazvijeniji; prepoznatljiv oblik tijela i ekstremiteta s rudimentarno razvijenom glavom i licem	10%
Acardius acormus	prisutan samo koštani stup dok je ostatak tijela samo masa; glava je povezana direktno s posteljicom ili preko pupkovine	5%
Acardius amorphus	odsutnost prepoznatljivih strukture	20%

Klasifikacija predstavlja samo detaljan morfološki opis no ne utječe na prognozu ili najbolju terapijsku opciju. S obzirom da akardijus nema karakteristične anatomske strukture za procjenu mase pomoću ultrazvuka, njegova se masa procjenjuje pomoću formule:

$$\text{masa fetusa (g)} = 1.2 \times (\text{najveća duljina u cm})^2 - (1.7 \times \text{najveća duljina u cm})$$

Različite su tehnike i mogućnosti liječenja: okluzija pupkovine i fotokoagulacija anastomoza kao i intrafetalne metode poput laserske terapije. Ukoliko je liječenje potrebno preporučeno ga je provesti između 16. i 18. tjedna gestacije. Stopa preživljenja blizanca donora nakon provedenog liječenja iznosi 80%. Nakon provedenog liječenja potrebne su redovite ultrazvučne kontrole blizanca donora (27,51).

#### 4.1.4. DISKORDANTNI BLIZANCI

Diskordantni rast je patologija specifična za blizanačku trudnoću i označava se razlikom tjelesne težine (TT) blizanaca > 25% te vrijednosti TT jednog blizanca ispod 10. centile za gestacijsku dob.

Javlja se i zastoja u rastu (IUGR) samo jednog blizanca. Ukoliko su oba blizanca ispod 10. centile za gestacijsku dob nazivaju se malim blizancima za gestacijsku dob te ne predstavlja patologiju (27,52).

Uzroci zastoja rasta su različiti i često multifaktorijalni. Najčešći uzroci su: kromosomske abnormalnosti i infekcije poput citomegalovirusne, toksoplazmoze ili rubeole. IUGR kod monokorijata je najčešće posljedica nejednolike raspodjele posteljine mase i krvnih žila (27,52).

Intrauterini rast blizanaca prati se pomoću krivulja rasta jedноплодних trudnoća iako blizanačke trudnoće imaju drugačiju dinamiku rasta. Preporučeno je držati se postojećih krivulja rasta kako se, zastoj rasta koji se razvija u trećem tromjesečju, ne bi zamijenio fiziološkim gubitkom na porastu TT (27,52).

Diskordantna strukturna aneuploidija označava pojavu gdje su monozigotni blizanci diskordantni za malformacije usprkos istoj genetičkoj strukturi. U slučaju da je malformacija prisutna u oba blizanca, najčešće je u jednoga više razvijena. Zbog toga je bitan detaljan anomaly scan na početku trudnoće (27,52).

U praćenju IUGR-a koriste se NICE (National Institute for Health and Care Excellence) smjernice. One nalažu da se diskordantnost blizanaca treba opisati i pratiti na svakom UZV pregledu nakon 20. tjedna gestacije. Ukoliko diskordantnost bude veća od 25% razlike u izračunatoj težini blizanaca potrebno je intenzivirati nadzor i uključiti pretragu CD, ali diskordantni rast kao izolirani čimbenik ne smije biti sam po sebi indikacija za prijevremeni porođaj blizanaca (27,52).

#### 4.1.5. SPOJENI BLIZANCI

Spojani ili sijamski blizanci su blizanci koji su nepotpuno odvojeni odnosno rađaju se spojeni različitim dijelovima tijela (53). Javlja se 1.5 na 100 000 trudnoća stoga se smatra rijetkom pojavom. Češće se radi o fetusima ženskog spola 3:1 te gotovo 60% bude mrtvorodeno (54).

Mogu biti spojeni s dorzalne ili češće ventralne strane. Klasificiraju se u ovisnosti o spojenim dijelovima tijela i sufiksa -pagus (grčki – srašten). Sijamski blizanci koji su spojeni prsnim košem i često dijele jedno srce nazivaju se *thoracopagus* (19%); spojeni donjim dijelom prsnog koša i gornjim

dijelom trbuha – *omphalophagus* (18%); spojeni lubanjama – *craniophagus* (5%) ; spojeni zdjelicom - *ishiopagus* (11%), spojeni donjim dijelom trbuha i zdjelicom - *parapagus* (28%); spojeni kralježnicom - *rachipagus* (2%); spojeni sakrumom i paerineumom - *pygopagus* (6%). Poseban oblik sijamskih blizanaca su *parazitski blizanci* - jedan je blizanac vrlo slabo razvijen i u potpunosti ovisi o drugom te *fetus in fetu* oblik blizanaca - jedan blizanac nalazi se u tijelu drugog. Sijamski blizanci se gotovo uvijek rađaju s drugim kongenitalnim anomalijama (53,54).

Mogućnost kirurškog odvajanja blizanaca ovisi o lokalizaciji spojenih dijelova i spojenosti vitalnih organa. Smrtnost nakon razdvajanja varira, ovisno o tipu i načinu njihove povezanosti. Primjerice, blizanci spojeni završetkom kralježnice imaju 68 % šansu uspješnog odvajanja, dok je u slučajevima blizanaca koji imaju zajedničko srce uspješno odvajanje nemoguće (53,54).

#### 4.1.6. INTRAUTERINA SMRT JEDNOG BLIZANCA PRIJE TERMINA POROĐAJA

Intrauterina smrt jednog blizanca može se dogoditi tijekom cijele trudnoće. Ukoliko se dogodi u prvom tromjesečju najčešće ne ugrožava daljnji razvoj drugog fetusa (55). U literaturi se naziva „Vanishing Twin Syndrome“ – jedan fetus se u potpunosti ili djelomično resorbira. Ovaj sindrom se javlja u oko 36% blizanačkih trudnoća i 20 - 30% trudnoća postignutim IVF postupcima. Trudnica može primijetiti vaginalno krvarenje ili bol u zdjelici te zahtjeva pregled i pojačani nadzor. Preostali fetus ima veću šansu za preživljenje i porađa se kao jednoplodna trudnoća (56).

Intrauterina smrt jednog fetusa u drugom ili trećem tromjesečju je rijetka opstetrička komplikacija koja je povezana s povišenim maternalnim i fetalnim mortalitetom i morbiditetom. U takvim trudnoćama češće dolazi do prijevremenog porođaja, razvoja preeklampsije, IUGR-a, neuroloških komplikacija ili odumiranja drugog blizanca. Trudnica može razviti diseminiranu intravaskularnu koagulopatiju (DIK) što je po život opasno stanje. Liječi se identifikacijom i liječenjem primarnog poremećaja koji je doveo do razvoja DIK-a (55).

Prognoza i ishod nakon smrti jednog fetusa u blizanačkoj trudnoći uvelike ovise o gestacijskoj dobi u trenutku dijagnoze i placentacije (55).

## 4.2. MATERNALNE KOMPLIKACIJE:

Maternalne komplikacije trudnoće mogu se javiti i u prije zdravih žena. Bitno je rano i redovito provođenje antenatalne skrbi kako bi se prevenirao nastanak komplikacija. Ukoliko se komplikacije razvijaju bitno je pravovremena dijagnostika i liječenje kako bi se spriječili nepovoljni ishodi trudnoće. Komplikacije koje se mogu javiti u svim trudnoćama se: hipertenzija, gestacijski dijabetes, infekcije, spontani pobačaj, razvoj anemije i dr. (57). Otprilike 9-10% trudnica ili oko 14 milijuna žena godišnje razvije neku vrstu komplikacije (58).

### 4.2.1. GESTACIJSKI DIJABETES

Gestacijski dijabetes (GDM) je dijabetes koji se prvi puta dijagnosticira u trudnoći. Razvija se zbog poremećene tolerancije glukoze i inzulinske rezistencije. Inzulinska rezistencija u trudnoći razvija se zbog jakog dijabetogenog učinka placentalnih steroidnih i proteinskih hormona. Posteljica djeluje kao potentan endokrini organ koji utječe na metabolizam trudnice. HCG je glavni proinzulinski hormon prije 20. tjedna trudnoće nakon toga većina hormona djeluje antiinzulinski. Majčina hiperglikemija dovodi do fetalne hiperglikemije i hiperinzulinemije. S obzirom da majčina glukoza može, a inzulin ne može proći posteljicu barijeru velika količina majčine glukoze će se metabolizirati u fetusu. Posljedično fetalnoj hiperglikemiji razvijaju se prekomjeren rast fetusa, visceromegalija i kušingoidni izgled novorođenčeta. Gestacijski dijabetes javlja se 2-3 puta češće u blizanačkim nego u jednoplodnim trudnoćama. Zbog povišenog perinatalnog mortaliteta i morbiditeta bitna je rano postavljanje dijagnoze GDM (59,60).

Tijekom prvog pregleda svim trudnicama se određuje razina glukoze natašte u svrhu otkrivanja manifestnog dijabetesa u trudnoći. Ukoliko je glukoza natašte  $> 7$  mmol/L postavlja se dijagnoza manifestnog dijabetesa (7,60).

Između 24. -28. tjedna trudnoće provodi se probir svih trudnica testom opterećenja glukozom (OGTT). OGTT se provodi s 75g glukoze i mjerenjima koncentracije glikemije na tašte te 60 minuta i 120 minuta nakon opterećenja. Dijagnoza gestacijskog dijabetesa se postavlja na temelju kriterija (Tablica 5) International Association of Diabetes and Pregnancy Study Groups (IADPSG) (7,60).

Tablica 5: IADPSG kriteriji za postavljanje dijagnoze gestacijskog dijabetesa

Glukoza u venskoj krvi natašte (mmol/L)	$\geq 5.1$
Koncentracija glukoze nakon 60 min. (mmol/L)	$\geq 10.0$
Koncentracija glukoze nakon 120 min. (mmol/L)	$\geq 8.5$

Osnovno liječenje GDM je dijabetička dijeta. Ona uključuje ograničenje kalorijskog unosa: 1800 kcal/dnevno za žene koje miruju odnosno 2100 kcal/dnevno za one koje rade. Računa se pomoću formule 25-35 kcal/kg idealne tjelesne mase. Učinkovitost dijete prati se pomoću antropometrijskih podataka. Uključivanje inzulina u terapiju preporučuje se kad je: (1) vrijednost glukoze natašte viša od 6.1 mmol/L, (2) srednja vrijednost glukoze u dnevnom profilu viša od 7.0 mmol/L, (3) razina inzulina u plodovoj vodi viša od 20  $\mu$ IJ/L, (4) dokazan ubrzan rast fetusa, placente ili polihidramnij, (5) prisutna glikozurija viša od 2,0 mmol/L/24h; Inzulinskom terapijom se nastoji usporiti prekomjeren fetalni rast i spriječiti neonatalne komplikacije. Dobra kontrola glikemije postiže se uključivanjem kratkodjelujućeg inzulina prije svakog obroka i primjenu srednjedugodjelujućeg inzulina tijekom noći. Tijekom trudnoće doze se povećavaju, najčešće nakon 30. tjedna trudnoće (60) .

Pri svakom pregledu trudnice bitno je i izmjeriti krvni tlak zbog toga što trudnice s GDM imaju povećan rizik od razvoja preeklampsije. Uz krvni tlak radi se analiza bubrežne funkcije i pregled cerviksa kako bi se predvidjela mogućnost prijevremenog porođaja. UZV-praćenje rasta treba započeti s 18 – 22 tjedna gestacije i nastaviti svaka 4 tjedna (60) .

Nakon porođaja potrebno je pratiti glikemiju majke bez primjene inzulina. OGTT se ponovo provodi 6 tjedana nakon porođaja. 5 -10% žena s GDM razviti će dijabetes tipa 1 (60) .

#### 4.2.2. PREEKLAMPSIJA I EKLAMPSIJA

Preeklampsija je novonastalo ili pogoršanje postojećeg visokog krvnog tlaka koje je praćeno proteinurijom. Javlja se poslije 20. tjedna trudnoće (61) . Preeklampsija se pojavljuje u oko 4% jednoplodnih trudnoća dok je pojavnost u blizanačkim trudnoćama 2-3 puta češća. Veoma je važna

činjenica da se preeklampsija u 25% slučajeva javlja nakon porođaja, najčešće tijekom prva 4 dana (62,63) .

Hipertenzija u trudnoći definira se pomoću klasifikacije Američkog društva ginekologa i opstetričara (Tablica 6) (63) .

Tablica 6: Klasifikacija hipertenzije u trudnoći Američkog društva ginekologa i opstetričara

Naziv	Karakteristike
Kronična hipertenzija	krvni tlak $\geq 140/90$ mm Hg dijagnosticiran prije 20. tjedna trudnoće ili povišeni krvni tlak prvi put zabilježen u trudnoći i perzistira 6 tjedna nakon porođaja
Preeklampsija/eklampsija	sistolčki krvni tlak $\geq 140$ mm Hg ili dijastolički $\geq 90$ mm Hg; zabilježen nakon 20. tjedna trudnoće u ranije normotenzivne trudnice; Proteinurija $> 300\text{mg}/24\text{h}$ ili $300\text{mg}/\text{L}$ urina;
Preeklampsija superponirana na kroničnu hipertenziju	novonastala proteinurija u trudnice s ranije dijagnosticiranom hipertenzijom ili pogoršanje stanja već dijagnosticirane hipertenzije ili proteinurije
Gestacijska hipertenzija	hipertenzija nakon 20. tjedna trudnoće bez drugog poremećaja koji bi upućivao na preeklampsiju

Hipertenzija u preeklampsiji nastaje kao posljedica povišenja perifernog otpora krvnih žila uslijed arterijske i venske vazokonstrikcija. Uz hipertenziju javljaju se i smanjeni minutni volumen, u odnosu na normotenzivnu trudnoću, i smanjeni ukupni volumen plazme. Hipovolemija je posljedica povećane propusnosti endotela i transudacije plazme. Osim hemodinamičkih promjena u trudnice razvija se i

insuficijencija uteroplacentnoga krvotoka i posljedični intrauterini zastoje rasta fetusa. Insuficijencija uteroplacentnoga krvotoka nastaje zbog izostale fiziološke pretvorbe spiralnih arterija. U njima ostaje očuvan muskuloelastični sloj koji smanjuje promjer arterija i do 60%. Mogu se naći i endotelne promjene slične aterosklerozi pod nazivom „akutna ateroza“ (62,63) .

Preeklampsija je karakterizirana trima simptomima, zbog čega je prije nosila naziv EPH-gestoza, tzv toksemija trudnoće. Prvi klinički simptom je hipertenzija. Hipertenzijom se smatraju vrijednosti tlaka više od 140mm Hg sistolički i/ili 90 mmHg dijastolički. Drugi simptom je proteinurija definirana kao izlučivanje proteina više od 300 mg/ 24h ili 300mg/L urina. Proteinurija je najsnažniji pokazatelj fetalne ugroženosti. Treći simptom su edemi koji mogu prethoditi hipertenziji i proteinuriji.

Nakupljanje tekućine često se primijeti kao brzi porast na tjelesnoj težini – više od 500 g na tjedan. Edemi najčešće nastaju na području lica i ruku te peritibijalno. Osim glavnih simptoma u kliničkoj slici mogu se primijetiti i promjene na retini, hiperrefleksija, ascites i hidrotoraks, distendirana jetra, parestezije u nogama i rukama itd. (62,63) .

Jedina definitivna terapija preeklampsije je porođaj. Ostali oblici liječenja dovode samo do ublažavanja simptoma i produljuju trajanje trudnoće. Ukoliko se dijagnosticira preeklampsija, a trudnica je u terminu onda je poželjno inducirati dovršenje trudnoće kako bi se izbjegle potencijalne opasnosti. Trudnici s blagom preeklampsijom i udaljenom od termina savjetuje se mirovanje na lijevom polu u bočnom položaju da bi se povećao uteroplacentarni protok. Trudnice i s blagom preeklampsijom moguće je ambulantno pratiti uz antihipertenzivnu terapiju te uz redovite kontrole krvnog tlaka, TT, količine proteina u urinu, broj trombocita i praćenje stanja ploda kako bi se na vrijeme uočili simptomi pogoršanja (63).

U slučaju pogoršanja stanja potrebna je hitna hospitalizacija. U trudnica s teškom preeklampsijom (dijastolički tlak >110 mm Hg) mora se uvesti antihipertenzivna terapija – (urapidil, hidralazin, diazoksid, labetalol ili nifedipin). Ukoliko se teška preeklampsija javi između 32. i 34. tjedna opravdana je primjena kortikosteroidne terapije s ciljem ubrzanja sazrijevanja fetalnih pluća. Nakon 34. tjedna trudnice imaju u pravilu povoljan perinatalni ishod stoga bi se kod njih inducirao porođaj (63).



Eklampsija se definira kao pojava konvulzija u trudnica s preeklampsijom uz odsutnost drugih bolesti središnjeg živčanog sustava. Rizik za razvoj eklampsije 3 puta je veći u primigravida, trudnica mlađe životne dobi te pri višeplođnim trudnoćama. Eklamptični napadaj nastaje u 1/200 bolesnica s preeklampsijom. Eklamptični napadaj sastoji se od dvije faze: tonička i klonička. Toničku fazu karakteriziraju gubitak svijesti žene te pojavu generaliziranih mišićnih kontrakcija u trajanju 30 -ak sekundi. Moguća je i pojava opistotonusa zbog snažne kontrakcije leđne muskulature. Klonička faza je obilježena naizmjeničnim trzajima mišića koja može trajati i do nekoliko minuta. Po završetku napadaja trudnica može biti još kratko vrijeme bez svijesti (63).

Liječenje eklampsije i dalje je predmet brojnih rasprava te ne postoji jedinstveno stajalište, ali ukoliko se ne liječi eklampsija je obično smrtonosna. Skupina mjera u liječenju sastoji se od osiguravanja adekvatne funkcije kardiorespiratornog sustava, suzbijanju epileptičkih napadaja – magnezijevim sulfatom ili diazepamom, sprječavanja ponovne pojava napadaja, sniženja tlaka ako je viši od 160/110 mm Hg, te stabilizacije bolesnice i osiguravanja uvjeta za definitivnu terapiju – porođaj. Način porođaja ovisiti će o gestacijskoj dobi te o općem stanju majke i fetusa. Tijekom porođaja potrebno je nastaviti primjenu magnezijeva sulfata kako bi se prevenirala pojava novih epileptičkih napadaja (63).

#### 4.2.3.HELLP - SINDROM

Sindrom hemolize s povišenim jetrenim enzimima i niskim brojem trombocita tijekom trudnoće i postpartalno, poznatiji je pod akronimom HELLP-sindrom. Akronim HELLP dolazi iz engleskog jezika i označava glavne značajke sindroma: H – „haemolysis“ / hemolizu, EL – „elevated liver enzymes“ / povišeni jetreni enzimi, LP – „low platelet count“ / trombocitopenija; Učestalost sindroma je 0.2 - 0.6% svih trudnoća i u 70% slučajeva se razvija u trećem tromjesečju. Najčešće se pojavljuje kao komplikacija preeklampsije, ali može biti i kao samostalni entitet. U prilog tvrdnji da je HELLP-sindrom samostalni entitet govore činjenice kako se u 15 - 20% slučajeva sindrom javlja bez hipertenzije i proteinurije te kako samo 4 – 12% trudnica s preeklampsijom razviju simptome ovoga sindroma (63,64).

Patofiziološki mehanizam nastanka HELLP-sindroma započinje vaskularnim oštećenjem endotela krvnih žila koje uzrokuje intravaskularnu aktivaciju trombocita. Aktivacijom trombocita otpuštaju se vazoaktivne tvari poput tromboksana A<sub>2</sub> i serotonina koji uzrokuju spazam krvnih žila, agregaciju trombocita i pogoršanje endotelne oštećenja. Mikroangiopatska hemolitička anemija nastaje zbog sekvestracije i destrukcije eritrocita prolaskom kroz male, oštećene krvne žile koje sadrže fibrinske čepove. Fibrinski depoziti se nakupljaju u jetrenim sinusoidama te opstruiraju krvni protok kroz jetru uzrokujući povišene jetrene enzime. Ukoliko je opstrukcija blažeg stupnja javlja se periportalna nekroza, a u težim slučajevima mogu nastati intrahepatičko krvarenje, subkapsularni hematomi ili ruptura jetre (63).

Multiparitet i dob majke starije od 25 godina rizični su čimbenici za razvoj HELLP-sindroma. Također genetska predispozicija odnosno pojava HELLP-sindroma u obiteljskoj anamnezi povećava mogućnost razvoja sindroma. U najnovijim istraživanjima pokazalo se da infekcija SARS-CoV-2 virusom u trudnoći može dovesti do razvoja HELLP-sindroma (64).

S obzirom da je HELLP-sindrom multisistemski poremećaj simptomi koji se javljaju ovise o zahvaćenosti organskog sustava. Često se javlja bol u epigastriju i/ili u gornjem, desnom kvadrantu popraćena mučninom, povraćanjem i umorom. Mogu se javiti i žutica, edem nogu, glavobolja i poremećaji vida. Presentacija trudnice s obilnim krvarenjem, abrupcijom posteljice, akutnim bubrežnim zatajenjem, jetrenim hematomom ili ablacijom retine smatra se hitnim stanjem. Kliničkim pregledom može se uočiti i hipertenzija (>140/90 mm Hg) te ascites i edem stopala ukoliko je prisutan. Ako postoji sumnja na bilo koju od prije navedenih komplikacija potrebno je obaviti hitan pregled uz laboratorijske pretrage (kompletna krvna slika, krvni razmaz, jetreni enzimi – AST, ALT, bilirubin, kreatinin) (64).

Za stupnjevanje težine HELLP-sindroma koriste se dvije klasifikacije. Prva se temelji na prisutnosti/odsutnosti simptoma. Ukoliko su prisutna sva 3 simptoma naziva se kompletni HELLP-sindrom te samim time označava povećan rizik od razvoja DIK-a i često se preporuča hitni porođaj

unutar 48 sati od prvih simptoma. Ako su prisutne jedna ili dvije abnormalnosti naziva se parcijalni HELLP-sindrom. Druga klasifikacija se temelji na broju trombocita (Tablica 7) (61).

Tablica 7: Klasifikacija HELLP-sindroma na temelju broja trombocita (63)

Stupanj	Broj trombocita
I. stupanj	broj trombocita < 50 000 / $\mu$ L
II. stupanj	broj trombocita 50 000 – 100 000/ $\mu$ L
III. stupanj	broj trombocita 100 000 – 150 000 / $\mu$ L

Rana dijagnostika i započinjanje liječenja ključni su uspješnost ishoda trudnoće. Liječenje se prilagođava individualno prema općem stanju trudnice i fetusa te gestacijskoj dobi. Konzervativno liječenje se temelji na adekvatnoj kontroli krvnoga tlaka i primjeni tekućina u slučaju oligurije. Povišene vrijednosti jetrenih enzima ne bi trebale biti popraćene bolovima u gornjem dijelu abdomena. Uz pravilno konzervativno liječenje i osiguranom skrbi u tercijarnim centrima trudnoća se može produžiti i do 15 dana. Pokazalo se da je antenatalna primjena kortikosteroidne terapije udružena s znatnim poboljšanjem laboratorijskih parametara. Opravdana je i primjena magnezijeva sulfata za prevenciju eklamptičnih konvulzija bez obzira na prisutnost hipertenzije. Ukoliko je broj trombocita manji od  $50 \times 10^9/L$  potrebno je u terapiju uključiti i krvne pripravke (61).

#### 4.2.4. SINDROM DONJE ŠUPLJE VENE

Sindrom donje šuplje vene (IVCS) je heterogena skupina simptoma koji nastaju zbog opstrukcije donje šuplje vene odnosno smanjenog venskog priljeva krvi u srce. Najčešće je uzrokovan tromboembolijskim procesima ili tumorima, ali može biti uzrokovan i drugima poput trudnoće. Prva dijagnoza ovog sindroma postavljena je 1953. godine kada su doktori primijetili trudnice koje su se prezentirale sa simptomima cirkulacijskog šoka prilikom ležanja na leđima. Simptomi su se odmah povukli postavljanjem trudnice u bočni položaj. IVCS se pojavljuje kasnije u trudnoći kao posljedica povećanja gravidne maternice koja komprimira donju šuplju venu (IVC) u ležećem položaju. Češće se javlja u višeplođnim u odnosu na jednoplođne trudnoće zbog većeg volumena maternice u kojoj se nalaze blizanci (65).

Neki autori definiraju IVCS kao pad sistoličkog tlaka od 15 do 30 mm Hg ili povećanje broja srčanih otkucaja za barem 20 otkucaja u minuti. Moguće je i da trudnica ispunjava navedene kriterije, a da pritom nema simptoma. Uočeno je također smanjenje minutnog srčanog volumena za 9 – 30% prilikom ležanja na leđima u odnosu na onaj u bočnom položaju (66).

Kompresija gravidne maternice na IVC i abdominalnu aortu uzrokuje hipotenziju, vensku kongestiju i nakupljanje u donjim dijelovima tijela. IVCS se može prezentirati i tahikardijom, tahipnejom, hipoksemijom, zaduhom i edemima (67). Opstrukcija IVC kompenzira se preusmjeravanjem venske krvi u kolateralne venske sustave poput vene azygos koja polazi kao desna uzlazna slabinska vena i ulijeva se u gornju šuplji venu (66).

Dijagnoza se postavlja isključivanjem ostalih mogućih uzroka poput duboke venske tromboze i plućne embolije, kronične venske insuficijencije, tumora i sl. U slučaju da je IVCS uzrokovan trudnoćom mogu se primijeniti vanjski manevri pomicanja maternice kako bi se otklonila kompresija IVC.

Ukoliko dođe do nestajanja simptoma, može se smatrati potvrdnim testom za prije navedenu dijagnozu (67).

Liječenje IVCS-a ovisi o primarnom stanju. Svim trudnicama u zadnjem tromjesečju, a trudnica s višeplođnim trudnoćama i prije, savjetuje se što manje ležati na leđima odnosno preporučeno je ležanje na lijevom boku. Porodaj je jedina definitivna terapija IVCS-s uzrokovanog pritiskom maternice na IVC (67).

## 5. ZAKLJUČAK

Blizanačka trudnoća je često visokorizična trudnoća s razvojem fetalnih i maternalnih komplikacija. Perinatalni mortalitet i morbiditet u blizanačke trudnoće je značajno viši nego u jednoplodnoj trudnoći. Kako bi se rizik od komplikacija smanjio na najmanju moguću mjeru potrebno je na vrijeme i detaljno provoditi antenatalnu skrb. Neizostavni dio antenatalne skrbi uključuje praćenja općeg stanja trudnice i fetusa, planiranje prehrane i praćenje prirast na tjelesnoj težini u blizanačke i jednopodne trudnoće. Prvi pregled poželjno je obaviti između 11. i 13. tjedna trudnoće. On uključuje rani probir na kromosomske anomalije i ultrazvučni pregled na kojem se između određuje gestacijska dob i korionicitet u blizanačkoj trudnoći.

Prijevremeni porođaj je komplikacija koja se javlja češće u blizanačkoj trudnoći nego u jednoplodnoj. U predikciji koristi se cervikometrija koja na temelju duljine cerviksa nastoji iskazati mogućnost pojave prijevremenog porođaja. Posljedice prijevremenog porođaja su najčešće vidljive u nezrelosti djeteta. Respiratorni distres sindrom, sepsa, nekrotizirajući enterokolitis i intraventrikularno krvarenje samo su neke komplikacije koje se javljaju u prematurusa i zahtijevaju hospitalizaciju i liječenje.

Češćim ultrazvučnim pregledima nastoji se redovito pratiti rast i razvoj fetusa te rano postavljanje dijagnoze poremećaja specifičnih za blizanačku trudnoću. U monokorionskim, diamnijskim trudnoćama javljaju se vaskularni poremećaji koji se ne bi smjeli previdjeti. TTTS, TAPS i TRAP su poremećaji koji često ugrožavaju život blizanaca i zahtijevaju pravovremeno liječenje. Druge komplikacije specifične za blizanačku trudnoću uključuju diskordantnost blizanaca, pojavu spojenih blizanaca i intrauterinu smrt jednog blizanca.

Prilagodba trudnice za blizanačku trudnoću veća je od jednopodne. Potrebno je osigurati dostatnost nutrijenata za oba fetusa. Trudnice s blizanačkom trudnoćom podložnije su razvoju komplikacija poput preeklampsije, gestacijskog dijabetesa, HELLP-sindroma i IVCS. Prije navedene komplikacije mogu se javiti tijekom cijele trudnoće stoga je bitno redovitim pregledima pratiti stanje trudnice.

Svaka trudnoća je jedinstvena u cijelom svom tijeku. Za razliku od drugih stanja često ne postoje univerzalne smjernice za vođenje blizanačkih trudnoća stoga zahtijevaju veliko iskustvo i angažman liječnika.

## 6. ZAHVALE

Zahvaljujem se svojoj mentorici doc. dr. sc. Sandri Stasenکو na iskazanom povjerenju, strpljenju, savjetima te uloženom vremenu i trudu prilikom pisanja ovog diplomskog rada.

Također se zahvaljujem svima koji su svojim savjetima i podrškom sudjelovali u stvaranju ovog diplomskog rada.

Za kraj želim se zahvaliti svojoj obitelji na pružanju bezuvjetne podrške tijekom cijelog školovanja jer bez njih danas ne bih bila tu gdje jesam.

## 7. POPIS LITERATURE:

1. Moldenhauer JS. Višeplodna trudnoća. U: HeMED [Internet]. [pristupljeno 27.08.2024.]. Dostupno na: <https://hemed.hr/Default.aspx?sid=12049>
2. Seetho S, Kongwattanakul K, Saksiriwuttho P, Thepsuthammarat K. Epidemiology and factors associated with preterm births in multiple pregnancy: a retrospective cohort study. *BMC Pregnancy Childbirth*. 2023;23(1):872. doi: 10.1186/s12884-023-06186-0
3. About Pregnancy | NICHD - Eunice Kennedy Shriver National Institute of Child Health and Human Development [Internet]. [pristupljeno 27.08.2024.]. Dostupno na: <https://www.nichd.nih.gov/health/topics/pregnancy/conditioninfo>
4. Christopher D, Robinson BK, Peaceman AM. An evidence-based approach to determining route of delivery for twin gestations. *Rev Obstet Gynecol*. 2011;4(3-4):109-16. PMID: 22229063.
5. Santana DS, Surita FG, Cecatti JG. Multiple Pregnancy: Epidemiology and Association with Maternal and Perinatal Morbidity. *RBGO Gynecol Obstet*. 2018;40(9):554–62. doi: 10.1055/s-0038-1668117
6. Škrablin S. Višeplodne trudnoće. U: Đelmiš J, Orešković S. i suradnici. *Fetalna medicina i opstetricija*. Zagreb: Medicinska naklada; 2014. str. 371-384.
7. Ivanišević M, Đelmiš J. Blizanačka trudnoća. *Gynaecol Perinatol* [Internet]. 2017 [pristupljeno 27.06.2024.];26(1). Dostupno na: <https://hrcak.srce.hr/251510>
8. Bočina I. Model podijeljene antenatalne skrbi: Unapređenje zdravstvene zaštite trudnica u Splitsko-dalmatinskoj županiji. *Hrvatski časopis za javno zdravstvo* [internet] 2005 [pristupljeno 28.06.2024.];1(4):86-91. Dostupno na: <https://hrcak.srce.hr/298591>
9. Herman M, Ivanišević M. Antenatalna skrb blizanačke i višeploidne trudnoće. *Gynaecol Perinatol* [Internet]. 2017 [pristupljeno 27.08.2024.];26(1):39-44. Dostupno na: <https://hrcak.srce.hr/251521>
10. Wierzejska RE. Review of Dietary Recommendations for Twin Pregnancy: Does Nutrition Science Keep Up with the Growing Incidence of Multiple Gestations? *Nutrients*. 2022;14(6):1143. doi: 10.3390/nu14061143
11. Ivančić M. Debljina i trudnoća. *Primaljski vjesnik* [Internet]. 2022 [pristupljeno 28.08.2024.];(32.). Dostupno na: <https://hrcak.srce.hr/276184>
12. Goodnight W, Newman R, Medicine for the S of MF. Optimal nutrition for improved twin pregnancy outcome. *Obstet Gynecol*. 2009;114(5):1121-1134. doi: 10.1097/AOG.0b013e3181bb14c8
13. Kominiarek MA, Rajan P. Nutrition Recommendations in Pregnancy and Lactation. *Med Clin North Am*. 2016;100(6):1199-1215. doi: 10.1016/j.mcna.2016.06.004
14. Promjene broja kromosoma. Mrežni udžbenik iz genetike [Internet]. [pristupljeno 21.06.2024.]. Dostupno na: <https://www.genetika.biol.pmf.hr/docs/sadržaj/osmo-poglavlje/promjene-boja-kromosoma/>
15. Powell-Hamilton NN. Pregled kromosomskih anomalija. U: HeMED [Internet]. [pristupljeno 21.06.2024.]. Dostupno na: <https://hemed.hr/Default.aspx?sid=11732>



16. Translokacije kod ljudi. Mrežni udžbenik iz genetike [Internet]. [pristupljeno 21.06.2024.]. Dostupno na: <https://www.genetika.biol.pmf.hr/docs/sadrzaj/deveto-poglavlje/translokacije-kod-ljudi/>
17. Delecija. Mrežni udžbenik iz genetike [Internet]. [pristupljeno 21.06.2024.]. Dostupno na: <https://www.genetika.biol.pmf.hr/docs/sadrzaj/deveto-poglavlje/delecija/>
18. Duplikacija. Mrežni udžbenik iz genetike [Internet]. [pristupljeno 21.06.2024.]. Dostupno na: <https://www.genetika.biol.pmf.hr/docs/sadrzaj/deveto-poglavlje/duplikacija/>
19. Singer Z, Podobnik M. Nasljedne bolesti i trudnoća (genetika reprodukcije). U: Đelmiš J, Orešković S. i suradnici. Fetalna medicina i opstetricija. Zagreb: Medicinska naklada; 2014. str. 85-94.
20. The Fetal Medicine Foundation [Internet]. [pristupljeno 21.06.2024.]. Dostupno na: <https://fetalmedicine.org/>
21. Poliklinika Harni. Kombinirani probir. [Internet] [pristupljeno 21.06.2024.]. Dostupno na: <https://poliklinika-harni.hr/trudnoca/pregled/kombinirani-probir>
22. Liehr T. Non-invasive Prenatal Testing, What Patients Do Not Learn, May Be Due to Lack of Specialist Genetic Training by Gynecologists and Obstetricians? *Frontiers in Genetics*. 2021;12:682980. doi: 10.3389/fgene.2021.682980
23. Genetics. U: Cunningham FG, Leveno KJ, Bloom SL, Spong CY, Dashe JS, Hoffman BL, et al. Williams OBSTETRICS. 24th ed. McGraw-Hill Education; 2014. str. 259 – 282.
24. Podobnik M, Podobnik Brlečić P. Invazivna prenatalna dijagnostika. U: Đelmiš J, Orešković S. i suradnici. Fetalna medicina i opstetricija. Zagreb: Medicinska naklada; 2014. str. 99 – 108.
25. Vičić A, Stipoljev F. Biopsija korionskih resica. *Paediatr Croat* [Internet]. 2013 Dostupno na: <https://hrcak.srce.hr/119848> (pristupljeno 15.07.2024.)
26. Tongprasert F, Tongsong T, Wanapirak C, Sirichotiyakul S, Piyamongkol W. Cordocentesis in multifetal pregnancies. *Prenat Diagn*. 2007;27(12):1100–3. doi: 10.1002/pd.1836
27. Sokol Karadjole V, Ivanišević M. Ultrazvučna dijagnostika i malformacije blizanačkih trudnoća. *Gynaecol Perinatol* [Internet]. 2017 [pristupljeno 27.08.2024.];26(1):6-13. Dostupno na: <https://hrcak.srce.hr/251512>
28. Poliklinika Harni. Anomaly scan. [Internet] [pristupljeno 21.06.2024.]. Dostupno na: <https://poliklinika-harni.hr/trudnoca/pregled/anomaly-scan>
29. Đelmiš J. Mehanizam normalnog porođaja. U: Đelmiš J, Orešković S. i suradnici. Fetalna medicina i opstetricija. Zagreb: Medicinska naklada; 2014. str. 195 – 201.
30. Radošević V. Način dovršenja porođaja blizanačke trudnoće. *Gynaecol Perinatol* [Internet]. 2017 [pristupljeno 27.08.2024.];26(1):61-63. Dostupno na: <https://hrcak.srce.hr/251526>
31. Desai NM, Tsukerman A. Vaginal Delivery. [pristupljeno 27.08.2024.]. U: StatPearls [Internet]. Treasure Island (FL): StatPearls Publishing; 2024. Dostupno na: <https://www.ncbi.nlm.nih.gov/books/NBK559197/>

32. Angolile CM, Max BL, Mushemba J, Mashauri HL. Global increased cesarean section rates and public health implications: A call to action. *Health Sci Rep.* 2023;6(5):e1274. doi: 10.1002/hsr2.1274
33. Mylonas I, Friese K. Indications for and Risks of Elective Cesarean Section. *Dtsch Arztebl Int.* 2015;112(29-30):489-95. doi: 10.3238/arztebl.2015.0489
34. Cheong-See F, Schuit E, Arroyo-Manzano D, Khalil A, Barrett J, Joseph KS et al. Prospective risk of stillbirth and neonatal complications in twin pregnancies: systematic review and meta-analysis. *BMJ.* 2016;354:i4353. doi: 10.1136/bmj.i4353
35. Tanigaki S, Takemori S, Osaka M, Watanabe M, Kitamura A, Ueyama S et al. Cesarean Section of Multifetal Pregnancy. *Surg J (N Y).* 2020 ;6(Suppl 2):S92-S97. doi: 10.1055/s-0040-1712924
36. Mišković B, Kerner M. Postpartalna krvarenja; atonija maternice(tonia uteri). U: Đelmiš J, Orešković S. i suradnici. *Fetalna medicina i opstetricija.* Zagreb: Medicinska naklada; 2014. str. 564-569.
37. Vulić M. Kardiotokografija. U: Đelmiš J, Orešković S. i suradnici. *Fetalna medicina i opstetricija.* Zagreb: Medicinska naklada; 2014. str. 215-227.
38. Noben L, Westerhuis MEMH, van Laar JOEH, Kok RD, Oei SG, Peters CHL et al. Feasibility of non-invasive Foetal electrocardiography in a twin pregnancy. *BMC Pregnancy Childbirth.* 2020;20(1):215. doi: 10.1186/s12884-020-02918-8
39. Elvedi-Gašparović V. Prijevremeni porođaj. U: Đelmiš J, Orešković S. i suradnici. *Fetalna medicina i opstetricija.* Zagreb: Medicinska naklada; 2014. str. 385-367.
40. Roman A, Ramirez A, Fox NS. Prevention of preterm birth in twin pregnancies. *Am J Obstet Gynecol MFM.* 2022 ;4(2S):100551. doi: 10.1016/j.ajogmf.2021.100551
41. Tingleff T, Räisänen S, Vikanes Å, Sandvik L, Sugulle M, Murzakanova G et al. Different pathways for preterm birth between singleton and twin pregnancies: a population-based registry study of 481 176 nulliparous women. *BJOG.* 2023;130(4):387-395. doi: 10.1111/1471-0528.17344
42. Ivandić J, Alfirević Ž. Prevencija prijevremenog porođaja u blizanačkih trudnoća. *Gynaecol Perinatol [Internet].* 2017 [pristupljeno 27.08.2024.];26(1):45-49. Dostupno na: <https://hrcak.srce.hr/251522>
43. Murray SR, Stock SJ, Cowan S, Cooper ES, Norman JE. Spontaneous preterm birth prevention in multiple pregnancy. *Obstet Gynaecol.* 2018;20(1):57-63. doi: 10.1111/tog.12460
44. Wei J, Wu QJ, Zhang TN, Shen ZQ, Liu H, Zheng DM et al. Collaborative Group on Twin Birth and Fetal Abnormality in China; Liu CX. Complications in multiple gestation pregnancy: A cross-sectional study of ten maternal-fetal medicine centers in China. *Oncotarget.* 2016;7(21):30797-803. doi: 10.18632/oncotarget.9000
45. Fetal Complications [Internet]. [pristupljeno 28.08.2024.]. Dostupno na: <https://www.swedish.org/services/maternal-and-fetal-specialty-care/fetal-complications>
46. Đelmiš J, Ivanišević M. Sindromi fetofetalne transfuzije i fetalne anemije-policitemije. *Gynaecol Perinatol [Internet].* 2017 [pristupljeno 27.08.2024.];26(1):26-29. Dostupno na: <https://hrcak.srce.hr/251516>

47. Borse V, Shanks AL. Twin-to-Twin Transfusion Syndrome. U: StatPearls [Internet]. Treasure Island (FL): StatPearls Publishing; 2024 [pristupljeno 27.08.2024. Dostupno na: <http://www.ncbi.nlm.nih.gov/books/NBK563133/>
48. Society for Maternal-Fetal Medicine; Simpson LL. Twin-twin transfusion syndrome. *Am J Obstet Gynecol.* 2013;208(1):3-18. doi: 10.1016/j.ajog.2012.10.880
49. Baschat AA, Miller JL. Pathophysiology, diagnosis, and management of twin anemia polycythemia sequence in monochorionic multiple gestations. *Best Pract Res Clin Obstet Gynaecol.* 2022;84:115-126. doi: 10.1016/j.bpobgyn.2022.03.012
50. Slaghekke F, Kist WJ, Oepkes D, Pasman SA, Middeldorp JM, Klumper FJ et al. Twin anemia-polycythemia sequence: diagnostic criteria, classification, perinatal management and outcome. *Fetal Diagn Ther.* 2010;27(4):181-90. doi: 10.1159/000304512
51. Vitucci A, Fichera A, Fratelli N, Sartori E, Prefumo F. Twin Reversed Arterial Perfusion Sequence: Current Treatment Options. *Int J Womens Health.* 2020;12:435-443. doi: 10.2147/IJWH.S214254
52. Starčević M. Blizanci i neurorazvojni ishod: utjecaj medicinski potpomognute oplodnje, prijevremenog rođenja i restrikcije rasta. *Gynaecol Perinatol [Internet].* 2017 [pristupljeno 27.08.2024.];26(1):64-68. Dostupno na: <https://hrcak.srce.hr/251527>
53. Pavelić J, Rozman K. Sijamski blizanci – od slučaja do slučaja. *Jahr [Internet].* 2012 [pristupljeno 27.08.2024.];3(1):245-254. Dostupno na: <https://hrcak.srce.hr/87551>
54. Arnold J, Luton A, Davies J. Introduction: unique challenges in the care of conjoined twins. *Semin Perinatol.* 2018;42(6):319-320. doi: 10.1053/j.semperi.2018.07.007
55. Stefanescu BI, Adam AM, Constantin GB, Trus C. Single Fetal Demise in Twin Pregnancy-A Great Concern but Still a Favorable Outcome. *Diseases.* 2021;9(2):33. doi: 10.3390/diseases9020033
56. Zamani Z, Parekh U. Vanishing Twin Syndrome. In: StatPearls [Internet]. Treasure Island (FL): StatPearls Publishing; 2024 [pristupljeno 19.08.2024.]. Dostupno na: <http://www.ncbi.nlm.nih.gov/books/NBK563220/>
57. Harris M. What is the Actual Relative Risk of Preeclampsia in Twins Compared to Singletons? [Internet]. The ObG Project. 2017 [pristupljeno 28.08.2024.]. Dostupno na: <https://www.obgproject.com/2017/08/10/actual-relative-risk-preeclampsia-twins-compared-singletons/>
58. Huda FA, Ahmed A, Dasgupta SK, Jahan M, Ferdous J, Koblinsky M et al. Profile of maternal and foetal complications during labour and delivery among women giving birth in hospitals in Matlab and Chandpur, Bangladesh. *J Health Popul Nutr.* 2012;30(2):131-42. doi: 10.3329/jhpn.v30i2.11295
59. Das D, Christie HE, Hegazi M, Takawy M, Pone KA, Vella A et al. Twin Pregnancy Complicated by Gestational Diabetes Mellitus: Maternal and Neonatal Outcomes. *J Endocr Soc.* 2024;8(6):bvae075. doi: 10.1210/jendso/bvae075
60. Đelmiš J. Dijabetes i trudnoća. U: Đelmiš J, Orešković S. i suradnici. *Fetalna medicina i opstetricija.* Zagreb: Medicinska naklada; 2014. str. 401-416.
61. Dulay AT. Preeklampsija i Eklampsija. U: HeMED [Internet]. [pristupljeno 20.07.2024.]. Dostupno na: <https://hemed.hr/Default.aspx?sid=18819>

62. Đelmiš J. Hipertenzija, preeklampsija/eklampsija. U: Đelmiš J, Orešković S. i suradnici. Fetalna medicina i opstetricija. Zagreb: Medicinska naklada; 2014. str. 417-429.
63. Đelmiš J, Ivanišević M. Blizanačka trudnoća i preeklampsija. *Gynaecol Perinatol* [Internet]. 2017 [pristupljeno 27.08.2024.];26(1):50-60. Dostupno na: <https://hrcak.srce.hr/251525>
64. Khalid F, Mahendraker N, Tonismae T. HELLP Syndrome. U: StatPearls [Internet]. Treasure Island (FL): StatPearls Publishing; 2024 [pristupljeno 24.08.2024.]. Dostupno na: <http://www.ncbi.nlm.nih.gov/books/NBK560615/>
65. Janicka M, Filipecka-Tyczka D, Slabuszewska-Jozwiak A, Pietura R, Jakiel G. Successful pregnancy in women with inferior vena cava stenosis - case report and discussion. *Ginekol Pol.* 2020;91(6):331-333. doi: 10.5603/GP.a2020.0052
66. Humphries A, Mirjalili SA, Tarr GP, Thompson JMD, Stone P. Hemodynamic changes in women with symptoms of supine hypotensive syndrome. *Acta Obstet Gynecol Scand.* 2020;99(5):631-636. doi: 10.1111/aogs.13789
67. Lawrensia S, Khan YS. Inferior Vena Cava Syndrome. U: StatPearls [Internet]. Treasure Island (FL): StatPearls Publishing; 2024 [pristupljeno 20.08.2024.]. Dostupno na: <http://www.ncbi.nlm.nih.gov/books/NBK560885/>

## 8. ŽIVOTOPIS

Rođena sam 14. srpnja 1999. u Puli. Od 2006. do 2014. godine pohađala sam Osnovnu školu Veruda u Puli. Nakon toga, obrazovanje sam nastavila u Prirodoslovno – matematičkoj gimnaziji u Puli od 2014. do 2018. godine. Medicinski fakultet Sveučilišta u Zagrebu upisala sam 2018. godine i od tada sam ga redovito pohađala.

Tijekom akademske godine 2022./2023. sudjelovala sam u projektu „Promicanje mentalnog zdravlja – Pogled u sebe“ kao edukator. Moja dužnost kao edukator bila je provoditi ciklus od ukupno osam radionica vršnjačke potpore učenicima u srednjim školama.

Kako bih unaprijedila znanja i vještine stečene na fakultetu odradila sam profesionalnu razmjenu u kolovozu 2024. godine u Budimpešti, Mađarska, u sklopu Međunarodne federacije udruga studenata medicine (IFMSA).

Sudjelovala sam u nizu stručnih simpozija i kongresa. Aktivno se služim engleskim i talijanskim jezikom.