

Novosti u endohepatologiji

Škaričić, Duje

Master's thesis / Diplomski rad

2024

Degree Grantor / Ustanova koja je dodijelila akademski / stručni stupanj: **University of Zagreb, School of Medicine / Sveučilište u Zagrebu, Medicinski fakultet**

Permanent link / Trajna poveznica: <https://um.nsk.hr/um:nbn:hr:105:457687>

Rights / Prava: [In copyright](#)/[Zaštićeno autorskim pravom.](#)

Download date / Datum preuzimanja: **2024-10-05**



Repository / Repozitorij:

[Dr Med - University of Zagreb School of Medicine Digital Repository](#)



SVEUČILIŠTE U ZAGREBU

MEDICINSKI FAKULTET

Duje Škaričić

Novosti u endohepatologiji

Diplomski rad



Zagreb, 2024.

Ovaj diplomski rad izrađen je na Zavodu za gastroenterologiju i hepatologiju Klinike za unutarnje bolesti KBC-a Sestre Milosrdnice pod vodstvom izv. prof. prim. dr. sc. Tajane Pavić, dr. med. i predan je na ocjenu u akademskoj godini 2023./2024.

POPIS I OBJAŠNJENJE KRATICA KORIŠTENIH U RADU

AI – umjetna inteligencija (engl. *artificial intelligence*)

ABJ – alkoholna bolest jetre

CE-EUS – kontrastom pojačan endoskopski ultrazvuk (engl. *contrast enhanced endoscopic ultrasound*)

CT – kompjuterizirana tomografija (engl. *computed tomography*)

CYA – cijanoakrilat (engl. *cyanoacrylate*)

DNK – deoksiribonukleinska kiselina

DHV – desna hepatična vena

DPV – desni ogranak portalne vene

EBL – endoskopsko podvezivanje (engl. *endoscopic band ligation*)

EGD – ezofagogastroduodenoskopija

ERCP -endoskopska retrogradna kolangiopankreatografija (engl. *endoscopic retrograde cholangioapancreatography*)

EUS – endoskopski ultrazvuk (engl. *endoscopic ultrasound*)

EUS-CA – endoskopskim ultrazvukom vođeno postavljanje zavojnice (engl. *endoscopic ultrasound guided coil application*)

EUS-CYA – endoskopskim ultrazvukom vođena injekcija cijanoakrilata (engl. *endoscopic ultrasound cyanoacrylate injection*)

EUS-FNA – endoskopskim ultrazvukom vođena tanko-iglena aspiracijska punkcija (engl. *endoscopic ultrasound guided fine needle aspiration*)

EUS-FNB – endoskopskim ultrazvukom vođena tanko-iglena biopsija (engl. *endoscopic ultrasound guided fine needle biopsy*)

EUS-EG – endoskopskim ultrazvukom vođena elastografija (engl. *endoscopic ultrasound guided elastography*)

EUS-ILC – endoskopskim ultrazvukom vođena intersticijska laserska koagulacija (engl. *endoscopic ultrasound guided interstitial laser coagulation*)

EUS-LB – endoskopskim ultrazvukom vođena biopsija jetre (engl. *endoscopic ultrasound guided liver biopsy*)

EUS-PPG – endoskopskim ultrazvukom vođeno mjerenje gradijenta portalnog tlaka (engl. *endoscopic ultrasound guided portal pressure gradient measure*)

EUS-PVS – endoskopskim ultrazvukom vođeno uzorkovanje krvi portalne vene (engl. *endoscopic ultrasound guided portal venous sampling*)

EUS-RFA – endoskopskim ultrazvukom vođena radiofrekventna ablacija

EUS-SE – endoskopskim ultrazvukom vođena elastografija istezanja (engl. *endoscopic ultrasound guided strain elastography*)

EUS-SWE - endoskopskim ultrazvukom vođena elastografija posmičnim valovima (engl. *endoscopic ultrasound guided shear-wave elastography*)

EV – ezofagealni varikoziteti

FNA – tankoiglena aspiracijska punkcija (engl. *fine needle aspiration*)

FNB – tankoiglena biopsija (engl. *fine needle biopsy*)

GV – гастриčni varikoziteti

HBV – hepatitis B virus

HCC – hepatocelularni karcinom (engl. *hepatocellular carcinoma*)

HCV – hepatitis C virus

HVPG – gradijent tlaka u hepatičnoj veni (engl. *hepatic venous pressure gradient*)

ILC – intersticijska laserska koagulacija (engl. *interstitial laser coagulation*)

KI - kontraindikacija

KJB – kronična jetrena bolest

LB – biopsija jetre (engl. *liver biopsy*)

LHV – lijeva hepatična vena

LPV – lijevi ogranak portalne vene

MASH – metaboličkom disfunkcijom asociiran steatohepatitis

MHz - megahertz

MR – magnetska rezonancija

NAFLD – nealkoholna masna bolest jetre (engl. *non-alcoholic fatty liver disease*)

NSBB – neselektivni beta-bloker

PH – portalna hipertenzija

PPG – gradijent portalnog tlaka (engl. *portal pressure gradient*)

PSC – primarni sklerozirajući kolangitis (engl. *primary sclerositing cholangitis*)

RFA – radiofrekventna ablacija

RTE – elastografija u pravom vremenu (engl. *real-time elastography*)

SE – elastografija istezanja (engl. *strain elastography*)

SHV – srednja hepatična vena

SWE – elastografija posmičnim valovima (engl. *shear-wave elastography*)

sur. - suradnici

UZV – ultrazvuk

μmol/L – mikromol po litri

Sadržaj

SAŽETAK

SUMMARY

1. UVOD	1
1.1. Endohepatologija.....	1
1.2. Anatomija i podjela jetre	2
1.3. Endoskopski ultrazvuk (EUS) i endohepatologija	4
2. PROCJENA JETRENIH LEZIJA I PREDNOSTI EUS-A	7
3. EUS-OM VOĐENA ELASTOGRAFIJA (EUS-EG).....	10
4. KONTRASTOM POJAČAN EUS (CE-EUS).....	12
5. EUS-OM VOĐENA BIOPSIJA JETRE (EUS-LB).....	12
6. EUS-OM VOĐENO MJERENJA PPG-a (EUS-PPG).....	14
7. VARIKOZITETI JEDNJAKA I EUS	16
7.1. Probir varikoziteta jednjaka	16
7.2. Liječenje varikoziteta	17
8. EUS-OM VOĐENO POSTAVLJANJE INTRAHEPATIČNOG PORTOSISTEMISKO ŠANTA (EUS-IPPS).....	19
9. EUS-OM VOĐENO UZORKOVANJE KRVI PORTALNE VENE (EUS-PVS).....	20
10. EUS-OM VOĐENA INTRATUMORALNA TERAPIJA	21
10.1. EUS-om vođena radiofrekventna ablacija (EUS-RFA)	21
10.2. EUS-om vođena intersticijska laserska koagulacija (EUS-ILC).....	22
10.3. Brahiterapija	24
10.4. Postavljanje fiducijalnih markera.....	25
11. UMJETNA INTELIGENCIJA (AI) I EUS	26
11.1. Principi rada AI-ja	26
11.2. Integracija u endohepatologiju	27
12. ZAKLJUČAK	28
13. ZAHVALE.....	29
14. LITERATURA:	31
15. ŽIVOTOPIS	34

SAŽETAK

Duje Škaričić

Novosti u endohepatologiji

Endohepatologija je relativno nova grana u hepatologiji koja kombinira ultrazvučne i endoskopske modalitete kako bi se poboljšala dijagnostika i liječenje različitih bolesti jetre. Omogućuje liječnicima korištenje minimalno invazivnih pristupa koji pružaju veću preciznost u usporedbi s tradicionalnim metodama. Posebno se ističe integracija endoskopskog ultrazvuka (EUS), koja je značajno proširila mogućnosti dijagnosticiranja i liječenja jetrenih patologija.

Kliničke primjene EUS-a kod jetrene patologije, uključujući portalnu hipertenziju, jetrene tumore i kronične jetrene bolesti, naglašavaju njegovu važnu ulogu u osiguravanju preciznijih procjena i omogućavanju ciljanih terapijskih intervencija. Ovaj pristup može značajno poboljšati ishode liječenja smanjenjem potrebe za invazivnim zahvatima, čime se smanjuju rizici za pacijente i ubrzava njihov oporavak. EUS nudi mogućnost kombiniranja dijagnostike i terapije u jednom postupku, što dodatno povećava njegovu učinkovitost i korisnost u kliničkoj praksi.

Unatoč značajnim naprecima u ovom području, i dalje postoje izazovi koji ograničavaju širu primjenu ovih tehnika. Među glavnim izazovima su visoki troškovi potrebne opreme, potreba za specijaliziranom obukom medicinskog osoblja, te ograničena dostupnost opreme u manje razvijenim zdravstvenim ustanovama. Međutim, endohepatologija će imati sve važniju ulogu u kliničkoj praksi, pogotovo u složenim slučajevima jetrenih bolesti gdje konvencionalni pristupi nisu jednako učinkoviti.

Ključne riječi: endoskopija; endosonografija; ezofagealni i gastični varikoziteti; jetrene bolesti; portalna hipertenzija

SUMMARY

Duje Škaričić

Updates in endohepatology

Endohepatology is a relatively new branch of hepatology that combines ultrasound and endoscopic modalities to enhance the diagnosis and treatment of various liver diseases. It allows physicians to utilize minimally invasive techniques that offer greater precision compared to traditional methods. The integration of endoscopic ultrasound (EUS) is particularly notable, as it has significantly expanded the possibilities for diagnosing and treating liver pathologies.

The clinical applications of EUS in liver diseases, including portal hypertension, liver tumours, and chronic liver diseases, underscore its important role in providing more accurate assessments and enabling targeted therapeutic interventions. This approach can significantly improve treatment outcomes by reducing the need for invasive procedures, thus lowering risks for patients and accelerating their recovery. EUS also offers the advantage of combining diagnosis and therapy in a single procedure, further enhancing its effectiveness and utility in clinical practice.

Although significant progress has been made, there are still remaining challenges that limit the wider acceptance. Among the main challenges are the high costs of the necessary equipment, the need for specialized training of medical staff, and the limited availability of equipment in less developed healthcare institutions. However, endohepatology is expected to play an increasingly important role in clinical practice, especially in complex cases of liver diseases where conventional approaches aren't sufficiently effective.

Key words: endoscopy; endosonography; esophageal and gastric varices; liver diseases; portal hypertension

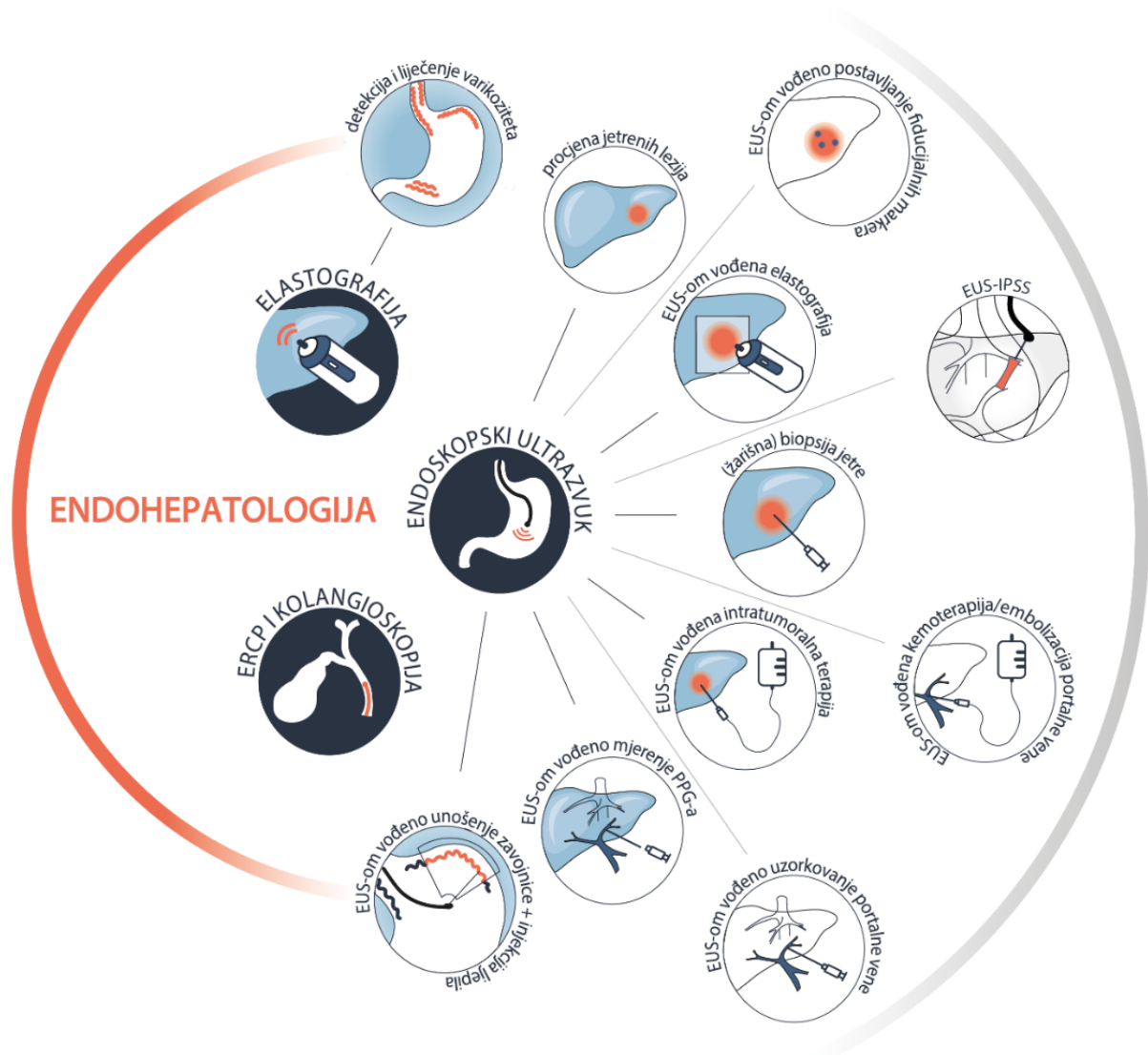1. UVOD

1.1. Endohepatologija

Hepatologija proučava jetru, žučni mjehur, bilijarni trakt i njihove poremećaje te postaje sve važnija s obzirom na rastući broj oboljelih od kroničnih jetrenih bolesti, prvenstveno NAFLD-a. (1,2). Unatoč povezanosti s gastroenterologijom, endoskopski postupci nisu uvijek bili integrirani u hepatologiju, pa je za prikazivanje jetre, biopsiju i kontrolu portalnog tlaka bila ključna suradnja s radiolozima. Uvođenjem pojma „endohepatologija“ želi se naglasiti koliko je značajna integracija endoskopskih postupaka u hepatologiju kako bi hepatolog obavljao i procjenu i liječenje bolesti jetre, slično kao i u drugim granama. (3,4).

Iako su neinvazivni testovi sve popularniji i značajniji, intervencijski pristup poput endohepatologije im nije suprotstavljen, naprotiv, ta dva pristupa se nadopunjuju i ključan je za situacije koje zahtijevaju histopatološku dijagnostiku, pružajući preciznu procjenu i liječenje jetrenih bolesti (1,2). Razvoju endohepatologije su pridonijela četiri čimbenika. Prvo, sve veća mogućnost primjene, dostupnost i integracija EUS-a u svakodnevnoj gastroenterološkoj praksi. Drugo, razvoj novih tehnika i revolucionarnih uređaja proširuje intervencijske opcije i otvara mogućnosti za druge organske sustave, poput jetre. Treće, endohepatologija omogućava sveobuhvatno dijagnostičko testiranje u jednom ambulantnom posjetu, uključujući EUS-LB i EUS-PPG, čime se postiže i ekonomska isplativost. Četvrto, integracija ovih pristupa omogućuje hepatolozima pružanje kontinuirane i personalizirane njege, smanjujući potrebu za upućivanjem pacijenata drugim specijalistima (1,2).

Temelji endohepatologije čine dvije komponente: jedna se fokusira na poremećaje jetrenog parenhima, krvožilne poremećaje i PH putem EUS-a, dok je drugoj u interesu hepatobilijarni trakt kojeg istražujemo pomoću ERCP-a, EUS-a i drugih metoda snimanja. Trenutno, najsnažnija poveznica između hepatologije i endoskopije čine endoskopski probir i intervencija za GV te ERCP za PSC i posttransplantacijske bilijarne komplikacije. Nove primjene uključuju EUS-LB, EUS-vođeno mjerenje PPG-a, embolizaciju želučanih varikoziteta i kolangioskopiju. Iako ERCP i EUS zajedno čine čvrstu osnovu endohepatologije, EUS je brže rastuća metoda zbog bržeg širenja kliničkih primjena endosonografije za parenhimske i krvožilne poremećaje jetre. (1)



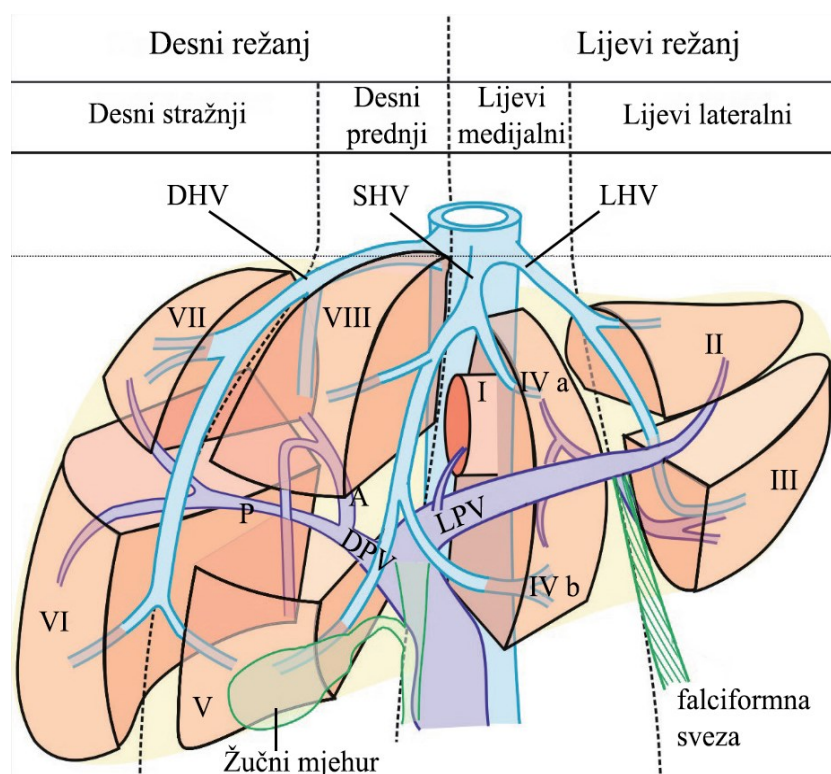
Slika 1. Spekter endohepatologije. ERCP - endoskopska retrogradna kolangiopankreatografija; EUS - endoskopski ultrazvuk; EUS-IPSS - EUS-om vođeno postavljanje intrahepatičnog portosistemskeg šanta. (Preuzeto iz Laleman W, Mertens J, Vanderschueren E, Praktijnjo M, Trebicka J. *Advances in Endohepatology*. Vol. 118, American Journal of Gastroenterology. Wolters Kluwer Health; 2023. p. 1756–67.)

1.2. Anatomija i podjela jetre

EUS je kompleksna metoda endoskopije koja zahtjeva razumijevanje normalne anatomije, a iskustvo transabdominalnog UZ-a može ubrzati raspoznavanje patoloških promjena od normalne anatomije (5). Jetra je prekrivena parijetalnim peritoneumom, osim na jednom području gdje dolazi u izravan kontakt s ošitom, obješena vezivnim tkivom i jetrenim venama. Ovdje se nalaze gornja i donja koronarna sveza te desna i lijeva trokutasta sveza koje povezuju jetru s ošitom. Tradicionalno, jetra se dijeli na četiri režnja: desni, lijevi, kaudatni i

kvadratni. Falciformna sveza dijeli jetru na desni i lijevi anatomski režanj, dok su kvadratni i kaudalni režnjevi definirani različitim anatomski strukturama (6).

Po Couinaudovoj funkcionalnoj podjeli, jetra se dijeli na desni i lijevi režanj duž nevidljive Cantlieve linije koja prolazi kroz srednju hepaticnu venu superiorno i odgovara okomitoj ravnini koja dijagonalno prolazi od sredine udubljenja žučnog mjehura ispred do lijeve strane donje šuplje vene straga (7). Hepatične vene čine okomite ravnine, a segmente dijeli zamišljena poprečna ravnina (7). Svaki segment ima zasebnu opskrbu krvlju, drenažu žuči i venski odvodi te ih se obično referira po imenu ili po broju počevši od kaudalnog režnja kao broj jedan, pa nadalje u smjeru kazaljke (6,7).



Slika 2. Tri okomite ravnine i jedna poprečna ravnina dijele jetru na četiri sektora i osam segmenata. Okomite ravnine dijele jetru na četiri sektora. Poprečna ravnina dijeli jetru na gornje i donje segmente. Segmenti lijevog režnja su I (kaudalni), II (lijevi lateralni gornji), III lijevi lateralni donji i IV (lijevi medijalni) koji se dijeli na IVa (gornji) i IVb (donji). Segmenti desnog režnja su V (desni prednji gornji), VI (desni stražnji donji), VII (desni stražnji gornji) i VIII (desni prednji gornji). DHV – desna hepaticna vena; DPV – desni ogranak portalne vene; A – prednji (lat. anterior) ogranak; P- stražnji (lat. posterior) ogranak; LHV – lijeva hepaticna vena; LPV – lijevi ogranak portalne vene; SHV – srednja hepaticna vena. (Preuzeto iz Sharma M, Somani P, Rameshbabu CS, Sunkara T, Rai P. Stepwise evaluation of liver

sectors and liver segments by endoscopic ultrasound. World J Gastrointest Endosc. 2018 Nov 16;10(11):326–39.)

Jetra dobiva 70% svoje krvi iz portalne vene i 30% iz jetrene arterije. Portalna vena nastaje spajanjem gornje mezenterične i lijenalne vene, dok jetrena arterija obično izlazi iz celijačnog debla. Unutar hiluma, arterije, portalne vene i žučni kanali okruženi su vezivnom Glissonovom ovojnicom, dok hepatične vene nemaju ovu strukturu. Tri glavne hepatične vene odvođe krv u donju šuplju venu (6).

Ekstrahepatični žučni sustav sastoji se od zajedničkog jetrenog kanala, cističnog kanala, žučnog mjehura te desnih i lijevih jetrenih kanala. Desni i lijevi jetreni kanali dreniraju desni i lijevi režanj, respektivno, i njihov spoj tvori zajednički jetreni kanal. Kaudalni režanj se drenira u izvor lijevog ili desnog jetrenog kanala. Cistični kanal se obično drenira u lateralni dio zajedničkog jetrenog kanala, stvarajući zajednički žučni kanal (6).

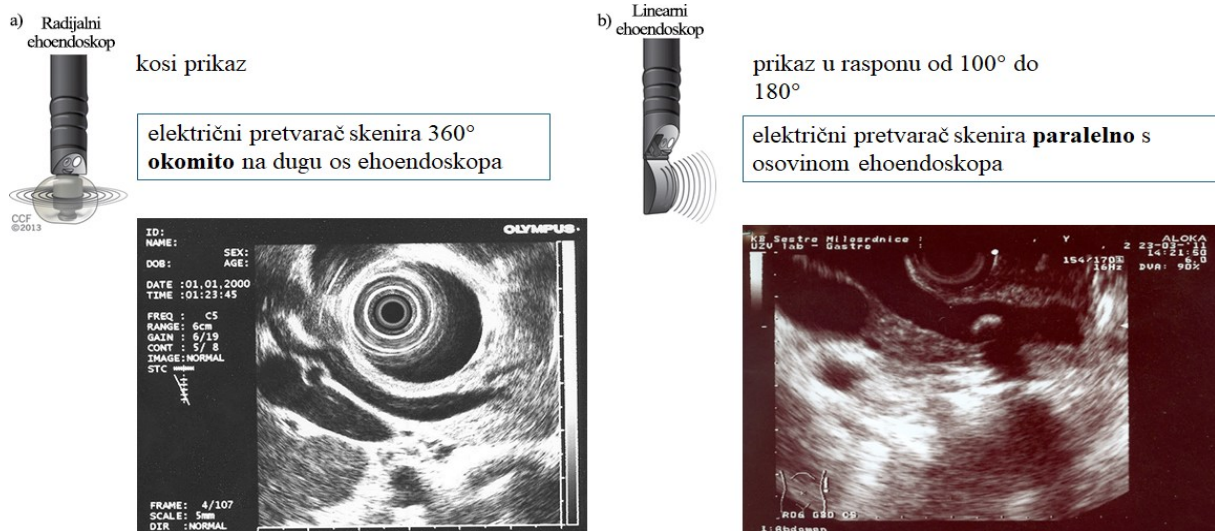
Simpatička (adrenergička) živčana vlakna tvore mrežu oko krvnih žila i žučnih kanala, dok parasimpatička (kolinergička) vlakna inerviraju grane jetrene arterije, portalne vene i hepatične vene, ali slabo dopiru do hepatocita. Intrinzični živci reguliraju protok krvi u jetri, metabolizam glukoze i lipida, unos hrane i regeneraciju jetre (6).

Površinski limfni sustav s vanjske površine jetre prolazi kroz trokutaste i falciformne sveze, prelazi ošit i ulazi u različite limfne čvorove, a s unutarnje površine jetre uglavnom vodi do jetrenih limfnih čvorova. Duboke limfne žile napuštaju jetru na porta hepatis i dreniraju se u foraminalne i superiorne pankreasne čvorove. Limfne žile koje napuštaju jetru s hepatičnim venama nastavljaju se u stijenci donje šuplje vene (6).

1.3. Endoskopski ultrazvuk (EUS) i endohepatologija

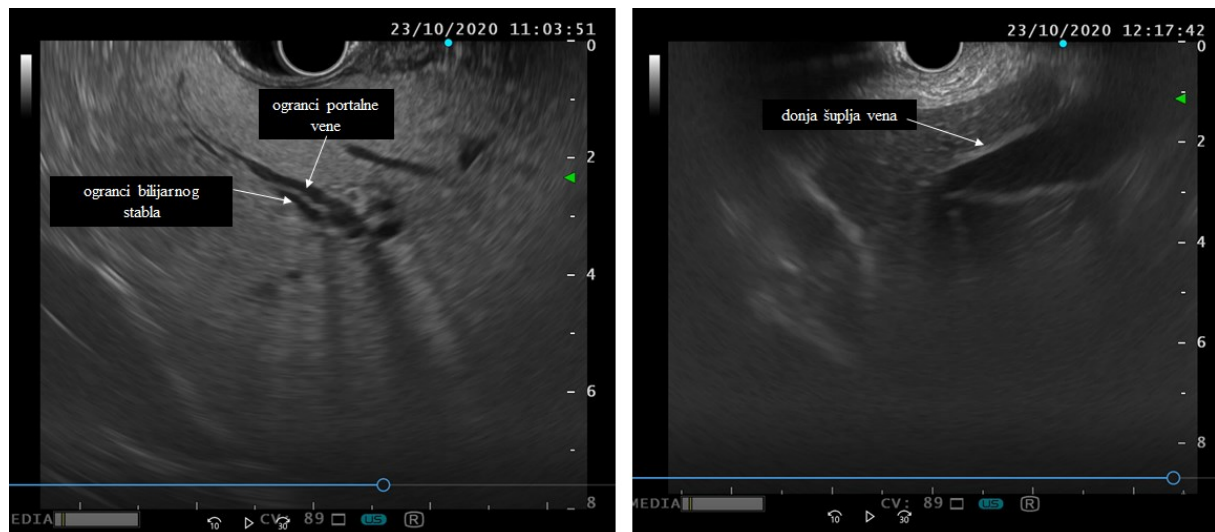EUS kombinira dva modaliteta, endoskopsku vizualizaciju i visokofrekventni UZV, a prvi objavljeni prikaz uporabe EUS-a bilježe DiMagna i sur. 1980. godine. Postoje tri osnovne vrste ehoendoskopa (8).

Radijalni sustavi omogućuju pregled od 270° do 360°, a dobivena slika je okomita na smjer kretanja endoskopa, slična onoj dobivenoj CT-om. Linearnim sustavima se sonda nalazi na vrhu lateroskopa i daju sektorske slike u ravnini paralelnoj kretanju endoskopa te omogućuju usmjeravanje igle za aspiraciju, biopsiju ili injekciju sklerozansa pod kontrolom UZV-a, a ako imaju radni kanal veći od 3,8mm, onda je moguće postaviti i stent pomoću njih.



Slika 3. Vrste ehoendoskopa. (a) Radijalni ehoendoskop (b) Linearni ehoendoskop (Ilustracije ehoendoskopa preuzete iz Kumaravel, A., Stevens, T. (2016). *Interventional Endoscopic Ultrasound*. U: Kroh, M., Reavis, K. (eds) *The SAGES Manual Operating Through the Endoscope*. Springer, Cham.)

Visokofrekventne miniprobe, s frekvencijom od barem 20 MHz, mogu se ubaciti kroz radni kanal standardnog endoskopa i omogućuju prikaz struktura udaljenih do 2 cm od sonde u visokoj rezoluciji, što je značajno za procjenu subepitelnih lezija i intraduktalne patologije (8).



Slika 4. Tipični prikaz jetrenog parenhima linearnom sondom.

Zbog svoje građe, treba uzeti u obzir specifične rizične čimbenike koji dolaze sa samom građom ehoendoskopa, među kojima su rigidni i krut vrh, obično su većeg promjera nego gastroscopi i kolonoskopi te imaju manje fleksibilan dio koji se može zavijati uz veći

nefleksibilni segment blizu sonde. Pregledi EUS-om traju značajno dulje nego EGD-om i sama intrubacija ehoendoskopa, pogotovo kroz jednjak, se izvodi „polu slijepo“ (9).

Tabl. 1. Indikacije za endoskopski ultrazvuk. (Preuzeto iz Wani S, Wallace MB, Cohen J, Pike IM, Adler DG, Kochman ML, et al. Quality indicators for EUS. *Gastrointest Endosc.* 2015 Jan 1;81(1):67–80.)

Utvrđivanje stadija tumora probavnog trakta, gušterače, žučnih vodova i medijastinuma, uključujući rak pluća
Procjena abnormalnosti zida probavnog trakta ili susjednih struktura
Uzorkovanje lezija unutar ili uz zid probavnog trakta
Procjena abnormalnosti gušterače, uključujući mase, pseudociste i kronični pankreatitis
Procjena abnormalnosti žučnih vodova
Postavljanje fiducijalnih markera u tumore unutar ili uz zid probavnog trakta
Liječenje simptomatskih pseudocista stvaranjem enteralno-cistične komunikacije
Omogućavanje pristupa žučnim vodovima ili gušteračnom kanalu, bilo samostalno ili kao dodatak ERCP-u.
Procjena perianalnih i perirektalnih poremećaja (ozljede analnog sfinktera, fistule, apscesi)
Procjena pacijenata s povećanim rizikom od raka gušterače
Blok ili neuroliza celijačnog plexusa

Dijagnostički EUS je siguran zahvat. Stopa komplikacije je usporediva s EGD-om, od 0,03% do 0,15%, ali treba napomenuti da je zbog samih mehaničkih i optičkih svojstava ehoendoskopa, rizik za perforaciju dvanaesnika ili jednjaka je malo viši nego kod EGD-a, pogotovo na područjima angulacije ili ako postoji izmjena anatomije poput divertikula, ili kod opstrukcije lumena, npr. zbog karcinoma (9).

Stopa komplikacije za EUS-FNB je od 0,3% do 6,3%, usporediva s kolonoskopijom s polipektijom, i navedene komplikacije su bol, infekcije, krvarenje (9).

Tabl. 2. Kontraindikacije za endoskopski ultrazvuk i endoskopskim ultrazvukom vođenom tankoiglenom biopsijom. (Preuzeto iz Jenssen C, Alvarez-Sánchez MV, Napoléon B, Faiss S. Diagnostic endoscopic ultrasonography: Assessment of safety and prevention of complications. *World J Gastroenterol.* 2012;18(34):4659–76.)

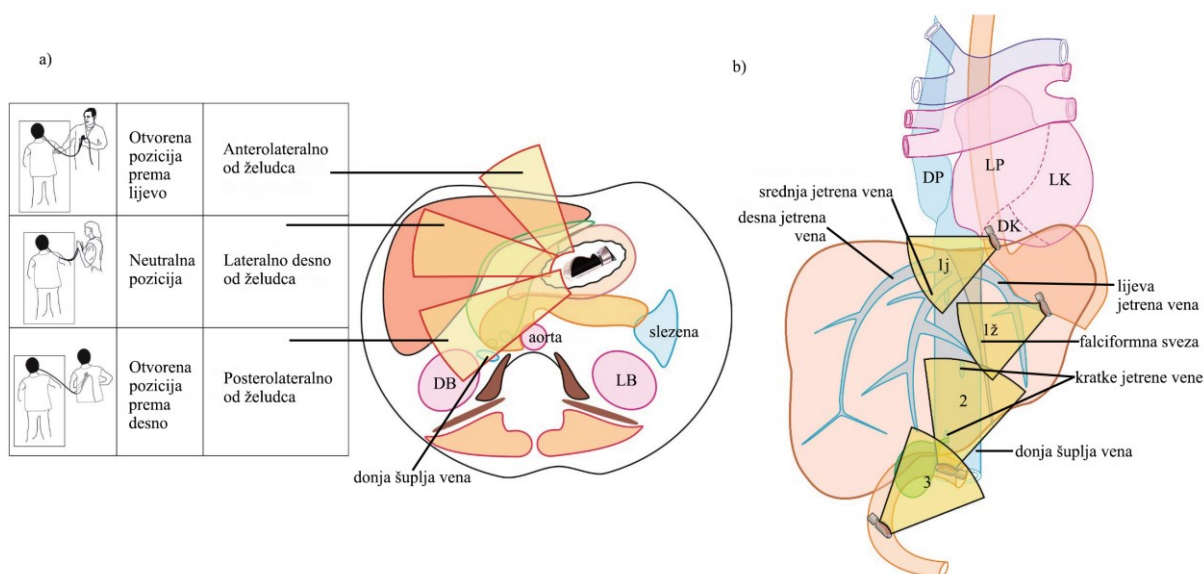
Nedostatak informiranog pristanka ¹
--

Nedostatak suradnje pacijenta ili nedovoljna sedacija ¹
Rezultati pregleda vjerojatno neće imati značaj klinički učinak ¹
Liječenje antikoagulansima ili nesupstituirana koagulopatija (međunarodni normalizirani omjer > 1,5; broj trombocita <50.000/mL; primjena heparina u terapijskim dozama) ²
Inhibicija agregacija trombocita klopidogrelom i drugim tienopiridinima ²
Nemogućnost kontrole igle ultrazvukom ²
EUS-FNB lezija iznad strikture žučnog kanala koja nije dovoljno drenirana ²
Cistične medijastinalne i zdjelične lezije ^{2,3}
Interpozicija krvnih žila ^{2,4}

¹ Kontraindikacija za EUS i EUS-FNB; ² Kontraindikacija za EUS-FNB; ³ Relativna kontraindikacija, periintervencijsko liječenje antibioticima je obavezno; ⁴ Relativna kontraindikacija, korist treba pažljivo odmjeriti u odnosu na rizik. EUS-FNB – endoskopskim ultrazvukom vođena tanko iglena biopsija.

2. PROCJENA JETRENIH LEZIJA I PREDNOSTI EUS-A

EUS-om možemo procijeniti izgled jetrenih lezija i uzorkovati ih. Pomoću transgastričnog pristupa možemo prikazati lijevi i pomoću transduodenalnog pristupa možemo prikazati desni režanj, ali moramo uzeti u obzir da su nam desni stražnji segmenti (S6 i S7) nedostupni za prikaz preko EUS-a (2,10).



Slika 5. Različite pozicije operatera tijekom snimanja i tri točke za snimanje. (a) Otvoreni položaj prema lijevo započinje snimanje struktura smještenih dorzalno u odnosu na sondu u

jednjaku i želucu, te prvenstveno pregledava lijevi režanj jetre. Neutralni položaj pregledava strukture u blizini hiluma jetre, a otvoreni položaj prema desno pregledava desni režanj jetre. (b) Tri točke za snimanje segmenata jetre: 1 - abdominalni dio jednjaka (1j) i želudac (1ž); 2 - bulbus dvanaesnika; 3 - drugi dio dvanaesnika. DB - desni bubreg; LB - lijevi bubreg; DA - desni atrij; LA - lijevi atrij; DK - desna klijetka; LK - lijeva klijetka. (Preuzeto iz Sharma M, Somani P, Rameshbabu CS, Sunkara T, Rai P. Stepwise evaluation of liver sectors and liver segments by endoscopic ultrasound. *World J Gastrointest Endosc.* 2018 Nov 16;10(11):326–39.)

Lezije mogu biti benigne, što uključuje apscese, ciste, hemangiome i adenome, ili maligne, u što spadaju HCC, kolangiokarcinom i metastaze, te se obično dijagnosticiraju transabdominalnim slikovnim metodama ili perkutanom uzorkovanjem (10). EUS se pokazao kao učinkovit alat i siguran kod pacijenata s jetrenim oboljenjem gdje su konvencionalna endoskopija ili slikovna dijagnostika neučinkovite i gdje kirurški zahvati predstavljaju visok rizik (10,11). Prema novijim podacima, nadmašuje u točnosti konvencionalne slikovne tehnike poput transabdominalnog UZ-a i CT-a, pogotovo kad se radi o KJB. Prednosti EUS-a su blizina i jednostavnost korištenja sonde blizu jetre, što omogućuje raspoznavanje krvnih žila i drugih struktura s minimalnim nuspojavama i sam po sebi ne izlaže pacijenta ionizirajućem zračenju kao kod CT-a. (10,11). Također, EUS-LB je sigurnija i nosi manje rizika u usporedbi s tradicionalnom perkutanom metodom te nudi mogućnost dobivanja uzorka tkiva bez obzira na tjelesnu građu (2,10). Osim, toga, nema kontraindikacije povezane s MR-om poput metalnih implantata i klaustrofobije te nudi i mogućnosti terapijske intervencije (11). Također, u retrospektivnoj analizi, Fujii-Lau i sur. su razvili sustav bodovanja za EUS kako bi razlikovali benigne od malignih jetrenih masa s pozitivnom prediktivnom vrijednošću od 88% što može poslužiti kao pomoć pri odluci o potrebitosti FNA, ali su potrebna dodatna multicentrična istraživanja kako bi se potvrdila valjanost ovog sustava (12).

Tabl. 3. Sustav bodovanja s obzirom na sonografske kriterije razlikovanja benignih od malignih lezije. (Preuzeto i modificirano iz Fujii-Lau LL, Abu Dayyeh BK, Bruno MJ, Chang KJ, Dewitt JM, Fockens P, et al. EUS-derived criteria for distinguishing benign from malignant metastatic solid hepatic masses. *Gastrointest Endosc.* 2015 May 1;81(5):1188-1196.e7.)

Dijagnostički algoritam - Solidne jetrene mase

Kriteriji za benignost	Hiperehogeno (jasno izraženo)	
	Geografski oblik (nije okrugao ili ovalan; jasno izražen)	
		<u>Bodovi</u>
Malignost	Odnos ehogenosti središnjeg dijela s vanjskim	
	S izoehogenim ili blago hiperehogenim	
	• centrom	4
	Bez izoehogenog ili blago hiperehogenog	
	• centra	2
	Postaukustično pojačanje	3
	Deformacija susjednih struktura (rub jetre, žučni vod, krvne žile)	
	• Jasno izražena	4
• Blago izražena	2	
Hipoehogenost		
• Jasno izražena	4	
• Blago izražena	2	
Veličina $\geq 10\text{mm}$	1	
Metoda za primjenu kriterija:		
Benignost (barem jedan kriterij)	Malignost (3 ili više voda)	Interpretacija
DA	NE	Benigno
DA	DA	Neutvrđeno
NE	DA	Maligno
NE	NE	Neutvrđeno

3. EUS-OM VODENA ELASTOGRAFIJA (EUS-EG)

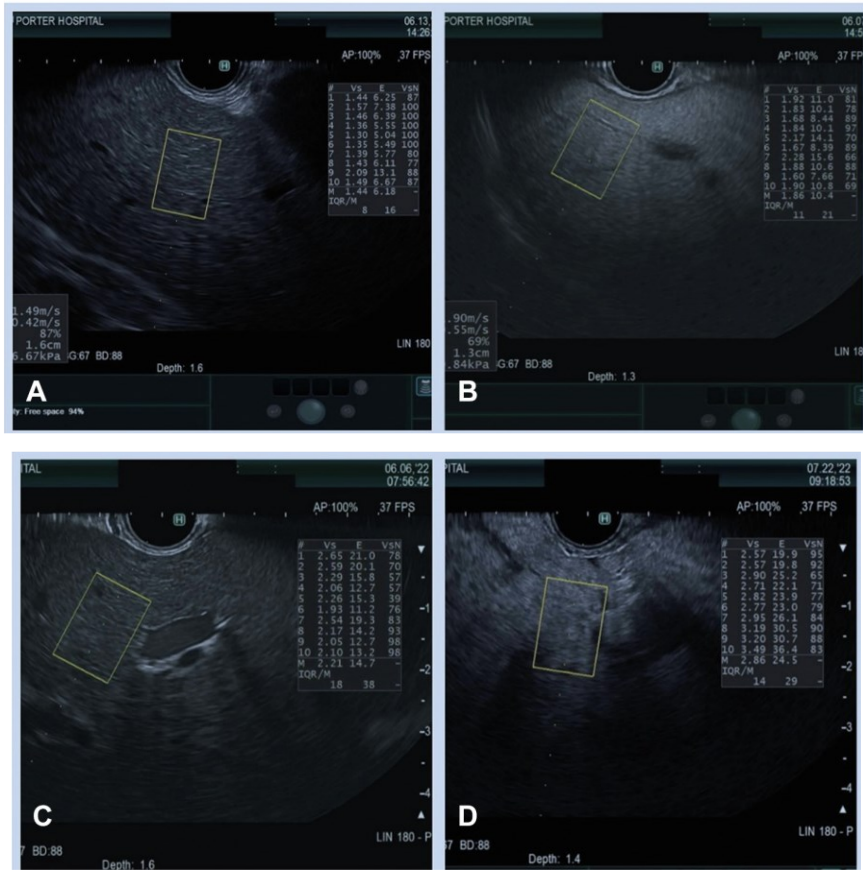
Elastografija je neinvazivna metoda koja mjeri krutost jetre i ima jaku korelaciju sa stupnjem jetrene fibroze, ali transabdominalni pristup, poput FibroScana, je manjkav kod ljudi s ascitesom i pretilom tjelesnom konstitucijom te tankim interkostalnim prostorima i ima problem s razlikovanjem međustadija fibroze (2,10,13). EUS-EG može prijeći preko ovih prepreka, a najviše se primjenjuje u procjeni gušterače (2,10).

EUS-EG može nadopuniti EUS preglede B-prikazom bez dodatnog rizika ili značajnog produljenja vremena pregleda. Ne zahtijeva nikakvu dodatnu pripremu i jednostavno je poput pritiska na dugmeta na procesoru. (14)

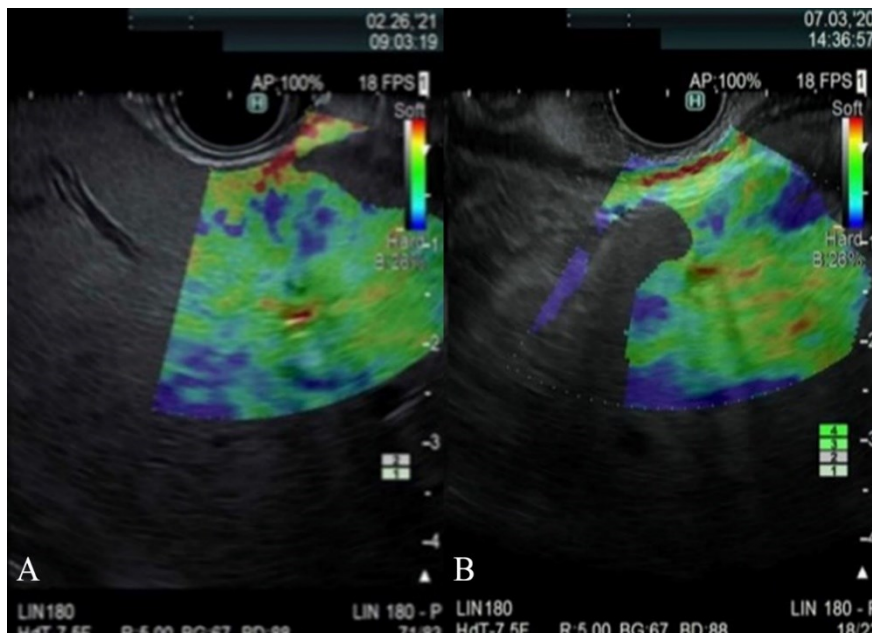
Postoje dvije vrste EUS-EG-a, SWE i SE. SWE mjeri brzinu prolaza smičnih valova u m/s i kvantitativno je više povezano s pravom elastičnošću. SE, ponekad nazvana „real-time elastografija“, mjeri pomak tkiva UZV valovima kao markera krutosti tkiva, obično prikazano bojama. Semikvantitativna procjena SE se dobiva analizom omjera istezanja ili histograma koji su složeniji za izvođenje i interpretaciju (14).

Većina endoskopskih jedinica koristi Aloka Arietta 850 US procesor za Olympus, Pentax i Fujifilm ehoendoskope, što im omogućuje izvođenje elastografije. Fujifilm SU-1 i stariji Olympus EU-ME2 mogu izvoditi SE, ali ne i SWE. No, Olympus Medical Systems Corporation uvodi novi procesor EU-ME3 s mogućnošću SWE (14).

EUS-SWE je lakši za izvođenje i vjerojatno je je pouzdaniji i reproducibilniji od EUS-SE. Prilikom korištenja SWE, trebalo bi izbjegavati vaskularne i duktalne strukture te nakupine tekućina i treba napraviti 5 do 10 mjerenja kad je efektivna brzina shear-wave valova iznad 60%. Nakon izvršenih mjerenja, možemo se koristiti s „pravilom petice“ kako bismo procijenili stanje jetre pomoću medijana krutosti. Vrijednost od 5 kPa je vjerojatno normalna, 10 kPa vjerojatno isključuje kompenzirani napredni KJB, ali možda ukazuje na prisutnost fibroze, 15 kPa visoko upućuje na kompenzirani napredni KJB koji je napredna fibroza ili ciroza, a 20 ili više kPa vjerojatno potvrđuje cirozu i klinički značajni PH s povećanim rizikom od buduće dekompenzirane bolesti jetre i HCC-a (14).



Slika 6. Prikaz EUS-SWE jetre. U gornjem desnom uglu svake slike vidimo 10 mjerenja iz kojih dobijemo medijan krutosti za procjenu stanja jetre. (A) Blago hiperehogena jetra. (B), Hiperehogena jetra. (C), Hiperehogena jetra. (D) Cirotična jetra. (Preuzeto iz Lewey SM. Top tips in EUS elastography (with videos). *Gastrointest Endosc.* 2023 Mar 1;97(3):574–84.)



Slika 7. EUS-SE kod metastaza u jetri (A) Nepravilna, ali bolje definirana fokalna plava nijansa metastaza. (B) Suptilnija periferna lezija jetre s plavom nijansom. (Preuzeto iz Lewey SM. Top tips in EUS elastography (with videos). *Gastrointest Endosc.* 2023 Mar 1;97(3):574–84.)

EUS-EG nije zamjena za uzimanje biopsije, ali je koristan za otkrivanje i definiranje čak i malih žarišnih lezija u jetri jer može istaknuti njihove granice i veličinu, i pomoći u njihovoj karakterizaciji te olakšati uzimanje biopsije (14).

4. KONTRASTOM POJAČAN EUS (CE-EUS)

Kontrastno pojačanje, kao alternativa SE, još je jedna aplikacija u EUS setu alata za optimizaciju procjene žarišnih lezija jetre i pomaže u otkrivanju i karakteriziranju malih lezija te za vođenje ciljanog uzorkovanja tkiva (1,3). Također, može pomoći u ocjenjivanju učinkovitosti terapije protiv HCC-a i u otkrivanju rezidualnog tumorskog tkiva (10).

Intravenozna kontrastna sredstva specifična za UZ, poput Sonovue® i Sonazoid®, koriste se u obliku mikromjehurića koji sadrže sumpor heksafluorid ili perfluorobutan u lipidnoj ovojnici. Kada su izloženi UZV valovima, njihova oscilacija stvara povećanu ehogenost. To rezultira različitim pojačanjima i intenzitetima koji se mogu klasificirati kao hiper-, izo- ili hipovaskularni u usporedbi s okolnim tkivom jetre (3). S obzirom na dvostruki protok krvi kroz jetru, lezije se mogu karakterizirati s obzirom na hiperpojačanje u arterijskoj (nakon 20 do 45 sekundi), portalno-venskoj (do 120 sekundi) i kasnoj venskoj fazi (više od 120 sekundi) (1,3).

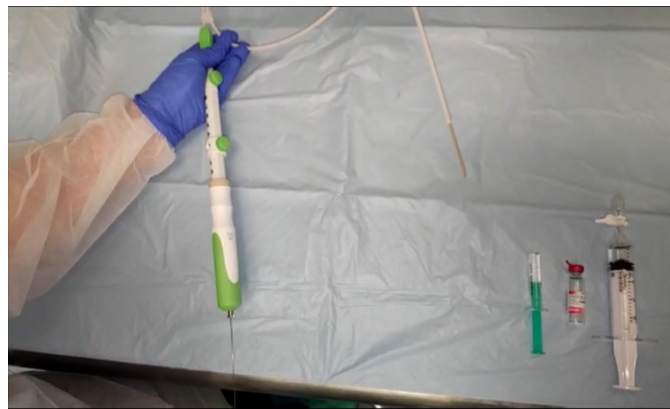U usporedbi s drugim aksijalnim modalitetima, prednosti CE-EUS-a uključuju odsutnost zračenja i značajno povećanu točnost otkrivanja metastaza u lijevom režnju, s kontrastnim sredstvom Sonazoid® i do 98,5% (2,3). Također, poboljšava točnost FNA kod malih lezija (<10 mm). Iako CE-EUS može istražiti samo lijevi dio režnja i mali dio desnog režnja i upotreba kontrastnih sredstava dodaje složenost kliničkoj praksi, ima veliki potencijal za poboljšanje otkrivanja, karakterizacije i uzorkovanja lezija, što opravdava potrebu za daljnjim istraživanjima (2,3).

5. EUS-OM VODENA BIOPSIJA JETRE (EUS-LB)

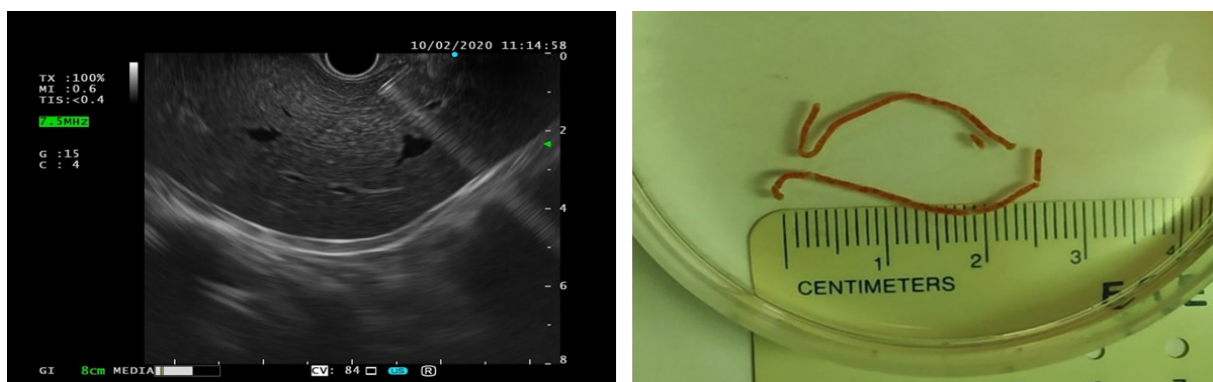
Unatoč napretku neinvazivnih testova koji mogu kvantificirati jetrenu fibrozu, LB je i dalje zlatni standard kojim možemo pridobiti i analizirati patologiju čime možemo odrediti razinu

oštećenja jetre i pratiti napredak bolesti (2,13), ali zbog invazivnosti i komplikacija od dosadašnjih pristupa, njena uporaba je bila ograničena (9, 10).

EUS-LB pruža značajne prednosti u odnosu na tradicionalne metode biopsije jetre zbog detaljnijeg prikaza anatomije pacijenta u stvarnom vremenu, što omogućava precizno ciljanje i izbjegavanje drugih struktura. Omogućuje dobivanje više uzoraka iz desnog i lijevog režnja jetre u jednoj sesiji, čime se povećava dijagnostička vrijednost i učinkovitost te isplativost postupka. EUS-LB može se izvesti sa svjesnom sedacijom ili pod anestezijom, što značajno poboljšava pacijentovu toleranciju i udobnost te smanjuje vrijeme oporavka, u usporedbi s tradicionalnim metodama biopsije jetre. Moguće je čak provesti u istoj sesiji s drugim zahvatima tijekom EUS pregleda čime se smanjuje potrebno vrijeme i trošak za dogovor više termina (2).



Slika 8. Akcesorij za biopsiju jetre pod kontrolom EUS-a, „wet suction“ tehnika



Slika 9. Biopsija jetre pod kontrolom EUS-a – ultrazvučni prikaz i dobiveni uzorak.

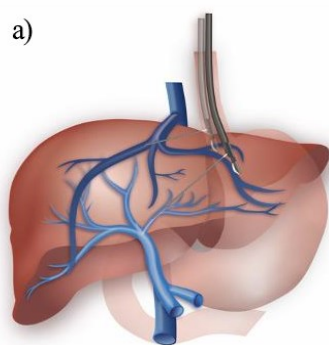
Što se tiče učinkovitosti i komplikacija, EUS-LB pokazuje sličan dijagnostički prinos i stopu nuspojava kao i perkutane te transjugularne metode biopsije s dijagnostičkom točnošću od 96,6% i stopama komplikacije 6,2% za EUS-FNA i 9,6% za EUS-FNB (13,15). Prema meta-analizi Barana i sur. iz 2021., novije igle s „fork“ ili „franseen-tip“ vrhovima su se pokazale

boljima od „reverse-bevel“ i nije pronađena neka značajna razlika između 19G i 22G FNB igli. EUS-FNB s ili bez usisavanja je postigao otprilike sličnu ukupnu duljinu uzorka, ali je veći broj kompletnih portalnih trijada kod tehnike bez usisavanja, što sugerira njenu prednost, no to se treba dodatno istražiti. Što se tiče FNA, 19G igle su postigle sličnu ukupnu duljinu uzorka kao „core-type“ igle, ali „core-type“ igle su osigurale veći broj potpune portalne trijade, što je vjerojatno povezano s manje fragmentiranim uzorcima jetre (15). Također, primjena heparinom punjenih igala može smanjiti fragmentaciju uzorka i poboljšati rukovanje tkivom bez povećanja nuspojava niti uzrokuje krvavije uzorke (2).

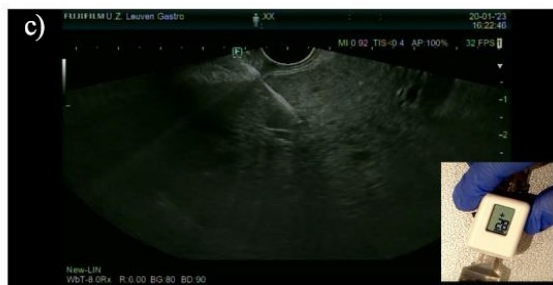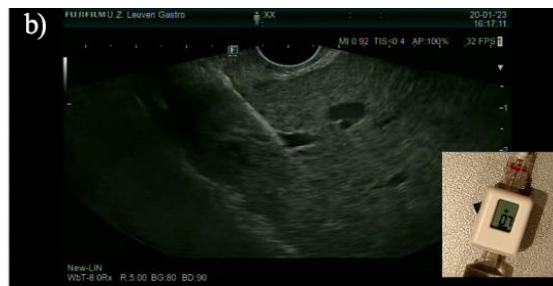Unatoč brojnim prednostima, EUS-LB ima određena ograničenja. Zahtijeva dulji period učenja za postizanje vještine u usporedbi s konvencionalnim metodama, a oprema za endoskopiju i uređaji za postupak su skupi te postoji potreba za sedacijom prilikom zahvata, što dodatno povećava ukupne troškove (2,15). Za razliku od prijašnjih pristupa s kojima se uzorak pribavljao uglavnom iz desnog režnja, pa su nalazi o aktivnosti bolesti i stupnja znali biti varijabilni, EUS-LB-om poboljšavamo procjenu aktivnosti bolesti i fibroze jer je moguće pribaviti uzorke iz oba režnja, ali treba napomenuti da su segmenti 5 i 8 teško dostupni te segmenti 6 i 7 su nedostupni transluminalnim pristupom (13,16). Bit će korisna za pacijente koji imaju KI za konvencionalne metode, poput morbidne pretilosti, ascitesa, hemangioma, cisti i ukoliko odbijaju takve pristupe (15). Potrebna su daljnja prospektivna komparativna istraživanja kako bi se preciznije procijenila superiornost različitih EUS-LB tehnika (2).

6. EUS-OM VODENO MJERENJA PPG-a (EUS-PPG)

Ciroza jetre može voditi prema PH koja je definirana kao značajna promjena hemodinamike uslijed HVPG-a većeg od 5 mmHg (10,17). PH je bitan prognostički pokazatelj u bolesti jetre jer korelira s komplikacijama poput ascitesa, GOV i krvarenja iz varikoziteta te encefalopatije (10,13). Trenutni standard za procjenu PH je indirektno mjerenje HVPG-a putem desne jugularne vene, veoma invazivna metoda i zahtijeva specijaliziranu tehničku stručnost, a može biti nepouzdana u reprodukciji stvarnih portalnih venskih tlakova. Alternativa ovome je EUS-PPG koje su prvi put zabilježili Fuji i sur. 2014. godine (2).



EUS-PPG = PVP - HVP



Slika 10. EUS-om vođeno mjerenje gradijenta portalnog tlaka (PPG): (a) PPG se izračuna kao razlika tlaka u portalnoj veni (PVP) i tlaka u hepatičnoj veni (HVP). (b) Transgastrična intrahepatička punkcija hepatične vene s izmjerenim tlakom 7 mmHg. (c) Transgastrična intrahepatička punkcija portalne vene s izmjerenim tlakom 21 mmHg. (Preuzeto iz Laleman W, Mertens J, Vanderschueren E, Praktijnjo M, Trebicka J. *Advances in Endohepatology*. Vol. 118, *American Journal of Gastroenterology*. Wolters Kluwer Health; 2023. p. 1756–67.)

Istraživanja su pokazala visoku tehničku uspješnost i sigurnost EUS-PPG-a, kao i snažnu povezanost s HVPG-om i EUS-PPG daje točnije procjene o PH, nego transjugularni pristup za određene etiologije KJB, poput pacijenata s dekompenziranim MASH-om što se može pripisati presinusoidnoj komponenti bolesti, tj. periportalnoj fibrozi i oštećenju endotela portalne vene (2,17). Unatoč obećavajućim rezultatima, potrebna su dodatna klinička i komparativna istraživanja za procjenu učinkovitosti ove metode jer trenutna istraživanja imaju male uzorke i treba istražiti utjecaj sedacije na interpretaciju PPG-a, ali prihvaćanju EUS-PPG-a u budućnosti bi mogla pridonijeti činjenica da se može uključiti u multiproceduralne intervencije tijekom jednog endoskopskog pregleda (2,17).

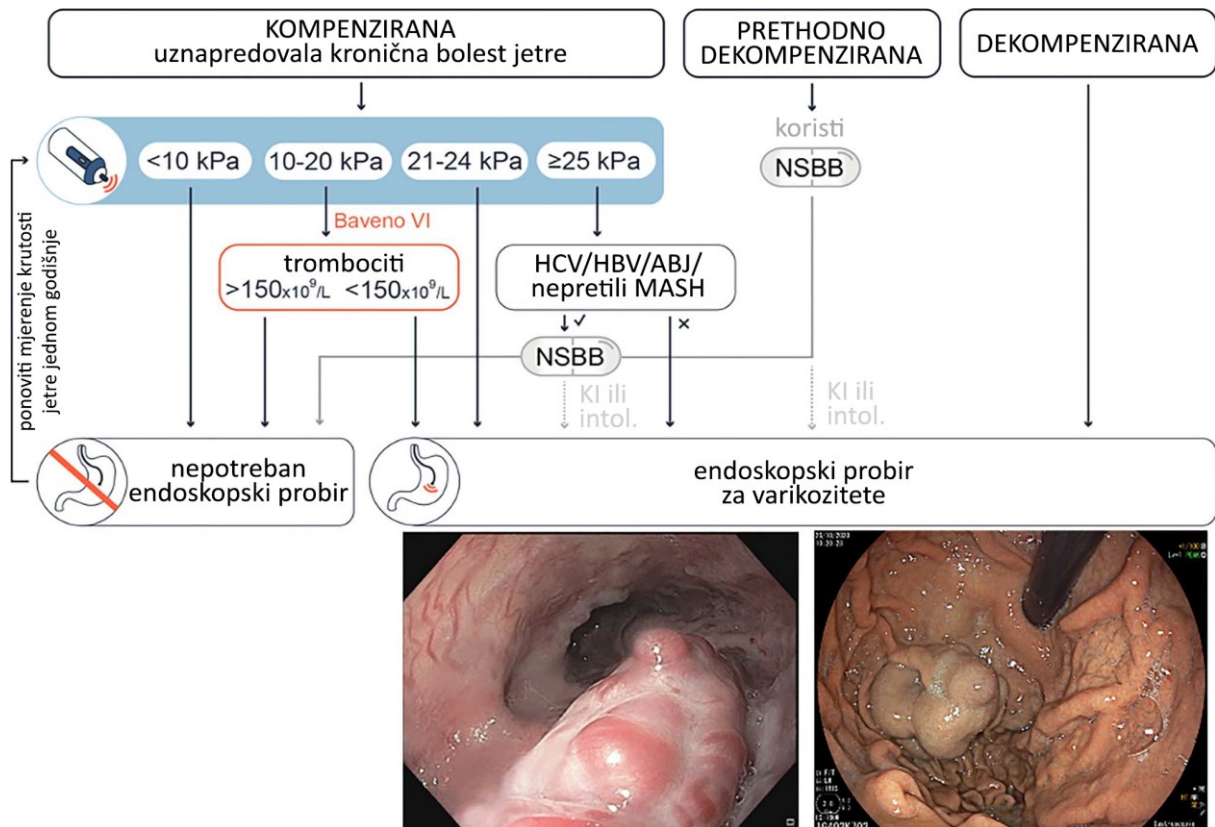
7. VARIKOZITETI JEDNJAKA I EUS

7.1. Probir varikoziteta jednjaka

Krvarenje iz GOV je jedna od ozbiljnijih komplikacija povezana sa smrtošću od 15% u roku od 6 tjedana nakon početnog krvarenja (3). U posljednjem deteljeću, primjena EUS-a u dijagnosticiranju i terapiji GOV se značajno proširila te je više istraživanja potvrdilo prednost EUS-a nad EGD-om za prepoznavanjem svih tipova GV (10,13).

U nedavnim studijama, EUS se pokazao jednako učinkovit kao EGD u otkrivanju EV, ali u usporedbi s EGD-om, pokazali se da ima visoku osjetljivost od 96,4% kod pacijenata s cirozom. Nadalje, EUS-Doppler se pokazao također korisnim i u procjeni ektopičnih duodenalnih varikoziteta (10). Osim toga, istraživanja su pokazala da EUS učinkovit i u predviđanju rizika od recidiva varikoziteta nakon skleroterapije ili podvezivanja i u predviđanju rizika od ponovnog krvarenja iz varikoziteta (10).

Zbog visoke povezanosti sa smrtnošću i nedostatka drugih alata, endoskopija se provodila kod svih pacijenata s novo dijagnosticiranom cirozom jetre, ali uvođenjem novih neinvazivnih testova poput elastografije, dolazi i do uvođenja „BAVENO VI“ kriterija koji bi trebali smanjiti potrebu za endoskopskim probirom GOV-a. Ukoliko osoba s cirozom jetre ima izmjerenu krutost jetre manju od 20 kPa i broj trombocita veći od 150.000 / μ L te nema druge faktore koji bi mogli upućivati na varikozitete visokog rizika, endoskopski pregled nije potreban. Kriteriji su višestruko potvrđeni s negativnom prediktivnom vrijednošću od 99% i prihvatljivim rizikom da ne otkriju varikozitet od 14% (3). Unatoč koristi za ovakvim probirom, elastografija je rjeđe dostupna izvan referentnih centara, stoga se endoskopija zbog svoje dostupnosti i relativnog manjeg troška i dalje indicira za stratifikaciju određenih pacijenata (18).

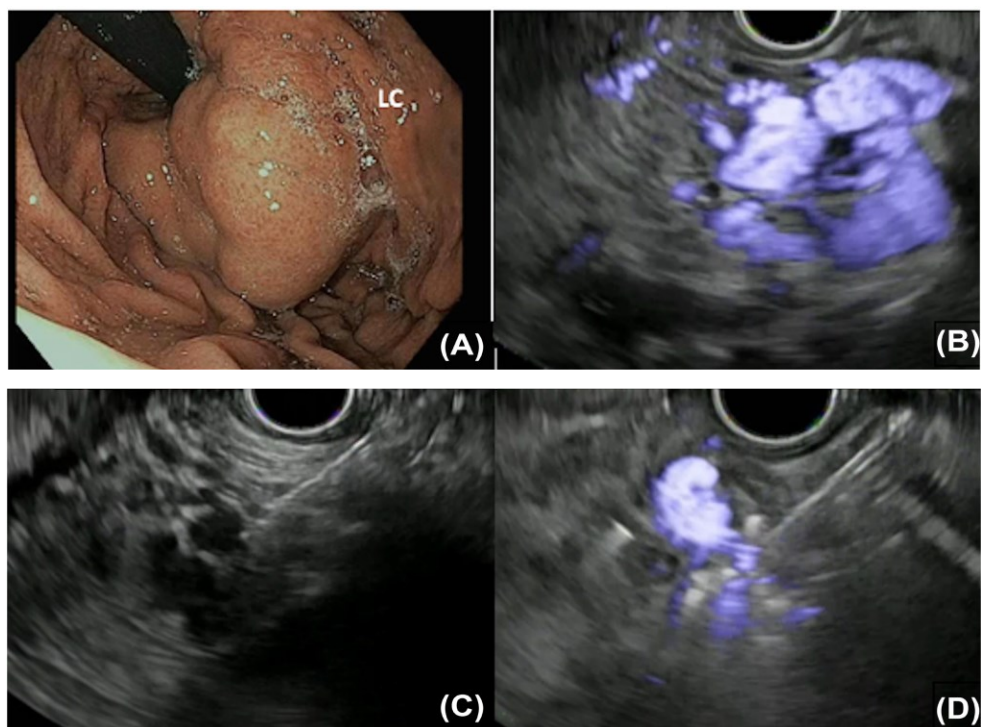


Slika 11. Algoritam za provedbu endoskopskog pregleda za GOV u slučaju kompenzirane uznapredovale kronične bolesti jetre. ABJ, alkoholna bolest jetre; HBV hepatitis B virus; HCV, hepatitis C virus; MASH, metaboličkom disfunkcijom asociran steatohepatitis; NSBB, neselektivni beta blokatori; KI, kontraindikacija; intol., intolerancija; (Preuzeto iz Laleman W, Mertens J, Vanderschueren E, Praktijnjo M, Trebicka J. *Advances in Endohepatology*. Vol. 118, American Journal of Gastroenterology. Wolters Kluwer Health; 2023. p. 1756–67.)

7.2. Liječenje varikoziteta

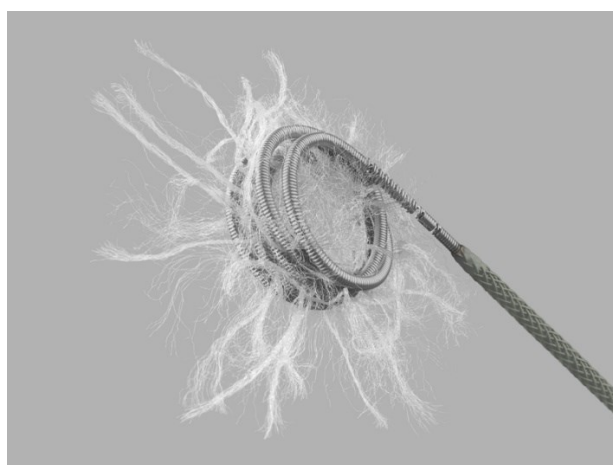
EUS postaje sve značajniji i za liječenje varikoziteta. Istraživanja su pokazala da je EUS-om vođeno podvezivanje varikoziteta, uz pomoć Dopplera, bolje u sprječavanju recidiva u usporedbi s konvencionalnim metodama jer omogućava procjenu varikoziteta u trenutku što omogućava više ciljane intervencije (10,17).

EUS-CYA ima bolju stopu uspjeha (94,7%), nego EUS-CA (90,9%), ali postavljanje zavojnice ima manje nuspojave i zahtijeva manje endoskopskih postupaka, nego EUS-CYA kod koje je 47% slučajeva razvilo asimptomatsku plućnu emboliju (10).



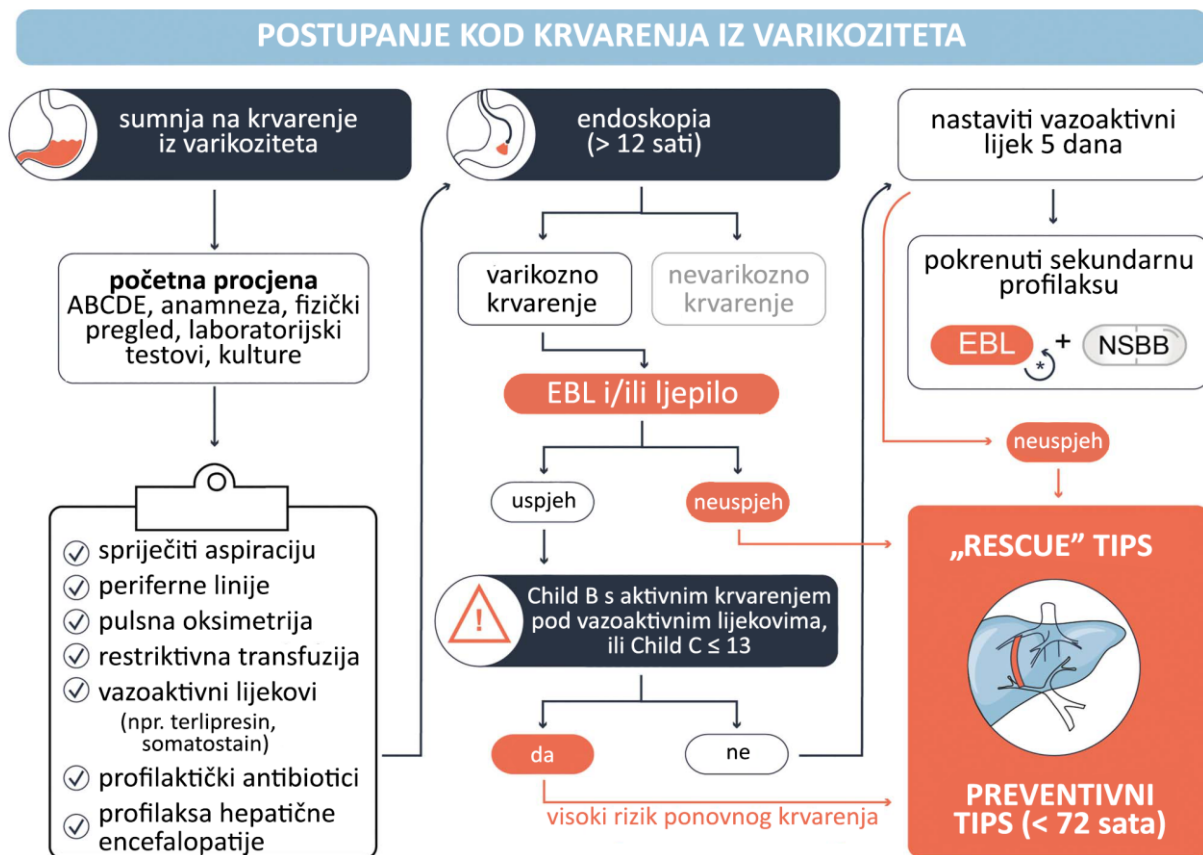Slika 12. EUS-om vođeno postavljanje zavojnice. (A) Vidljivi fundalni varikoziteti. (B) EUS prikaz GV-a uz pomoć Dopplera prikazuje značajn protok. (C) EUS-om vođena embolizacija zavojnicom varikoziteta. (D) Značajno smanjenje protoka nakon embolizacije zavojnicom. (Preuzeto iz Alqahtani SA, Ausloos F, Park JS, Jang S. The Role of Endoscopic Ultrasound in Hepatology. Vol. 17, Gut and Liver. Editorial Office of Gut and Liver; 2023. p. 204–16.)

Kombinacija zavojnice i CYA, vođeni EUS-om, je učinkovitije u sprječavanju ponovnog krvarenja nego korištenje samo jedne od metoda. Meta-analiza je potvrdila da je u odnosu na konvencionalnu injekciju CYA s učinkovitosti od 62,6%, obliteracija GV bila bolja s EUS-om vođenom terapijom s učinkovitosti od 84,4% i u smislu recidiva te ponovnog krvarenja (10).



Slika 13. MReye® Flipper® odvojiva emoblizacijska zavojnica i sustav za isporuku.

(Preuzeto s www.cookmedical.com/products/di_fmwe_webds.)



Slika 14. Algoritam za postupanje kod krvarenja iz gastroezofagealnih varikoziteta. ABCDE - dišni put, disanje, cirkulacija, neurološka procjena, izloženost (engl. airway, breathing, circulation, disability, exposure); EBL - endoskopsko podvezivanje (engl. endoscopic band ligation); NSBB - neselektivni beta-blokatori; TIPS - transjugularni intrahepatični portosistemski šant. (Preuzeto iz Laleman W, Mertens J, Vanderschueren E, Praktijnjo M, Trebicka J. *Advances in Endohepatology*. Vol. 118, American Journal of Gastroenterology. Wolters Kluwer Health; 2023. p. 1756–67.)

8. EUS-OM VOĐENO POSTAVLJANJE INTRAHEPATIČNOG PORTOSISTEMSKOG ŠANTA (EUS-IPPS)

TIPS je dobro utvrđena perkutana interventna radiološka metoda za dekompresiju PH i liječenje komplikacija ciroze (1,3). Osnovni princip je stvaranje intrahepatične veze između portalnog i sistemskog venskog sustava te bi se mogao reproducirati transgastričnim pristupom pomoću EUS-a što je i potvrđeno na svinjskim modelima (3). U usporedbi s transjugularnim pristupom, smanjen je rizik od komplikacija povezanih s kateterizacijom srca i donje šuplje vene, te rizike od izloženosti zračenju tijekom postavljanja stenta (10).

Iako je izvediv i savladiv postupak, i postoje metalni stentovi koji bi mogli ubrzati i olakšati ovaj postupak te koji se danas koriste za drenažu tekućine u gušterači, ipak treba naglasiti da je ovaj postupak i dalje eksperimentalan te još nije dovoljno razvijen za primjenu kod ljudi, ali naglašava sve veće mogućnosti intervencija i koncepcata vođenih EUS-om (3).

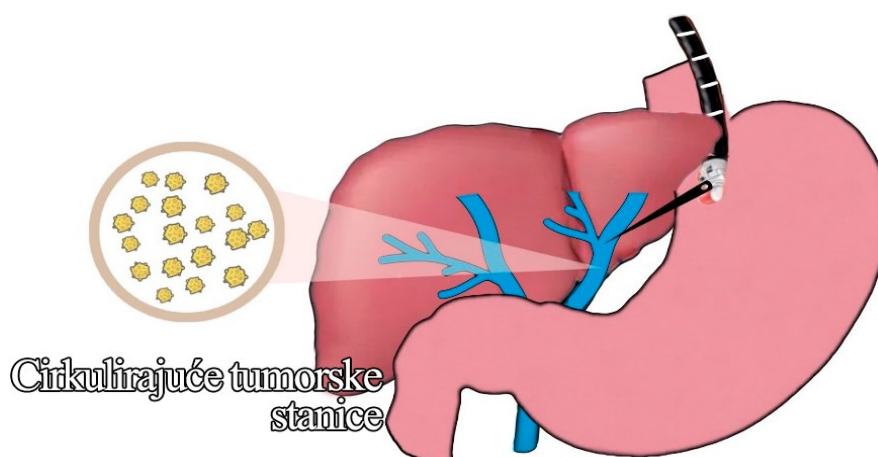
9. EUS-OM VOĐENO UZORKOVANJE KRVI PORTALNE VENE (EUS-PVS)

Svrha uzorkovanja krvi portalne vene se sve više istražuje u gastroenterologiji i hepatologiji jer potencijalno nudi vrijedne informacije za analizu tumora i proučavanje osi crijeva-jetra koja povezuje bolesti crijeva i jetre te interakcije između oba organa i mikrobioma.

Disfunkcija ove osi, osim što pokreće, ona i potiče napredovanje raznih bolesti jetre produljujući upalu jetre, fibrozu i portalnu hipertenziju. Portalna vena, kao glavna poveznica crijeva s jetrom, je ključna za istraživanje i razvoj biomarkera (3).

Još jedna primjena uzorka krvi portalne vene je „tekuća biopsija“ koja omogućuje analizu raznih tumorskih biomarkera poput cirkulirajućih tumorskih stanica i DNK te izvanstanične vezikule u krvi pacijenta, posebno za većinu tumora probavnog sustava. Cirkulirajuće tumorske stanice se izlučuju u portalnoj venskoj cirkulaciji prije nego budu zarobljene u jetri, stoga se smatra jednom od važnijih dijagnostičkih metoda za procjenu stadija bolesti i za donošenje odluka o liječenju (3).

Zbog činjenice da ovo vaskularno područje nije lako dostupno, rijetko se izvodilo uzorkovanje krvi portalne vene jer je zahtijevalo pristup preko TIPS-a ili izravnu perkutanu punkciju portalne vene (3). Međutim, pomoću transgastrične punkcije portalne vene vođene EUS-om, moguće je minimalno invazivno uzimanje uzoraka iz ovog područja. Uporabom vacutainer luer-lock adaptera na EUS igli, umjesto tradicionalne ručne aspiracije u špricu, prevladan je problem hemolize kod uzimanja uzoraka većih od 2,5 mL (1).



Slika 15. Shematski prikaz EUS-om vođenog uzorkovanja portalne venske krvi. (Preuzeto iz Baliss M, Patel D, Madi MY, Bazarbashi AN. EUS-Guided Vascular Interventions. Vol. 12, Journal of Clinical Medicine. Multidisciplinary Digital Publishing Institute (MDPI); 2023.)

10. EUS-OM VOĐENA INTRATUMORALNA TERAPIJA

Posljednjih dvadeset godina, EUS-om vođeni tretmani za žarišne tumorske lezije su bile fokus interesa zbog sposobnosti da se lezije točno naciljaju iglom uz pomoć kontinuiranog UZV praćenja. Područje EUS-om vođene intratumoralne terapije se uglavnom usmjerilo na lezije gušterače jer su dostupnije pomoću EUS-a i zbog radikalnog opsega kirurškog zahvata (1). Glede jetre, zasad se razvijaju eksperimentalne primjene i vjerojatno neće služiti kao standardni pristup te će uglavnom služiti za lezije koje je teško prikazati i dosegnuti perkutano, obično smještene u lijevom i kaudalnom režnju, ili kada postoje kontraindikacije za konvencionalne metode poput ascitesa (1,3).

Oblici intratumoralne terapije vođene EUS-om uključuju lokalne injekcije skleroanata ili kemoterapeutika i uporaba toplinske energije pomoću RFA, intersticijske laserske koagulacije, krioablacije, elektroporacije ili visokointenzivnog fokusiranog UZ-a od kojih su na jetri istražene samo prve dvije metode (1,3). Za pacijente s difuznom infiltracijom jetre i ograničenom funkcijom jetre, mogao bi se razmotriti pristup jetrenoj vaskulaturi koji može omogućiti izravnu EUS-vođenu portalnu injekciju kemoterapije ili dostavu mikrogranula koje oslobađaju lijekove s čime je moguće povećati intrahepatične razine citotoksične terapije i učinkovitost uz smanjenje sistemske izloženosti i toksičnosti (1,3).

Još treba biti utvrđena uloga EUS-om vođene intratumoralne terapije, ali zasad bi mogla biti uzeta u obzir kao alternativa za situacije koje su teško dostupne konvencionalnim intervencijama (1).

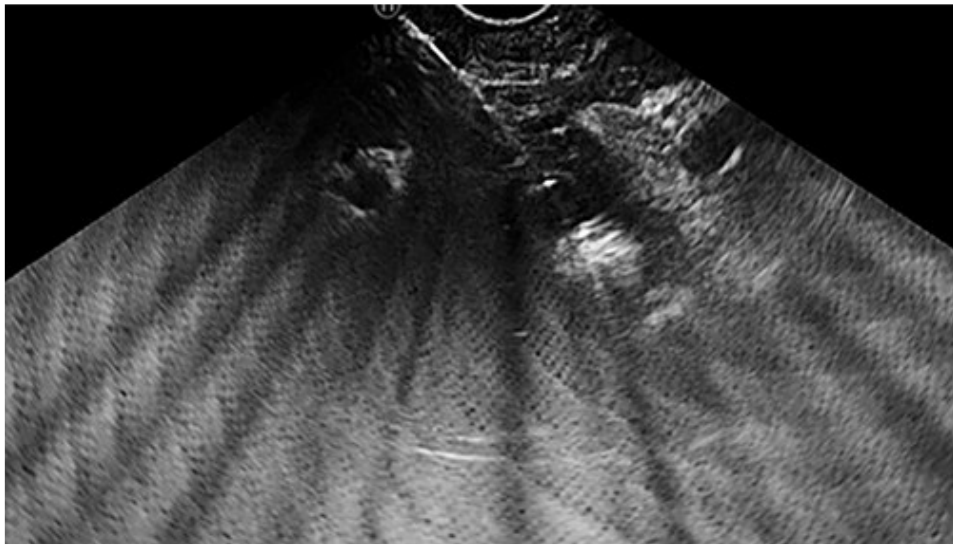
10.1. EUS-om vođena radiofrekventna ablacija (EUS-RFA)

S RFA, uz pomoć visokofrekventne izmjenične struje, generiraju temperature između 60 i 100 °C u ciljano tkivo uzrokujući dehidraciju, denaturaciju proteina i naknadnu koagulativnu nekrozu (19,20).

Obično se izvodi perkutano, ali je taj pristup je izazovan ako su nam ciljane lezije duboko u kaudatnom ili lijevom jetrenom režnju (21,22). Subskapularne i subdijafragmalne lokacije su također rizične zbog rizika termalnog oštećenja koje može izazvati pleuralni izljev ili

hemotoraks i ima veći rizik za rasap tumora. U takvim slučajevima, EUS-RFA može biti učinkovit zbog razvoja novih RFA igli (22).

Izvodi se u dubokoj sedaciji s linearnim ehoendoskopom. Kad se lezija vizualizira i detektira pomoću CE-EUS-a kao hipoehogeni čvor, ablatira se pomoću 19G RFA igle dok ne poraste impendancija jer predstavlja neizravan znak staničnog poremećaja (22). Nekroza tumorskog tkiva je potvrđena pojavom ehogenih mjehurića u području oko vrha igle tijekom zahvata i potpunost tretmana je procijenjena s CE-EUS-om (21,22).



Slika 16. EUS-RFA HCC-a s prisutnim tipičnim mjehurićima. (Preuzeto iz de Nucci G, della Corte C, Reati R, Imperatore N, Arena I, Larghi A, et al. Endoscopic ultrasound-guided radiofrequency ablation for hepatocellular carcinoma in cirrhosis: a case report test for efficacy and future perspectives. *Endosc Int Open.* 2020 Nov;08(11):E1713–6.)

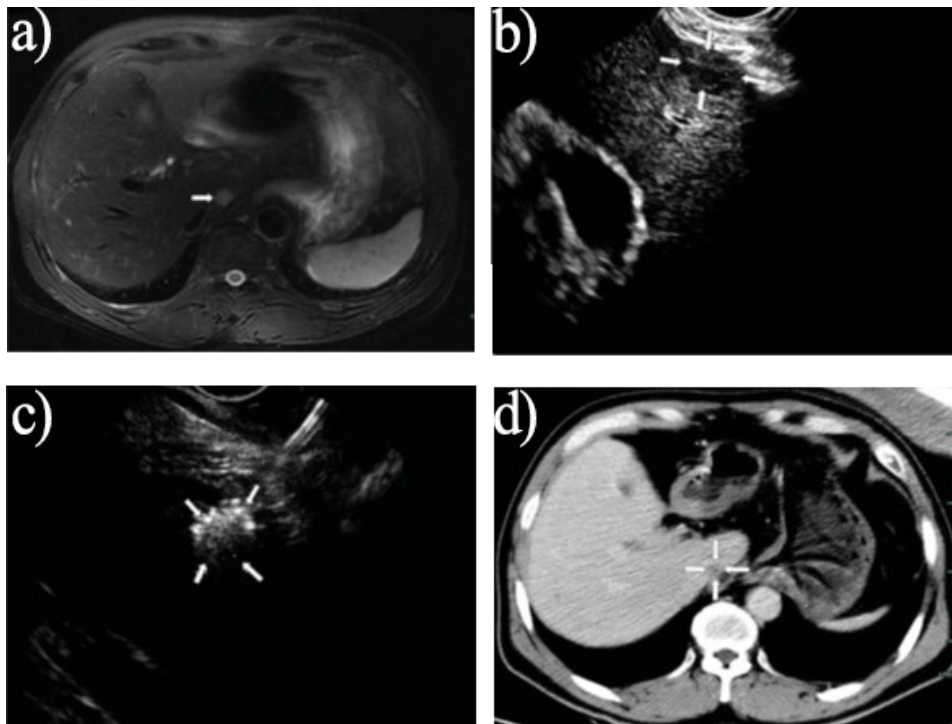
Attili i sur. su naveli da su izveli potpunu ablaciju bez neželjenih nuspojava (23), dok su de Nucci i sur. naveli da je njihov pacijent dobro podnio zahvat uz blagu i prolaznu dekompenzaciju jetre koju su očekivali kao posljedicu nekroze zbog ablacije (22) i Katrevula i sur. su naveli da se njihov pacijent žalio na blagu bol prvih 24 sata (21).

10.2. EUS-om vođena intersticijska laserska koagulacija (EUS-ILC)

Laserska ablacija koristi laserska vlakna za uništavanje tumorskih stanica pretvaranjem apsorbirane svjetlosti, obično infracrvene, u toplinu i pojam uključuje različite varijacije, poput „koagulacijske laserske terapije“, „intersticijske laserske terapije“ i „intersticijske laserske fotokoagulacije“ (19,24). Najčešće se koristi Nd:YAG laser zbog malih vlakana koji

mogu proći kroz sondu EUS-a i kroz FNA igle, što je omogućilo liječenje lezija većih od 15 mm (19,25).

Jiang i sur su u studiji uspješno proveli EUS-ILC na 10 lezija jetre. Linearnim ehoendoskopom su vizualizirane lezije u kaudalnom i lijevom jetrenom režnju iz kardije želudca, pa su bile punktirane s 22-G aspiracijskom iglom. Lasersko vlakno je umetnuto u iglu, zatim je lezija ablatirana sve dok hiperehogeno područje nije prekrilo cijelu leziju. Nakon svake ablacije, s CE-EUS-om se pratilo jesu li ostale kakvi ostatci lezije i ako jesu, provele su se dodatne punkcije i ablacije (26).



Slika 17. Slučaj 57-godišnjeg muškarca s HCC-om. (a) MR snimka mjesec dana prije ablacije je pokazala tumor u kaudalnom režnju jetre (označen strelicom). (b) Preoperativni EUS ukazuje na hipoehogeno područje (označeno strelicama). (c) Nakon ablacije, povećana je ehogenost (označeno strelicama). (d) Nakon mjesec dana, MR prikazuje potpunu nekrozu lezije (označeno strelicama). (Preuzeto iz Jiang T, Tian G, Bao H, Chen F, Deng Z, Li J, et al. EUS dating with laser ablation against the caudate lobe or left liver tumors: a win-win proposition? *Cancer Biol Ther.* 2018 Mar 4;19(3):145–52.)

Od komplikacija, naveli su da je samo 1 ispitanik od njih 10 imao blagu mučninu, ali se tijekom kontrolnih pregleda primijetilo smanjenje veličine lezije u većine ispitanika (26).

Među opcijama termalne terapije, laserska ablacija koristi tanja vlakna nego RFA i mikrovalna ablacija i s obzirom da možemo prilagoditi broj vlakana koji koristimo, pruža veću preciznost, što smanjuje rizik od oštećenja okolnog tkiva (19,26). Također, s laserskom ablacijom se bolje odijeli koagulirano područje od normalnog tkiva te manja potreba za energijom nego kod RFA može pridonijeti smanjenu mogućnosti relapsa i brze ekspanzije malignoma. Uz ovo sve, treba uzeti u obzir da je učinkovitost svih vrsta termalne ablacije podložna učinku odvoda topline ako se lezija nalazi blizu većih žila i na svinjskim modelima se primijetio da je učinak izraženiji blizu portalnih vena (26).

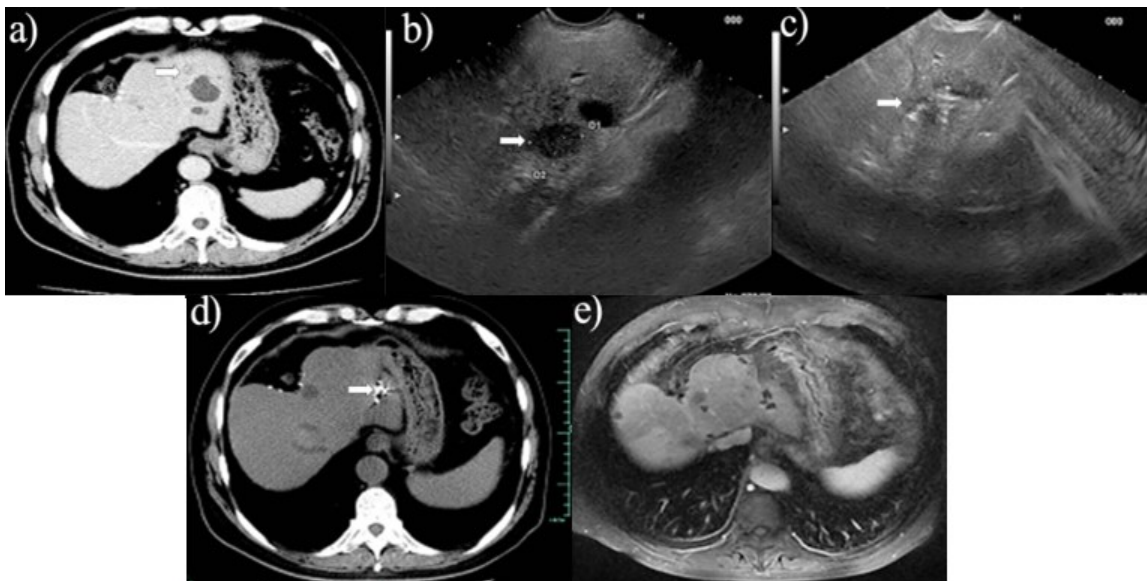
Zahvat je tehnički izvediv, ali bi trebao biti rezerviran samo za odabrane slučajeve s teškim komorbiditetima i/ili Child-Pugh B ili C te bi mogao biti od značaja pacijentima s aritmijom ili srčanim elektrostimulatom (26).

10.3. Brahiterapija

Jiang i sur. su zasad proveli jedino istraživanje o liječenju tumora jetre na lijevoj strani pomoću EUS-om vođene brahiterapije s jodom-125 (27).

Postupak je izveden tako da je sedirani pacijent u lijevom bočnom položaju.

Konvencionalnom endoskopijom se isključi prisutnost GOV, nakon čega se koristi ehoendoskop s kolor Doppler skenerom za pregled lijevog režnja jetre. Za implantaciju jod-125 čestica je korištena igla od 19 Gaugea, nakon zahvata, pacijenti su se pratili nakon jednog, tri, šest i dvanaest mjeseci (27).



Slika 18. EUS-om vođena brahiterapija s jodom-125 za postoperativne metastaze kolangiokarcinoma u jetri. (a) Prisutnost 1,3 cm velike mase niske gustoće u lijevom režnju

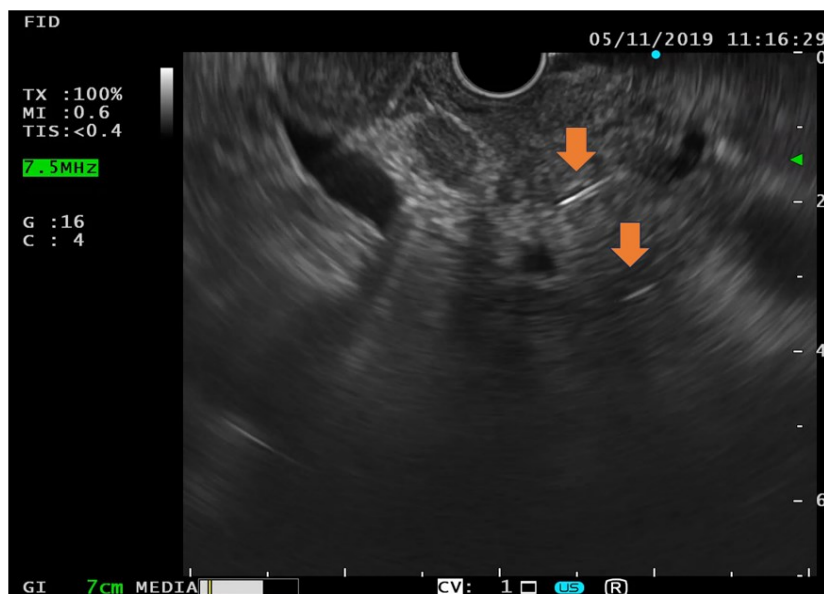
jetre prikazana na CT-om (označeno strjelicom); (b) Identifikacija hipoehogene mase veličine 1,5 cm × 1,3 cm na EUS-u (označeno strjelicom); (c) EUS-vođena implantacija čestica joda-125 (označeno strjelicom); (d) Smanjenje veličine lezije u jetri na kontrolnom CT pregledu nakon 1 mjeseca (označeno strjelicom); (e) Nestanak bolesti jetre na kontrolnom MR pregledu snimljenom nakon 12 mjeseci. (Preuzeto iz Jiang TA, Deng Z, Tian G, Zhao QY, Wang WL. Efficacy and safety of endoscopic ultrasonography-guided interventional treatment for refractory malignant left-sided liver tumors: A case series of 26 patients. Sci Rep. 2016 Dec 13;6.)

Pokazali su da u usporedbi s EUS-om vođenom ablacijom etanolom, brahiterapija jodom-125 ima bolju prognozu i manju stopu recidiva za tumore lijevog režnja jetre te bolji sigurnosni profil, ali treba uzeti u obzir da transgastričnim pristupom možemo doći tek do jednog relativno manjeg dijela lijevog režnja jetre i da je implantacija radioaktivnih čestica kompleksnija preko pristupa EUS-om negoli konvencionalnim perkutanom pristupom te zahtjeva napredniji UZV sustav i veću vještinu operatera (27).

10.4. Postavljanje fiducijalnih markera

Fiducijalni markeri služe kao referentne točke za planiranje stereotaksijske radioterapije tijela jer omogućuju točno ciljanje tumora uzimajući u obzir i pokrete uzrokovane disanjem s čime se smanjuje toksični učinak na okolne organe i inače se postavljaju intraoperativno ili perkutano, ili pomoću CT-a (28,29). Postavljanje fiducijalnih markera vođeno EUS-om se pokazalo izvedivim u dvije retrospektivne studije (2).

Radi se pomoću linearnog ehoendoskopa pod nadziranom anestezijom. Umetnu se cilindrični fiducijali od zlata u vrh igle promjera 19-Gaugea i kad se raspozna sigurni smjer, markeri se postavljaju u tumor ili blizu njega povlačenjem vodilica. Postupak se ponavlja sve dok se ne postave dva ili tri fiducijalna markera u međusobnom razmaku od otprilike 1,5 cm, zatim se njihov položaj potvrdi pomoću EUS-a ili rentgenograma. Nakon zahvata, pacijenti se prate u bolnici barem jedan dan radi pojave mogućih komplikacija i savjetuje ih se da tijekom idućih mjesec dana, prijave odgođene simptome poput temperature, zimice, trbušne boli ili bilo neočekivane simptome (28,29).



Slika 19. Hiperehogeni fiducijalni markeri (označeni strelicama).

Pokazali su da je EUS-om vođeno postavljanje fiducijalnih markera sigurno i tehnički izvedivo te ne zahtjeva upotrebu fluoroskopije, s uspješnošću od 99,8% (28,29). Komplikacije su rijetke, javljale su se u 2% slučajeva i uključuju kolangitis, blagi pankreatitis i manje krvarenje (28). Očekuje se daljnji porast ove tehnike u budućnosti kao dio multidisciplinarnog pristupa za liječenje malignih bolesti jetre i gušterače zbog svojih dobrih strana i jer se može izvesti u istoj sesiji s drugim zahvatima, poput EUS-FNA, što skraćuje vrijeme hospitalizacije (28,29).

11. UMJETNA INTELIGENCIJA (AI) I EUS

Stalna varijabilnost među promatračima mogla bi biti prevladana računalnom vizijom temeljenom na AI-ju. AI koristi napredne računalne metode za analizu medicinskih snimaka, poput endoskopije ili CT i MRI skeniranja, za otkrivanje, karakterizaciju i klasifikaciju lezija (1). Trenutno, algoritmi AI-ja korišteni u medicinskim slikama uglavnom uključuju tradicionalne algoritme strojnog učenja i duboko učenje (30).

11.1. Principi rada AI-ja

Strojno učenje omogućuje računalima učenje bez specifičnog programiranja, koristeći algoritme koji se treniraju na modelima kako bi davali predikcije i ono ovisi o unaprijed definiranim karakteristikama koje prikazuju obrasce dobivenih na temelju stručnog iskustva, zatim se mogu kvantificirati značajke medicinskih slika, kao što su oblici masa, veličine i

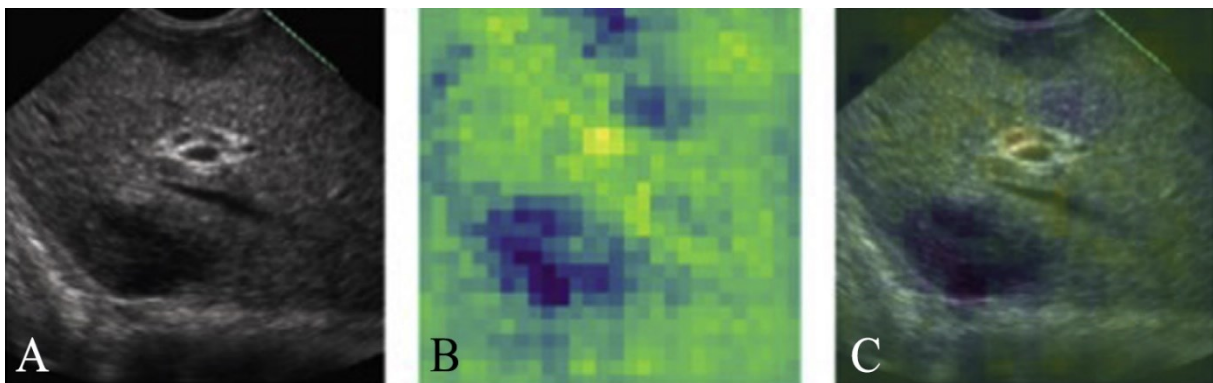
ehovi. Radiomika, dio strojnog učenja, proučava obrasce unutar medicinskih slika koji se teško mogu analizirati ljudskim okom, uključujući CT, MR i UZ (30).

Duboko učenje je napredni oblik AI-ja koji koristi umjetne neuronske mreže s više skrivenih slojeva za razumijevanje složenih obrazaca. Nedavno su konvolucijske neuronske mreže postale preferirani tip arhitekture dubokog učenja u procjeni medicinskih slika. Sastoje se od ulaznog sloja, više skrivenih slojeva i izlaznog sloja. Skriveni slojevi uključuju konvolucijske slojeve, slojeve za objedinjavanje, povezane slojeve i slojeve za normalizaciju,. Konvolucijski slojevi i slojevi za objedinjavanje mogu automatski izdvajati i analizirati značajke iz slika, što ih čini vrlo korisnima u dijagnostici (30).

11.2. Integracija u endohepatologiju

Neki od najnaprednijih primjena AI-ja u endohepatologiji uključuju optimizaciju klasifikacije neodređenih bilijarnih striktura, karakterizaciju žarišnih lezija jetre i smanjenje izloženosti zračenju tijekom endoskopskih postupaka vođenih slikom (1).

Jedan od primjera uporabe AI-ja uključuje rad od Marya i sur., istraživali su primjenu AI-ja za prepoznavanje i klasifikaciju žarišnih lezija jetre koristeći EUS. Cilj je bio razviti model koji može prepoznati i razlikovati benigne od malignih jetrenih lezija. Koristili su konvolucijske neuronske mreže temeljene na ResNet50V2 arhitekturi zbog sposobnosti prepoznavanja složenih obrazaca u slikama. Podaci su prikupljeni iz EUS pregleda pacijenata, obuhvaćajući 210,685 slika i videozapisa jetrenog parenhima i žarišnih lezija. Nakon pripreme podataka, model je treniran, provjeren i testiran kako bi se procijenila njegova učinkovitost. Korištena je i analiza pomoću „occlusion heatmap“ za procjenu modela da prepozna lezije, čime se poboljša interpretacija rezultata.



Slika 20. Primjer analize pomoću „occlusion heatmap“ na EUS slici maligne žarišne lezije jetre (metastatski duktalni adenokarcinom gušterače) s pozitivnom identifikacijom lezije.

(A) Originalna EUS slika (B) Toplinska mapa zatamnjenja (C) Toplinska mapa zatamnjena preko originalne EUS slike. (Preuzeto iz Marya NB, Powers PD, Fujii-Lau L, Abu Dayyeh BK, Gleeson FC, Chen S, et al. Application of artificial intelligence using a novel EUS-based convolutional neural network model to identify and distinguish benign and malignant hepatic masses. *Gastrointest Endosc.* 2021 May;93(5):1121-1130.e1.)

Model je postigao visoku učinkovitost, s osjetljivošću od 90% i specifičnošću od 71% za klasifikaciju slika, te osjetljivošću od 100% i specifičnošću od 80% za videozapise. Razvoj ovog modela pokazuje značajan potencijal za poboljšanje dijagnostičke točnosti EUS-a i može značajno doprinijeti poboljšanju kliničkih ishoda kod pacijenata s hepatičkim lezijama (31).

Međutim, ostaju brojni izazovi, uključujući nedostatak visokokvalitetnih podataka za izradu AI modela, potrebu za temeljitom provjerom za procjenu široke primjenjivosti i pouzdanosti, te postizanje dogovora o strategiji „biopsija ili odbacivanje“. Najveći izazov je „AI jaz“, koji se odnosi na razliku između ranog usvajanja i široke prihvaćenosti. U budućnosti se može zamisliti precizna medicina vođena AI-jem, temeljena na „multiomicsu“, „radiomicsu“ i „endohepatomicsu“ (1).

12. ZAKLJUČAK

Razvoj endohepatologije donosi nove mogućnosti u dijagnostici i liječenju bolesti jetre minimalno invazivnim pristupom koji kombinira prednosti endoskopskih i UZV metoda. U usporedbi s konvencionalnim pristupima, EUS i s njime povezane metode omogućuju precizniju dijagnostiku i bolje ciljane terapijske intervencije te bolju skrb za pacijente s teškim oblicima jetrenih bolesti.

Međutim, unatoč obećavajućim rezultatima, moramo uzeti u obzir visoke troškove opreme i potrebu za naprednijom edukacijom i obukom operatera te ograničenu dostupnost u manje razvijenim ustanovama. Također, sigurnost i dugoročna učinkovitost nekih od najnovijih metoda, poput EUS-om vođene intratumoralne terapije i EUS-IPSS-a, još uvijek zahtijevaju daljnja istraživanja kroz kliničke studije.

Iako trenutno postoji trend prema neinvazivnim testovima i smanjivanjem invazivnih testova na minimum, endohepatologija će, uz daljnja istraživanja i usavršavanja, vjerojatno postati važna alternativa za bolesnike koji zantijevaju dodatnu dijagnostičku obradu i liječenje.

13. ZAHVALE

Htio bih se zahvaliti svojoj metnoricu izv. prof. prim. dr. sc. Tajani Pavić na strpljenju, pomoći i uloženom trudu tijekom izrade ovog diplomskog rada.

Nisam inače nešto suviše pričljiv, ali bih htio da moji bližnji znaju koliko ih cijenim jer ima jedan poznati izraz da je čovjek prosjek ljudi s kojima provodi vrijeme. Bili su mi velika podrška tijekom mojih studija i znam da na njih mogu računati i tijekom svojih nedaća te se svakog dana prisjećam na brojne uspomene s njima.

Posebno bih istaknuo prijatelja Šoljića koji bi na moj poziv doletio s drugog kraja svijeta da mi pomogne i bez kojeg bi završetak studija puno teže protekao. Prijatelju Arianu sam zahvalan na njegovom zaraznom veselju koje me pokrećalo da ne ležim po cijele dane. Tadiću sam zahvalan na svim trenutcima u kojima bismo odmarali uživajući. Hani sam zahvalan na podršci i savjetima za svoje izvannastavne aktivnosti. Pauli, Sari, Domi i Nori sam zahvalan na poticaju dok sam s njima provodio vrijeme u knjižnici te dan danas cijenim zajedničke izlaske s njima. Prijatelji Zvone i Pero sa svojom pojavom bi mi poboljšali atmosferu tijekom nastave i s njima sam spoznao što to znači imati pozitivan utjecaj na svoju okolinu. Moji prijatelji iz srednje Tavra i Mandić su se zadržali kraj mene uz sve ove godine i stvarno mi znači da u cijelom Splitu uvijek njima mogu doći. Petra mi je isto velika podrška, pomogla mi je kroz jedan stresan period i uvijek me dočeka raširenih ruku na kraju dana. Unatoč fizičkoj distanci, Filip se trudi iz Njemačke očuvati kontakt sa mnom i trudi se posjetiti me kad stigne. Zahvalio bih i kolegama iz Sekcije, pogotovo Mihovilu, Sandru, Lauri, Stelli i Jakovu, s kojima sam dijelio sličnu želju i stvarno jesu surađivali na našim zajedničkim projektima te su se pokazali i kao dobro društvo na Pub Quizovima. Istaknuo bih i obiteljske prijatelje, Ivanu, Borisa, Polića, Pavelu, Nikicu, Bagarića, Ružu i Robija, Iliju, susjede Gordanu i Juru, Kovu, te kumove Marijanu i Stipu i kumove Ines i Predraga, koji su uvijek navijali za mene i slali poruke podrške.

Ipak, bez moje obitelji ne bih bio upola osoba koja sam danas. Oni me najbolje poznaju i uvijek su se trudili oko mene da mi pružaju najbolje prilike i hvala vam što postojite.

Strini Rosi i stricu Anđelku sam iznimno zahvalan jer su oni bili moji drugi roditelji i strina bi uvijek pripremila meni najdraži paradizot kad god bih se vratio u Split, a rodice Žana i Antonia su bile kao moje starije sestre.

S Tonijem sam odrastao, veselili smo se i plakali te znam da makar imali bratskih nesporazuma, da je i dalje ponosan na mene.

Moja pokojna majka Lidija mi je bila najbolja prijateljica i žao mi je što nije mogla doživjeti trenutak moje promocije, ali znam da bi bila preponosna na mene. Uvijek sam joj se mogao obratiti i poslušala bi me. Voljela je odigrati sa mnom na karte i društvene igre te sam volio provoditi vrijeme s njom u kuhinji. Otac Zdravko je mi je pružao ogromnu podršku u svim mojim pothvatima i pokazao mi je što znači disciplina i kako na kraju čovjek bude nagrađen za svoj trud. Toliko je puno uložio, toliko puno ljudi računa na njega, on je moj uzor.

Mama i tata, hvala vam još jednom za sve i što ste izgurali sa mnom te želim da znate da sam ponosan na vas. Želim uzvratiti svu tu bezuvjetnu ljubav što ste mi pružali i da budem čovjek koji će vam biti na ponos.

Svima vama, hvala!

14. LITERATURA:

1. Laleman W, Vanderschueren E, Mehdi ZS, Wiest R, Cardenas A, Trebicka J. Endoscopic procedures in hepatology: Current trends and new developments. *J Hepatol* [Internet]. 2024 Jan 1;80(1):124–39. Available from: <https://linkinghub.elsevier.com/retrieve/pii/S0168827823051012>
2. Pavić T, Mikolasević I, Kralj D, Blazević N, Skrtić A, Budimir I, et al. Role of endoscopic ultrasound in liver disease: Where do we stand? *Diagnostics*. 2021 Nov 1;11(11).
3. Laleman W, Mertens J, Vanderschueren E, Praktiknjo M, Trebicka J. Advances in Endohepatology. Vol. 118, *American Journal of Gastroenterology*. Wolters Kluwer Health; 2023. p. 1756–67.
4. Samarasekera J, Chang KJ. Endo-hepatology: A new paradigm. Vol. 7, *Endoscopic Ultrasound*. Springer Media; 2018. p. 219–22.
5. Badaoui A, Teles de Campos S, Fusaroli P, Gincul R, Kahaleh M, Poley JW, et al. Curriculum for diagnostic endoscopic ultrasound training in Europe: European Society of Gastrointestinal Endoscopy (ESGE) Position Statement. *Endoscopy*. 2023 Dec 8;0.
6. Feldman M, Friedman LS, Brandt LJ. *Sleisenger and Fordtran's Gastrointestinal and Liver Disease: Pathophysiology/Diagnosis/Management* [Internet]. 11th ed. Philadelphia: Elsevier; 2020. (Sleisenger and Fordtran's Gastrointestinal and Liver Disease: Pathophysiology/diagnosis/management). Available from: <https://books.google.hr/books?id=FRuYzAEACAAJ>
7. Sharma M, Somani P, Rameshbabu CS, Sunkara T, Rai P. Stepwise evaluation of liver sectors and liver segments by endoscopic ultrasound. *World J Gastrointest Endosc*. 2018 Nov 16;10(11):326–39.
8. Pavić T, Opačić M. Endoskopski ultrazvuk. In: Duvnjak M, Hrabar D, editors. *Ultrazvuk abdomena*. Zagreb: Medicinska naklada; 2015. p. 172–85.
9. Jenssen C, Alvarez-Sánchez MV, Napoléon B, Faiss S. Diagnostic endoscopic ultrasonography: Assessment of safety and prevention of complications. *World J Gastroenterol*. 2012;18(34):4659–76.
10. Alqahtani SA, Ausloos F, Park JS, Jang S. The Role of Endoscopic Ultrasound in Hepatology. Vol. 17, *Gut and Liver*. Editorial Office of Gut and Liver; 2023. p. 204–16.

11. Simons-Linares CR, Wander P, Vargo J, Chahal P. Endoscopic ultrasonography: An inside view. *Cleve Clin J Med*. 2020 Mar 1;87(3):175–83.
12. Fujii-Lau LL, Abu Dayyeh BK, Bruno MJ, Chang KJ, Dewitt JM, Fockens P, et al. EUS-derived criteria for distinguishing benign from malignant metastatic solid hepatic masses. *Gastrointest Endosc*. 2015 May 1;81(5):1188-1196.e7.
13. Sbeit W, Kadah A, Mahamid M, Pellicano R, Mari A, Khoury T. A state-of-the-art review on the evolving utility of endoscopic ultrasound in liver diseases diagnosis. Vol. 10, *Diagnostics*. Multidisciplinary Digital Publishing Institute (MDPI); 2020.
14. Lewey SM. Top tips in EUS elastography (with videos). *Gastrointest Endosc*. 2023 Mar 1;97(3):574–84.
15. Baran B, Kale S, Patil P, Kannadath B, Ramireddy S, Badillo R, et al. Endoscopic ultrasound-guided parenchymal liver biopsy: a systematic review and meta-analysis. *Surg Endosc*. 2021 Oct 1;35(10):5546–57.
16. Selvanderan SP, Lam E, Shahidi N. Endohepatology: Arrival at the frontier of interventional endosonography. *World J Gastroenterol*. 2024 May 14;30(18):2397–401.
17. Singh AD, Bazarbashi AN, Lindenmeyer CC. Endo-hepatology: The changing paradigm of endoscopic ultrasound in cirrhosis. Vol. 20, *Clinical Liver Disease*. John Wiley and Sons Inc; 2022. p. 209–15.
18. Mendizabal M, Cançado GGL, Albillos A. Evolving portal hypertension through Baveno VII recommendations. *Ann Hepatol [Internet]*. 2024;29(1). Available from: <https://www.elsevier.es/en-revista-annals-hepatology-16-articulo-evolving-portal-hypertension-through-baveno-S1665268123002831>
19. Chua T, Faigel DO. Endoscopic Ultrasound-Guided Ablation of Liver Tumors. Vol. 29, *Gastrointestinal Endoscopy Clinics of North America*. W.B. Saunders; 2019. p. 369–79.
20. Gollapudi LA, Tyberg A. EUS-RFA of the pancreas: where are we and future directions. Vol. 7, *Translational Gastroenterology and Hepatology*. AME Publishing Company; 2022.
21. Katrevula A, Singh AP, Giovannini M, Lakhtakia S, Duvvur NR. Contrast-enhanced harmonic EUS-guided radiofrequency ablation of hepatocellular carcinoma: a new horizon in endohepatology. *VideoGIE*. 2023 Sep 1;8(9):354–7.

22. de Nucci G, della Corte C, Reati R, Imperatore N, Arena I, Larghi A, et al. Endoscopic ultrasound-guided radiofrequency ablation for hepatocellular carcinoma in cirrhosis: a case report test for efficacy and future perspectives. *Endosc Int Open*. 2020 Nov;08(11):E1713–6.
23. Attili F, Bošković I, Bove V, Familiari P, Costamagna G. EUS-guided radiofrequency ablation of a hepatocellular carcinoma of the liver. *VideoGIE*. 2018 May 1;3(5):149–50.
24. Gough-Palmer AL, Witold Gedroyc WM. Laser ablation of hepatocellular carcinoma - A review. Vol. 14, *World Journal of Gastroenterology*. Baishideng Publishing Group Co; 2008. p. 7170–4.
25. Baliss M, Patel D, Madi MY, Bazarbashi AN. EUS-Guided Vascular Interventions. Vol. 12, *Journal of Clinical Medicine*. Multidisciplinary Digital Publishing Institute (MDPI); 2023.
26. Jiang T, Tian G, Bao H, Chen F, Deng Z, Li J, et al. EUS dating with laser ablation against the caudate lobe or left liver tumors: a win-win proposition? *Cancer Biol Ther*. 2018 Mar 4;19(3):145–52.
27. Jiang TA, Deng Z, Tian G, Zhao QY, Wang WL. Efficacy and safety of endoscopic ultrasonography-guided interventional treatment for refractory malignant left-sided liver tumors: A case series of 26 patients. *Sci Rep*. 2016 Dec 13;6.
28. Choi JH, Seo DW, Park DH, Lee SK, Kim MH. Fiducial placement for stereotactic body radiation therapy under only endoscopic ultrasonography guidance in pancreatic and hepatic malignancy: Practical feasibility and safety. *Gut Liver*. 2014 Jan;8(1):88–93.
29. Dhadham G, Hoffe S, Harris C, Klapman J. Endoscopic ultrasound-guided fiducial marker placement for image-guided radiation therapy without fluoroscopy: safety and technical feasibility. *Endosc Int Open*. 2016 Mar 3;04(03):E378–82.
30. Liu JQ, Ren JY, Xu XL, Xiong LY, Peng YX, Pan XF, et al. Ultrasound-based artificial intelligence in gastroenterology and hepatology. *World J Gastroenterol*. 2022 Oct 14;28(38):5530–46.
31. Marya NB, Powers PD, Fujii-Lau L, Abu Dayyeh BK, Gleeson FC, Chen S, et al. Application of artificial intelligence using a novel EUS-based convolutional neural network model to identify and distinguish benign and malignant hepatic masses. *Gastrointest Endosc*. 2021 May;93(5):1121-1130.e1.

15. ŽIVOTOPIS

Rođen sam 3. 3. 1997. u Splitu, djetinjstvo sam proveo u Podstrani, a 2008. sam s obitelji preselio u Split. Od 2004. do 2012. sam pohađao Osnovnu školu Trstenik u Splitu, od 2012. do 2016. III gimnaziju u Splitu. Godine 2016. sam upisao Medicinski fakultet Sveučilišta u Zagrebu.

Tijekom svog studija, bio sam aktivni član plivačke sekcije u sklopu sportske udruge SPORTMEF na Medicinskom fakultetu od 2016. Kao jedan od organizatora međunarodnog športsko-edukacijskog događaja „Humanijada 2022.“ nagrađen sam Rektorovom nagradom F kategorije za akademsku godinu 2021./2022. Također, od 2022. sam aktivno sudjelovao u radu Studentske sekcije za gastroenterologiju i hepatologiju, a 2023. sam postao član vodstva Sekcije te sudjelujem u organizaciji simpozija „Abeceda hepatitisa“. Tijekom akademske godine 2023./2024., izabran sam za novog predsjednika Sekcije. U toj ulozi sam predvodio organizaciju simpozija „GušteRAK“, s ciljem podizanja svijesti o raku gušterače i palijativnoj skrbi. Za svoj rad kao aktivni član Sekcije, dobitnik sam Posebne Dekanove nagrade za izniman doprinos ugledu Medicinskog fakulteta za akademsku godinu 2022./2023.

Aktivno govorim engleski jezik te imam osnovno znanje njemačkog jezika. U slobodno vrijeme sam pohađao školu kulinarstva u organizaciji Gastronomada te dan danas eksperimentiram receptima. Rekreativno se bavim plivanjem i rado sudjelujem u natjecanjima društvenih i kartaških igara.