

Učestalost klorokinske oftalmopatije u reumatskih bolesnika

Seuček, Lea

Master's thesis / Diplomski rad

2024

Degree Grantor / Ustanova koja je dodijelila akademski / stručni stupanj: **University of Zagreb, School of Medicine / Sveučilište u Zagrebu, Medicinski fakultet**

Permanent link / Trajna poveznica: <https://um.nsk.hr/um:nbn:hr:105:439366>

Rights / Prava: [In copyright](#) / [Zaštićeno autorskim pravom.](#)

Download date / Datum preuzimanja: **2024-09-13**



Repository / Repozitorij:

[Dr Med - University of Zagreb School of Medicine Digital Repository](#)



SVEUČILIŠTE U ZAGREBU

MEDICINSKI FAKULTET

Lea Seuček

**UČESTALOST KLOROKINSKE OFTALMOPATIJE U REUMATSKIH
BOLESNIKA**

DIPLOMSKI RAD



Zagreb, 2024.

Ovaj diplomski rad izrađen je u Zavodu za imunologiju i reumatologiju u Klinici za unutarnje bolesti Medicinskog fakulteta u Kliničkom bolničkom centru Zagreb pod vodstvom prof. dr. sc. Branimira Anića dr. med. i predan je na ocjenu u akademskoj godini 2023./2024.

POPIS KRATICA

CYC	engl. <i>cyclophosphamide</i> , ciklofosamid
CYP	engl. <i>cytochrome P450</i> , citokrom P450
CYP2D6	engl. <i>cytochrome P450 2D6</i> , citokrom P450 2D6
DNA	engl. <i>deoxyribonucleic acid</i> , deoksiribonukleinska kiselina
EON	ekstraokularne nuspojave
FAG	fluorescentna angiografija
IFN	interferon
IFNAR1	interferon-alfa/beta receptor 1
IL-1 β	interleukin-1 beta
IPP	inhibitori protonske pumpe
KBC	klinički bolnički centar
mfERG	multifokalna elektroretinografija
NADPH	nikotinamid adenin dinukleotid fosfat
NOX	NADPH oksidaza
NSAID	engl. <i>non-steroidal anti-inflammatory drugs</i> , nesteroidni protuupalni lijekovi
OCT	optička koherentna tomografija
ON	očne nuspojave
RNA	engl. <i>ribonucleic acid</i> , ribonukleinska kiselina
ROS	reaktivne kisikove vrste
RPE	retinalni pigmentni epitel
SLE	engl. <i>systemic lupus erythematosus</i> , sustavni eritemski lupus
SPF	engl. <i>sun protection factor</i> , zaštitni faktor od sunca
TLR	Toll-like receptor
TNF- α	engl. <i>tumor necrosis factor alpha</i> , faktor tumorske nekroze alfa

Sadržaj

SAŽETAK

SUMMARY

1.	UVOD.....	1
1.1.	Sustavni eritemski lupus.....	2
1.2.	Terapija sustavnog eritemskog lupusa.....	3
1.2.1.	Glukokortikoidi.....	4
1.2.2.	Imunosupresivi.....	4
1.2.3.	Biološki lijekovi.....	5
1.3.	Antimalarici.....	6
1.3.1.	Nuspojave antimalarika.....	11
1.3.2.	Oftalmopatija.....	12
1.3.3.	Ekstraokularne nuspojave.....	14
2.	HIPOTEZA.....	16
3.	OPĆI I SPECIFIČNI CILJEVI RADA.....	16
3.1.	Opći cilj.....	16
3.2.	Specifični ciljevi.....	16
4.	ISPITANICI I METODE ISTRAŽIVANJA.....	17
4.1.	Ustroj istraživanja i ispitanici.....	17
4.2.	Metode istraživanja.....	17
4.3.	Statistička analiza podataka.....	18
5.	REZULTATI.....	18
5.1.	Demografski podatci.....	18
5.2.	Učestalost nuspojava.....	19
5.3.	Učestalost oftalmopatije.....	21
5.3.1.	Učestalost ekstraokularnih nuspojava.....	24
5.4.	Terapija antimalaricima.....	25
6.	RASPRAVA.....	28
7.	ZAKLJUČAK.....	30
8.	LITERATURA.....	31
9.	ŽIVOTOPIS.....	36

SAŽETAK

Sustavni eritemski lupus je kronična autoimunosna bolest koja uzrokuje upalu i oštećenje različitih organa, uključujući kožu, zglobove, bubrege i srce. U terapiji lupusa primjenjuju se različiti lijekovi s protuupalnim/imunosupresivnim učinkom, a antimalarici su neizostavan dio terapijskih shema za liječenje lupusa.

Cilj istraživanja je bio utvrditi učestalost oftalmopatije u pacijenata sa sustavnim eritemskim lupusom koji su liječeni antimalaricima. Istražena je učestalost nuspojava antimalarika te osobitosti oftalmopatije uz primjenu terapije kroz analizu podataka prikupljenih tijekom razdoblja od 6 mjeseci iz ambulante jednog specijalista reumatologa.

U istraživanju su se koristili arhivski demografski i klinički relevantni podatci prikupljeni od 124 odrasla pacijenta, koji se liječe u Zavodu za kliničku imunologiju i reumatologiju Klinike za unutarnje bolesti Medicinskog fakulteta KBC-a Zagreb.

Analizom podataka utvrđeno je da upotreba antimalarika može biti povezana s različitim nuspojavama, među kojima je oftalmopatija bila najzastupljenija. U ispitanoj skupini pacijenata ukupna učestalost oftalmopatije iznosila je 20% (25/124) dok je ukupna učestalost ekstraokularnih nuspojava iznosila 12% (15/124).

Rezultati su pokazali da je učestalost oftalmopatije vrlo visoka te je svaka rezultirala prekidom terapije. Važno je naglasiti kako su oftalmološke nuspojave bile uglavnom posljedica dugotrajne terapije antimalaricima. Nedostupnost sigurnijeg lijeka (hidroksiklorokina) na tržištu potencijalno je rezultirala ovako visokom pojavom oftalmopatije.

Redoviti oftalmološki pregledi ključan su faktor u ranom detektiranju nuspojava antimalarika. Na taj način možemo na vrijeme prekinuti terapiju prije razvoja ireverzibilnih promjena u oku.

Ključne riječi: sustavni eritemski lupus, antimalarici, nuspojave, oftalmopatija

SUMMARY

Frequency of chloroquine ophthalmopathy in rheumatic patients

Systemic Lupus Erythematosus is a chronic autoimmune disease that causes inflammation and damage to various organs, including the skin, joints, kidneys, and heart. Various anti-inflammatory/immunosuppressive drugs are used in the treatment of lupus, and antimalarials are an indispensable part of therapeutic regimens for lupus management.

The aim of the study was to determine the prevalence of ophthalmopathy in patients with systemic lupus erythematosus who were treated with antimalarials. The frequency of antimalarial side effects and the characteristics of ophthalmopathy associated with therapy were investigated through the analysis of data collected over a 6-month period from a specialist rheumatologist's outpatient clinic.

The study utilized archived demographic and clinically relevant data collected from 124 adult patients treated at the Department of Clinical Immunology and Rheumatology of the Internal Medicine Clinic, Medical Faculty, University Hospital Center Zagreb.

Data analysis revealed that the use of antimalarials may be associated with various side effects, among which ophthalmopathy was the most prevalent. In the examined group of patients, the overall incidence of ophthalmopathy was 20% (25/124), while the overall incidence of extraocular side effects was 12% (15/124).

The results showed that the incidence of ophthalmopathy is very high, and each case resulted in discontinuation of therapy. It is important to emphasize that ophthalmic side effects were mainly the result of long-term antimalarial therapy. The unavailability of a safer drug (hydroxychloroquine) on the market may have potentially resulted in this high occurrence of ophthalmopathy.

Regular ophthalmological examinations are a key factor in the early detection of antimalarial side effects. In this way, therapy can be discontinued in time before the development of irreversible changes in the eye.

Keywords: systemic lupus erythematosus, antimalarials, side effects, ophthalmopathy

1. UVOD

Sustavni eritemski lupus (SLE) je kronična autoimunosna upalna reumatska bolest koja zahvaća različite organe i organske sustave, karakterizirana abnormalnom aktivnošću imunskog sustava te stvaranjem autoantitijela i imunokompleksa koji se odlažu u tkiva/organe.(1) Patogeneza SLE-a je kompleksna te uključuje genetsku predispoziciju, okolišne faktore i poremećaj imunotolerancije.(2) Klinička slika SLE-a je izrazito heterogena, što otežava dijagnozu i ranu identifikaciju bolesti.(3)

Liječenje SLE-a ima za cilj postići kontrolu upalne aktivnosti, postići remisiju i spriječiti oštećenje organa. Osnovni lijekovi uključuju glukokortikoide, antimalarike, imunosupresive i biološke lijekove. Antimalarici, poput klorokina i hidroksiklorokina uvedeni su empirijski za liječenje raznih reumatskih bolesti, a danas su neizostavan dio svih suvremenih terapijskih protokola za liječenje SLE-a.(4) Ključni cilj terapije je postići i održavati remisiju bolesti uz minimalne nuspojave, što uključuje primjereno titriranje doza i redovit nadzor zbog mogućih nuspojava. Oftalmološka toksičnost, poznata kao klorokinska oftalmopatija, predstavlja ozbiljan izazov u dugotrajnoj primjeni antimalarika. S obzirom na važnost antimalarika u liječenju SLE-a, pravodobno prepoznavanje i praćenje oftalmoloških nuspojava ključno je za osiguranje sigurnosti pacijenata.(5) Stoga je ovo istraživanje imalo za cilj utvrditi učestalost i metode prepoznavanja antimalaričke oftalmopatije, što bi trebalo pridonijeti sigurnijem i učinkovitijem liječenju pacijenata sa SLE-om.

1.1. Sustavni eritemski lupus

Sustavni eritemski lupus (SLE) je kronična autoimunosna upalna reumatska bolest.(6,7) Karakterizirana je abnormalnom aktivnošću imunskog sustava sa širokim rasponom kliničkih manifestacija.(8) SLE je autoimunosna bolest čije je obilježje stvaranje autoantitijela i imunokompleksa te njihovo odlaganje u tkiva. Ova bolest zahvaća različite organe i organske sustave.(6) SLE pretežno pogađa žene u reproduktivnoj dobi, s omjerom žena prema muškarcima od 9 prema 1. Razlika rizika se, međutim, smanjuje nakon menopauze kod žena, iako je i dalje dvostruko veći u usporedbi s muškarcima. Dob također igra ključnu ulogu u SLE-u, i iako je bolest češća u reproduktivnoj dobi kod žena, pojavljuje se i u pedijatrijskoj i starijoj populaciji. Patogeneza SLE-a je složena i nepotpuno istražena. Poremećaj tolerancije u genetski predisponiranih osoba, izloženih okolišnim faktorima, dovodi do aktivacije autoimunosnih mehanizama. Oštećenje stanica uzrokovano infekcijama i/ili drugim okolišnim faktorima izlaže imunski sustav vlastitim (promijenjenim) antigenima, što dovodi do aktivacije T-stanica i B-stanica koje postaju samoodržive kroničnim autoimunosnim odgovorom. Oslobođanje citokina, aktivacija komplementa i proizvodnja autoantitijela dovode do oštećenja organa.(9) SLE se može u početku bolesti pojaviti ili kao bolest jednoga organa ili kao multisistemska bolest. Svi organski sustavi mogu biti zahvaćeni bolešću.(6) Organi najviše pogođeni SLE-om su bubrezi, živčani sustav, zglobovi, koža i hematopoetski sustav.(10) Poremećeni imunski odgovor uključuje neadekvatnu regulaciju imunskih reakcija te poliklonsku i za antigen specifičnu hiperaktivnost limfocita B i T. Klinički tijek bolesti obilježen je naizmjeničnim pogoršanjima i remisijama.(6) Dijagnoza SLE-a može biti izazovna zbog izrazito heterogene kliničke slike te zbog toga što nijedan klinički znak ili laboratorijski nalaz ne može samostalno potvrditi dijagnozu.(9) Oštećenja organa ne javljaju se istovremeno već se s vremenom nakupljaju, što dodatno otežava ranu dijagnozu bolesti. (11) SLE se dijagnosticira i klasificira na temelju kliničkih simptoma i znakova te laboratorijskih biomarkera koji odražavaju imunsku reaktivnost i upalu u različitim organima.(8) Klinički, SLE obuhvaća razne manifestacije bolesti u rasponu od blagih do teških i po život opasnih stanja.(12) SLE je važan društveni i javnozdravstveni problem jer lijekovi i multidisciplinarni pristup liječenju SLE-a mogu samo kontrolirati simptome i usporiti/odgoditi napredovanje bolesti, ali je ne mogu potpuno izliječiti.(13) Glavni cilj liječenja SLE-a je brza i trajna kontrola

aktivnosti bolesti te pozorni nadzor zbog mogućih komorbiditeta i komplikacija vezanih uz terapiju ili samu bolest.(14)

1.2.Terapija sustavnog eritemskog lupusa

Liječenje bolesnika sa SLE-om ima protuupalnu i simptomatsku komponentu. Protuupalno liječenje uvijek ima indukcijsku fazu kojom se nastoji postići kontrola i remisija upale. Nakon smirenja upale slijedi održavajuća faza liječenja kojom se održava postignuti učinak. Simptomatskom se terapijom liječi zahvaćanje pojedinih organa te se liječe i preveniraju nuspojave protuupalnih lijekova.(7)

SLE predstavlja prototip sustavne autoimunosne bolesti koja se odlikuje izvanrednom kliničkom heterogenošću zbog sinkronog i nesinkronog zahvaćanja više organa s različitom težinom. Kao rezultat toga, liječenje SLE-a predstavlja značajne izazove i često se temelji na neposrednoj kliničkoj procjeni.(15) Glavni cilj rane adekvatne terapije je postizanje remisije i izbjegavanje dugoročnih komplikacija koje proizlaze iz odgođenog liječenja, odnosno nepovratna oštećenja organa i eventualno preuranjena smrt.(16) Izbor liječenja ovisi o zahvaćenim organima i težini bolesti te se kreće od minimalnog liječenja (NSAID, antimalarici) do intenzivnog liječenja (citotoksični lijekovi, glukokortikoidi).Edukacija pacijenata, prilagodba načina života te emocionalna podrška igraju nezaobilaznu ulogu u liječenju SLE. Pacijente treba educirati o patologiji bolesti, mogućem zahvaćanju organa i važnosti pridržavanja terapije i praćenja. Preporučuje se smanjenje stresa, dobra higijena sna, tjelovježba i emocionalna podrška, a svakako treba savjetovati prestanak pušenja. Fotoprotekcija je ključna, a pacijenti bi trebali izbjegavati direktno sunce, nositi laganu odjeću i koristiti zaštitne kreme sa SPF 30 ili više.(9)

Osnovni lijekovi u terapiji SLE-a su glukokortikoidi i antimalarici. U pojedinim se skupinama bolesnika sa zahvaćanjem pojedinih organa primjenjuju različiti citostatski/imunomodulatorni lijekovi poput azatioprina, ciklofosfamida, metotreksata, mikofenolat-mofetila ili ciklosporina A.(17)

1.2.1. Glukokortikoidi

Glukokortikoidi su zbog svog snažnog protuupalnog i imunosupresivnog djelovanja jedna od glavnih terapijskih opcija za liječenje SLE. Vrlo su korisni lijekovi za postizanje brze remisije u aktivnoj bolesti.(18)

Glukokortikoidi postižu terapijski relevantne učinke genomskim i negenomskim djelovanjem. Genomska djelovanja uključuju vezanje na citosolne glukokortikoidne receptore, javljaju se pri bilo kojoj terapijski relevantnoj dozi i vide se tek nakon 30 minuta nakon vezanja na receptor. Nasuprot tome, negenomska djelovanja posredovana su biološkim membranama i vidljiva su pri višim koncentracijama i unutar nekoliko sekundi ili minuta.(19) Terapijske doze mogu biti vrlo široke i ovise o indikaciji za primjenu. Upotreba visokih doza oralnog prednizona (obično 1 mg/kg/dan) obično se koristi za liječenje umjerene do teške aktivnosti lupusa. Međutim, glukokortikoidi imaju i brojne nuspojave. Brojne ozbiljne komplikacije poput infekcija, hipertenzije i kardiovaskularnih bolesti, osteonekroze, osteoporoze mogu biti povezane s izlaganjem glukokortikoidima. Nakupljanje jatrogenih oštećenja može biti povezano s povećanom smrtnosti. Nadalje, toksičnost glukokortikoida također može biti povezana s dozom zbog njihovih bioloških učinaka.(20)

1.2.2. Imunosupresivi

Imunosupresivi koji se obično koriste u liječenju sustavnog eritemskog lupusa su mikofenolat mofetil i mikofenolat natrij, azatioprin i metotreksat. Ovi lijekovi se gotovo uvijek koriste u kombinaciji s glukokortikoidima i antimalaricima.(21) Nadalje, korištenjem tzv. steroid-štedećih sredstava kao što su azatioprin, ciklofosfamid (CYC), metotreksat i mikofenolat mofetil i prekid primjene steroida ponekad je moguć.(22)

Ciklofosfamid je vrlo toksičan alkilirajući agens koji iscrpljuje T-stanice i B-stanice te suzbija proizvodnju protutijela. U prošlosti se uglavnom koristio za indukciju i održavanje remisije lupusnog nefritisa te drugih ozbiljnih manifestacija lupusa poput lupusa središnjeg živčanog sustava. Međutim, u novije vrijeme uglavnom je zamijenjen manje toksičnim

imunosupresivnim lijekovima kao što su mikofenolat, inhibitori kalcineurina i azatioprin za nefritis te rituksimab za ozbiljan lupus središnjeg živčanog sustava.(23)

Azatioprin je imunosupresiv (analog purina) koji se koristi u terapiji SLE-a, autoimunskog hepatitisa, upalnih bolesti crijeva te u drugim kroničnim upalnim bolestima.(23) Nadalje, može se koristiti u trudnoći jer fetusu nedostaje enzim koji ga metabolizira u aktivni oblik.(24)

Mikofenolat preferencijalno iscrpljuje gvanozinske nukleotide u T-stanicama i B- stanicama inhibirajući njihovu proliferaciju. Ovaj lijek suzbija nakupljanje limfocita i monocita na mjestu upale. Inhibira sintazu dušikovog oksida u makrofazima i na taj način smanjuje oksidativno oštećenje uzrokovano dušikovim oksidom.(25)

Međutim, nuspojave i toksičnost ograničavaju upotrebu imunosupresiva. Mikofenolat, koji je uglavnom učinkovitiji od azatioprina, je teratogen i ne može se koristiti tijekom trudnoće. (26)

1.2.3. Biološki lijekovi

Rituksimab

Autoantitijela i formiranje imunokompleksa su imunološko obilježje sustavnog eritemskog lupusa. Ciljane terapije usmjerene prema B-stanicama koje izbjegavaju široku imunosupresiju su gotovo idealni oblik liječenja. Rituksimab je monoklonsko protutijelo protiv biljega CD20 koje dovodi do eliminacije perifernih B-stanica. (27)

Belimumab

Prvi lijek koji je razvijen i registriran kao ciljana terapija za SLE je belimumab. Njegovo djelovanje temelji se na inhibiciji solubilnog čimbenika BlyS – čimbenika koji stimulira aktivaciju limfocita B. Međutim, njegovo djelovanje još uvijek nije dovoljno istraženo u pacijenata s težim oblicima bolesti kod kojih su zahvaćeni bubrezi, središnji živčani sustav i/ili pluća. Pacijenti u kojih nije postignut dobar odgovor na standardnu terapiju bi mogli biti kandidati za primjenu belimumaba.(7)

Anifrolumab

Anifrolumab je humanizirano monoklonsko antitijelo IgG1k koje se visoko specifično veže za podjedinicu 1 receptora za tip-1 IFN (IFNAR1). Lijek inhibira stvaranje kompleksa IFN/IFNAR i naknadnu gensku transkripciju. Anifrolumab je indiciran za liječenje odraslih pacijenata s umjerenim do teškim sustavnim eritemskim lupusom usprkos standardnoj terapiji.

Pacijentima s teškim aktivnim lopusnim nefritisom ili teškim aktivnim lopusom središnjeg živčanog sustava, anifrolumab se ne preporučuje jer učinkovitost lijeka u ovim teškim oblicima bolesti još nije istražena.(28)

Budući da je što je terapija anti-IFNAR1 povezana s većim rizikom za određene virusne infekcije poput HZ, potreban je oprez prilikom primjene terapije, a osobito kod pacijenata s poznatom primarnom ili sekundarnom imunodeficijencom.(29)

1.3. Antimalarici

Antimalarici klorokin i hidroksiklorokin su lijekovi koji su uvedeni za empirijsko liječenje raznih reumatskih bolesti pa tako i sustavnog eritemskog lupusa.(30)

Uporaba antimalarika promijenila je paradigmu liječenja SLE-a zbog mnogostrukih korisnih učinaka.(31) Jedan od korisnih učinaka antimalarika je učinak na smanjenje potrebne doze glukokortikoida.(32) Nadalje, nizom eksperimentalnih i kliničkih opažanja uočena je učinkovitost antimalarika u mnogim drugim bolestima. Antimalarici imaju povoljan utjecaj na dijabetes melitus, dislipidemije, koagulopatije, zarazne i maligne bolesti.(33) Terapiju antimalaricima trebalo bi primijeniti u svih bolesnika sa SLE-om koji nemaju kontraindikaciju za njihovu primjenu.(15)

Klorokin i hidroksiklorokin djeluju kao kemoterapijski agensi protiv eritrocitnih oblika parazita Plasmodium. Njihovom apsorpcijom povećava se pH kiselih hranjivih vakuola parazita, što ometa reprodukciju parazita. Lijekovi dodatno inhibiraju rast parazita ometajući konverziju toksičnog hema, oslobođenog iz probave hemoglobina od strane parazita, u netoksični hemozoin. Hidroksiklorokin i klorokin koji se koriste za liječenje reumatskih bolesti povećavaju pH u lizosomima u antigen prezentirajućim stanicama i inhibiraju funkciju Toll-like receptora (TLR) na dendritičkim stanicama. Nadalje, smanjuju aktivaciju ovih stanica i smanjuju upalu inhibicijom proizvodnje proupalnih citokina. Akumulacijom u bijelim krvnim stanicama i stabiliziranjem lizosomskih membrana inhibiraju aktivnost enzima koji uzrokuju razgradnju hrskavice poput kolagenaze i proteaze.(34–36)

Farmakokinetika

Antimalarici se mogu podijeliti u različite klase na temelju njihove osnovne strukture. Hidroksiklorokin i klorokin pripadaju klasi lijekova poznatih kao 4-aminokinolini. Oba lijeka imaju ravnu aromatsku jezgru i slabe su baze zbog prisutnosti osnovnog bočnog lanca. Osnovni bočni lanac doprinosi akumulaciji antimalarika u unutarstaničnim odjeljcima, posebno lizosomskim odjeljcima, što je ključno za njihovu aktivnost i potencijalnu interakciju s nukleinskim kiselinama.(37)

Hidroksiklorokin i klorokin postoje kao enantiomeri (R i S izomeri). (R)-(-)-hidroksiklorokin prisutan je u većim koncentracijama u krvi nego (S)-(+)-hidroksiklorokin, što sugerira postojanje stereoisomernih procesa u taloženju i/ili metabolizmu ovog lijeka.(38)

Farmakokinetička svojstva hidroksiklorokina i klorokina su složena zbog velikog volumena distribucije i dugog poluvijeka ovih lijekova. Hidroksiklorokin se primjenjuje kao sulfat, dok se klorokin primjenjuje kao fosfatna sol. Oba lijeka se obično apsorbiraju u gornjem dijelu crijeva. Klorokin se potpuno apsorbira kada se uzima oralno i akumulira se u raznim tkivima. Nakon ingestije, klorokin uzrokuje prolazno visoke razine u krvi prije redistribucije u tkiva.(39) Kao slaba baza, hidroksiklorokin se akumulira unutar kiselih vezikula, poput lizosomskog odjeljka (važnog mjesta djelovanja ovog lijeka).(40) Vrijeme između oralne apsorpcije hidroksiklorokin sulfata (200 mg) i njegove mjerljivosti u krvi je obično 0-0,85 sati (prosječno 0,43 sata), a oba lijeka imaju ukupnu bioraspoloživost od 0,7-0,8.(41)

Nakon apsorpcije, poluvijek oba lijeka je prilično dug (40-60 dana) zbog velikog volumena distribucije. Hidroksiklorokin je potrebno oko 6 mjeseci da se potpuno eliminira iz tijela. Ovo je klinički značajno pri nadzoru nad nuspojavama poput retinalne toksičnosti i objašnjava kontinuitet makulopatije čak i nakon prestanka uzimanja lijeka.(42) Oba lijeka mogu se distribuirati u staničnim i međustaničnim odjeljcima, što rezultira dugim srednjim vremenom zadržavanja (približno 1300 sati za hidroksiklorokin i približno 900 sati za klorokin).(43) Uglavnom se eliminiraju iz organizma putem bubrega.

Kliničke koristi hidroksiklorokina

Hidroksiklorokin se smatra važnom komponentom u liječenju sustavnog lupusa eritematozusa (SLE). Učinkovito suzbija pogoršanja (relapse) SLE, a može imati višestruke zaštitne učinke i na druge bolesti. Može smanjiti kardiovaskularni rizik te usporiti napredovanje oštećenja bubrega. (44,45) Nadalje, pokazano je da hidroksiklorokin poboljšava ishode trudnoće kod oboljelih od SLE-a, smanjuje rizik od kongenitalnog srčanog bloka u djece majki s pozitivnim antitijelima anti-Ro/SSA i odgađa početak SLE-a kod osoba s nediferenciranom bolešću vezivnog tkiva.(24) Upravo zbog svojih višestrukih zaštitnih učinaka pretpostavlja se da hidroksiklorokin ima i zaštitni učinak na preživljavanje kod ljudi sa SLE.(44)

Dodatni učinci antimalarika

Osim izravnih imunomodulacijskih učinaka, antimalarici mogu, smanjiti razinu glukoze natašte, smanjiti rizik od dijabetes melitusa, tromboze, poboljšati lipidni profil te zaštititi od infekcija kod pacijenata s upalnim reumatskim bolestima. (31,46) Međutim, temeljni mehanizmi ovih zaštitnih učinaka još uvijek su uglavnom nepoznati.(47) Terapija antimalaricima povezuje se sa smanjenjem broja hospitalizacija i smanjenjem potrebe za akutnom skrbi povezanom sa SLE-om.(31) Svi ti dodatni učinci antimalarika doprinose i poboljšanju kvalitete života u osoba sa SLE.(15)

Hidroksiklorokin i njegove klinički relevantne interakcije

Povezanost s melaninom

Hidroksiklorokin se snažno veže za melanin i može se taložiti u tkivima koja sadrže melanin, poput kože i očiju. To bi moglo objasniti određene specifične učinke u tkivima kao što su retinopatija uzrokovana hidroksiklorokinom ali i učinkovitost ovog lijeka u liječenju kožnih manifestacija. Klinička opažanja sugeriraju da je hidroksiklorokin povezan s manjim rizikom od retinopatije nego klorokin, što bi se moglo objasniti manjim volumenom distribucije hidroksiklorokina u usporedbi s klorokinom.(48) Hidroksilna skupina u hidroksiklorokinu smanjuje njegovu sposobnost prelaska krvno-retinalne barijere, što objašnjava nižu toksičnost za retinu u usporedbi s klorokinom.(47)

Interakcije s lijekovima

Klorokin i hidroksiklorokin su supstrati za enzime citokrom P450 (CYP) (enzime odgovorne za metabolizam mnogih lijekova) i stoga mogu ometati djelovanje drugih lijekova. CYP enzimi kataliziraju dealkilaciju klorokina i hidroksiklorokina u farmakološki aktivne metabolite.(49) Kombinirana primjena s klorokinom povećava koncentraciju digitoksina u plazmi četiri puta, stoga je potrebno pažljivo pratiti razine digitoksina tijekom terapije antimalaricima. Hidroksiklorokin utječe na razine metoprolola sprječavanjem njegovog metabolizma natječući se za isti CYP enzim, CYP2D6. Kao rezultat toga, koncentracije u plazmi i bioraspoloživost metoprolola povećavaju se tijekom terapije hidroksiklorokinom. Zanimljivo je da se razine drugih lijekova koji se također metaboliziraju pomoću CYP2D6, poput dekstrometorfana, ne povećavaju tijekom terapije hidroksiklorokinom. Smatra se da antimalarici mogu ometati lijekove koji utječu na QT-interval. Dakle, pacijente koji su na terapiji antimalaricima i istovremeno uzimaju lijekove za liječenje srčanih komorbiditeta treba pratiti zbog mogućeg rizika od srčanih aritmija.(50,51)

Preporuke u oftalmologiji

Rutinska oftalmološka procjena se preporučuje za pacijente sa SLE koji uzimaju antimalarike, pogotovo za one koji uzimaju antimalarike dulje od 7 godina. Prije početka liječenja antimalaricima, potrebno je obaviti kompletnu oftalmološku procjenu kako bi se otkrila eventualna osnovna makulopatija.(52) Osnovni pregled retine važan je na početku terapije da bi se isključila osnovna bolest makule koja bi kontraindicirala uporabu antimalarika.(44) Nadalje, prema preporukama oftalmologa, kombinacija tamoksifena (selektivni modulator estrogenih receptora koji se koristi za liječenje raka dojke) s antimalaricima povezana je s povećanim rizikom od toksičnosti za oči zbog sinergističke inhibicije lizosomalnih enzima u retinalnim epitelnim stanicama. Stoga bi kombiniranu uporabu tamoksifena s antimalaricima trebalo ograničiti na 6 mjeseci.(46)

Interferencija s bioraspoloživošću

Neki lijekovi mogu također ometati bioraspoloživost hidroksiklorokina i klorokina. Sredstva koja povećavaju pH želučane kiseline (npr. inhibitori protonske pumpe) mogu ometati oralnu apsorpciju i oralnu bioraspoloživost antimalarika. S obzirom na učestalu primjenu IPP-a u tih pacijenata ovaj nalaz predstavlja realan potencijalni problem.(53)

Trudnoća i dojenje

Iako antimalarici prolaze kroz posteljicu, i unatoč početnoj zabrinutosti vezanoj uz prisutnost pigmentata povezanih s lijekovima u fetalnom tkivu, antimalarici se ne smatraju značajno toksičnima za fetus. Trenutne smjernice snažno preporučuju nastavak terapije hidroksiklorokinom tijekom trudnoće kod pacijenata s autoimunskim bolestima. Dodatno, neki podaci sugeriraju da hidroksiklorokin tijekom trudnoće štiti od indukcije kongenitalnog srčanog bloka. Hidroksiklorokin se može prenijeti i u majčino mlijeko, ali nije povezan s nuspojavama kod djeteta. Nastavak terapije nakon poroda čak ima prednost sprječavanja pogoršanja bolesti kod majki. Općenito, hidroksiklorokin se smatra sigurnim za upotrebu tijekom trudnoće i dojenja.(54–56)

Molekularni učinci

Hidroksiklorokin može ometati imunski odgovor na različitim razinama u SLE-u. (33) Postoji nekoliko važnih mehanizama djelovanja hidroksiklorokina. S obzirom na to da je hidroksiklorokin slaba baza te ima sposobnost prolaska kroz stanične membrane i nakupljanja u lizosomima i endosomima. Tamo inhibira proteaze te sprječava obradu i prezentaciju antigena te autofagiju. Nadalje, oslabljuje interferonske citokinske signalne putove inaktivacijom endosomskih Toll-like receptora (TLR) 7 i 9. Hidroksiklorokin također blokira aktivaciju endosomskih NADPH-oksidaza (NOX). Na taj način blokira produkciju reaktivnih vrsta kisika (ROS) te daljnje kaskade pokrenute TNF- α i IL-1 β . Na kraju, hidroksiklorokin sprječava mobilizaciju kalcija iz endoplazmatskog retikuluma, ometajući signalne putove potrebne za ekspresiju i sekreciju citokina.(31)

Inhibicija aktivnosti lizosoma i autofagije

Jedan od važnih načina djelovanja antimalarika je ometanje aktivnosti lizosoma i autofagije. Smatra se da se antimalarici nakupljaju u lizosomima (lizosomotropizam) i inhibiraju njihovu funkciju.(46) Antimalarici su lipofilni, lizosomotropni lijekovi koji lako prolaze kroz stanične membrane. U citoplazmi se slobodni oblik antimalarika akumulira u lizosomima. Visoke koncentracije antimalarika u lizosomima povećavaju njihov pH s normalnih razina od 4,7-4,8 na 6. Alkalizacija uzrokovana antimalaricima rezultira proširenjem i vakuolizacijom lizosoma te inhibicijom njihovih funkcija, uključujući oslobađanje enzima, reciklažu receptora, popravak plazma membrane, stanično signaliziranje i energetski metabolizam. Ove promjene mogu imati imunomodulacijske i protuupalne učinke.(46,57) Antimalarici mogu doprinijeti i drugim lijekovima u regulaciji imunskog odgovora na autoantigenske peptide, što se može biti korisno u liječenju SLE-a.(33)

Inhibicija signalnih puteva

Antimalarici mogu ometati signalizaciju TLR. Putem izvanstaničnih podražaja i posredovanjem promjena u lokalnom pH antimalarici mogu spriječiti aktivaciju TLR. Na unutarstaničnoj razini, izravnim vezanjem za nukleinske kiseline mogu blokirati signalizaciju putem TLR9 inhibicijom interakcija TLR-liganda (sterička blokada). Osim signalizacije TLR9, antimalarici također mogu inhibirati RNA posredovanu aktivaciju signalizacije TLR7.(58)

1.3.1. Nuspojave antimalarika

Antimalarici se smatraju sigurnim lijekovima.(15) Međutim, kao i svaki drugi lijekovi, antimalarici mogu izazvati brojne nuspojave. Nuspojave antimalarika obično su ovisne o dozi i mnoge nuspojave odražavaju namjerno ili nenamjerno predoziranje. Pacijenti s alergijom, psorijazom, porfirijom i alkoholizmom su osjetljiviji na kožne nuspojave.(33) Zabilježeno je nekoliko nuspojava povezanih s antimalaricima, uključujući gastrointestinalne nelagode, alergijske reakcije, kardiomiopatiju, poremećaje srčane provodljivosti, neuromišićnu toksičnost, citopenije i hiperpigmentaciju kože. Dodatno, kronična uporaba antimalarika može uzrokovati očne nuspojave, uključujući depozite u rožnici, stražnju subkapsularnu zamućenost leće, disfunkciju cilijarnog tijela, retinopatiju, makularne efekte, vaskularnu atenuaciju i bljedilo optičkog diska. Ove nuspojave mogu rezultirati konačnim gubitkom vida.(42)

1.3.2.Oftalmopatija

Antimalarici se koriste dugi niz godina za liječenje SLE-a i drugih reumatskih bolesti. Iako se smatraju poprilično sigurnim lijekovima, očne nuspojave se mogu javiti nakon dugotrajne uporabe antimalarika.(44) Pacijenti koji uzimaju antimalarike su obično asimptomatski, a njihova vidna oštrina je očuvana u ranim fazama. Obično pacijenti prijavljuju poteškoće s čitanjem koje se javljaju prije nego što se nađu ikakve promjene tijekom pregleda fundusa oka.(52) Otprilike 10% pacijenata koji uzimaju antimalarike razviju depozite u rožnici. (59) Depoziti u rožnici rezultat su vezivanja za stanične lipide i taloženja antimalarika u bazalnom epitelnom sloju rožnice.(42) Depoziti antimalarika u rožnici mogu se uočiti već unutar prvih 2 ili 3 tjedna liječenja. (44) Te su promjene ovisne o dozi te su prolazne i reverzibilne.(33) Prestanak uzimanja antimalarika obično uzrokuje nestanak depozita bez ikakve rezidualne štete na rožnici. (42,44)

Glavni problem s dugotrajnom terapijskom primjenom antimalarika je toksična retinopatija.(60) Ovo je najzabrinjavajuća očna komplikacija.(33) Antimalarici se vežu za melanin u retinalnom pigmentnom epitelu (RPE) i uzrokuju oštećenje makularnih čunjića izvan fovee. Ovi lijekovi inhibiraju aktivnost lizosoma i smanjuju fagocitozu odbačenih vanjskih segmenata fotoreceptora, uzrokujući njihovo nakupljanje. Kao odgovor, stanice RPE koje sadrže pigment migriraju u vanjski nuklearni i vanjski pleksiformni sloj mrežnice, što rezultira nepovratnim gubitkom fotoreceptora i atrofijom RPE.(61) Međutim, klinička degeneracija RPE stanica ne događa se sve dok gornji fotoreceptori gotovo potpuno ne nestanu, što ukazuje na to da RPE nije primarno mjesto patologije. Točan mehanizam toksičnosti antimalarika i dalje je nejasan.(44) Procjenjuje se da se definirano oštećenje mrežnice s određenim stupnjem gubitka vida javlja u $\leq 0,1\%$ pacijenata sa SLE-om liječenih antimalaricima >10 godina.(47) Karakterizirana je edemom, atrofijom, gubitkom fovealnog refleksa i povećanim vremenom oporavka makule nakon izlaganja jakom svjetlu. Nadalje, javljaju se i defekti vidnog polja. Oni uključuju pericentralni ili paracentralni skotom, centralni skotom sa smanjenom oštrinom vida, a rijetko suženje vidnog polja i poremećen vid boja. Najčešći vizualni simptomi pripisani retinopatiji su poteškoće s čitanjem i vidom (riječi, slova ili dijelovi predmeta nedostaju), fotofobija, zamagljen vid na daljinu, nedostajuća ili zacrnjena područja u središnjem ili

perifernom vidnom polju i svjetlosni bljeskovi i pruge.(33) Nadalje, tipičan znak toksičnosti antimalarika je prsten depigmentacije blizu središta fovee (tj. u parafovei) nazvan prstenastom retinopatijom. Ova lezija proizvodi odgovarajući prstenasti skotom. Prstenasta retinopatija zapravo je prilično kasni i teški stadij oštećenja koji se uopće ne bi trebao vidjeti uz pravilno liječenje. Ako se izloženost lijeku nastavi nakon stadija prstenastog oblika, retinalna degeneracija i funkcionalno sljepilo šire se postupno po cijelom fundusu nalik na retinitis pigmentosa.(44)

Rizični faktori

Faktori rizika za razvitak retinopatije, uključuju kumulativnu dozu veću od 1000 g, trajanje terapije antimalaricima duže od 5 godina, bubrežnu ili jetrenu insuficijenciju, pretilost, dob iznad 60 godina i postojeću retinalnu bolest ili makulopatiju.(24)

Prisutnost osnovne bolesti retine kao što je značajna starosna degeneracija makule ili dijabetička retinopatija smatra se relativnom kontraindikacijom za uporabu antimalarika.(44) Dakle, visoka doza i dugotrajna uporaba značajno povećavaju rizik za razvoj retinopatije.(33)

Probir za retinopatiju

Glavni problem vezan uz uporabu antimalarika je oftalmološka toksičnost.(31)

Budući da ne postoji poznato liječenje retinopatije uzrokovane antimalaricima, izuzetno je važno zaustaviti uzimanje lijeka na vrijeme. Rano prepoznavanje i prestanak izloženosti smanjuju rizik od kasnijeg funkcionalnog gubitka vida. Cilj redovitih oftalmoloških pregleda je prepoznati najranije znakove u fazi kada je gubitak vida minimalan ili čak asimptomatski. Redoviti kontrolni pregledi su ključni jer kasne faze retinopatije imaju visok rizik oštećenja središnjeg vida, što može rezultirati gubitkom vida. Važno je minimizirati stres na foveu. Pretjerana apsorpcija svjetlosti može oštetiti retinu i može biti faktor stresa i starenja u bolestima poput retinitis pigmentosa i starosne makularne degeneracije. To se može smanjiti nošenjem kape ili šešira s obodom kada se provodi vrijeme na suncu. Dva hranjiva sastojka za koja se pokazala korisnima u upravljanju makularnim bolestima su lutein i zeaksantin. Ovi agensi talože se unutar središnje retine kako bi apsorbirali svjetlost kratke valne duljine i smanjili oksidativno oštećenje. Lutein i zeaksantin nalaze se u visokoj koncentraciji u špinatu, kelju i drugom lisnatom zelenom povrću. Iako je retinalna toksičnost uzrokovana antimalaricima rijetka, potrebno je poduzeti mjere opreza prilikom kontroliranja pacijenata na

terapiji antimalaricima. Te mjere podrazumijevaju pravilno titriranje doze antimalarika, praćenje trajnosti i ozbiljnosti retinopatije kako bi se njezina pojavnost svela na minimum.(5)

Uloga mepakrina

Mepakrin (također poznat kao kinakrin) bio je prvi antimalarik korišten u kožnom lupusu i kasnije zamijenjen hidrosiklorokinom. U slučaju da se hidrosiklorokin mora prekinuti zbog oštećenja mrežnice, mepakrin je dobra zamjena. Osim zamjene jednog za drugi u slučaju toksičnosti, kombiniranje mepakrina s hidrosiklorokinom pokazalo je sinergijski klinički učinak kod pacijenata s refraktornom kožnom i/ili zglobnom bolešću. Žućkasta diskoloracija kože najčešća je nuspojava mepakrina.(62)

1.3.3. Ekstraokularne nuspojave

Kardiovaskularne nuspojave

Kardiotoksičnost je rijetka, ali ozbiljna komplikacija uzimanja antimalarika. Kardiotoksičnost se klinički obično manifestira kao restriktivna ili dilatacijska kardiomiopatija kojoj nespecifična nelagoda u prsima može biti početni simptom.(63) Nadalje, može se klinički manifestirati i abnormalnostima sustava provođenja, uključujući atrioventrikularni blok i blok grane snopa. Klorokin i hidrosiklorokin strukturno su slični kininu i mogu uzrokovati slične učinke na provodljivost kardiovaskularnog sustava. Hipokalemija se može javiti pri uporabi klorokina što je rezultat intracelularnog pomaka, a ne pravog deficita kalija. Klorokin ima mali terapijski prozor, a ingestije od 5 grama ili više rezultiraju značajnom toksičnošću definirano kao široki QRS-kompleksi, ventrikularna fibrilacija i hipokalemija. Hipotenzija zbog smanjene kontraktilnosti srca i respiratorna depresija također su uobičajeni u ovim predoziranjima.(64) Čimbenici rizika za razvoj kardiotoksičnosti uzrokovane antimalaricima uključuju stariju dob, ženski spol, dulje trajanje terapije (>10 godina), povećanu dnevnu dozu po kilogramu, postojeću srčanu bolest i bubrežnu insuficijenciju. Dijagnoza može biti teška i često zahtijeva endomiokardijalnu biopsiju. Prognoza kardiotoksičnosti uzrokovane antimalaricima može varirati od smrti do djelomičnog ili potpunog poboljšanja. (33)

Kožne nuspojave

Dermatološke nuspojave uključuju psorijazu koja nije osjetljiva na svjetlo, alopeciju, svrbež, pigmentaciju kože i sluznica, fotosenzitivnost i osipe na koži. Ove nuspojave često su uzrokovane alergijskim reakcijama. Izuzetni slučajevi kao što su životno ugrožavajuće epidermalne nekrolize iznimno su rijetki. (65,66)

Neurološke i psihijatrijske nuspojave

Nuspojave živčanog sustava uključuju glavobolju, vrtoglavicu, tinitus i poteškoće u čitanju. Konvulzije su zabilježene kao rijetka nuspojava. Periferna neuropatija može biti povezana s bilateralnom progresivnom proksimalnom slabošću donjih ekstremiteta s varijabilnom polineuropatijom, osobito kod pacijenata s pogoršanjem bubrežne funkcije. Antimalarici, također mogu uzrokovati miopatiju koja može biti toliko ozbiljna da uzrokuje respiratorni zastoj. Neuromiopatija povezana s uporabom antimalarika može biti nedijagnosticirana jer su njezini znakovi, simptomi i laboratorijski rezultati slični drugim kroničnim bolestima. Terapijske doze antimalarika ponekad mogu uzrokovati psihozu, delirij, promjenu osobnosti i depresiju. (67,68)

Gastrointestinalne nuspojave

Proljev, gubitak apetita, mučnina, povraćanje i grčevi u želucu mogu se pojaviti kao gastrointestinalne nuspojave antimalarika. Ove tegobe mogu biti uzrokovane promjenama mikrobioma uzrokovanim antimalaricima. Za sprječavanje želučanih tegoba, antimalarici se mogu uzimati s čašom mlijeka ili obrokom kako bi se smanjila mučnina. Antacidi ne bi trebali biti propisani jer mogu ometati gastrointestinalnu apsorpciju. Gastrointestinalne nuspojave mogu se izbjeći prilagođavanjem doze ili prestankom uzimanja antimalarika na kratko razdoblje. (33)

2. HIPOTEZA

Učestalost nuspojava prilikom primjene antimalarika je realan i relativno čest klinički problem u bolesnika sa sustavnim eritemskim lupusom, a primjerenim praćenjem moguće je na vrijeme prepoznati početni stadij oftalmopatije uzrokovane antimalaricima te na vrijeme prekinuti terapiju.

3. OPĆI I SPECIFIČNI CILJEVI RADA

3.1. Opći cilj

Opći cilj ovog istraživanja je utvrditi učestalost oftalmopatije u pacijenata sa sustavnim eritemskim lupusom koji su uzimali terapiju antimalaricima te prikazati osobitosti oftalmopatije uz primjenu ove terapije.

3.2. Specifični ciljevi

1. Analiza kliničke prakse u liječenju sustavnog eritemskog lupusa antimalaricima.
2. Utvrđivanje stvarne štetnosti klorokinske terapije kod pacijenata sa sustavnim eritemskim lupusom.

4. ISPITANICI I METODE ISTRAŽIVANJA

4.1. Ustroj istraživanja i ispitanici

U istraživanje su uključeni svi odrasli pacijenti (stariji od 18 g.) s dijagnozom SLE, koji su pregledani u jednoj specijalističkoj reumatološkoj ordinaciji Zavoda za kliničku imunologiju i reumatologiju KBC Zagreb (isti specijalist) u razdoblju od 1. listopada 2023. do 1. travnja 2024. Ispitivanje je bilo provedeno na pacijentima koji su u redovitoj kontroli Zavoda za kliničku imunologiju i reumatologiju KBC-a Zagreb i koji su sukcesivno pregledani u navedenom razdoblju. Svi pacijenti su anonimizirani, njih ukupno 124 te podijeljeni u dvije skupine: a) skupina koja je imala nuspojave (42) i b) skupina koja nije imala nuspojave. Skupina koja je imala nuspojave dodatno je podijeljena u dvije podskupine: podskupina koja je imala oftalmopatiju (26) te podskupina koja je imala druge nuspojave (16). Prikupljeni su osnovni demografski (dob i spol) i klinički podatci (terapija, nuspojave, oftalmološki pregledi).

4.2. Metode istraživanja

Iz arhive Zavoda za kliničku imunologiju i reumatologiju prikupljeni su osnovni demografski podatci (dob, spol) te klinički relevantni podatci. Nadalje, zabilježen je specifičan podatak o antimalariku koji se koristio (klorokin ili hidroksiklorokin) te duljina trajanja terapije. Također su se prikupili podatci o pojavi oftalmopatije kod terapije antimalaricima te o drugim najčešćim nuspojavama terapije (primjerice mučnina, alopecija, glavobolja, parasomnije, povraćanje). Kod pacijenata koji su razvili oftalmopatiju zbog korištenja antimalarika prikupili su se podatci o načinu dijagnosticiranja oftalmopatije (zabilježen oftalmološki pregled u arhivskim nalazima). Oftalmopatija je dijagnosticirana specijalističkim oftalmološkim pregledom pomoću biomiskoskopa, perimetrije, fundoskopije, OCT-a (optičke koherentne tomografije), FAG-a (fluorescentne angiografije) i mfERG (multifokalna elektroretinografija). Odgovarajućim metodama statističke analize analizirani su prikupljeni podatci i potom interpretirani rezultati istraživanja. Istraživanje je odobreno od strane Etičkog povjerenstva KBC-a Zagreb i Medicinskog fakulteta Sveučilišta u Zagrebu.

4.3. Statistička analiza podataka

Primjenjene su deskriptivne statističke metoda. Dobiveni podatci su prikazani tablično i grafički.

5. REZULTATI

5.1. Demografski podatci

U istraživanju su prikupljeni arhivski podatci o 124 odrasla pacijenta oboljela od sistemskog eritemskog lupusa koji se liječe u Zavodu za kliničku imunologiju i reumatologiju u KBC-u Zagreb u periodu od 10. mjeseca 2023. do 4. mjeseca 2024. godine. Dijagnoza SLE-a postavljena je na temelju kliničke prezentacije bolesti.

Od ukupno 124 ispitanika, njih 109 (109/124; 88%) su žene, a njih 15 (15/124; 12%) su muškarci. Raspon godina ispitanika bio je 22-86 godina, srednja dob ispitanika je bila 51,70 godina, a medijan dobi je 49 godina. Demografski podatci prikazani su u tablicama 1.i 2.

Tablica 1. Prikaz broja ženskih ispitanika podijeljenih po dobnim skupinama.

Broj pacijenata	Dobna skupina (godine)
10	20-30
19	31-40
28	41-50
18	51-60
20	61-70
11	71-80
3	81-90

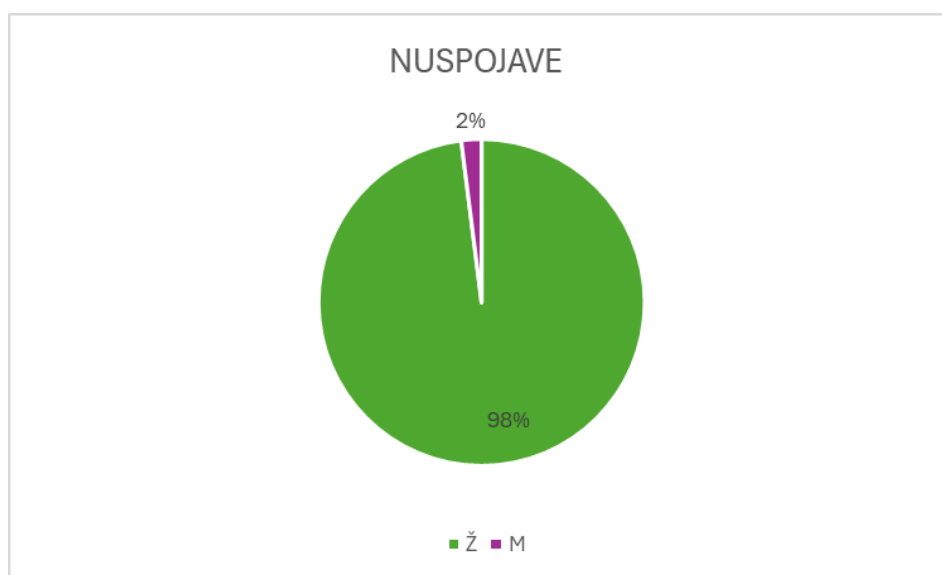Tablica 2. Prikaz broja muških ispitanika podijeljenih po dobnim skupinama.

Broj pacijenata	Dobna skupina (godine)
1	20-30
0	31-40
5	41-50
4	51-60
3	61-70
2	71-80
0	81-90

5.2. Učestalost nuspojava

Nuspojave su zabilježene prilikom redovitog standardnog kliničkog pregleda u specijalističkoj reumatološkoj ambulanti Zavoda za kliničku imunologiju i reumatologiju KBC-a Zagreb. Od ukupnog broja ispitanika (124), nuspojave koje se mogu povezati s antimalaricima razvilo je 40 ispitanika dok za ostalih 84 ispitanika nisu bile zabilježene nikakve nuspojave. Dakle učestalost nuspojava je 32% (40/124, 32%). Od 40 ispitanika koji su razvili nuspojave 39 je bilo žena i 1 je bio muškarac. Nadalje, zabilježeno je najkraće vrijeme do razvitka očnih i ekstraokularnih nuspojava. Prikaz učestalosti nuspojava po spolu nalazi se na Slici 1., a po dobi u tablici 3. Prikaz najkraćeg vremena do razvitka očnih i ekstraokularnih nuspojava nalazi se u tablici 4.

Slika 1. Prikaz ukupnog broja nuspojava antimalarika u ispitivanoj skupini bolesnika po spolu.



Tablica 3. Prikaz učestalosti nuspojava po dobi u godinama.

BROJ PACIJENATA	DOB
1	20-30
6	31-40
11	41-50
5	51-60
9	61-70
7	71-80
1	81-90

Tablica 4. Prikaz najkraćeg vremena do razvitka očnih i ekstraokularnih nuspojava u ispitivanoj skupini bolesnika (izraženo u mjesecima uzimanja terapije)

Nuspojave	Opis nuspojave	Duljina trajanja terapije (mjeseci)
Očne nuspojave	depoziti u rožnici	12
Ekstraokularne nuspojave	svrbež, bolovi, otežana pokretljivost, oscilacije tlaka	6

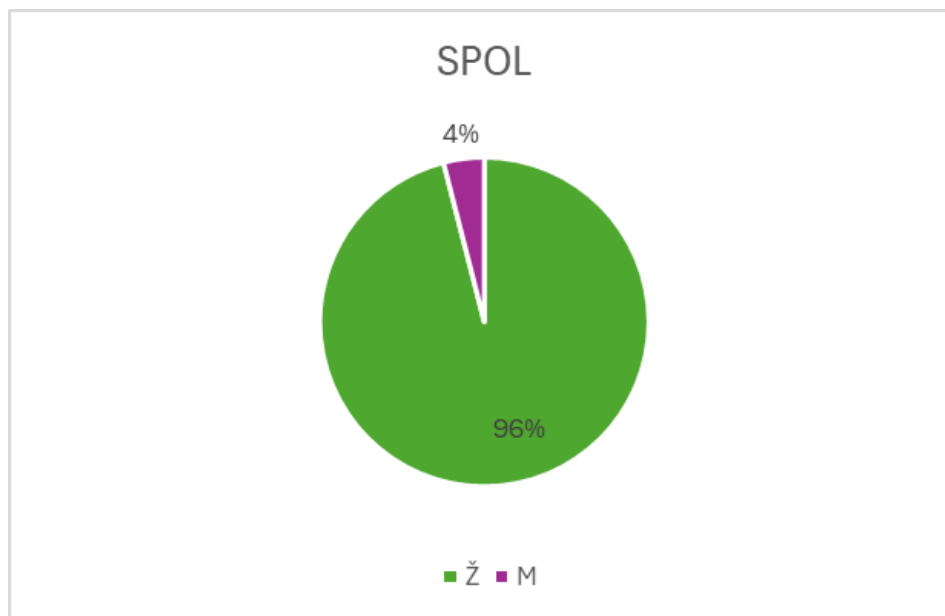
5.3. Učestalost oftalmopatije

Od 40 ispitanika koji su razvili nuspojave 25 je razvilo oftalmopatiju, a drugih 15 ispitanika je razvilo ostale ekstraokularne nuspojave. Učestalost oftalmopatije od ukupnih nuspojava klorokina je 63% (25/40, 63%) dok je ukupna učestalost oftalmopatije 20% (25/124). Prikaz zahvaćenosti pojedinih očnih segmenata u ispitanika koji su razvili oftalmopatiju nalazi se u tablici 5. Grafički prikaz spolne raspodjele ispitanika koji su razvili oftalmopatiju nalazi se na slici 2. Prikaz broja ispitanika koji su razvili oftalmopatiju zbog antimalarika prema dobnim skupinama nalazi se u tablici 6. Nadalje, prikaz ostalih ekstraokularnih nuspojava koje su se javile u drugih 15 ispitanika nalazi se u tablici 7.

Tablica 5. Udio zahvaćenosti pojedinih očnih segmenata u ispitanika koji su razvili oftalmopatiju zbog antimalarika u ispitivanoj skupini bolesnika.

OFTALMOPATIJA	BROJ ISPITANIKA
PREDNJI SEGMENT	4
STRAŽNJI SEGMENT	17
KOMBINIRANO	2
NEPOZNATO	2

Slika 2. Spolna raspodjela ispitanika koji su razvili oftalmopatiju zbog antimalarika.



Tablica 6. Prikaz broja ispitanika koji su razvili oftalmopatiju zbog antimalarika prema dobnim skupinama.

BROJ ISPITANIKA	DOB (godine)
1	20-30
1	31-40
7	41-50
4	51-60
5	61-70
7	71-80
0	81-90

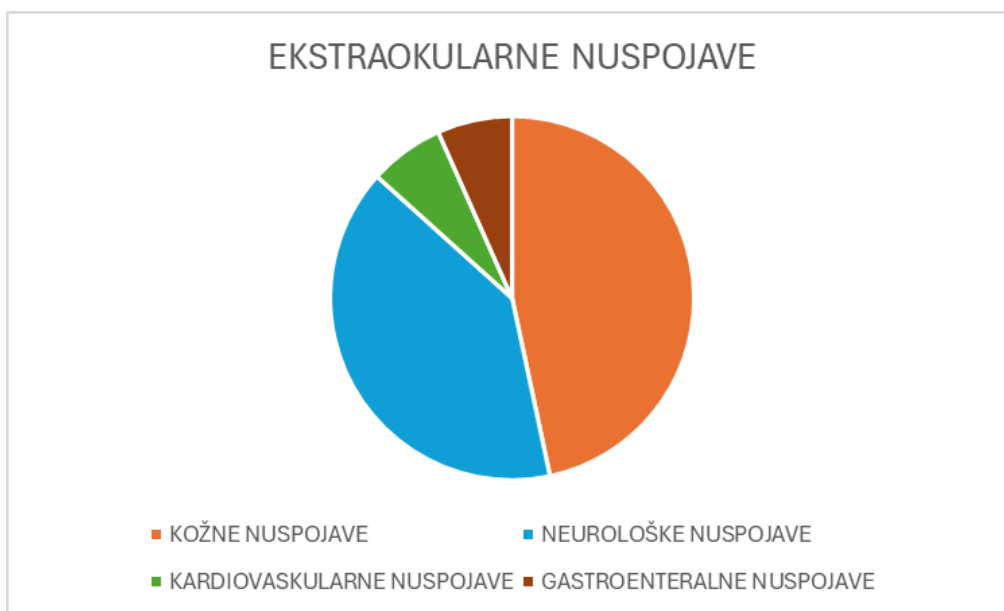
Tablica 7. Prikaz ekstraokularnih nuspojava antimalarika u ispitivanoj skupini bolesnika sa SLE.

EKSTRAOKULARNE NUSPOJAVE	OPIS NUSPOJAVA
KOŽNE NUSPOJAVE	alopecija, erozije na leđima (2 cm), osip na trupu, leđima, vratu, nadlakticama, svrbež, bolovi, otežana pokretljivost, pogoršanje kožnog nalaza (crvene promjene svrbeće)
NEUROLOŠKE NUSPOJAVE	glavobolja, teški snovi, povećana učestalost epi napadaja, jake vrtoglavice, zbog isključivanja centralnog lupusa
KARDIOVASKULARNE NUSPOJAVE	tahikardija
GASTROENTERALNE NUSPOJAVE	mučnina, povraćanje, proljev

5.3.1. Učestalost ostalih ekstraokularnih nuspojava

Od 40 ispitanika koji su razvili nuspojave njih 15 (15/40, 37,5%) razvilo je druge nuspojave koje nisu uključivale oftalmopatiju. Kožne nuspojave razvilo je 7 ispitanika (7/15,46 %), neurološke nuspojave prijavila su 6 ispitanika (6/15, 40%), dok je jedan ispitanik prijavio kardiovaskularnu nuspojavu (tahikardija) (1/15,7%). Nadalje, gastroenteralne nuspojave su također prijavljene u jednog ispitanika(1/15,7%). Grafički prikaz pojavnosti ekstraokularnih nuspojava antimalarika nalazi se na slici 3.

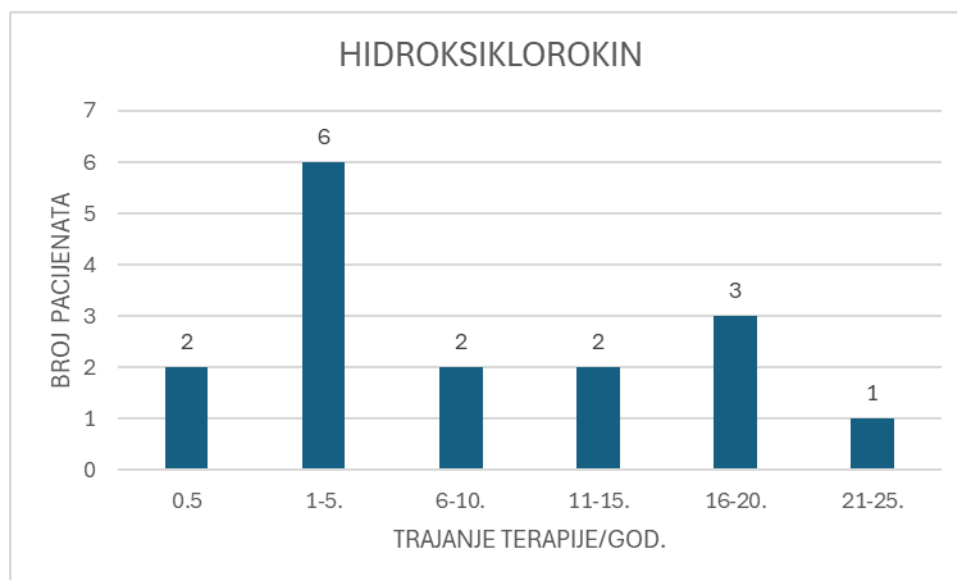
Slika 3. Prikaz pojavnosti ekstraokularnih nuspojava antimalarika u ispitivanoj skupini bolesnika sa SLE.



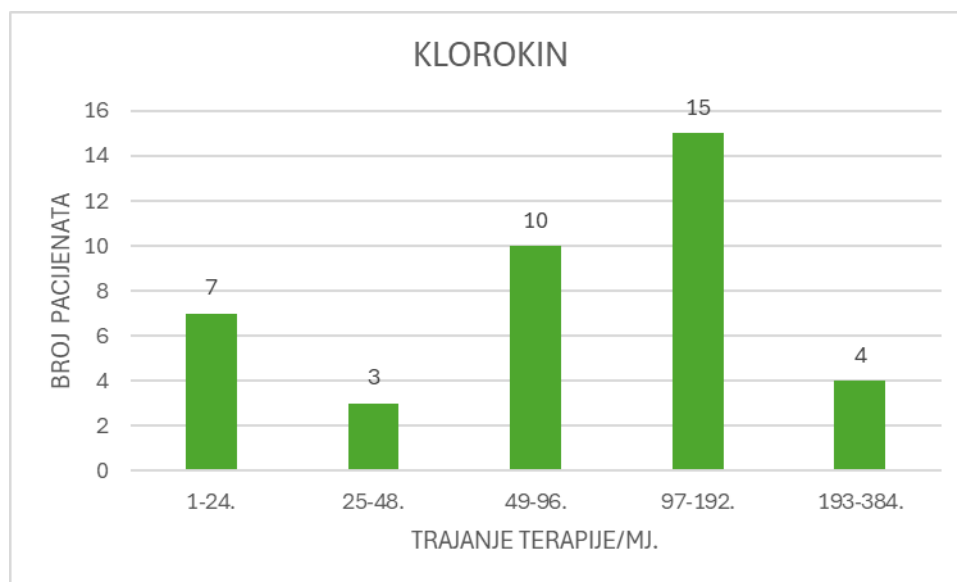
5.4. Terapija antimalaricima

Svi uključeni ispitanici oboljeli od sistemskog eritemskog lupusa su u jednom trenutku koristili terapiju antimalaricima. Od ukupnog broja ispitanika (124), 42 ispitanika je uzimalo terapiju isključivo klorokinom (Resochin[®]). Dok je 16 ispitanika koristilo terapiju isključivo hidroksiklorokinom (Hyplaxy[®], Quensyl[®], Plaquenil[®]). Važno je istaknuti da su Quensyl[®] i Plaquenil[®] isti lijekovi, proizvedeni u istoj tvornici koji se prodaju na internacionalnom tržištu pod različitim imenima. Nadalje, 59 ispitanika koristilo klorokin pa potom hidroksiklorokin. (najčešća kombinacija Resochin[®]/Hyplaxy[®]). Duljina trajanja terapije klorokinom, hidroksiklorokinom te klorokinom pa hidroksiklorokinom prikazana je na slikama 4.,5.,6.,7.

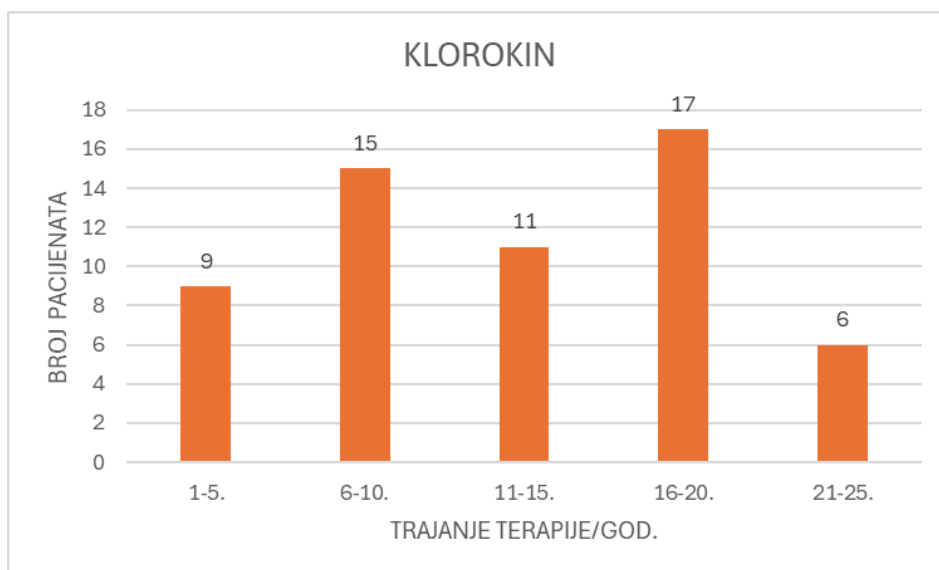
Slika 4. Prikaz trajanja terapije hidroksiklorokinom u godinama.



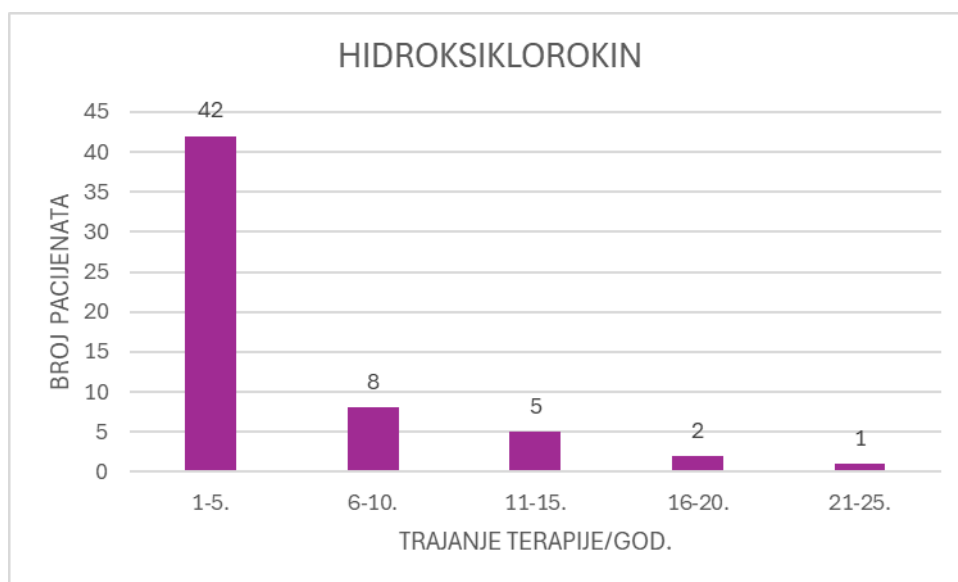
Slika 5. Prikaz trajanja terapije klorokinom u mjesecima.



Slika 6. Prikaz trajanja terapije kod ispitanika koji su zamijenili klorokin hidrosiklorikinom. Trajanje terapije klorokinom izraženo u godinama.



Slika 7. Prikaz trajanja terapije kod ispitanika koji su zamijenili terapiju klorokinom s hidroksiklorokinom. Trajanje terapije hidroksiklorokinom izraženo u godinama.



6. Rasprava

Antimalarici su neizostavan dio terapije SLE. Rezultati ovog istraživanja pružaju uvid u kliničku praksu jednog specijalista reumatologa u jednoj ambulanti kroz razdoblje od 6 mjeseci. Analiza podataka prikupljenih od 124 odrasla pacijenta, koji se liječe u Zavodu za kliničku imunologiju i reumatologiju KBC-a Zagreb, pokazala je da upotreba klorokina i hidroksiklorokina može biti povezana s različitim nuspojavama, među kojima je oftalmopatija najzastupljenija.

Od ukupnog broja pacijenata, većina (88%) su bile žene, što je u skladu s poznatom epidemiološkom činjenicom da SLE češće pogađa žene. Srednja dob ispitanika bila je 51,70 godina, a medijan dobi 49 godina, što upućuje na to da je populacija obuhvaćena istraživanjem uglavnom srednje životne dobi.

Važno je istaknuti da su svi bolesnici koji su bili uključeni u istraživanje uzimali su u nekoj fazi bolesti antimalarike u terapiji. Nuspojave su zabilježene kod 32% pacijenata (40/124). Zanimljivo je primijetiti da su gotovo sve nuspojave (97,5%) zabilježene kod žena, dok je samo jedan muškarac imao nuspojave. Ovo može ukazivati na moguću veću osjetljivost žena na terapiju antimalaricima ili jednostavno na veći broj žena oboljelih od SLE u istraživanju. Među pacijentima koji su razvili nuspojave, 63% (25/40) je razvilo oftalmopatiju, što čini 20% od ukupnog broja ispitanika koji su uzimali antimalarike. Ova visoka učestalost oftalmopatije naglašava potrebu za pažljivim oftalmološkim praćenjem pacijenata koji uzimaju klorokin. Svim pacijentima redovito je savjetovan kontrolni (preventivni) okulistički pregled jednom godišnje. Ostale nuspojave antimalarika uključivale su kožne reakcije, alopeciju, glavobolju, mučninu, tahikardiju i vrtoglavice, ali su bile znatno rjeđe.

Pacijenti su primarno koristili klorokin (42 pacijenta), hidroksiklorokin (16 pacijenata) ili kombinaciju oba lijeka (59 pacijenata). Iznenađuje ovako visoka učestalost primjene klorokina, osobito u svjetlu činjenice da je većina specijalista reumatologa svjesna boljeg sigurnosnog profila hidroksiklorokina. Visoka učestalost korištenja klorokina posljedica je dostupnosti pojedinog preparata na tržištu. Hidroksiklorokin je na listi HZZO-a tek od 2020. godine.

Duljina trajanja terapije varirala je, a podaci o trajanju terapije prikazani su u tablicama i slikama istraživanja. Iako specifične vrijednosti nisu navedene u ovom dijelu rasprave, pretpostavljamo da je duljina primjene terapije imala utjecaj na učestalost i vrstu

nuspojava, što bi trebalo dodatno istražiti. Oftalmopatija je dijagnosticirana pomoću različitih specijalističkih oftalmoloških pregleda/pretraga, uključujući biomikroskopiju, perimetriju, fundoskopiju, OCT, FAG i mfERG. Ovi pregledi omogućili su precizno dijagnosticiranje i praćenje oftalmoloških komplikacija kod pacijenata. Visoka učestalost oftalmopatije (63% od pacijenata s nuspojavama) ukazuje na značajan rizik povezan s klorokinskom terapijom, koji bi trebao biti pažljivo razmotren prilikom propisivanja ove terapije. Učestalost ON/EON ne ovisi o indikaciji bolesti zbog koje su antimalarici primijenjeni.

Podatci iz literature pokazuju da je učestalost oftalmopatije veća u ovisnosti o dozi i duljini trajanja terapije. Pacijenti koji su dulje vrijeme uzimali antimalarik imali su veću toksičnost hidroksiklorokina nakon 16 godina upotrebe. Stariji pacijenti, visok indeks tjelesne mase i dulje uzimanje antimalarika su povezani s većim rizikom od retinopatije uzrokovane antimalarikom.(47)

Konačno, važno je naglasiti ograničenja istraživanja. Istraživanje je retrospektivno što znači da djelomično nedostaju precizni podatci i da nema izravne usporedbe rezultata istraživanja i literature. Osim toga analizirana je praksa jednog specijalista reumatologa, a podaci iz ambulante sežu do 30 godina unazad što je imalo utjecaj prvenstveno na izbor (dostupnog) preparata.

7. Zaključak

Na temelju ovog istraživanja može se zaključiti :

1. Svi uključeni ispitanici su u jednom trenutku uzimali antimalarik.
2. Učestalost nuspojava antimalarika u ispitivanoj skupini je relativno visoka i iznosi 32%.
3. Očne nuspojave zabilježene su u 25 ispitanika (25/124, 20%) i sve su rezultirale prekidom terapije.
4. Ekstraokularne nuspojave zabilježene su u 15 ispitanika (15/124,12%) i u 10 ispitanika su rezultirale prekidom terapije.
5. Visoka učestalost primjene klorokina u odnosu na hidroksiklorokin nije iznenađujuća jer je posljedica dostupnosti preparata na tržištu.
6. Relativno visoka učestalost očnih nuspojava u ispitivanoj skupini bolesnika jasno ukazuje da je potreban redovit oftalmološki nadzor.

8. Literatura

1. Dammacco R. Systemic lupus erythematosus and ocular involvement: an overview. *Clin Exp Med*. 2018 May;18(2):135–49.
2. Zucchi D, Elefante E, Schilirò D, Signorini V, Trentin F, Bortoluzzi A i sur. One year in review 2022: systemic lupus erythematosus. *Clin Exp Rheumatol*. 2022 Jan;40(1):4–14.
3. Rahman A, Isenberg DA. Systemic lupus erythematosus. *N Engl J Med*. 2008 Feb 28;358(9):929–39.
4. Yasuda S. Emerging targets for the treatment of lupus erythematosus: There is no royal road to treating lupus. *Mod Rheumatol*. 2019 Jan;29(1):60–9.
5. Marmor MF, Kellner U, Lai TYY, Lyons JS, Mieler WF, American Academy of Ophthalmology. Revised recommendations on screening for chloroquine and hydroxychloroquine retinopathy. *Ophthalmology*. 2011 Feb;118(2):415–22.
6. Anić B, Bosnić D. Sistemski eritemski lupus. U: *Interna medicina* (Vrhovac B., Francetić I, Jakšić B, Labar B, Vucelić B, ur. 4. izd. Zagreb: Naklada Ljevak; 2008, str. 1386–1390.
7. Anić B, Cerovec M, Mayer M. Novosti u liječenju sustavnoga eritemskog lupusa. *Medix*. 2014 Dec;113/114(4):191–195.
8. Yu H, Nagafuchi Y, Fujio K. Clinical and Immunological Biomarkers for Systemic Lupus Erythematosus. *Biomolecules*. 2021 Jun 22;11(7):928.
9. Justiz Vaillant AA, Goyal A, Varacallo M. Systemic Lupus Erythematosus. U: *StatPearls* [Internet]. Treasure Island (FL): StatPearls Publishing; 2024 [pristupljeno 13.6.2024.]. Dostupno na: <http://www.ncbi.nlm.nih.gov/books/NBK535405/>
10. Cerovec M, Anić B, Padjen I, Čikeš N. Prevalence of the American College of Rheumatology classification criteria in a group of 162 systemic lupus erythematosus patients from Croatia. *Croat Med J*. 2012 Apr;53(2):149–54.
11. Wolf L. Classification Criteria for Systemic Lupus Erythematosus: Frequency in Normal Patients. *JAMA*. 1976 Sep 27;236(13):1497.
12. Spinelli FR, Moscarelli E, Ceccarelli F, Miranda F, Perricone C, Truglia S i sur. Treating lupus patients with antimalarials: analysis of safety profile in a single-center cohort. *Lupus*. 2018 Sep;27(10):1616–23.
13. Kiriakidou M, Ching CL. Systemic Lupus Erythematosus. *Ann Intern Med*. 2020 Jun 2;172(11):ITC81–96.
14. Mosca M, Ruiz-Irastorza G, Khamashta MA, Hughes GR. Treatment of systemic lupus erythematosus. *Int Immunopharmacol*. 2001 Jun;1(6):1065–75.
15. Ruiz-Irastorza G, Bertsias G. Treating systemic lupus erythematosus in the 21st century: new drugs and new perspectives on old drugs. *Rheumatology (Oxford)*. 2020 Dec 5;59(Suppl5):v69–81.

16. Gatto M, Saccon F, Zen M, Iaccarino L, Doria A. Preclinical and early systemic lupus erythematosus. *Best Pract Res Clin Rheum.* 2019 Aug;33(4):101422.
17. Ruiz-Arruza I, Ugarte A, Cabezas-Rodriguez I, Medina JA, Moran MA, Ruiz-Irastorza G. Glucocorticoids and irreversible damage in patients with systemic lupus erythematosus. *Rheumatology (Oxford).* 2014 Aug;53(8):1470–6.
18. Buttgereit F, Straub RH, Wehling M, Burmester GR. Glucocorticoids in the treatment of rheumatic diseases: an update on the mechanisms of action. *Arthritis Rheum.* 2004 Nov;50(11):3408–17.
19. Buttgereit F, da Silva J a. P, Boers M, Burmester GR, Cutolo M, Jacobs J i sur. Standardised nomenclature for glucocorticoid dosages and glucocorticoid treatment regimens: current questions and tentative answers in rheumatology. *Ann Rheum Dis.* 2002 Aug;61(8):718–22.
20. Ruiz-Irastorza G, Ruiz-Estevez B, Lazaro E, Ruiz-Arruza I, Duffau P, Martin-Cascon M i sur. Prolonged remission in SLE is possible by using reduced doses of prednisone: An observational study from the Lupus-Cruces and Lupus-Bordeaux inception cohorts. *Autoimmun Rev.* 2019 Sep;18(9):102359.
21. Morand EF, Fernandez-Ruiz R, Blazer A, Niewold TB. Advances in the management of systemic lupus erythematosus. *Br Med J.* 2023 Oct 26;383:e073980.
22. Accapezzato D, Caccavale R, Paroli MP, Gioia C, Nguyen BL, Spadea L i sur. Advances in the Pathogenesis and Treatment of Systemic Lupus Erythematosus. *Int J Mol Sci.* 2023 Mar 31;24(7):6578.
23. Fava A, Petri M. Systemic lupus erythematosus: Diagnosis and clinical management. *J Autoimmun.* 2019 Jan;96:1–13.
24. Petri M. Drug monitoring in systemic lupus erythematosus. *Curr Opin Pharmacol.* 2022 Jun;64:102225.
25. Allison AC. Mechanisms of action of mycophenolate mofetil. *Lupus.* 2005;14 (Suppl 1):s2-8.
26. Anderka MT, Lin AE, Abuelo DN, Mitchell AA, Rasmussen SA. Reviewing the evidence for mycophenolate mofetil as a new teratogen: case report and review of the literature. *Am J Med Genet A.* 2009 Jun;149A(6):1241–8.
27. Looney RJ, Anolik J, Sanz I. A perspective on B-cell-targeting therapy for SLE. *Mod Rheumatol.* 2010 Feb;20(1):1–10.
28. Bui A, Patel P, Sanghavi DK. Anifrolumab. U: StatPearls [Internet]. Treasure Island (FL): StatPearls Publishing; 2024 [pristupljeno 31.7.2024.]. Dostupno na: <http://www.ncbi.nlm.nih.gov/books/NBK555979/>
29. Kirou KA, Dall Era M, Aranow C, Anders HJ. Belimumab or anifrolumab for systemic lupus erythematosus? A risk-benefit assessment. *Front Immunol.* 2022;13:980079.

30. Fanouriakis A, Kostopoulou M, Alunno A, Aringer M, Bajema I, Boletis JN i sur. 2019 update of the EULAR recommendations for the management of systemic lupus erythematosus. *Ann Rheum Dis*. 2019 Jun;78(6):736–45.
31. Dima A, Jurcut C, Arnaud L. Hydroxychloroquine in systemic and autoimmune diseases: Where are we now? *Joint Bone Spine*. 2021 May;88(3):105143.
32. Ugarte A, Danza A, Ruiz-Irastorza G. Glucocorticoids and antimalarials in systemic lupus erythematosus: an update and future directions. *Curr Opin Rheumatol*. 2018 Sep;30(5):482–9.
33. Ponticelli C, Moroni G. Hydroxychloroquine in systemic lupus erythematosus (SLE). *Expert Opin Drug Saf*. 2017 Mar;16(3):411–9.
34. Kaur K, Jain M, Reddy RP, Jain R. Quinolines and structurally related heterocycles as antimalarials. *Eur J Med Chem*. 2010 Aug;45(8):3245–64.
35. Pandey AV, Babbarwal VK, Okoyeh JN, Joshi RM, Puri SK, Singh RL i sur. Hemozoin formation in malaria: a two-step process involving histidine-rich proteins and lipids. *Biochem Biophys Res Commun*. 2003 Sep 5;308(4):736–43.
36. Takeda K, Kaisho T, Akira S. Toll-like receptors. *Annu Rev Immunol*. 2003;21:335–76.
37. Costedoat-Chalumeau N, Isenberg D, Petri M. Comment on the 2019 update of the EULAR recommendations for the management of systemic lupus erythematosus by Fanouriakis et al. *Ann Rheum Dis*. 2020 Aug;79(8):e90.
38. Rainsford KD, Parke AL, Clifford-Rashotte M, Kean WF. Therapy and pharmacological properties of hydroxychloroquine and chloroquine in treatment of systemic lupus erythematosus, rheumatoid arthritis and related diseases. *Inflammopharmacology*. 2015 Oct;23(5):231–69.
39. Tett SE, Cutler DJ, Day RO, Brown KF. Bioavailability of hydroxychloroquine tablets in healthy volunteers. *Br J Clin Pharmacol*. 1989 Jun;27(6):771–9.
40. Fishbain DA, Trescott J, Cutler B, Abdel-Moty E, Rosomoff RS, Rosomoff HL. Do some chronic pain patients with atypical facial pain overvalue and obsess about their pain? *Psychosomatics*. 1993;34(4):355–9.
41. Furst DE. Pharmacokinetics of hydroxychloroquine and chloroquine during treatment of rheumatic diseases. *Lupus*. 1996 Jun;5 Suppl 1:S11-15.
42. Stokkermans TJ, Falkowitz DM, Trichonas G. Chloroquine and Hydroxychloroquine Toxicity. U: StatPearls [Internet]. Treasure Island (FL): StatPearls Publishing; 2024 [pristupljeno 13.6.2024.]. Dostupno na: <http://www.ncbi.nlm.nih.gov/books/NBK537086/>
43. Cutler DJ, MacIntyre AC, Tett SE. Pharmacokinetics and cellular uptake of 4-aminoquinoline antimalarials. *Agents Actions Suppl*. 1988;24:142–57.
44. Costedoat-Chalumeau N, Dunogué B, Leroux G, Morel N, Jallouli M, Le Guern V i sur. A Critical Review of the Effects of Hydroxychloroquine and Chloroquine on the Eye. *Clin Rev Allergy Immunol*. 2015 Dec;49(3):317–26.

45. Jin Z, Wang F, Pan W, Liu L, Wu M, Hu H, et al. Association of antimalarial drugs with decreased overall and cause specific mortality in systemic lupus erythematosus. *Rheumatology (Oxford)*. 2021 Apr 6;60(4):1774–83.
46. Schrezenmeier E, Dörner T. Mechanisms of action of hydroxychloroquine and chloroquine: implications for rheumatology. *Nat Rev Rheumatol*. 2020 Mar;16(3):155–66.
47. Petri M, Elkhalfa M, Li J, Magder LS, Goldman DW. Hydroxychloroquine Blood Levels Predict Hydroxychloroquine Retinopathy. *Arthritis Rheumatol*. 2020 Mar;72(3):448–53.
48. Rynes RI, Bernstein HN. Ophthalmologic safety profile of antimalarial drugs. *Lupus*. 1993 Feb;2 Suppl 1:S17-19.
49. Munster T, Gibbs JP, Shen D, Baethge BA, Botstein GR, Caldwell J i sur. Hydroxychloroquine concentration-response relationships in patients with rheumatoid arthritis. *Arthritis Rheum*. 2002 Jun;46(6):1460–9.
50. Somer M, Kallio J, Pesonen U, Pyykkö K, Huupponen R, Scheinin M. Influence of hydroxychloroquine on the bioavailability of oral metoprolol. *Br J Clin Pharmacol*. 2000 Jun;49(6):549–54.
51. Kormelink TG, Tekstra J, Thurlings RM, Boumans MHJ, Vos K, Tak PP, et al. Decrease in immunoglobulin free light chains in patients with rheumatoid arthritis upon rituximab (anti-CD20) treatment correlates with decrease in disease activity. *Ann Rheum Dis*. 2010 Dec;69(12):2137–44.
52. Abdelbaky MSE, El Mamoun TA, Mabrouk FI, Hassan RM. Frequency and risk factors for hydroxychloroquine retinopathy among patients with systemic lupus erythematosus. *Egypt J Intern Med*. 2021;33(1):18.
53. Namazi MR. The potential negative impact of proton pump inhibitors on the immunopharmacologic effects of chloroquine and hydroxychloroquine. *Lupus*. 2009 Feb;18(2):104–5.
54. Costedoat-Chalumeau N, Amoura Z, Huong DLT, Lechat P, Piette JC. Safety of hydroxychloroquine in pregnant patients with connective tissue diseases. Review of the literature. *Autoimmun Rev*. 2005 Feb;4(2):111–5.
55. Andreoli L, Bertias GK, Agmon-Levin N, Brown S, Cervera R, Costedoat-Chalumeau N i sur. EULAR recommendations for women’s health and the management of family planning, assisted reproduction, pregnancy and menopause in patients with systemic lupus erythematosus and/or antiphospholipid syndrome. *Ann Rheum Dis*. 2017 Mar;76(3):476–85.
56. Teng YKO, Bredewold EOW, Rabelink TJ, Huizinga TWJ, Eikenboom HCJ, Limper M i sur. An evidence-based approach to pre-pregnancy counselling for patients with systemic lupus erythematosus. *Rheumatology (Oxford)*. 2018 Oct 1;57(10):1707–20.
57. Mindell JA. Lysosomal acidification mechanisms. *Annu Rev Physiol*. 2012;74:69–86.

58. Lau CM, Broughton C, Tabor AS, Akira S, Flavell RA, Mamula MJ i sur. RNA-associated autoantigens activate B cells by combined B cell antigen receptor/Toll-like receptor 7 engagement. *J Exp Med*. 2005 Nov 7;202(9):1171–7.
59. Easterbrook M. Is corneal deposition of antimalarial any indication of retinal toxicity? *Can J Ophthalmol*. 1990 Aug;25(5):249–51.
60. Melles RB, Marmor MF. The risk of toxic retinopathy in patients on long-term hydroxychloroquine therapy. *JAMA Ophthalmol*. 2014 Dec;132(12):1453–60.
61. Yam JCS, Kwok AKH. Ocular toxicity of hydroxychloroquine. *Hong Kong Med J*. 2006 Aug;12(4):294–304.
62. Ugarte A, Porta S, Ríos R, Martínez-Zapico A, Ortego-Centeno N, Agesta N i sur. Combined mepacrine-hydroxychloroquine treatment in patients with systemic lupus erythematosus and refractory cutaneous and articular activity. *Lupus*. 2018 Sep;27(10):1718–22.
63. Joyce E, Fabre A, Mahon N. Hydroxychloroquine cardiotoxicity presenting as a rapidly evolving biventricular cardiomyopathy: key diagnostic features and literature review. *Eur Heart J Acute Cardiovasc Care*. 2013 Mar;2(1):77–83.
64. Marquardt K, Albertson TE. Treatment of hydroxychloroquine overdose. *Am J Emerg Med*. 2001 Sep;19(5):420–4.
65. Soria A, Barbaud A, Assier H, Avenel-Audran M, Tétart F, Raison-Peyron N i sur. Cutaneous Adverse Drug Reactions with Antimalarials and Allergological Skin Tests. *Dermatology*. 2015;231(4):353–9.
66. Callaly EL, FitzGerald O, Rogers S. Hydroxychloroquine-associated, photo-induced toxic epidermal necrolysis. *Clin Exp Dermatol*. 2008 Aug;33(5):572–4.
67. Stein M, Bell MJ, Ang LC. Hydroxychloroquine neuromyotoxicity. *J Rheumatol*. 2000 Dec;27(12):2927–31.
68. Good MI, Shader RI. Behavioral toxicity and equivocal suicide associated with chloroquine and its derivatives. *Am J Psychiatry*. 1977 Jul;134(7):798–601.

10.Životopis

Rođena sam 14.4.1999. u Zagrebu. Pohađala sam Osnovnu školu Mladost, a zatim Gimnaziju Tituša Brezovačkog. Medicinski fakultet u Zagrebu upisala sam 2018.godine. Za vrijeme studiranja bila sam aktivni član studentske udruge CroMSIC. Poznavateljica sam engleskog jezika (B2), talijanskog jezika (A2) i njemačkog jezika (A2). Osim ljubavi prema medicini, veliki sam zaljubljenik u sport, trenirala sam plivanje dugi niz godina, što mi je pomoglo razviti disciplinu, upornost i timski duh.