

# Prikaz novih metoda intervencijskog liječenja u Referentnom centru za pedijatrijsku kardiologiju Republike Hrvatske

---

**Dilber, Daniel; Šarić, Dalibor; Bartoniček, Dorotea; Mihalec, Marina; Bakoš, Matija; Anić, Darko; Belina, Dražen; Đurić, Željko; Planinc, Mislav**

*Source / Izvornik:* **Liječnički vjesnik, 2024, 146, 39 - 48**

**Journal article, Published version**

**Rad u časopisu, Objavljena verzija rada (izdavačev PDF)**

<https://doi.org/10.26800/LV-146-1-2-6>

*Permanent link / Trajna poveznica:* <https://um.nsk.hr/um:nbn:hr:105:452612>

*Rights / Prava:* [Attribution-NonCommercial-NoDerivatives 4.0 International/Imenovanje-Nekomercijalno-Bez prerada 4.0 međunarodna](#)

*Download date / Datum preuzimanja:* **2025-01-21**



*Repository / Repozitorij:*

[Dr Med - University of Zagreb School of Medicine Digital Repository](#)





# Prikaz novih metoda intervencijskog liječenja u Referentnom centru za pedijatrijsku kardiologiju Republike Hrvatske

## New interventional methods of treatment in Reference Center for Pediatric Cardiology in Croatia

Daniel Dilber<sup>1</sup> , Dalibor Šarić<sup>1</sup>, Dorotea Bartoniček<sup>1</sup>, Marina Mihalec<sup>1</sup>, Matija Bakoš<sup>1</sup>, Darko Anić<sup>2</sup>, Dražen Belina<sup>2</sup>, Željko Đurić<sup>2</sup>, Mislav Planinc<sup>2</sup>

<sup>1</sup>Zavod za pedijatrijsku kardiologiju, Referentni centar za pedijatrijsku kardiologiju RH, Klinika za pedijatriju Medicinskog fakulteta Sveučilišta u Zagrebu, KBC Zagreb

<sup>2</sup>Odjel za kardijalnu kirurgiju djece, Referentni centar za pedijatrijsku kardiologiju RH, Klinika za kardijalnu kirurgiju Medicinskog fakulteta Sveučilišta u Zagrebu, KBC Zagreb

### Deskriptori

PRIROĐENE SRČANE GREŠKE – kirurgija;  
KARDIOKIRURŠKI ZAHVATI – metode;  
KATETERIZACIJA SRCA;  
KOARKTACIJA AORTE – kirurgija;  
STENOZA PLUĆNE ARTERIJE – kirurgija;  
IMPLANTACIJA VASKULARNE PROTEZE – metode;  
IMPLANTACIJA PROTEZE SRČANOG ZALISKA – metode;  
ZALISTAK PLUĆNE ARTERIJE;  
DISFUNKCIJA DESNE KLIJETKE – kirurgija;  
SINDROM HIPOPLASTIČNOG LIJEVOG SRCA – kirurgija;  
UNIVENTRIKULARNO SRCE; KOLATERALNA CIRKULACIJA;  
STENT; ISHOD LIJEČENJA

### Descriptors

HEART DEFECTS, CONGENITAL – surgery;  
CARDIAC SURGICAL PROCEDURES – methods;  
CARDIAC CATHETERIZATION;  
AORTIC COARCTATION – surgery;  
STENOSIS, PULMONARY ARTERY- kirurgija;  
BLOOD VESSEL PROSTHESIS IMPLANTATION – methods;  
HEART VALVE PROSTHESIS IMPLANTATION- methods;  
PULMONARY VALVE;  
VENTRICULAR DYSFUNCTION, RIGHT – surgery;  
HYPOPLASTIC LEFT HEART SYNDROME – surgery;  
UNIVENTRICULAR HEART; COLLATERAL CIRCULATION;  
STENTS; TREATMENT OUTCOME

**SAŽETAK.** *Clj rada:* prikazati nove metode intervencijskog liječenja u Referentnom centru. *Bolesnici i metode:* Prikazani su slučajevi od 1. srpnja 2018. do 1. srpnja 2022. u kojih je učinjena nova procedura, neovisno o dobi i spolu. U analizu su uključeni svi pacijenti kojima je učinjena nova metoda intervencijskog liječenja s prikazom podležće anatomske/hemodinamske patologije te prikazom nove metode. *Rezultati:* U navedenom periodu uvedeno je pet novih perkutanih metoda, učinjenih u ukupno 34 pacijenta. Učinjeno je trinaest intervencija umetanja stenta u trinaest pacijenata s koarktacijom aorte. Srednja dob pacijenata kojima je učinjen perkutani zahvat umetanja stenta u koarktaciju aorte jest 13,4 godine. U navedenom periodu u šestoro pacijenata stenoza pulmonalne grane liječena je umetanjem stenta. Od toga je troje pacijenata bilo dojenačke dobi, jedno u dobi od šesnaest mjeseci, jedno u dobi od četiri godine te jedna pacijentica u dobi od petnaest godina. U tri bolesnika učinjeno je perkutano umetanje zalistka *Melody* (kravljia jugularna vena integrirana u prekriveni stent), srednje dobi kod zahvata 17,3 godine. Metodom dilatacije stenta, zbog razvoja restenoze, liječili smo deset pacijenata, kod čega sedam dilatacijom prethodno umetnutog stenta u rekoarktaciju aorte, dva pacijenta dilatacijom stenta umetnutog na poziciji restenoze pulmonalnih grana te jednog dilatacijom stenta u stenotičnoj gornjoj šupljoj veni. Peta metoda koje je uvedena jest zatvaranje aortopulmonalnih kolaterala u djece s univentrikulskom cirkulacijom. Učinjena je u dvoje djece, dojenčeta u dobi od četiri mjeseca i pacijentice u dobi od tri i pol godine, a koji boluju od sindroma hipoplastičnoga lijevog srca. Svi su zahvati učinjeni uz povoljan hemodinamski rezultat, bez akutnih uz zahvat vezanih komplikacija. *Zaključak:* Uvođenjem novih metoda stekli smo nova znanja, poboljšali razinu dostupne skrbi u Republici Hrvatskoj (RH) te u konačnici i utjecali na smanjenje slanja složenih bolesnika u inozemstvo te tako reducirali troškove.

**SUMMARY.** *The aim:* To present new methods of interventional treatment in the Reference Center. *Patients and methods:* Cases from July 1, 2018 to July 1, 2022 in which a new procedure was performed, regardless of age and gender, are presented. The analysis included all patients who underwent a new method of interventional treatment with a description of the underlying anatomical/hemodynamic pathology and a description of the new method. *Results:* In the mentioned period, five new percutaneous methods were introduced in a total of 34 patients. Thirteen stent insertion interventions were performed in 13 patients with coarctation of the aorta. The median age of patients who underwent percutaneous stent insertion in coarctation of the aorta was 13.4 years. During the mentioned period, in six patients, stenosis of the pulmonary branch was treated by inserting a stent. Of these, three patients were infants, one at the age of 16 months, one at the age of four years, and one patient at the age of 15 years. Percutaneous insertion of Melody valve (cow's jugular vein integrated into a covered stent) was performed in three patients, whose average age at the procedure was 17.3 years. With the method of stent dilation, due to the development of restenosis, we treated ten patients, seven with dilation of a previously inserted stent in reoarctation of the aorta, two patients with dilation of a stent inserted at the position of restenosis of the pulmonary branches, and one with dilation of a stent in the stenotic superior caval vein. The fifth method that was introduced was the closure of aortopulmonary collaterals in children with univentricular circulation. It was performed in two children, a four-month-old infant and a three-and-a-half-year-old patient, who suffer from hypoplastic left heart syndrome. All procedures were performed with a favorable hemodynamic result, without acute procedure-related complications. *Conclusion:* By introducing new methods, we gained new knowledge, improved the level of available care in the Republic of Croatia, and ultimately reduced the costs of referring complex patients abroad.

### Adresa za dopisivanje:

Izv. prof. dr. sc. Daniel Dilber, dr. med., <https://orcid.org/0000-0002-2370-4794>, Zavod za pedijatrijsku kardiologiju, Klinika za pedijatriju Medicinskog fakulteta Sveučilišta u Zagrebu, KBC Zagreb, Referentni centar za pedijatrijsku kardiologiju RH, Kišpatičeva 12, 10000 Zagreb, e-pošta: [dilber\\_daniel@yahoo.com](mailto:dilber_daniel@yahoo.com)

Primljeno 6. travnja 2023., prihvaćeno 30. kolovoza 2023.

Kateterizacija srca u djece značajno se razlikuje u odnosu na kateterizaciju srca u odraslih. Prvu i osnovnu razliku čine indikacije. U odraslih je to poglavito ishemijska koronarna bolest, dok su u dječjoj populaciji prirođene srčane greške.<sup>1</sup> Posljedično, razlikuju se i tehnike kateterizacije srca te intervencijske metode. Svrha je dijagnostičkih kateterizacija srca u djece pribaviti informacije o pojedinostima srčane greške, fluoroskopskim snimanjem tijekom injekcije kontrasta, odnosno angiografije u pojedinim strukturama, mjerenje tlakova u srčanim šupljinama, plućnom krvotoku, kardinalnim, pulmonalnim venama i ostalim strukturama od interesa te prikupljanje uzoraka krvi za određivanje saturacije kisikom i izračun srčanog izbačaja, sistemske i plućne vaskularne rezistencije.<sup>2</sup>

Zahvaljujući novim dijagnostičkim metodama, osobito napretku u dijagnostici ultrazvukom, povećava se broj intervencijskih, a sve više smanjuje broj dijagnostičkih kateterizacija srca kod djece.<sup>3,4</sup>

Intervencijske metode u pedijatrijskoj populaciji širokog su spektra, od balonske atrioseptostomije po Rashkindu u novorođenčeta ili balonske angioplastike stenotičnih lezija poput aortne ili pulmonalne valvularne stenoze, koarktacije, ili pak zatvaranje atrijskih septalnih defekata umetanjem specijalno dizajniranih okludera, zatvaranje otvorenih arterijskih duktusa, pa sve do danas mogućih metoda liječenja poput umetanja stentova ili perkutanih umjetnih zalistaka kakve prikazujemo u ovom radu.<sup>1,2,3,4</sup>

Razvoj metoda intervencijske kardiologije događa se zahvaljujući tehnološkom razvoju, uz kreiranje sve sofisticiranijega medicinskog pribora za liječenje prirodnih srčanih grešaka, no i zahvaljujući sve većem preživljenju djece s najkompleksnijim prirodnim srčanim greškama. Naime, nastaju rezidualne lezije koje zahtijevaju reoperacije, odnosno u današnje vrijeme nude se mogućnosti reintervencije perkutanom putem koje manje invazivno nude hemodinamski boljitak te mogu zamijeniti kiruršku reintervenciju. Kod toga svoje mjesto sve više imaju metode umetanja stenta u nativnu koarktaciju i reoarktaciju, stenozirane plućne krvne žile, umetanje umjetne valvule na pulmonalnu poziciju perkutanom putem te dilatacija postojećih stentova koje su pacijenti dobili često u neposrednom postoperacijskom periodu za vrijeme novorođenačke ili dojenačke dobi, a koji, zbog rasta pacijenta i zbog razvoja stenoze, trebaju ponovnu intervenciju.<sup>1,2,3,4,5</sup>

Usporedo s razvojem kardijalne kirurgije prirodnih srčanih grešaka u našoj zemlji te postupnim smanjenjem upućivanja bolesnika u inozemstvo, od konca 2018. do danas uveli smo pet novih perkutanih metoda: a) liječenje nativne koarktacije i reoarktacije umetanjem stenta, b) liječenje stenoze pulmonalnih grana umetanjem stenta, c) perkutano umetanje valvule na pulmonalnu poziciju, 4) dilataciju postojećeg stenta (na poziciji koarktacije, stenoze pulmonalnih grana, u

gornjoj šupljoj veni, nativnom izlaznom traktu desne klijetke), 5) zatvaranje aortopulmonalnih kolaterala u djece s univentrikulskim srcem.

Time smo poboljšali razinu dostupne skrbi u RH. Uvođenjem novih metoda doprinijeli smo povećanju znanja na našim područjima te u konačnici i smanjili troškove upućivanja u inozemstvo.

## Cilj

Cilj je ovog rada prikazati nove metode intervencijskog liječenja u Referentnom centru RH uvedene u periodu od srpnja 2018. do srpnja 2022. godine.

## Bolesnici i metode

Prikazani su slučajevi od 1. srpnja 2018. do 1. srpnja 2022. u kojih je učinjena nova procedura, neovisno o dobi i spolu. U analizu su uključeni svi pacijenti kojima je učinjena nova metoda intervencijskog liječenja s prikazom podležeće anatomske/hemodinamske patologije te prikazom nove metode liječenja perkutanom intervencijom.

## Rezultati

U razdoblju od 1. srpnja 2018. do 1. srpnja 2022. u Zavodu za pedijatrijsku kardiologiju Referentnog centra učinjeno je ukupno 736 kateterizacija lijevog i/ili desnog srca u djece, od čega je bilo 240 intervencija (32,6%). U istom periodu uvedeno je pet novih metoda, odnosno učinjeno je 35 novih perkutanih intervencijskih zahvata, izvedenih u 34 pacijenta. U tablici 1 navedeni su podatci o pacijentima koji uključuju dob, dijagnozu, operacije/perkutane postupke koji su prethodili te tip nove učinjene procedure.

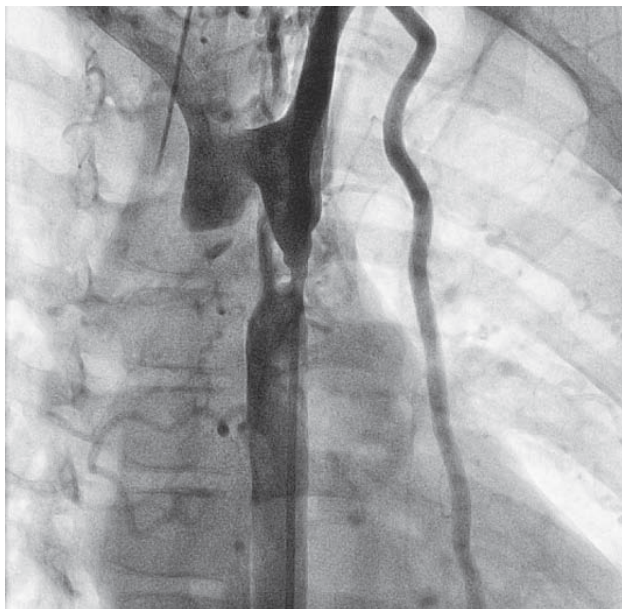
1) Prva metoda koja je uvedena jest metoda liječenja koarktacije aorte odnosno reoarktacije umetanjem stenta. Učinjeno je trinaest intervencija umetanja stenta u trinaest pacijenata (tablica 1). Srednja dob pacijenata je 13,4 godine (6 – 18 god.), od kojih je dvanaest dječaka i jedna djevojčica. Od toga je šest pacijenata do sada liječeno samo intervencijski, dakle, bez kirurškog zahvata. Naime, u dvojice je u prethodnim postupcima učinjena balonska dilatacija koarktacije, jednom u dobi od šest godina te je sada, jedanaest godina poslije, razvio reoarktaciju, a drugom je u dobi od četiri godine učinjena balonska dilatacija te je sada, u dobi od šest godina, razvio kompleksnu reoarktaciju s aneurizmom koja je sada liječena umetanjem stenta. Četiri pacijenta, jednog u dobi od četrnaest, jednog od sedamnaest te dvoje u dobi od osamnaest godina, liječili smo umetanjem stenta u tzv. nativnu koarktaciju, tj. umetanje stenta bila je primarna metoda liječenja.

Sedam pacijenata prethodno je operirano zbog koarktacije, četiri u novorođenačkoj dobi tehnikom resekcije koarktacije s termino-terminalnom anastomozom, a peta pacijentica je prethodno operirana u dojenačkoj

TABLICA 1. PRIKAZ PACIJENATA PREMA DOBI, DIJAGNOZI, TIPU PRETHODNE METODE LIJEČENJA I TIPU NOVE INTERVENCIJSKE METODE  
 TABLE 1. PATIENT SUMMARY ACCORDING TO THE AGE, DIAGNOSES, TYPE OF PREVIOUS PROCEDURE AND A NEW INTERVENTIONAL METHOD

Pacijent (broj) Patient (number)	Dob (godine) Age (year)	Dijagnoza Diagnoses	Tip prethodne procedure Previous procedure	Nova intervencijska metoda New interventional method
1	17	CoAo	Dilatacija CoAo balonom / CoAo dilatation	Stent reCoAo
2	6	CoAo	Dilatacija CoAo balonom uz razvoj aneurizme / CoAo dilatation with aneurysmal formation	Stent reCoAo
3	13	CoAo	Nativna CoAo / native CoAo	Stent reCoAo
4	14	CoAo	Nativna CoAo / native CoAo	Stent reCoAo
5	18	CoAo	Nativna CoAo / native CoAo	Stent reCoAo
6	18	CoAo	Nativna CoAo / native CoAo	Stent reCoAo
7	7	CoAo	Kirurška resekcija i T-T anastomoza / surgical resection and T-T anastomosis	Stent reCoAo
8	17	CoAo	Kirurška resekcija i T-T anastomoza / surgical resection and T-T anastomosis	Stent reCoAo
9	14	CoAo	Kirurška resekcija i T-T anastomoza / surgical resection and T-T anastomosis	Stent reCoAo
10	12	CoAo	Kirurška resekcija i T-T anastomoza / surgical resection and T-T anastomosis	Stent reCoAo
11	18	CoAo	Kirurška resekcija i proširujuća plastika / surgical resection and patch plasty	Stent reCoAo
12	11	HLHS, CoAo	Op po Norwoodu s plastikom luka i dilatacijom rekoarktacije balonom, PCPC, TCPC / Norwood procedure with aortoplasty and balloon dilatation	Stent reCoAo
13	9	TGA, CoAo	Op sec jatene s plastikom luka, dilatacija ReCoAo balonom / Jatene procedure with arch plasty and balloon dilatation	Stent reCoAo
14	0.3	HLHS	Uspostava parcijalnog kavopulmonalnog spoja / Glenn procedure	Stent LPA / Stent in LPA stenosis
15	0.4	HLHS	Uspostava parcijalnog kavopulmonalnog spoja / Glenn procedure	Stent LPA / Stent in LPA stenosis
16	0.7	PA (bez/without) VSDa	Operacije zatvaranja VSD-a i umetanja provodnika između desne klijetke i pl. arterije / VSD patch closure with RV-PA conduit	Stent RPA, LPA
17	4	HLHS	Uspostava totalnog kavopulmonalnog spoja i skidanje istog / TCPC with re-do PCPC anastomosis	Stent LPA / Stent in LPA stenosis
18	1.4	TOF	Kompletna korekcija s plastikom LPA / complete correction with LPA plasty	Stent u stenozu LPA / Stent in LPA stenosis
19	15	TOF	St nakon kirurške zamjene pulmonalnog zalistka / surgical conduit op	Stent u stenozu LPA / Stent in LPA stenosis
20	18	TOF	St nakon kirurške zamjene pulmonalnog zalistka / surgical conduit op	Melody valvula / Melody valve
21	18	TOF	St nakon kirurškog umetanja provodnika između desne klijetke i plućne arterije / surgical conduit op	Melody valvula / Melody valve
22	16	TOF	St nakon kompletne korekcije, stent u nativni izlazni trakt / complete correction with transnular patch	Melody valvula / Melody valve
23	18	CoAo	Stent u nativnu CoAo / stent in native CoAo	Dilatacija stenta/stent dilatation
24	14	CoAo	Stent u rekoarktaciju / stent reCoAo	Dilatacija stenta/stent dilatation
25	1.6	HLHS, CoAo	Op Norwood, stent reCoAo	Dilatacija stenta/stent dilatation
26	2	DILV, TGA; CoAo	Op Norwood, stent reCoAo	Dilatacija stenta/stent dilatation
27	3.7	DILV, TGA; CoAo	Op Norwood, stent reCoAo, dilatacija stenta / stent dilatation	Dilatacija stenta/stent dilatation
28	4.5	TGA, CoAo	Op sec Jatene, stent ReCoAo	Dilatacija stenta/stent dilatation
29	18	CoAo	Stent ReCoAo	Dilatacija stenta/stent dilatation
30	14	HLHS, TCPC	Stent ReCoAo	Dilatacija stenta/stent dilatation
31	3	TAC, st nakon kompletne korekcije/ complete correction	Stent RPA, LPA	Dilatacija stenta u LPA, RPA/ stent dilatation
32	6	TOF, Absent PV, PDA, LPA iz aorte/from aorta	Kompletna korekcija / complete correction, stent LPA	Dilatacija stenta/stent dilatation
33	3.5	HLHS, PCPC	Stent GVC	Dilatacija stenta/stent dilatation
34	0.4	HLHS	PCPC	Mikrouzvojnica u AoPa kolaterale/coil in AoPA collateral
35	3.5	HLHS, PCPC	PCPC	Mikrouzvojnica u AoPa kolaterale/coil in AoPA collateral

CoAo: koarktacija aorte / aortic coarctation; reCoAo: rekoarktacija aorte / aortic recoarctation; HLHS: hipoplastično lijevo srce / hypoplastic left heart syndrome; TGA: transpozicija velikih krvnih žila / transposition of a great arteries; PA bez VSDa: pulmonalna atrezija bez ventrikulskog septalnog defekta / pulmonary atria without ventricular septal defect; TOF: tetralogija Fallot / tetralogy of Fallot; DILV: dvostruki ulaz u lijevu klijetku / double outlet left ventricle; PCPC: parcijalni kavopulmonalni spoj / partial cavopulmonary anastomosis; TCPC: totalni kavopulmonalni spoj / total cavopulmonary anastomosis; PV: pulmolana valvula / pulmonary valve; PDA: perzistentni arterijski duktus / open arterial duct; LPA: lijeva plućna arterija / left pulmonary artery; RPA: desna plućna arterija / right pulmonary artery.

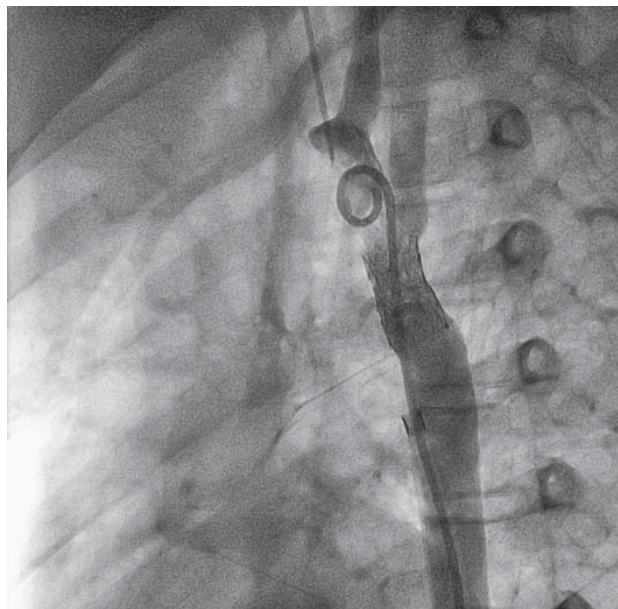


SLIKA 1. TEŠKA REKOARKTACIJA AORTE U SEDMOGODIŠNJEG PACIJENTA

FIGURE 1. SEVERE RECOARCTATION OF THE AORTA IN A SEVEN-YEAR-OLD PATIENT

dobi proširujućom plastikom mjesta koarktacije. Šesti pacijent boluje od sindroma hipoplastičnoga lijevog srca u sklopu kojega je koarktacija prethodno operirana tijekom operacije po Norwoodu s plastikom luka aorte u novorođenačkoj dobi. Sedmi pacijent u toj skupini, rođen s transpozicijom velikih krvnih žila i koarktacijom, razvio je rekoarktaciju nakon plastike koarktacije u novorođenačkoj dobi. Ista je najprije balonski dilatirana, no bez adekvatna učinka. Najmlađi pacijent kod kojega je rekoarktacija nakon kirurškog liječenja zahtijevala liječenje umetanjem stenta bio je u dobi od sedam godina. Kod njega je nastala teška restenoza lumena, gotovo do interupcije (slika 1). Ista je uspješno liječena umetanjem stenta (slika 2).

Zahvati umetanja stenta učinjeni su u općoj anesteziji, po uspostavi arterijskog puta, punkcijom i uvođenjem arterijske uvodnice u femoralnu arteriju standardnom tehnikom po Seldingeru. Najprije se učini aortografija. Izboru stenta prethodi mjerenje dimenzija elektroničkim kaliperom te se prvo izmjeri minimalni promjer aorte, duljina suženog segmenta, promjer luka aorte i promjer silazne aorte distalno od suženja kako je prethodno opisano.<sup>6,7</sup> Prije umetanja stenta, izmjeri se invazivni gradijent prije i poslije suženja. Stent se uvede kroz dugu uvodnicu (Cook Medical, Bloomington, IN, USA), od 8 – 14 Frencha, preko čvrste 0,035" inch žice. Kod toga smo u četiri pacijenta koristili LD MAX™ ev3 IntraStent (Plymouth, MN, USA), u jednog duljine 16 mm, a u troje duljine 26 mm. U jednog pacijenta koristili smo Cook Formula stent (Cook Medical, Bloomington, IN, USA) 10 x 20 mm (Cook), a u preostalim osam koristili smo NuMed



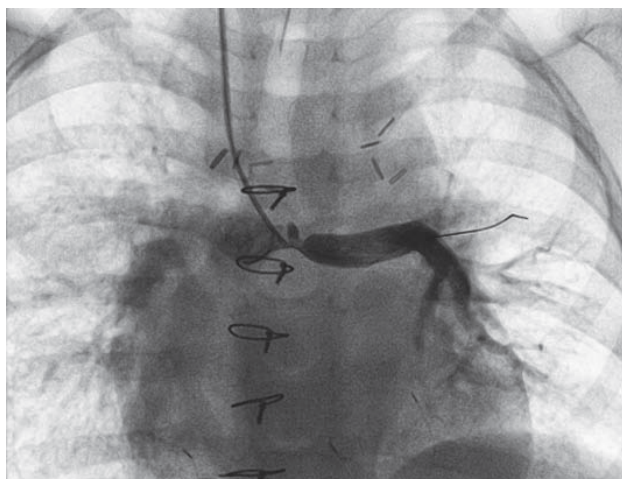
SLIKA 2. OPORAVAK LUMENA I PROTOKA NAKON IMPLANTACIJE STENTA U SEDMOGODIŠNJEG BOLESNIKA S TEŠKOM REKOARKTACIJOM

FIGURE 2. ANGIOGRAPHY OF FLOW AND LUMEN RESUSCITATION AFTER PUTTING A STENT IN SEVERE RECOARCTATION IN A SEVEN-YEAR-OLD PATIENT

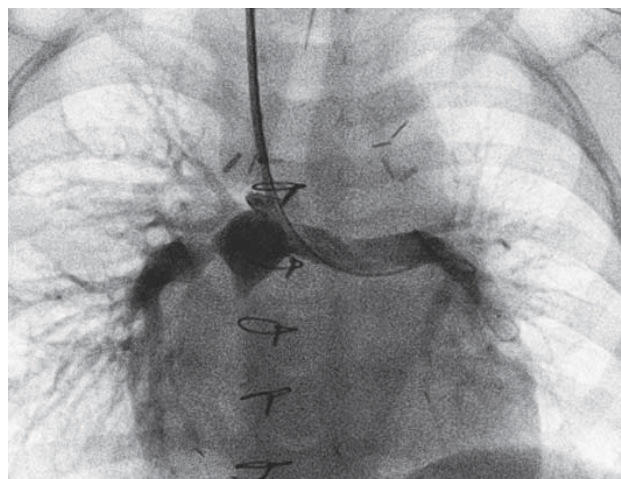
Cp (NuMed, Inc. Best, The Netherlands, Cheatham-Platinum stent) kod čega u jednog nepokriveni CP stent, a u ostalih pokriveni CP stent. Svi su pacijenti primili niskomolekularni heparin 24 sata po zahvatu, rutinsku antibiotsku profilaksu te aspirin (5 mg/kg/dan) kroz šest mjeseci. Po zahvatu je učinjena kontrolna angiografija, kontrolno mjerenje invazivnog tlaka preko mjesta suženja pokazuje redukciju gradijenta tlaka s početnih 29 – 55 mmHg do nalaza odsutnosti gradijenta tlaka u deset pacijenata, dok je u tri pacijenta zaostao gradijent od 8 – 15 mm. Od tri pacijenta s rezidualnim gradijentom, u jednog je postdilatacijom stenta srednjetačnim balonom (Powerflex, Cordis) u istom zahvatu reducirao gradijent do 0 mmHg. U preostala dva pacijenta učinjena je postdilatacija visokotlačnim balonom (Atlas Bard) u drugom elektivnom postupku, tri do šest mjeseci nakon inicijalnog zahvata, u konačnici s rezultatom bez ostatnog gradijenta. Svi su pacijenti otpušteni dva dana nakon zahvata, s povoljnim hemodinamskim i kliničkim učinkom, bez komplikacija, uz Aspirin šest mjeseci nakon zahvata, a u skladu s preporukama.<sup>6,7</sup>

2) Druga metoda uvedena u navedenom periodu jest liječenje stenozе pulmonalnih grana umetanjem stenta.

U navedenom periodu u šestero je pacijenata stenozа grane liječena umetanjem stenta (tablica 1). Od toga je troje pacijenata bilo dojenačke dobi, četvrti pacijent u dobi od šesnaest mjeseci, peti u dobi od četiri godine te šesta pacijentica u dobi od petnaest godina. U paci-



SLIKA 3. ANGIOGRAFSKI PRIKAZ SUŽENJA ISHODIŠNOG DIJELA LIJEVE GRANE PLUĆNE ARTERIJE U ČETVEROGODIŠNJEG PACIJENTA S PARCIJALNIM KAVOPULMONALNIM SPOJEM  
FIGURE 3. ANGIOGRAPHY OF PROXIMAL LEFT PULMONARY ARTERY STENOSIS IN A FOUR-YEAR-OLD PATIENT WITH PARTIAL CAVOPULMONARY CONNECTION



SLIKA 4. PRIKAZ OPORAVKA LUMENA I PROTOKA U ČETVEROGODIŠNJEG PACIJENTA S PARCIJALNIM KAVOPULMONALNIM SPOJEM NAKON UMETANJA STENTA  
FIGURE 4. PROXIMAL LEFT PULMONARY ARTERY STENOSIS AFTER STENT IMPLANTATION IN A FOUR YEAR OLD PATIENT, NOW WITH LUMEN AND FLOW RESUSCITATION

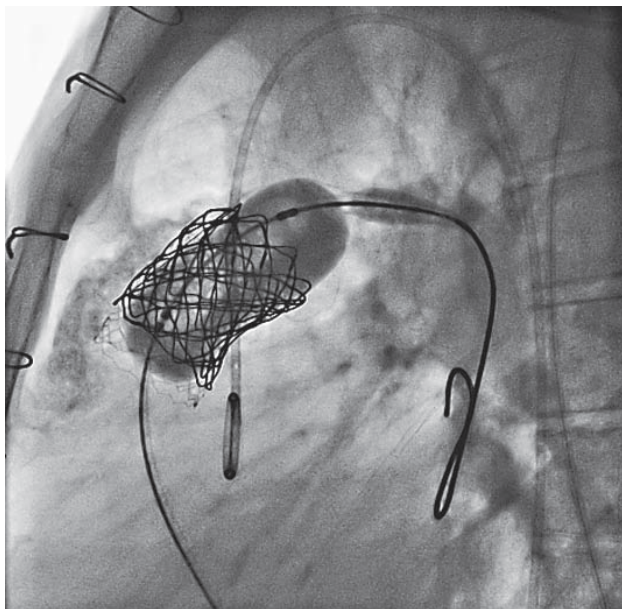
jentice u dobi od petnaest godina, zbog stenozе lijeve grane plućne arterije sa stanjem nakon operacije tetralogije Fallot umetnut je stent duljine 16 mm (*LD MAX™ ev3 IntraStent*) na balonu promjera 16 mm (*BiB, Numed*), kroz uvodnicu od 12 Fr (*Cook Medical, Bloomington, IN*) u femoralnoj veni. U preostalih pet pacijenata oporavak lumena uz poboljšanu perfuziju pluća nakon umetanja stenta postignut je umetanjem na balonu već formiranog stenta, a kakvi se koriste u manje djece, poglavito jer zahtijevaju manje uvodnice.<sup>8,9,10</sup> U istih je korišten *Formula stent* (*Cook Medical, Bloomington, IN*) uveden kroz dugu uvodnicu, 5 – 6 Fr (*Terumo, Tokyo, Japan*), u jugularnoj ili femoralnoj veni. Od navedenih pet pacijenata dvoje su bili dojenčad u dobi od četiri mjeseca s hipoplastičnim lijevim srcem te značajnom stenozom lijeve grane nakon operacije uspostave parcijalnoga kavopulmonalnog spoja, a jedno dojenče bilo je nakon operacije umetanja provodnika između desne klijetke i hipoplastičnih plućnih arterija. Od pet pacijenata liječenih umetanjem stenta u pulmonalne grane, jedna je pacijentica u dobi od četiri godine, koja je razvila tešku stenozu lijeve grane neposredno nakon operacije uspostave totalnog kavopulmonalnog spoja (slika 3), bila na izvantjelesnoj cirkulacijskoj potpore (ECMO) i dugotrajno mehanički ventilirana. Peti pacijent bilo je šesnaestomjesečno dijete sa stanjem nakon operacije tetralogije Fallot uz stenozu lijeve grane plućne arterije. U svih pacijenata kontrolnim invazivnim mjerenjem tlakova postignuta je redukcija gradijenta, angiografski prikazan oporavak lumena žile uz poboljšanje perfuzije pluća (slika 4). Svi zahvati učinjeni su u općoj anesteziji te su protekli bez komplikacija u tijeku samog zahvata. Jedno dijete, sa stanjem nakon kardiokirurške

operacije, uspostave ECMO potpore i višestrukih reanimacija te posljedičnom srčanom insuficijencijom, preminulo je deset dana nakon zahvata u multiorganском zatajenju.

3) Treća metoda uvedena u navedenom periodu jest umetanje stentiranog zalistka kravlje jugularne vene na pulmonalnu poziciju.

Tehnika je opisana prethodno u literaturi.<sup>11,12,13</sup> Zahvat se izvodi u općoj anesteziji ili dubokoj sedaciji. Nakon punkcije i postavljanja uvodnice u femoralnu arteriju i femoralnu venu, slijedi kompletna hemodinamska ocjena stanja s angiografijom kod čega se uobičajeno radi desna ventrikulografija i pulmografija. Potom, slijedi koronarografija u tijeku koje je napuhnut balon u izlaznom traktu desne klijetke, do promjera koji trebamo za umetanje valvule *Melody* (*Melody, Medtronic, Inc., Minneapolis, MN, USA*), obično do promjera 25 mm, a kako je opisao Sridharan i suradnici.<sup>13</sup> To se radi kako bi se prepoznala eventualna ugroza od kompresije koronarne arterije tijekom implantacije valvule i dilatacije visokotlačnim balonima. Potom se obično postavi stent u izlazni trakt desne klijetke, ako je potrebno dilatira se visokotlačnim balonima, najmanje do promjera 18 mm. Kravlja jugularna vena integrirana u prekriveni stent (*Melody, Medtronic, Inc., Minneapolis, MN, USA*) uvede se i pozicionira u tako pripremljenu zonu polijeganja. Nakon procedure, slijedi hemodinamska ocjena novonastalog stanja za ocjenu rezidualnog gradijenta (stenoze) te pulmografija za isključenje pulmonalne insuficijencije. Intervenciju je potrebno izvesti uz informiranost kardiokirurškog tima spremnog za proceduru u slučaju potrebe.<sup>11,12</sup>

U tri bolesnika liječena tom metodom učinjeno je umetanje zalistka *Melody* (tablica 1). Srednja dob kod



SLIKA 5. PRIKAZ IMPLANTACIJE VALVULE MELODY U PRETHODNO IMPLANTIRAN STENT U SUŽENOM IZLAZNOM TRAKTU DESNE KLIJETKE

FIGURE 5. IMPLANTATION OF MELODY VALVE IN PREVIOUSLY STENTED STENOTIC RIGHT VENTRICULAR OUTFLOW TRACT

zahvata bila je 17,3 godine (16 – 18 god.). Dva su pacijenta bila sa stanjem nakon kirurške korekcije tetralogije Fallot, inicijalno kompletno korigirani u dojenačkoj dobi. U jednog je, u dobi od dvanaest godina, kirurški postavljena biološka pulmonalna valvula te je sada, zbog masivne pulmonalne insuficijencije i volumnog opterećenja desne klijetke, bio indiciran novi zahvat. U drugog je nakon inicijalne korekcije tetralogije Fallot, devet godina poslije, kirurški umetnut provodnik između desne klijetke i plućne arterije, na razini kojega je zbog razvoja restenoze provodnika i sistemskog tlaka u desnoj klijetki bio indiciran zahvat implantacije valvule *Melody* koji smo i učinili (slika 5). Treći pacijent kojemu je umetnuta valvula *Melody* perkutanim putem bila je pacijentica u dobi od šesnaest godina sa stanjem nakon kompletne korekcije tetralogije Fallot u dojenačkoj dobi, metodom zatvaranja ventrikularnoga septalnog defekta i transanularnom zakrpom koja je razvila masivnu pulmonalnu insuficijenciju. Bolesnici smo u nativni izlazni trakt u prvoj proceduri perkutano umetnuli stent duljine 26 mm (*LD MAX<sup>TM</sup> ev3 IntraStent*) za formiranje zone polijeganja valvule *Melody*, koja je potom implantirana, a u drugom aktu šest mjeseci poslije.

Sva tri zahvata učinjena su u općoj anesteziji i protekli su bez komplikacija. Pacijenti su otpušteni drugi dan po zahvatu, uz kontrolno mjerenje hemodinamskih parametara te rezidualni gradijent preko valvule *Melody* manji od 15 mmHg, te bez rezidualne pulmonalne insuficijencije, a uz preporuku za uzimanje *Aspi-*

*rina* šest mjeseci po zahvatu te profilaksu infektivnog endokarditisa.

4) Četvrta uvedena metoda jest dilatacija prethodno umetnutih stentova u pulmonalne grane, koarktaciju ili rekoarktaciju aorte, stenoziranu gornju šuplju venu.

Navedeno je bilo potrebno učiniti zbog razvoja restenoze, kakva se opisuje vezano za rast pacijenta, odnosno zbog intimalne proliferacije ili kompresije okolnim strukturama.<sup>14</sup>

Tom metodom liječili smo deset pacijenata (tablica 1), od kojih sedam dilatacijom prethodno umetnutog stenta u rekoarktaciju aorte, dva pacijenta dilatacijom stenta umetnutog na poziciji restenoze pulmonalnih grana te jednog dilatacijom stenta u stenotičnoj gornjoj šupljoj veni. Kod dva pacijenta sa stanjem nakon inicijalne implantacije stenta u koarktaciju bila je riječ o elektivnoj postdilataciji prethodno implantirana stenta, šest mjeseci poslije učinjena je postdilatacija visokotlačnim balonom (*Atlas<sup>TM</sup>, Gold PTA Dilatation catheter*, BD, USA), uz potpunu redukciju gradijenta.

U dva pacijenta, jednog u dobi od devetnaest mjeseci, a jednog u dobi od dvije godine, s univentrikulskim srcem koji su dobili *Formula stent* u koarktaciju još u novorođenačkoj dobi, učinjena je dilatacija tih stentova. Naime, oba su dobili stent nakon kardiogenog urušaja, a za vrijeme ranoga postoperacijskog perioda nakon prve operacije u tijeku liječenja hipoplastičnoga lijevog srca. Sada je učinjena dilatacija srednjetačnim balonom (*POWERFLEX<sup>®</sup> Pro PTA Dilatation Catheter*, Cordis, USA) uz oporavak lumena i redukciju inicijalnoga invazivnog gradijenta s 22 – 25 mmHg na 0 – 9 mmHg. Kod toga je u drugog pacijenta godinu dana poslije zbog porasta gradijenta i restenoze bilo potrebno zahvat ponoviti većim balonom uz konačno punu redukciju gradijenta, čime je u njega ostvaren kriterij za operaciju uspostave totalnoga kavopulmonalnog spoja.

Peti je pacijent u dobi od četiri i pol godine, nakon operacije kompleksne transpozicije velikih krvnih žila sa rekonstrukcijom aortalnog luka, zbog rekoarktacije najprije liječen implantacijom *Formula stenta*. Došlo je do razvoja restenoze unutar stenta uz porast invazivnog gradijenta iznad 20 mmHg. Sada je dilatiran stent srednjetačnim balonom, čime smo postigli punu redukciju gradijenta. U dva pacijenta, u dobi od osamnaest i četrnaest godina, šest i četiri godine nakon inicijalne implantacije stenta, zbog razvoja restenoze, sada je uspješno učinjena dilatacija stenta, uz punu redukciju gradijenta. Dilatacije stentova učinjene su u analgesedaciji, kroz uvodnice postavljene u femoralnu arteriju, ovisno o veličini balona, promjera 5 – 7 Fr. Kod toga je u četiri bolesnika, onih u dobi od četrnaest i osamnaest godina, dilatacija stenta učinjena uz kontroliranu brzu stimulaciju perkutanom kateterom u desnoj klijetci, za stabilizaciju balona unutar stenta za vrijeme dilatacije.

U svih pacijenata najprije je učinjena angiografija za prikaz stenotične lezije, potom hemodinamska studija te invazivno mjerenje gradijenta tlaka prije i poslije lezije kako je ranije opisano.<sup>7,8,9,12,14</sup> Svi zahvati protekli su bez komplikacija, a pacijenti sutradan otpušteni na kućnu njegu.

U dva pacijenta, jednog u dobi od tri godine i jednog u dobi od šest godina, stenoza je pulmonalnih grana kakva je pratila opstruktivne lezije desne klijetke najprije tretirana kirurški, potom intervencijski, umetanjem stenta u grane (tablica 1). Dvije, odnosno četiri godine nakon umetanja stenta, zbog razvoja restenoze, sada je učinjena dilatacija stentova srednjetačnim balonom, u analogosedaciji, uz redukciju gradijenta, oporavak lumena i angiografski prikaz oporavljene perfuzije pluća nakon dilatacije. Otpušteni su na kućnu njegu dan nakon zahvata.

U jedne pacijentice, u dobi od tri i pol godine, s parcijalnim kavopulmonalnim spojem i stentom u gornjoj šupljom veni primarno implantiranim zbog stenozе, tri godine nakon zahvata zbog angiografskog i hemodinamskog nalaza restenoze uspješno je učinjena dilatacija stenta srednjetačnim balonom (*POWER-FLEX® Pro PTA Dilatation Catheter, Cordis, USA*).

5) Peta metoda koje je uvedena jest zatvaranje aortopulmonalnih kolaterala u djece s univentrikulskom cirkulacijom.

Učinjena je u dvoje djece, dojenčeta u dobi od četiri mjeseca i pacijentice u dobi od tri i pol godine, a koji boluju od sindroma hipoplastičnoga lijevog srca (tablica 1). Zahvat je učinjen kroz postavljenu 4 Fr uvodnicu u femoralnoj arteriji, korištenjem mikrouzvojnice (*Nester Embolization Coil – Cook Medical* i/ili *AZUR™ CX peripheral Coil System*), kako je opisano prethodno u literaturi.<sup>15</sup> Prisutnost aortopulmonalnih kolaterala određena je selektivnom angiografijom brahiocefalične, potključne i unutarnje torakalne arterije. Njihov učinak ocijenjen je hemodinamskim mjerenjima, a potom je slijedila aortografija i pulmografija uz osobitu pozornost na okolnost izostanka anterogradne perfuzije (fenomen ispiranja). Promjer svake kolateralne žile izmjeren je elektroničkim kaliperom. Nakon zahvata učinjena je kontrolna selektivna angiografija, a sve kako je opisano u literaturi.<sup>15,16</sup>

Oba su zahvata protekla u općoj anesteziji zbog općeg stanja djece te bez komplikacija.

## Rasprava

Metoda izbora liječenja koarktacije ovisi o nizu čimbenika. Naprije ovisi o dobi i veličini pacijenta, potom o lokaciji i morfologiji suženja aorte, te o činjenici je li riječ o nativnoj leziji ili rekoarktaciji (nakon perkutanog ili kirurškog liječenja). Pažljivim proučavanjem literature i suvremenih spoznaja, zaključno, do dobi od godinu dana u slučaju nativne koarktacije kirurške

metode izbor su liječenja, a balonska angioplastika (perkutanu metodu dilatacije sužena mjesta balonom) metoda je izbora u liječenju rekoarktacije u toj dobi.<sup>17,18,19,20,21</sup>

Od prve godine života pa do 30 – 35 kg (9 – 11 godina) balonska angioplastika metoda je izbora liječenja rekoarktacija, dok su kod nativne koarktacije izvješća i stavovi različiti.<sup>17,18,19,20,21</sup>

U starije djece, tjelesne mase od 35 kg, koji su još u rastu, za liječenje nativne koarktacije i rekoarktacije u povoljnim anatomske varijantama metodom izbora danas se sve više smatra liječenje umetanjem stenta, a koji nadopunom smjernica AHA (engl. *American Heart Association*) može biti redilatiran tijekom rasta do dimenzija (promjera) descedentne aorte u odrasle osobe.<sup>17,18,19,20,21</sup>

U adolescenata te odraslih pacijenata metoda izbora liječenja nativne i rekoarktacije jest umetanje stenta.<sup>2</sup> No, zaključno, jedinstvena algoritma nema, nema jedinstvene metode koja odgovara svima te svaki pacijent treba individualiziranu odluku.<sup>6,7,17,18,19,20,21,22</sup>

Perkutano liječenje koarktacije aorte metodom umetanja stenta nastalo je 90-ih godina prošloga stoljeća, s idejom smanjenja incidencije rezidualne stenozе ili restenoze nakon dilatacije balonom, zahvaljujući radijalnoj sili kojom stent širi te potom kao potporan ojačava stijenku sužene krvne žile te smanjuje mogućnost stvaranja ozljede intime i medije kakvu nosi sa sobom rizik balonske angioplastike.<sup>6,17</sup>

Naime, iako je balonska angioplastika nativne koarktacije u dojenčeta gotovo uvijek terapijska u smislu redukcije gradijenta i povećanja promjera suženja mjesta, postotak rekoarktacije u nekim izvješćima doseže i 50%. U dobi iznad godine dana postotak reintervencija nakon balonske angioplastike prema izvješćima jest 3 – 22%. Nakon dugogodišnjeg praćenja, u čak 35% nađe se razvoj kasnih aneurizmi.<sup>6,17,18</sup>

S druge strane, Sandoval i suradnici u novijem radu objavljenom 2020. u časopisu *Circulation* nalaze kako je metoda balonske angioplastike u populaciji od 3 – 12 mjeseci u 81% bolesnika bila jedina potrebna metoda liječenja, u periodu praćenja od deset godina, čime ipak nalaze vrijedno mjesto te metode u ovoj skupini bolesnika.<sup>19</sup> Usporedna izvješća o rezultatima kirurškog liječenja ove dobne skupine bolesnika navode postotke reintervencija u rasponu od 2% do 17%, uz nešto viši postotak rekoarktacija kada je operacija učinjena u prva tri mjeseca i ovisno o dodatnim rizičnim čimbenicima poput tjelesne mase, stupnja hipoplazije luka, dodatnih malformacija, upotrebe prostaglandina, prenatalne dijagnoze i ostalih.<sup>20</sup>

Bostonska kardiokirurška skupina našla je u skupini bolesnika s izoliranom koarktacijom operiranih pretežno u novorođenačkoj dobi odsutnost potrebe za reintervencijom tijekom desetogodišnjeg praćenja u 93% pacijenata.<sup>21</sup>



U skupini bolesnika u dobi od tri do deset godina Cowley i suradnici, u svom radu gdje su pacijenti s nativnom koarktacijom aorte randomiziranom tehnikom bili liječeni balonskom angioplastikom ili kiruškom metodom, našli su zadovoljavajući učinak akutne redukcije gradijenta i povećanja promjera suženja u obje metode, uz postotak restenoza 30% nakon balonske angioplastike te 13% nakon kirurgije. Kod toga su našli i visok postotak razvoja komplikacija ozljede zida aorte u smislu formiranja aneurizmi aorte, u ranom i kasnom periodu praćenja, od čak 35% kod balonske angioplastike. Slična izvješća o učestalosti restenoza i razvoju komplikacija nalazimo i u ostalim studijama.<sup>6,7,17,18</sup>

U ovoj skupini metoda liječenja koarktacije umetanjem stenta pokazuje superiornost u akutnoj redukciji gradijenta u odnosu na balonsku angioplastiku, sličan boljitak kakav nosi kirurška metoda liječenja, a s druge strane nosi manji rizik od ozljede zida aorte u odnosu na balonsku dilataciju.<sup>6,7,8</sup>

U velikoj multicentričnoj studiji koja je uspoređivala pacijente liječene balonskom dilatacijom, stentovima ili kirurški, izvedenoj od strane tima intervencijskih kongenitalnih kardiologa, u skupini od 350 pacijenata tjelesne mase preko 10 kg nađeno je kako metoda umetanjem stenta ima nižu stopu akutnih komplikacija u odnosu na balonsku angioplastiku i kirurške metode. Stentovi i kirurgija nudili su bolju redukciju gradijenta i resuscitaciju lumena u odnosu na balonsku angioplastiku. Nađen je značajno viši rizik nastanka ozljeda aortalnog zida u pacijenata liječenih angioplastikom.

U istoj studiji nađen je visok postotak reintervencija nakon primarnog umetanja stenta (16,1%), jednim dijelom zato što je to planirano. Naime, kod liječenja težih nativnih stenoza, stent se najprije postavi te se potom, ako je indicirano, dilatira tri do šest mjeseci poslije kako bi se smanjio rizik ozljede aortalnog zida. Drugi dio reintervencija uvjetovan je restenozom, a zbog rasta pacijenta ili razvoja neointimalne proliferacije.<sup>23</sup>

Iako umetanje stentova reducira postotak nastanka komplikacija u smislu ozljede aortalnog zida, studije su pokazale da taj rizik nije nestao.<sup>23</sup> Ostale komplikacije mogu se svesti na tehničke, tj. vezane za proceduru, poput migracija stenta, puknuća stenta, puknuća balona kojim pozicioniramo stent, opstrukcije ogranka luka aorte nastale pokrivanjem izlazišta žila umetnutim stentom te komplikacije vezane za periferne krvne žile koje su ugrozi zbog relativno velikog promjera uvodnica potrebnih za uvođenje stenta. U velikoj multicentričnoj studiji postotak svih komplikacija nakon umetanja stenta bio je 2,3%, odnosno manji u usporedbi s akutnim rizikom kod balonske angioplastike ili kirurgije.<sup>23</sup>

Liječenje koarktacije aorte u skupni bolesnika ispod 30 kg, a osobito ispod 10 kg, pažljivim iščitavanjem

literature, zaključno, indicirano je u liječenju nastale aneurizmske promjene nakon primarne procedure, u liječenju koarktacije na dugom segmentu, rekurentnih koarktacija s lošim odgovorom na angioplastiku te u tijeku liječenja kada bi rizik reoperacije (poput operacije koarktacije neposredno nakon operacije po Norwoodu ili operacije kompleksne transpozicije velikih krvnih žila) bio prevelik.<sup>6–8,23–27</sup>

U ovom radu prikazali smo naših prvih trinaest pacijenata u kojih smo koarktaciju, odnosno rekoarktaciju liječili implantacijom stenta.

Od trinaest pacijenata, u njih deset mogli smo planirati implantaciju stenta do dobi kada su postigli dobar dio svog rasta te su to redom bili pacijenti stariji od dvanaest godina, odnosno tjelesne mase preko 50 kg. U tri smo pacijenta, jednog sa aneurizmom nakon dilatacije nativne koarktacije koji je bio u dobi od šest godina, drugog u dobi od sedam godina s teškom rekoarktacijom gotovo do interupcije i trećeg s univentrikulskim srcem u dobi od sedam godina, morali intervenirati ranije, prije završena rasta, i tu se u perspektivi može očekivati potreba reintervencije u smislu dilatacije stenta u tijeku rasta.

Nismo imali slučajeva akutnih komplikacija niti su detektirane kasne komplikacije. U svih pacijenata postigli smo punu redukciju gradijenta do ostatnih stenoza manjih od 10 mmHg uz oporavak lumena veći od 0,8/1 u smislu odnosa promjera lezije i promjera descendentne aorte na razini dijafragme.

Ovdje smo prikazali i tri pacijenta kojima smo dilatirali stent u koarktaciji koji su dobili kao novorođenčad odnosno dojenčad. Prva dva pacijenta dobila su stent nakon operacije po Norwoodu u novorođenačkoj dobi, a treći je stent dobio u dojenačkoj dobi, nakon operacije kompleksne transpozicije s koarktacijom. Riječ je o Formula stentovima, koji se daju dilatirati na lumen dvostruki od inicijalnog, s 8 na 16 mm, međutim, s rastom će zahtijevati i nove metode planiranog pucanja stenta u tijeku dilatacije balona, a nakon što je prethodno u stent umetnut drugi stent, koji svojim karakteristikama može podnijeti dilataciju na promjer dostatan za odraslu osobu (u odraslih muškaraca >22 mm, odnosno u žena >20 mm).<sup>7,8</sup>

Prikazanom implantacijom stenta u pulmonalne grane dobili smo oporavak lumena u dvoje djece dojenačke dobi. U njih se očekuje da će zbog rasta trebati ponovnu dilataciju. Djeca sa stentom u plućnim granama u tijeku liječenja univentrikulskog srca mogu biti podvrgnuta kirurškom vađenju stenta u tijeku operacije uspostave totalnoga kavopulmonalnog spoja.

Zatvaranje aortopulmonalnih kolaterala perkutanim umetanjem uzvojnice u djece s univentrikulskim srcem, kakvo smo prikazali u dva pacijenta, načelno je indicirano zbog volumnog opterećenja srca, zbog porasta pulmonalne vaskularne rezistencije, zbog kom-

petitivnog protoka s protokom nativnim plućnim granama te zbog utjecaja na povećanje centralnoga venskog tlaka. Zatvaranje je moguće ako su kolaterale tehnički dostupne perkutanoj intervenciji ili pak kirurškom podvezivanju za vrijeme operacijskog formiranja parcijalnoga ili totalnoga kavopulmonalnog spoja. Najčešće nastaju u međuperiodu između operacija upostave parcijalnoga i totalnoga kavopulmonalnog spoja, a nalaze se i u 13% pacijenata prije parcijalnoga kavopulmonalnog spoja. Unutar skupine pacijenata s univentrikulskim srcem najčešće se javljaju u pacijenata s hipoplastičnim lijevim srcem, u onih s nižim Nakata indeksom i u dublje hipoksičnih pacijenata. Povezane su s duljim boravkom u jedinici intenzivnog liječenja nakon uspostave parcijalnog i totalnog kavopulmonalnog spoja, s produljenom potrebom za drenažom pleuralnih izljeva, s češćom potrebom za reintervencijom nakon totalnoga kavopulmonalnog spoja i s povećanom smrtnosti. Većina centara sklona je zatvoriti značajne aortopulmonalne kolaterale ako su dostupne zatvaranju, a izvješća su oprečna o okolnosti poboljšanja postoperacijskog ishoda.<sup>28–30</sup>

Konačno, u ovom radu prikazali smo i naša prva iskustva s implantacijom zalistka *Melody* na pulmonalnu poziciju u pacijenata s višekratno operiranim lezijama desne klijetke. U tu široku skupinu bolesnika spadaju bolesnici kojima pati desna klijetka, bilo zbog stenoze, bilo zbog insuficijencije. Većina njih je najčešće operirana u dojenačkoj dobi poput pacijenata s tetralogijom Fallot ili nekom drugom složenom srčanom greškom (zajednički arterijski trunkus, teška aortna stenoza ili insuficijencija operirana po Rossu, kompleksne transpozicije velikih krvnih žila s procedurom Rastelli), pri čemu je u tijeku primarne operacije postavljen provodnik u izlazni trakt desne klijetke, koji sada zbog razvoja stenoze, što zbog rasta, što zbog imunološki uvjetovanih reakcija, treba zamijeniti. Valvula *Melody* indicirana je i kod pacijenata koji nisu prethodno operirani, tj. onih koji imaju tzv. nativni izlazni trakt. Kod svega su navedenog obje metode liječenja, i kirurška i intervencijska komplementarne, a perkutana metoda je metoda izbora samo u selekcioniranih bolesnika.<sup>11,12,31–35</sup> Perkutana metoda je inicijalno, od Bonhoeffera 2000. godine, predstavljena kao nova metoda kojoj je cilj umetanjem kravlje jugularne vene integrirane u prekriveni stent (*Melody*, *Medtronic, Inc.*, Minneapolis, MN, USA) unutar postojećega biološkog provodnika između desne klijetke i plućne arterije produljiti vijek trajanja dotadašnjih bioloških provodnika između desne klijetke i plućne arterije.<sup>11</sup> Danas je prihvaćena kao metoda izbora kojoj najčešće prethodi (u 95% slučajeva) umetanje jednog ili više stentova unutar postojećega stenotičnog/insuficijentnog izlaznog trakta desne klijetke, potom njihova dilatacija do dimenzija pogodnih za umetanje valvule *Melody* (18 – 25 mm).<sup>11,12,34</sup> Indikacije za reintervenciju na razini desne klijetke opisane su u literaturi, jednako

kao i prikazi povoljnoga hemodinamskog učinka u smislu redukcije vršnoga sistoličkog gradijenta preko stenotičnoga izlaznog trakta desne klijetke, oporavka endijastoličkog volumena povećane desne klijetke, oporavka njezine sistoličke funkcije i signifikantne redukcije razine pulmonalne insuficijencije.<sup>12,34–36</sup> U ispravno odabranih kandidata za taj vid liječenja nosi sa sobom manje rizike od kardiokirurške reoperacije. Kod iste ipak postoje rizici od kompresije koronarnih arterija koja može rezultirati smrtnim ishodom, rizici rupture konduita, rizici frakture stenta te rizik od infektivnog endokarditisa, za koji novije studije navode manji rizik ako je ostatni gradijent niži od 15 mmHg i ako je implantaciji valvule *Melody* prethodilo prestentiranje.<sup>12,34,35</sup>

U naša tri bolesnika imali smo redukciju sistoličkog gradijenta ispod 15 mmHg. Nismo imali ostatne insuficijencije niti do sada registriranih komplikacija.

## Zaključak

Uvođenjem novih metoda postigli smo poboljšanje hemodinamskih parametara u naših bolesnika, stekli smo nova znanja koja smo implementirali u praksu, podigli smo dostupnu razinu skrbi naših bolesnika u RH, utjecali na smanjenje slanja složenih bolesnika u inozemstvo te tako reducirali troškove.

## Zahvala

Zahvaljujemo prof. dr. sc. Andreasu Eickenu, pedijatrijskom kardiologu iz Njemačkoga kardiološkog centra u Münchenu (njem. *Deutsches Herzzentrum München*), koji je svojim bogatim znanjem i iskustvom te iznimnim osobnim zalaganjem i prijateljstvom doprinio plodnosnoj suradnji između naših ustanova te pružio stručnu, znanstvenu i prijateljsku podršku tijekom procesa uvođenja novih metoda.

## INFORMACIJE O SUKOBU INTERESA

Autori nisu deklarirali sukob interesa relevantan za ovaj rad.

## INFORMACIJA O FINANCIRANJU

Za ovaj članak nisu primljena financijska sredstva.

## DOPRINOS AUTORA

KONCEPCIJA ILI NACRT RADA: DD

PRIKUPLJANJE, ANALIZA I INTERPRETACIJA PODATAKA: DD

PISANJE PRVE VERZIJE RADA: DD

KRITIČKA REVIZIJA: DD, DŠ, DB, MM, MB, DA, DB, ŽĐ, MP

## LITERATURA

1. Moustafa GA, Kolokythas A, Charitakis K, Avgerinos DV. Diagnostic Cardiac Catheterization in the Pediatric Population. *Curr Cardiol Rev.* 2016;12:155–62.

2. Feltes TF, Bacha E, Robert H, Beekman JP, Cheatham J, Feinstein A i sur. American Heart Association Congenital Cardiac Defects Committee of the Council on Cardiovascular Disease in the Young. Council on Clinical Cardiology. Council on Cardiovascular Radiology and Intervention. American Heart Association Indications for cardiac catheterization and intervention in pediatric cardiac disease: a scientific statement from the American Heart Association. *Circulation*. 2011;123:2607–52.
3. Kogure T, Qureshi SA. The Future of Paediatric Heart Interventions: Where Will We Be in 2030? *Curr Cardiol Reports*. 2020;22:158.
4. Malčić I, Kniewald H, Šarić D, Gjergja Z, Dasović-Buljević A, Anić D i sur. Razvoj interventne dijagnostike u Referentnom centru za pedijatrijsku kardiologiju RH – retrospektivna studija 1996–2009. *Liječ Vjesn*. 2011;133(7–8):241–9.
5. Mandalenakis Z. Survival in Children With Congenital Heart Disease: Have We Reached a Peak at 97%? *J Am Heart Assoc*. 2020;9:1–9.
6. Golden AB, Hellenbrand WE. Coarctation of the aorta: Stenting in children and adults. *Catheter Cardiovascular Interv*. 2007;289–99.
7. Gendra K, Ewert P, Tanase D, Georgiev S, Genz T, Bambul JH i sur. Balloon-expandable stents for recoarctation of the aorta in small children. Two centre experience. *Int J Cardiol*. 2018;15:34–9.
8. Quandt D, Ramchandani B, Bhole V, Penford G, Mehta C, Dhillon R i sur. Initial experience with the cook formula balloon expandable stent in congenital heart disease. *Catheter Cardiovasc Interv*. 2015;85(2):259–66.
9. Ooi YK, Sung In K, Gillespie SE, Kim DW, Vincent RN, Petit CJ. Premounted stents for branch pulmonary artery stenosis in children: A short term solution. *Catheter Cardiovascular Interv*. 2018;92:1315–22.
10. Cunningham JW, McElhinney DB, Gauvreau K, Bergersen L, Lacro RW, Audrey C i sur. Outcomes after primary transcatheter therapy in infants and young children with severe bilateral peripheral pulmonary artery stenosis. *Circ Cardiovasc Interv*. 2013;6:460–7.
11. Bonhoeffer P, Boudjemline Y, Saliba Z, Merckx J, Aggoun Y, Bonnet D i sur. Percutaneous replacement of pulmonary valve in a right-ventricle to pulmonary-artery prosthetic conduit with valve dysfunction. *Lancet*. 2000;356:1403–5.
12. Eicken A, Hess J. Percutaneous pulmonary valve implantation: the Munich experience. *Interv Cardiol*. 2012;4:193–201.
13. Sridharan S, Coats L, Khambadkone S, Taylor AM, Bonhoeffer P. Images in cardiovascular medicine. Transcatheter right ventricular outflow tract intervention: the risk to the coronary circulation. *Circulation*. 2006;113:934–5.
14. Schneider MBE, Zartner P, Duveneck K, Lange PE. Various reasons for repeat dilatation of stented pulmonary arteries in paediatric patients. *Heart*. 2002;88:505–9.
15. Schmiel M, Kido T, Georgiev S, Burri M, Heinisch PP, Vodiskar J i sur. Aortopulmonary collaterals in single ventricle: incidence, associated factors and clinical significance. *Interact CardioVasc Thorac Surg*. 2022;35(2):ivac190.2022.
16. Friedman JK, Bridges ND, Mayer JE Jr, Lock JE. Prevalence and risk factors for aortopulmonary collateral vessels after Fontan and bidirectional Glenn procedures. *J Am Coll Cardiol*. 1993;22:207–15.
17. Armstrong AK. Don't Throw the Infant Out With the Bathwater. *Circ Cardiovasc Interv*. 2020;13(11):e010139.
18. Malčić I, Kniewald H, Jelić A, Šarić D, Bartoniček D, Dilber D i sur. Koarktacija aorte u djece u 10-godišnjoj kliničkoj epidemiološkoj studiji: dijagnostičko i terapijsko razmatranje. *Liječ Vjesn*. 2015;137:9–17.
19. Cowley CG, Orsmund GS, Feola P, McQuillan L, Shaddy RE. Long-term, randomized comparison of balloon angioplasty and surgery for native coarctation of the aorta in the childhood. *Circulation*. 2005;111:3453–56.
20. Sandoval JP, Kang SK, Lee KJ, Benson L, Asoh K, Rajiv R i sur. Balloon angioplasty for native aortic coarctation in 3- to 12-months-old infants. *Circ Cardiovasc Interv*. 2020;13(11):e008938.
21. Minotti C, Scioni M, Castaldi B, Guariento A, Biffanti R, Di Salvo G i sur. Effectiveness of repair of aortic coarctation in neonates: A long term experience. *Pediatr Cardiol*. 2022;43:17–26.
22. Ijsselhof R, Liu H, Pigula F, Gauvreau K, Mayer JE, Nido PD i sur. Rates of Interventions in Isolated Coarctation Repair in Neonates Versus Infants: Does Age Matter? *Ann Thorac Surg*. 2019;107:180–6.
23. Forbes TJ, Kim DW, Wei D, Turner DR, Holzer R, Amin Z i sur. Comparison of surgical, stent, and balloon angioplasty treatment of native coarctation of the aorta. *J Am Coll Cardiol*. 2011;58(25):2664–74.
24. Salcher M, Naci H, law TJ, Kuehne T, Schubert S, Kelm M. Balloon dilatation and stenting for aortic coarctation: A systematic review and meta-analysis. *Circ Cardiovasc Interv*. 2016;9:1–13.
25. Castaldi B, Ciarmoli E, DiCandia A, Sirico D, Tarantini G, Scattolin F i sur. Safety and efficacy of aortic coarctation stenting in children. *Int J Cardiol Cong Heart Dis* 2022;8:100389.
26. Ghaderian M, Sabri MR, Ahmadi A, Bayat S. Our first experience in stenting of coarctation in infants and small children: A case series study. *ARYA Atheroscler J*. 2019;15:93–8.
27. Grohmann J, Sigler M, Siepe M, Stiller B. A new breakable stent for recoarctation in early infancy: Preliminary Clinical Experience. *Catheter Cardiovasc Interv*, 2016;87:143–50.
28. Friedman JK, Bridges ND, Mayer JE Jr, Lock JE. Prevalence and risk factors for aortopulmonary collateral vessels after Fontan and bidirectional Glenn procedures. *J Am Coll Cardiol*. 1993;22:207–15.
29. Salim MA, Case CL, Sade RM, Watson DC, Alpert BS, DiSessa TG. Pulmonary/systemic flow ratio in children after cavopulmonary anastomosis. *J Am Coll Cardiol*. 1995;25:735–8.
30. McElhinney DB, Reddy VM, Tworetzky W, Petrossian E, Hanley FL, Moore P. Incidence and implications of systemic to pulmonary collaterals after bidirectional cavopulmonary anastomosis. *Ann Thorac Surg*. 2000;69:1222–8.
31. Lange R, Weipert J, Homann M, Mendler N, Paek SU, Holper K i sur. Performance of allografts and xenografts for right ventricular outflow tract reconstruction. *Ann Thorac Surg*. 2001;71:365–7.
32. Dilber D, Hörer J, Malčić I, Hess J, Ewert P, Eicken A. Percutaneous pulmonary valve implantation and surgical valve replacement in patients with right ventricular outflow tract dysfunction – a complementary treatment concept. *Int J Cardiol*. 2013;169:3–5.
33. Bielefeld MR, Bishop DA, Campbell DN, Mitchell MB, Grover FL, Clarke DR. Reoperative homograft right ventricular outflow tract reconstruction. *Ann Thorac Surg*. 2001;71:482–7.
34. Eicken A, Ewert P, Hager A, Peters B, Fratz S, Kuehne T i sur. Percutaneous pulmonary valve implantation: two-centre experience with more than 100 patients. *Eur Heart J*. 2011;32:1260–5.
35. Oosterhof T, Van Straten A, Vliegen HW, Meijboom FJ, Van Dijk APJ, Spijkerboer AM i sur. Preoperative thresholds for pulmonary valve replacement in patients with corrected tetralogy of Fallot using cardiovascular magnetic resonance. *Circulation*. 2007;116:545–51.
36. Kostolny M, Tsang V, Nordmeyer J, Van Doorn C, Frigiola A, Khambadkone S i sur. Rescue surgery following percutaneous pulmonary valve implantation. *Eur J Cardiothorac Surg*. 2008;33:607–12.