

Dijagnostičke metode za bolesti paratireoidnih žlijezda

Kusačić Kuna, Sanja; Tomić Brzac, Hrvojka; Pavlović, Draško; Ćosić Jelisavac, Sanda; Bence Žigman, Zdenka; Huić, Dražen

Source / Izvornik: **Liječnički vjesnik, 2024, 146, 138 - 147**

Journal article, Published version

Rad u časopisu, Objavljena verzija rada (izdavačev PDF)

<https://doi.org/10.26800/LV-146-3-4-7>

Permanent link / Trajna poveznica: <https://urn.nsk.hr/urn:nbn:hr:105:677165>

Rights / Prava: [Attribution-NonCommercial-NoDerivatives 4.0 International/Imenovanje-Nekomercijalno-Bez prerada 4.0 međunarodna](#)

Download date / Datum preuzimanja: **2025-04-02**



Repository / Repozitorij:


[Dr Med - University of Zagreb School of Medicine Digital Repository](#)





Dijagnostičke metode za bolesti paratireoidnih žlijezda

Diagnostic methods in parathyroid diseases

Sanja Kusačić Kuna^{1,3} , Hrvojka Tomić Brzac¹, Draško Pavlović², Sanda Ćosić Jelisavac¹, Zdenka Bence Žigman¹, Dražen Huić^{1,3}

¹ Klinički zavod za nuklearnu medicinu i zaštitu od zračenja, Klinički bolnički centar Zagreb

² Poliklinika za internu medicinu i dijalizu B. Braun Avitum, Zagreb

³ Medicinski fakultet Sveučilišta u Zagrebu

Deskriptori

PARATIREOIDNE BOLESTI – slikovna dijagnostika;
HIPERPARATIREOIDIZAM – slikovna dijagnostika;
PARATIREOIDNE ŽLIJEZDE – slikovna dijagnostika;
PARATIREOIDNI HORMON – u krvi: KALCIJ – u krvi;
ULTRASONOGRAFIJA; TEHNECIJ-99M SESTAMIBI;
KOMPJUTORIZIRANA TOMOGRAFIJA;
JEDNOFOTONSKA EMISIJSKA KOMPJUTORIZIRANA
TOMOGRAFIJA; POZITRONSKA EMISIJSKA TOMOGRAFIJA
S KOMPJUTORIZIRANOM TOMOGRAFIJOM

Descriptors

PARATHYROID DISEASES – diagnostic imaging;
HYPERPARATHYROIDISM – diagnostic imaging;
PARATHYROID GLANDS – diagnostic imaging;
PARATHYROID HORMONE – blood; CALCIUM – blood;
ULTRASONOGRAPHY; TECHNETIUM TC 99M SESTAMIBI;
TOMOGRAPHY, X-RAY COMPUTED;
TOMOGRAPHY, EMISSION-COMPUTED, SINGLE-PHOTON;
POSITRON EMISSION TOMOGRAPHY COMPUTED
TOMOGRAPHY

SAŽETAK. Bolesti paratireoidnih žlijezda često dovode do oštećenja bubrega poput primarnog hiperparatireoidizma ili se javljaju kao posljedica insuficijencije bubrega u sekundarnom i tercijarnom hiperparatireoidizmu. Bolesnici razvijaju hiperkalcemiju s povišenom razinom PTH, a većina ima smanjenu mineralnu gustoću kostiju uz deformitete, bolove i sklonost prijelomima, ali i oštećenje bubrežne funkcije, nefrokalcinozu ili nefrolitijazu uz opstruktivnu uropatiju. Cilj izvješća je predstaviti nuklearno-medicinske metode u dijagnostici i liječenju bolesnika s poremećajima paratireoidnih žlijezda. Najčešće korištene slikovne metode u dijagnostici jesu ultrazvuk visoke rezolucije s obojenim doplerom, zatim SPECT/CT scintigrafija u kombinaciji s kompjutoriziranom tomografijom s tehnecij-99m sestambijem (Tc-99m-MIBI), te po potrebi PET/CT s fluor 18-kolinom. Ultrazvuk može biti praćen ciljanom citološkom punkcijom, a iz punktata se može odrediti i razina PTH koji također služi za potvrdu dijagnoze u slučaju da citološka analiza ne pokaže pravo podrijetlo epitelnih stanica iz punktata. U odjelima nuklearne medicine određuju se i laboratorijski parametri, odnosno razina PTH u serumu, važna u praćenju bolesnika. Najčešće se koriste kombinacije nekoliko različitih slikovnih metoda za određivanje veličine, položaja i odnosa paratireoidnih žlijezdi s okolnim strukturama, a u radu su prezentirane glavne indikacije te prednosti i ograničenja svake od metoda uz slikovni materijal.

SUMMARY. Diseases of the parathyroid glands often lead to kidney damage, as in primary hyperparathyroidism, or occur as a consequence of renal insufficiency, as in secondary or tertiary hyperparathyroidism. Most patients exhibit the symptomatology of hypercalcemia with high serum calcium values as well as high PTH level, and majority of them have reduced bone density, pain, bone changes and fractures, as well as nephrolithiasis, nephrocalcinosis, obstructive uropathy, or other renal damage. The aim of this report is to present nuclear medicine imaging methods for the diagnosis and management of patients with parathyroid disorders. The most commonly used imaging methods are high-resolution ultrasonography with color Doppler imaging, SPECT/CT scintigraphy combined with computed tomography with technetium-99m sestamibi (Tc-99m-MIBI), and, if needed, positron emission tomography/computed tomography (PET/CT) with fluor 18-choline. Ultrasound can be followed by ultrasonographically guided fine-needle aspiration biopsy (US-FNAB) that is performed for cell aspiration, and PTH level from the punctate can also be determined. Laboratory findings (PTH level) important for monitoring in the follow-up of patients are also measured in the nuclear medicine department. Combinations of several different imaging tests are sometimes used to determine the size, location, and relationship of the parathyroid glands with the surrounding structures. The imaging material of the enlarged parathyroid glands will be presented, and the main objective is to discuss the values and limitations of each method as well as imaging pitfalls in parathyroid imaging.

Paratireoidne (doštitne) žlijezde prilježu usko uz štitnjaču, a izlučuju parathormon (PTH) i reguliraju metabolizam kalcija. Uobičajeno se nalaze četiri žlijezde prosječne veličine oko 0,5 x 0,1 x 0,3 cm, smještene iza štitnjače (dvije gornje i dvije donje), ali im broj može varirati. Paratireoidne žlijezde se razvijaju od treće (donje) i četvrte škržne vreće (gornje) između petoga i sedmoga gestacijskog tjedna. Iz treće škržne vreće također se razvija i timus koji se spušta u mediastinum povlačeći dva paratireoidna tjelešca koja tako postaju donja, a u većini slučajeva donja tjelešca se zadržavaju na stražnjoj plohi donjih polova štitnjače, iako je

njihova rasprostranjenost raznolika te se u nekim slučajevima mogu pronaći posvuda, od mandibule do donjeg medijastinuma. Od četvrte škržne vreće razvijaju se gornja paratireoidna tjelešca koja se nalaze obično uz štitnu žlijezdu, najčešće iza gornjih polova

✉ Adresa za dopisivanje:

Izv. prof. dr. sc. Sanja Kusačić Kuna, <https://orcid.org/0000-0003-0161-9158>
Klinički zavod za nuklearnu medicinu i zaštitu od zračenja,
Medicinski fakultet Sveučilišta u Zagrebu, KBC Zagreb, Kišpatićeva 12, 10000 Zagreb,
e-pošta: sanja.kusackikuna@gmail.com

Primljeno 14. ožujka 2024., prihvaćeno 10. travnja 2024.

štitnjače ili u spoju krikoidne i tiroidne hrskavice, a rjeđe su smještene retrofaringealno ili retroezofagealno i rjeđe su ektopične.^{1,2} Histološki, paratireoidna žlijezda je obavijena vezivnom čahuricom koja pruža pregrade u tkivo žlijezde u kojem se razlikuju glavne i oksifilne stanice. Glavne stanice imaju sekretornu funkciju i izlučuju PTH, a oksifilne stanice su bogate mitohondrijima, dok je njihova funkcija još uvijek nedovoljno poznata. S dobi se žljezdane stanice zamjenjuju masnima. Za regulaciju sekrecije PTH ključna je koncentracija kalcija, ali i aktivni metabolit vitamina D kalcitriol.^{3,4,5}

Bolesti paratireoidnih žlijezda obično su praćene njihovim povećanjem uz povećano lučenje PTH i mogu dovesti do poremećaja metabolizma koji se mogu podijeliti na primarni, sekundarni i tercijarni hiperparatireoidizam.^{1,3}

U primarnom hiperparatireoidizmu povećano lučenje PTH je posljedica bolesti paratireoidne žlijezde, a u većini slučajeva uzrok je solitarni adenom jedne paratireoidne žlijezde (u 85 – 90% slučajeva), dok su znatno rjeđi višestruki adenomi ili hiperplazija žlijezda (u 10 – 15% slučajeva), a iznimno rijetko (u manje od 1% slučajeva) uzrok je karcinom paratireoidne žlijezde. Većina slučajeva javlja se sporadično, a znatno rjeđe se hiperplastične paratireoidne žlijezde nalaze u okviru nasljednih sindroma tipa multiple endokrine neoplazije (MEN I i MEN II). Bolesnici razvijaju hiperkalcemiju s povišenom razinom PTH u serumu, uz sniženu vrijednost fosfora. Bolesti paratireoidnih žlijezda kod primarnog hiperparatireoidizma često dovode do oštećenja bubrežne funkcije, uz nefrokalcinozu ili nefrolitijazu te opstruktivnu uropatiju, a bolesnici s razvijenom kliničkom slikom imaju generaliziranu demineralizaciju i subperiostalnu resorpciju kosti s gubitkom korteksa, što ponekad uzrokuje razvoj smeđih tumora kosti (nakupine osteoklasta), sklonost prijelomima, urušavanju kralježaka uz deformacije skeleta i bolove. U bolesnika s izraženom hiperkalcemijom česti su simptomi od strane gastrointestinalnog sustava (mučnine, upala gušterače), mišićna slabost i psihičke smetnje, posebice u starijoj životnoj dobi.^{1,3,5}

Bolesti paratireoidne žlijezde javljaju se i kao posljedica insuficijencije bubrega u sekundarnom i tercijarnom hiperparatireoidizmu.

Sekundarni hiperparatireoidizam obilježava povećano lučenje PTH koje je uzrokovano sniženjem koncentracije kalcija u krvi, a najčešći uzroci su bolesti bubrega koje dovode do kroničnog zatajenja, nedostatak vitamina D, sindromi malapsorpcije i neke jetrene bolesti (ciroza, kolestaza). Sekundarni hiperparatireoidizam najčešće se javlja u bolesnika liječenih dugogodišnjom hemodijalizom. U kroničnom zatajenju bubrezi gube sposobnost uklanjanja suvišnog fosfora koji se gomila u organizmu dovodeći do hiperfosfatemije uz

posljedično sniženje kalcija u krvi, što potiče porast PTH uz sniženje koncentracije vitamina D. Kao posljedica hipokalcemije ili manjka vitamina D razvija se hiperplazija paratireoidnih žlijezda.^{6,7}

Tercijarni hiperparatireoidizam ponekad može nastati pri dugotrajnom sekundarnom hiperparatireoidizmu ili nakon transplantacije bubrega. Paratireoidna žlijezda može izgubiti regulaciju odgovora na koncentraciju kalcija pa se razvije autonomija jedne žlijezde uz hiperkalcemiju i stalno pojačano lučenje PTH.^{6,7}

Sumnja na bolest paratireoidnih žlijezda postavlja se uglavnom biokemijski na osnovi povišene razine P, uz određivanje drugih laboratorijskih parametara, poglavito kalcija, fosfora, vitamina D i alkalne fosfataze.^{6,7} Međutim, cilj je ovog izvješća predstaviti nuklearno-medicinske metode u dijagnostici i liječenju bolesnika s poremećajima paratireoidnih žlijezda. Najčešće korištene slikovne metode jesu ultrazvuk visoke rezolucije s obojenim doplerom, zatim SPECT/CT scintigrafija u kombinaciji s kompjutoriziranom tomografijom s tehnecij-99m sestamibijem (Tc-99m-MIBI), te po potrebi pozitronska emisijska tomografija u kombinaciji s kompjutoriziranom tomografijom (PET/CT) s fluor 18-kolinom. Ako se uoči povećana paratireoidna žlijezda pod kontrolom ultrazvuka se može izvesti ciljana citološka punkcija uz određivanje PTH u punktatu, a pod kontrolom ultrazvuka može se izvoditi i terapijski postupak sklerozacije. Slikovne metode u sklopu nuklearne medicine imaju značajnu ulogu u planiranju terapijskih postupaka prvenstveno u cilju točne preoperativne lokalizacije povećane paratireoidne žlijezde u kirurškom liječenju primarnog hiperparatireoidizma, ali su od pomoći i u izboru optimalnog načina liječenja bolesnika sa sekundarnim i tercijarnim hiperparatireoidizmom.

Dijagnostičke metode

Parathormon je iznimno zahtjevan analit u medicinsko-biokemijskoj dijagnostici. Biološki aktivan parathormon (intaktni PTH) jednolančani je polipeptid koji se sastoji od 84 aminokiseline (1 – 84), sintetizira se u glavnim stanicama paratireoidnih žlijezdi iz kojih se izlučuje u perifernu cirkulaciju. U kostima i bubrezima biološki aktivna molekula PTH veže se na receptor PTH1R i djeluje preko receptora. Oslobođanje PTH iz paratireoidne žlijezde regulirano je razinom kalcija u serumu i obrnuto je proporcionalno razini kalcija, pa male promjene u koncentraciji kalcija značajno povećavaju sekreciju PTH. PTH djeluje na osteoklaste povećavajući resorpciju kosti pa se na taj način oslobađa kalcij iz koštanog sustava. PTH u bubrežnim tubulima povećava reapsorpciju kalcija iz glomerularnog filtrata, smanjuje reapsorpciju fosfata i stimulira konverziju vitamina D u njegovu aktivnu formu, a u crijevima povećava apsorpciju kalcija iz hrane.^{8,9}

Zahtjevnost PTH proizlazi iz prisutnosti u krvotoku biološki aktivne molekule PTH, ali istovremeno i velikog broja fragmenata molekule PTH. Poluživot intaktne molekule PTH vrlo je kratak, svega 3 – 4 minute te se u perifernoj cirkulaciji PTH proteolizom razgrađuje na nekoliko fragmenata lanca, tj. dolazi do cijepanja molekule na biološki aktivan aminoterminalni fragment (N), sastavljen od 34 aminokiseline (1 – 34) i biološki inaktivan karboksiterminalni fragment (C). Biološki aktivan dio molekule (N-segment) ima kratak poluživot u cirkulaciji, svega 4 – 5 minuta, dok je poluživot inaktivnog fragmenta (C-segment) 1 – 6 sati, tako da je njegova koncentracija u serumu veća od koncentracije biološki aktivnoga intaktnog parathormona (iPTH). Postojanje dijelova molekule PTH različite djelotvornosti uvelike otežava tumačenje nalaza radioimunoloških testova pa se PTH može mjeriti u krvi u nekoliko različitih oblika: intaktni PTH (određivanje intaktne cijele molekule PTH), N-PTH (određivanje N-terminalnog dijela molekule), C-PTH (određivanje C-terminalnog dijela molekule) i fragment srednjeg dijela molekule (M-PTH fragment). Stabilnost molekule PTH značajno je viša u EDTA plazmi nego u serumu pa je radi toga preporuka IFCC-ove (engl. *International Federation of Clinical Chemistry*) radne grupe za mjerenje PTH da se imunokemijsko određivanje PTH vrši u EDTA plazmi. Isto tako, stabilnost molekule PTH značajno je bolja u hladnom mediju (4°C) pa se preporučuje skladištenje EDTA plazme u hladnoj okolini odmah nakon vađenja krvi (najčešće čaša s vodom i ledom). Radi cirkadijalnog ritma lučenja PTH preporučuje se vađenje krvi ujutro i natašte. Većina ranije korištenih radioimunoloških testova mjerila je razinu C-fragmenta, koji nije pouzdan pokazatelj aktivnosti paratireoidnih žlijezdi, jer se biološka aktivnost PTH nalazi u N-fragmentima i intaktnoj molekuli hormona. Zbog toga se danas prednost daje imunokemijskim metodama upotrebom automatskih analizatora za mjerenje biološki aktivne intaktne molekule, osobito kod bolesnika sa zatajenjem bubrega⁸, a na tržištu su dostupni testovi druge generacije (engl. „*intact PTH*“) i treće generacije (engl. „*whole PTH*“) koji imaju svoje prednosti i mane. Oba testa umjesto jednim vezujućim protutijelom služe se s dva protutijela kako bi se povećala specifičnost testa u odnosu na testove prve generacije. Tumačenje nalaza PTH je otežano radi visoke intraindividualne varijacije koncentracije PTH, posebice u bolesnika koji se liječe hemodijalizom, a analitički problemi koji doprinose otežanom tumačenju nalaza jesu visoka nestandardiziranost različitih metoda i nepoznat udio križne reaktivnosti u rezultatu mjerenja. Svako protutijelo u različitoj mjeri veže fragmente molekule PTH pa zbog istih razloga koncentracija PTH mjerena s dva različita testa u istom uzorku plazme može biti 2,5 puta veća odnosno manja.^{8,10} Pouzda-

nost referentnih intervala za PTH idući je razlog otežanog tumačenja nalaza. Visok je udio osoba sa nižim koncentracijama vitamina D u općoj populaciji, a u slučaju da se iz referentne skupine uklone takve osobe gornja granica referentnog raspona znatno je niža nego ako se ne vodi briga o insuficijenciji vitamina D. Nadalje, koncentracija PTH je povišena u osoba sa GFR<60 (engl. *glomerular filtration rate*), u osoba s kronično smanjenim unosom kalcija, pretilih i starijih od 60 godina.^{11,12} Poremećaj metabolizma kostiju uslijed kronične bolesti bubrega (engl. *chronic kidney disease – mineral and bone disorder*, CKD – MBD) zahtijeva radi smjernica KDIGO (engl. *kidney disease improving global outcomes*) pouzdanu gornju granicu referentnog intervala jer je potrebno održavanje koncentracije PTH u rasponu od dva do devet puta iznad gornje referentne vrijednosti za opću populaciju (engl. *upper reference limit*, URL)^{12,13}. Što su vrijednosti iPTH bliže donjoj granici, to je vjerojatnija usporena koštana pregradnja, i obrnuto, što su vrijednosti bliže gornjoj referentnoj vrijednosti, to je veća vjerojatnost ubrzane koštane pregradnje. U bolesnika s kroničnom bubreznom bolešću odnosno sekundarnim hiperparatireoidizmom potrebno je pratiti vrijednosti iPTH, održavati ih u poželjnom rasponu, a ponavljanjem laboratorijskih parametara na vrijeme uočiti trend značajnog porasta PTH i ubrzanja koštane pregradnje te u tom slučaju primijeniti ili mijenjati terapiju (koriste se vezači fosfata, vitamin D i kalcimimetici).^{12,13} Da bi se standardiziralo postupanje s ovim bolesnicima preporučena je metoda mjerenja PTH druge generacije (intact PTH). Za perioperativno praćenje PTH nakon operacije štitnjače (četiri sata nakon operacije) i u primarnom hiperparatireoidizmu učestalo se koristi metoda druge generacije (engl. *intact PTH*), ali nije isključena uporaba metode treće generacije (engl. *whole PTH*).⁸ Preduvjet za pravilno tumačenje rezultata mjerenja PTH jest poznavanje biološke varijacije PTH koja se značajno razlikuje kod zdravih osoba i onih liječenih hemodijalizom pa je kod bolesnika na hemodijalizi intraindividualna varijacija značajno veća nego u zdravih osoba.^{8,10}

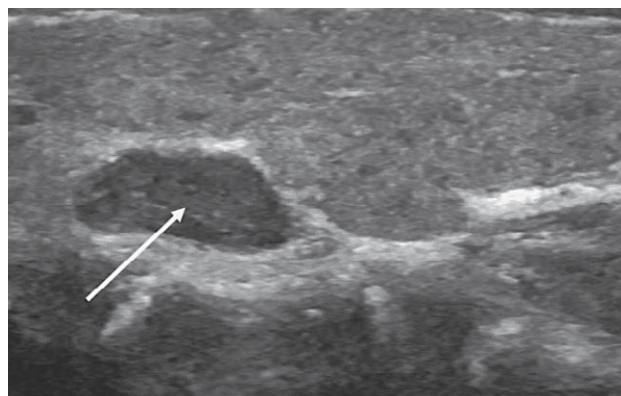
Uglavnom, za klasični primarni hiperparatireoidizam, vrsta korištene PTH analize neće utjecati na dijagnozu ili liječenje jer je točna koncentracija PTH manje relevantna. Kod kronične bubrezne bolesti smjernice preporučuju liječenje sekundarnog hiperparatireoidizma iznad dvostrukog do deveterostrukog povećanja PTH. Zbog razlika između PTH testova, za sve bolesnike kod kojih se provodi višestruko mjerenje PTH (kao u sekundarnom hiperparatireoidizmu) za ispravnu interpretaciju kretanja PTH tijekom vremena mjerenja je poželjno provoditi istim testom u istom laboratoriju s referentnim vrijednostima specifičnim za test.⁸ Cilj liječenja sekundarnog hiperparatireoidizma jest održavanje vrijednosti serumskog kalcija i fosfora

u referentnim vrijednostima te PTH u preporučenom rasponu koji je prema vrijedećim smjernicama KDIGO dva do devet puta iznad normalnih vrijednosti za opću populaciju.¹³ Trenutačni pristup liječenju uključuje tri osnovne mjere: potiskivanje proizvodnje PTH uporabom kalcitriola ili njegovih analoga, smanjenje unosa fosfora uz uporabu vezača fosfora te uporabu kalcimimetika koji smanjuju sintezu i sekreciju PTH. Kao posljednja linija liječenja ostaje paratireoidektomija.¹³

Nakon postavljanja dijagnoze hiperparatireoidizma važna je lokalizacija pojačano aktivne paratireoidne žlijezde radi ciljanoga kirurškog uklanjanja u primarnom hiperparatireoidizmu ili praćenje uz izbor optimalnoga i pravovremenoga terapijskog postupka u sekundarnom i tercijarnom hiperparatireoidizmu. U dijagnostici i karakterizaciji lezija na raspolaganju je nekoliko slikovnih metoda.

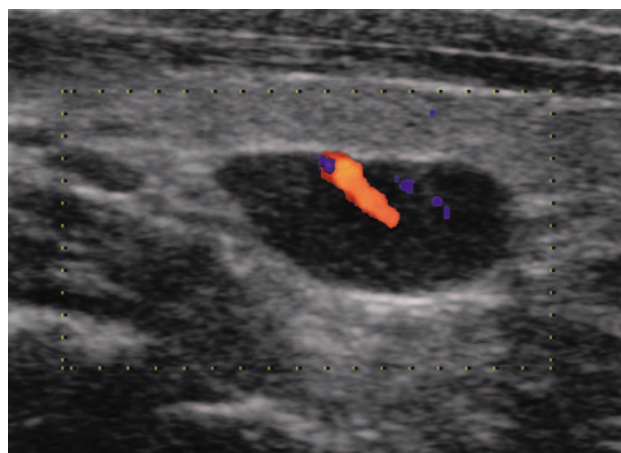
Slikovne metode

Ultrazvučni pregled vrata. Ultrazvuk je često inicijalna dijagnostička slikovna metoda kojom se može ocijeniti veličina i struktura tvorbe, lokalizacija, granice prema okolnom tkivu i vaskularizacija, a pod kontrolom ultrazvuka izvodi se i ciljana citološka punkcija.^{1,5,6,14,15} Za adekvatan ultrazvučni pregled potrebno je poznavati anatomiju organa vrata kao i moguće varijacije u broju i smještaju paratireoidnih žlijezdi. Najčešće su gornje žlijezde smještene iza gornje ili srednje trećine reznjeva štitnjače, a donje se nalaze iza donjih polova štitnjače ili kaudalno od njih. Međutim, mogu se naći i u jugulumu ili se tijekom embrionalnog razvoja mogu zajedno s timusom spustiti i u medijastinum. Zbog toga su donje žlijezde češće smještene na ektopičnim mjestima. Gornje paratireoidne žlijezde tijekom embrionalnog razvoja ponekad se mogu zaustaviti u štitnoj žlijezdi (intratireoidno smještene paratireoidna žlijezda) ili se mogu spustiti do donjih. Ultrazvučno se mogu prikazati samo žlijezde smještene u području vrata, do ruba sternuma, a žlijezde smještene retrotrahealno, retrosternalno ili dublje u medijastinumu nedostupne su ultrazvučnom pregledu. Zbog varijacija u smještaju i u broju paratireoidnih žlijezdi neophodno je pregledati čitav vrat, čak i kada je već nađena jedna ili više PTŽ, jer je moguće da se radi o multiplim adenomima ili više hiperplastičnih žlijezda, a za zadovoljavajući prikaz paratireoidnih žlijezda važno je pregled izvoditi u ekstendiranom položaju vrata. Ponekad se prilikom pregleda vrata ultrazvukom zbog drugih razloga nađu povećane PTŽ kao slučajaj nalaz. Varijacije u smještaju žlijezda mogu dovesti do lažno negativnoga ultrazvučnog nalaza pa je pregled potrebno nadopuniti scintigrafijom paratireoidnih žlijezdi. U slučajevima kada je zahvaćeno više žlijezda ne prikazuju se uvijek sve povećane žlijezde, vjerojatno zbog različite veličine, težine i hormonske



SLIKA 1. ULTRAZVUČNI PRIKAZ DOBRO OGRANIČENOG ADENOMA PARATIREOIDNE ŽLIJEZDE HOMOGENOG, HIPOEHOGENOG PRIKAZA S HIPEREHOGENIM RUBOM (UZDUŽNI PRESJEK)

FIGURE 1. ULTRASONOGRAPHIC APPEARANCE OF A PARATHYROID GLAND ADENOMA DEMONSTRATED WELL-DEFINED HOMOGENEOUS, HYPOECHOIC STRUCTURE WITH A HIPERECHOIC EDGE (LONGITUDINAL SECTION)

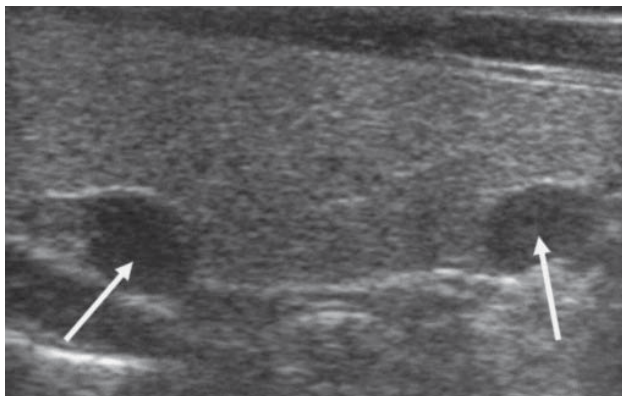


SLIKA 2. PRIKAZ ŽILE HRANILICE NA OBOJENOM DOPPLER ULTRAZVUKU KOD ADENOMA PARATIREOIDNE ŽLIJEZDE

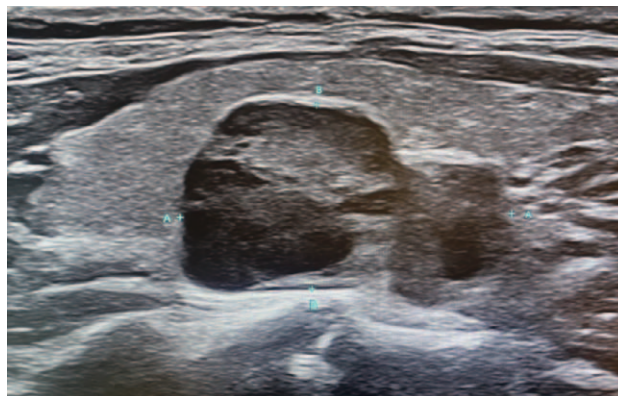
FIGURE 2. COLOR-DOPPLER IMAGE OF A FEEDING VESSEL IN A PARATHYROID GLAND ADENOMA

aktivnosti u različitim žlijezdama.^{9,14,15} Ultrazvuk je najjednostavnija metoda za dijagnostiku povećanih paratireoidnih žlijezda, lako se izvodi i može se ponavljati, a služi za identifikaciju paratireoidne žlijezde, preoperativnu lokalizaciju, kontrolu veličine za procjenu učinka konzervativne terapije, kao i za provođenje terapijskog postupka sklerozacije.^{14,15,16}

Normalne, zdrave paratireoidne žlijezde ultrazvukom se ne mogu razlikovati od štitnjače zbog njihovih malih dimenzija, uskog kontakta sa štitnjačom i sličnoga ehografskog prikaza. Tek kad su povećane i patološki promijenjene jasno se prikazuju i imaju karakterističan ehografski prikaz. Prikazuju se samo one žlijezde koje su smještene na vratu u područjima dostupnim ultrazvučnom snopu. Žlijezde se prikazuju hipoehogeno zbog manjeg broja masnih stanica od



SLIKA 3. DVIJE POVEĆANE PARATIREOIDNE ŽLIJEZDE IZA REŽNJEVA ŠTITNJAČE KOD BOLESNIKA NA DUGOTRAJNOJ DIJALIZI SA SEKUNDARNIM HIPERPARATIREOIDIZMOM (UZDUŽNI PRESJEK)
 FIGURE 3. TWO ENLARGED PARATHYROID GLANDS BEHIND THE THYROID LOBES IN A PATIENT ON LONG-TERM DIALYSIS WITH SECONDARY HYPERPARATHYROIDISM (LONGITUDINAL SECTION)



SLIKA 4. POVEĆANA PARATIREOIDNA ŽLIJEZDA (NODULARNA HIPERPLAZIJA) KOD BOLESNIKA S TERCIJARNIM HIPERPARATIREOIDIZMOM
 FIGURE 4. ENLARGED PARATHYROID GLAND (NODULAR HYPERPLASIA) IN PATIENT WITH TERTIARY HYPERPARATHYROIDISM

kod kojih se ultrazvučni valovi odbijaju i homogenije strukture tkiva u patološki promijenjenoj žlijezdi. Hipoehogeni izgled varira od blago hipoehogenog do gotovo anehogenog prikaza. Morfološke promjene uzrokovane su adenomom, hiperplazijom ili rijetko karcinomom paratireoidne žlijezde, a dovode do kliničkih simptoma hiperparatireoidizma.^{4,6,9}

Povećane i patološki promijenjene žlijezde prikazuju se kao hipoehogene, dobro ograničene tvorbe iza režnjeva štitnjače, često okružene hiperehogenim rubom koji odgovara kapsuli i okolnom masnom tkivu. UZV-om se adenom prikazuje kao okruglasta ili duguljasta, hipoehogena tvorba, iza režnja štitnjače, okružena hiperehogenim rubom (slika 1), a uz pomoć obojenog doplera može se prikazati žila hranilica (slika 2). Prikaz periferne krvne žile (hipervaskularni rub) i žile hranilice (engl. *feeding vessel*) na obojenom dopleru te difuzni protok češći je u adenoma, a rijetko se viđa kod hiperplazije. Manje paratireoidne žlijezde češće su ovalnog, izduženog oblika, dok veće žlijezde imaju okruglasti oblik. Kod većih adenoma mogu se naći degenerativne promjene u formi cističnih i fibroznih promjena te kalcifikata. Paratireoidne žlijezde su odvojene od okolnih struktura hiperehogenim rubom koji je potpuno ili djelomično vidljiv u oko dvije trećine slučajeva, iako nedostatak hiperehogenog ruba ne isključuje povećanu paratireoidnu žlijezdu. Karcinom paratireoidnih žlijezda često je nehomogenog prikaza, lobuliran, nepravilnih kontura s cističnim i fibroznim promjenama te kalcifikatima.^{1,9,14,15}

Hiperplazija paratireoidnih žlijezda rijetko se javlja kao primaran proces, i to najčešće u sklopu multiple endokrine neoplazije (MEN-1 ili MEN-2). Češće se javlja kod sekundarnog hiperparatireoidizma u bolesnika s kroničnom renalnom insuficijencijom. U sekundarnom hiperparatireoidizmu uzrokovanom du-

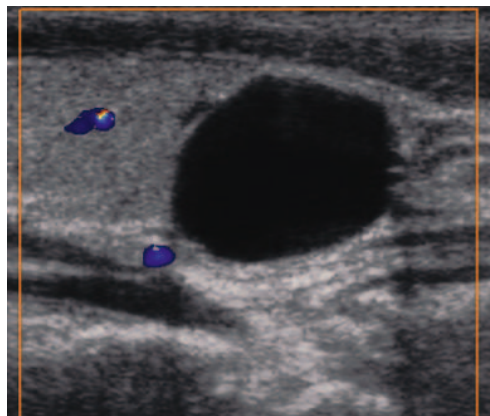
gotrajnom dijalizom obično se nalazi više povećanih paratireoidnih žlijezda (slika 3), a ovisno o trajanju bolesti mogu biti neznatno povećane kada su obično duguljaste i homogeno prikazane, do izrazito povećane i nepravilnog oblika, često s izraženim degenerativnim promjenama (cistične promjene, fibroza, kalcifikati). U hiperplastičnim žlijezdama ponekad se mogu vidjeti i nodozne promjene (poput izoehogenih čvorova) koje odgovaraju nodularnoj hiperplaziji (slika 4). Na dopleru se može vidjeti patološka vaskularizacija koja korelira s razinom PTH u serumu.

Ultrazvuk može biti praćen ciljanom citološkom punkcijom, a ultrazvučno vođenje igle kod izvođenja ciljane citološke punkcije osigurava dobivanje materijala s adekvatnog mjesta. Iz punktata se može odrediti i razina PTH koja također služi za potvrdu dijagnoze u slučaju da citološka analiza ne pokaže pravo podrijetlo epitelnih stanica. Dobivene su vrijednosti PTH iz punktata obično vrlo visoke, što je neposredan dokaz da je punktirano tkivo paratireoidne žlijezde. Ultrazvučna dijagnostika ima niz prednosti kao što su jednostavnost izvođenja pretrage bez prethodne pripreme, neinvazivnost, mogućnost primjene kod svih bolesnika uz ponavljanja bez ograničenja jer nema štetnog djelovanja, a najveća prednost ultrazvuka u odnosu na ostale metode jest mogućnost izvođenja ciljane citološke punkcije uz određivanje PTH iz punktata, što povećava dijagnostičku vrijednost ultrazvuka i osigurava preciznu dijagnozu. Zbog toga se danas kod bolesnika s kliničkom i biokemijskom sumnjom na hiperparatireoidizam preporučuje primijeniti ultrazvuk kao prvu dijagnostičku metodu, ali je bitno imati na umu da točnost ultrazvuka znatno ovisi o iskustvu ispitivača. Nadalje, ultrazvuk ima ograničenja u detekciji ektopično smještenih PT ispod razine VI regije vrata, a manje je osjetljiv i u detekciji malih žlijezda ili multi-

glandularne bolesti. Lažno negativni rezultati također se javljaju kod intratiroidnog smještaja hiperfunkcionalnih paratiroidnih žlijezda, a koji se mogu krivo protumačiti kao čvorovi u štitnjači. Također, blago povećane paratiroidne žlijezde uz gornje polove štitnjače mogu imati sličnu ehogenost kao štitnjača pa se mogu previdjeti. Novi modaliteti snimanja poput kontrastnog ultrazvuka i elastografije mogli bi biti od koristi u razlikovanju hiperplazije, adenoma i karcinoma paratiroidne žlijezde iako to nije uvijek moguće pa histopatološki pregled predstavlja zlatni standard.^{5,13,16}

U bolesnika sa sekundarnim hiperparatiroidizmom potrebno je pratiti vrijednosti intaktnog PTH (iPTH) te uočiti trend ubrzane koštane pregradnje zbog uvođenja adekvatne terapije, a u tom kontekstu u praćenju je važan i ultrazvučni pregled kako bi se pravovremeno uočile promjene uz mogućnost terapijskih postupaka. Napredovanjem sekundarnog hiperparatiroidizma i povećanjem žlijezda one postaju uočljive na ultrazvučnoj slici i vide se kao hipoehogene tvorbe iza režnjeva štitnjače i kaudalno od njih, djelomično okružene hiperehogenim rubom, s naznačenom vaskularizacijom. Ne prikazuju se odmah sve četiri žlijezde, već se praćenjem bolesnika tijekom napredovanja bolesti može uočiti porast paratiroidnih žlijezda i pojava nodularne hiperplazije, odnosno degenerativnih promjena u obliku fibroze, kalcifikata i cističnih promjena. Žlijezde znaju biti i nepravilne, a u kasnoj fazi bolesti i kod tercijarnog hiperparatiroidizma mogu biti i ehogeno prikazane, kada se teško razlučuju od okoline. Osim razlikovanja difuzne i nodularne hiperplazije ultrazvukom se može izračunati volumen odnosno veličina žlijezde prema formuli za ovoid (volumen = dužina × debljina × širina × 0,523, težina = 1,1 × V), što je važno radi odluke o terapiji (više od 90% žlijezda većih od 0,5 ml ima nodularnu hiperplaziju i refraktorne su na terapiju vitaminom D). Vrijednost PTH korelira s veličinom i brojem paratiroidnih žlijezda, odnosno s ukupnom masom tkiva. Ultrazvuk paratiroidnih žlijezda preporučuje se učiniti u bolesnika s povišenim PTH na početku bolesti (početno stanje), zatim pri porastu PTH usprkos konzervativnom liječenju, jednom godišnje, te preoperativno. Na osnovi veličine paratiroidnih žlijezda, broja, prokrvljenosti i ehostrukture (difuzna ili nodularna hiperplazija), uz znatan porast PTH, odlučuje se o eventualnom kirurškom zahvatu.¹³

Pod kontrolom ultrazvuka ponekad se može izvesti i sklerozacija paratiroidnih žlijezda kao terapijski postupak kojem je cilj izazivanje fibroznih promjena i smanjenje mase funkcionalnog parenhima, a za postupak se često koristi 95-postotni ili 99-postotni alkohol. Učinak sklerozacije se javlja postupno, a ponekad je potrebno postupak ponoviti nekoliko puta. Sklerozacija se u bolesnika s primarnim hiperparatiroidiz-



SLIKA 5. CISTA PARATIROIDNE ŽLIJEZDE. ANEHOGENA DOBRO OGRANIČENA TVORBA SA STRAŽNIM POJAČANJEM ODJEKA, BEZ VASKULARIZACIJE, CILJANOM CITOLOŠKOM PUNKCIJOM DOBIVEN BISTRI BEZBOJAN SADRŽAJ UZ POVIŠEN PTH U PUNKTATU, UREDAN NALAZ KALCIJA U SERUMU

FIGURE 5. CYST OF THE PARATHYROID GLAND. ANECHOIC WELL-LIMITED FORMATION WITH POSTERIOR ECHO-ENHANCEMENT, WITHOUT VASCULARIZATION, CLEAR COLORLESS CONTENT OBTAINED BY FNAB WITH ELEVATED PTH IN THE PUNCTATE, NORMAL CALCIUM LEVEL IN THE SERUM

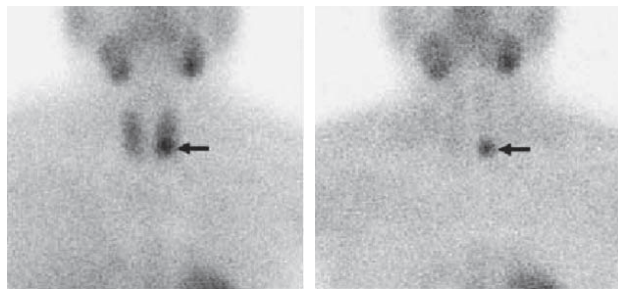
mom rijetko izvodi jer je operacija metoda izbora, a primjenjuje se samo kada postoji kontraindikacija za operativni zahvat ili ga bolesnik odbija. U bolesnika sa sekundarnim i tercijarnim hiperparatiroidizmom može se izvoditi kod bolesnika s nodularnom hiperplazijom i refraktornošću na terapiju, a ponavljanjem postupaka mogu se postići rezultati u smanjenju žlijezda i sniženju parathormona.^{4,6,7,9,13,16} Moguća je i primjena ablacijskih postupaka poput radiofrekventne ablacije (RFA) i fokusiranog ultrazvuka visokog intenziteta (engl. *high intensity focused ultrasound*, HIFU).^{14,15} U diferencijalnoj dijagnostici bolesti paratiroidnih žlijezda potrebno je isključiti promjene u štitnjači ili vratu koje se mogu slično prikazati kao povećana PTŽ. Uglavnom su to povećani limfni čvorovi smješteni ekstratiroidno uz režnjeve štitnjače, što je često vidljivo kod kroničnog tireoiditisa, zatim pseudolobulacija režnjeva u autoimunim bolestima štitnjače te ciste i hipoehogeni čvorovi u štitnjači uz stražnji rub, osobito kod polinodoznih struma, a dolaze u obzir i povećani limfni čvorovi kod hematoloških bolesti. Paratiroidne žlijezde mogu biti smještene i intratiroidno i ne mogu se ehografski razlikovati od čvora u štitnjači.^{4,6,9,13,16} Od ostalih bolesti paratiroidnih žlijezda valja spomenuti ciste paratiroidnih žlijezda (slika 5) koje su najčešće afunkcionalne i nalaze se slučajno prilikom ultrazvučnog pregleda vrata, a katkad se ne mogu razlikovati od ciste u štitnjači. Dijagnosticiraju se ciljanom citološkom punkcijom kojom se uglavnom dobije bistar bezbojan sadržaj uz povišen PTH u punktatu. Druge bolesti paratiroidnih žlijezda kao što su upale, krvarenja i degenerativne promjene rijetko se nalaze, uglavnom u već promijenjenim žli-

jezdama.^{4,5,6} Kod hipoparatiroidizma paratiroidne žlijezde se ne mogu detektirati morfološkim dijagnostičkim metodama, jer su atrofične, hipoplastične ili ih nema ako su kirurški uklonjene (hipoparatiroidizam se najčešće javlja nakon operacijskog zahvata totalne tireoidektomije).^{4,9}

Scintigrafija paratiroidnih žlijezda

Scintigrafija je nuklearno-medicinska slikovna metoda kojom se pomoću primjene radioaktivno obilježenog farmaka prikazuje lokalizacija promijenjenih paratiroidnih žlijezda. Postoje dva načina snimanja. Prije se primjenjivala suptrakcijska scintigrafija s dva radiofarmaka (engl. *dual tracer scintigraphy*) pri kojoj se prvo intravenski aplicira tehnećij-pertehnetat koji se nakuplja u tkivu štitnjače, a potom se injicira tehnećijem obilježeni sestamibi koji se nakuplja u štitnjači, ali i u tkivu hiperfunkcionalne paratiroidne žlijezde. Na suptrakcijskom scintigramu računalno se impulsi proizašli iz obaju scintigrama štitnjače oduzimaju (suptrahiraju), a razlika u nakupljanju jest tkivo paratiroidne žlijezde. Međutim, danas je najčešće korištena metoda sekvencijska scintigrafija s ^{99m}Tc-sestamibi (MIBI) u dvije faze (engl. *dual-phase*) koja je neinvazivna i prikladna za prikaz ektopično smještenih žlijezda, a bazirana je na razlici u brzini eliminacije radiofarmaka iz štitnjače i iz patološki promijenjenih paratiroidnih žlijezda. Tehnećij-99 sestamibi je radiofarmak koji se u nuklearnoj medicini koristi u perfuzijskoj scintigrafiji miokarda, ali i za identifikaciju hiperfunkcionalnoga paratiroidnog tkiva, posebice ektopičnog smještaja. Tehnećij-99 preuzimaju tkiva s visokom metaboličkom aktivnošću i protokom krvi, posebice adenomi. Zdrave paratiroidne žlijezde scintigrafski se ne prikazuju. Radiofarmak se nakon intravenske injekcije nakuplja u tkivu štitnjače, ali i u promijenjenim paratiroidnim žlijezdama zbog umnoženih metabolički aktivnih glavnih stanica te obilja mitohondrija unutar oksifilnih stanica. Međutim, štitnjača otpušta radiofarmak brže od tkiva paratiroidne žlijezde pa je eliminacija iz štitnjače brža nego iz adenoma i hiperplastičnih paratiroidnih žlijezda. Rani scintigrami se snimaju 10 – 15 minuta nakon intravenske aplikacije radiofarmaka (^{99m}Tc MIBI), a potom se nakon dva sata snimaju kasni scintigrami. Na ranim scintigramima nalazi se nakupljanje radiofarmaka i u štitnjači i u promijenjenim paratiroidnim žlijezdama (slika 6), dok se na kasnim scintigramima nalazi samo nakupljanje u patološki promijenjenim paratiroidnim žlijezdama.^{1,3,17,18}

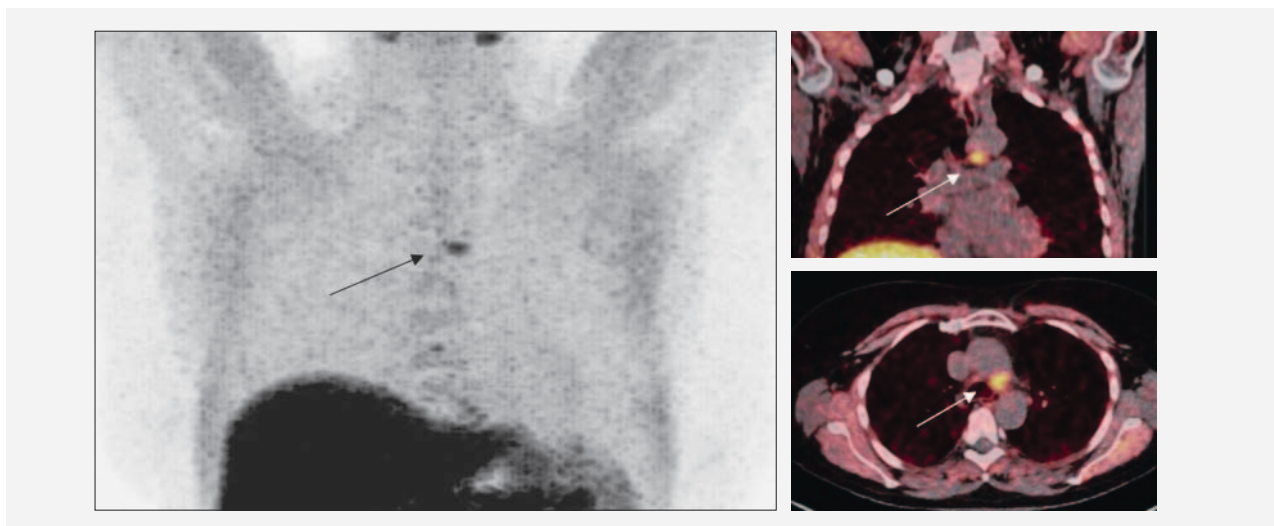
Scintigrafija je korisna kao nadopuna ultrazvučnom pregledu prije planiranoga kirurškog liječenja kod bolesnika s klinički i biokemijski potvrđenim hiperparatiroidizmom, a SPECT/CT omogućuje precizniju anatomsku lokalizaciju osobito ektopično položenih



SLIKA 6. ADENOM DONJE LIJEVE PARATIROIDNE ŽLIJEZDE NA SEKVENCIJSKOJ SCINTIGRAFIJI S ^{99m}Tc-SESTAMIBIJEM. NA RANOM SCINTIGRAMU UČINJENOM 15 MINUTA NAKON I.V. APLIKACIJE RADIOFARMAKA VIDLJIVA AKUMULACIJA AKTIVNOSTI U ŠTITNJAČI I U PARATIROIDNOJ ŽLIJEZDI LIJEVO, A NA ODGOĐENOM SCINTIGRAMU DVA SATA NAKON POTPUNA ELIMINACIJA RADIOFARMAKA IZ ŠTITNJAČE UZ ZADRŽAVANJE AKTIVNOSTI U POVEĆANOJ PARATIROIDNOJ ŽLIJEZDI UZ DONJI POL LIJEVOG REŽNJA ŠTITNJAČE

FIGURE 6. ADENOMA OF THE LOWER LEFT PARATHYROID GLAND ON SEQUENTIAL SCINTIGRAPHY WITH ^{99m}Tc-MIBI. EARLY SCAN PERFORMED 15 MINUTES AFTER INTRAVENOUS APPLICATION OF SESTAMIBI SHOWED AN ACCUMULATION OF ACTIVITY IN THE THYROID GLAND AS WELL AS IN THE LEFT LOWER PARATHYROID GLAND. DELAYED SCAN TWO HOURS LATER SHOWED COMPLETE ELIMINATION OF RADIOPHARMACEUTICALS FROM THE THYROID WHILE MAINTAINING ACTIVITY IN ENLARGED LEFT LOWER PARATHYROID GLAND

paratiroidnih žlijezda u području medijastinuma gdje nije moguća ultrazvučna vizualizacija patoloških tvorbi. Scintigrafija pokazuje nižu osjetljivost u prikazivanju hiperplazije od adenoma. Hiperplastične paratiroidne žlijezde su obično manje i ne akumuliraju dovoljno radioaktivnost, odnosno pokazuju bržu eliminaciju (engl. *washout*) od adenoma. Stoga je osjetljivost znatno niža u slučaju multiglandularne bolesti odnosno hiperplazije žlijezda u usporedbi s adenomom pa tako bolesnik sa sekundarnim hiperparatiroidizmom i hiperplazijom žlijezdi može imati negativan scintigram. Za izvođenje pretrage u primarnom hiperparatiroidizmu nije potrebna prethodna priprema, bolesnici mogu jesti i uzimati većinu potrebnih lijekova, iako aktivni analozi vitamina D, kalcimimetici i blokatori kalcijevih kanala mogu oslabiti nakupljanje MIBI-ja, ali trenutačno nema detaljnih uputa o trajanju njihova izostavljanja prije planirane scintigrafije.^{1,3,17} Scintigrafiju paratiroidnih žlijezda poželjno je učiniti: a) prije planiranoga operacijskog zahvata kod primarnog hiperparatiroidizma za isključenje eventualnih višestrukih adenoma; b) preoperativno kod bolesnika s izraženim sekundarnim hiperparatiroidizmom, kada ultrazvukom nisu nađene sve povećane paratiroidne žlijezde; c) pri sumnji na ektopičnu paratiroidnu žlijezdu; d) kod recidiva nakon operacije. Ako postoji mogućnost poželjno je uvijek raditi SPECT-CT radi bolje anatomske lokalizacije tvorbe.^{1,3,13,17}



SLIKA 7. PET-CT s F18-KOLINOM. EKTOPICNO SMJEŠTENNA PARATIROIDNA ŽLIJEZDA LIJEVO PARATRAHEALNO U BOLESNICE S HIPERKALCEMIJOM I NEGATIVNIM NALAZOM ULTRAZVUKA VRATA I SPECT-CT SCINTIGRAFIJE S Tc99-MIBI-JEM. PHD: ADENOM
 FIGURE 7. ECTOPICALLY LOCATED PARATHYROID GLAND IN THE LEFT LOWER PARATRACHEAL REGION IN A PATIENT WITH HYPERCALCEMIA AND NEGATIVE FINDINGS OF NECK ULTRASOUND AND SPECT-CT SCINTIGRAPHY WITH Tc99-MIBI. PATHOLOGY REPORT: ADENOMA

U slučaju ranijega neuspješnog kirurškog zahvata, nejasnih ultrazvučnih i scintigrafskih nalaza ili duboko smještenih žlijezda preporučuje se na reoperaciji rabiti intraoperacijsku sondu kojom se detektira aktivnost Tc-99m sestamibija, koji se injicira neposredno prije operacije. Tijekom operacije sondom se lokalizira pojačana aktivnost u paratiroidnoj žlijezdi i mjeri se aktivnost u ležištu nakon ekscizije i u ekscidiranom materijalu te se na taj način potvrđuje uspješnost kirurškog zahvata.^{13,17,18,19}

Pozitronska emisijska tomografija s kompjutoriziranom tomografijom (PET-CT)

PET-CT s 18-F-kolinom je osjetljiva metoda za otkrivanje hiperfunkcionalnih paratiroidnih žlijezda smještenih na tipičnim mjestima ili ektopično (slika 7). Ektopične žlijezde mogu se nalaziti bilo gdje duž migracijskog puta od račvišta karotida do perikarda. Ektopična mjesta uključuju visoki položaj na vratu, karotidnu ovojnici, intratiroidni smještaj, smještaj unutar timusa, u medijastinumu, paraezofagealnoj regiji, a rijetko se mogu nalaziti i u perikardu. Najčešće je mjesto za ektopične gornje paratiroidne žlijezde uz jednjak i obično su u nižem položaju od očekivanog, dok su ektopične donje paratiroidne žlijezde najčešće smještene unutar tkiva timusa. PET/CT s kolinom nije prva metoda u detekciji povećane paratiroidne žlijezde, ali se preporučuje u bolesnika s perzistirajućim hiperparatiroidizmom kod negativne scintigrafije s 99mTc-MIBI i negativnog nalaza ultrazvuka.^{1,9,20,21,22} Za detekciju u PET/CT-u se koristi ciklotronski proiz-

veden pozitronski emiter, kratkog poluvremena raspada, najčešće fluor 18 (poluvrijeme raspada 110 min) ili rjeđe ugljik 11 (zbog kraćeg poluvremena raspada od 20 min koje zahtijeva ciklotron u blizini PET centra) u kombinaciji s farmacima koji prikazuju metabolizam lipida, masnih kiselina i proteina staničnih membrana. Kolin je jedna od osnovnih sastavnica fosfolipida staničnih membrana. Zbog ubrzanog metabolizma stanica paratiroidne žlijezde i povećane sinteze lipida te hiperekspresije enzima kolin-kinaze, dolazi do povećanog nakupljanja kolina obilježenog s F-18 (engl. ¹⁸F-fluorocholine).^{3,20,21,22} PET/CT s 18F-kolinom omogućuje najbolju prostornu razlučivost te osigurava prikaz metabolički aktivnih paratiroidnih žlijezda uz dobre anatomske detalje i kod bolesnika gdje druge pretrage imaju ograničenja. Važna je i kod bolesnika s primarnim hiperparatiroidizmom, uzrokovanim s više pojačano aktivnih doštitnih žlijezda radi odluke o opsegu kirurškog zahvata. Ova metoda pokazuje veću osjetljivost i specifičnost (oko 90%) od SPECT/CT scintigrafije s MIBI-jem i ultrazvuka vrata (oko 70%). Preporučeno je vrijeme snimanja od dvije do šezdeset minuta nakon aplikacije radiofarmaka. Vidno polje snimanja obuhvaća područje od baze lubanje do dijafragme, ali se pri sumnji na malignu bolest snimanjem može obuhvatiti i cijelo tijelo. Isto tako se ovom tehnikom mogu prikazati i smeđi tumori (nakupine osteoklasta), poznati kao *osteitis fibrosa cystica*, koji se pojavljuju kao komplikacija dugotrajnog hiperparatiroidizma ili karcinoma paratiroidne žlijezde. Ponekad se može primijetiti intenzivno nakupljanje radiofarmaka u tumoru čeljusti kod rijetkog sindroma genetskog hiperparatiroidizma s mutacijama u genu

HRPT2 (engl. *jaw tumor syndrome*) koji može biti povezan s nastankom karcinoma paratiroidne žlijezde. Druge prednosti PET/CT-a s 18F-obilježenim analogima kolina pred 99mTc-MIBI scintigrafijom jesu niža doza zračenja, bolja rezolucija i kraće vrijeme snimanja. Potencijalni nedostaci PET/CT-a uz primjenu kolina obilježenog fluorom 18F jesu viša cijena pretrage i njezina teža dostupnost (radi se samo u pojedinim centrima koji imaju pozitronske kamere na raspolaganju). Potencijalni izvor lažno pozitivnih rezultata jest moguće nakupljanje u upalno promijenjenim limfnim čvorovima kao i čvorovima u štitnjači. Lažno negativni rezultati mogući su u slučajevima blage hiperkalcemije s urednom razinom PTH, a u slučaju multiglandularne bolesti može se propustiti poneka od hiperplastičnih žlijezda male veličine, osobito kod MEN sindroma ili sekundarnog hiperparatiroidizma.^{1,3,20,21,22} 18F-označeni analogi kolina također se mogu koristiti u PET-MRI sustavima.^{13,17,18}

Zaključak

Paratiroidne žlijezde i bubrež međusobno su povezani u regulaciji mineralnog metabolizma. S jedne strane, bolesti paratiroidne žlijezde poput primarnog hiperparatiroidizma mogu oštetiti bubrežnu funkciju, a s druge strane oštećenje bubrežne funkcije odnosno kronična bubrežna bolest dovodi do sekundarnog i tercijarnog hiperparatiroidizma. Već u ranim stadijima kronične bubrežne bolesti zbog zadržavanja fosfata i nedostatka vitamina D dolazi do hipokalcemije te dolazi do povećane sinteze i sekrecije PTH. Navedeni poremećaji dovode do hiperplazije stanica paratiroidnih žlijezda, u početku difuzne, a kasnije nodularne hiperplazije. Primarni cilj dijagnostičkih i slikovnih metoda (ultrazvuk s ciljanom citološkom punkcijom, SPECT-CT scintigrafija s Tc99m MIBI, PET-CT, PET-MRI) kod bolesnika s kliničkom sumnjom na primarni hiperparatiroidizam jest precizna lokalizacija lezija paratiroidnih žlijezda koja omogućuje točno planiranje kirurškog zahvata. Prva pretraga u algoritmu jest ultrazvuk vrata s ciljanom citološkom punkcijom uz određivanje PTH iz punktata koja se nadopunjava sa SPECT/CT scintigrafijom s Tc-99m-MIBI. Međutim, nemogućnost lokalizacije ili nepodudarni nalazi s navedenim pretragama zahtijevaju upotrebu F-18 kolina, naravno uz primjenu novih hibridnih tehnika s upotrebom radioloških metoda poput MSCT-a ili magnetne rezonancije. Zbog kronične prirode bolesti u sekundarnom i tercijarnom hiperparatiroidizmu provodi se niz terapijskih postupaka, uglavnom uz restrikciju prehranbenog unosa u kombinaciji s medikamentnim liječenjem, ali je u slučajevima rezistentnim na medikamentnu terapiju ponekad potrebna paratiroidektomija. U praćenju bolesnika, prepoznavanju komplikacija i liječenju važan je multidisciplinarni pristup.

INFORMACIJE O SUKOBU INTERESA

Autori nisu deklarirali sukob interesa relevantan za ovaj rad.

INFORMACIJA O FINANCIRANJU

Za ovaj članak nisu primljena financijska sredstva.

DOPRINOS AUTORA

KONCEPCIJA ILI NACRT RADA: SKK, HTB, DP

PRIKUPLJANJE, ANALIZA I INTERPRETACIJA PODATAKA: SKK, HTB, SCJ, ZBŽ

PISANJE PRVE VERZIJE RADA: SKK, HTB, ZBŽ

KRITIČKA REVIZIJA: DP, DH

LITERATURA

1. Kusačić Kuna S, Mihaljević I, Huić D, Dodik M, Tomić Brzac H, Težak S i sur. Dijagnostika i liječenje poremećaja paratiroidnih i nadbubrežnih žlijezda. U: Huić D, Dodig D, Kusić Z, ur. Klinička nuklearna medicina. Zagreb: Medicinska naklada; 2023, str. 143–57.
2. Rosen RD, Bordoni B. Embryology, Parathyroid. [Updated 2023 May 1]. In: StatPearls [Internet]. Treasure Island (FL): StatPearls Publishing; 2023 Jan-. Dostupno na: <https://www.ncbi.nlm.nih.gov/books/NBK55458/>
3. Petranović Ovcariček P, Giovanella L, Carriò Gasset I, Hindić E, Huellner MW, Luster M i sur. The EANM practice guidelines for parathyroid imaging. *Eur J Nucl Med Mol Imaging*. 2021;48:2801–11. <https://doi.org/10.1007/s00259-021-05334-y>.
4. Halbauer M, Šarčević B, Tomić Brzac H. Doštitne žlijezde. U: Šarčević B, Halbauer M, Tomić Brzac H. Citološko-patohistološki atlas bolesti štitne žlijezde i doštitnih žlijezda s ultrazvučnim slikama. Zagreb: Nakladni zavod Globus; 2000, str. 185–229.
5. Gulati Sh, Chumber S, Puri G, Spalkit S, Damle NA, Das CJ. Multi-modality parathyroid imaging: A shifting paradigm. *World J Radiol*. 2023;15:69–82. doi: 10.4329/wjr.v15.i3.69.
6. Tomić Brzac H, Pavlović D, Halbauer M, Pasini J. Parathyroid Sonography in Secondary Hyperparathyroidism: Correlation with Clinical Findings. *Nephrol Dial Transplant*. 1989;4:45–50.
7. Pavlović D, Tomić Brzac H. Ultrasonographic evaluation of parathyroid hyperplasia in dialysis patients. *Sci World J*. 2006; 6:1599–608. doi: 10.1100/tsw.2006.273.
8. Smit MA, van Kinschot CMJ, van der Linden J, van Noord Ch, Kos S. Clinical guidelines and PTH measurement: Does Assay generation matter? *Endocr Rev*. 2019;40:1468–80. doi: 10.1210/er.2018-00220.
9. Fuštar-Preradović Lj. Citološko predoperacijsko razlikovanje promjena u paratiroidnim žlijezdama (disertacija). Zagreb: Medicinski fakultet Sveučilišta u Zagrebu; 2016. urn:nbn:hr:105:720417
10. Souberbielle JC, Boutten A, Carlier MC, Chevenne D, Coumaros G, Lawson-Body E i sur. Inter-method variability in PTH measurement: implication for the care of CKD patients. *Kidney Int*. 2006;70:345–50. doi: 10.1038/sj.ki.5001606.
11. Souberbielle JC, Brazier F, Piketty ML, Cormier C, Minisola S, Cavalier E. How the reference values for serum parathyroid

hormone concentration are (or should be) established? *J Endocrinol Invest.* 2017;40:241–56. doi: 10.1007/s40618-016-0553-2.

12. *Torregrosa JV, Bover J, Portillo MR, Parra EG, Arenas MD, Caravaca F i sur.* Recommendations of the Spanish Society of Nephrology for the management of mineral and bone metabolism disorders in patients with chronic kidney disease: 2021 (SEN-MM). *Nefrologia.* 2023;43:1–36. doi: 10.1016/nfro.2022.03.007.
13. *Bašić Jukić N, Pavlović D, Šmalcelj R, Tomić Brzac H, Orlić L, Radić J i sur.* Smjernice za prevenciju, praćenje i liječenje poremećaja koštano-mineralnog metabolizma u bolesnika s kroničnom bubrežnom bolesti. *Liječ Vjesn.* 2016;138:107–20.
14. *Murad V, Barragan CA, Rivera H.* Ultrasound evaluation of parathyroid glands. *Rev Colomb Radiol.* 2018;29:4861–6.
15. *Centello R, Sesti F, Feola T, Sada V, Pandozzi C, Di Serafino M i sur.* The dark side of ultrasound imaging in parathyroid disease. *J Clin Med.* 2023;12:2487.
16. *Tomić Brzac H, Pavlović D, Bence-Žigman Z, Halbauer M, Gregurić N.* Ultrasound guided percutaneous ethanol injection into parathyroid tumor. *Period Biol.* 1989;91:463–4.
17. *Palestro ChJ, Tomas MB, Tronco GG.* Radionuclide Imaging of the Parathyroid Glands. *Semin Nucl Med.* 2005;35:266–76.
18. *Kluijffhout WP, Vorselaars WM, Vriens MR, Borel Rinkes IH, Valk GD, de Keizer B.* Enabling minimal invasive parathyroidectomy for patients with primary hyperparathyroidism using Tc-99m-sestamibi SPECT-CT, ultrasound and first results of 18F-Fluorocholine PET-CT. *Eur J Radiol.* 2015;84:1745–51.
19. *Golubić AT, Poljak F, Bumber B, Huić D.* Intraoperative detection of hyperplastic parathyroid gland with positron emitter 18F-fluorocholine and handheld probe. *Clin Nucl Med.* 2020;45:636–7.
20. *Dudoignon D, Delbot Th, Ségolène Cottureau A, Dechmi A, Bivenven M, Koumakis E i sur.* 18F-fluorocholine PET/CT and conventional imaging in primary hyperparathyroidism. *Diagn Interv Imaging.* 2022;103:258–65.
21. *Treglia G, Piccardo A, Imperiale A, Strobel K, Kaufmann PhA, Prior JO i sur.* Diagnostic performance of choline PET for detection of hyperfunctioning parathyroid glands in hyperparathyroidism: a systematic review and meta-analysis. *Eur J Nucl Med Mol Imaging.* 2019;46:751–65. <https://doi.org/10.1007/s00259-018-4123-z>.
22. *Evangelista L, Ravelli M, Magnani F, Iacobone M, Giraudo Ch, Camozzi V i sur.* 18F-choline PET/CT and PET/MRI in primary and recurrent hyperparathyroidism: a systematic review of the literature. *Ann Nucl Med.* 2020;34:601–19.

Vijest | News

Pratite nas i na portalu *Liječnički vjesnik*

Hrvatski liječnički zbor pokrenuo je 2017. godine portal *Liječnički vjesnik* koji se čita na poveznici: <https://lijecnicki-vjesnik.hlz.hr>

Liječnički vjesnik (LV), službeni recenzirani časopis Hrvatskoga liječničkog zbora objavljuje uvodnike, stručne i znanstvene radove, preglede, prikaze bolesnika, lijekova i metoda, prethodna znanstvena i stručna priopćenja, osvrtne, pisma uredništvu, prikaze knjiga i druge priloge.

Na portalu u bazi nalaze se svi radovi od 2003. godine nadalje koji se mogu pretraživati po naslovu, autoru, godini ili rubrici.

Čitajte nas na web stranici:
<https://lijecnicki-vjesnik.hlz.hr>

The screenshot shows the homepage of the *Liječnički vjesnik* website. At the top, there is a navigation bar with the site logo and various menu items. Below the navigation bar, there is a main content area with a search bar on the right and a list of articles on the left. The articles are organized into sections, and there is a 'Top autori' (Top authors) section at the bottom right. The website is designed with a clean, professional layout, featuring a mix of text and images.