

Hipnička glavobolja: Što kornjača ima s tim?

Čerimagić, Denis; Bilić, Ervina

Source / Izvornik: **Liječnički vjesnik, 2024, 146, 340 - 345**

Journal article, Published version

Rad u časopisu, Objavljena verzija rada (izdavačev PDF)

<https://doi.org/10.26800/LV-146-9-10-3>

Permanent link / Trajna poveznica: <https://um.nsk.hr/um:nbn:hr:105:776298>

Rights / Prava: [Attribution-NonCommercial-NoDerivatives 4.0 International/Imenovanje-Nekomercijalno-Bez prerada 4.0 međunarodna](#)

Download date / Datum preuzimanja: **2025-01-19**



Repository / Repozitorij:


[Dr Med - University of Zagreb School of Medicine Digital Repository](#)





Hipnička glavobolja: Što kornjača ima s tim?

Hypnic headache: What does the turtle have to do with it?

Denis Čerimagić^{1,2} , Ervina Bilić³

¹ Poliklinika Glavić Dubrovnik

² Sveučilište u Dubrovniku

³ Klinika za neurologiju Medicinskog fakulteta Sveučilišta u Zagrebu, Klinički bolnički centar Zagreb

Deskriptori

PRIMARNE GLAVOBOLJE – dijagnoza, farmakoterapija;
DIFERENCIJALNA DIJAGNOZA

Descriptors

HEADACHE DISORDERS, PRIMARY – diagnosis,
drug therapy; DIAGNOSIS, DIFFERENTIAL

SAŽETAK. Hipničke glavobolje (glavobolje koje se javljaju tijekom spavanja) prema Međunarodnoj klasifikaciji glavobolja – 3. izdanje ubrajaju se u primarne glavobolje. Za razliku od ostalih primarnih glavobolja poput migrene, tenzijske i trigeminalne autonomne glavobolje, u kliničkoj praksi često su neprepoznate ili je postavljena pogrešna dijagnoza. Kornjačina glavobolja se javlja nakon jutarnjeg buđenja te ponovnog usnivanja i buđenja. Javlja se kod osoba koje običavaju tijekom spavanja prekriti glavu pokrivačem (odatle potječe analogija s kornjačinim uvlačenjem i izvlačenjem glave ispod oklopa). Iako je u literaturi opisana prije hipničke glavobolje i smatra se njezinim rijetkim podtipom, do danas nije uvrštena u Međunarodnu klasifikaciju glavobolja. U ovom radu prikazujemo pacijenta s dugogodišnjom hipničkom i epizodičnom kornjačinom glavoboljom. Brojne diferencijalno-dijagnostičke dileme s kojima smo se susretali zahtijevale su dodatnu kliničku i neuroradiološku obradu. Utvrđivanje vrste glavobolje temelji se na detaljnoj anamnezi i striktnoj primjeni dijagnostičkih kriterija Međunarodne klasifikacije glavobolja. Važnost ispravne dijagnoze značajna je i s terapijskog aspekta jer se farmakoterapija i preventivno liječenje hipničke i kornjačine glavobolje razlikuje od terapije ostalih primarnih glavobolja. S obzirom na to da su u Međunarodnu klasifikaciju glavobolja uvrštena i izuzetno rijetka stanja poput numularne glavobolje i sindroma pekućih usta, mišljenja smo da kornjačina glavobolja zaslužuje uvrštenje u istu.

SUMMARY. According to the International Classification of Headache Disorders, 3rd edition, hypnic headaches (headaches that occur during sleep) are classified as primary headaches. Unlike other primary headaches, such as migraine, tension, and trigeminal autonomic headaches, they are often unrecognized or misdiagnosed in clinical practice. A turtle headache occurs when you wake up in the morning, fall asleep, and then wake up again. It occurs in people who tend to cover their heads with a blanket during sleep (this is where the analogy with a turtle pulling its head in and out from under its shell comes from). Although it was described in the literature before hypnic headache and is considered its rare subtype, it has not yet been included in the International Classification of Headache Disorders. In this paper, we present a patient with long-term hypnic and turtle headaches. We encountered numerous differential-diagnostic dilemmas that require additional clinical and neuroradiological investigations. Determining the type of headache is based on a detailed history and strict application of the diagnostic criteria of the International Classification of Headache Disorders. The importance of a correct diagnosis is also significant from a therapeutic point of view because the pharmacotherapy and preventive treatment of hypnic and turtle headaches differ from the therapy of other primary headaches. The International Classification of Headache Disorders contains extremely unusual conditions such as nummular headaches and burning mouth syndrome, so we believe that the turtle's headache deserves to be included in this classification.

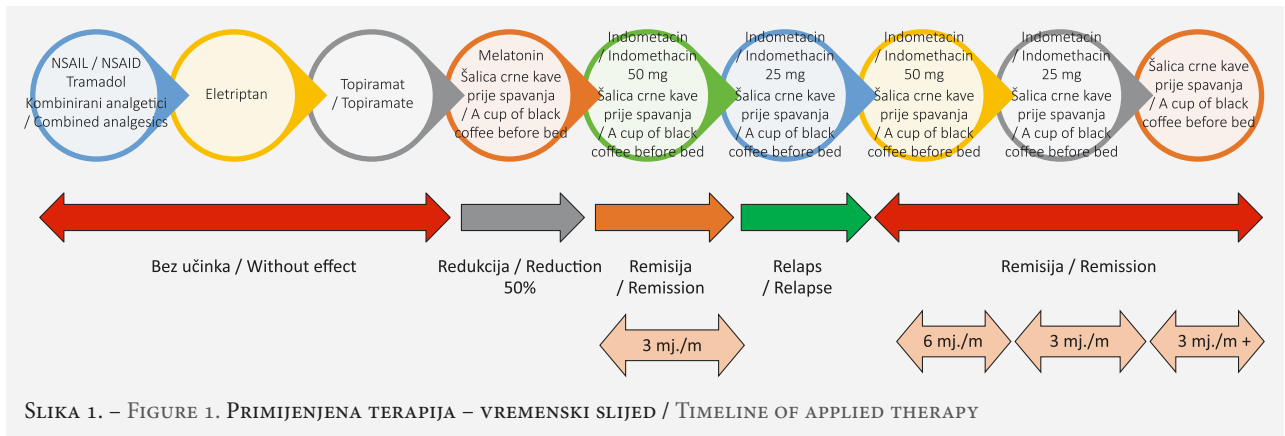
Kornjačina glavobolja (engl. *turtle headache*) rijedak je podtip hipničke glavobolje (glavobolje koja se javlja tijekom spavanja) prvi put opisan 1972. godine.¹ Termin „hipnička“ potječe od starogrčkog božanstva sna Hipnosa (grč. *Hýpnos*), blizanca boga smrti Tanata (grč. *Thanatos*).² Radi se o bilateralnoj (difuznoj), dominantno frontalnoj glavobolji, koja se javlja nakon jutarnjeg buđenja te ponovnog usnivanja i buđenja, kod osoba koje uobičajuju tijekom spavanja (često zbog zaštite od ekspozicije dnevnom svjetlu) prekriti glavu pokrivačem (odatle analogija s kornjačinim uvlačenjem i izvlačenjem glave ispod oklopa).³

Prvi opis hipničke glavobolje potječe iz 1988., kada je američki neurolog Neil Hugh Raskin objavio rezultate istraživanja koje je uključivalo šest pacijenata s glavoboljom koja ih je budila iz spavanja, trajala 30 – 60 minuta i dobro reagirala na profilaktičku primjenu litij karbonata u dozi od 300 – 600 mg prije spavanja.⁴ Hipnička glavobolja se javlja isključivo tijekom noći

✉ Adresa za dopisivanje:

Doc. prim. dr. sc. Denis Čerimagić, dr. med., <https://orcid.org/0000-0003-0743-2618>, Poliklinika Glavić, Čira Carića 3, 20000 Dubrovnik, e-pošta: deniscerimagic@yahoo.com

Primljeno 23. travnja 2024., prihvaćeno 21. lipnja 2024.



(spavanja), gotovo uvijek u isto vrijeme (odatle naziv „glavobolja budilice“, engl. „clock-wise“ ili „alarm clock“ glavobolja).⁵

Prikaz slučaja

55-godišnji muškarac dolazi na neurološki pregled („drugo mišljenje“) zbog učestalih (prosječno dvanaest dana mjesečno), višegodišnjih (dvije godine), bilateralnih, čeonih glavobolja. Bolovi su tupog karaktera, umjerenog inteziteta (VAS 5), trajanja 15 – 60 minuta, a u pravilu se javljaju između 2 i 3 sata ili, rjeđe, nakon jutarnjeg buđenja te ponovnog usnivanja i buđenja. Prema navodima supruge pacijent preferira prekrivati glavu pokrivačem tijekom spavanja. Pozitivna je obiteljska anamneza migrene (majka i baka s majčine strane). Glavobolje se najčešće javljaju tijekom vikenda, praznika i blagdana kada pacijent običava dulje spavati, ali i nakon stresnih događaja te kasnog odlaska na spavanje. Glavobolja nije praćena mučninom, povraćanjem, fotofobijom niti fonofobijom, a pacijent negira prisutnost injicirane konjunktive, epifore, nazalne kongestije, semiptoze vjeđe (Hornerov sindrom) te motornog nemira tijekom napadaja glavobolje. Neurološki status pokazao je uredno stanje svijesti, govora, kognitivnih funkcija (engl. *mini-mental state examination*, MMSE 30), urednu funkciju kranijalnih živaca, odsutnost motoričkog i osjetnog deficita, uredne mio-tatske reflekse, negativan Babinskijev znak, urednu koordinaciju i funkciju sfinktera. Somatski status je također uredan. Pacijent je afebrilan, kardiopulmonalno kompenziran, urednih vitalnih parametara. Neuro-radiološka obrada (MR mozga i MR cerebralna angiografija) nije pokazala prisutnost spaciokompresivnog procesa niti krvožilnih anomalija. EEG je difuzno blaže disritmičan. Polisomnografskom obradom nisu registrirane epizode hipopneje (kada je disanje djelomično blokirano 10 ili više sekundi), a vrijednost apneja-hipopneja-indeksa (AHI), koja pokazuje broj apneja i hipopneja tijekom jednog sata spavanja bila je manja od 5, što odgovara normalnom nalazu. Kontinuirano mjerenje arterijskog tlaka (KMAT) tijekom 24

sata pokazalo je uredne dnevne vrijednosti krvnog tlaka (maksimalne sistoličke vrijednosti do 140 mmHg i dijastoličke do 80 mmHg) te nešto niže vrijednosti tlaka tijekom noći (maksimalne sistoličke vrijednosti do 120 mmHg i dijastoličke do 70 mmHg). Pacijent je tzv. „night dipper“ s omjerom tlaka noć–dan od 0,85 (sniženje tlaka tijekom noći za $\geq 10\%$, ali $< 20\%$). Pregled očne pozadine nije pokazao hipertonične promjene. Kvantifikacija frakcioniranih normetanefrina (NMN), metanefrina (MN) i 3-metoksitiramina (3-MT) u 24-satnom urinu pokazala je uredne vrijednosti. Uredni su i nalazi ultrazvuka i MSCT-a abdomena. Vrijednosti glukoze u krvi i HbA1c nalaze se unutar referentnog intervala. Tijekom napadaja glavobolje pacijent je mjerio saturaciju periferne krvi kisikom (koristeći pulsni oksimetar koji je nabavio tijekom pandemije COVID-19). Vrijednosti saturacije kretale su se između 88% (ponekad tijekom jutarnje glavobolje) i 98 – 100% između napadaja glavobolje. Vrijednosti acidobaznog statusa u periodu bez glavobolje bile su uredne. Nije pokušana terapija inhalacijom 100% kisika putem maske s obzirom na njezinu nedostupnost u kući pacijenta te činjenicu da je glavobolja praktično svaki put spontano regresirala do dolaska u bolnicu. Pacijent je ranije bezuspješno koristio različite analgetike za akutno liječenje glavobolje kao što su: diklofenak, ibuprofen, paracetamol, naproksen, ketoprofen, deksketoprofen, kombinaciju tramadola i paracetamola, simultano ne kombinirajući navedene lijekove pa ne možemo govoriti o polipragmaziji, a ne zadovoljava niti dijagnostičke kriterije Međunarodne klasifikacije glavobolja – 3. izdanje (MKG-3, 2018.) za glavobolju uslijed prekomjernog uzimanja lijekova (MKG-3-8.2).⁵ Nije se učinkovitim pokazalo niti profilaktičko liječenje topiramatom tijekom tri mjeseca te akutno liječenje eletriptanom tijekom mjesec dana. Prema mišljenju pacijenta najučinkovitije akutno liječenje temeljilo se na primjeni fiksne kombinacije 250 mg paracetamola, 210 mg propifenazona, 50 mg kofeina i 10 mg kodeinfosfata. Budući da je na temelju anamnestičkih podataka bilo jasno da se radi o kombi-

naciji hipničke glavobolje i tzv. kornjačine glavobolje (njezinom rijetkom podtipu), u terapiju je uvedena profilaktička primjena melatonina (1 mg prije spavanja) i kofeina (šalica crne kave prije spavanja), nakon čega su se glavobolje značajno prorijedile (mjesečni broj dana s glavoboljom smanjio se za 50%). Pacijentu je savjetovano da (koliko je to moguće) izbjegava prekrivanje glave pokrivačem tijekom spavanja, da koristi neprozirno pokrivalo za oči te da ekspoziciju dnevnom svjetlu izbjegne postavljanjem neprozirnih zavjesa u spavaćoj sobi. Pacijent, zbog straha od mogućih nuspojava, nije pristao na profilaktičko liječenje litij karbonatom te se započelo s profilaktičkom terapijom indometacinom (50 mg prije spavanja) i kofeinom (šalica crne kave prije spavanja), a iz terapije je isključen melatonin. Uz navedenu terapiju nakon 15 dana postiže se remisija. Nakon tri mjeseca reducira se doza indometacina na 25 mg prije spavanja, nakon čega je uslijedilo pogoršanje i ponovna pojava napadaja glavobolje. S obzirom na navedeno, u dogovoru s pacijentom odlučili smo nastaviti s profilaktičkom terapijom indometacinom (50 mg) i kofeinom prije spavanja. Nakon šest mjeseci uslijedio je ponovni pokušaj redukcije doze indometacina na 25 mg, koji je bio uspješan te je isti izostavljen iz terapije nakon sljedeća tri mjeseca. Pacijent potom nastavlja s profilaksom kofeinom te postiže remisiju u trajanju od (za sada) godinu dana (slika 1).

Rasprava

U ovom radu prikazan je rijedak slučaj hipničke i kornjačine glavobolje kod 55-godišnjeg muškarca. Dijagnoza hipničke glavobolje (MKG-3-4.9) temelji se na detaljnoj anamnezi i MKG-3 dijagnostičkim kriterijima, a rezultati laboratorijske obrade uglavnom su uredni i nebitni u postavljanju dijagnoze. Dijagnostički kriteriji uključuju slijedeće:⁵ A. rekurentni napadaji glavobolje koja ispunjava kriterije B-E; B. javlja se isključivo tijekom spavanja i uzrokuje buđenje; C. javlja se ≥ 10 dana mjesečno u trajanju > 3 mjeseca; D. trajanje ≥ 15 minuta do 4 sata nakon buđenja; E. bez kranijalnih autonomnih simptoma ili uznemirenosti; F. simptomi se ne mogu objasniti niti jednom drugom dijagnozom iz MKG-3. MKG-3 iz 2018. po prvi put uvodi termin „vjerojatne hipničke glavobolje“ (MKG-3-4.9.1) o kojoj govorimo kada su ispunjeni kriteriji A i B te samo dva od tri kriterija C-E.⁵ Iako je kornjačina glavobolja u literaturi opisana 1972., a hipnička tek 1988. godine, ona nije navedena u MKG-3. Kornjačina glavobolja smatra se rijetkim podtipom hipničke glavobolje s određenim specifičnostima. Naime, karakteristično je da se javlja nakon prethodnog buđenja te ponovnog usnivanja i buđenja, kod osoba koje običavaju prekrivati glavu pokrivačem tijekom spavanja. Cirkadijani ritam javljanja hipničke glavobolje upućuje na moguću ulogu hipotalamusa u

patofiziološkom mehanizmu nastanka ove vrste glavobolje. Hipotalamus predstavlja centar za regulaciju cirkadijanih ritmova kao što su budnost – spavanje, hranjenje, pijenje i regulacija tjelesne temperature. Pretpostavlja se da redukcija volumena sive moždane tvari posteriornog dijela hipotalamusa ima ulogu u nastanku hipničke glavobolje.⁶ S druge strane, moguće je da ulogu u nastanku kornjačine glavobolje ima hipoksija (hipoksemija) te hiperkapnija uzrokovana prekrivanjem glave pokrivačem tijekom spavanja.^{1,7} Iz primjera visinske bolesti poznato je da boravak neadaptiranih osoba na nadmorskim visinama iznad 2.500 metara uzrokuje glavobolju uslijed hipoksije, cerebralne vazodilatacije, povećanog intrakapilarnog tlaka i edema.⁵ Logično se nameće pitanje zašto se kornjačina glavobolja javlja i nakon što pacijenta upozorimo da ne prekriva glavu pokrivačem tijekom spavanja. Vjerojatni razlog je činjenica da pacijent pokriva glavu nesvjesno tijekom spavanja. S druge strane, manjkavost hipoteze o hipoksiji (hipoksemiji) i hiperkapniji tijekom spavanja kao mogućem patofiziološkom mehanizmu nastanka kornjačine glavobolje proizlazi iz neučinkovitosti inhalacije kisika (za razliku od *cluster* glavobolje). Očigledno je da je mehanizam nastanka kornjačine glavobolje kompleksniji i do danas nedovoljno istražen. Postavljanje dijagnoze hipničke ili kornjačine glavobolje na temelju iscrpne anamneze ne bi trebalo biti komplicirano. Svejedno, radi potvrde dijagnoze potrebno je napraviti ekstenzivnu kliničku i neuroradiološku obradu s ciljem isključivanja drugih potencijalnih uzroka glavobolje, koji diferencijalno-dijagnostički dolaze u obzir (tablica 1).

Migrenu (MKG-3-1) je lako razlikovati od hipničke i kornjačine glavobolje jer se radi o unilateralnoj (ne bilateralnoj!), pulsirajućoj (ne tupoj!) glavobolji, umjerenog ili jakog inteziteta, praćenoj mučninom, povraćanjem, fotofobijom i fonofobijom (navedeno nije karakteristično za hipničku glavobolju!), koja se pogoršava s fizičkom aktivnošću i traje 4 – 72 h.⁵

Cluster glavobolju (MKG-3-3.1) karakteriziraju jaki ili vrlo jaki (ne blagi ili umjereni!), unilateralni (ne bilateralni!) orbitalni, supraorbitalni ili temporalni bolovi koji traju 15 – 180 minuta, praćeni hiperemijom konjunktiva i/ili lakrimacijom, kongestijom nosne sluznice, edemom vjeđe, hiperhidrozom i crvenilom čela i lica, osjećajem punoće u uhu, miozom i/ili ptozom (Hornerov sindrom) (kod hipničke glavobolje ne nalazimo kranijalne autonomne simptome i znakove!), motoričkim nemirom (može se vidjeti kod hipničke glavobolje, ali nikada nije toliko naglašen kao kod *cluster* glavobolje!).⁵

Kronična tenzijska glavobolja (MKG-3-2.3) slična je hipničkoj s obzirom na lokalizaciju (bilateralna), intezitet (blaga ili umjereni), učestalost (≥ 15 dana mjesečno kroz > 3 mjeseca), bez popratnih autonomnih simp-

TABLE 1. – TABLICA 1. – DIFERENCIJALNA DIJAGNOZA HIPNIČKE GLAVOBOLJE / DIFFERENTIAL DIAGNOSIS OF HYPNIC HEADACHE

Diferencijalna dijagnoza hipničke glavobolje / Differential diagnosis of hypnic headache						
	Lokalizacija / Localization	Intenzitet / Intensity	Učestalost / Frequency	Trajanje / Duration	Mučnina, povraćanje, fotofobija, fonofobija / Nausea, vomiting, photophobia, phonophobia	Autonomni simptomi i znakovi / Autonomic symptoms and signs
Hipnička glavobolja / Hypnic headache	Bilateralna / Bilateral	Blaga/Umjerenjena / Mild/Moderate	≥10 dana mjesečno u trajanju >3 mjeseca / ≥10 days per month for >3 months	15 minuta do 4 sata / 15 minutes to 4 hours	NE/NO	NE/NO
Migrena / Migraine	Unilateralna / Unilateral	Umjerenjena/Jaka / Moderate/Severe	<15 dana (epizodična); ≥15 dana (kronična) / <15 days (episodic); ≥15 days (chronic)	4–72 sata / 4–72 hours	DA / YES	NE / NO
Cluster glavobolja / Cluster headache	Unilateralna / Unilateral	Jaka/Vrlo jaka / Severe/Most severe	Do 8 dnevno / Up to 8 per day	15–180 minuta / 15–180 minutes	NE / NO	DA / YES
Kronična tenzijska glavobolja / Chronic tension headache	Bilateralna / Bilateral	Blaga/Umjerenjena / Mild/Moderate	≥15 dana/mjesečno kroz >3 mjeseca (≥180 dana/godišnje) / ≥15 days/month for >3 months (≥180 days/year)	Satima, daniima ili neprekidno / For hours, days or continuously	Fotofobija, fonofobija, blaga mučnina (jedno od navedenog) / Photophobia, phonophobia, mild nausea (one of the above)	NE / NO
Paroksizmalna hemikranija / Paroxysmal hemicrania	Unilateralna / Unilateral	Jaka / Severe	>5 dnevno / >5 per day	2–30 minuta / 2–30 minutes	NE/NO	DA / YES
Apneja u spavanju / Sleep apnea	Bilateralna / Bilateral	Blaga/Umjerenjena / Mild/Moderate	>15 dana / >15 days	Do 4 sata / Up to 4 hours	NE / NO	NE / NO
Nokturnalna hipertenzija (feokromocitom) / Nocturnal hypertension (feochromocytoma)	Bilateralna (frontalna ili okcipitalna) / Bilateral (frontal or occipital)	Jaka / Severe	Varijabilna / Variable	<1 sata / <1 hour	Mučnina, povraćanje / Nausea, vomiting	DA / YES (znojenje, blijedoća, palpitacije) / (sweating, paleness, palpitations)
Gupul / Medication-overuse headache	Varijabilna / Variable	Varijabilan / Variable	≥15 mjesečno / ≥15 per month	Varijabilno / Variable	Mučnina (sporadično) / Nausea (sporadically)	DA / YES (apstinencijski sindrom kod detoksikacije / abstinence syndrome in detoxification)
Glavobolja uslijed akutne visinske bolesti / Acute high-altitude headache	Bilateralna / Bilateral	Blaga/Umjerenjena / Mild/Moderate	Sporadična / Sporadic	Prestaje unutar 24 h od spuštanja na visinu <2.500 m / It stops within 24 hours of descending to an altitude of <2500 m	Mučnina, fotofobija / Nausea, photophobia	NE / NO
Otrovanje ugljičnim monoksidom / Carbon monoxide poisoning	Bilateralna / Bilateral	Blaga / Mild **COHb; 10–20% Umjerenjena / Moderate **COHb; 20–30% Jaka / Severe **COHb; 30–40%	Akcidentalna / Accidental	Javlja se unutar 12 h od ekspozicije i prestaje unutar 72 h od eliminacije *CO / It appears within 12 h of exposure and stops within 72 h of *CO elimination	Mučnina, povraćanje (kod jake glavobolje) / Nausea, vomiting (with a severe headache)	NE / NO

Skraćenice / Abbreviations: *CO: ugljični monoksid / carbon monoxide; **COHb: karboksihemoglobin / carboxyhemoglobin

toma i znakova, ali postoje i određene razlike (javlja se ≥ 180 dana/godišnje, bolovi traju satima, danima ili neprekidno i praćeni su bar jednim od slijedećih simptoma – fotofobija, fonofobija, mučnina).⁵

Paroksizmalnu hemikraniju (MKG-3-3.2) karakteriziraju napadaji unilateralnog (ne bilateralnog), orbitalnog, supraorbitalnog ili temporalnog bola u trajanju od 2 – 30 minuta, praćeni kranijalnim autonomnim simptomima i znakovima (kao kod *cluster* glavobolje, ali ne i hipničke glavobolje). Zajedničke karakteristike paroksizmalne hemikranije i hipničke glavobolje jesu: slično trajanje bolova, odsutnost mučnine, povraćanja, fotofobije i fonofobije i terapijska učinkovitost indometacina.^{5,8}

Najsličnija hipničkoj glavobolji bila bi glavobolja uslijed apneje u spavanju. Ove dvije vrste glavobolja razlikuju se uz pomoć polisomnografije. Iako se obje javljaju tijekom spavanja, prema MKG-3 hipnička glavobolja svrstana je u kategoriju „Ostale primarne glavobolje“ (MKG-3-4.9), a glavobolja uslijed apneje u spavanju svrstana je u kategoriju „Glavobolje koje se pripisuju poremećaju homeostaze; Glavobolje koje se pripisuju hipoksiji i/ili hiperkapniji“ (MKG-3-10.1.4).⁵ Polisomnografski dokaz apneje u spavanju ne isključuje mogućnost koegzistentne hipničke glavobolje.⁹

Glavobolja koja se pripisuje feokromocitomu svrstana je u kategoriju „Glavobolje koje se pripisuju poremećaju homeostaze; Glavobolje koje se pripisuju arterijskoj hipertenziji“ (MKG-3-10.3.1). Ova glavobolja slična je hipničkoj po lokalizaciji (bilateralna), varijabilnoj učestalosti i trajanju (<1h), ali postoje i brojne razlike: praćena je preznojavanjem, palpitacijama, bljedoćom ili crvenilom lica, anksioznošću, naglim skokovima krvnog tlaka te prestankom nakon normalizacije tlaka, poremećajima vida, bolovima u abdomenu ili prsištu, mučninom, povraćanjem i parestezijama.⁵ Feokromocitom se dijagnosticira kvantifikacijom frakcioniranih normetanefrina (NMN), metanefrina (MN) i 3-metoksitiramina (3-MT) u 24-satnom urinu, ultrazvukom i MSCT-om abdomena.¹⁰

Glavobolja uslijed prekomjernog uzimanja lijekova (GUPUL) svrstana je u kategoriju „Glavobolje koje se pripisuju supstancama ili njihovoj obustavi“ (MKG-3-8.2). Ova glavobolja varijabilne je lokalizacije, intenziteta i trajanja, a javlja se ≥ 15 puta mjesečno. Za razliku od hipničke glavobolje može biti praćena mučninom, a u fazi detoksikacije praćena je autonomnim simptomima i znakovima u sklopu apstinencijskog sindroma.⁵

Razlikovanje hipničke glavobolje od glavobolje kod akutne visinske bolesti (MKG-3-10.1.1) i otrovanja ugljičnim monoksidom (MKG-3-8.1.3) ne bi trebalo predstavljati veći problem budući da se prva javlja sporadično tijekom boravka na nadmorskim visinama iznad 2.500 m, a druga akcidentalno pri ekspoziciji

ugljičnom monoksidu.⁵ Isto se može reći i za nokturalnu epilepsiju s postiktalnom glavoboljom (MKG-3-7.6.2), glavobolju uslijed hipoglikemije (MKG-3-10.5) ili glavobolju uslijed povišenoga intrakranijskog tlaka različite etiologije (MKG-3-5, MKG-3-6, MKG-3-7, MKG-3-9, MKG-3-10).⁵ Klinički trijas koji upućuje na povišeni intrakranijski tlak čine: glavobolja, povraćanje (bez prethodne mučnine) i zastojna papila (lat. *papilla stagnans*).¹¹

Učinkovito liječenje hipničke i kornjačine glavobolje temelji se na primjeni kofeina, indometacina, melatonina i flunarizina.^{12–14} Jedna šalica crne kave sadrži oko 100 mg kofeina, a u kombiniranim pripravcima dostupnim na tržištu udio kofeina iznosi 25 – 50 mg.¹⁵ U prikazanom slučaju pacijent je primijetio djelomičnu učinkovitost akutnog liječenja upotrebom kombinacije 250 mg paracetamola, 210 mg propifenazona, 50 mg kofeina i 10 mg kodeinfosfata, koja se s obzirom na ranije navedeno može pripisati upravo kofeinu. U slučaju izostanka terapijskog učinka dolazi u obzir primjena litij karbonata, koja je povezana s brojnim nuspojavama (mučnina, tremor, poremećaj jetrene ili bubrežne funkcije).^{13,16–17}

U prevenciji kornjačine glavobolje preporučuje se izbjegavanje prekrivanja glave pokrivačem tijekom spavanja, higijena spavanja, fizička aktivnost radi adekvatne oksigenacije, primjena tamnog, neprozirnog pokrivala za oči te primjena zavjesa koje ne propuštaju svjetlost u spavaćoj sobi.¹⁸ Bonner pretpostavlja da bitnu ulogu u nastanku kornjačine glavobolje ima i pothlađenost tijekom spavanja s posljedičnim povišenim mišićnim tonusom te preporučuje primjenu električne deke tijekom spavanja.¹⁹

Zaključak

Hipnička glavobolja (glavobolja koja se javlja tijekom spavanja) prema MKG-3 ubraja se u primarne glavobolje, poput migrene, tenzijske i trigeminalne autonomne glavobolje, ali je za razliku od navedenih glavobolja manje istražena i često neprepoznata, a njezina prevalencija vjerojatno značajno podcijenjena. Striktna primjena dijagnostičkih kriterija prema MKG-3 sigurno će doprinijeti kako postavljanju točne dijagnoze tako i isključenju brojnih kliničkih entiteta koji kod bolesnika s hipničkom glavoboljom diferencijalno-dijagnostički dolaze u obzir. Važnost ispravne dijagnoze značajna je i s terapijskog aspekta jer se farmakoterapija ove glavobolje značajno razlikuje od terapije ostalih primarnih glavobolja. O kornjačinoj glavobolji kao rijetkom podtipu hipničke glavobolje, koja ima i određene specifičnosti s aspekta patofiziologije i prevencije, objavljeni su brojni radovi u eminentnim stručnim časopisima, ali svejedno do danas nije inkorporirana u MKG. Budući da su u MKG-3 uvrštena i izuzetno rijetka stanja poput numularne

glavobolje i sindroma pekućih usta (engl. *burning mouth syndrome*) mišljenja smo da kornjačina glavobolja zaslužuje mjesto u MKG-u. Nadamo se da smo ovim prikazom slučaja olakšali liječnicima različitih specijalnosti razlikovanje brojnih vrsta glavobolje i postavljanje točne dijagnoze.

INFORMACIJE O SUKOBU INTERESA

Autori nisu deklarirali sukob interesa relevantan za ovaj rad.

INFORMACIJA O FINANCIRANJU

Za ovaj članak nisu primljena financijska sredstva.

DOPRINOS AUTORA

KONCEPCIJA ILI NACRT RADA: DČ

PRIKUPLJANJE, ANALIZA I INTERPRETACIJA PODATAKA: DČ

PISANJE PRVE VERZIJE RADA: DČ

KRITIČKA REVIZIJA: EB

LITERATURA

1. Gilbert GJ. Hypoxia and bedcovers. JAMA. 1972;221(10):1165–6.
2. Klaić B. Rječnik stranih riječi. Zagreb: Nakladni zavod Matice hrvatske; 1989, str. 545.
3. Gilbert GJ. Turtle headaches. JAMA. 1982;248(8):921.
4. Raskin NH. The hypnic headache syndrome. Headache. 1988; 28(8):534–6.
5. Headache Classification Committee of the International Headache Society (IHS) The International Classification of Headache Disorders, 3rd edition. Cephalalgia. 2018;38(1):1–211.
6. Holle D, Naegel S, Krebs S, Gaul C, Gizewski E, Diener HC *i sur*. Hypothalamic gray matter volume loss in hypnic headache. Ann Neurol. 2011;69:533–9.
7. King AB. Hypoxia and hypercapnia from bedcovers. JAMA. 1972;220(13):1745.
8. Goadsby PJ. Indomethacin-Responsive Headache Disorders. Continuum (Minneapolis). 2024;30(2):488–97.
9. Gelener P. Turtle Headache: A Case Report and Approach To Hypnic Headaches. Cyprus J Med Sci. 2017;2:46.
10. Rončević T, Željковиć-Vrkić T, Kos J, Fištrek M. Feokromocitom – dijagnostički i terapijski izazov koji traje. Medicus. 2007;16(2):205–10.
11. Brinar V. Neurologija za medicinare. 1. izd. Zagreb: Medicinska naklada; 2009, str. 211.
12. Holle D, Obermann M. Hypnic headache and caffeine. Expert Rev Neurother. 2012;12:1125–32.
13. Lisotto C, Rossi P, Tassorelli C, Ferrante E, Nappi G. Focus on therapy of hypnic headache. J Headache Pain. 2010;11(4):349–54.
14. Peres MF. Melatonin, the pineal gland and their implications for headache disorders. Cephalalgia. 2005;25:403–11.
15. Samoggia A, Riedel B. Consumers' Perceptions of Coffee Health Benefits and Motives for Coffee Consumption and Purchasing. Nutrients. 2019;11(3):653.
16. Dodick DW, Mosek AC, Campbell JK. The hypnic („alarm-clock“) headache syndrome. Cephalalgia. 1998;18:152–6.
17. Holle D, Naegel S, Krebs S, Katsarava Z, Diener HC, Gaul C *i sur*. Clinical characteristics and therapeutic options in hypnic headache. Cephalalgia. 2010;30(12):1435–42.
18. Travell JG. Prevention of turtle headache. JAMA. 1984;251(2):216.
19. Bonner J. Turtle headaches. JAMA. 1983;250(6):731.

