

# Mallory-weiss sindrom kao uzrok krvarenja iz gornjeg dijela probavnog sustava

---

**Bonacin, Ivana**

**Master's thesis / Diplomski rad**

**2016**

*Degree Grantor / Ustanova koja je dodijelila akademski / stručni stupanj:* **University of Zagreb, School of Medicine / Sveučilište u Zagrebu, Medicinski fakultet**

*Permanent link / Trajna poveznica:* <https://um.nsk.hr/um:nbn:hr:105:032469>

*Rights / Prava:* [In copyright](#)/[Zaštićeno autorskim pravom.](#)

*Download date / Datum preuzimanja:* **2025-03-05**



*Repository / Repozitorij:*

[Dr Med - University of Zagreb School of Medicine Digital Repository](#)



**SVEUČILIŠTE U ZAGREBU  
MEDICINSKI FAKULTET**

**Ivana Bonacin**

**Mallory-Weiss sindrom kao uzrok  
krvarenja iz gornjeg dijela probavnog  
sustava**

**DIPLOMSKI RAD**



**Zagreb, 2016.**

Ovaj diplomski rad izrađen je u Zavodu za gastroenterologiju i hepatologiju Klinike za unutarnje bolesti Kliničkog bolničkog centra „Sestre milosrdnice“ Medicinskog fakulteta Sveučilišta u Zagrebu pod vodstvom prof. dr. sc. Nevena Ljubičića i predan je na ocjenu u akademskoj godini 2015/2016.

## Sadržaj

1. Sažetak .....	I
2. Summary .....	II
3. Uvod .....	1
4. Epidemiologija .....	2
5. Etiologija i patogeneza .....	4
6. Klinička slika .....	7
7. Dijagnoza i diferencijalna dijagnoza .....	9
8. Terapija i prognoza .....	13
9. Zahvale .....	17
10. Literatura .....	18
11. Životopis .....	23

## **Sažetak**

### **Mallory-Weiss sindrom kao uzrok krvarenja iz gornjeg dijela probavnog sustava**

**Ivana Bonacin**

Mallory-Weiss sindrom (MWS) je patološko stanje kod kojeg zbog epizode akutnog porasta intragastričnog tlaka lacerira sluznica distalnog jednjaka i kardije želuca. Klinička slika uključuje prvenstveno hematemezu, uz nju se može i ne mora javljati melena i/ili hematokezija, a u težim slučajevima i znaci hipovolemijškog šoka (sinkopa, tahikardija, hipotenzija). MWS uzrokuje 5-15% krvarenja iz gornjeg probavnog sustava. Pretežno se radi o muškarcima srednje životne dobi s poviješću konzumacije alkohola. Glavno dijagnostičko sredstvo je endoskopska pretraga kojom se pronalaze longitudinalne laceracije, dominantno na desnoj stijenci kardije i gastroezofagealnom spoju. U većine bolesnika hemostaza nastupi spontano. Bolesnicima starije dobi i onima s komorbiditetima često je potrebno zaustaviti krvarenje jednom od endoskopskih metoda poput sklerozacije epinefrinom, elektrokoagulacije, postavljanja hemostatskih kopči i endoskopskog podvezivanja. Primjenjuje se samo jedna ili kombinacija više navedenih metoda. Prediktivni faktori koji mogu ukazati na rizik od ponovnog krvarenja su šok prilikom inicijalnog krvarenja, endoskopski nalaz aktivnog krvarenja, postojanje koagulopatije i nizak hematokrit. Krvarenje iz laceracija u MWS se češće javlja među starijim bolesnicima s komorbiditetima, stoga nosi rizik od nepovoljnog ishoda jednak onome kod krvarećih ulkusa, a mortalitet je oko 5%.

**Ključne riječi:** Mallory-Weiss sindrom, krvarenje iz gornjeg probavnog sustava, endoskopija

## **Summary**

### **Mallory-Weiss syndrome as a cause of upper gastrointestinal bleeding**

**Ivana Bonacin**

Mallory-Weiss syndrome (MWS) is a pathological condition where an acute increase in intragastric pressure causes mucosal laceration in distal esophagus and stomach cardia. Presenting symptoms include hematemesis with or without melena and, in more severe cases, signs of hypovolemic shock (syncope, tachycardia, hypotension).

MWS causes 5-15% of all cases of upper gastrointestinal bleeding. Affected individuals are mostly middle-aged men with a history of alcohol consumption.

Endoscopic finding of longitudinal lacerations, mostly on the right esophageal wall and cardia, confirms the diagnosis. In most cases the bleeding stops spontaneously.

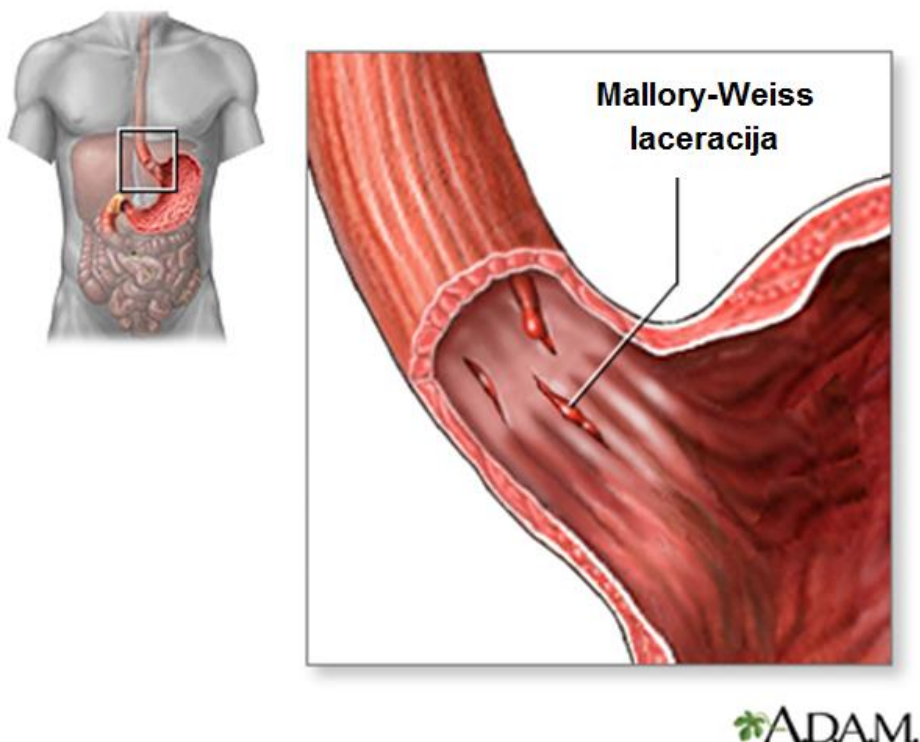
Elderly patients or those with comorbidities often require endoscopic treatment such as epinephrine injection therapy, electrocoagulation, hemoclip placement or endoscopic band ligation. Only one or a combination of methods can be applied.

Predictive factors for rebleeding are shock at initial presentation, active bleeding at initial endoscopy, coagulopathy and low hematocrit. Because bleeding Mallory-Weiss tears often present themselves in elderly patients with comorbidities, the risk for unfavorable outcome is the same as in bleeding peptic ulcer and the mortality rate is around 5%.

**Keywords:** Mallory-Weiss syndrome, upper gastrointestinal bleeding, endoscopy

## Uvod

Mallory-Weiss sindrom (MWS), prvi put opisan 1929. godine, je patološko stanje pri kojem na sluznici distalne trećine jednjaka, na području gastroezofagealnog spoja i na želučanoj kardiji nastaju linearne laceracije koje krvare. Kao posljedica naglog povišenja tlaka u želucu i jednjaku, koje se najčešće javlja pri povraćanju ili snažnom nagonu na povraćanje, dolazi do razdiranja sluznice. Klinička slika uključuje pojavu hematemeze i/ili melene, rjeđe hematokeziju. U slučaju gubitka većeg volumena krvi mogu se javiti i znakovi hipovolemijskog šoka kao tahikardija i hipotenzija te sinkopa. Mallory-Weiss sindrom se javlja prvenstveno kod odraslih, većinom muškaraca srednje dobi, a pripisuje mu se 1-15% svih krvarenja iz gornjeg probavnog sustava. Cilj ovog preglednog rada je sažeto obuhvatiti dosadašnja saznanja o epidemiologiji, etiologiji, patogenezi, kliničkoj slici, dijagnostici i terapiji MWS-a.



Slika 1. Laceracije u Mallory-Weiss sindromu. (Preuzeto s web-stranice:

<https://www.nlm.nih.gov/medlineplus/ency/imagepages/18145.htm>)

## **Epidemiologija**

Krvarenje iz gornjeg dijela probavnog sustava često je i može biti životno ugrožavajuće pa je tako u SAD-u uzrokom više od 300 000 hospitalizacija i 30 000 smrtnih slučajeva godišnje (Cappell and Friedel 2008). Najučestalija su krvarenja iz dvanaesnika i/ili želuca. U podlozi im mogu ležati brojna stanja od kojih je najčešći peptički ulkus (Lam, Wong and Lau 2015). Procijenjeno je da se u 5-15% slučajeva krvarenja iz gornjeg gastrointestinalnog sustava radi o MWS-u (Kim 2015). Dob bolesnika varira, no većinom su to osobe u četrdesetim i pedesetim godinama, s omjerom muškaraca i žena 2-4:1 (Kortas et al. 2001). U 40-80% slučajeva radi se o alkoholičarima, a ostatak su prvenstveno bolesnici koji učestalo povraćaju iz nekog drugog razloga, dok mali postotak čine oni s nekim drugim rizičnim događajem poput kašljanja, nošenja teškog tereta, ezofagogastroduodenoskopije i slično (Nojkov and Cappell 2016). Promatranjem pojavnosti MWS-a u Republici Hrvatskoj tijekom petogodišnjeg perioda procijenjeno je da kumulativna incidencija iznosi 7.3/100 000 godišnje. Medijan dobi bolesnika nije se razlikovao od onoga kod krvarećeg peptičkog ulkusa, no proporcija muškaraca s poviješću konzumacije alkohola bila je veća u skupini s MWS-om, a čak 62.6% bolesnika je po ASA klasifikaciji pripadalo u skupinu 3 ili 4, odnosno imali su ozbiljne podležeće sistemske bolesti (Ljubičić et al. 2014).



Tablica 1. Uzroci krvarenja iz gornjeg dijela probavnog sustava po učestalosti  
(Ljubičić et al. 2012)

<b>UZROK</b>	<b>UČESTALOST</b>
<b>Peptički ulkus</b>	47,8%
<b>Neulcerozno krvarenje</b> <ul style="list-style-type: none"><li>• akutna erozivna gastropatija</li><li>• portalna hipertenzivna gastropatija</li><li>• malignom</li><li>• MWS</li><li>• angiomi</li><li>• Dieulafoy lezije</li></ul>	40,8%
<b>Varikoziteti jednjaka ili želuca</b>	9,2%
<b>Neidentificiran uzrok</b>	2,2%

## **Etiologija i patogeneza**

Mallory-Weiss sindrom podrazumijeva krvarenje iz uzdužnih laceracija sluznice jednjaka i/ili želuca, prvenstveno na mjestu ezofagogastričnog spoja. Javlja se nakon naglog porasta intragastričnog tlaka pri kojem, uz zatvoren pilorus, dolazi do akutne distenzije kardije i donjeg dijela jednjaka. Mali stupanj pokretljivosti između mukoze i submukoze, nekoordinirana i suprotno usmjerena kontrakcija donje trećine jednjaka i kardije te insuficijencija donjeg ezofagealnog sfinktera su faktori koji utječu na pojavu laceracija ili izostanak iste, ali hiperekstenzija stijenke kao posljedica akutnog porasta tlaka u želucu glavni je mehanizam nastanka MWS-a (Miroshnikov and Rasskazov 1994). Gubitak kolagenih vlakana u submukoznom sloju stijenke dio je procesa starenja te rezultira smanjenom rastezljivošću i pokretljivošću sluznice i podsluznice što doprinosi porastu incidencije sindroma s dobi (Bellmann and Wohlgemuth 1974). Još jedan potencijalni mehanizam nastanka razdora je prolaps ili intususcepcija gornjeg dijela želuca u jednjak što se vidi prilikom endoskopije u trenucima naprezanja zbog nagona na povraćanje (Cappell, Dass and Manickam 2014).

Lokalizacija longitudinalnih laceracija karakterističnih za MWS posljedica je histološke strukture stijenke samog jednjaka te stupnja fiksacije za okolna tkiva. Tako desna i stražnja stijenka, koje su ligametima čvrsto fiksirane i nisu u mogućnosti prilagoditi se novonastalom visokom intragastričnom tlaku, puno češće laceriraju nego lijeva i prednja stijenka koje nisu fiksirane, a uz to su čvršće i deblje. Okada i suradnici utvrdili su da se iz ovih razloga, neovisno o etiologiji, laceracije pojavljuju prvenstveno na maloj krivini kardije želuca i desnoj stijenci jednjaka (Okada et al. 2015).

Među čimbenike koji uzrokuju porast intragastričnog tlaka i imaju MWS kao posljedicu prvenstveno spadaju sva stanja koja izazivaju povraćanje ili samo nagon

na povraćanje, bilo da se radilo o učestaloj emezi ili, kao u manjem broju slučajeva, samo jednoj epizodi iste. Tako se MWS predominantno javlja kod alkoholičara, ali i u nefrokolikama i bilijarnim kolikama, slučajevima dijabetičke ketoacidoze ili uz emetogenu kemoterapiju. Događaji poput naprezanja pri podizanju teškog tereta ili za vrijeme kašlja, potom tupa trauma abdomena ili kardiopulmonalna reanimacija također uzrokuju porast intragastričnog tlaka te su važni etiološki faktori u razvoju MWS-a. Ipak, treba naglasiti da se u 25% slučajeva ne može utvrditi da je krvarenju prethodio ijedan od navedenih događaja.

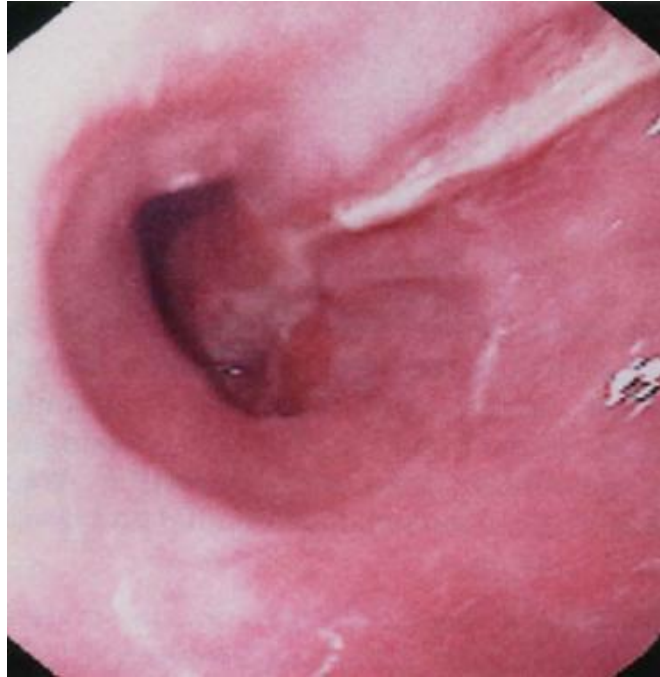
Konzumacija alkohola predisponira nastanak laceracija na više načina. Osim što izaziva povraćanje, etilni alkohol povećava retrodifuziju vodikovih iona kroz sluznicu jednjaka i kardije čime umanjuje njena protektivna svojstva te, u slučaju intoksikacije, također ometa normalan motilitet jednjačnih mišića i tonus donjeg jednjačnog sfinktera (Cherednikov et al. 2016). Kod bolesnika s lezijom jetara udio krvarenja iz gornjeg probavnog sustava uzrokovanih MWS-om je unutar istih granica kao i u općoj populaciji te iznosi 3-10%, no krvarenja su dugotrajnija i teža.

Na postojanje konstitucijskih karakteristika koje se mogu povezati s pojavnošću i varijacijama u kliničkoj slici MWS-a ukazuju Cherednikov i suradnici, a prisutnost klizne hijatalne hernije utvrđena je u 35-100% slučajeva, s laceracijama lokaliziranim na sluznici kardije želuca (Cherednikov et al. 2016). Laceracije i, posljedično, krvarenje mogu nastati ijetrogeno, nakon endoskopskih pretraga i zahvata poput ERCP-a zbog mehaničkog oštećenja sluznice instrumentom. Iako se radilo o vrlo malom postotku (0.07-0.49%), incidencija ovakvih slučajeva raste što se pripisuje porastu u broju, ali i trajanju endoskopskih zahvata te pretjeranoj insuflaciji zraka (Hongou 2011; Okada et al. 2015). Akutni i kronični gastritis, želučani ili duodenalni

ulkus, akutni pankreatitis i ezofagitis su još neka stanja koja pogoduju nastanku MWS-a (Cherednikov et al. 2016).

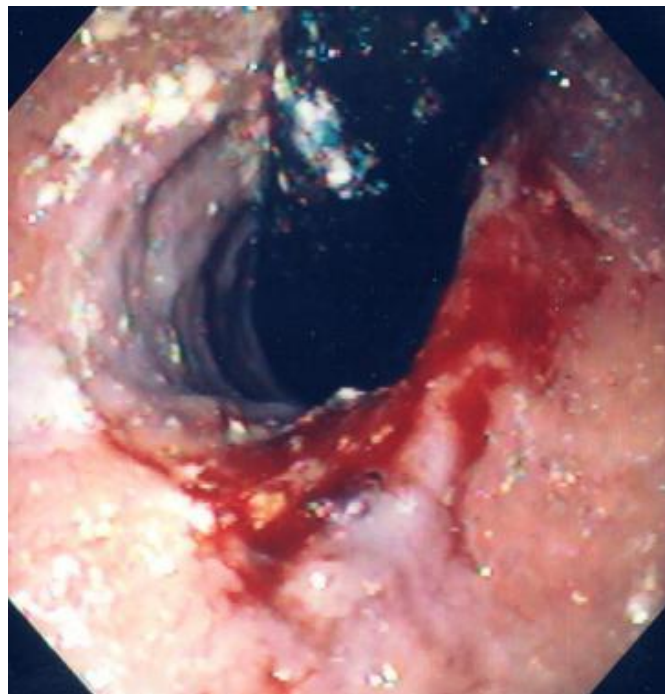
## Klinička slika

Tipična klinička prezentacija Mallory-Weiss sindroma uključuje hematemezu koja se javlja nakon epizode nagona na povraćanje ili povraćanja, no studije pokazuju da je to slučaj u svega 30% bolesnika. Češće je ustanovljena pojava hematemeze bez prethodnog povraćanja, kod čak 50% bolesnika (Harris and DiPalma 1993). Količina krvi u povraćenom sadržaju varira te se može raditi o tragovima krvi pomiješanim sa želučanim sadržajem i sluzi, ali i o velikim količinama svijetle krvi. U oko 10% slučajeva bolesnik se prezentira melenom, a manji broj nekim od simptoma kao hematokezija, sinkopa, epigastrična nelagoda ili bol koja nije specifična za MWS, nego je posljedica podležećeg uzroka. Anamnestički postoji prekomjerna konzumacija alkohola u 40-75% bolesnika (Kortas et al. 2001). Budući da se uglavnom radi o blagim krvarenjima, nalaz fizikalnog statusa najčešće ne pokazuje nikakva odstupanja od normalnog. Moguća je pojava vrtoglavice i osjećaja slabosti što je posljedica dehidracije nakon opetovanog povraćanja. U slučajevima obilnijeg krvarenja može se očekivati pojava tahikardije, hipotenzije ili čak pokazatelja hipovolemičnog šoka. Budući da se radi o laceracijama koje su smještene površinski i kao takve vrlo brzo zacijele, krvarenje u MWS-u u 90% bolesnika spontano stane (Sugawa, Benishek and Walt 1983; Cappell and Friedel 2008). U osoba s komorbiditetima poput trombocitopenije ili drugih koagulopatija, posebice uz bolesti jetara, krvarenje može biti prolongirano i uglavnom zahtijeva endoskopsku intervenciju (Yin et al. 2012). Uz cirozu jetara učestalost krvarenja korelira sa stupnjem jetrene disfunkcije po Child-Pugh klasifikaciji, što ne vrijedi za njegovu težinu (Nojkov and Cappell 2016).



Slika 2. Mallory-Weiss razdor. Tipična longitudinalna laceracija sluznice distalnog jednjaka i želučane kardije. (Preuzeto sa web-stranice:

<http://emedicine.medscape.com/article/187134-overview>)



Slika 3. Laceracija s aktivnim krvarenjem. (Preuzeto sa web-stranice:

<http://emedicine.medscape.com/article/187134-overview>)

## Dijagnoza i diferencijalna dijagnoza

Kod bolesnika koji se prezentira kliničkom slikom krvarenja iz gornjeg dijela probavnog sustava u obzir dolazi veći broj dijagnoza od kojih su neke želučani ili duodenalni ulkus, varikoziteti jednjaka, erozivni ezofagitis, a Mallory-Weiss sindrom se može očekivati u 5-15% slučajeva. Glavno dijagnostičko i terapijsko sredstvo za sva navedena stanja je endoskopija. Dijagnoza MWS-a se postavlja na temelju endoskopskog nalaza laceracije sluznice, pretežno u području gastroezofagealnog spoja. Radi se o razderotinama prosječne duljine 2-3 cm, a širine svega nekoliko milimetara. Većina bolesnika, čak 80% njih, ima samo jednu takvu leziju, a kod ostalih se mogu pronaći multiple laceracije. Erozijske se mogu svrstati u jednu od tri grupe po Zieferovoj klasifikaciji pri čemu grupu I čine laceracije ograničene samo na jednjak, grupu II one na sluznici želuca, a grupu III lezije koje se protežu preko ezofagogastričnog spoja (Shames and Mcfadden 1929). Studije pokazuju da je najveća učestalost laceracija iz grupe II, dok je najmanji broj onih iz grupe I (10-20%). Prisutnost atrofičnog gastritisa ili hijatalne hernije ne utječu na lokalizaciju erozija. Cirkumferencijalna distribucija također je asimetrična, s velikom većinom laceracija na desnoj stijenci u slučaju erozija jednjaka grupe I, odnosno na maloj krivini želuca u grupi II (Ohara et al. 2012; Okada et al. 2015). Takva raspodjela se, prema nekim autorima, može pripisati asimetričnom tonusu donjeg ezofagealnog sfinktera koji je najmanji upravo na desnoj strani pa je time ona duže izložena djelovanju želučane kiseline u odnosu na lijevu stijenu (Kwiatk, Pandolfino and Kahrilas 2011; Ohara et al. 2012). U 7.5% slučajeva se, uz laceracije karakteristične za MWS, pronađu i varikoziteti jednjaka što potvrđuje spoznaje o udjelu alkoholičara među bolesnicima s dijagnozom MWS-a (Sugawa, Benishek and Walt 1983). Endoskopski se mjesto krvarenja može locirati u više od 80% bolesnika, no u slučajevima gdje se radi o

aktivnom krvarenju ili bolesniku s komorbiditetima potrebno je, prije podvrgavanja endoskopiji, bolesnika adekvatno zbrinuti da bi se izbjegle komplikacije (Biecker 2015). Kako bi procijenili težinu krvarenja potrebno je odrediti hemoglobin i hematokrit, zatim protrombinsko vrijeme, aktivirano parcijalno tromboplastinsko vrijeme i broj trombocita. Da bi se moglo adekvatno nadoknaditi izgubljeni volumen, treba odrediti razinu ureje i kreatinina u krvi, potom elektrolitni status te svakako i krvnu grupu za slučaj potrebe za transfuzijom. Budući da fizikalni status u slučaju ovakvog krvarenja često ne otkriva mnogo, postoje pokušaji da se formiraju ocjenske ljestvice koje bi pomogle u prepoznavanju rizičnih bolesnika. Jedan takav primjer je Glasgow-Blatchford ocjenska ljestvica kojom se ocjenjuju razina ureje u krvi, hemoglobin, sistolički tlak, puls, prisutnost melene, sinkope, povijesti bolesti jetara ili srčanog zatajenja. Iako nije specifičan, ima jako visoku osjetljivost (99-100%) za bolesnike s teškim krvarenjem, a na temelju njega se može sigurno otpustiti 16-25% niskorizičnih bolesnika, te odrediti one kojima je potrebna hitna endoskopija (Stanley et al. 2009; Srirajaskanthan et al. 2010; Hwang et al. 2012). Uz njega, u upotrebi je i Rockall ljestvica prikazana u tablici 3 (Rockall et al. 1996).



Tablica 2. Glasgow-Blatchford ljestvica (Stanley et al. 2009).

<b>Urea (mmol/L)</b>	
6.5-7.9	2
8.0-9.9	3
10.0-25.0	4
>25.0	6
<b>Hemoglobin-muškarci (g/L)</b>	
120-129	1
100-119	3
<100	6
<b>Hemoglobin-žene (g/L)</b>	
100-119	1
<100	6
<b>Sistolički tlak (mmHg)</b>	
100-109	1
90-99	2
<90	3
<b>Ostalo</b>	
c/p>100/min	1
Melena	1
Sinkopa	2
Bolest jetara	2
Srčano zatajenje	2
<ul style="list-style-type: none"> <li>• Zbroj bodova <math>\geq 6</math> → intervencija potrebna u &gt;50%</li> </ul>	

Tablica 3. Klinička (preendoskopska) Rockall ocjenska ljestvica (Rockall et al. 1996).

	0	1	2	3
<b>Dob</b>	<60	60-79	≥80	
<b>Šok</b>		c/p ≥ 100/min sistolički tlak ≥100 mmHg	sistolički tlak <100 mmHg	
<b>Komorbidity</b>	Ne		<ul style="list-style-type: none"> <li>• kronično srčano zatajenje</li> <li>• ishemijska bolest srca</li> <li>• drugi teški komorbidity</li> </ul>	<ul style="list-style-type: none"> <li>• zatajenje bubrega</li> <li>• zatajenje jetara</li> <li>• metastatski tumor</li> </ul>
<b>Dijagnoza</b>	Mallory-Weiss laceracije	druge dijagnoze	GI malignom	

• Klinička ocjena 0 označava bolesnika s malim rizikom

## Terapija i prognoza

Kada se radi o bolesniku s krvarenjem iz gornjeg dijela probavnog sustava, smjernice preporučuju prvo odrediti stupanj rizika prema nekoj od postojećih ocjenskih ljestvica (npr. Glasgow-Blatchford, Rockall). Zatim, ako vitalni parametri ukazuju na hemodinamsku nestabilnost, bolesnika treba stabilizirati te pristupiti ranoj endoskopiji unutar prva 24 sata od početka simptoma (Barkun et al. 2010). Prema smjernicama Američkog društva za gastrointestinalnu endoskopiju, hitna endoskopija potrebna je kada bolesnik ima malignom ili cirozu jetara, prezentira se hematemezom, znacima hipovolemije ili ima hemoglobin < 8g/dL (Hwang et al. 2012). S obzirom na endoskopski nalaz, odlučuje se o daljnjem pristupu. Krvarenje iz lezija u MWS-u u velikom broju slučajeva spontano prestaje i moguće ga je tretirati konzervativno, no nekim je bolesnicima potrebna endoskopska ili čak kirurška intervencija. Takav klinički tijek može se pretpostaviti na temelju faktora rizika koji uključuju portalnu hipertenziju i koagulopatije. Ukoliko se endoskopskom pretragom pronađe aktivno krvarenje, treba ga zaustaviti. Ako se utvrdi da postoje znaci nedavnog krvarenja, to jest stigmata, endoskopska terapija se primjenjuje u slučajevima kada se krvarenje ponavljalo ili je utvrđena koagulopatija. Dostupne endoskopske metode liječenja uključuju injekciju sklerozacijskog sredstva, elektrokoagulaciju, postavljanje hemostatskih kopči i endoskopsko podvezivanje.

Među sklerozacijskim sredstvima poput alkohola, hipertonične otopine natrijevog klorida ili 1% polidokanola, najčešće je korišten epinefrin. Njime se primarna hemostaza postiže u 93-100% slučajeva, ali krvarenje recidivira u 5.8-44% bolesnika (Peng et al. 2001; Chung et al. 2002; Park et al. 2004). Mehanizam djelovanja epinefrina je trojak: uzrokuje vazokonstrikciju i potiče agregaciju trombocita, a injicirani volumen vrši mehanički pritisak na krvareću žilu, no, budući da dolazi do

apsorpcije epinefrina u sistemski krvotok, moguće su nuspojave poput ventrikularne tahikardije. Iz tog razloga ovaj oblik terapije treba izbjegavati kod bolesnika s poviješću koronarne bolesti, a o potrebnom volumenu epinefrina se još raspravlja. Primjena epinefrina ili drugog sklerozacijskog sredstva nikako se ne preporuča kao monoterapija, već u obzir dolazi samo u kombinaciji s nekom od drugih metoda hemostaze (Kim 2015).

Terapija elektrokoagulacijom objedinjuje istovremeno djelovanje topline i mehaničkog pritiska na krvnu žilu. Kada se radi o laceracijama na maloj krivini kardije, uređaj je teško pravilno postaviti, a u slučajevima aktivnog krvarenja vlažnost tkiva smanjuje njenu učinkovitost te se iz tih razloga primarna hemostaza može očekivati u 83.3% bolesnika (Matsui et al. 2002). Elektrokoagulacija, kao i primjena sklerozacijskog sredstva, dovodi do oštećenja okolnog zdravog tkiva što ne vrijedi za metode poput hemostaze kopčama i endoskopskog podvezivanja. U slučaju opetovane primjene može rezultirati transmuralnom ozljedom i perforacijom tanke ezofagealne stijenke. Studije pokazuju da, ukoliko se izvodi pravilno, uspješnost primjene kopči za hemostazu iznosi 94-100% (Haung et al. 2002; Cho et al. 2008). Budući da laceraciji treba pristupiti tangencijalno, ova tehnika nije jednostavna i često zahtijeva dugotrajnu edukaciju i iskustvo što umanjuje njenu uspješnost i popularnost (Gevers et al. 2002). Lokalizacija lezija na gastroezofagealnom spoju gdje su amplitude mišićnih kontrakcija velike doprinosi dislokaciji jednom postavljenih kopči. Hemostaza kopčama se često kombinira s injekcijom epinefrina što može biti kontraproduktivno budući da edem tkiva nakon injekcije može uzrokovati teže postavljanje ili dislokaciju kopči (Lecleire et al.2009).

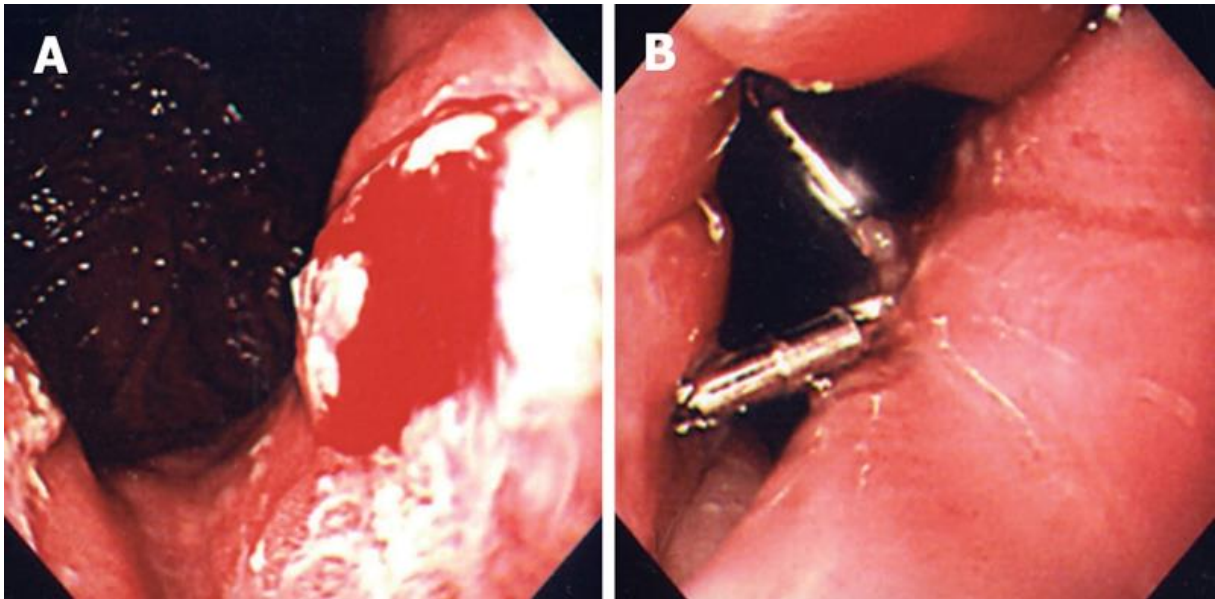
Endoskopsko podvezivanje je jednostavnija tehnika od hemostaze kopčama, a sa sobom donosi mali broj komplikacija te je zato jedna od najprimjenjivanijih metoda

endoskopske hemostaze pri krvarenju iz gornjeg gastrointestinalnog sustava. Prema Higuchiju i suradnicima, njena inicijalna uspješnost iznosi i do 100%, s permanentnom hemostazom u 97.3% (Higuchi et al. 2006). Budući da se ishemijska nekroza zbiva samo u mukozni i submukozni podvezanog tkiva, rizik od perforacije i ponovnog krvarenja je puno manji nego u slučaju konvencionalne sklerozacije ili elektrokoagulacije ( Van Stiegmann and Goff 1988; Akahoshi et al. 2003). Samo jednom ligaturom moguće je uspješno riješiti i veće laceracije što je još jedna prednost ove metode.

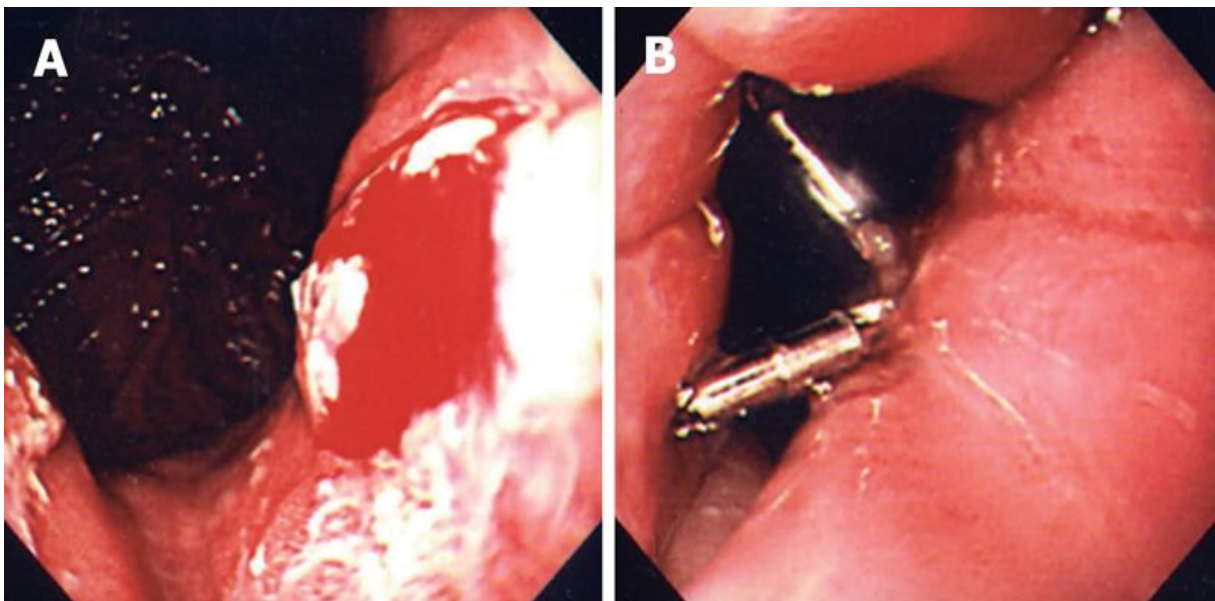
Prema Ljubičiću i suradnicima, tridesetodnevni mortalitet kod bolesnika s krvarenjem iz gornjeg probavnog sustava zbog MWS-a iznosi 5.3%. On je značajno viši među bolesnicima starijim od 65 godina te u slučajevima gdje postoje značajni komorbiditeti (ASA 3-4). Kod takvih bolesnika potrebna je pažljiva klinička procjena stanja, čak i u slučaju krvarenja iz vrlo malih lezija. Prioritet ne smije biti samo zaustavljanje krvarenja, nego treba inzistirati na pristupu bolesniku kao cjelini kako bi se izbjegao razvoj zatajenja srca i drugih organa što je glavni uzrok smrti ovakvih bolesnika (Ljubičić et al. 2014).

Kao prediktivni faktori koji mogu ukazati na rizik od ponovnog krvarenja identificirani su: šok prilikom inicijalnog krvarenja, endoskopski nalaz aktivnog krvarenja, postojanje koagulopatije i nizak hematokrit. Preporuča se bolesnike s hematokritom manjim od 30 ili nalazom aktivnog krvarenja prilikom endoskopije kontinuirano monitorirati (Kortas et al. 2001; Kim 2015).

Unatoč tradicionalnom shvaćanju MWS-a kao stanja s benignim kliničkim tijekom, treba znati da se krvarenje iz laceracija u MWS-u češće javlja među starijim bolesnicima s komorbiditetima, stoga nosi rizik od nepovoljnog ishoda jednak onome kod krvarećih ulkusa (Ljubičić et al. 2014).



Slika 4. Endoskopski prikaz Mallory-Weiss laceracije na želučanoj kardiji. A: žila koja aktivno krvari ; B: nakon endoskopskog podvezivanja (Cho et al. 2008).



Slika 5. Endoskopski prikaz Mallory-Weiss laceracije na ezofagogastričnom spoju. A: žila koja aktivno krvari ; B: nakon postavljanja hemostatskih kopči (Cho et al. 2008).

## **Zahvale**

Prije svega, zahvaljujem svom mentoru, prof.dr.sc. Nevenu Ljubičiću koji mi je predložio temu i svojom stručnom pomoći omogućio nastanak ovog diplomskog rada.

Zahvaljujem i svim profesorima i asistentima Medicinskog fakulteta u Zagrebu na prenesenom znanju i uloženom vremenu te svojim kolegama koji su bili kolege u pravom smislu te riječi tijekom cijelog studija.

Na kraju, posebno zahvaljujem svojoj obitelji na podršci, razumijevanju i strpljenju.

## Literatura

1. Akahoshi K, Yoshinaga S, Fujimaru T, Harada N, Nawata H (2003) Hypertonic saline–epinephrine injection plus endoscopic band ligation therapy for gastric Dieulafoy's lesion. *J Gastroenterol* 38: 911–2.
2. Barkun AN, Bardou M, Kuipers EJ, Sung J, Hunt RH, Martel M, Sinclair P (2010) Annals of Internal Medicine Clinical Guidelines International Consensus Recommendations on the Management of Patients With Nonvariceal Upper Gastrointestinal Bleeding. *Ann Intern Med* 52 (2): 101–13.
3. Baumbach R, Faiss S, Cordruwisch W, Schrader C (2016) Akute Obere Gastrointestinale Blutung. *Dtsch Med Wochenschr* 141: 561–70.
4. Bellmann B, Wohlgemuth B (1974) On the etiology and pathogenesis of Mallory-Weiss syndrome.. *Khirurgiia (Moscow)* 1974;(2):14–9.
5. Biecker E (2015) Diagnosis and Therapy of Non-Variceal Upper Gastrointestinal Bleeding. *World J Gastrointest Pharmacol Ther* 6 (4): 172.
6. Cappell MS, Friedel D (2008) Acute Nonvariceal Upper Gastrointestinal Bleeding: Endoscopic Diagnosis and Therapy. *Med Clin North Am* 92 (3): 511–50.
7. Cappell MS, Dass K, Manickam P (2014) Characterization of the Syndrome of UGI Bleeding from a Mallory-Weiss Tear Associated with Transesophageal Echocardiography. *Dig dis sci* 59(10): 2381–9.
8. Cherednikov EF, Kunin AA, Cherednikov EE, Moiseeva NS (2016) The Role of Etiopathogenetic Aspects in Prediction and Prevention of Discontinuous-Hemorrhagic (Mallory-Weiss) Syndrome. *The EPMA Journal* 7:7.



9. Cho YS, Chae HS, Kim HK, Kim JS, Kim BW, Kim SS, Han SW, Choi KY (2008) Endoscopic band ligation and endoscopic hemoclip placement for patients with Mallory-Weiss syndrome and active bleeding. *World J Gastroenterol* 14:2080-4.
10. Chung IK, Kim EJ, Hwang KY, Kim IH, Kim HS, Park SH, Lee MH, Kim SJ (2002) Evaluation of endoscopic hemostasis in upper gastrointestinal bleeding related to Mallory–Weiss syndrome. *Endoscopy* 34: 474–9.
11. Gevers AM, De Goede E, Simoens M, Hiele M, Rutgeerts P (2002) A randomized trial comparing injection therapy with hemoclip and with injection combined with hemoclip for bleeding ulcers. *Gastrointest Endosc* 55: 466–9
12. Harris JM, DiPalma JA (1993) Clinical significance of Mallory-Weiss tears. *Am J Gastroenterol* 88(12):2056-8.
13. Haung SP, Wong AP, Lee YE, Lin CC, Yang CS, Wu MS, Lin JT (2002) Endoscopic hemoclip placement and epinephrine injection for Mallory-Weiss Syndrome with active bleeding. *Gastrointest Endosc* 55: 842–6
14. Higuchi N, Akahoshi K, Sumida Y, Kubokawa M, Motomura Y, Kimura M, Matsumoto M, Nakamura K, Nawata H (2006) Endoscopic Band Ligation Therapy for Upper Gastrointestinal Bleeding Related to Mallory-Weiss Syndrome. *Surg Endosc* 20 (9): 1431–4.
15. Hongou H, Fu K, Ueyama H, Takahashi T, Takeda T, Miyazaki A, Watanabe S (2011) Mallory-Weiss Tear during Gastric Endoscopic Submucosal Dissection. *World Journal of Gastrointestinal Endoscopy* 3 (7): 151.
16. Hwang JH, Fisher DA, Ben-Menachem T, Chandrasekhara V, Chathadi K, Decker GA, Early DS et al. (2012) The Role of Endoscopy in the Management of Acute Non-Variceal Upper GI Bleeding. *Gastrointest Endosc* 75 (6): 1132–8.
17. Kim HS (2015) Endoscopic Management of Mallory-Weiss Tearing. *Clin Endosc*

- 48 (2): 102–5.
18. Kortas DY, Haas LS, Simpson WG, Nickl NJ, Gates LK (2001) Mallory-Weiss Tear: Predisposing Factors and Predictors of a Complicated Course. *Am J Gastroenterol* 96 (10): 2863–5.
19. Kwiatek MA, Pandolfino JE, Kahrilas PJ (2011) 3D-High Resolution Manometry of the Esophagogastric Junction. *Neurogastroenterol Motil* 23 (11): 461–9.
20. Lam KL, Wong JC, Lau JY. (2015) Pharmacological treatment in upper gastrointestinal bleeding. *Curr Treat Options Gastroenterol* 13 (4):369-76.
21. Lecleire S, Antonietti M, Iwanicki-Caron I et al. (2009) Endoscopic band ligation could decrease recurrent bleeding in Mallory-Weiss syndrome as compared to haemostasis by hemoclips plus epinephrine. *Aliment Pharmacol Ther* 30:399-405.
22. Ljubičić N, Budimir I, Pavić T, Bišćanin A, Puljiz Z, Bratanić A, Troškot B, Zekanović D (2014) Mortality in High-Risk Patients with Bleeding Mallory-Weiss Syndrome Is Similar to that of Peptic Ulcer Bleeding. Results of a Prospective Database Study. *Scand J Gastroenterol* 49 (4): 458–64.
23. Ljubičić N, Puljiz Z, Budimir I, Bišćanin A, Bratanić A, Pavić T, Nikolić M, Hrabar D, Supanc V (2012) The Influence of Etiologic Factors on Clinical Outcome in Patients with Peptic Ulcer Bleeding. *Dig Dis Sci* 57: 3195-3204.
24. Matsui S, Kamisako T, Kudo M, Inoue R (2002) Endoscopic band ligation for control of nonvariceal upper GI hemorrhage: comparison with bipolar electrocoagulation. *Gastrointest Endosc* 55: 214–8.
25. Miroshnikov BI, Rasskazov AK (1994) [Mallory-Weiss syndrome]. *Methodological recommendations*. Saint Peterburg; p. 82.
26. Nojkov B, Cappell MS (2016) Distinctive Aspects of Peptic Ulcer Disease,

- Dieulafoy ' S Lesion and Mallory-Weiss Syndrome in Patients with Advanced Alcoholic Liver Disease or Cirrhosis. *World J Gastroenterol* 22 (1): 446–66.
27. Ohara S, Furuta K, Adachi K, Shimura S, Fukazawa K, Aimi M, Okamoto E, Komazawa Y, Kinoshita Y (2012) Radially Asymmetric Gastroesophageal Acid Reflux in the Distal Esophagus: Examinations with Novel pH Sensor Catheter Equipped with 8 pH Sensors. *J Gastroenterol* 47 (11): 1221–7.
28. Okada M, Ishimura N, Shimura S, Mikami H, Okimoto E, Aimi M, Uno G, Oshima N, Yuki T, Ishihara S, Kinoshita Y (2015) Circumferential Distribution and Location of Mallory-Weiss Tears: Recent Trends. *Endosc Int Open* 03 (05): E418–24.
29. Park CH, Min SW, Sohn YH, Lee WS, Joo YE, Kim HS, Choi SK, Rew JS, Kim SJ (2004) A Prospective, Randomized Trial of Endoscopic Band Ligation vs. Epinephrine Injection for Actively Bleeding Mallory-Weiss Syndrome. *Gastrointest Endosc* 60 (1): 22–7.
30. Peng YC, Tung CF, Chow WK, Chang CS, Chen GH, Hu WH, Yang DY (2001) Efficacy of endoscopic isotonic saline–epinephrine injection for the management of active Mallory–Weiss tears. *J Clin Gastroenterol* 32: 119–22.
31. Pulanić R. (2002) Gastrointestinalno krvarenje . u: Vucelić B., ur. *Gastroenterologija i hepatologija- I.dio* . Zagreb: Medicinska naklada 190-227.
32. Pulanić R. (2008) Krvarenje iz gornjeg dijela probavnog sustava. u: Vrhovac B., Jakšić B., Reiner Ž., Vucelić B. ur. *Interna medicina*. Zagreb: Naklada Ljevak 752-7.
33. Radanović B., Šimunić S. (1993) Intervencijska vaskularna radiologija probavnog sustava. u: Rosandić Pilaš M. ur. *Intervencijska gastroenterologija*. Zagreb: Školska knjiga 99-115.

34. Rockall TA, Logan RF, Devlin HB, Northfield TC (1996) Risk Assessment after Acute Upper Gastrointestinal Haemorrhage. *Gut* 38 (3): 316–21.
35. Rockey DC (2006) Gastrointestinal bleeding. u: Feldman M, Friedman LS, Brandt LJ ur. *Sleisenger and Fordtran's Gastrointestinal and Liver Disease – 8th edition, volume 1*. Philadelphia: Saunders Elsevier 255-99
36. Shames BD, Mcfadden DW (1929) Mallory-Weiss Syndrome. *Current Surgical Therapy*, 11/e, 84–7.
37. Srirajaskanthan R, Conn R, Bulwer C, Irving P (2010) The Glasgow Blatchford Scoring System Enables Accurate Risk Stratification of Patients with Upper Gastrointestinal Haemorrhage. *Int J Clin Pract* 64 (7): 868–74.
38. Stanley AJ, Ashley D, Dalton HR, Mowat C, Gaya DR, Thompson E, Warshow U, Groome M, Cahill A, Benson G, Blatchford O, Murray O (2009) Outpatient Management of Patients with Low-Risk Upper-Gastrointestinal Haemorrhage: Multicentre Validation and Prospective Evaluation. *Lancet* 373 (9657): 42–7.
39. Sugawa C, Benishek D, Walt AJ (1983) Mallory-Weiss Syndrome. A Study of 224 Patients. *Am J Surg* 145 (1): 30–3.
40. Van Stiegmann G, Goff JS (1988) Endoscopic Esophageal Varix Ligation: Preliminary Clinical Experience. *Gastrointest Endosc* 34 (2): 113–7.
41. Yin A, Li Y, Jiang Y, Liu J, Luo H (2012) Mallory-Weiss Syndrome: Clinical and Endoscopic Characteristics. *Eur J Intern Med* 23 (4): 92–6.

## **Životopis**

Rođena sam 17. kolovoza 1991. u Splitu gdje sam završila osnovnu školu „Spinut“ i prirodoslovno-matematičku III. gimnaziju. Medicinski fakultet Sveučilišta u Zagrebu upisala sam 2010. godine. Dobitnica sam Dekanove nagrade za najboljeg studenta četvrte godine. Za vrijeme studija bila sam članica studentskih udruženja CroMSIC i EMSA te sam sudjelovala na studentskim radionicama i kongresima. U okviru katedre za internu medicinu Medicinskog fakulteta Sveučilišta u Zagrebu sam u razdoblju od dvije godine radila kao demonstratorica kliničke propedeutike na odjelu gastroenterologije i hepatologije KBC „Sestre milosrdnice“ pod vodstvom doc.dr.sc. Lucije Virović Jukić.