

# Deformacije i bolesti stijenke prsnog koša

---

**Barun, Blaž**

**Master's thesis / Diplomski rad**

**2016**

*Degree Grantor / Ustanova koja je dodijelila akademski / stručni stupanj:* **University of Zagreb, School of Medicine / Sveučilište u Zagrebu, Medicinski fakultet**

*Permanent link / Trajna poveznica:* <https://um.nsk.hr/um:nbn:hr:105:713013>

*Rights / Prava:* [In copyright](#)/[Zaštićeno autorskim pravom.](#)

*Download date / Datum preuzimanja:* **2024-08-10**



*Repository / Repozitorij:*

[Dr Med - University of Zagreb School of Medicine Digital Repository](#)



**SVEUČILIŠTE U ZAGREBU  
MEDICINSKI FAKULTET**

**Blaž Barun**

**Deformacije i bolesti stijenke prsnog koša**

**DIPLOMSKI RAD**



**Zagreb, 2016.**

Ovaj diplomski rad izrađen je na Klinici za ortopediju Medicinskog fakulteta Sveučilišta u Zagrebu i Kliničkom bolničkom centru Zagreb, pod vodstvom mentora prof. dr. sc. Tomislava Đapića i predan je na ocjenu u akademskoj godini 2015./2016.

## Sadržaj

Sadržaj.....	I
Sažetak .....	II
Summary .....	III
1. Uvod.....	1
1.1 Anatomija prsnog koša.....	2
1.2 Embrionalni razvoj stijenke prsnog koša .....	4
2. Kongenitalne deformacije stijenke prsnog koša.....	5
2.1 Klasifikacija.....	5
3. Pectus excavatum .....	8
3.1. Etiologija .....	9
3.2. Klasifikacija.....	9
3.3. Simptomi i znakovi .....	10
3.4. Evaluacija .....	10
3.5. Liječenje .....	12
3.5.1. Kirurško liječenje .....	12
3.5.2. Rezultati kirurškog liječenja.....	17
3.5.3. Vakuumski podizač prsnog koša .....	18
3.6. Sažetak .....	19
4. Pectus carinatum.....	20
4.1. Epidemiologija .....	20
4.2. Etiologija .....	20
4.3. Klinička slika.....	21
4.4 Evaluacija .....	22
4.5 Liječenje .....	23
4.5.1. Konzervativno liječenje.....	23
4.5.2. Kirurško liječenje .....	24
5. Polandov sindrom.....	25
6. Defekti sternuma i ostale malformacije .....	27
6.1. Defekti sternuma .....	27
6.2. Jeune sindrom (asfiktična torakalna distrofija) .....	28
6.3. Spondilotorakalna displazija (Sindrom torakalne insuficijencije) .....	28

7. Upalne bolesti stijenke prsnog koša .....	29
7.1. Osteomijelitis stijenke prsnog koša .....	29
7.2. Kostohondritis .....	29
8. Tumori i tumorima slične bolesti stijenke prsnog koša.....	31
Zahvale .....	32
Literatura .....	33
Životopis.....	37

## **SAŽETAK**

### **Deformacije i bolesti stijenke prsnog koša**

#### **Blaž Barun**

Svrha ovog rada je prikazati etiologiju, kliničku sliku, dijagnostiku te mogućnosti liječenja deformacija i bolesti stijenke prsnog koša.

U deformacije stijenke prsnog koša ubrajamo pectus excavatum, pectus carinatum, Polandov sindrom, defekte sternuma, asfikičnu torakalnu distrofiju i spondilotorakalnu displaziju.

Pectus excavatum je najčešća deformacija stijenke prsnog koša s incidencijom od oko 1 na 400 rođene djece. Karakteriziran je pomakom sternuma prema unutra. U većine bolesnika dominiraju psihološki i socijalni problemi, ali mogu biti prisutni respiratorni i kardiovaskularni simptomi. Danas se većinom liječe minimalno invazivnom operativnom metodom po Nuss-u. Pectus carinatum je 10 puta rjeđa deformacija od pectus excavatuma te ju karakterizira izbočenje prsne stijenke. Osim poteškoća vezanih uz izgled, nema drugih simptoma. Ostale deformacije se rjeđe javljaju.

Upala može zahvatiti bilo koji dio stijenke prsnog koša. Kostohondritis je upala hrskavičnog spoja između rebara i sternuma. Javlja se bol u prsima te je bitno isključiti opasnije uzroke boli u prsima.

Tumori stijenke prsnog koša su rijetki i heterogeni. Metastatski tumori su češći od primarnih. Dijagnostika uključuje CT ili MR te biopsiju, a uz kirurško liječenje koriste se kemoterapija i zračenje.

**Ključne riječi:** pectus excavatum, pectus carinatum, kostohondritis, tumori prsnog koša

## **SUMMARY**

### **Deformities and diseases of the thoracic wall**

#### **Blaž Barun**

The aim of this study is to describe the etiology, clinical presentation, diagnostic methods and treatment options of deformities and diseases of the thoracic wall.

Deformities of the thoracic wall include pectus excavatum, pectus carinatum, Poland's syndrome, sternal defects, asphyxiating thoracic dystrophy and spondylothoracic dysplasia.

Pectus excavatum is the most common anomaly of the chest wall occurring in 1:400 newborns. It is characterized by sternal depression. Psychological and social problems prevail in majority of patients, but respiratory and cardiovascular symptoms can occur as well. Today, these anomalies are mostly treated by the minimally invasive Nuss method. Pectus carinatum is 10 times less represented than pectus excavatum and is characterized by chest wall protrusion. Beside problems related to the appearance, there are no other symptoms. Other deformities are not common.

Inflammation can affect any part of the thoracic wall. Costochondritis is an inflammation of costochondral junctions between ribs and the breastbone. The chest pain occurs and it is important to eliminate more dangerous causes of chest pain.

Tumors of the chest wall are rare and heterogeneous. Metastatic tumors are more common than primary. Diagnostics involve CT or MR and biopsy, and in treatment surgical procedures, chemotherapy and radiotherapy are used.

**Key words:** pectus excavatum, pectus carinatum, costochondritis, chest wall tumors

## 1. Uvod

Najčešće deformacije stijenke prsnog koša su pectus excavatum (ljevka ili udubljena prsa) te pectus carinatum (kokošja ili ptičja prsa). Rjeđe anomalije su Polandov sindrom, defekti prsne kosti, asfikična torakalna distrofija te spondilotorakalna displazija. Pectus excavatum (PE) je najčešća deformacija stijenke prsnog koša. Većinom je samo kozmetski problem, međutim zbog depresije prsne kosti mogu se javiti psihološki i socijalni problemi te simptomi vezani uz respiratorni i kardiovaskularni sustav. Tada se pristupa daljnjoj obradi i kirurškom liječenju, najčešće minimalno invazivnom metodom po Nussu. Pectus carinatum (PC) rjeđa je deformacija kozmetske naravi. Liječi se ortozama, a može i kirurški. Upale prsnog koša mogu zahvatiti sve dijelove stijenke prsnog koša. Osteomijelitis rebra i prsne kosti može nastati hematogenim putem, *per continuitatem* te jatrogeno. Kostohondritis je upala hrskavičnog spoja između rebara i prsne kosti, a poseban oblik naziva se Tietzeov sindrom. Primarni tumori prsnog koša su rijetki i najčešće zahvaćaju rebra dok su značajno češće metastaze iz udaljenih žarišta.



## 1.1. Anatomija prsnog koša

Prsni koš čine prsna kost, rebra i torakalni dio kralježnice. Štiti organe dišnog sustava te srce i velike krvne žile. Prsna kost je spljoštena, izdužena kost građena od drška (manubrium sterni), tijela (corpus sterni) i vrška prsne kosti (processus xyphoideus). Prsni koš ima oblik zarubljenoga stošca, a na njemu razlikujemo gornji i donji otvor te prednju, stražnju i bočne strane.

Prednju stranu prsnoga koša (facies anterior) čine prsna kost i rebra s hrskavicama te je ravna ili blago konveksna (Slika 1).

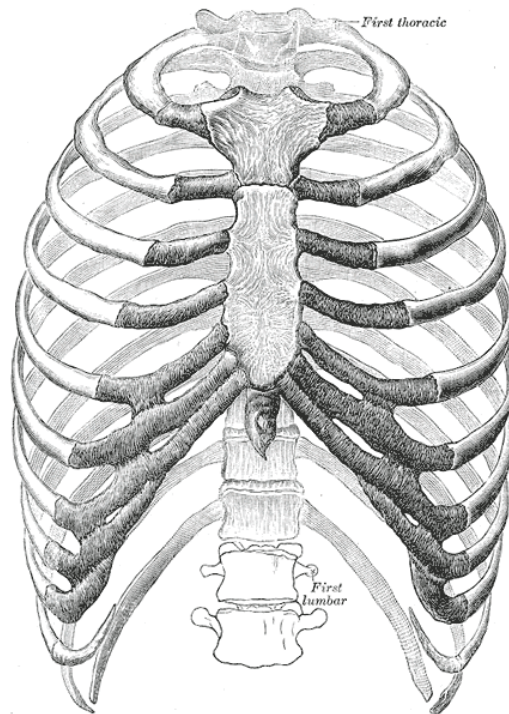
Stražnju stranu (facies posterior) oblikuju prsni kralješci i početni dijelovi rebara do rebrenog kuta (Slika 2).

Bočne strane (facies laterales) oblikuju trupovi rebra koji su međusobno odvojeni međurebrenim prostorima.

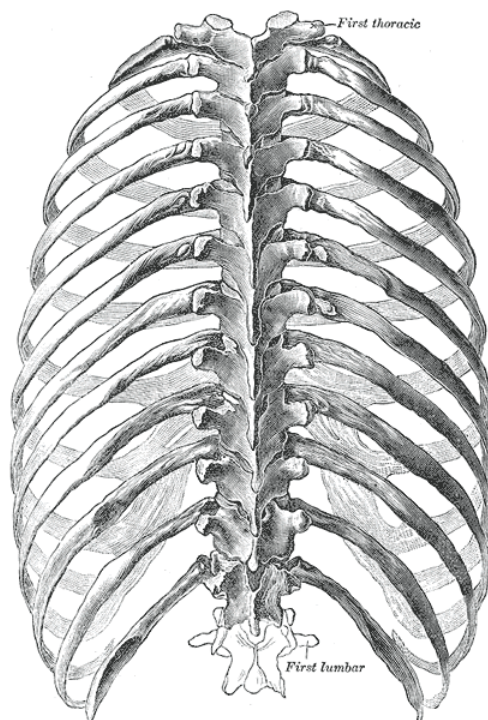
Gornji otvor prsnoga koša (apertura thoracis superior) uža je i bubrežastog oblika.

Omeđuju ga prvi prsni kralježak, prvo rebro i gornji rub prsne kosti.

Donji otvor (apertura thoracis inferior) tvori bazu stošca, a omeđuju ga posljednji prsni kralježak, 11. i 12. rebro te vrh prsne kosti.



Slika 1: Prsni koš sprijeda  
preuzeto iz: Gray H (1918) Anatomy of the  
Human Body. Philadelphia, Lea &Febiger)



Slika 2: Prsni koš straga  
(preuzeto iz: Gray H (1918) Anatomy of the  
Human Body. Philadelphia, Lea &Febiger)

## 1.2. Embrionalni razvoj stijenke prsnog koša

Stijenkiju prsnog koša čine torakalna kralježnica, rebra i prsna kost. Dok se kralježnica i rebra razvijaju iz iste osnove, paraksijalnog mezoderma, prsna se kost razvija iz parijetalnog (somatskog) mezoderma. Rebra se razvijaju iz rebrenih nastavaka prsnih kralježaka. Formiranje rebara započinje oko 5. tjedna u fazi resegmentacije sklerotoma, kada dolazi do rasta i udruživanja kaudalnog dijela s kranijalnim dijelom susjednog nižeg sklerotoma, a sam rast rebara započinje tjedan dana poslije. Prsna se kost razvija neovisno od rebara. S obje strane medijalne linije razvije se jedna duguljasta osnova. Te dvije osnove spajaju se u jedinstvenu hrskavičnu osnovu, počevši od kranijalno prema kaudalno, od koje enhondralnim okoštavanjem nastaju držak, trup i ksifoidni nastavak prsne kosti. Uz to, prisutnost osnova prsne kosti nužna je za ventralni razvoj rebara.

Razvoj sternokostalnog zgloba usko je povezan s razvojem prsne kosti i rebara. Rebra dolaze u kontakt s prsnom kosti nakon završetka spajanja dviju osnova prsne kosti. Odvajanje rebara i prsne kosti započinje invazijom stanica iz perihondrija između rebara i prsne kosti. Prvo, one započinju proizvoditi slojeve stanica između rebara i prsne kosti da bi se nakon toga stanice u srednjim slojevima orijentirale radijalno i formirale osnovu za sternokostalni zglob (Brochhausen et al., 2012; Jui and Chen 1952)

## **2. Kongenitalne deformacije stijenke prsnog koša**

Kongenitalne deformacije stijenke prsnog koša pojavljuju se između rođenja i rane adolescencije. Češće uzrokuju kozmetske smetnje u pacijenata, nego stvarne funkcionalne smetnje zbog pogoršanja kardijalne ili pulmonalne funkcije. U adolescenata postoji mogućnost da deformitet, poglavito onaj koji se ne može sakriti odjećom, estetski jako naruši izgled osobe te dovede do promjena u ponašanju i socijalne izolacije osobe. Najčešća deformacija je pectus excavatum, u kojoj je prisutna depresija prsne kosti odnosno udubljen prsni koš.

### **2.1. Klasifikacija**

Postoji nekoliko klasifikacija kongenitalnih deformacija stijenke prsnog koša. Jedna od njih je modificirana Acastellova klasifikacija (Torre et al. 2006) koja se temelji na embriološkom podrijetlu anomalija te je podijeljena u 4 grupe (tablica 1). Za razliku od modificirane Acastellove klasifikacije, Willitalova klasifikacija (Willital et al. 2011) pokušava uskladiti tip deformacije s mogućim načinima kirurškog liječenja iste. Ta klasifikacija razvrstava deformacije na 11 tipova (tablica 2). Distinkcija tipova deformacija omogućuje kirurgu bolje planiranje zahvata te otvara mogućnost međusobnog uspoređivanja učinkovitosti izvedenih operacija.

Tablica 1: Modificirana Acastellova klasifikacija kongenitalnih deformacija prsnog koša

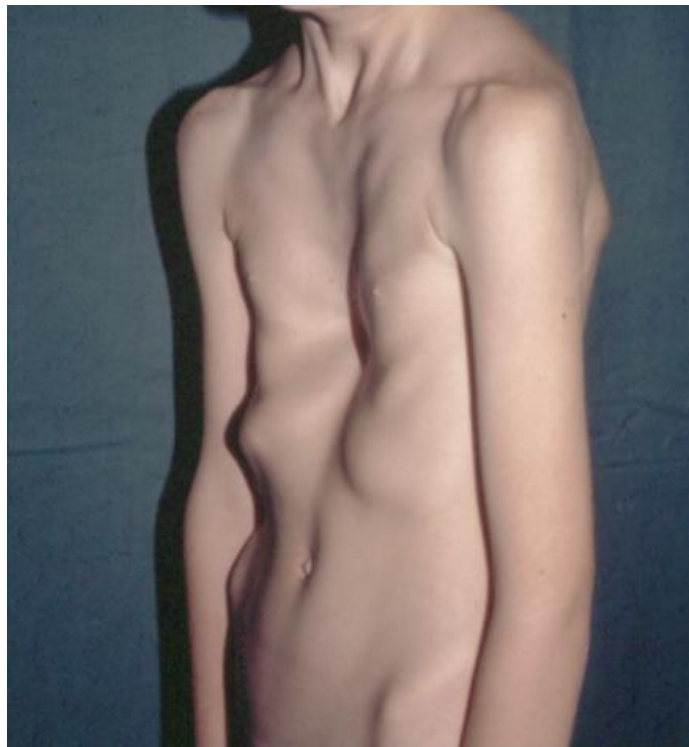<b>Tip I: hrskavični</b>	PE PC Pravi PC tip2	
<b>Tip II: rebreni</b>	Jednostavni (1 ili 2 rebra)  Kompleksni ( $\geq 3$ rebra) Sindromski (uvijek kompleksni)	Ageneza, hipoplazija, bifidni, spojeni, dizmorfični, rijetki (uvijek kompleksi)  Jeune, Jarcho-Levin, Cerebrokostomandibularni, drugi
<b>Tip III: hrskavično-rebreni</b>	PS	
<b>Tip IV: sternalni</b>	Rascjep sternuma (sa ili bez ectopia cordis) Currarino-Silvermanov sindrom	

Tablica 2: Willitalova klasifikacija kongenitalnih deformacija prsnog koša

Tip 1	Simetrični PE unutar normalno konfiguriranog prsnog koša
Tip 2	Asimetrični PE unutar normalno konfiguriranog prsnog koša
Tip 3	Simetrični PE s ravnim prsnim košem
Tip 4	Asimetrični PE s ravnim prsnim košem
Tip 5	Simetrični PC unutar normalno konfiguriranog prsnog koša
Tip 6	Asimetrični PC unutar normalno konfiguriranog prsnog koša
Tip 7	Simetrični PC s ravnim prsnim košem
Tip 8	Asimetrični PC s ravnim prsnim košem
Tip 9	Kombinirani PE i PC
Tip 10	Aplazija stijenke prsnog koša
Tip 11	Rascjep sternuma

### 3. Pectus excavatum

Pectus excavatum (ljevkašta ili udubljena prsa) najčešća je deformacija stijenke prsnog koša. Karakterizira ju depresija sternuma sa susjednim rebrenim hrskavicama (Slika 3). Na PE otpada više od 88% svih deformacija stijenke prsnog koša, a incidencija bolesti se kreće oko 1 na 400 rođene djece. Omjer prevalencija je 5:1 u korist dječaka. PE se najčešće opaža u prvoj godini života, ali se može pojaviti do doba adolescencije. PE se može, u rjeđim slučajevima povući, no češće je prisutna progresija bolesti.



Slika 3: Pectus excavatum (ljubaznošću prim. dr. sc. Mirka Žganjera / Klinika za dječju kirurgiju Klinike za dječje bolesti Zagreb)

### **3.1 Etiologija**

Etiologija i mehanizam nastanka bolesti još su uvijek nejasni. Opisuje se nekoliko mogućih mehanizama nastanka PE. Trenutno dominantna teorija pretpostavlja da neproporcionalni rast koštane hrskavice potiskuje sternum posteriorno, ali nedavne CT studije su bacile sumnju na tu teoriju (Nakaoka et al. 2010). Drugi predloženi mehanizam je abnormalno posteriorno vezanje sternuma za dijafragmu. Treći razlog traži u oslabljenoj rebrenoj hrskavici kao kod PE udruženog sa skoliozom, Marfanovim sindromom ili Ehlers-Danlosovim sindromom. Iako nema potvrđene kromosomske aberacije, povezanost između genetskih čimbenika i PE potvrđuje činjenica da otprilike 40% pacijenata u obitelji ima osobu sa PE (Obermeyer and Goretsky 2012).

### **3.2. Klasifikacija**

Deformacija prsnog koša u osoba s PE može se podijeliti prema obliku, simetričnosti te stupnju depresije. Tako razlikujemo konkavitet u obliku šalice (lokaliziran) te u obliku tanjura (difuzan). Prema simetričnosti, deformacija može biti asimetrična ili simetrična te se razlikuje u stupnju depresije prsne kosti. Asimetrična deformacija definirana je rotacijom prsne kosti. Stupanj depresije sternuma jedna je od najvažnijih karakteristika PE, a određena je redukcijom sternovertebralne udaljenosti. Torakalni CT ili MRI omogućuje objektivno gradiranje težine PE računanjem Hallerovog indexa.



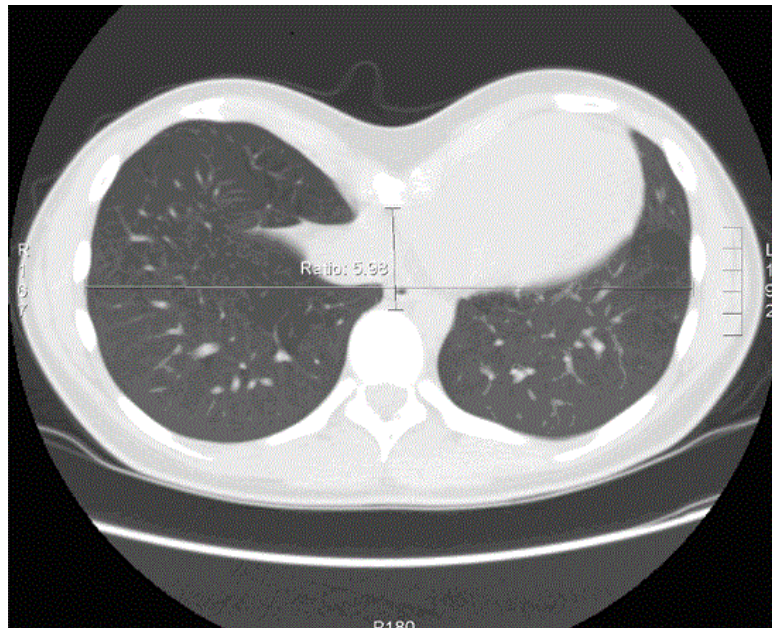
### **3.3. Simptomi i znakovi**

Većina djece s PE nema nikakvih simptoma. Ukoliko su prisutni, vezani su uz respiratorni ili kardiovaskularni sustav. Pojava simptoma u nekolicine pacijenata s PE objašnjava se različitim patofiziološkim mehanizmima. Pad plućne funkcije izravno je povezan s nastankom restriktivne plućne bolesti, a proporcionalan je Hallerovom indeksu. Moguće je da osobe s PE koriste manje efikasan mehanizam disanja u smislu povećanja abdominalnog, a smanjenja torakalnog udjela u disanju (Redlinger et al. 2011). Torakalni CT i MRI često pokazuju deformirani desni ventrikul zbog posteriornog pomaka sternuma, a moguće je i repozicioniranje srca u lijevu torakalnu šupljinu. Nadalje, pacijenti s PE češće imaju smanjeni udarni volumen. Simptomi se najčešće javljaju u naporu. Takva se djeca žale da se brže umaraju, ne podnose tjelovježbu, gube dah te osjećaju pritisak u prsima, a od kardijalnih simptoma na palpitacije i tahikardiju. PE je također povezan sa emocionalnim i socijalnim poteškoćama koje se značajno poboljšavaju nakon kirurškog zahvata (Kelly et al. 2008).

### **3.4. Evaluacija**

U evaluaciji osoba s PE koriste se detaljna anamneza i klinički pregled te po potrebi testovi plućne funkcije, CT ili MR te EKG i ehokardiogram. U anamnezi je važno saznati kada je deformacija počela, trajanje te kakav je progresivni tijek. U kliničkom pregledu detaljno opisujemo morfologiju PE. Označava se stupanj depresije s najnižom točkom te simetričnost deformacije. Ukoliko je prisutna rotacija sternuma, ona se također bilježi. U daljnjoj obradi rade se funkcijski testovi pluća kako bi se pokazalo ima li osoba razvijenu restriktivnu plućnu bolest. Slikovnim metodama, ponajprije CT-om toraksa, računamo Hallerov indeks. Hallerov indeks se dobiva

dijeljenjem duljina unutarnje transverzalne i anteroposteriorne dimenzije u najnižoj točki deformiteta i kada je njegova vrijednost jednaka ili veća od 3.25 kažemo da je depresija signifikantna (Slika 4). Evaluacija kardijalne funkcije uključuje EKG i ehokardiogram zbog moguće kompresije srca deformiranim sternumom. Pacijenti mogu imati prolaps mitralne valvule ili smetnje provođenja. (Colombani 2009).



Slika 4: CT prsnog koša / Haller-ov indeks / pomak srca u lijevu stranu kod pacijenta s teškim PE (preuzeto iz: [http://www.medscape.com/viewarticle/571222\\_2](http://www.medscape.com/viewarticle/571222_2))


### **3.5. Liječenje**

Asimptomatskim pacijentima s blagim PE (Hallerov indeks  $<3.25$ ) preporučaju se vježbe disanja. U trenutku nepodnošenja napora, osoba duboko diše s 5-10 sekundi držanja daha te nakon toga nastavlja aktivnost.

#### **3.5.1. Kirurško liječenje**

Kirurška korekcija se preporuča ako osoba ima prisutna dva ili više od sljedećih pokazatelja:

- Abnormalnosti kompresije - Torakalni CT ili MRI pokazuju kompresiju srca ili pluća + Hallerov indeks  $\geq 3.25$
- Plućne abnormalnosti - Restriktivna bolest pluća (dokazana funkcijskim testovima pluća)
- Srčane abnormalnosti - Kompresija srca, prolaps mitralne valvule, smetnje provođenja
- Simptomi - Netoleriranje napora, smanjena izdržljivost, gubitak daha u naporu
- Rekurentnost - Povratak nakon kirurške korekcije



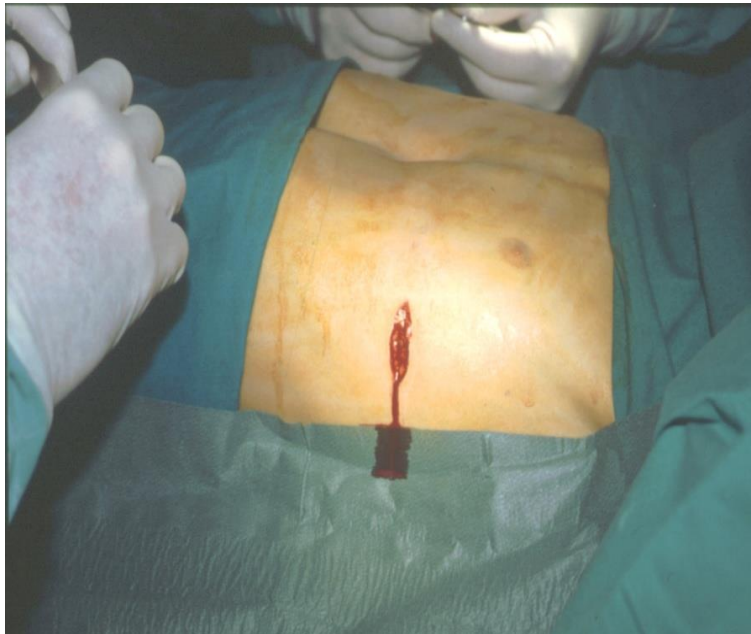
Slika 5: Preoperativni prikaz bolesnika s ljevkastim prsima (ljubaznošću prim. dr. sc. Mirka Žganjera / Klinika za dječju kirurgiju Klinike za dječje bolesti Zagreb)

➤ Klasični otvoreni pristup

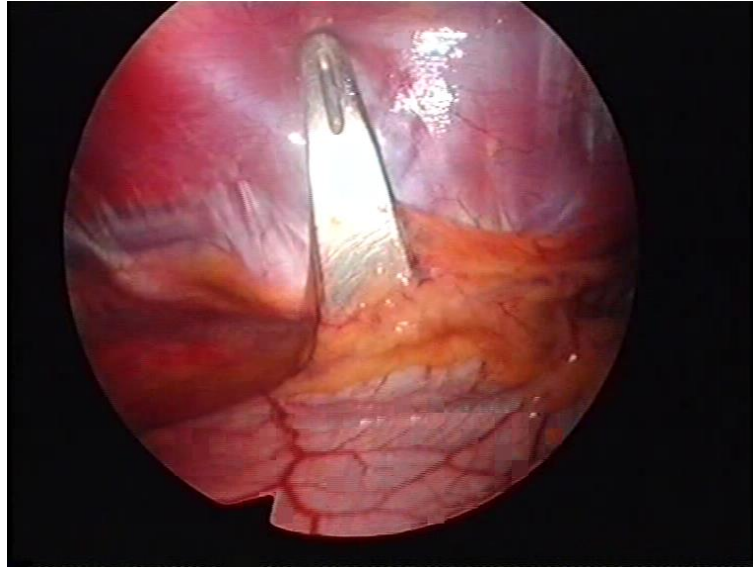
Opisan je prije 60-ak godina te se danas koristi u različitim modificiranim formama. Napravi se poprečna inframamilarna ili vertikalna incizija. Potom se reseciraju hrskavični dijelovi rebara te se resecira prsna kost. Prsna kost se fiksira pločicom. Sam zahvat traje dugo, a gubitak krvi je veći nego kod minimalno invazivnog zahvata. Postoperativno naglašena je bol koja nestaje tek nakon 6 mjeseci, a može biti otežan rast rebara. Na prsima ostaje vidljiv ožiljak (Žganjer, Župančić, and Popović, 2006)

➤ Minimalno invazivna operacija po Nussu

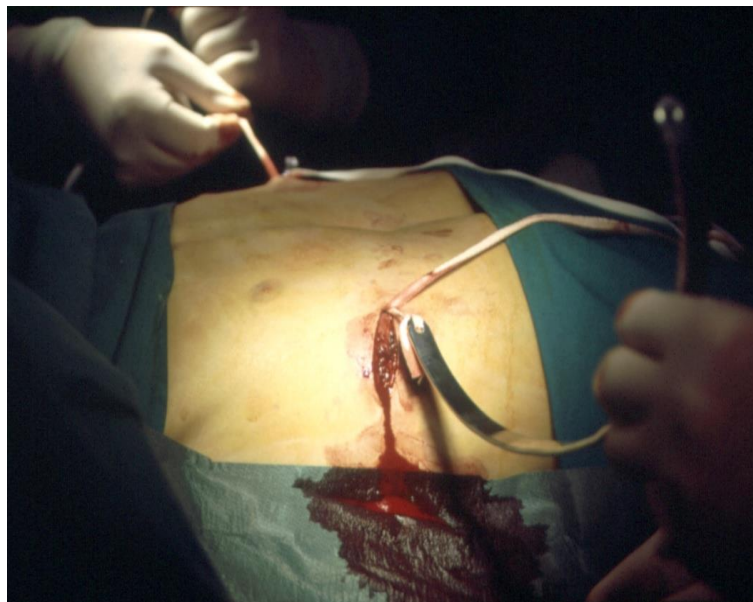
Bolesnik leži na leđima s abduciranim rukama u ramenima. Na prsnom košu označava se mjesto najvećeg udubljenja sternuma, najizbočenije dijelove rebara i interkostalne prostore te mjesta incizije kože. Na pločici označimo sredinu te mjesta gdje savijamo pločicu s obzirom na oblik deformiteta (Slika 5). Incizije se naprave između prednje i srednje aksilarne linije te se kroz njih naprave tuneli pod kontrolom torakoskopa (Slika 6, Slika 7) te se implantira pločica tako da priliježe sa stražnje strane udubljene prsne kosti (Slika 8).



Slika 6: Incizija kože (ljubaznošću prim. dr. sc. Mirka Žganjera / Klinika za dječju kirurgiju Klinike za dječje bolesti Zagreb)



Slika 7: Torakoskopsko praćenje pločice na njenom putu između sternuma i intratorakalnih organa (ljubaznošću prim. dr. sc. Mirka Žganjera / Klinika za dječju kirurgiju Klinike za dječje bolesti Zagreb)



Slika 8: Početak povlačenja pločice pomoću trake (ljubaznošću prim. dr. sc. Mirka Žganjera / Klinika za dječju kirurgiju Klinike za dječje bolesti Zagreb)

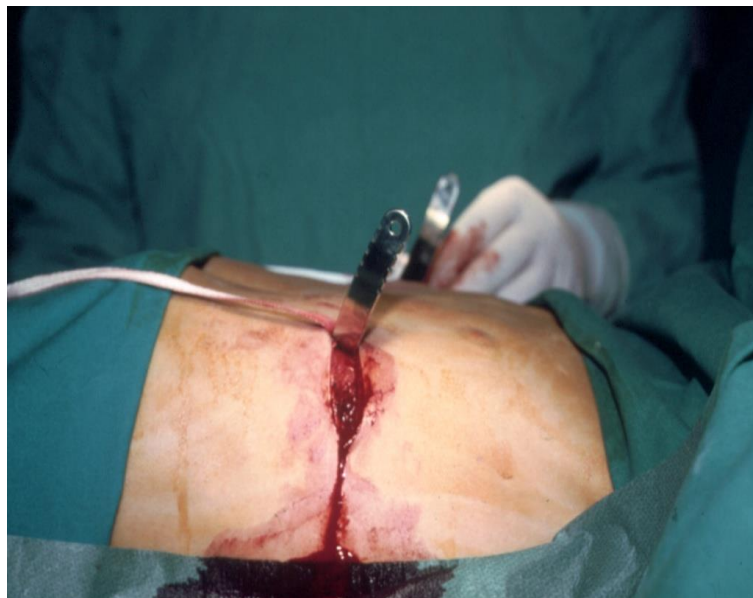Kada su oba kraja pločice izvan prsnog koša, okreće se za 180° (Slika 9). Pločica se osigurava stabilizatorom. Njime se sprječava pomak pločice i njezina rotacija.

Stabilizator se stavlja pod kožu te se fiksira za muskulaturu resorptivnim šavovima.

Nekad su za dobar uspjeh potrebne i dvije pločice. Torakalnim RTG-om se provjerava prisutnost pneumotoraksa ili pomaka pločice. Odmah vidimo kozmetske rezultate operativnog zahvata. Pločica se vadi dvije do tri godine nakon inicijalnog zahvata.

U tijeku i nakon kirurške korekcije PE, može doći do nastanka komplikacija kao što su pneumo ili hematotoraks, pneumonija, perikarditis, infekcija rane te pomak ili infekcija pločice (Žganjer and Žganjer 2011).

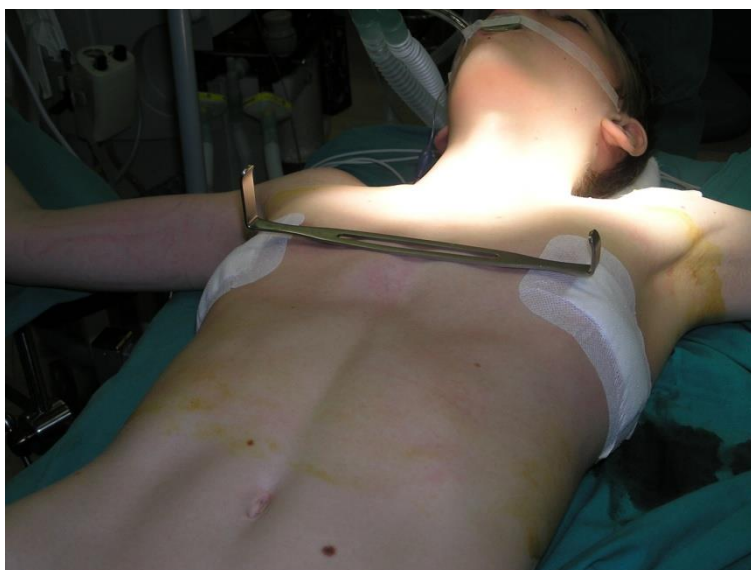Hospitalizacija traje oko 12 dana, a kod otvorene metode oko 19. Nakon otpusta iz bolnice preporučaju se vježbe disanja.



Slika 9: Krajevi pločica izvan prsnog koša prije okretanja (ljubaznošću prim. dr. sc. Mirka Žganjera / Klinika za dječju kirurgiju Klinike za dječje bolesti Zagreb)

### 3.5.2. Rezultati kirurškog liječenja

Rezultati nakon jedne i druge operacijske procedure su dobri, s tim da su prednosti Nussove metode to što nema reza u području prednje strane prsnog koša niti ostaju keloidni ili hipertrofični ožiljci (Slika 10). Ne reseciraju se rebrene hrskavice, ne radi se osteotomija sternuma, trajanje zahvata je kraće, dužina hospitalizacije je značajno kraća, a povratak u normalan život i aktivnosti je značajno brži. Iako se ranije pretpostavljalo, ispostavilo se da ne postoji povezanost između operativnog zahvata u ranijoj dobi i boljeg rezultata istog (Johnson, Fedor, and Singhal 2014).

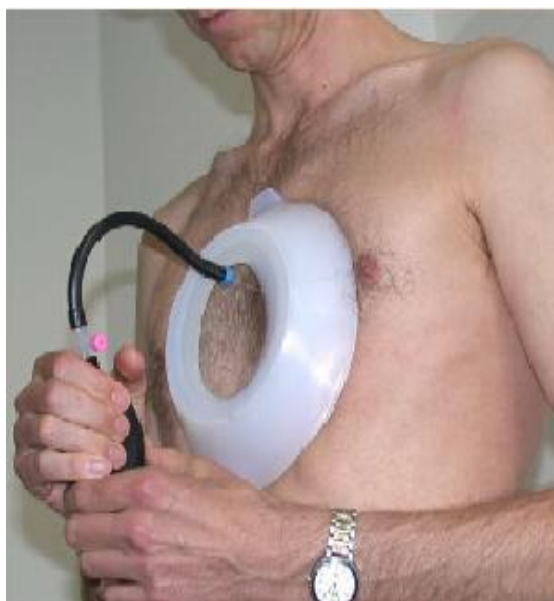

Slika 10: Izgled prsnog koša na kraju operativnog zahvata (ljubaznošću prim. dr. sc. Mirka Žganjera / Klinika za dječju kirurgiju Klinike za dječje bolesti Zagreb)



### 3.5.3. Vakuumski podizač prsnog koša

Premda nije kirurška metoda za liječenje PE, ova metoda se pokazala kao dobra u korekciji tipičnog PE. Trajanje terapije izravno ovisi o težini deformacije te učestalosti terapije. Pacijent pomoću ručne pumpe i vakuumnog zvona stvara negativan tlak u predjelu prsnog koša čime ispravlja deformitet (Slika 11). Ovakva se terapija može iskoristiti za smanjenje deformiteta kod pedijatrijskih pacijenata koji čekaju kirurški zahvat ili kod onih kod kojih postoji strah od kirurškog zahvata (Lopez et al. 2016).



Slika 11: Liječenje ljevkastih prsiju pomoću vakuumnog podizača prsnog koša (ljubaznošću prim. dr. sc. Mirka Žganjera / Klinika za dječju kirurgiju Klinike za dječje bolesti Zagreb)

### **3.6. Sažetak**

Pectus excavatum ili ljevkasta prsa najčešća je deformacija stijenke prsnog koša. U pacijenata s tom deformacijom najčešće nije prisutna nikakva simptomatologija, no u nekih se mogu javiti simptomi u naporu. Kod težih oblika može biti smanjena kvaliteta života zbog estetski narušenog izgleda osobe. Pacijente treba evaluirati te ukoliko je potrebno dalje liječiti. U liječenju se mogu koristiti dvije kirurške metode, a prednost ima minimalno invazivna operacija po Nussu. Nakon kirurškog zahvata, većina pacijenata bolje tolerira napor.

## **4. Pectus carinatum**

Pectus carinatum (kokošja ili ptičja prsa) je druga najčešća deformacija stijenke prsnog koša. Karakterizirana je različitim stupnjem izbočenja prsne kosti. Prsna se kost zajedno s rebrenim hrskavicama izbočuje prema naprijed. PC dijelimo u 2 tipa ovisno o zahvaćenoj komponenti prsne kosti. Prvi tip označava protruziju tijela prsne kosti poput »kobilice broda«, dok drugi tip označava protruziju drška prsne kosti te se naziva Currarino-Silvermanov sindrom. Može se prezentirati izolirano ili zajedno s depresijom tijela prsne kosti.

### **4.1. Epidemiologija**

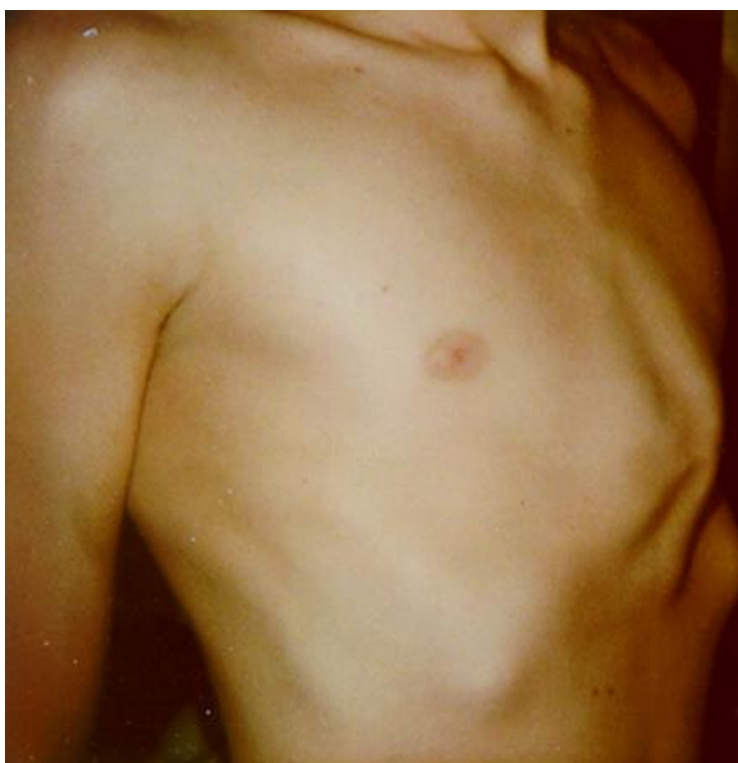PC je relativno česta deformacija stijenke prsnog koša s prevalencijom oko 0.6% (Westphal et al. 2009; Coskun and Turgut 2010) te 4 puta većom učestalosti u dječaka, nego u djevojčica (Martinez-ferro, Fraire, and Bernard 2008). Tip 1 PC, koji označava izbočenje tijela prsne kosti, prisutan je u 95% slučajeva.

### **4.2. Etiologija**

Uzrok bolesti još uvijek je nepoznat. Pretpostavlja se da je tip 1 PC uzrokovan abnormalnim rastom rebrene hrskavice, iako neki navode kao uzrok abnormalnu osifikaciju prsne kosti (Currarino and Silverman 1957; Haje, Harcke, and Bowen 1999). Općenito, bolest se može javiti i zajedno s bolesti vezivnog tkiva. U 25% pacijenata utvrđena je pozitivna obiteljska anamneza što svakako govori u prilog postojanja genetske predispozicije za nastanak bolesti.

### 4.3. Klinička slika

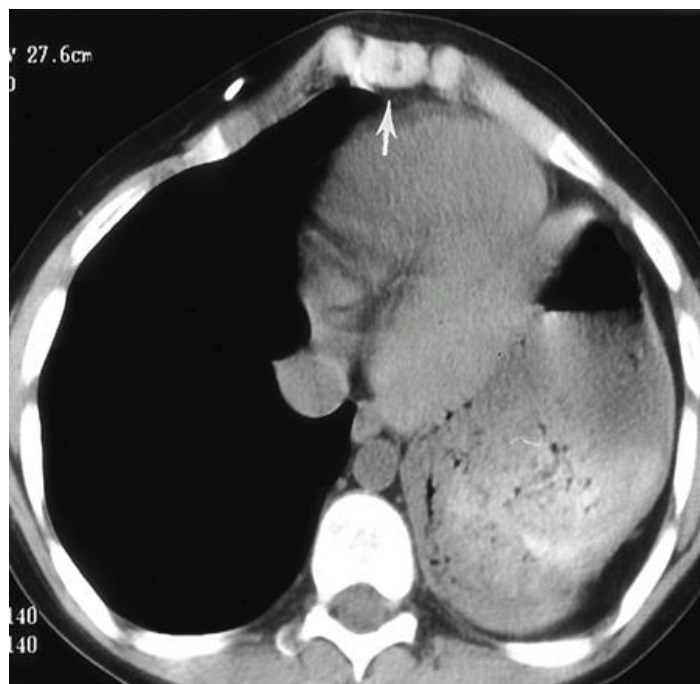
Deformacija je najčešće prirođena, međutim djeca dolaze na pregled tek kada u pubertetu dođe do naglog rasta te se izbočenje poveća. Najčešći razlog dolaska je kozmetički defekt (Slika 12). Djeca zbog toga izbjegavaju aktivnosti (npr. plivanje), pri kojima je deformacija vidljiva te mogu imati psihičke poteškoće. Želja za kirurškom intervencijom najčešće se javlja zbog nezadovoljstva vlastitim izgledom i reducirane kvalitete života (Steinmann et al. 2011). Uz to, javljaju se poteškoće pri ležanju na trbuhu. U manjeg broja pacijenata prisutni su povremeni respiratorni simptomi kao što su tahipneja ili dispneja.



Slika 12: Pectus carinatum (ljubaznošću prim. dr. sc. Mirka Žganjera / Klinika za dječju kirurgiju Klinike za dječje bolesti Zagreb)

#### 4.4. Evaluacija

U anamnezi je važno saznati postoji li bol povezana s defektom te je li bilo čestih ozljeda povezanih sa sportskim aktivnostima. Kliničkim pregledom prepoznamo tip i opseg deformacije. Ona može biti jednostrana, obostrana te poput »goluba gušana«. U daljnjoj dijagnostici se najčešće koristi CT toraksa (Slika 13). Pomoću njega se određuje stupanj sternalne i hrskavične elevacije te predviđa uspjeh liječenja. Premda se u pravilu koristi CT toraksa, u daljnjoj obradi može se učiniti i RTG toraksa u 2 projekcije (standardna i profilna snimka). Kada su prisutni tahipneja, dispneja ili drugi respiratorni simptomi, naprave se testovi plućne funkcije, a kod kombiniranih deformacija UZV srca.



Slika 13: CT prsnog koša kod bolesnika s PC (ljubaznošću prim. dr. sc. Mirka Žganjera / Klinika za dječju kirurgiju Klinike za dječje bolesti Zagreb)

## 4.5. Liječenje

Liječenje je konzervativno i kirurško.

### 4.5.1. Konzervativno liječenje

Konzervativno liječenje PC podrazumijeva kineziterapiju, jačanje muskulature prsa te korištenje kompresivne ortoze u vrijeme rasta. Kompresivna ortoza koristi se kao prvi izbor u liječenju osoba s PC (Slika14). Kontinuirani pritisak na deformaciju uzrokuje remodeliranje abnormalne rebrene hrskavice te se deformitet ispravlja. Najbolji kandidati za ovakvo liječenje su djeca od 10 do 15 godina. Najčešći uzrok neuspjeha liječenja ortozom je nepoštivanje protokola liječenja od strane pacijenta. U 15% slučajeva se nakon potpune korekcije deformacija vrati. Komplikacije su osip, diskoloracije na mjestu kontakta ortoze, a može se pojaviti i bol u leđima. Nekada dolazi do hiperkorekcije deformacije te se razvije jatrogeni PE.



Slika 14: Prikaz kompresivne ortoze za liječenje PC  
(preuzeto iz [www.rch.org.au](http://www.rch.org.au))

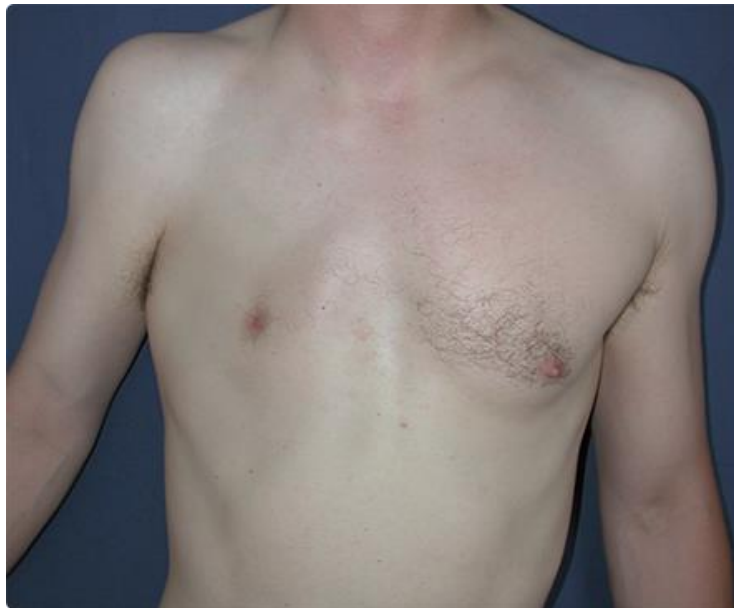#### **4.5.2. Kirurško liječenje**

U kirurškom liječenju koriste se različite modificirane metode operacije po Ravitchu. U novije vrijeme, rade se minimalno invazivni zahvati kroz lateralne incizije uz umetanje pektoralnih pločica. Pločica se vadi godinu dana nakon operacije (Abramson, D'Agostino, and Wuscovi 2009). Dolazi do smanjenja respiratornih tegoba te poboljšanja psihosocijalnih funkcija. Kao komplikacija operativnog zahvata može se javiti pneumotoraks ili infekcija rane te specifične komplikacije vezane uz metodu operativnog zahvata. Iako se PC operira u pedijatrijskoj dobi, ne postoji gornja granica za operativni zahvat. Zahvat je najbolje učiniti u doba puberteta jer prerani zahvat povećava vjerojatnost povratka bolesti nakon korekcije. Kod nas, operativno je liječenje PC napušteno zbog loših estetskih rezultata te se koristi isključivo konzervativno liječenje.

## 5. Polandov sindrom

Polandov sindrom (PC) predstavlja rijetku anomaliju prsnog koša. Incidencija bolesti je oko 1 na 30 000. Sindrom se prezentira hipoplazijom dojke ili nedostatkom dojke ili bradavice, hipoplazijom potkožnog tkiva, nedostatkom mišića (m. pectoralis major pars costosternalis, m. pectoralis minor, m. deltoideus), nedostatkom rebrenih hrskavica ili rebara, nedostatkom dlaka u aksili i na prsima te anomalijom šake (sindaktilija).

Etiologija anomalije ostaje nepoznata. Pretpostavlja se da Polandov sindrom nastaje zbog prestanka opskrbe krvlju regija koje tijekom embrionalnog razvoja opskrbljuje potključna arterija.



Slika 15: Prikaz bolesnika s Polandovim sindromom (preuzeto iz: [www.anatomikmodeling.com](http://www.anatomikmodeling.com))



Kliničke manifestacije su varijabilne te su u jedne osobe rijetko prisutni svi nedostaci (Slika 15). Sindrom se dijeli u 3 grupe: blagi PS (nedostatak velikog pektoralnog mišića), umjeren ili klasični (nedostatak velikog pektoralnog mišića, nedostatak rebrenih hrskavica ili rebara i jednostrana sindaktilija), teški PS s nedostatkom rebara, hernijacijom pluća, hipoplazijom mišića (m. latissimus dorsi, m. deltoideus), dekstrokardijom i katkad unilateralnom agenezom bubrega. Sindrom se uvijek javlja unilateralno. Češće se javlja na desnoj strani i u ženskog spola. Kada nedostaju rebrene hrskavice ili rebra, u ekspiriju je prisutno duboko udubljenje prsnog koša, a u inspiriju, hernijacija pluća. Bolesnici s Polandovim sindromom nešto češće oboljevaju od leukemije i limfoma (Hodgkinov limfom i non-Hodgkinov limfom).

U najvećeg broja pacijenata glavni problem je kozmetske prirode. Djeca kompenziraju mišićni deficit te se rijetko javlja mišićna slabost. Međutim, kao posljedica mišićnog deficita unilateralno može se javiti skolioza, a paradoksalno gibanje prsnog koša i hernijacija pluća može dovesti do smanjenja plućne funkcije. Dijagnoza PS se postavlja na temelju anamneze i kliničke slike. Od slikovnih metoda koriste se RTG, CT i MR.

Liječenje je u domeni plastično rekonstruktivne kirurgije i preporuča se nakon završetka razvoja dojki kako se ne bi ponovno javila asimetrija. U jednom aktu rekonstruira se prsni koš te se simultano radi augmentacijska mamoplastika. Za rekonstrukciju se najčešće koristi otočasti mišićno-kožni režanj širokog mišića leđa (m. latissimus dorsi) te se ispod njega umetne proteza.

## 6. Defekti sternuma i ostale malformacije

### 6.1. Defekti sternuma

Sternalni defekti su rijetki defekti i obuhvaćaju širok spektar deformacija sternuma, srca i gornjeg dijela trbušne stijenke. Sve defekte osim sternalnih rascjepa prati visok mortalitet. Dijelimo ih u 4 skupine:

- Torakalna ektopija srca uključuje „golo srce“ bez struktura koje ga prekrivaju. Uz to često su prisutne strukturne anomalije srca, a preživljavanje rijetko.
- Cervikalna ektopija srca je defekt u kojem je srce pomaknuto superiorno. Uz to prisutna je fuzija apeksa srca i usta uz teške kraniofacijalne anomalije. Anomalija je nespojiva sa životom.
- Torakoabdominalna ektopija srca je defekt u kojem je srce prekriveno membranom ili tankom pigmentiranom kožom. Povezana je s drugim anomalijama pa se govori o Cantrellovoj pentalogiji. Ona uključuje rascjep sternuma, defekt ošita, perikardijalni defekt, omfalokelu te kongenitalne srčane greške, najčešće tetralogiju Fallot. Uz to može biti prisutna hipoplazija pluća. Kirurško liječenje je moguće, a mortalitet je povezan s prisutnošću kongenitalnih srčanih grešaka i hipoplazije pluća.
- Rascjep sternuma četvrti je tip sternalnih defekata. Razlikujemo superiorni, subtotalni, kompletni i inferiorni rascjep sternuma. Rjeđi tipovi su superiorni rascjep sternuma uz rascjep mandibule te medijani rascjep sternuma. Najčešće je bolest asimptomatska. Defekt sternuma se paradoksalno uvlači u inspiriju, a izbočuje u ekspiriju. Kroz tanku kožu primjećuju se srčane pulzacije. Uz defekt su često prisutne umbilikalna hernija i omfalokela. Kraniofacijalni hemangiomi povezani su s drugim srčanim greškama i vaskularnim abnormalnostima, a mogu se javiti i u

traheobronhalnom stablu . Zbog nedostatka koštane zaštite bolesnici su podložniji nastanku traume. Iako je većina rascjepa asimptomatsko, kirurško liječenje štiti podležće srce i velike krvne žile. Najbolji rezultati dobivaju se primarnom korekcijom koja se radi u dojenačko doba.

### **6.2. Jeune sindrom (asfikična torakalna distrofija)**

Asfikičnu torakalnu distrofiju originalno je opisao Jeune 1955. godine. To je rijetka autosomno recesivna bolest. Incidencija se kreće od 1 na 100 000 do 1 na 130 000 rođenih. Manifestira se patuljastim rastom uz kratka rebra, kratke udove i karakteristične radiografske promjene rebara i zdjelice. Neka djeca imaju abnormalnosti bubrega, jetara, gušterače i mrežnice.

Svi bolesnici imaju mala prsa, a respiratorna funkcija je varijabilno smanjena od neznatno narušene do smrtonosne. Hipoplazija pluća, ako je prisutna, uzrokuje smrt u dojenačkom dobu. Zbog smanjenog širenja prsišta, dolazi do hipoventilacije pluća. Sindrom se može detektirati već intrauterino pomoću ultrazvuka. To omogućava konzultaciju s različitim subspecijalistima te brzo i adekvatno liječenje postnatalno. Kirurško liječenje povećava torakalni volumen kako bi se omogućila ekspanzija pluća (Phillips and van Aalst 2008).

### **6.3. Spondilotorakalna displazija (Sindrom torakalne insuficijencije)**

Spondilotorakalna displazija nasljedna je deformacija toraksa koja nastaje kao rezultat posteriorne fuzije rebara i teškog skraćenja torakalne kralježnice. Stanje prati teška restriktivna bolest pluća. Takvo smanjenje torakalnog volumena negativno utječe na rast podležćih pluća.

U postavljanju dijagnoze koriste se anamneza i klinički pregled. Napravi se RTG toraksa i cervikalne kralježnice te CT. Plućna se funkcija procjenjuje spirometrijom. U bolesnika koji prežive dojenačko doba, nema progresije kongenitalnih malformacija i mogu imati dobru kvalitetu života.

## **7. Upalne bolesti stijenke prsnog koša**

Upalne bolesti stijenke prsnog koša mogu zahvatiti sve dijelove stijenke prsnog koša.

Uzrok mogu biti bakterije, virusi, gljivične infekcije te autoimuni procesi ili mikrotraume.

### **7.1. Osteomijelitis stijenke prsnog koša**

Osteomijelitis rebra i prsne kosti može nastati hematogenim putem što je rijetkost ili se može proširiti *per continuitatem* iz empijema pleure ili apscesa pluća. Također može nastati jatrogeno, nakon kirurške manipulacije, npr. nakon medijane sternotomije ili kontaminacijom nakon otvorenog prijeloma kosti. Prezentira se s boli, crvnenilom i toplinom na mjestu infekcije, a tumorozna tvorba koja se pipa može se zamijeniti s neoplastičnim procesom. Povišena je tjelesna temperatura praćena zimicom. Liječenje se provodi antibiotskom terapijom i kirurškom drenažom.

### **7.2. Kostohondritis**

Kostohondritis je upala hrskavičnog spoja između rebara i sternuma, obično na više razina. Bol i osjetljivost zahvaćenog spoja prisutna je u mirovanju, međutim pojačava se gibanjem gornjeg dijela trupa, dubokim disanjem te na palpaciju hrskavičnog spoja. Općenito, kostohondritis je samolimitirajuća i benigna upala, međutim potrebno ju je odvojiti od ostalih, ozbiljnijih uzroka boli u prsima.

- Tietzeov sindrom poseban je oblik kostohondritisa kod kojeg je vidljivo povećanje kostohondralnog spoja. Uzrok može biti infekcija, tumorski proces ili reumatološka bolest. Infekcija je povezana s traumom stijenke prsnog koša.

U dijagnostici bolesti valja isključiti ozbiljnije uzroke boli u prsima. Pacijentima starijim od 35 godina s povećanim rizikom za koronarnu bolest, radi se EKG i RTG.

Pacijentima s vrućicom, kašljem, otokom prsnog koša ili drugim respiratornim poremećajima napravi se RTG. CT se koristi kada se sumnja na tumorski proces.

Liječenje je simptomatsko, daju se nesteroidni analgetici, antireumatici, a refraktorne slučajeve može se liječiti lokalno kombinacijom lidokaina i kortikosteroida (Proulx and Zryd 2009).

## **8. Tumori i tumorima slične bolesti stijenke prsnog koša**

Tumori stijenke prsnog koša su rijetki i zauzimaju 5% ukupnih torakalnih neoplazmi. .

Čine heterogenu skupinu lezija. Dijelimo ih na primarne i sekundarne, koštane ili tumore mekog tkiva. Prema malignitetu dijelimo ih na benigne i maligne. Većinom su maligni i nastaju metastatskom diseminacijom malignih tumora skeleta. Mogu se pojaviti u bilo kojoj dobi, a u starijoj dobi su češći i maligniji.

Najčešći maligni tumori koštanog podrijetla su hondrosarkom, osteosarkom, Ewingov sarkom te multipli mijelom, a od benignih fibrozna displazija, osteohondrom te gigantocelularni tumor. Najčešći maligni tumori mekog tkiva su liposarkom i angiosarkom, dok su benigni lipom i hemangiom.

Najčešći simptom koji se javlja je bol u prsima. Maligni tumori rastu brže od benignih. Kada se identificira tumorska masa radi se daljnja obrada. Radiogram je nepouzdan te se za lokalizaciju tumora koriste CT ili MR. Konačna dijagnoza dobiva se biopsijom i patohistološkom analizom tkiva (Carter and Gladish 2015).

Liječenje ovisi o vrsti, veličini i proširenosti tumora te uključuje kiruršku resekciju tumora, kemoterapiju i zračenje tumora. Hondrosarkom se liječi širokom ekscizijom tumora, a osteosarkom se uz kirurški zahvat liječi kemoterapijom. Ewingov sarkom se liječi širokom resekcijom tumora, a radioterapijom se smanjuje ekstraosealna tumorska masa. Multipli mijelom se u prvom redu liječi kemoterapijom i radioterapijom, a u slučaju prijetjećeg prijeloma radi se kirurški zahvat. Ukoliko je defekt prsnog koša veći od 5 centimetra potrebna je rekonstrukcija stijenke prsnog koša.

## Zahvale

Zahvaljujem se svom mentoru prof. dr. sc. Tomislavu Đapiću na vodstvu pri pisanju ovog diplomskog rada.

Također se zahvaljujem voditelju odjela za dječju abdominalnu i torakalnu kirurgiju prim. dr. sc. Mirku Žganjeru iz Klinike za dječje bolesti Zagreb na pomoći i davanju potrebnih fotografija.

Želim zahvaliti svojoj obitelji koja me podupirala u školovanju.

Na kraju, hvala prijateljima koji su mi uljepšali trenutke studiranja.



## Literatura

1. Abramson H, D'Agostino J, Wuscovi S(2009) A 5-Year Experience with a Minimally Invasive Technique for Pectus Carinatum Repair. *J Pediatr Surg* 44:118–124. doi:10.1016/j.jpedsurg.2008.10.020.
2. Brochhausen C, TuralS, Müller FKP, Schmitt VH, Coerdts W, Wihlm JM, Schier F, Kirkpatrick JC (2012) *Interact Cardiovasc Thorac Surg* 14:801-806. doi:10.1093/icvts/ivs045.
3. Carter BW, Gladish GW (2015) MR Imaging of Chest Wall Tumors. *Magnetic Resonance Imaging Clinics of North America* doi:10.1016/j.mric.2015.01.007.
4. Colombani PM (2009) Preoperative Assessment of Chest Wall Deformities. *Semin Thorac Cardiovasc Surg*21:58-63. doi:10.1053/j.semtcvs.2009.04.003.
5. Coskun ZK, Turgut HB (2010) The Prevalence and Effects of Pectus Excavatum and Pectus Carinatum on the Respiratory Function in Children between 7 – 14 Years Old.doi:10.1007/s12098-010-0155-5.
6. Currarino G, Silverman FN(1957)Premature Obliteration of the Sternal Sutures and Pigeon-Breast Deformity. no. October: 532–40.
7. Haje SA, Harcke TH, Bowen RJ(1999) Growth Disturbance of the Sternum and Pectus Deformities: Imaging Studies and Clinical Correlation.*Pediatr Radiol* 29:334–341. doi:10.1007/s002470050602.
8. Johnson WR, Fedor D, Singhal S (2014) Systematic Review of Surgical Treatment Techniques for Adult and Pediatric Patients with Pectus Excavatum.*Journal of Cardiothoracic Surgery* doi:10.1186/1749-8090-9-25.
9. Chen JM (1952) Studies on the Morphogenesis of the mouse sternum . Experiments on the Origin of the Sternum and ItsCapacity for Self-Differentiation *In vitro*.

10. Kelly RE, Cash TF, Shamberger RC, Mitchell KK, Mellins RB, Lawson LM, Oldham K, Azizkhan RG, Hebra AV, Nuss D, Goretsky MJ, Sharp RJ, Holcomb GW, Shim WKT, MDk, Megison SM, Moss LR, Fecteau AH, Colombani PM, Bagley T, Quinn A, Moskowitz AB (2008) Surgical Repair of Pectus Excavatum Markedly Improves Body Image and Perceived Ability for Physical Activity: Multicenter Study. *Pediatrics* 122:1218-1222. doi:10.1542/peds.2007-2723.
11. Krmpotić Nemanić J, Marušić A (2004) Anatomija čovjeka. Zagreb, Medicinska naklada
12. Lopez M, Patoir A, Costes F, Varlet F, Barthelemy JC, Tiffet O (2016) Preliminary Study of Efficacy of Cup Suction in the Correction of Typical Pectus Excavatum. *J Pediatr Surg* 51:183-187. doi:10.1016/j.jpedsurg.2015.10.003.
13. Martinez-Ferro M, Fraire C, Bernard S (2008) Dynamic Compression System for the Correction of Pectus Carinatum. *Semin Pediatr Surg* 17:194–200. doi:10.1053/j.sempedsurg.2008.03.008.
14. Nakaoka T, Uemura S, Yoshida T, Tanimoto T, Miyake H (2010) Overgrowth of Costal Cartilage Is Not the Etiology of Pectus Excavatum. *J Pediatr Surg* 45:2015-2018. doi:10.1016/j.jpedsurg.2010.04.018.
15. Obermeyer RJ, Goretsky MJ (2012) Chest Wall Deformities in Pediatric Surgery. *Surg Clin North Am* 92:689-684. doi:10.1016/j.suc.2012.03.001.
16. Pećina M (2004) Ortopedija. Zagreb, Naklada Ljevak
17. Phillips DJ, van Aalst JA (2008) Jeune's Syndrome (Asphyxiating Thoracic Dystrophy): Congenital and Acquired. *Semin Pediatr Surg* 17:167-172. doi:10.1053/j.sempedsurg.2008.03.006.
18. Proulx AM, Zryd TW (2009) Costochondritis: Diagnosis and Treatment. *Am*

- Fam Physician*80:617-620. doi:10.1016/S0015-1882(09)70196-X.
19. Redlinger RE, Kelly RE, Nuss D, Goretsky M, Kuhn MA, Sullivan K, Wootton AE, Ebel A, Obermeyer RJ(2011) Regional Chest Wall Motion Dysfunction in Patients with Pectus Excavatum Demonstrated via Optoelectronic Plethysmography. *J Pediatr Surg* 46:1172-1176. doi:10.1016/j.jpedsurg.2011.03.047.
20. Sadler TW, Bradamante Ž, Grbeša Đ (2008) Langamanova Medicinska embriologija. Zagreb, Školska knjiga
21. Steinmann C, Krille S, Mueller A, Weber P, Reingruber B, Martin A(2011) Pectus Excavatum and Pectus Carinatum Patients Suffer from Lower Quality of Life and Impaired Body Image: A Control Group Comparison of Psychological Characteristics prior to Surgical Correction. *Eur J Cardiothorac Surg* 40:1138–45. doi:10.1016/j.ejcts.2011.02.019.
22. Torre T, Rapuzzi G, Jasonni V, Varela P(2006) Chest Wall Deformities : An Overview on Classification and Surgical Options, Topics in Thoracic Surgery, Prof. Paulo Cardoso (Ed.), InTech. doi: 10.5772/25950.
23. Westphal FL, De Lima LC, Chaves AR, Luize B, Ferreira C(2009) Prevalence of pectus carinatum and pectus excavatum in students in the city of Manaus, Brazil. *J Bras Pneumo*35:221–26. doi: 10.1590/S1806-37132009000300005
24. Willital GH, Saxena AK, Schütze U, Richter W(2011) Chest-Deformities: A Proposal for a Classification. *World J Pediatr* 7:118-123. doi:10.1007/s12519-011-0263-y.
25. Žganjer M, Žganjer V(2011) Surgical Correction of the Funnel Chest Deformity in Children. *Int Orthop*35:1043-1047. doi:10.1007/s00264-010-1165-7.
26. Žganjer M., Župančić B., Popović Lj. (2006) A 5 Year Experience of a

Minimally Invasive Technique for Correction of Pectus Excavatum in Croatia.

Acta medica(Hradec Králové) 49:105-107.

27. Žganjer M, Cigit I, Čizmić A, Župančić B (2006) Funnel chest and Nuss operative technique. Acta Chirurg Croat 3:12-16.

## **Životopis**

Rođen sam u Zagrebu, 06.02.1992. godine. Završio sam srednju školu „Ban Josip Jelačić“ u Zaprešiću. Medicinski fakultet upisao sam 2010. godine.

Kroz osnovnu i srednju školu trenirao sam nogomet u NK Inter Zaprešiću.

Završio sam osnovnu glazbenu školu, smjer gitara. Pohađao sam satove solo pjevanja te se više od 4 godine obrazovao u srednjoj glazbenoj školi „Zlatko Baloković“ na odjelu za solo pjevanje.