

Distalna epifizeoliza palčane kosti

Chouehne, Abdulah

Master's thesis / Diplomski rad

2016

Degree Grantor / Ustanova koja je dodijelila akademski / stručni stupanj: **University of Zagreb, School of Medicine / Sveučilište u Zagrebu, Medicinski fakultet**

Permanent link / Trajna poveznica: <https://um.nsk.hr/um:nbn:hr:105:305061>

Rights / Prava: [In copyright](#)/[Zaštićeno autorskim pravom.](#)

Download date / Datum preuzimanja: **2024-10-20**



Repository / Repozitorij:

[Dr Med - University of Zagreb School of Medicine Digital Repository](#)



**SVEUČILIŠTE U ZAGREBU
MEDICINSKI FAKULTET**

Abdulah Chouehne

Distalna epifizeoliza palčane kosti

DIPLOMSKI RAD



Zagreb, 2016.

**SVEUČILIŠTE U ZAGREBU
MEDICINSKI FAKULTET**

Abdulah Chouehne

Distalna epifizeoliza palčane kosti

DIPLOMSKI RAD

Zagreb, 2016.

Ovaj diplomski rad izrađen je u Zavodu za dječju kirurgiju i urologiju Kliničkog bolničkog centra Zagreb pod vodstvom prof. dr. sc. Anka Antabaka i predan je na ocjenu u akademskoj godini 2015./2016.

Sadržaj

1. SAŽETAK	i
2. SUMMARY	ii
3. UVOD	1
4. OBILJEŽJA KOSTI U DJECE.....	2
4.1. BIOMEHANIČKA OBILJEŽJA KOSTI.....	2
4.2. OBILJEŽJA FRAKTURE I PROCESA CIJELJENJA.....	6
5. KOMPLIKACIJE CIJELJENJA.....	8
5.1. PRIJEVREMENI PRESTANAK RASTA	8
5.2. ODGOĐENO CIJELJENJE	9
6. PODJELA OZLJEDA KOSTI U DJECE	10
7. VAŽNOST SLIKOVNIH DIJAGNOSTIČKIH METODA U KONTROLI.....	18
8. REDUKCIJA, SINTEZA I KONSOLIDACIJA FRAKTURE I DISLOKACIJE.....	18
9. FRAKTURA DISTALNOG RADIJUSA.....	20
9.1. PODJELA OZLJEDA DISTALNOG RADIJUSA	20
9.2. ETIOLOGIJA I INCIDENCIJA	20
9.3. SIMPTOMI I ZNAKOVI.....	21
10. DIJAGNOZA	23
11. LIJEČENJE	25
11.1. NEOPERATIVNO LIJEČENJE.....	25
11.1.1. Torus frakture	25

11.1.2.	Sadrena imobilizacija frakture epifize radijusa ili distalne metafize radijusa bez pomaka ili s minimalnim pomakom	26
11.1.3.	Redukcija i imobilizacija nepotpunih fraktura distalnog radijusa.....	27
11.1.4.	Zatvorena redukcija i sadrena imobilizacija frakture distalne metafize radijusa s pomakom.....	28
11.1.5.	Epifizeoliza distalnog radijusa s pomakom.....	29
11.1.6.	Prijelom zamora epifize distalnog radijusa	31
11.2.	OPERATIVNO LIJEČENJE	31
12.	KOMPLIKACIJE EPIFIZEOLIZE DISTALNOG RADIJUSA.....	35
13.	ISPITANICI I METODE	39
14.	REZULTATI.....	40
14.1.	REZULTATI PRIJELOMA DISTALNOG RADIJUSA	40
14.1.1.	Dob i spol djece.....	40
14.1.2.	Nalaz RTG-a	42
14.1.3.	Uzroci nastanka prijeloma.....	43
14.1.4.	Pridružene ozljede	47
14.1.5.	Metoda liječenja	48
14.1.6.	Rentgenske kontrole	48
14.1.7.	Trajanje imobilizacije.....	49
14.1.8.	Sekundarni pomak palčane kosti.....	52
14.2.	REZULTATI DISTALNE EPIFIZEOLIZE PALČANE KOSTI.....	54
14.2.1.	Uzrok epifizeolize distalnog radijusa	55

14.2.2.	Metoda liječenja distalne epifizeolize palčane kosti i sekundarni pomaci.....	56
14.2.3.	Rendgenske kontrole epifizeolize distalnog radijusa	56
15.	RASPRAVA.....	59
15.1.	PRIJELOMI DISTALNOG RADIJUSA	59
15.2.	DISTALNA EPIFIZEOLIZA PALČANE KOSTI.....	62
16.	ZAKLJUČAK	64
17.	ZAHVALE	65
18.	POPIS LITERATURE	66
19.	ŽIVOTOPIS	80

1. SAŽETAK

DISTALNA EPIFIZEOLIZA PALČANE KOSTI

Abdulah Chouehne

Prijelom distalnog dijela palčane kosti najčešći je prijelom u dječjoj dobi. Pri prijelomu može doći do prijeloma epifize radijusa – epifizeolize. U 4 – 5 % slučajeva epifizeoliza može rezultirati poremećajem rasta palčane kosti u duljinu te trajnim estetskim i funkcionalnim defektima. Najčešći mehanizam nastanka ove ozljede je pad na ispruženu ruku. Dijagnoza se postavlja anamnezom, fizikalnim pregledom i rentgenskim snimanjem. Liječi se imobilizacijom ako nema pomaka. U suprotnom provodi se operativno liječenje – zatvorena repozicija i imobilizacija pod općom anestezijom. Teži slučajevi liječe se otvorenom repozicijom i unutarnjom fiksacijom, pomoću Kirschnerove žice ili vijka.

Ovo retrospektivno istraživanje uključilo je 180 pedijatrijskih pacijenata, s prijelomom distalnog dijela palčane kosti liječenim u KBC-u Zagreb. Cilj istraživanja bio je prikazati uzroke prijeloma distalnog dijela palčane kosti u djece, s osvrtom na uzroke epifizeolize distalnog radijusa. Studija je obuhvatila 125 dječaka (68,68 %) i 57 djevojčica (31,32 %). Tri je velikih skupina uzroka prijeloma: pad, ozljeda u prometu i udarac. U prvoj, najvećoj, skupini najviše se djece ozlijedilo padom u razini, i to tijekom igre ili pri sportu. Ozljeda u prometu najčešće je uzrokovana tijekom vožnje bicikla. U trećoj, najmanjoj, skupini udarac je obično zadobiven djelovanjem lopte. Epifizeoliza distalnog radijusa evidentirana je u 61 slučaju (33,89 %). Uzroci epifizeolize po svojoj su učestalosti jednaki gore navedenima. Većina djece liječena je zatvorenom repozicijom i imobilizacijom pod općom anestezijom.

Preventivnim djelovanjem mogu se spriječiti dugoročne posljedice prijeloma distalnog radijusa i epifizeolize distalnog radijusa. Poznavanje uzroka preduvjet je preventivnom djelovanju.

Ključne riječi: palčana kost, prijelom distalnog radijusa, distalna epifizeoliza palčane kosti, djeca, uzrok.

2. SUMMARY

DISTAL RADIUS EPIPHYSIOLYSIS

Abdulah Chouehne

Distal radius fracture is the most frequent fracture among children. Distal radius epiphysiolysis can occur in such a fracture. In 4 to 5 % epiphysiolysis may result in growth disturbances, leading to permanent aesthetic and functional flaws. It is diagnosed by history, physical examination and X-ray imaging. It is treated with immobilization, in case a displacement exists. Otherwise, an operation consisting of closed reduction and immobilization under general anaesthesia is needed. Severe cases are treated with open reduction and internal fixation, using a Kirschner wire or a screw.

This retrospective study included 180 minor patients that were diagnosed with distal radius fracture and treated in University Hospital Centre Zagreb. The aim of this research was to analyse the causes of distal radius fractures, as well as the causes of distal radius epiphysiolysis. The study included 125 boys (68,68 %) and 57 girls (31,32 %). There are three major groups of fracture causes: a fall, a traffic-related injury and a blow. In the first, largest group the majority of children injured themselves by falling on the same level during sports or play. Traffic-related injuries were mostly caused during cycling. In the third, smallest group

the blow was usually caused by a ball. Distal radius epiphysiolysis was diagnosed in 61 cases (33,89 %). The aetiology of epiphysiolyse is identical to those mentioned above. Most of the children were treated with closed reduction and immobilization under general anaesthesia.

Preventive action is needed in order to avoid permanent consequences of distal radius fractures and distal radius epiphysiolysis. The awareness of causes of these injuries is a prerequisite to preventing them from happening.

Key words: radius, distal radius fracture, distal radius epiphysiolysis, children, cause.

3. UVOD

Ozljede lokomotornog sustava jedan su od najčešćih razloga dolaska djece u hitnu službu, predstavljajući 15 – 23 % svih posjeta djece hitnoj službi (1). Među njima po učestalosti prvo mjesto zauzimaju ozljede palčane kosti s udjelom od 40 – 45 %. Većinom su to školska djeca i adolescenti (2). Dio palčane kosti koji je najčešće zahvaćen jest distalni dio. Ozljede mogu biti potpuni ili nepotpuni prijelom kosti ili ozljede distalne epifize ploče rasta – epifizeoliza. Tipičan mehanizam nastanka je pada uslijed sportskih aktivnosti. Prognoza epifizeolize distalnog radijusa, ovisi o tipu epifizeolize no većinom je odlična, prvenstveno zahvaljujući velikom osteogenom potencijalu dječjih kosti (1). Važnost ozljede distalne epifize radijusa leži u činjenici da na nju otpada 75 – 81 % longitudinalnog rasta kosti. Stoga poremećaj u cijeljenju takvog prijeloma, može rezultirati progresivnim deformacijama ili trajnim i potpunim zastojem rasta u dužinu. Tako nastaje ozbiljni estetski i funkcionalni deficit, koji ostavlja veliki stupanj invalidnosti. Kako sve ozljede epifizne ploče rasta uzrokuju u manjem ili većem stupnju poremećaj uzdužnog rasta palčane kosti, važno je raditi na prevenciji ovih ozljeda. Kirurg pravilnim postupkom liječenja ozljede epifizne ploče može smanjiti štetu, ali ciljanim mjerama društvene zajednice ove se ozljede uvelike mogu prevenirati. A ovo je moguće načiniti tek nakon istraživanja za svaku urbanu socijalnu sredinu, rizičnih aktivnosti i čimbenika nastanka ozljeda epifizne ploče rasta distalnog radijusa.

4. OBILJEŽJA KOSTI U DJECE

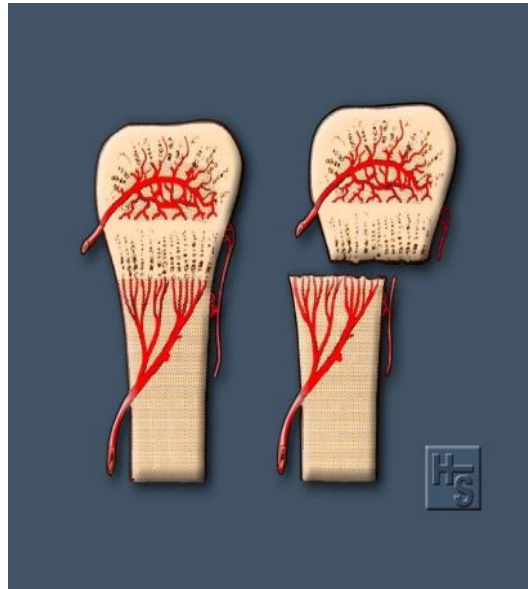
4.1. BIOMEHANIČKA OBILJEŽJA KOSTI

Kosti djece razlikuju se od kosti odraslih po mnogo čemu. Razlike su to veće što je dijete mlađe. Osnovna je razlika anatomske građe i fiziologije rasta i razvoja kostiju. Kliničaru su bitne razlike mehanizma nastanka ozljede, prezentacije prijeloma, tijeka i prognoze cijeljenja koštanog tkiva (1).

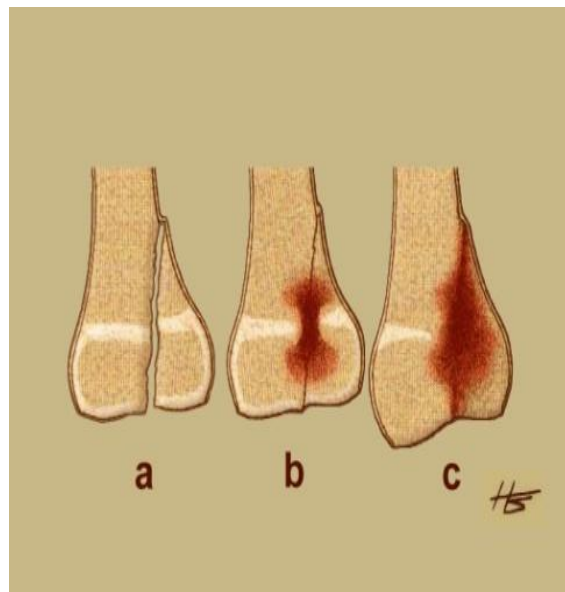
Koštano tkivo u djece manje je gustoće od odraslih, prvenstveno zbog većeg promjera otvora koji prožimaju spužvastu i kompaktnu kost te povećanog broja i veličine Haversovih kanala. Budući da Haversovim kanalima prolaze krvne žile, dječja kost višestruko je prokrvljenija od odrasle kosti. Pored toga, epifiza ima svoju vlastiti dovod krvi, kroz epifizealnu arteriju (slika 1). Bogata vaskularizacija rezultira manjom elastičnošću, ali većom savitljivošću (plastičnošću) koštanog matriksa. Elastičnost je svojstvo kosti da se uslijed deformacije uzrokovane djelovanjem vanjske sile vrati u svoj prvotni oblik po prestanku djelovanja sile. Plastičnost je deformacija kosti uslijed djelovanja vanjskih sila na takav način da se ona ne može vratiti u svoj prijašnji oblik (3). Zbog svega navedenog kost će se pod utjecajem sile prije saviti nego puknuti (1). Ako već dolazi do pucanja onda češće nastaju nepotpuni prijelomi.

Pokosnica ili periost je vezivna ovojnica kosti. Odgovorna je za poprečni rast kosti. Relativno je deblja u odnosu na pokosnicu odraslih kosti. No, s obzirom na manje razvijena Sharpeyeva vlakna (snopovi kolagenih vlakana koji povezuju periost s kosti) adhezivna sila između pokosnice i kosti manja je nego u razvijenih kosti. Shodno tomu, djelovanje sile na pokosnicu često izaziva odvajanje pokosnice od kosti, ali rijetko izaziva njeno pucanje. Također, ovo svojstvo pridonosi manjoj učestalosti kominutivnih fraktura te smanjuje veličinu pomaka

distalnog ulomka. Nadalje, lezija pokosnice često je praćena hematoma, što je posljedica obilne subperiostalne vaskularizacije (slika 2) (1).



Slika 1. Shema vaskularizacije dječje kosti. Epifiza i metafiza opskrbljene su vlastitom arterijom. Obilna subperiostalna vaskularizacija.



Slika 2. Shema stvaranja hematoma nakon prijeloma distalnog dijela kosti.

Epifizna hrskavična ploča zadužena je za uzdužni rast kosti. Smještena je između metafize i sekundarnih centara osifikacije. S obzirom na biomehanička svojstva hrskavice, epifizna hrskavična ploča dijelom apsorbira (amortizira), a dijelom prenosi sile na metafizu. Na taj

način štiti kosti, tetive i ligamente od ozljeda. Kako s porastom dobi sve više poprima histološka obilježja kosti amortizacijske sposobnosti postupno nestaju te ona postaje manje otporna na sile smicanja, fleksije i vlaka, tj. postaje fragilnija. To posebice vrijedi u razdoblju adolescentnog zamaha rasta kada su epifizeolize najčešće (1). Navedena biomehanička svojstva epifizne ploče rasta usko su vezana za njenu histološku građu (slika 3). Ploču rasta dijelimo u pet zona. Gledajući s epifizne strane, to su:

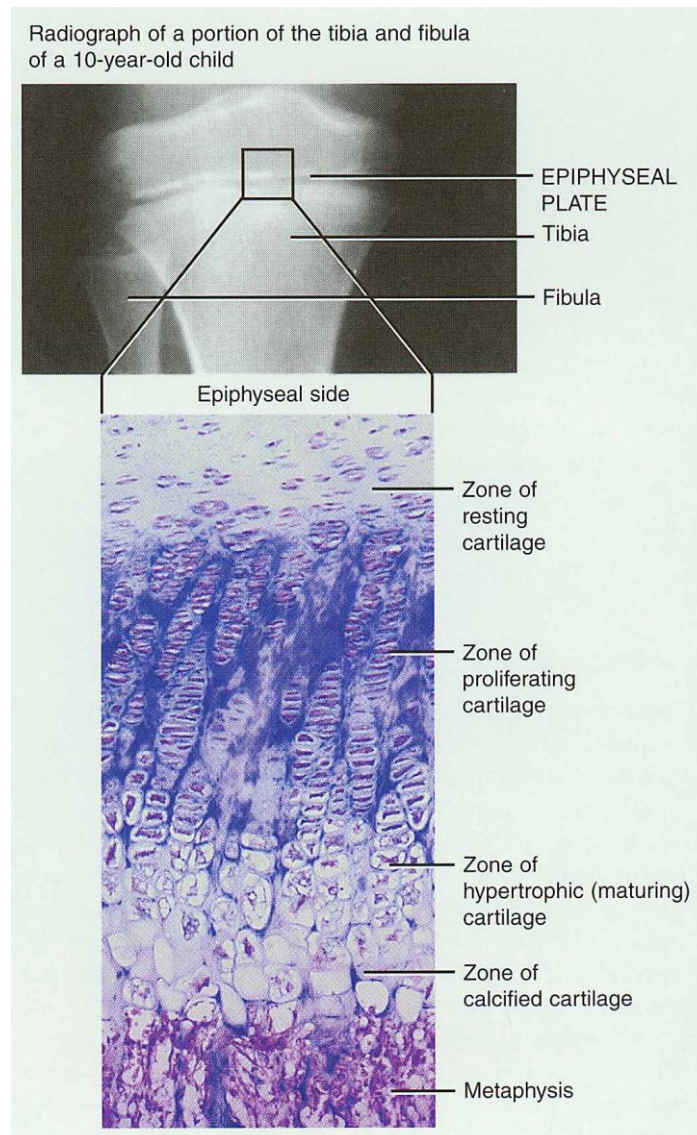
- zona mirovanja koju čini hijalina hrskavica s nepromijenjenim hondrocitima;
- zona umnažanja (proliferacije) u kojoj se hondrociti brzo dijele i slažu u stupove usporedne s uzdužnom osi kosti;
- zona hipertrofične hrskavice u kojoj nalazimo velike hondrocite s mnogo glikogena u citoplazmi;
- zona ovapnjale hrskavice u kojoj se paralelno s propadanjem hondrocita odlaže hidroksiapatit te tanke pregrade hrskavičnog matriksa mineraliziraju;
- zona okoštavanja u kojoj procesom enhondralnog okoštavanja nastaje koštano tkivo (4,5).

Normalna funkcija lokomotornog sustava ovisi i o apofizama. Riječ je o koštanim ispupčenjima na koja se hvataju tetive mišića te su izložene silama vlaka (6). Histološki, apofiza je građena od sljedećih struktura, počevši od površine:

- hrskavična ploča rasta apofize
- sekundarni centar osifikacije (ako postoji)
- sloj fibrozne hrskavice, ili, rjeđe, sloj periosta na koji se direktno hvataju tetivna vlakna (1).

U dječjoj su dobi apofize u potpunosti građene od hrskavice. S vremenom se u njima javlja jezgra okoštavanja koja se postupno širi i sužava epifiznu ploču rasta. Jezgra okoštavanja

apofize može se povezati s centrom okoštavanja epifize ili može dugo ostati izolirana. Apofiza se ističe velikim brojem kolagenih vlakana, što pojačava ploču rasta. U proliferativnom sloju sadrži mnogo manje stanica. Tetive se na apofizu hvataju snažnim Sharpeyevim vlaknima. Ta su vlakna jača od kolagenih vlakana koja grade ploču rasta. Samim time prije će doći do prijeloma kroz apofizu nego do otkinuća tetiva od apofize.



Slika 3. Pet zona epifizne hrskavične ploče rasta na primjeru tibije i fibule. Donja slika – počevši od epifizealne strane (od gornjeg dijela slike): zona mirovanja, zona umnažanja (proliferacije), zona hipertrofične hrskavice, zona ovapnjele hrskavice, zona okoštavanja.

4.2. OBILJEŽJA FRAKTURE I PROCESA CIJELJENJA

Postoje znatne razlike između cijeljenja dječjih i odraslih kosti. One diktiraju način zbrinjavanja i konačni ishod prijeloma u djece.

Prvo, dječje frakture cijele mnogo brže nego u odraslih pa je vrijeme imobilizacije kraće. Razlog tomu je velika osteogena aktivnost debelog periosta s razgranatom subperiostalnom vaskularnom mrežom. S porastom dobi ta mreža postupno nestaje, a periost se stanjuje te potpuna reosifikacija nastupa kasnije. Tako do reosifikacije u novorođenčadi dolazi za 3 – 4 tjedna, a u adolescenata za oko 12 tjedana. Brže cijeljenje može biti i otegotni čimbenik jer se pomak prema dužini sa skraćanjem kosti mora ispraviti razmjerno brzo, za 3 – 5 dana (u odraslih za 8 – 10 dana). Unatoč tomu, zahvaljujući konstantnom procesu remodeliranja, u djece se tolerira otklon pri repoziciji ulomaka koji bi u odraslih bio neprihvatljiv. To posebice vrijedi za pomak po osovini među ulomcima (angulaciju), koji se najbolje oporavlja; slijede prijelomi sa zadovoljavajuće repozicioniranim ulomcima, pomak prema dužini sa skraćanjem među ulomcima, dok aksijalna devijacija (rotacija skeletnih ulomaka oko uzdužne osi kosti) ima prognozu lošiju od one u odraslih jer ih remodelacija ne može ispraviti (1,2,7,8).

Za trajanje i uspješnost cijeljenja važna je i lokacija prijeloma s obzirom na udaljenost od epifizne hrskavice. Epifizna hrskavica zacijeli najbrže – za otprilike 3 do 4 tjedna epifiza se obnovi u potpunosti (pod uvjetom da zametni sloj nije oštećen). Sinteza kosti bit će to brža što je prijelom bliži epifiznoj hrskavici, i to zbog većeg stupnja remodeliranja kosti. Iz istog će razloga fraktura sa zadovoljavajuće poravnatim ulomcima imati bolju prognozu ako je fraktura smještena bliže krajevima kosti. Jednako vrijedi i za aksijalnu i angularnu devijaciju (angulaciju) među ulomcima. Okvirno se tolerira angulacija u sagitalnoj ravnini 15° – 25° u djece mlađe od 7 godina (9,10), tj. do 15° u djece mlađe od 10 godina (11,12). Angulacija u frontalnoj ravnini ima nešto manji potencijal remodeliranja (13,14). Obično se radi o radijalnom pomaku s kutom otvorenim prema ulnarno. Uvriježeno je mišljenje da je

angulacija do 10° u toj ravnini prihvatljiva. Prihvatljiva je ona angulacija koja rezultira ukupnom radiološkom i funkcionalnom korekcijom (8). Veća angulacija ima manju vjerojatnost potpune remodelacije i veću izglednost ograničenja pri rotaciji podlaktice (15,16). Kirurzi prije svega toleriraju one angulacije koje su smještene u ravnini dominantnog pokreta najbližeg zgloba (1,8).

5. KOMPLIKACIJE CIJELJENJA

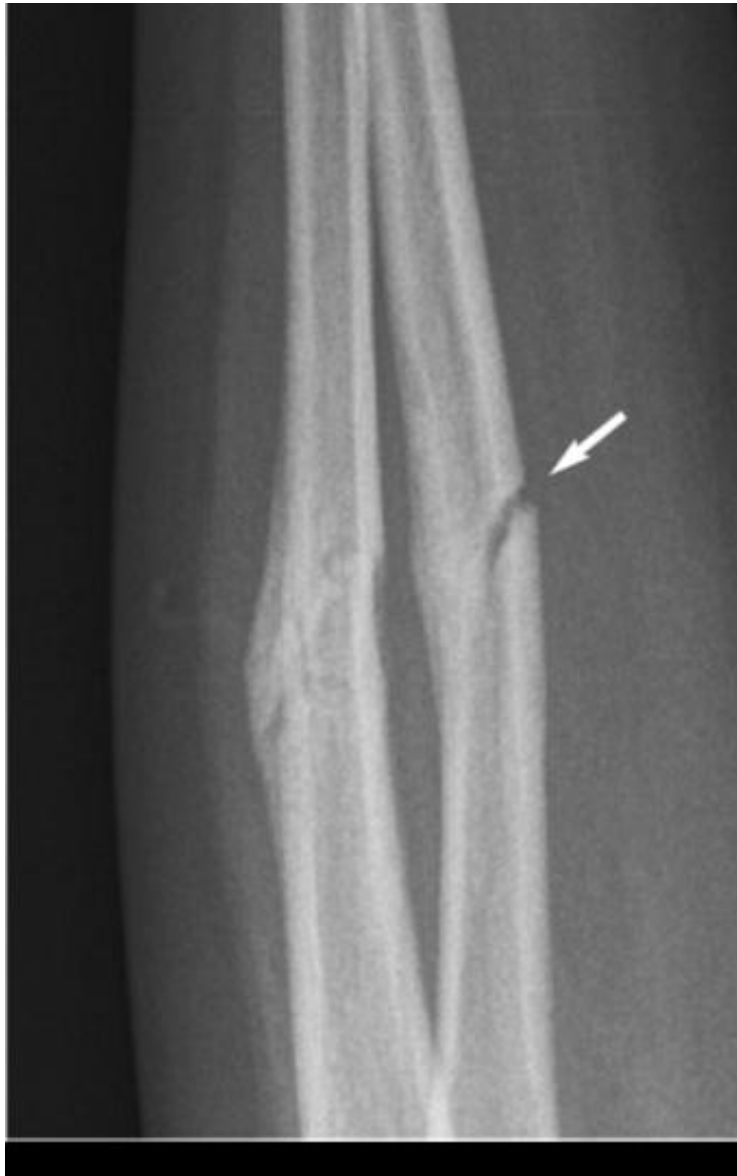Treba napomenuti da su zakašnjelo cijeljenje i pseudoartroze vrlo rijetki u djece, osim u slučajevima otvorenih i inficiranih prijeloma u starije djece. Također, rijetke su refrakture, osificirajući miozitis, posttraumatska ukočenost zgloba te prijevremeni prestanak rasta (1).

5.1. PRIJEVREMENI PRESTANAK RASTA

Prerano zatvaranje epifize jedan je od najtežih ishoda traume. Srećom, takav je ishod vrlo rijedak. Najčešće se viđa nakon ozljede koljena i gležnja. Obično je takav ishod posljedica ozljede Salter-Harris tipa V u kojem je lokalna vaskularna mreža nepovratno uništena. Prijelom može oštetiti hrskavičnu ploču rasta u potpunosti ili, što je češće, samo u jednom njenom dijelu. U posljednjem slučaju u tako teško oštećenoj hrskavici započinje proces okoštavanja. On završi stvaranjem koštanog mosta između oštećenog dijela epifize i metafize. Na tom dijelu epifize rast prestaje, dok se na ostalim dijelovima on nastavlja. Ako je do prestanka rasta došlo na perifernom dijelu epifize nastat će anomalna konfiguracija skeletnog segmenta u smislu angulacije. Sumnju na koštani most kao uzrok tog problema potvrđujemo CT-om ili MR-om (RTG-om se ne vizualizira). Liječi se resekcijom koštanog mosta. Prognoza je dobra ako je oštećenjem zahvaćeno manje od pola hrskavice i ako se očekuje rast uda u najmanje sljedećih dvije godine. U protivnom, angulaciju ispravljamo *realignment* osteotomijom.

5.2. ODGOĐENO CIJELJENJE

Prijelom tipa zelene grančice („green-stick“ fraktura) najpodložniji je zakašnjelom cijeljenju (slika 4). To je posljedica toga što je konveksna strana izložena silama vlaka, tj. izostaju sile tlaka koje su važne kao poticaj za konsolidaciju (1).



Slika 4. Odgođeno cijeljenje „green-stick“ frakture srednje trećine radijusa (strelica). Prema: Martino F, Defilippi C, Caudana R (2011) *Imaging of Pediatric Bone and Joint Trauma*. Springer-Verlag Mail, str. 9.

6. PODJELA OZLJEDA KOSTI U DJECE

Tri je najčešćih vrsta prijeloma. Sva su tri prijeloma nepotpuni. To su prijelom tipa zelene grančice, plastična deformacija i torus prijelom. Posebno mjesto zauzimaju prijelomi u području epifize koji su zajedno s prethodna tri karakteristični za dječju dob. Prijelomi u djece mogu uz to biti potpuni, no oni su rjeđi od nepotpunih zbog povećane savitljivosti dječjih kosti. Konačno, postoje i avulzijski prijelomi koji zahvaćaju apofizu u području insercije tetiva i ligamenata (1).

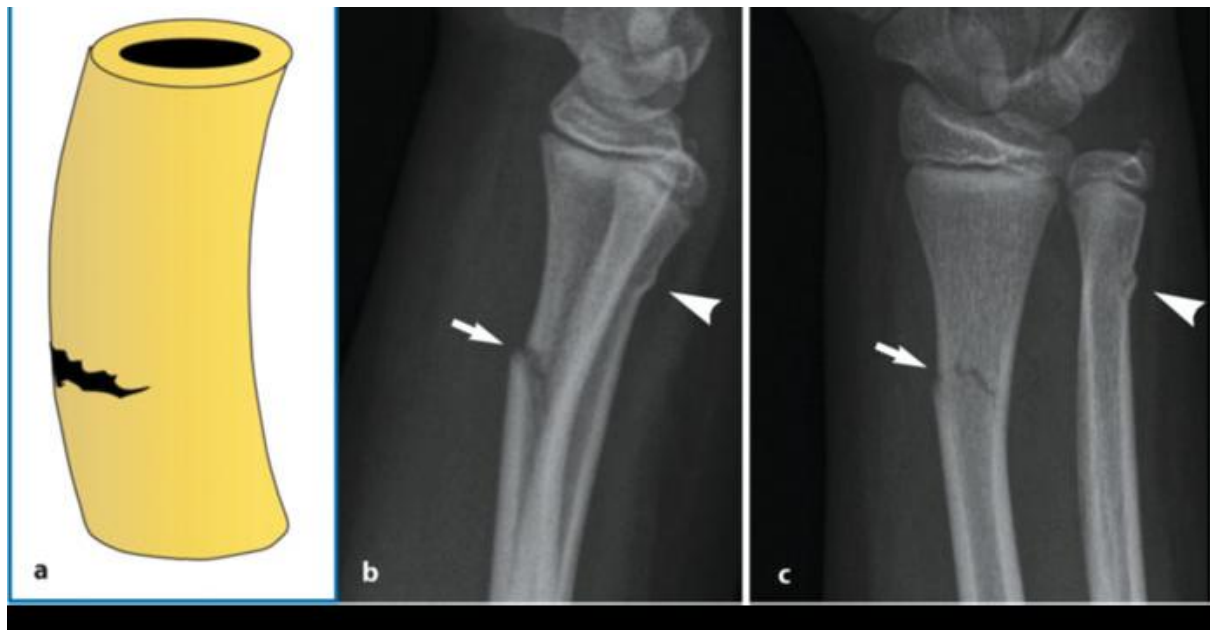
Pod prijelomom tipa zelene grančice podrazumijevamo poprečne prijelome dijafize s pucanjem pokosnice samo s konveksne strane, dok neoštećena pokosnica s konkavne strane drži ulomke u kontinuitetu, što daje savinuće bez pomaka u stranu (4). Nazvani su tako jer podsjećaju na slomljenu vlažnu grančicu (slika 5). Tipično se javljaju pri indirektnoj traumi, primjerice pri padu na istovremeno ispruženu šaku i ispruženu ruku. Obično se javljaju na dijafizi i metafizi kostiju podlaktice, no nisu rijetki ni na ostalim dugim kostima (npr. klavikula, kosti potkoljenice) (1,7).

Plastična deformacija je ista pojava kao i prijelom tipa zelene grančice s time da pokosnica ostaje cijela (7). Nastaje djelovanjem takve sile (kompresije) longitudinalnog smjera da bude nadvladana sila elastičnosti, no ne i dosegnut prag preko kojeg nastaje prijelom (slika 6).

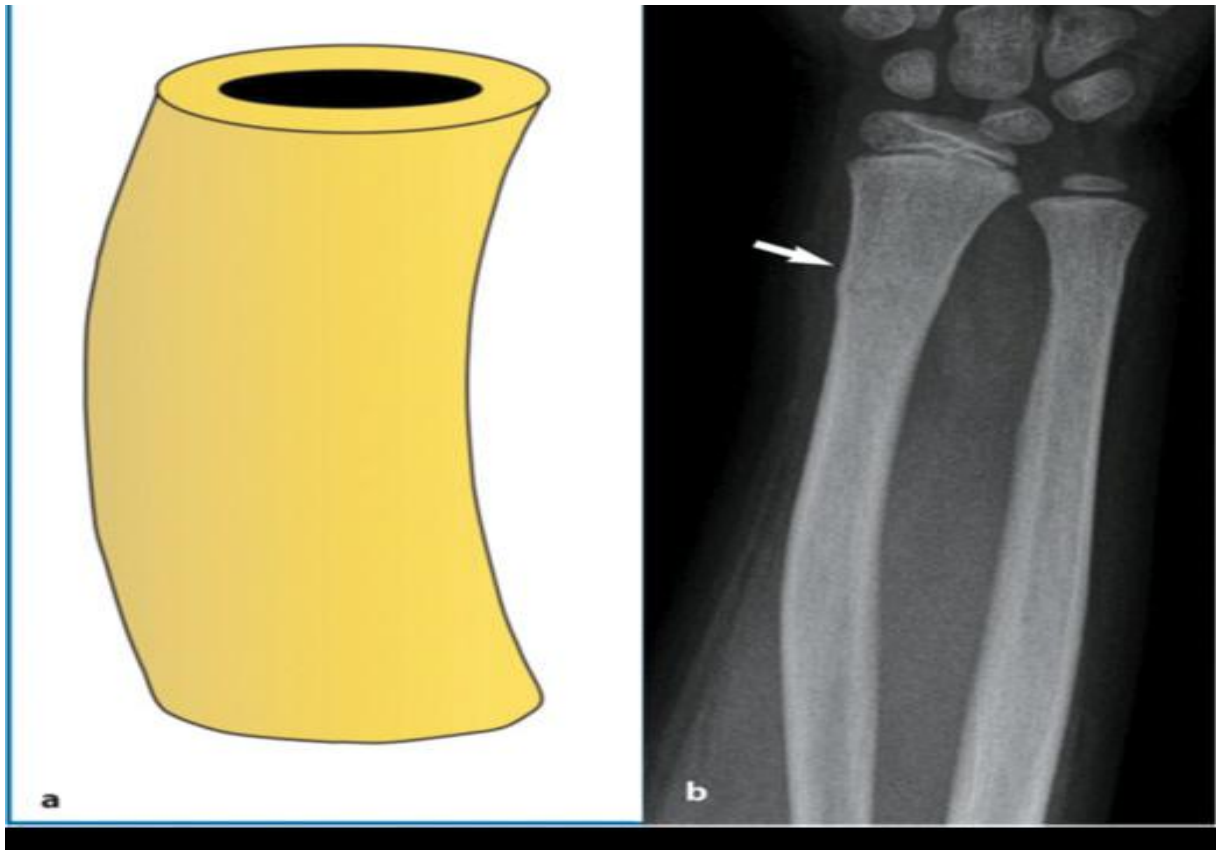
Ovdje zapravo dolazi do radiološki nevidljivih mikrofraktura na konkavnoj strani zahvaćene kosti. Iako se može naći na femuru i fibuli, najčešće se javlja na kostima podlaktice. Pritom je u pravilu susjedna kost slomljena. Kod plastične deformacije može doći i do lezije periosta s popratnim subperiostalnim hematomom. Ako je pritom dijete mlađe od četiri godine ili je kut manji od 20°, nije potrebna otvorena intervencija (1).

Torus ili „buckle“ prijelom posljedica je savijanja nezrele kosti uslijed čega dolazi do frakture

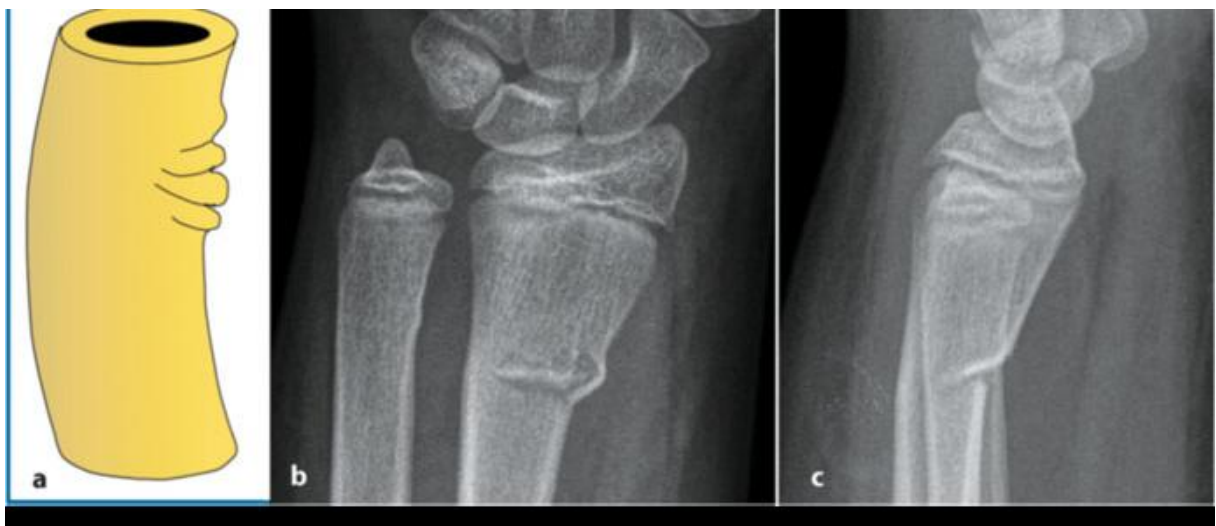na konkavnoj strani kosti. Označavaju se tako zbog sličnosti sa okruglim ispupčenjem na bazi starogrčkih stupova. U anamnezi je obično pad na hiperekstendiranu ruku. Često su lokalizirani na prijelazu metafize u dijafizu, gdje je kompaktna kost tanka, a spužvasta kost zastupljenija u odnosu na ostale dijelove kosti (slika 7). Distalna podlaktica i metafiza tibije najčešće su lokalizacije takve ozljede (1,7).



Slika 5. Prijelom tipa zelene grančice. **a** Shema; **b** Fraktura tipa zelene grančice metafize radijusa (strelica) i torus prijelom ulne (glava strelice) u anteroposteriornj i **c** laterolateralnoj projekciji. Prema: Martino F, Defilippi C, Caudana R (2011) *Imaging of Pediatric Bone and Joint Trauma*. Springer-Verlag Mail, str. 15.

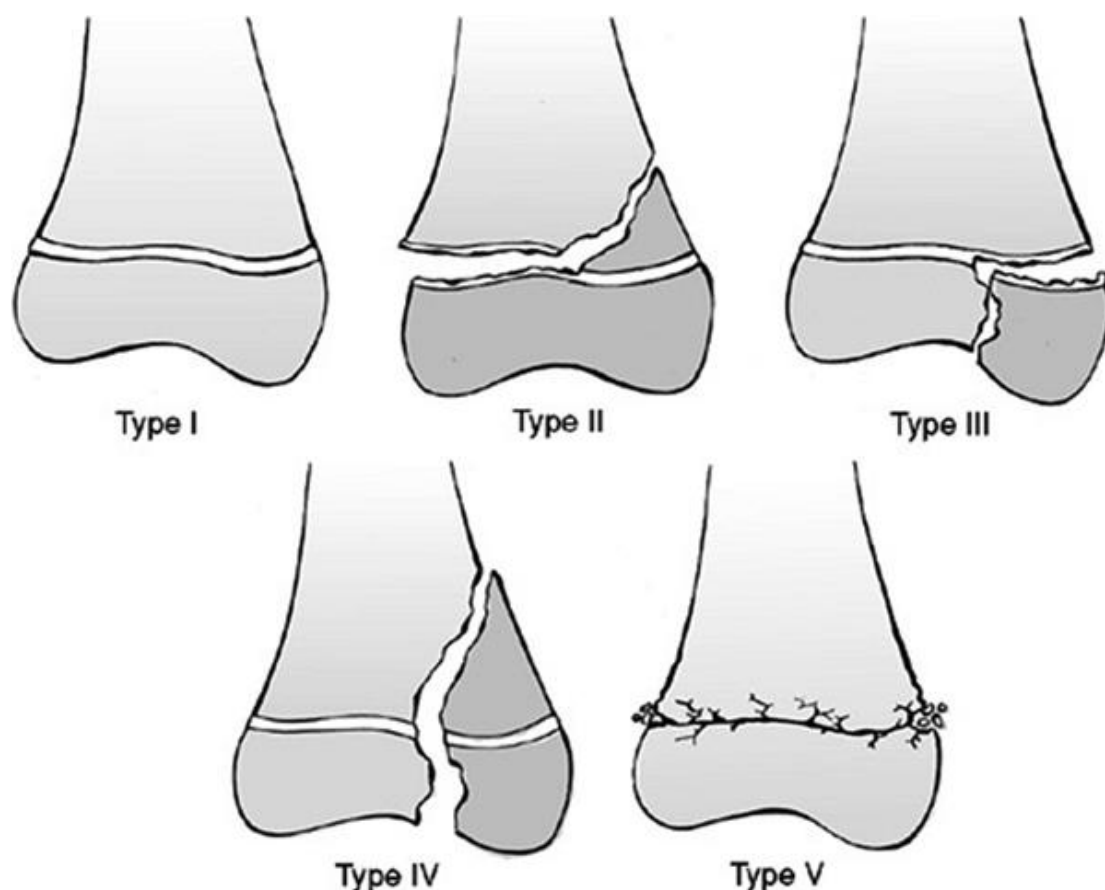


Slika 6. Plastična deformacija. **a** Shema; **b** plastična deformacija radijusa uz torus prijelom (strelica). Prema: Martino F, Defilippi C, Caudana R (2011) *Imaging of Pediatric Bone and Joint Trauma*. Springer-Verlag Mail, str. 13.



Slika 7. Torus prijelom. **a** Shema; **b** i **c** fraktura distalne metafize radijusa u anteroposteriornoj i laterolateralnoj projekciji. Prema: Martino F, Defilippi C, Caudana R (2011) *Imaging of Pediatric Bone and Joint Trauma*. Springer-Verlag Mail, str. 14.

Potpune frakture u djece i adolescenata javljaju se u pravilu zbog djelovanja snažne sile. S obzirom na pružanje fraktorne linije razlikujemo transverzalne, kose, spiralne, longitudinalne i kominutivne frakture. Pružanje fraktorne linije može ukazati na mehanizam (uzrok) ozljede. Tako transverzalne prijelome povezujemo sa djelovanjem smičnih sila. Smične i aksijalne sile uzrokuju kose prijelome. Spiralne frakture uzrokuju prije svega sile torzije (može i direktni udarac). Pripisuju se zlostavljanju djece, iako mogu nastati pri padu tek prohodalog djeteta kao što je slučaj spiralnog prijeloma tibije. No, spiralni prijelom humerusa pobuđuje snažnu sumnju na zlostavljanje, kada zlostavljač djetetu „izvrne“ ruku. Longitudinalni prijelomi javljaju se u vrijeme adolescentnog zamaha rasta te su im sklona starija djeca i adolescenti. Kominutivni prijelomi su rijetki. Obično se javljaju u adolescenata, posebice u tibiji (1,2,7). Prijelomi epifizne hrskavične ploče značajni su zbog njene uloge u rastu kosti u dužinu. Njihova učestalost raste s dobi, tako da incidencija u djetinjstvu iznosi oko 10 % svih prijeloma i raste na otprilike 35 % u adolescenata (od toga 75 % slučajeva javlja se između 10. i 16. godine). Moguće kasne komplikacije s trajnim posljedicama jesu poremećaj rasta kosti i razvoj progresivne deformacije. Najzastupljenije su epifizeolize distalnog radijusa i distalne tibije te fibule. Najraširenija klasifikacija ozljeda epifizne hrskavice jest Salter-Harrisova klasifikacija (slika 8).



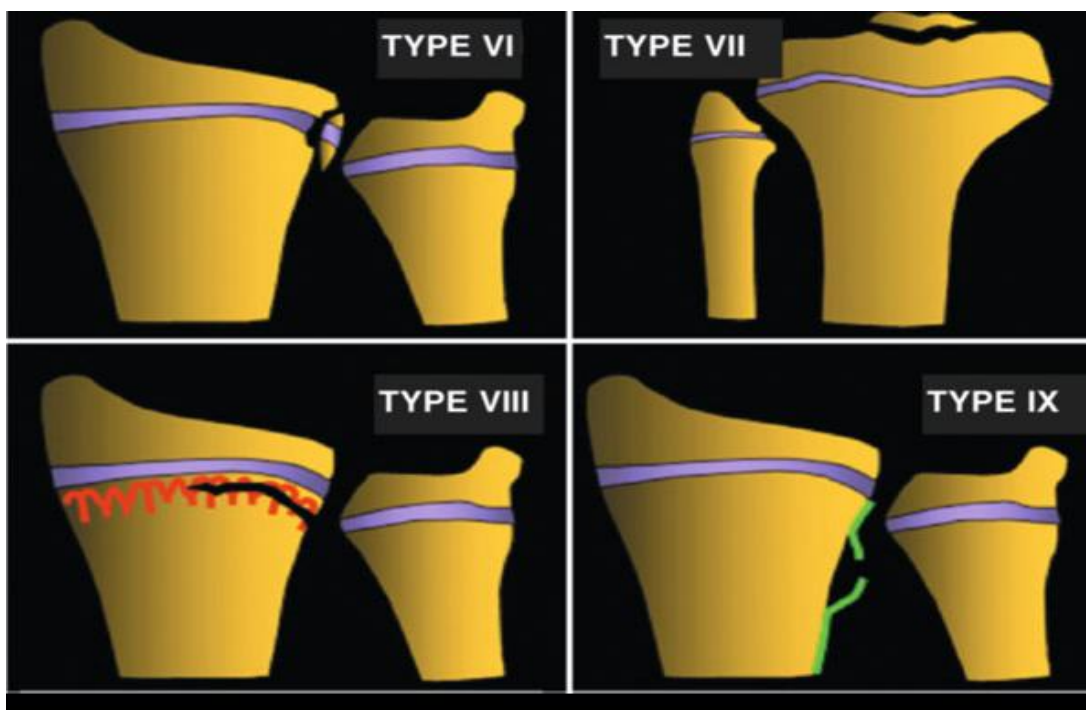
Slika 8. Salter-Harrisova klasifikacija ozljeda epifize. Prema: Caine D, Purcell L (2016.)

Injury in Pediatric and Adolescent Sports, Springer International Publishing, str. 109.

- Tip I označava odvajanje (separaciju) epifize i epifizne hrskavične ploče od metafize bez popratne frakture kosti. Pritom zametni sloj hrskavice ostaje neoštećen. Rijetko biva poremećen rast ili nastaje deformitet.
- Tip II jest epifizeoliza udružena s prijelomom. Taj je tip daleko najčešći – čini 95 % svih ozljeda epifize. Frakturna linija prolazi vodoravno kroz epifiznu te na jednome rubu koso prelazi na metafizu kosti. Odlomljeni fragment je u jednom komadu i sastoji se od epifize, epifizne hrskavične ploče i trokutastog komadića metafize. Germinativni sloj epifize ostaje neoštećen. Komadić metafize sprječava pomak u stranu. Prognoza za daljnji rast je dobra ako je cirkulacija u epifizni održana.

- Tip III je intraartikularni prijelom. Frakturna se pukotina širi od zglobne površine kroz cijelu epifizu i epifiznu hrskavičnu ploču do metafize. U ovom je slučaju zona zametnih stanica više ili manje oštećena. Radi se o rijetkom tipu prijeloma, a najčešći je na distalnoj epifizi tibije.
- Tip IV također je intraartikularni prijelom. Uz epifizu i epifiznu hrskavičnu ploču odlomljen je i dio metafize kosti. Postoji oštećenje zametnih stanica. Primjer ozljede tog tipa je fraktura lateralnog kondila humerusa.
- Tip V je najrjeđi tip ozljede. Ovdje je epifizna hrskavična ploča zgnječena uslijed aksijalne kompresije. Lokalna vaskularna mreža može biti uništena. Čest je u području femura, koljena i skočnog zgloba. Takva je ozljeda teško uočljiva na rendgenogramu, budući da su promjene minimalne (suženje epifizne pukotine). Prognoza je vrlo loša: neizbježno dolazi do prijevremenog prestanka rasta, tj. deformacije (1,17–19).

Temeljem analiza magnetskom rezonancom, klasifikaciji su pridodana još četiri tipa (slika 9).



Slika 9. Shema Salter-Harris tipova fraktura VI, VII, VIII i IX. Prema: Martino F, Defilippi C, Caudana R (2011) *Imaging of Pediatric Bone and Joint Trauma*. Springer-Verlag Mail, str. 21.

- Tip VI podrazumijeva zahvaćenost rubova epifizne hrskavice i perihondrija te reaktivni periostitis lokaliziran izvan hrskavične ploče. Kasnije može doći do stvaranja perifernog koštanog mosta koji onda ograničava ili zaustavlja raste epifizne ploče. S vremenom to se očituje u obliku angularne deformacije. Ovaj je tip rijedak.
- Tip VII je, za razliku od prethodnog tipa, relativno čest. On zahvaća samo epifiznu (epifizna ploča je netaknuta), i to tako da se frakturna linija proteže transkondilarno. Javlja se u području lakta, kuka, koljena i gležnja.
- Tip VIII jest izolirana fraktura metafize. Oštećena je metafizealna vaskularizacija što negativno utječe na enhondralnu osifikaciju (proces ključan za rast kostiju).
- U tipu IX zahvaćen je periost i podležuća kost (1,2).

Avulzije ili otkinuća apofize česte su u sportski aktivne djece. Apofize su izdanci kosti na koje se spajaju tetive i ligamenti. Ozljede apofize nastaju ponajprije u adolescenata dobi 12 – 16 godina. Razlog je njihove sklonosti ozljedama osjetljiva struktura apofize u toj dobi, kada razvoj osifikacijskih centara još nije dovršen, a hrskavica postepeno gubi svoju elastičnost i čvrstoću. Jake sile vlaka (nagla i jaka kontrakcija mišića), torzijske sile i sile smicanja mogu, stoga, preko tetiva i ligamenata uzrokovati avulziju. Avulzija zahvaća hrskavicu i podležuću kost. Apofizealna ozljeda može nastati posredstvom tetiva ili ligamenata (1).

Ozljede apofize izazvane posredstvom tetiva dolazi u obliku akutne ili kronična apofizealna ozljeda. Kronični oblik je češći, uzrokovan je ponavljanim mikrotraumama, tj. prekomjernim naprežanjem za vrijeme sportskih aktivnosti. Rezultat je fragmentiranje apofizealne hrskavice. Simptomi boli su blagi i povremeni te ne onemogućuju bavljenje sportom. Za dijagnozu koristimo nativne snimke, ultrazvuk i, u atipičnoj kliničkoj slici, MR. Kratkotrajno oslobađanje djeteta od sportskih aktivnosti dovoljna je terapija. Akutna apofizealna ozljeda

nastaje djelovanjem indirektnog udarca. Očituje se iznenadnim djelomičnim ili potpunim odvajanjem apofize, a pacijent osjeti oštru bol u ekstremitetu čija je funkcija smanjena. Kod većih oštećenja može doći do poremećaja ili potpunog prestanka rasta. Dijagnosticira se RTG-om i ultrazvukom. MR pomaže u dijagnozi manjih fragmenata. Veće lezije ne mogu samostalno zarasti te je potrebno kirurško povezivanje apofize s kosti uz pomoć vijka. Oporavak je potpun kada pacijent koristi ekstremitet bez popratnih bolova i ograničenja.

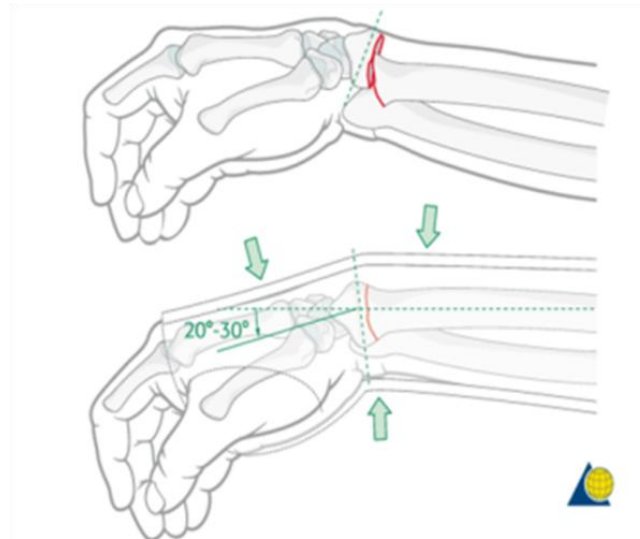
Ligamentima posredovane ozljede apofize najčešće su u gležnju i u koljenu. Prednji talofibularni ligament najčešći je uzrok avulzije u području gležnja. Ovdje dolazi do avulzije fibularne insercije tog ligamenta prilikom uganuća gležnja. Dijagnosticira se ultrazvukom. U koljenskom zglobu avulzije su posredovane medijalnim kolateralnim ligamentom i prednjim križnim ligamentom. Ovaj posljednji uzrokuje avulziju interkondilarne eminencije, a dijagnosticira se isključivo MR-om.

7. VAŽNOST SLIKOVNIH DIJAGNOSTIČKIH METODA U KONTROLI

Prvo rendgensko snimanje radi se odmah po repoziciji da utvrdimo je li postignut željeni cilj, točnije je li uspostavljena željena redukcija, ispravljena dislokacija te dobro pozicioniran terapijski materijal ili je potrebna ponovna intervencija. Narednim snimkama kontroliramo je li nastupila očekivana konsolidacija prijeloma, odnosno dolazi li do razvoja neželjenih procesa. Posebnu pozornost treba obratiti na poremećaj (prestanak) rasta uda kao posljedica trajnog oštećenja hrskavične ploče rasta, zatim na avaskularnu nekrozu te na septičke komplikacije (1).

8. REDUKCIJA, SINTEZA I KONSOLIDACIJA FRAKTURE I DISLOKACIJE

Uspješna redukcija (repozicija) i sinteza prijeloma zahtijevaju radiološku kontrolu za vrijeme samog zahvata. Nakon zahvata slijedi konzervativna imobilizacija gipsom ili kirurška imobilizacija putem fiksacije, već ovisno o stabilnosti repozicioniranih ulomaka (slika 10).



Slika 10. Pravilno imobilizirana podlaktica. Strelice na donjoj slici pokazuju na kojim mjestima treba dodatno osnažiti sadrenu masu, u svrhu postizanja željene imobilizacije.

Preduvjet potpune konsolidacije i stabilizacije prijeloma jest stvaranje kalusa. U početku

subperiostalni kalus „okruži“ frakturu i uspostavi kontakt između ulomaka. Propagacija kalusa razmjerna je obimu dislokacije ulomka. Znak uspješne konsolidacije je nalaz subperiostalnog kalcificiranog kalusa koji je otprilike jednake gustoće kao priležeća kost te obliteracija frakturne linije. Takav nalaz treba biti potvrđen u tri od četiri kontrolna snimanja prijeloma u A-A i L-L projekciji. Pored toga klinički ne smije postojati bol na palpaciju (1).

Za vrijeme oporavka potrebno je što ranije vježbom opterećivati ekstremitet, u početku umjereno, a zatim postupno povećavati opterećenje. Naime, u fazi zarastanja u većoj ili manjoj mjeri dolazi i do rezidualnih deformacija, poput podnošljive angulacije i prekomjernog stvaranja kalusa. Opterećenjem ekstremiteta ta se odstupanja ispravljaju (remodeliraju) kako bi se dobio oblik gotovo jednak onome prije traume. Izostanak opterećenja može dovesti do zakašnjelog cijeljenja koje je u djece, doduše, rijetko. Zakašnjelo cijeljenje može nastupiti i zbog loše reducirane frakture tipa zelene grančice te zbog angulacije u prognostički nepovoljnim ravninama. Tako angulacija u koronarnoj ravnini češće rezultira zakašnjelim cijeljenjem u odnosu na angulaciju u sagitalnoj ravnini; isto vrijedi za valgus devijaciju u odnosu na varus devijaciju. Odgođeno cijeljenje radiološki se prezentira postojanjem frakturne linije i nestrukturiranog kalusa (20). Ono predstavlja slabu kariku te je podložno frakturi unutar jedne godine od prvotne traume (1).

9. FRAKTURA DISTALNOG RADIJUSA

Pod pojmom distalni radijus podrazumijeva se distalna metafiza i distalna epifiza palčane kosti.

9.1. PODJELA OZLJEDA DISTALNOG RADIJUSA

Ozljede distalnog radijusa istovjetne su ozljedama navedenim u četvrtom odjeljku teksta (Podjela ozljeda kosti u djece). Jedini klinički entitet koji je karakterističan za distalni radijus, a nije naveden u prethodnom tekstu, je sindrom bolnog ručnog zgloba gimnastičarki.

Sindrom bolnog ručnog zgloba gimnastičarki jedan je od nekoliko sindroma prenaprezanja. Ti su sindromi karakteristični za djecu i adolescente koji se redovito bave sportskim aktivnostima. Osim radijusa, zahvaćaju i proksimalni humerus, kralježnicu, patelu, tibiju itd. Obično su pacijenti djeca koja su podvrgnuta redovitim treninzima, u trajanju i po nekoliko sati dnevno (21). Sindromi prenaprezanja najčešći su u nogometu, košarci, atletici i tenisu (22). Etiologija sindroma prenaprezanja je multifaktorska. Postoje unutrašnji i vanjski čimbenici. Od unutrašnjih čimbenika važni su anatomska odstupanja, mišićno-tetivna neravnoteža u fleksibilnosti i snazi te rast u dječjoj i adolescentnoj dobi (23–25).

Patoanatomski, kod gimnastičarki dolazi do prijeloma zamora epifize distalnog radijusa, tj. do patoloških promjena distalnog radijusa zbog opterećivanja i prenaprezanja ručnog zgloba. Do promjena dolazi postupno, tijekom dugog vremenskog razdoblja.

9.2. ETIOLOGIJA I INCIDENCIJA

Općenito, tri su glavne skupine uzroka svih fraktura: nesretni slučajevi, nanošenje ozljeda (zlostavljanje djece) i patološka stanja. Prvi uzrok prednjači po učestalosti. Nesretni se slučajevi događaju u sljedećim okolnostima i sa sljedećim udjelom po učestalosti: kod kuće i

oko nje u 37 % slučajeva, u prometu 22 %, u školi 20 %, dok ostatak otpada na igru i rekreaciju te nesvakidašnje okolnosti (npr. vatreno oružje) (2).

Unatoč tomu što glavna fraktura distalnog radijusa pripada u gore navedeni „ostatak“ (igra i rekreacija), ona čini između 15 i 23 % svih fraktura. To je čini najčešćom frakturom. Prijelom distalnog radijusa odnosi se na prijelom distalne metafize i/ili epifize radijusa. Incidencija raste s dobi, najučestaliji su u vrijeme adolescentnog zamaha rasta s vrhuncem u 15. godini života, a nakon toga incidencija pada. Tri je puta češći u muške djece. Mehanizam nastanka te ozljede uglavnom je pad. Pri padu djeteta refleksno ispruži ruke da bi se zaštitilo i tako ozlijedi podlakticu. Lijeva podlaktica nešto je češće slomljena.

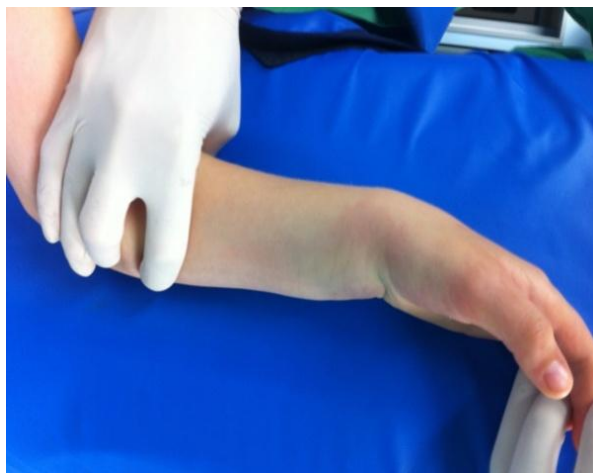
Prijelom distalne epifize radijusa mnogo je češći od prijeloma distalne epifize ulne. U polovici slučajeva pridružen im je prijelom ulne (uglavnom prijelom stiloidnog nastavka ulne).

9.3. SIMPTOMI I ZNAKOVI

Javlja se bol u distalnom dijelu podlaktice koja se pojačava na dodir te ograničena pokretljivost šake. Kod prijeloma epifize bol je obično blaža. Otok, hiperemija i deformacija u predjelu epifize osnovni su znaci povrede. Deformitet nije konstantan znak i ovisi o stupnju pomaka epifize (slika 11). Deformitet nastaje zbog u pravilu dorzalno dislociranog distalnog ulomka. Kod otvorenih prijeloma prisutno je krvarenje. Oteklina može biti izražena, pogotovo kod prijeloma epifize. Zbog jake otekline kompromitiran je neurocirkulatorni status. Tada je često poremećena funkcija medijalnog živca, no leziju može uzrokovati i sam udarac ili pritisak dislociranog ulomka. Moguć je akutni karpalni sindrom (2,6). Kod sindroma bolnog ručnog zgloba gimnastičarki kliničku sliku u početku obilježava osjećaj zatezanja, potom bol u dijelu ili cijelome mioentezijskom aparatu pri njegovu pasivnom i aktivnom istezanju, pri

kontrakciji odgovarajućeg mišića protiv otpora, a kasnije i pri normalnoj kontrakciji mišića (26).

Pregled se sastoji od inspekcije, palpacije i utvrđivanja mogućnosti aktivnog i pasivnog pokreta. Sigurni znaci prijeloma, patološka gibljivost i krepitacije, ne ispituju se jer su vrlo bolni i rijetko prisutni u djece, budući da se obično radi o nepotpunim prijelomima. Svakako treba ispitati neurocirkulatorni status i pregledati postoji li ozljeda ramena, klavikule i šake. Također, treba isključiti nastanak „compartment“ sindroma (27).



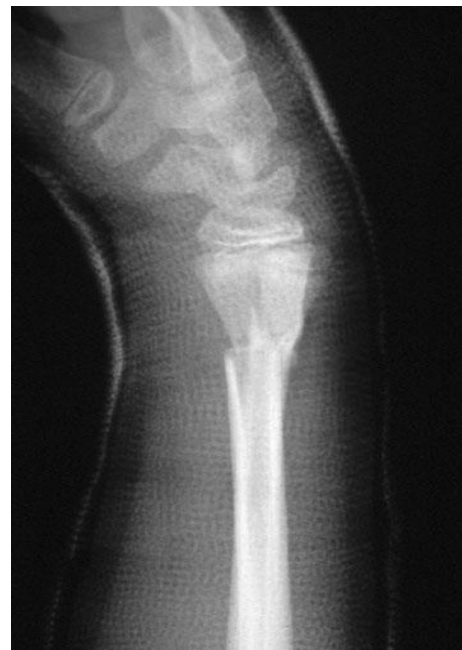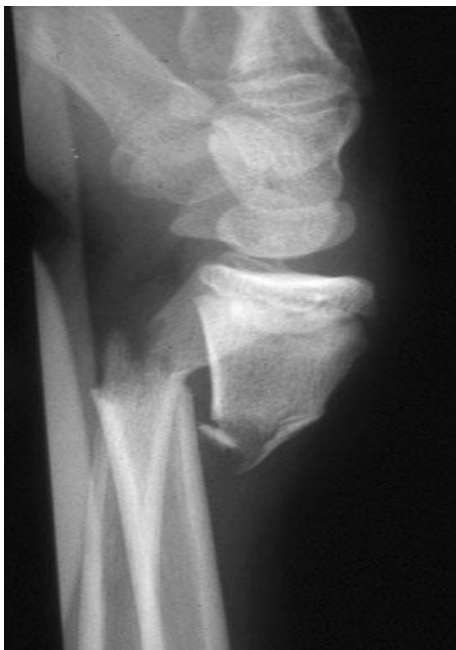Slika 11. Deformacija distalne podlaktice nakon traume.

10. DIJAGNOZA

Za dijagnozu frakture distalnog radijusa uglavnom su dovoljne rendgenske snimke u anteroposteriornoj i laterolateralnoj projekciji (AP i LL projekcije) (slike 12 i 13). Njima određujemo vrstu prijeloma, broj ulomaka, angulaciju, pomak, rotaciju, skraćenje, impakciju i dijastazu. Pritom je za vrijeme snimanja u LL projekciji optimalni kut X-zraka 15° u smjeru prema proksimalno. Obavezno se prikazuju ručni i lakatni zglob. U djece postojanje osifikacijskih jezgara može otežati dijagnosticiranje u dvije projekcije. Tada pribjegavamo komparativnim snimkama druge podlaktice.

Kod prijeloma bez pomaka klinički je nalaz presudan. Radiološki se može prezentirati samo proširenjem epifizne ploče u usporedbi sa zdravom stranom.

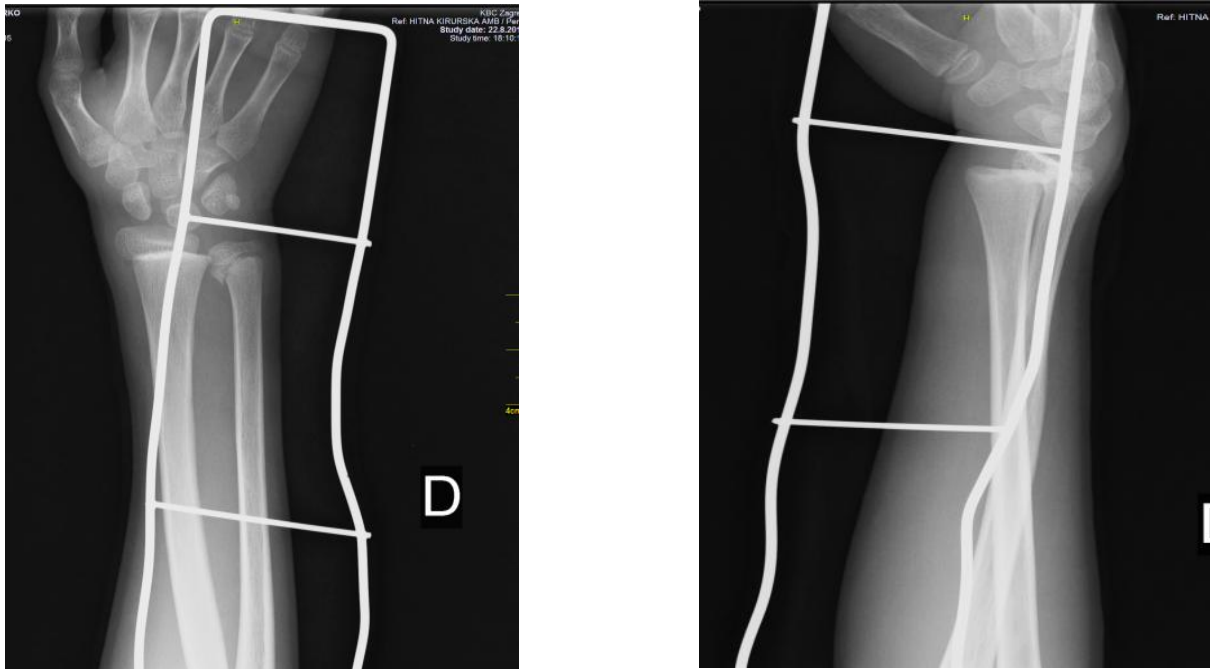
Proširena slikovna evaluacija CT-om, MR-om i fluoroskopijom indicirana je u slučaju sumnje na intraartikularni prijelom ili pridružene ozljede karpusa (npr. fraktura skafoidne kosti, fraktura hamulusa kukaste kosti). Ovakvi su slučajevi obično u starijih adolescenata (8).



Slika 12. Prijelom distalnog radijusa s distalnim ulomkom pomaknutim prema dorzalno.

Stanje po repoziciji sa zadovoljavajućim položajem ulomaka.

U obzir dolazi i ultrazvuk. Koristan je onda kada na RTG-u nema znakova prijeloma, a klinička sumnja i dalje postoji. Također, pomaže nam i kod vrlo male djece, u kojih su koštane strukture nepotpuno osificirane (28,29).



Slika 13. Snimka desne podlaktice u dva smjera imobilizirane u žičanoj Kramerovoj udlazi. Epifizeoliza distalnog radijusa Salter-Harris tipa I i epifizeoliza distalne ulne tipa II.

Za dijagnozu sindroma bolnog ručnog zgloba gimnastičarki preduvjet je dobar klinički pregled. Ostale metode su pomoćne i imaju smisla tek nakon pomno odrađenog pregleda. Tipično se na rentgenskim snimkama očituje epifizealnim proširenjem, cističnim i sklerotičnim promjenama u metafizealnom dijelu epifize, osteofitima epifize i reaktivnom sklerozom. Navedeni znakovi upućuju na kroničnu ozljedu. U ekstremnim slučajevima nalazimo prijevremeno zatvaranje ploče rasta ili stvaranje koštanog mosta (30–32). Pri ranoj dijagnostici prijeloma zamora vrlo je korisna scintigrafija kosti s pomoću tehnećij-99m difosfata (33). Magnetska rezonanca u ovakvim je slučajevima od velike koristi zbog vrlo velike osjetljivosti i specifičnosti (34). Artroskopija se primjenjuje tek kada su sve neinvazivne metode iscrpljene (26,35).

11. LIJEČENJE

Cilj liječenja je prihvatljiva repozicija ulomaka, postizanje trajne funkcionalnosti ruke uz istovremeno izbjegavanje kasnih komplikacija. Postoji neoperativno i operativno liječenje. Zahvaljujući velikom biološkom potencijalu korekcije dječjih kosti, u većini je slučajeva dovoljno neoperativno liječenje.

11.1. NEOPERATIVNO LIJEČENJE

Zbog prije navedenih činjenica o cijeljenju dječjih kosti velika većina prijeloma distalnog radijusa može se liječiti neoperativnim putem. Indikacije su torus fraktura, fraktura epifize ili metafize sa prihvatljivim pomakom, frakture s pomakom i kutom koji je netolerabilan ali se može ispraviti zatvorenom redukcijom i imobilizacijom, te ozljede epifize s kasnom prezentacijom. Kontraindikacije za ovakav oblik liječenja su otvorene frakture, frakture s obilno oštećenim mekim tkivom ili s ozlijeđenim neurovaskularnim strukturama i oteklinom koje isključuju primjenu sadrene imobilizacije, frakture koje se ne mogu reducirati i s netolerabilnim kutem, nestabilne frakture neuspješno tretirane neoperativnim načinom, i frakture s pomakom koje se nisu remodelirale nakon neoperativne redukcije i imobilizacije (8).

Pri donošenju odluke o obliku neoperativnog liječenja liječnik mora uzeti u obzir pacijentovu dob i biološki potencijal korekcije kosti te angulaciju i ravninu pomaka (8).

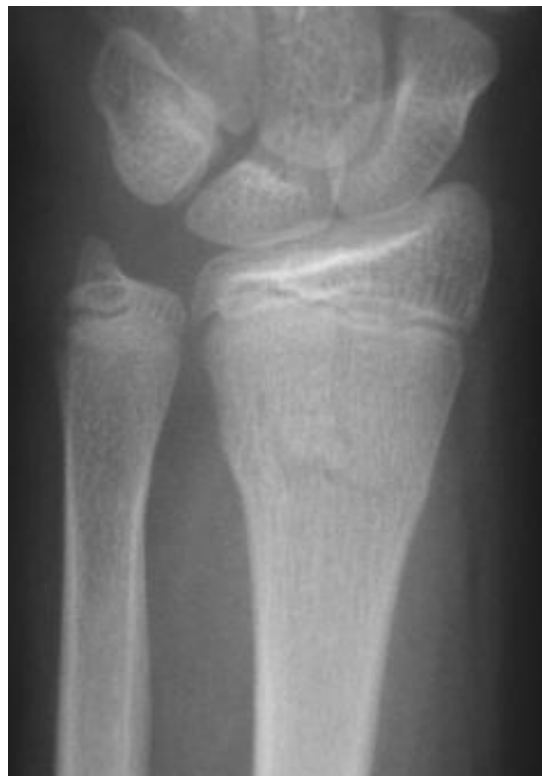11.1.1. Torus frakture

Torus frakture u svojoj su naravi kompresijske frakture i kao takve su stabilne. U pravilu postoji minimalna ozljeda korteksa ili minimalni pomak. Stoga je dovoljna prikladna

imobilizacija. Pritom je vrsta imobilizacije manje važna. Naime, pokazalo se da postoji mala razlika u ishodu između gipsane imobilizacije, negipsane imobilizacije (ortoze) ili mekih zavoja u liječenju ove ozljede (10,36–39). Cijeljenje protječe bez komplikacija. Prijelom zacijeli za tri do četiri tjedna (37,40).

11.1.2. Sadrena imobilizacija frakture epifize radijusa ili distalne metafize radijusa bez pomaka ili s minimalnim pomakom

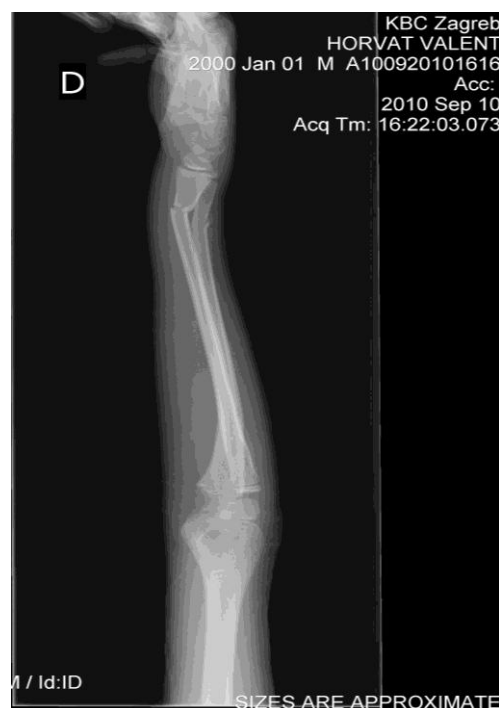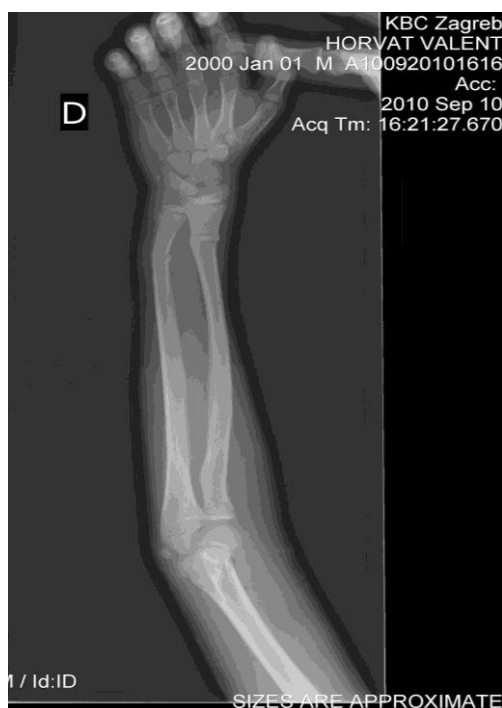Frakture bez pomaka liječimo sadrenom imobilizacijom sve dok kost ne zacijeli i dok bolovi ne nestanu (slika 14) (31,41,42). Iako su ulomci dobro poravnani, njihovu je stabilnost teško procijeniti na radiogramima. Rizik za naknadnim pomakom uvijek postoji. Kontrolna snimka radi se unutar dva do tri tjedna. Cijeljenje traje 4 – 6 tjedana.



Slika 14. Prijelom Salter-Harris tip II s minimalnim pomakom i s pridruženom frakturom stiloida ulne.

11.1.3. Redukcija i imobilizacija nepotpunih fraktura distalnog radijusa

U slučaju nepotpune frakture distalnog radijusa ili frakture tipa zelene grančice preporučuje se zatvorena redukcija i imobilizacija (slika 15). Način redukcije ovisi o mehanizmu ozljede i smjeru vrha prijeloma. Vrh prijeloma bit će usmjeren prema volarno u hipersupinacijskim ozljedama. Da bi se u takvom prijelomu postigao kontakt među ulomcima potrebno je pronirati podlakticu i izvršiti pritisak u smjeru dorzalno-volarno. Suprotno tomu, vrh prijeloma bit će usmjeren prema dorzalno u hiperpronacijskim ozljedama. Tada redukciju vršimo supinacijom podlaktice i pritiskom u smjeru volarno-dorzalno (43). Budući da se radi o nepotpunoj frakturi pacijenti ne osjećaju veliku bol. Ipak, prikladna analgezija olakšava redukciju i postavljanje imobilizacije. U tu svrhu obično se koristi budna sedacija (44–46). Sljedeća četiri tjedna dijete nosi sadrenu udlagu, a nakon šest tjedana prijelom zacijeli u potpunosti. Zbog svoje nestabilnosti, prijelom tipa zelene grančice ne preporučuje se imobilizirati mekim zavojima (8).



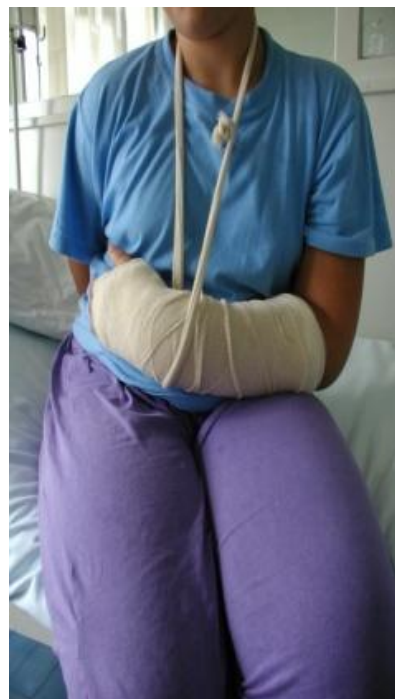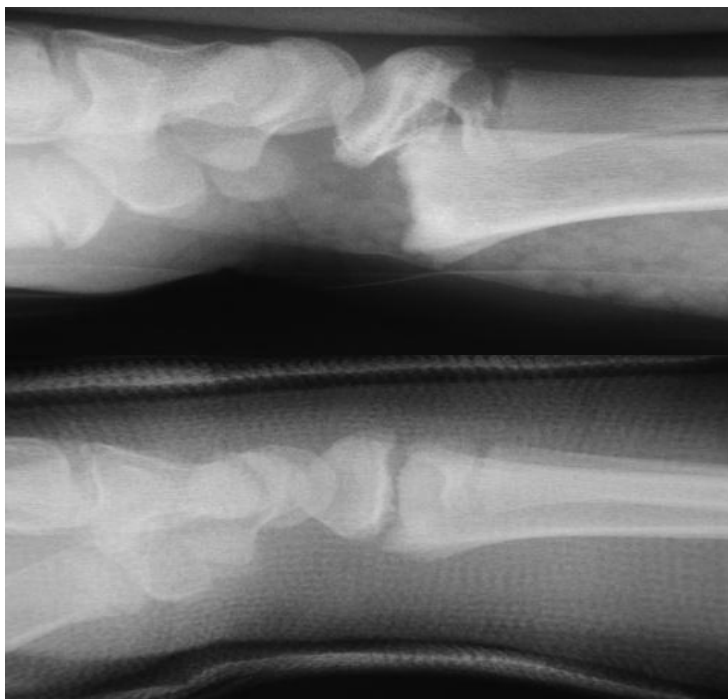
Slika 15. Fraktura distalnog radijusa tipa zelene grančice i torus prijelom distalne ulne.

11.1.4. Zatvorena redukcija i sadrena imobilizacija frakture distalne metafize radijusa s pomakom

Zatvorena redukcija i sadrena imobilizacija je zlatni standard kod frakture distalne metafize radijusa s pomakom u djece. I ovdje način redukcije ovisi o mehanizmu ozljede i smjeru vrha prijeloma. Najčešći je dorzalni pomak i vrh prijeloma usmjeren prema volarno (slika 16). U tom slučaju primjenjujemo budnu sedaciju ili opću anesteziju. Prijelom reduciramo tako da prvo načinimo hiperekstenziju i pojačavanje deformiteta. Zatim uzdužno povlačimo podlakticu dok ne uspostavimo prikladnu duljinu podlaktice. Distalni fragment flektiramo i po potrebi rotiramo. Na kraju, palcem i kažiprstom obiju ruku provjerimo jesu li ulomci dobro repositionirani.

Postoje radovi koji favoriziraju i nadlaktično-podlaktičnu imobilizaciju (tj. sadreni rukav) i samo podlaktičnu imobilizaciju (tj. sadrenu podlakticu) (47–50). Prednost dulje sadrenog rukava je u sprječavanju rotacije podlaktice, čime se sprječava deformacija ozlijeđenog radijusa. No, ona mnogo više ograničava pacijenta pri svakodnevnim aktivnostima, pacijentu je potrebna pripomoć i odsustvo od škole je dulje (50) (slika 16). Novija istraživanja pružaju dokaze da je i kratka sadrena udloga jednako djelotvorna, uz preduvjet da su ulomci dobro repositionirani i gipsana udloga pravilno postavljena (49–51).

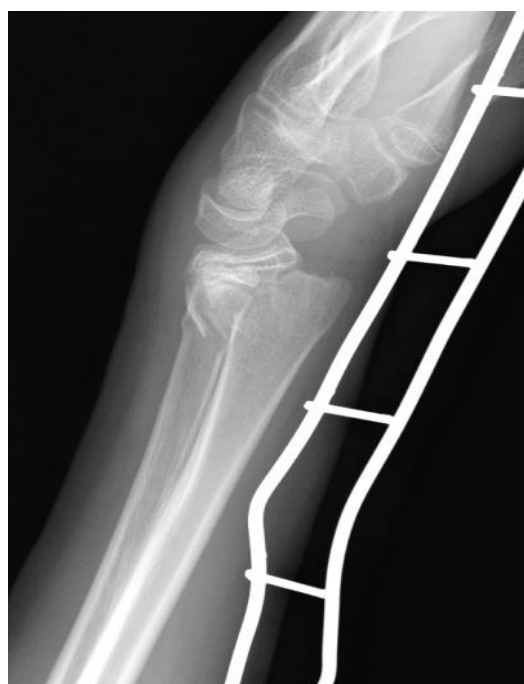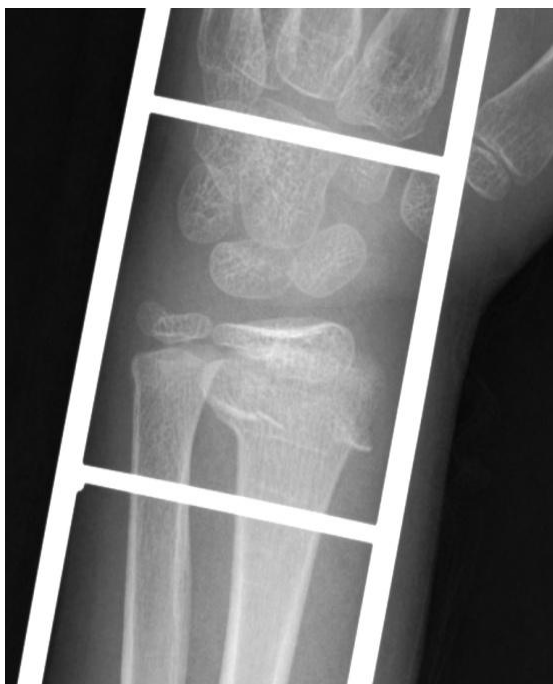Zatvorena redukcija i sadrena imobilizacija frakture distalne metafize radijusa s pomakom povezana je s većom učestalošću naknadnog pomaka u odnosu na nepotpune prijelome tretirane na jednak način (52). Udio pacijenata s takvom komplikacijom kreće se između 20 i 30 %. Rizični čimbenici povezani s naknadnim pomakom su velik inicijalni pomak i/ili kominutivni prijelom, suboptimalna redukcija, suboptimalno postavljena sadrena udloga, pridružena fraktura ulne (29,40,53–56). Preporučuje se, stoga, u prva dva do tri tjedna napraviti kontrolni rendgenogram. Neprepoznati naknadni pomak može se očitovati gubitkom kretnji podlaktice.



Slika 16. Distalna epifizeoliza palčane kosti s pomakom. Na lijevoj strani: LL-rendgenogrami prije i nakon redukcije. Na desnoj strani: hiperkorekcijski položaj šake u podlaktičnoj sadrenoj longeti.

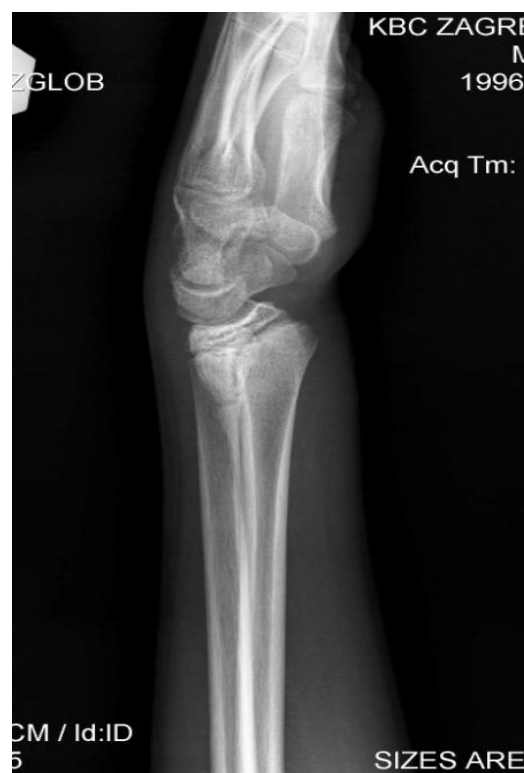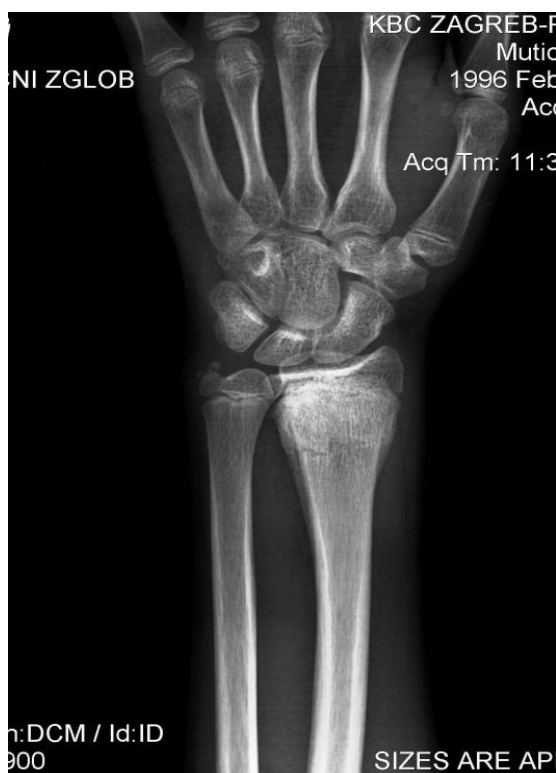11.1.5. Epifizeoliza distalnog radijusa s pomakom

Većinu fraktura tipa Salter-Harris I i II liječimo zatvorenom redukcijom i sadrenom imobilizacijom. Namještanje ulomaka provodi se u lokalnoj anesteziji, budnoj sedaciji ili općoj anesteziji (44–46). Uglavnom se radi o dorzoproksimalnom pomaku epifize s vrhom frakture usmjerenim prema volarno i hiperekstendiranim položajem, no nerijetko epifiza bude pomaknuta dorzalno (slike 17 i 18). Ručno namještanje vršimo laganim povlačenjem i fleksijom distalne epifize, karpusa i ruke preko metafize. Slijedi sadrena imobilizacija, držanje uda na povišenom i oprez zbog mogućeg javljanja otekline i neurovaskularnih smetnji. Ovakve su frakture nakon manualne repozicije stabilne. U slučaju da nakon sedam dana dođe do naknadnog pomaka ne preporučuje se ponovna manualna repozicija. Razlog je veliki rizik ijatrogeno izazvanog aresta epifize (57,58).



Slika 17. Snimka podlaktice u dva smjera. Epifizeoliza distalnog radijusa Salter-Harris tipa II.

Podlaktica je imobilizirana Kramerovom žičanom udlagom.



Slika 18. Snimka podlaktice u dva smjera. Epifizeoliza distalnog radijusa Salter-Harris tipa II uz pridruženu epifizeolizu ulne.

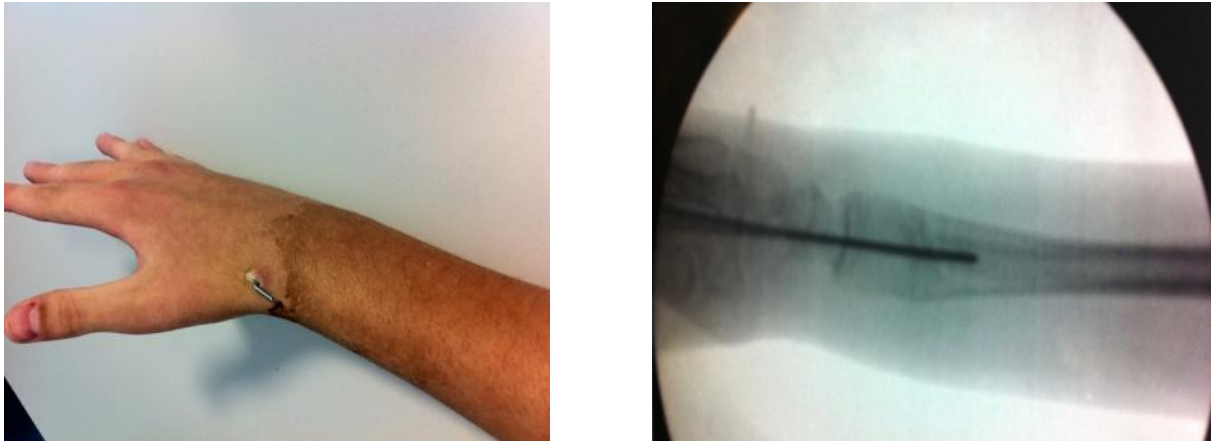11.1.6. Prijelom zamora epifize distalnog radijusa

Liječenje ove vrste ozljede najčešće je neoperativno. Važno je da se s liječenjem započne što ranije, pri pojavi prvih simptoma. Terapija se zasniva na ublažavanju boli i kontroli upale, pospješivanju cijeljenja te kontroli daljnje fizičke aktivnosti. U terapiji ove ozljede ključan je odmor zahvaćene ruke. S obzirom da su takve ozljede karakteristične za sportski vrlo aktivnu djecu često je suradljivost po pitanju pridržavanja upute o odmoru mala. Važno je roditeljima objasniti moguće teške posljedice izlaganja podlaktice naporu (prestanak rasta radijusa). Ponekad u terapiji treba posegnuti za krioterapijom bolnog područja, primjenom nesteroidnih protuupalnih lijekova, djelovanju na predisponirajuće činioce te imobilizacijom. Preferira se cirkularni gips. U suradljivih pacijenata može se primijeniti ortoza. Imobilizacija traje sve dok pacijent ne javi da ne osjeća bol pri opterećenju podlaktice. Po potrebi pacijent prolazi procedure fizikalne medicine, terapiju ultrazvukom, lasersku terapiju, elektroterapiju i magnetoterapiju. Ipak, osnovu liječenja su vježbe istezanja i to takozvane pasivne vježbe istezanja (26). Povratak vježbama otvorenog i zatvorenog kinetičkog lanca treba biti postupan, povećavajući intenzitet sljedeća tri do šest mjeseca. Preporučuju se česte radiološke kontrole nakon oporavka, u svrhu utvrđivanja urednog rasta radijusa (8,26).

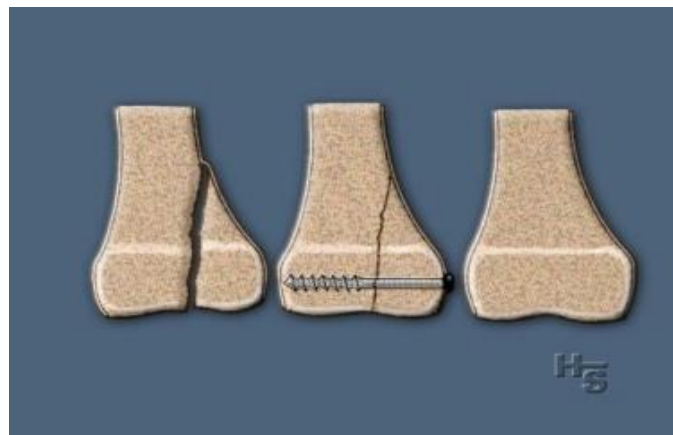
11.2. OPERATIVNO LIJEČENJE

Cilj operativnog liječenja je omogućiti prikladno poravnanje i fiksaciju ulomaka. U većini slučajeva provodi se zatvorenom repozicijom i perkutano postavljenim glatkim Kirschnerovim žicama malog promjera (promjera 0.045 inča ili 0.062 inča, tj. 0.1143 cm ili 0.15748 cm), kako bi se smanjio rizik ijatrogenog prijevremenog prestanka rasta (slika 19). Žice se mogu postaviti i kroz malu inciziju. Time se dorzalne tetive i osjetni ogranci radijalnog živca štite od ozljede (59). Kad god je to moguće, nastojimo ne prolaziti žicom kroz ploču rasta. Razlog je mogućnost provociranja prijevremenog prestanka rasta. Zbog istog

razloga pločice i vijci koriste se rijetko (slika 20) (8).



Slika 19. Lijevo: perkutano postavljena Kirschnerova žica. Desno: snimka intraoperacijske rentgenske dijaskopije, s uredno postavljenom Kirschnerovom žicom.



Slika 20. Shema pravilno postavljenog vijka kod Salter-Harris frakture tipa IV.

Indikacije za operativno liječenje frakture distalnog radijusa su otvorena fraktura, fraktura koja se ne može reducirati, nestabilna fraktura, fraktura s velikim pomakom, fraktura udružena s lezijama mekih tkiva i neurovaskularnih struktura koje isključuju imobilizaciju cirkularnim gipsom i frakture Salter-Harris tipa III i IV (tj. intraartikularne frakture) (8).

Otvorena redukcija i fiksacija indicirana je za otvorene prijelome i one koji se ne mogu

reducirati (59). Standardni postupak liječenja otvorenih fraktura uključuje debridman i ispiranje rane (8). Treba razmotriti mogućnost profilakse antibioticima i primjenu primarnog odgođenog šava (59). Fraktura koja se ne može reducirati je ona u kojoj je između ulomaka zaglavljeno meko tkivo. U frakturi gdje je distalni ulomak pomaknut dorzalno obično su zaglavljene periost ili *musculus pronator quadratus* (59,60); rjeđe su to tetive fleksora ili neurovaskularne strukture (59–62). Ako je distalni ulomak pomaknut volarno mogu se zaglaviti ekstenzorne tetive ili periost. Nestabilne frakture u djece definiraju se kao frakture u kojih je zatvorena redukcija neodrživa, tj. one u kojih dođe do naknadnog pomaka (8).

Frakture s velikim pomakom i one s lezijama neurovaskularnih struktura liječe se kirurškim putem jer je tako moguće smanjiti rizik *compartment* sindroma. On može nastati uslijed jake oteklina i zbog cirkularne imobilizacije, koja zato mora biti prikladno postavljena (8).

Rijetke intraartikularne frakture Salter-Harris tipa III i IV zahtijevaju otvorenu redukciju ako se ručni zglob ili epifiza ne mogu reducirati zatvorenim redukcijom. Čak i minimalni pomak (pomak veći od 1 mm) nije prihvatljiv – rizik prijevremenog prestanka rasta, smanjene funkcionalnosti ili trajnog deformiteta je velik. Preoperativno snimanje CT-om ili MR-om neophodni su zbog velikih varijacija ovakvih prijeloma. Osim perkutanog i otvorenog načina redukcije u obzir dolazi i artroskopijom potpomognuta redukcija (8,63).

Fiksacija pločicama dolazi u obzir ako je pacijent blizu završetka procesa rasta, ili ako se radi o kominucijskom prijelomu (59). Prednosti primjene pločica u liječenju dječjih fraktura nepoznati su. Također, nije poznato imaju li štetan učinak na daljnji rast. Pored toga, postoje izvještaji o komplikacijama, poput kasne ruptur tetiva ili komplikacije vezanih za druga meka tkiva (64).

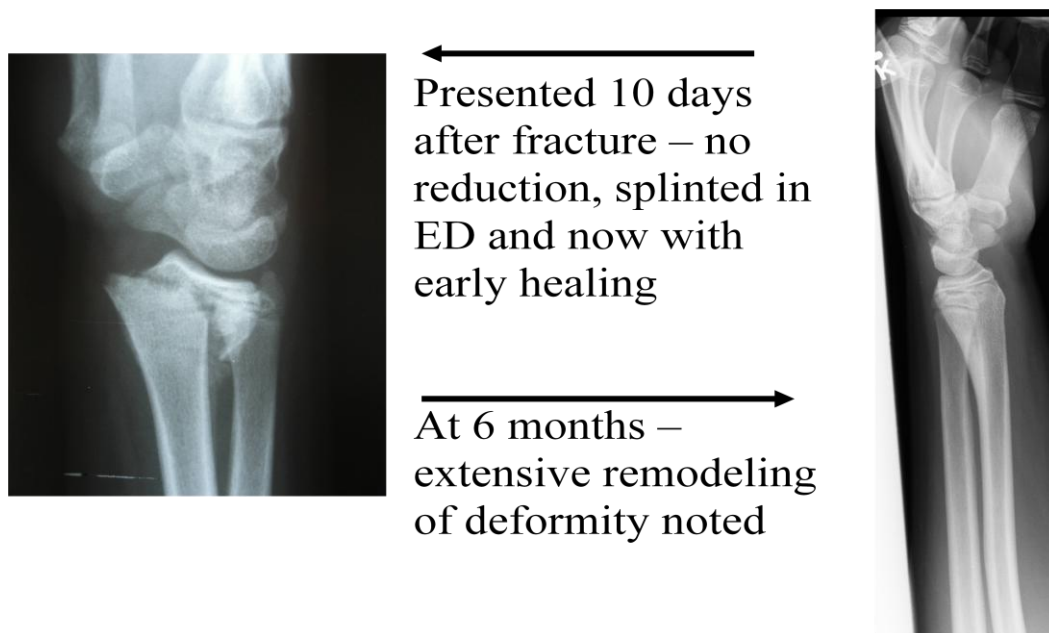
Vanjska fiksacija ne koristi se podjednako često kao u odraslih. No, može se primijeniti za nestabilne otvorene prijelome, pogotovo u slučaju politraume (59).

Kirurško liječenje prijeloma zamora epifize gimnastičarki rijetko je potrebno (26).

12. KOMPLIKACIJE EPIFIZEOLIZE DISTALNOG RADIJUSA

Iako moguće, komplikacije prijeloma distalne epifize radijusa rijetke su. Razlog je već spomenuti veliki biološki potencijal korekcije rastuće kosti.

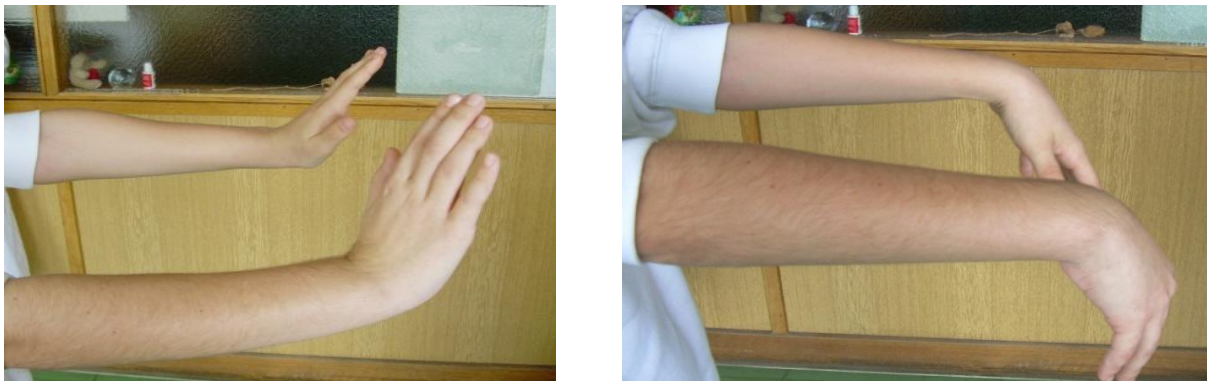Rizik poremećaja rasta distalne epifize radijusa u slučaju prijeloma s pomakom procjenjuje se na 4 – 5 % (57). No, rizik se povećava ako je fraktura reducirana više od tri dana nakon traume, kao i nakon ponavljanih pokušaja redukcije (slika 21). Zbog toga se redukcija ne ponavlja ako je tijekom razdoblja imobilizacije došlo do pomaka. Ako se tijekom zatvorene redukcije zaključi da je fraktura nestabilna preporučuje se perkutana fiksacija Kirschnerovim žicama, čak i onda ako je neophodno da žica prođe kroz ploču rasta (59).



Slika 21. Lijevo: epifizeoliza liječena deset dana nakon traume, sa znakovima formiranja kalusa. Desno: Šest mjeseci kasnije prijelom je uredno zarastao, unatoč odgađanju liječenja.

Do potpunog prekida rasta distalnog radijusa dolazi kada se cijela epifiza zatvori. Ulna nastavlja rasti, što se s vremenom očituje radijalnom devijacijom ručnog zgloba. U početku radijalna devijacija predstavlja estetski problem. Kasnije u životu ona može uzrokovati degenerativne promjene zgloba (slika 22). Hafnerovom metodom moguće je izmjeriti odnos

duljine ulne i duljine radijusa. Iz rezultata mjerenja neizravno se zaključuje je li došlo do zastoja rasta radijusa (65). Klinički vidljiva devijacija nastupa kada je radijus od ulne kraći za četiri i više milimetara. Prekid rasta distalnog radijusa u djece starije od osam godina tretiramo ranim kirurškim zatvaranjem distalne epifize ulne (66,67). Postupak se naziva epifizeodeza. Samo epifizeodeza distalne ulne ne dolazi u obzir u djece mlađe od osam godina jer će podlaktica biti neprihvatljivo kratka. Zato je kod njih prikladnije kirurško produljenje radijusa koje se po potrebi može kombinirati s epifizeodezom distalne ulne ili skraćanjem ulne (68,69).



Slika 22. Ručni zglob bez dugoročnih posljedica prijeloma. Raspon pokreta dorzalne i palmarne fleksije desnog ručnog zgloba jednak je rasponu pokreta u lijevom ručnom zglobu.

Djelomični prestanak rasta je još jedna moguća komplikacija. Na zahvaćenoj podlaktici izaziva progresivni angularni deformitet. Uzrokovan je stvaranjem koštanog mosta iz metafize u epifizu prolazeći ploču rasta, a sve zbog oštećenja germinativnog sloja stanica ploče rasta. Oštećenje stanica može nastati u trenutku traume, pri namještanju kosti ili pri osteosintezi. Dio stanica koji nije oštećen nastavlja rasti te dolazi do angularnog deformiteta (70). On je složeniji problem zato što istovremeno utječe na zglobnu površinu i estetiku. Djelomični prestanak rasta može se liječiti resekcijom koštanog mosta, ali samo ako je zahvaćeno manje od 40 % ploče rasta. Resekcijom će se omogućiti rast, no on neće teći jednakom brzinom kao u drugom zglobu. Zato treba razmotriti epifizeodezu ulne kako ulna ne bi prerasla radijus

(59).

Loše srasli prijelomi kod epifizeolize distalnog radijusa rijetki su zbog već spomenutog velikog biološkog potencijala. Ako nastane u starijeg adolescenta s gotovo završenim rastom kosti može se razmotriti mogućnost osteotomije (67).

Kod prijeloma podlaktice kirurg uvijek mora paziti na mogućnost *compartment* sindroma (sindrom odjeljka) te poduzeti primjerene mjere (71,72). Rano prepoznavanje *compartment* sindroma i odgovarajuća reakcija mogu spriječiti katastrofalne posljedice (73). Kod prijeloma epifize distalnog radijusa oslobađanje karpalnog tunela treba biti popraćeno oslobađanjem površinskog i dubokog volarnog odjeljka.

Neuropatija i sindrom karpalno tunela obično se javljaju uslijed Salter-Harris prijeloma tipa II (74–78). Pritom može i ne mora postojati dorzalni pomak epifize. Ako na šaci postoji osjetni deficit u području inervacije medijanog i ulnarnog živca, valja razmotriti priklještenje živca u frakturi. Ako postoji kontuzija živca ili je on samo rastegnut, može se očekivati potpuni oporavak (79). Neuropatija može nastupiti poslije redukcije, nakon što je ruka imobilizirana u prisilnoj palmarnoj fleksiji (75). Može se razviti i neuropatija ulnarnog živca (62).

Infekcija s izvorištem u hematomu oko frakture koja progredira u osteomijelitis nastupa rijetko. Predstavlja vrlo opasno stanje. U svrhu sprječavanja takva scenarija valja hematom aspirirati.

Sekundarni pomak može se razviti za vrijeme nošenja imobilizacije (74), no ne postoje radovi o nastanku sekundarnog pomaka zbog preranog odstranjivanja imobilizacije.

Pseudoartroza pridružene frakture stiloidnog nastavka ulne čest je ishod. U jednom istraživanju od 19 pridruženih fraktura stiloida ulne u 16 se razvila pseudoartroza (80). U drugom je taj omjer iznosio 4:5 (81). No, ta je pseudoartroza u pravilu asimptomatska i rijetko

zahtijeva intervenciju. Ako ipak izaziva smetnje ekscizija stiloidnog fragmenta rješava problem. Ekscizija je prema svemu sudeći bolja metoda od osteosinteze (67).

13. ISPITANICI I METODE

Načinjeno je retrospektivno istraživanje na uzorku od 211 pacijenata mlađih od 18 godina koji su liječeni bolnički zbog prijeloma palčane kosti u razdoblju od 1.1.2010. do 25.12.2015. godine u Zavodu za dječju kirurgiju Klinike za kirurgiju KBC-a Zagreb.

Potrebni podaci prikupljeni su retrogradno iz Bolničkog informacijskog sustava (BIS) i arhiva Zavoda za dječju kirurgiju. Analizirani su pacijenti kojima je tijekom liječenja pridružena jedna od dvije dijagnoze: S52.5 – Prijelom donjeg dijela palčane kosti (radijusa); S52.6 – Prijelom donjeg dijela lakatne kosti (ulne) i palčane kosti (radijusa). Iz gore navedenih dvaju izvora bilježene su sljedeće varijable: godište, dob, spol, prijelom lijeve ili desne palčane kosti, jednostavni ili multifragmentarni prijelom, otvoreni ili zatvoreni prijelom, pomak ad latus, skraćenje, angulacija, impakcija, dijastaza, epifizeoliza radijusa, uzrok ozljede, pridružene ozljede, način liječenja, broj dana boravka u bolnici, broj rentgenskih kontrola, trajanje imobilizacije u tjednima, komplikacije, broj dana boravka u bolnici zbog komplikacija. Uzrok ozljede klasificiran je prema MKB-10 šiframa, poglavlja XX, vanjski uzroci morbiditeta i mortaliteta.

Varijabla broj rentgenskih kontrola ne obuhvaća kontrolnu dijaskopiju učinjenu za vrijeme operacije (ona je učinjena svim pacijentima). Način liječenja klasificiran je kao: imobilizacija, zatvorena repozicija, TEN (titanski elastični čavao), otvorena repozicija i kombinacija navedenih. Od ukupno 206 pacijenata, 24-ero njih isključeno je iz istraživanja zbog nepotpune medicinske dokumentacije, tako da je u istraživanje uključeno 182 djece. Podaci su upisani i obrađeni u programu Windows Excel 2007.

14. REZULTATI

Rezultati ovog istraživanja prikazani su u dva dijela. Prvi dio odnosi se na djecu s prijelomom distalnog radijusa. Drugi dio rezultata kvantificira epifizeolizu distalnog radijusa.

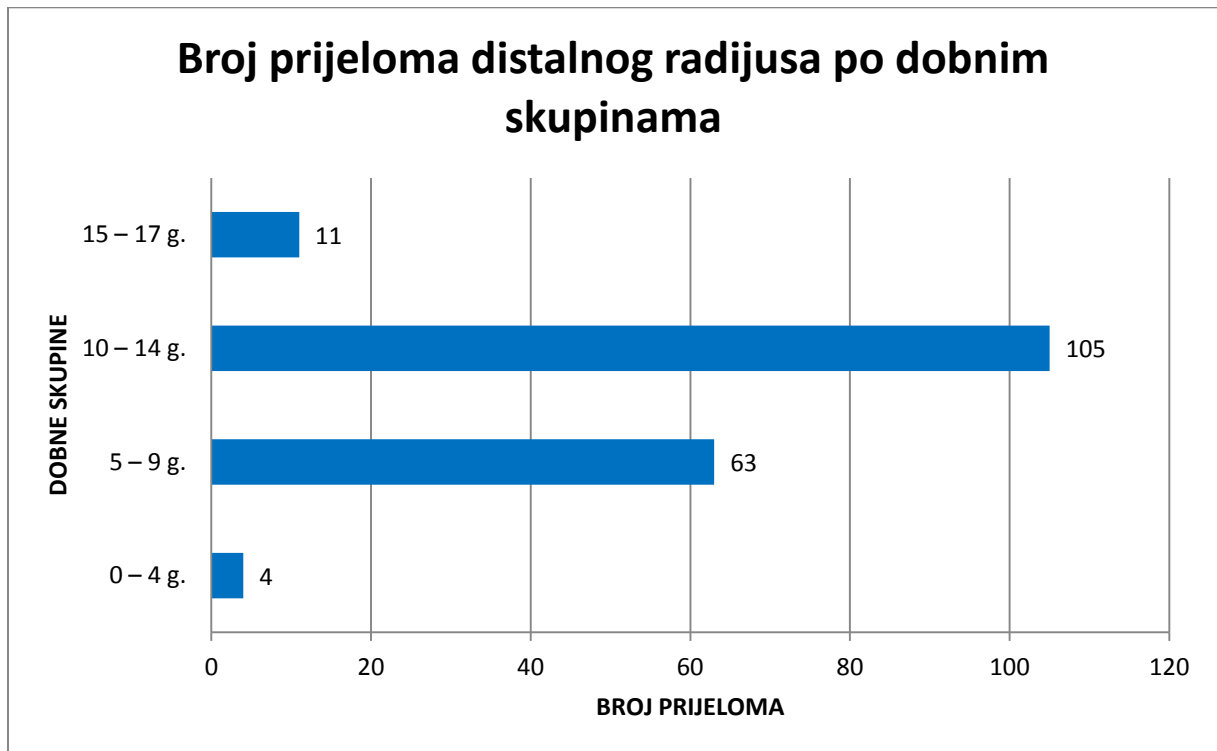
14.1. REZULTATI PRIJELOMA DISTALNOG RADIJUSA

14.1.1. Dob i spol djece

Od sveukupno 182 pacijenata uključenih u istraživanje obrađeno je 125 dječaka (68,68 %) i 57 djevojčica (31,32 %). Petero djece slomilo je obje ruke, bilo istovremeno ili u razmaku od jednog mjeseca (1 pacijent), te je ukupni broj ozljeda radijusa 187. Lijeva je ruka slomljena 90 puta (48,13 %), a desna ruka 97 puta (51,87 %). Ukupna prosječna starost sve djece je 10,38 godina. Prosječna dob dječaka je 10,97 godina, dok je prosječna dob djevojčica 9,19 godina. Samo je u osmero djece provedeno inicijalno ambulantno liječenje. U troje od tih osmero ono je bilo i konačno liječenje. U još dvoje pacijenta inicijalno liječenih ambulantno razvio se sekundarni pomak, što je zahtijevalo bolničko liječenje. Ostali pacijenti inicijalno su liječeni bolnički. U daljnjem prikazu djeca koja su liječena ambulantno te nakon toga bolnički, kao i djeca koja su inicijalno liječena u bolnici ubrajaju se u skupinu djece liječene bolnički. Takvih je ukupno 180. S obzirom da gotovo cijeli uzorak čine bolnički liječena djeca sve naredne statističke analize odnose se na njih.

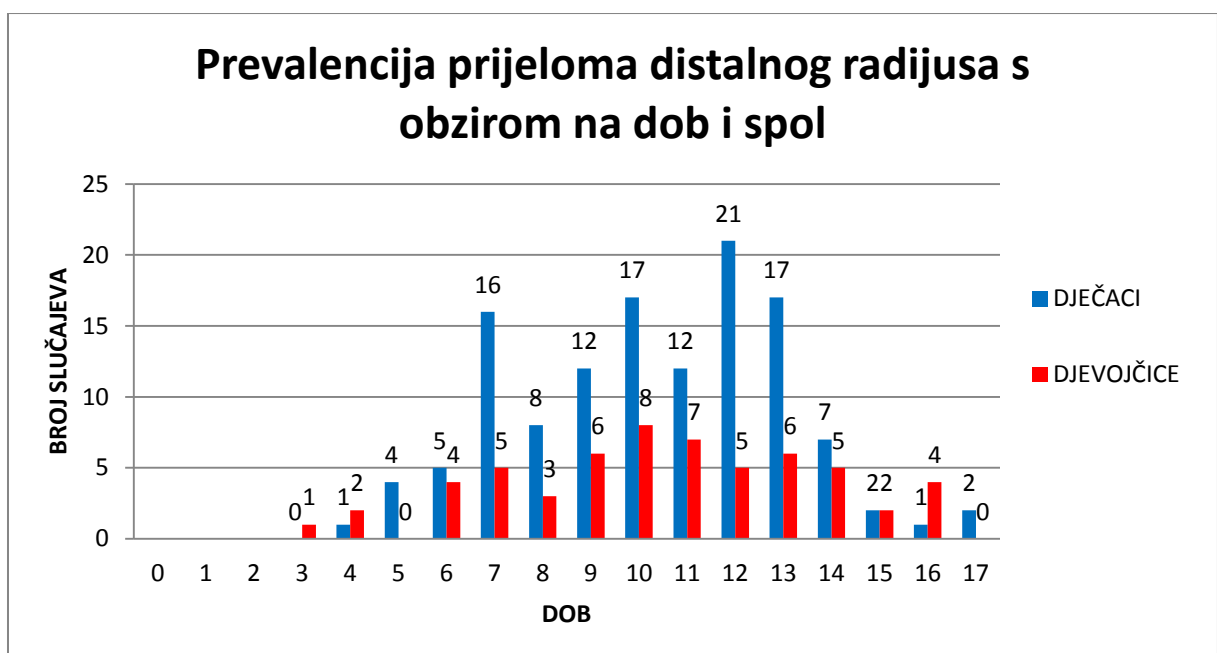
Pacijenti su podijeljeni u četiri dobne skupine. Prevalencija prijeloma distalnog radijusa po dobnim skupinama prikazana je u grafikonu 1.

Grafikon 1. Broj prijeloma distalnog radijusa po dobnim skupinama.



Grafički prikaz dobi i spola djece s prijelomom distalnog radijusa prikazan je u grafikonu 2.

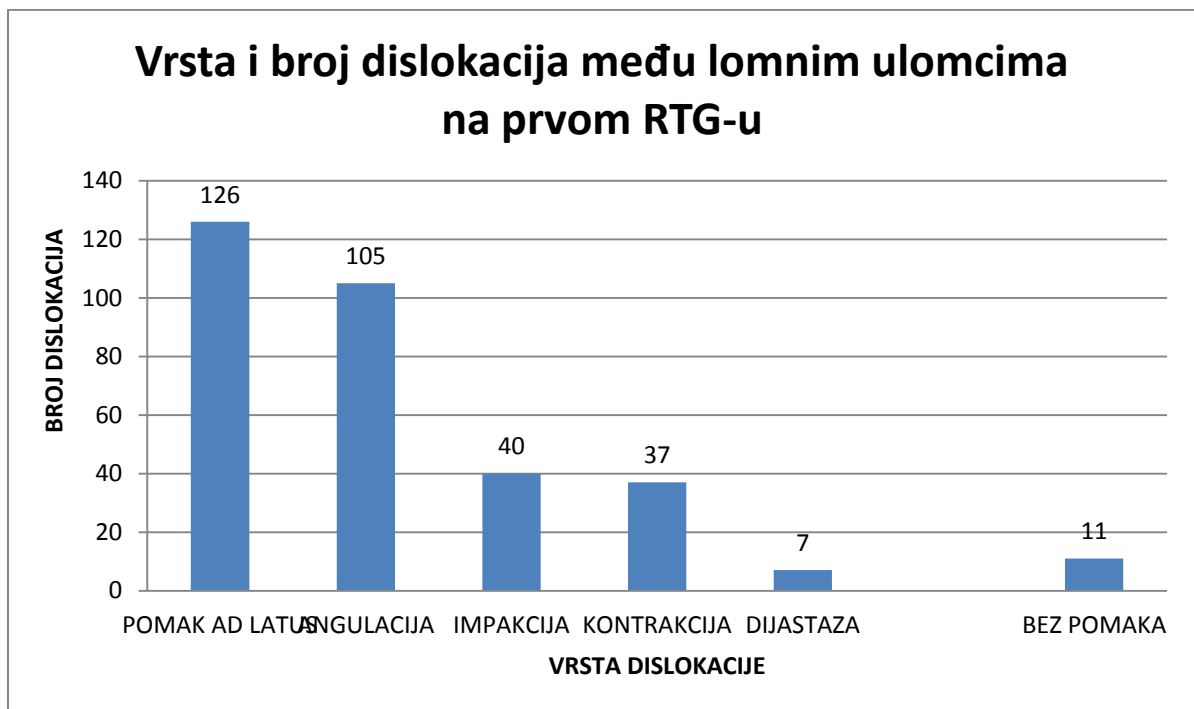
Grafikon 2. Prevalencija prijeloma distalnog radijusa s obzirom na dob i spol.



14.1.2. Nalaz RTG-a

Na grafikonu 3 prikazane su vrste i broj dislokacija dijagnosticirani pri dolasku u Hitni bolnički prijem.

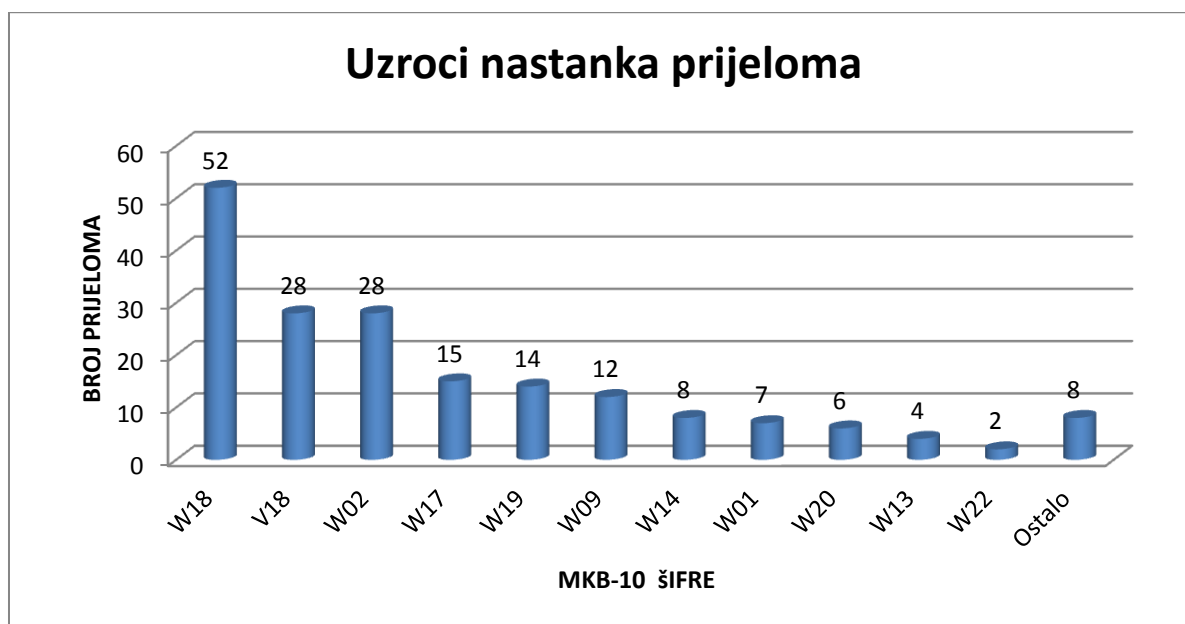
Grafikon 3. Vrste i broj dislokacija među lomnim ulomcima na prvom RTG-u.



14.1.3. Uzroci nastanka prijeloma

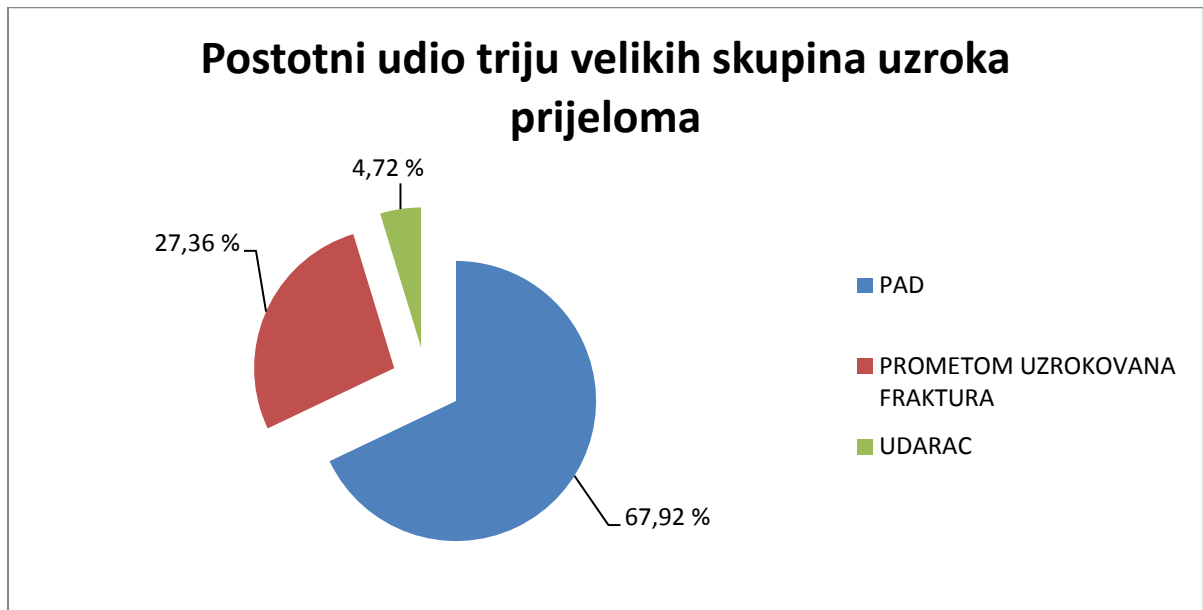
Na grafikonu 4 prijelomi su razvrstani po uzroku nastanka prijeloma.

Grafikon 4. Broj prijeloma po uzrocima nastanka ozljede (MKB-10 šifre).



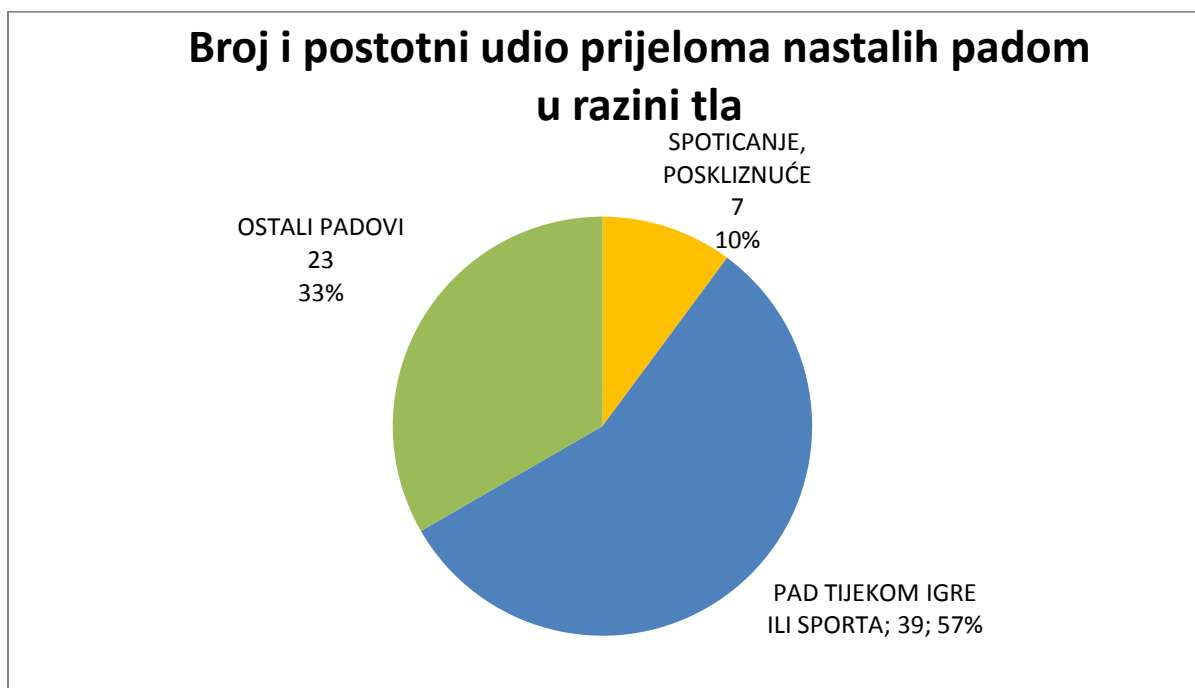
Radi jednostavnosti, uzroci prijeloma distalnog radijusa mogu se podijeliti u tri velike skupine: pad, ozljeda u prometu, i udarac, što podrazumijeva i udarac predmetom i guranje od strane druge osobe ili od samog ozlijeđenog djeteta. Grafikon 5 pokazuje da dominiraju ozljede uzrokovane padom – one čine 2/3 svih ozljeda.

Grafikon 5. Postotni udio triju velikih skupina uzroka prijeloma.



U nastavku su detaljno grafički analizirani uzroci ozljeda iz svake od triju velikih skupina.

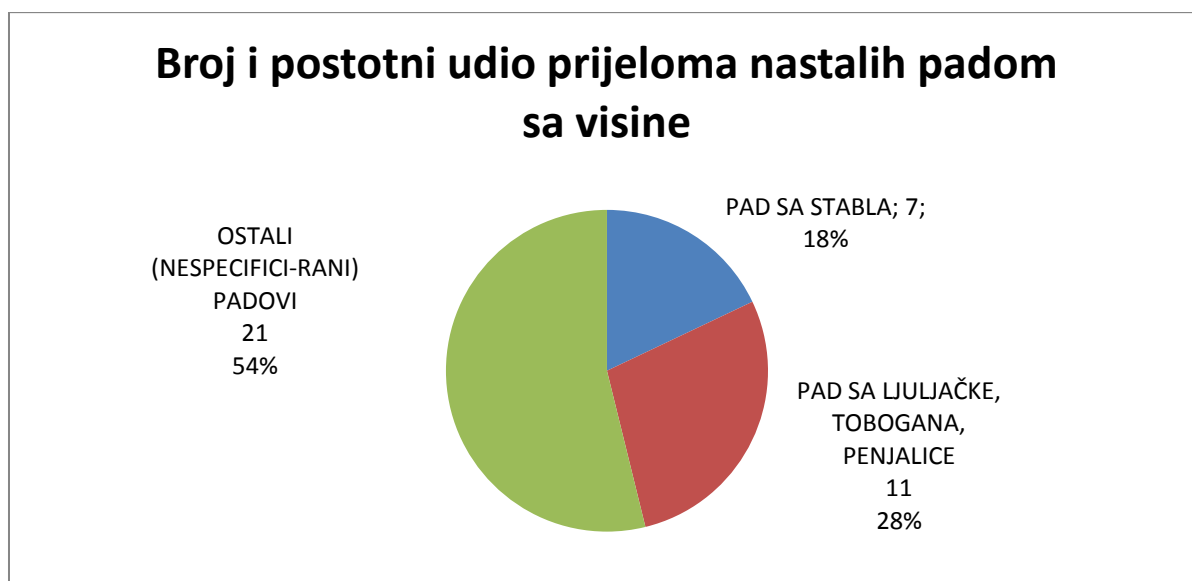
Grafikon 6. Broj i postotni udio prijeloma distalnog radijusa nastalih padom u razini tla.



Prema grafikonu 6, najčešći razlog prijeloma nastalih padom u razini tla su padovi tijekom igre ili sporta. Pritom među dječacima kao sportska aktivnost dominira nogomet. Od 39 padova tijekom igre ili sporta 20 pripada dječacima koji su ozljedu zadobili igrajući nogomet.

Grafikon 7 prikazuje uzroke pada sa visine.

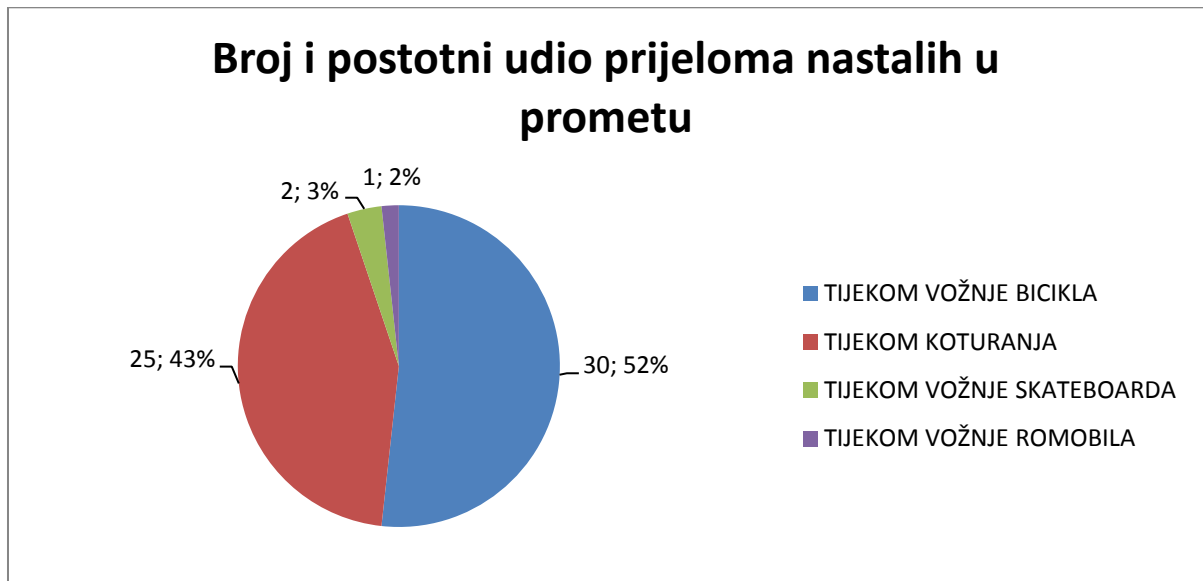
Grafikon 7. Broj i postotni udio prijeloma nastalih padom sa visine.



Uzroci pada sa visine mahom su nespecificirani uzroci. Od poznatih uzroka vodeći je pad sa dječjih naprava za igru: ljuljačke, tobogani ili penjalice. Ovdje je zastupljenost po spolovima razmjerno jednaka. U slučaju pada sa stabla u svih sedam slučajeva bilo je riječ o dječacima.

Grafikon 8 pokazuje što je i u kojem udjelu uzrokovalo prijelome vezane za promet.

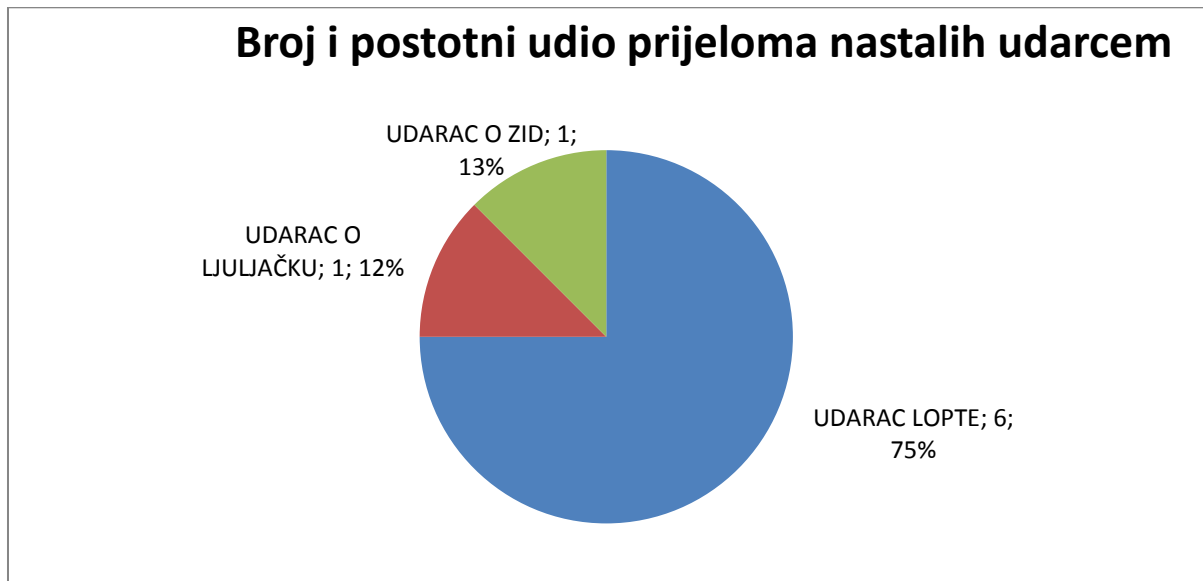
Grafikon 8. Broj i postotni udio prijeloma nastalih u prometu.



Grafikon 8 ukazuje na natpolovičnu zastupljenost biciklističkih nezgoda kao uzroka prijeloma distalnog radijusa u prometu. Kao i pri padu u razini, i ovdje su dječaci najzastupljeniji. Čak u 22 od 30 slučajeva (73,33 %) biciklisti su bili dječaci. No, pri koturanju je situacija obrnuta. Djevojčice ovdje čine udio od 80 %.

Na grafikonu 9 prikazan je broj i postotni udio prijelom nastalih udarcem.

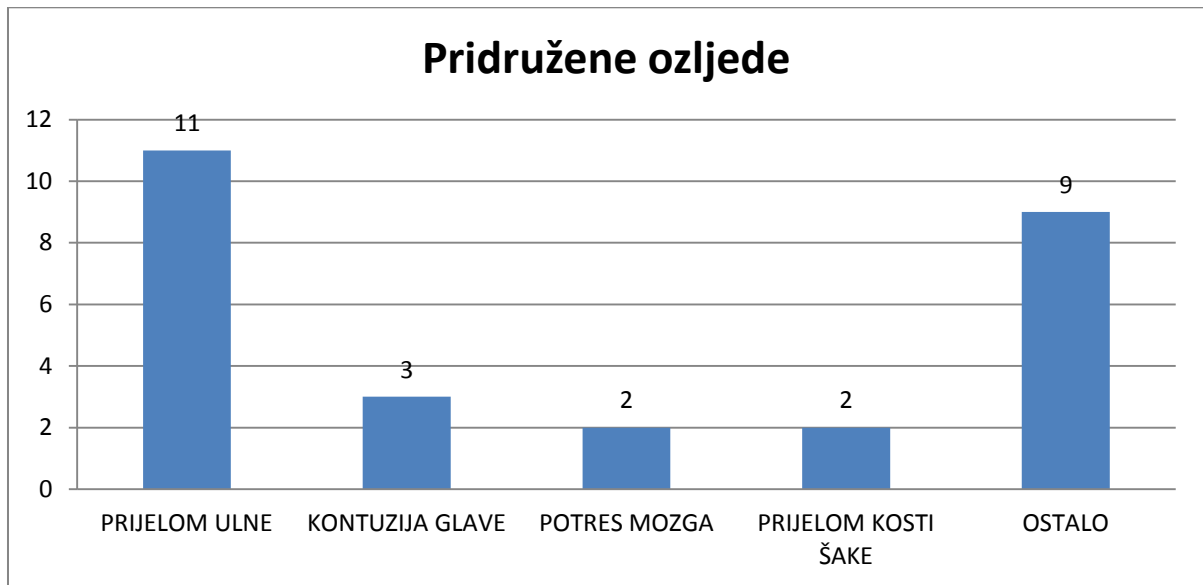
Grafikon 9. Broj i postotni udio prijeloma nastalih udarcem.



14.1.4. Pridružene ozljede

Među 182 djece njih 27 imalo je pridružene ozljede. Od toga je šestero djece imalo dvije ili više pridruženih ozljeda. Najviše je ozljeda ulne. Pritom je najčešće došlo do subperiostalne frakture distalne dijametafize ulne (pet slučajaja) i frakture stiloidnog nastavka ulne (četiri). Preostala dva slučajaja su epifizeoliza distalne ulne. U skupinu ostalih ozljeda pripadaju fraktura glavice radijusa, zuba, klavikule, kontuzija toraksa, abdomena, lica, koljena, potkoljenice, suprakondilarna fraktura desne nadlaktice, fraktura olekranona te lacerokontuzna rana usnice. Grafikon 10 prikazuje pridružene ozljede.

Grafikon 10. Ozljede pridružene prijelomu distalnog radijusa.



14.1.5. Metoda liječenja

Liječenje isključivo imobilizacijom provedeno je u osmero djece. Zatvorenom repozicijom u općoj anesteziji i postavljanjem imobilizacije pod kontrolom rendgena tretirano je 177 fraktura distalnog radijusa. Kod jednog djeteta primijenjena je zatvorena repozicija i fiksacija reponiranih ulomaka s dvije Kirschnerove žice. Otvorena repozicija i osteosinteza TEN-ovima napravljena je u jednog djeteta.

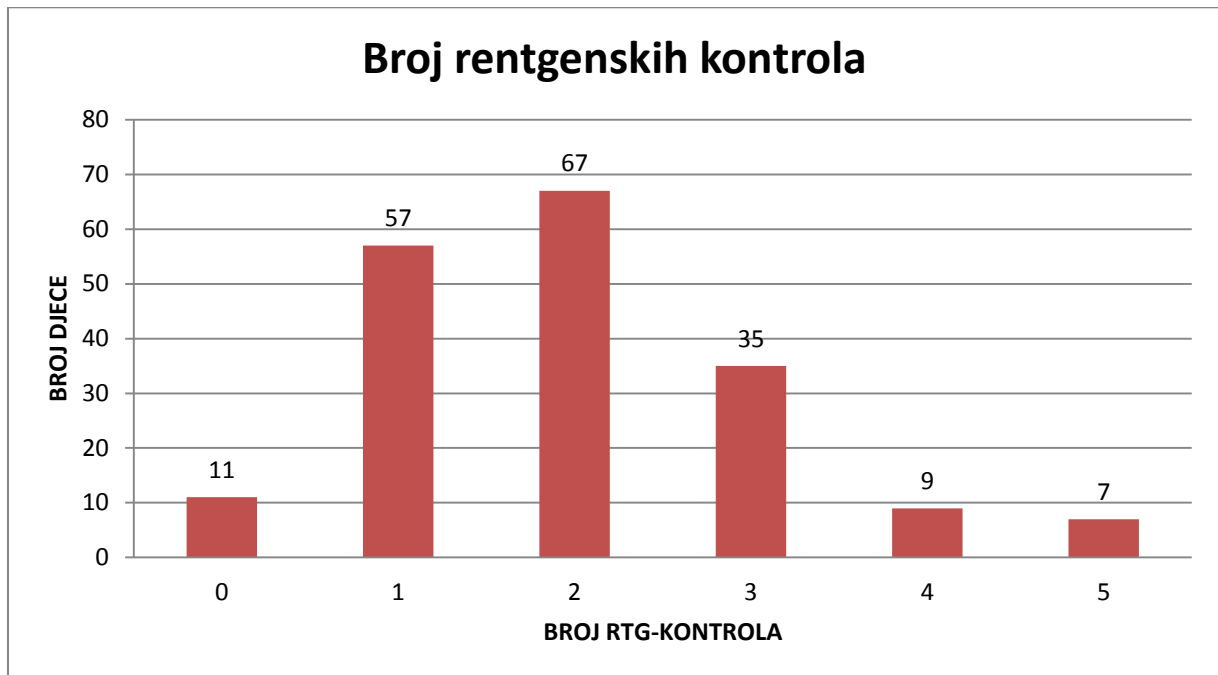
U 24-ero djece je zbog sekundarnog pomaka bilo potrebno dodatno liječenje.

14.1.6. Rentgenske kontrole

Svako dijete uključeno u ovo istraživanje prošlo je rendgensko snimanje u dva smjera prilikom dolaska u Hitni bolnički prijem KBC-a Zagreb. Za 11-ero djece nije bilo potrebno kontrolno snimanje. Slikovni prikaz broja rendgenskih kontrola prikazan je na grafikonu 11.

U ovu analizu nije uvršteno RTG-dijaskopija provedena u djece liječene operativno.

Grafikon 11. Broj rentgenskih kontrola u odnosu na broj djece.



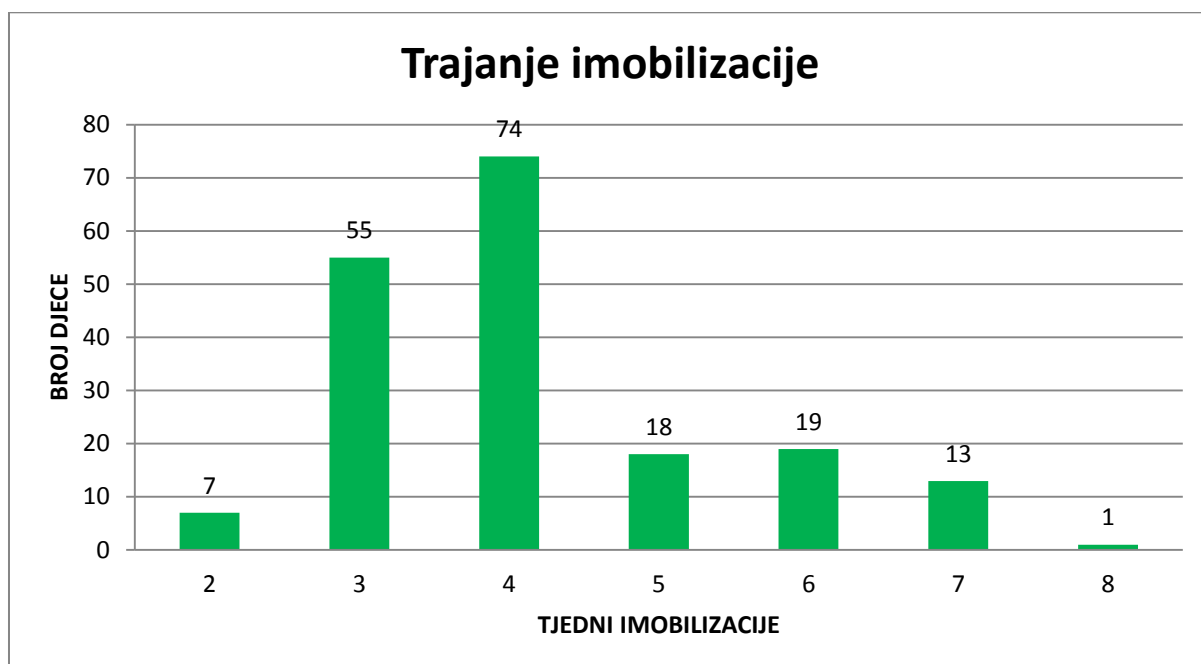
Od gore spomenutih 24 slučaja sekundarnog pomaka čak 19 njih (79,17 %) prolazilo je tri ili više kontrolnih snimanja.

U bolnički liječene djece učinjeno je u prosjeku 1,99 rentgenskih snimki po djetetu.

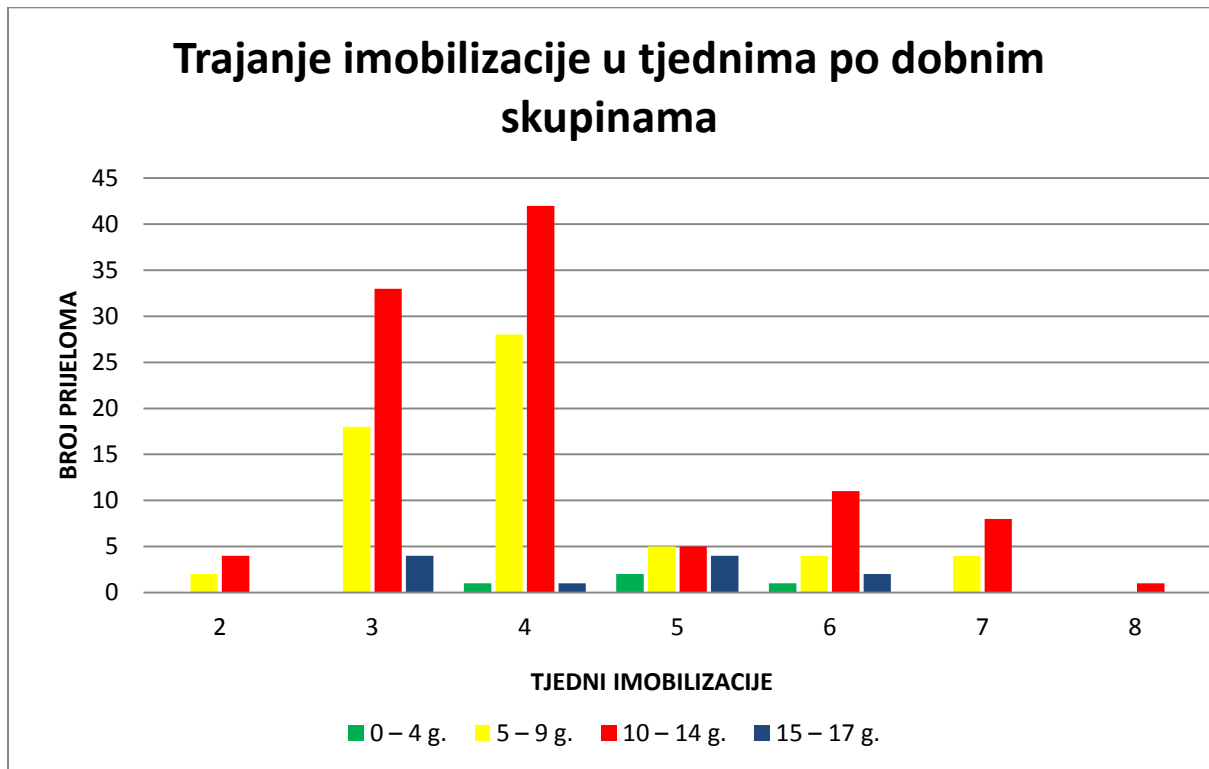
14.1.7. Trajanje imobilizacije

Prosječno trajanje imobilizacije za svaki prijelom iznosilo je 4,28 tjedana. Na grafikonu 12 prikazano je trajanje imobilizacije prijeloma distalnog radijusa. Najveći broj imobilizacija trajao je četiri tjedana, a nakon toga tri. Sveukupno na ta dva razdoblja otpada 129 prijeloma, tj. 68,98 % njih. Trajanje imobilizacije po dobnim skupinama prikazano je u grafikonu 13. Na njemu je vidljivo da su djeca u dobnim skupinama od pet do devet godina, tj. od deset do četrnaest godina najzastupljenija u kategoriji trajanja imobilizacije tri i četiri tjedana. Zajedno čine 67,22 %.

Grafikon 12. Trajanje imobilizacije prijeloma distalnog radijusa.

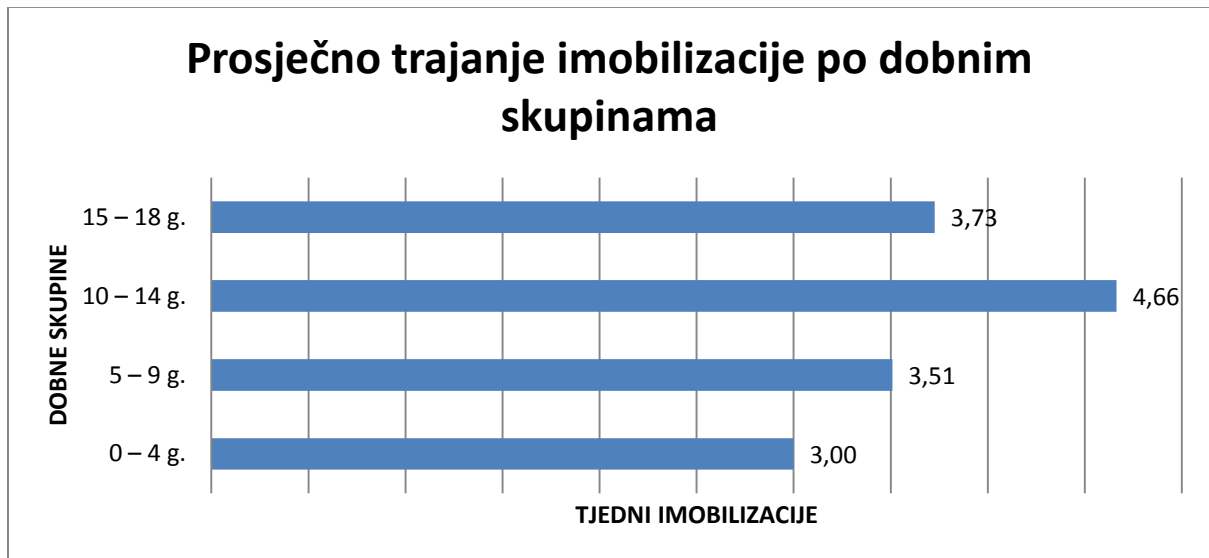


Grafikon 13. Trajanje imobilizacije prijeloma distalnog radijusa po dobnim skupinama.



Na grafikonu 14 prikazano je prosječno trajanje imobilizacije po dobnim skupinama izraženo u tjednima.

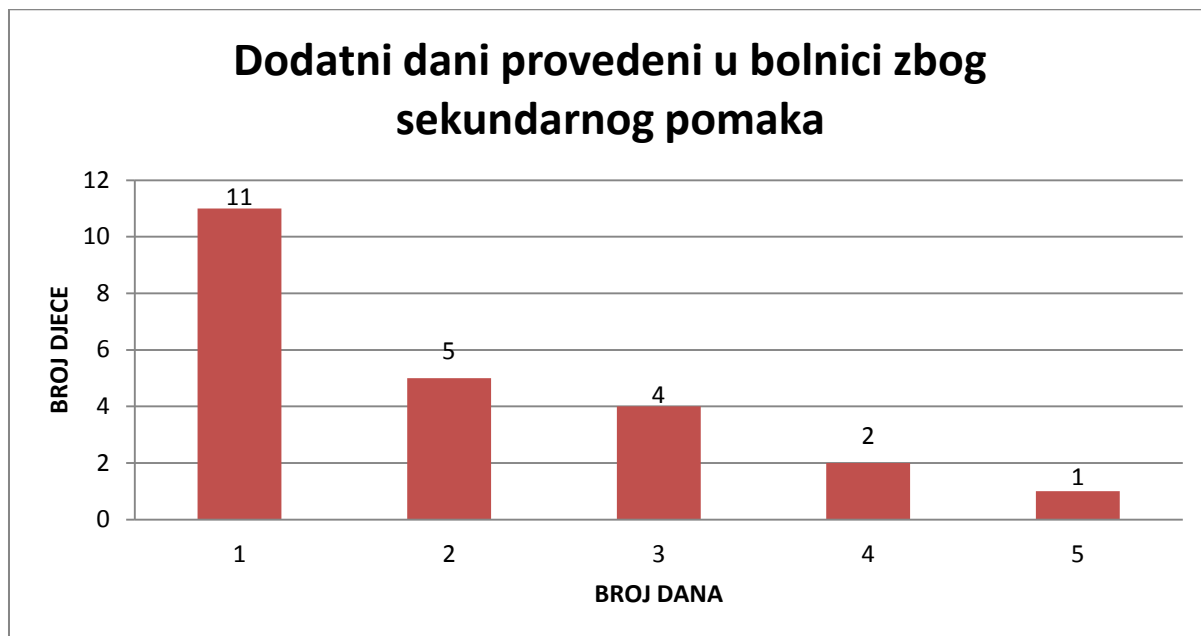
Grafikon 14. Prosječno trajanje imobilizacije prijeloma distalnoga radijusa u tjednima po dobnim skupinama.



14.1.8. Sekundarni pomak palčane kosti

Od 180-ero bolnički liječenih prijeloma u 23 njih (12,78 %) došlo je do sekundarnog pomaka radijusa. To je zahtijevalo naknadnu fiksaciju Kirschnerovom žicom. Uzrok je u 11 slučajeva (45,83 %) bio prometna ozljeda (pad tijekom vožnje bicikla, koturanja ili vožnje skateboarda). U čak 78,26 % slučajeva do sekundarnog pomaka došlo je u dječaka (18 prijeloma). Od toga je u 13 prijeloma (72,22 %) dob dječaka bila između 10 i 15 godina. Svih pet djevojčica sa sekundarnim pomakom bilo je staro između šest i deset godina. Na grafikonu 15 prikazan je broj dodatnih dana provedenih u bolnici zbog liječenja sekundarnog prijeloma. Iz njega je vidljivo da je 11-ero djece (45,83 %) provelo jedan dan u bolnici, dok je ostalih 13-ero djece (54,17 %) boravilo dva ili više dana. Ukupno su djeca boravila dodatnih 46 dana, što znači da je u prosjeku svako dijete sa sekundarnim pomakom provelo dva dodatna dana u bolnici.

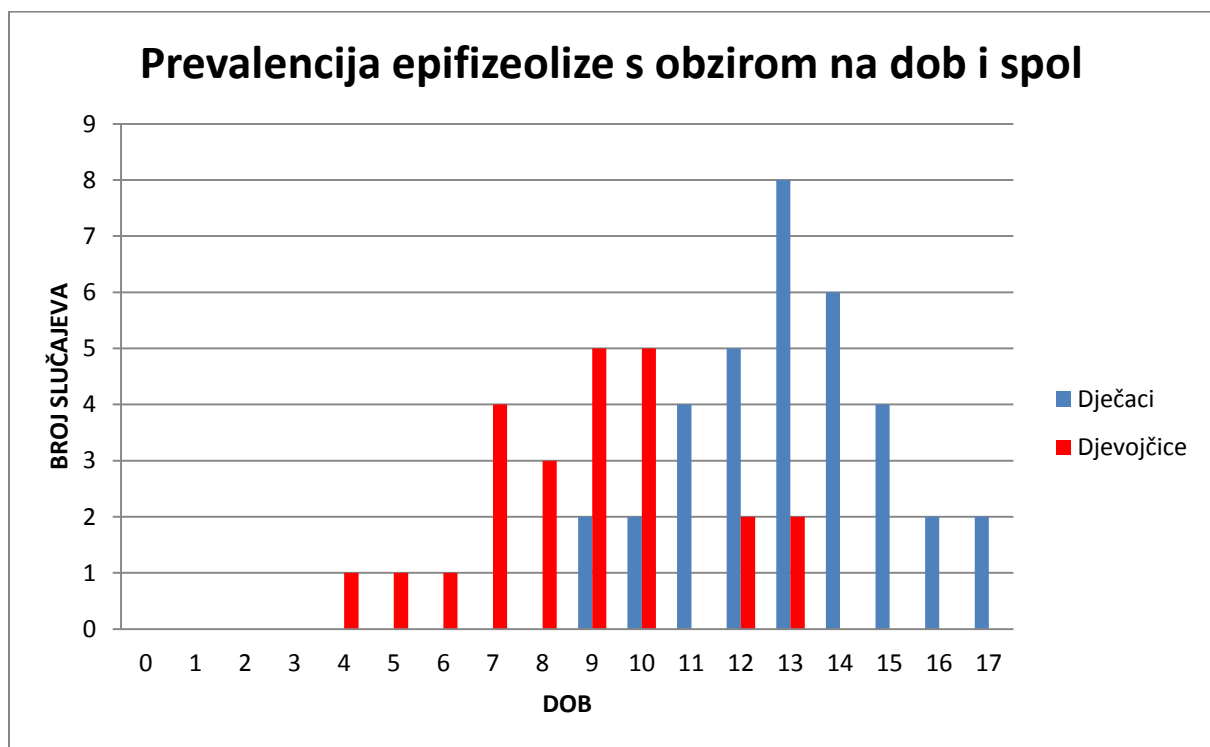
Grafikon 15. Broj dodatnih dana provedenih u bolnici zbog liječenja sekundarnog pomaka.



14.2. REZULTATI DISTALNE EPIFIZEOLIZE PALČANE KOSTI

Od 180-ero bolnički liječenih prijeloma kod 61 prijeloma radilo se o distalnoj epifizeolizi palčane kosti (33,89 %). Ukupno je 36 dječaka slomilo epifizu. Pritom je jedan dječak istovremeno slomio epifizu na oba distalna radijusa te je broj prijeloma epifize među dječacima 37. Stoga je udio epifizeolize distalnog radijusa među dječacima 60,07 %. Broj epifizeoliza kod djevojčica iznosi 24 (39,93 %). Djeca su lijevu epifizu slomila 29 puta (47,54 %), a desnu 32 puta (52,46 %). Ukupna prosječna dob iznosi 11,32 godine; kod dječaka 13,03 godine, a kod djevojčica 8,83 godine. Spolna raspodjela s obzirom na dob epifizeolize distalnog radijusa prikazana je u grafikonu 16.

Grafikon 16. Spolna raspodjela slučajeva epifizeolize distalnog radijusa s obzirom na dob.

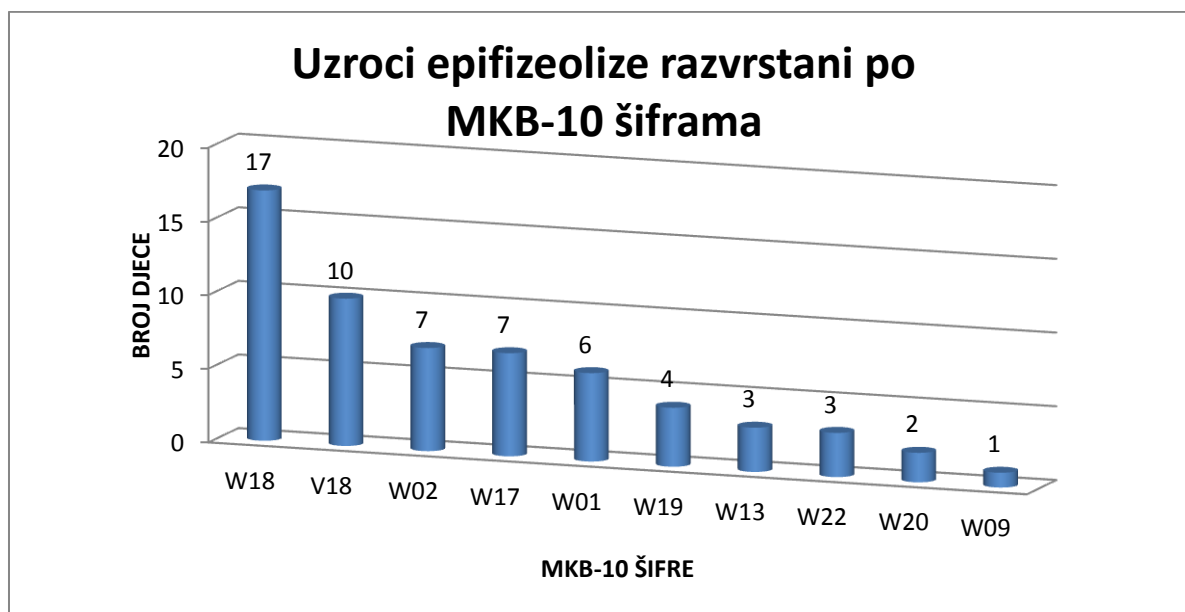


Najveći broj epifizeoliza otpada na Salter-Harris tip II. Ukupno ih je 55, što čini udio od 90,16 %. Ostatak epifizeoliza pripada Salter-Harris tipu I (šest slučajeva, 9,84 %).

14.2.1. Uzrok epifizeolize distalnog radijusa

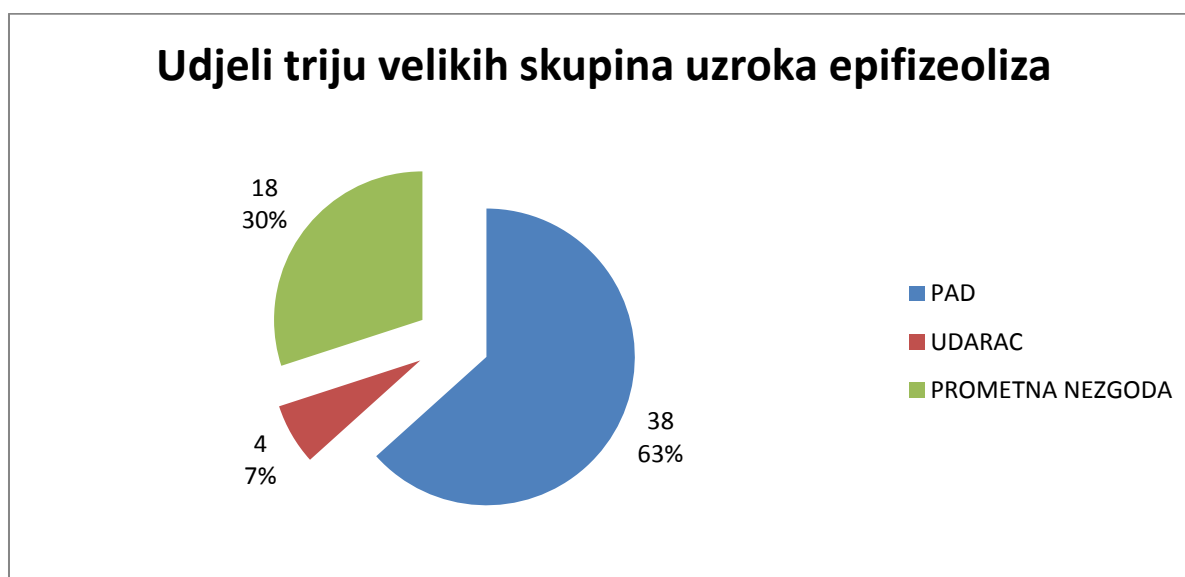Svoj djeci pridružena je odgovarajuća MKB-10 šifra uzroka nastanka ozljede. Brojčana raspodjela uzroka navedena je u grafikonu 17.

Grafikon 17. Broj epifizeoliza s obzirom na uzrok razvrstane po MKB-10 šiframa.



Razvrstaju li se sve uzroci prijeloma epifize u tri glavne skupine uzroka, na vodećem mjestu je pad, slijedi prometna nezgoda i na kraju udarac/guranje.

Grafikon 18. Udjeli triju velikih skupina uzroka epifizeoliza distalnog radijusa.



Uzroci padova su različiti. Od ukupno 38 slučajeva vodeći je uzrok pad u razini, sa čak 19 slučajeva prijeloma epifize (50 %). U toj polovici gotovo trećina otpada na ozljede nastale za vrijeme igranja nogometa (31,58 %). Druga polovica otpada na razne uzroke, poput pada tijekom igre, pad sa balkona, pad tijekom rukometa, pri izlasku iz bazena, nakon oskliznuća o šljunak ili otirač, te na nespecificirane uzroke padova.

Od 18 slučajeva epifizeoliza uzrokovanih u prometu 11 prijeloma (61,11 %) nastalo je tijekom vožnje bicikla, a sedam (38,89 %) nastalo je tijekom koturanja. Od 11 biciklističkih prijeloma samo dva slučaja otpada na djevojčice (18,18 %), a ostalih devet slučajeva na dječake (81,82 %). Kod epifizeoliza nastalih tijekom koturanja svih sedam slučajeva otpada na djevojčice.

Najrjeđe je epifizeoliza bila uzrokovana udarcem. Dva puta uzrok je bio udarac lopte, jednom udarac o konstrukciju košarkaškog koša tijekom trčanja, a jednom udarac ljuljačke.

14.2.2. Metoda liječenja distalne epifizeolize palčane kosti i sekundarni pomaci

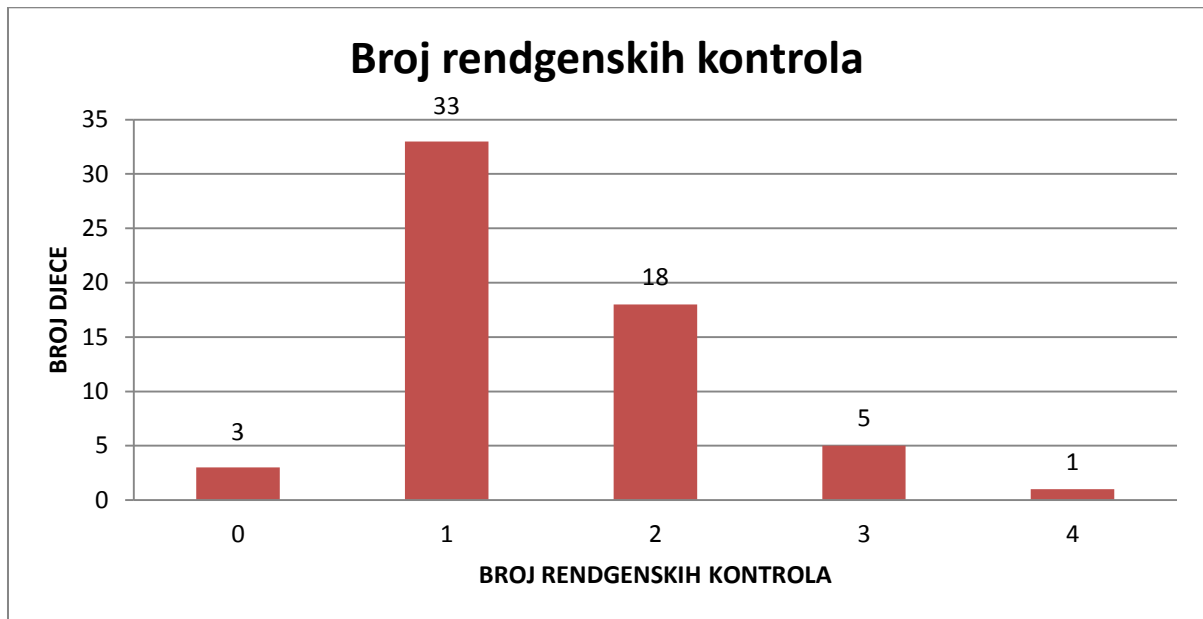
Sva su djeca liječena zatvoreno repozicijom u općoj anesteziji pod kontrolom rendgena i imobilizacijom.

U četvero pacijenata (6,56 %) došlo je do sekundarnog pomaka u fazi oporavka. Svako od njih zbog liječenja sekundarnog pomaka provelo je u bolnici po jedan dan.

14.2.3. Rendgenske kontrole epifizeolize distalnog radijusa

Svi slučajevi prijeloma distalne epifize radijusa prošli su rendgensko snimanje u dva smjera na Hitnom bolničkom prijemu KBC-a Zagreb. Za troje djece kontrolno snimanje nije bilo potrebno. Na grafikonu 19 prikazan je broj rendgenskih kontrola. U ovu analizu nije uvršteno RTG-dijaskopija provedena za vrijeme operativnog liječenja djece.

Grafikon 19. Broj rendgenskih kontrola u djece s epifizeolizom distalnog radijusa.

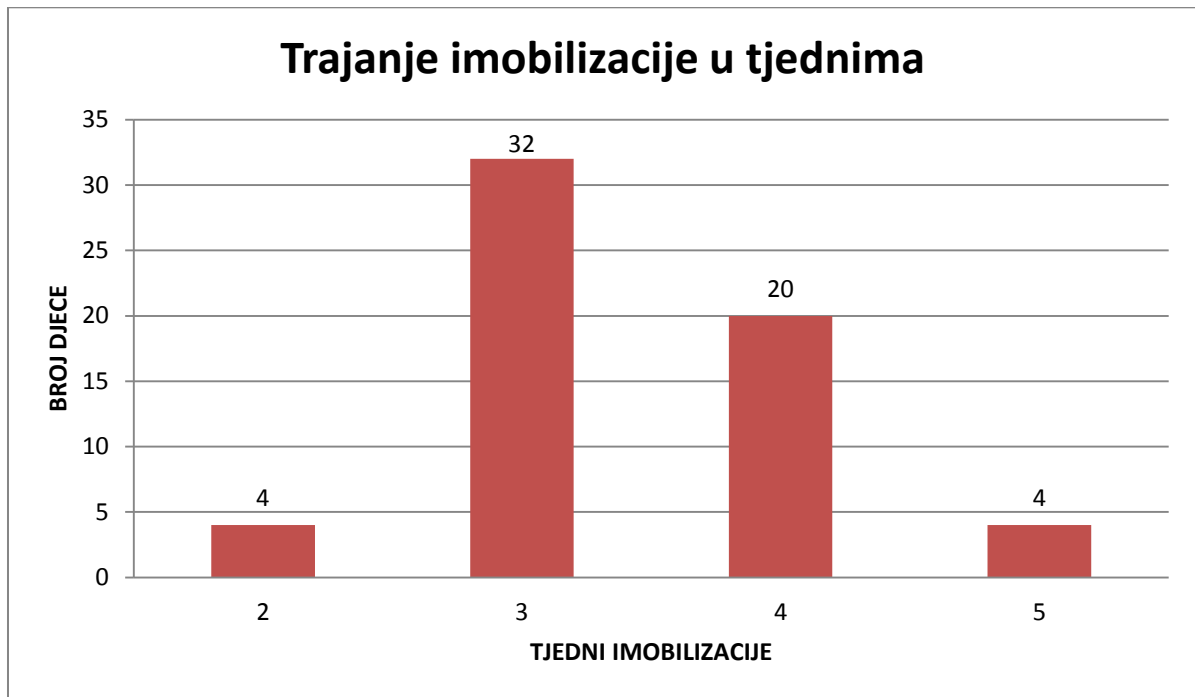


Prosječni broj rentgenskih snimanja iznosi 1,47 puta po djetetu.

14.2.4. Trajanje imobilizacije u djece s distalnom epifizeolizom palčane kosti

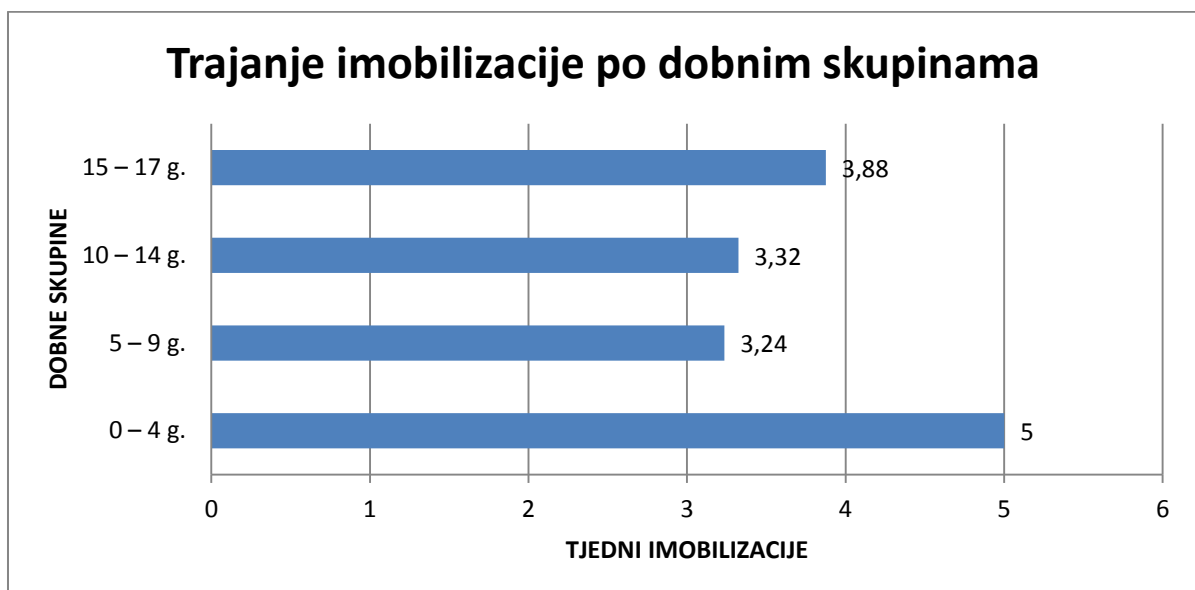
Na grafikonu 20 prikazano je trajanje imobilizacije podlaktice u tjednima. Najviše je bilo imobilizacija u trajanju od tri tjedana (53,33 %), slijede imobilizacije u trajanju od četiri tjedana (33,33 %). Najmanje je imobilizacija u trajanju od dva, odnosno pet tjedana. Od četiri slučaja sekundarnog pomaka, dva su zahtijevala sveukupnu imobilizaciju trajanja četiri tjedana, a preostala dva slučaja pet tjedana imobilizacije.

Grafikon 20. Trajanje imobilizacije u djece s distalnom epifizeolizom palčane kosti.



Prosječno trajanje imobilizacije po dobnim skupinama prikazano je u grafikonu 21.

Grafikon 21. Prosječno trajanje imobilizacije distalne epifizeolize palčane kosti po dobnim skupinama izraženo u tjednima.



15. RASPRAVA

Rasprava je također podijeljena na dva dijela. Prvi dio usmjeren je na prijelome distalnog radijusa, a drugi na epifizeolizu distalnog radijusa.

15.1. PRIJELOMI DISTALNOG RADIJUSA

U ovoj su studiji dječaci češće ozljeđivali distalni radijus od djevojčica. U svim dobnim skupinama zajedno, prevladava muški spol s udjelom od 68,68 %. Takva prevalencija sukladna je rezultatima drugih istraživanja. Brudvik C i sur. to objašnjavaju istovremenim međudjelovanjem bioloških i socijalnih razlika između spolova, zbog kojih su dječaci fizički aktivniji i skloniji rizičnom ponašanju (82–84). Prema drugim autorima važan čimbenik je i to što su agresivniji u igri, te su im ploče rasta otvorene dulje nego kod djevojčica (6).

Srednja životna dob djece koja su sudjelovala u istraživanju je 10,38 godina. Ona je kod dječaka nešto veća nego kod djevojčica. Najviše prijeloma događa se u dobnj skupini od 10 do 14 godina. U ovom istraživanju i dječaci i djevojčice češće su slomili desnu ruku (65:60 u dječaka, 32:30 u djevojčica). Takav omjer ja atipičan, budući da se u literaturi u pravilu navodi suprotno (85,86). Prema podacima drugih istraživanja, dječaci se najčešće ozlijede u dobi 13 – 14 godina, dok je kod djevojčica najviše ozljeda u dobi 10 – 11 godina. Dječaci iz našeg istraživanja najčešće su se ozlijedili u dobi 12 – 13 godina, dok je vršna prevalencija djevojčica jednaka kao i u ostalim studijama. To se može objasniti ranijim ulaskom djevojčica u pubertet, tj. u adolescentni zamah rasta. Tada postoji velika brzina rasta kosti u odnosu na brzinu mineralizacije u slabim dijelovima epifize. To ima utjecaj na strukturu i čvrstoću kosti (83,84,87).

Od svih mehanizama ozljede dominira pad, s udjelom od 67,92 %. Prema drugim autorima pad je vodeći mehanizam ozljede (88–90), no nijedan autor ne navodi točan postotak. Glavni uzrok pada u istraživanoj populaciji jest pad tijekom igre ili sporta (nogomet je najčešća aktivnost, rijetko rukomet, hrvanje, taekwondo). Ovo je u skladu s rezultatima drugih autora (82–84). Budući da je 20 od 39 slučajeva pada nastalo kod dječaka pri igranju nogometa, ovaj sport mogao bi biti rizični čimbenik za prijelom distalnog dijela palčane kosti. Slijede prometom uzrokovani prijelomi s udjelom od 27,36 %. Među njima prevladava pad tijekom vožnje bicikla kod dječaka, tj. pad tijekom koturanja kod djevojčica. Točnije, 72,33 % svih ozlijeđenih biciklista bili su dječaci, dok je među koturaljkašima 80 % ženskog spola. Navedeni rezultati upućuju na to da bi bicikliranje moglo biti rizični čimbenik kod dječaka, dok je bi kod djevojčica rizični čimbenik mogao biti koturanje. Posljednji po učestalosti među padovima su padovi sa visine. Od poznatih uzroka pada sa visine najviše je padova sa ljuljačke, tobogana i penjalice, a zatim padova sa stabla. Treći i posljednji mehanizam ozljede jest udarac (4,72 %). Tako mali postotak sličan je rezultatima Renniea L i sur. koji su utvrdili da je u 9,1 % uzrok prijeloma distalnog radijusa bio udarac (91).

Pridruženih ozljeda bilo je u 27 slučajeva. Većina ih je nastala tijekom vožnje bicikla, koturanja i pada sa visine. Pridružene ozljede distalne ulne pritom su najučestalije. To ne začuđuje, s obzirom na to da prijelomi distalne ulne inače najčešće nastaju uz istovremeni prijelom radijusa (8,92). Najteže pridružene ozljede obuhvaćaju potres mozga, kontuziju glave, lica, toraksa i abdomena. Za takve je ozljede potrebno djelovanje velike sile, a naša djeca zadobile su ih u sudaru između dvaju biciklista, padom na poklopac motora automobila tijekom vožnje bicikla, padom tijekom sanjkanja, padom sa tobogana i penjalice. Valja spomenuti i pridružene prijelome kosti šake. Oni, doduše, rijetko dolaze u paru s prijelomom distalnog radijusa, što je bio slučaj i u ovom istraživanju (samo dva slučaja). Iako rijetki,

nepravilno liječeni prijelomi kosti šake mogu rezultirati nepovoljnim ishodom liječenja i kosti šake i distalnog radijusa (93,94).

Kao liječenje su u najvećem broju slučajeva bili dovoljni zatvorena repozicija i imobilizacija pod općom anestezijom. Takav način liječenja omogućuju povoljne okolnosti povezane za osobine cijeljenja dječjih prijeloma (8). U manjeg broja djece primijenjena je samo imobilizacija. Samo kod jednog djeteta rađena je zatvorena repozicija i fiksacija dvjema Kirschnerovim žicama, a kod još jednog djeteta otvorena repozicija i osteosinteza TEN-ovima.

Kontrolno rendgensko snimanje provedeno je u većine djece. Tek u 11-ero njih nije bilo potrebe za kontrolnim snimanjem, i to zbog blage kliničke slike s kojom su se prezentirali pri dolasku u bolnicu. Ostala djeca prolazila su jedno, dva, a po potrebi i više rendgenskih snimanja. Ovo posljednje ponajprije se odnosi na prijelome sa sekundarnim pomakom. Djeca s tom komplikacijom morala su obavljati kontrole nakon ispravljanja pomaka.

Prosječno trajanje imobilizacije od 4,28 tjedana u skladu je s literaturnim navodima (8,95).

Imobilizacija je najkraće trajala u djece dobne skupine 0 – 4 godine zbog velikog biološkog potencijala kosti u male djece, te je takvo kratko trajanje razumljivo. Suprotno očekivanom, najdulje je imobilizacija bila primjenjivana u dobnoj skupini 10 – 14 godina. Takav rezultat u pravilu vrijedi za dobnu skupinu 15 – 17 godina, u kojoj je biološki potencijal kosti mnogo manji u odnosu na mlađu djecu. Vjerojatni razlog ovakvom rezultatu je mali broj ispitanika u najstarijoj dobnoj skupini (11-ero djece).

15.2. DISTALNA EPIFIZEOLIZA PALČANE KOSTI

Ova ozljeda u sklopu našeg istraživanja imala je udio od 33,89 %. U drugim istraživanjima taj je udio drugačiji, ovisno u sklopu kojeg dijela ruke je istraživanje epifizeolize distalnog radijusa provedeno. Primjerice, u dvjema studijama koje su istraživale prijelom cijelog radijusa u djece, u jednoj je udio prijeloma epifize radijusa iznosio 10% (74), a u drugoj 18 % (96). Studija koja je istraživala frakture ručnog zgloba u djece utvrdila je da postotak raste na 54 % (58). Budući da je naše istraživanje bilo fokusirano na slučajeve epifizeolize distalnog radijusa u sklopu prijeloma distalnog radijusa, naši podaci ne mogu se uspoređivati s navedenim studijama.

Do distalne epifizeolize palčane kosti češće dolazi u dječaka. Randsborg P i sur. u svom su istraživanju imali 60 % dječaka s epifizeolizom palčane kosti (97). Tako je i u ovom istraživanju omjer dječaci naprema djevojčice jednak 60,07 % : 39,93 %. Djeca su češće slomila desnu ruku (52,46 % pacijenata). Takav nalaz nije tipičan za lomove podlaktice u djece (8,98). Prosječna dob dječaka bila je 13,03 godine, dok je kod djevojčica ona iznosila 8,83 godine. Djevojčice ranije ulaze u pubertet, kada su kosti osjetljivije, te je zbog toga njihova prosječna dob niža (8,84,87). Dobna raspodjela približno odgovara onoj kod prijeloma distalnog radijusa. Isti rezultat daje i istraživanje Landina LA (86).

Udio fraktura Salter-Harris tip II je očekivano najveći (90,16 %). Drugi je tip Salter-Harris tip I (9,84 %). Cannata G i sur. u svom su istraživanju imali sličan omjer (87,05 % : 12,95 % u korist tipa II) (57).

Među mehanizmima ozljede vodeći je uzrok pad, zatim prometom uzrokovane ozljede i na kraju udarac. Peterson HA u svojoj knjizi „Epiphyseal growth plate fractures“ također navodi kako je pad glavni način nastanka prijeloma epifize. No, ističe kako postoji malo studija o

etiologiji epifizeoliza te na precizira uzroke padova. Ni u drugoj literaturi nije bilo moguće naći podatke o uzrocima padova u slučaju epifizeoliza distalnog radijusa.

Zatvorena repozicija u općoj anesteziji pod kontrolom rendgena i imobilizacija predstavlja jedini način inicijalnog liječenja u skupini djece s distalnom epifizeolizom palčane kosti. Kod četvero djece postojala je potreba za dodatnom intervencijom zbog sekundarnog pomaka.

Riječ je o vrlo malom postotku djece s tom komplikacijom. Za usporedbu, Zamzam MM i Khoshhal KI u svom su retrospektivnom istraživanju provedenom na 183 djece utvrdili pomak u čak 25 % slučajeva (99). Haddad FS i Williams RL u svom istraživanju na 86-ero djece izračunali su sličan postotak (21%) (100).

Radiološko snimanje u dva smjera provedeno je na Hitnom bolničkom prijemu i kasnije u redovitim kontrolama. Učestalost kontrolnih snimanja jednaka je onoj kod prijeloma distalnog radijusa (8,88,95).

Dovoljno trajanje imobilizacije za većinu prijeloma epifize distalnog radijusa jest 3 – 4 tjedana (67), 3 – 5 tjedana (59), odnosno 4 – 6 tjedana (8), ovisno o izvoru. Naša djeca uglavnom su imobilizaciju nosila 3 – 4 tjedana.

16. ZAKLJUČAK

Distalni radijus najčešće je mjesto prijeloma palčane kosti te najčešća fraktura u djece uopće. U otprilike trećine slučajeva prijeloma distalnog radijusa zahvaćena je epifiza. U svim dobnim skupinama prijelomi distalnog radijusa u dječaka zastupljeniji su od prijeloma u djevojčica. Epifizeoliza je, s druge strane, do desete godine češća u djevojčica, a nakon te dobi u dječaka. Prosječna dob kod prijeloma distalnog radijusa bila je 10,38 godina. U slučaju epifizeolize ona je 11,32 godine. Najviše je prijeloma distalnog radijusa bilo uzrokovano padom tijekom igre ili sporta te oskliznućem ili spoticanjem. Od prometom uzrokovanih prijeloma na prvom je mjestu pad tijekom vožnje bicikla (ponajprije kod dječaka), a na drugom pad tijekom koturanja (ponajprije kod djevojčica). Udarac kao uzrok prijeloma mnogo je rjeđi. Uzroci epifizeolize distalnog radijusa istovjetni su prijelomima distalnog radijusa. Ozljede pridružene prijelomu distalnog radijusa uglavnom su prijelomi ulne. Radiološko snimanje djece svedeno je na najmanju moguću mjeru, tako da je prosjek učinjenih snimki kod frakture distalnog radijusa 1,99. Kod epifizeolize prosjek je 1,47 puta. Terapija se uglavnom temelji na zatvorenoj repoziciji i imobilizaciji pod općom anestezijom. U slučaju da nema pomaka samo se postavlja imobilizacija. U procesu dijagnostike i liječenja djecu valja što manje izlagati zračenju te dugotrajnim i zahtjevnim postupcima liječenja. Poznavanje navedenih rizičnih aktivnosti predstavlja preduvjet preventivnog djelovanja. Takvo djelovanje obaveza je cijelog društva, kako bi se neželjene trajne posljedice svele na najmanju moguću mjeru.

17. ZAHVALE

Upućujem zahvale mojem mentoru i voditelju mog diplomskog rada prof. dr. sc. Anku Antabaku koji me je stručno vodio i usmjeravao kroz sve faze izrade ovog rada. Njegova svesrdna pomoć i potpora te koncizni savjeti bili su ključni za stvaranje ovog rada.

18. POPIS LITERATURE

1. Martino F, Defilippi C, Caudana R. Imaging of pediatric bone and joint trauma. Springer-Verlag Mailand. Milano: Springer Milan; 2011. 209 p.
2. Beaty JH, Kasser JR. Rockwood & Wilkins' Fractures In Children. Philadelphia: Lippincott Williams & Wilkins; 2001.
3. Vadlja M. Modeliranje i simulacija deformabilnih objekata. Zagreb: Sveučilište u Zagrebu, Fakultet elektronike i računarstva; 2011. [pristupljeno 02.05.2016.]. Dostupno na:
http://www.zemris.fer.hr/predmeti/ra/Magisterij/11_Vadlja/Web%20Stranica/index.html;
4. Junqueira LC, Carneiro J. Osnove histologije. Zagreb: Školska knjiga; 2005.
5. Shim KS. Pubertal growth and epiphyseal fusion. Ann Pediatr Endocrinol Metab. 2015;20(1):8.
6. Simptomi [Internet]. Povrede specifične za decu [pristupljeno 18.4.2016.]. Dostupno na: <http://www.simptomi.rs/index.php/bolesti/16-hirurgija-sa-ortopedijom/2182-povrede-specificne-za-decu?jtpl=0&force=0>
7. Bumči I, Vrdoljak J, Župančić B, Leko M, Žganjer M, Barada A. Ozljede, 10 godišnje iskustvo Referentnog centra za dječju traumatologiju Ministarstva zdravstva i socijalne skrbi RH. Paediatr Croat. 2007;51(1):203–11.
8. Flynn JM, Skaggs DL, Waters PM. Rockwood and Wilkins Fractures in Children. 8. ed. Philadelphia: Wolters Kluwer; 2015.

9. Kalkwarf HJ, Laor T, Bean JA. Fracture risk in children with a forearm injury is associated with volumetric bone density and cortical area (by peripheral QCT) and areal bone density (by DXA). *Osteoporos Int*. 2011 Feb 23;22(2):607–16.
10. Pountos I, Clegg J, Siddiqui A. Diagnosis and treatment of greenstick and torus fractures of the distal radius in children: a prospective randomised single blind study. *J Child Orthop*. 2010 Aug 2;4(4):321–6.
11. Ogden JA, Beall JK, Conlogue GJ, Light TR. Radiology of postnatal skeletal development. IV. Distal radius and ulna. *Skeletal Radiol* [Internet]. 1981;6(4):255–66. Dostupno na: <http://www.ncbi.nlm.nih.gov/pubmed/7292022>
12. Rettig ME, Raskin KB. Galeazzi fracture-dislocation: a new treatment-oriented classification. *J Hand Surg Am* [Internet]. 2001 Mar;26(2):228–35. Dostupno na: <http://www.ncbi.nlm.nih.gov/pubmed/11279568>
13. Perona PG, Light TR. Remodeling of the skeletally immature distal radius. *J Orthop Trauma* [Internet]. 1990;4(3):356–61. Dostupno na: <http://www.ncbi.nlm.nih.gov/pubmed/2231138>
14. Zimmermann R, Gschwentner M, Pechlaner S, Gabl M. Remodeling capacity and functional outcome of palmarly versus dorsally displaced pediatric radius fractures in the distal one-third. *Arch Orthop Trauma Surg* [Internet]. 2004 Jan;124(1):42–8. Dostupno na: <http://www.ncbi.nlm.nih.gov/pubmed/14534798>
15. Daruwalla JS. A study of radioulnar movements following fractures of the forearm in children. *Clin Orthop Relat Res*. (139):114–20.
16. Dumont CE, Thalmann R, Macy JC. The effect of rotational malunion of the radius and the ulna on supination and pronation. *J Bone Joint Surg Br* [Internet]. 2002

Sep;84(7):1070–4. Dostupno na: <http://www.ncbi.nlm.nih.gov/pubmed/12358375>

17. Antabak A. Prijelomi i iščašenja u dječjoj dobi. U: Šoša T, ur. Kirurgija. Zagreb: Naklada Ljevak; 2007.
18. Bradić I. Kirurgija dječje dobi. Zagreb: Medicinski fakultet Sveučilišta u Zagrebu; 1991.
19. Little JT, Klionsky NB, Chaturvedi A, Soral A, Chaturvedi A. Pediatric Distal Forearm and Wrist Injury: An Imaging Review. *RadioGraphics* [Internet]. 2014 Mar;34(2):472–90. Dostupno na: <http://pubs.rsna.org/doi/abs/10.1148/rg.342135073>
20. Antoljak T, Turčić J. O ozljedama sustava za kretanje. U: Šoša T, ur. Kirurgija. 2007. 921 - 34 p.
21. Gerrard DF. Overuse injury and growing bones: the young athlete at risk. *Br J Sports Med* [Internet]. 1993 Mar;27(1):14–8. Dostupno na: <http://www.ncbi.nlm.nih.gov/pubmed/8457805>
22. Pećina M, Bojanić I. Overuse injuries of the musculoskeletal system. 2. izd. Boca Raton: CRC Press; 2003.
23. Lysens RJ, Ostyn MS, Vanden Auweele Y, Lefevre J, Vuylsteke M, Renson L. The accident-prone and overuse-prone profiles of the young athlete. *Am J Sports Med* [Internet]. 17(5):612–9. Dostupno na: <http://www.ncbi.nlm.nih.gov/pubmed/2610274>
24. Outerbridge AR, Micheli LJ. Overuse injuries in the young athlete. *Clin Sports Med* [Internet]. 1995 Jul;14(3):503–16. Dostupno na: <http://www.ncbi.nlm.nih.gov/pubmed/7553920>
25. Naughton G, Farpour-Lambert NJ, Carlson J, Bradney M, Van Praagh E. Physiological

- issues surrounding the performance of adolescent athletes. *Sports Med* [Internet]. 2000 Nov;30(5):309–25. Dostupno na: <http://www.ncbi.nlm.nih.gov/pubmed/11103846>
26. Dapić T, Anticević D, Capin T. Overuse injury syndromes in children and adolescents. *Arh Hig Rada Toksikol* [Internet]. 2001 Dec;52(4):483–9. Dostupno na: <http://www.ncbi.nlm.nih.gov/pubmed/11831131>
 27. Šoša T, Sutlić Ž, Stanec Z, Tonković I. *Kirurgija*. Zagreb: Naklada Ljevak; 2007.
 28. Chaar-Alvarez FM, Warkentine F, Cross K, Herr S, Paul RI. Bedside Ultrasound Diagnosis of Nonangulated Distal Forearm Fractures in the Pediatric Emergency Department. *Pediatr Emerg Care*. 2011 Nov;27(11):1027–32.
 29. Pretell Mazzini J, Rodriguez Martin J. Paediatric forearm and distal radius fractures: risk factors and re-displacement—role of casting indices. *Int Orthop*. 2010 Mar 15;34(3):407–12.
 30. Chamay A. Mechanical and morphological aspects of experimental overload and fatigue in bone. *J Biomech*. 1970 May;3(3):263–70.
 31. De Smet L, Claessens A, Lefevre J, Beunen G. Gymnast wrist: an epidemiologic survey of ulnar variance and stress changes of the radial physis in elite female gymnasts. *Am J Sports Med*. 1994;22(6):846–50.
 32. Trumble TE, Wagner W, Hanel DP, Vedder NB, Gilbert M. Intrafocal (Kapandji) pinning of distal radius fractures with and without external fixation. *J Hand Surg Am*. 1998 May;23(3):381–94.
 33. Auringer ST, Anthony EY. Common Pediatric Sports Injuries. *Semin Musculoskelet Radiol* [Internet]. 1999;3(3):247–56. Dostupno na:

<http://www.ncbi.nlm.nih.gov/pubmed/11387142>

34. Long G, Cooper JR, Gibbon WW. Magnetic resonance imaging of injuries in the child athlete. *Clin Radiol* [Internet]. 1999 Dec;54(12):781–91. Dostupno na: <http://www.ncbi.nlm.nih.gov/pubmed/10619292>
35. Little JT, Klionsky NB, Chaturvedi A, Soral A, Chaturvedi A. Pediatric distal forearm and wrist injury: an imaging review. *Radiographics* [Internet]. 34(2):472–90. Dostupno na: <http://www.ncbi.nlm.nih.gov/pubmed/24617692>
36. Boutis K, Willan A, Babyn P, Goeree R, Howard A. Cast versus splint in children with minimally angulated fractures of the distal radius: a randomized controlled trial. *Can Med Assoc J* [Internet]. 2010 Oct 5;182(14):1507–12. Dostupno na: <http://www.cmaj.ca/cgi/doi/10.1503/cmaj.100119>
37. Abraham A, Henman P. Interventions for treating wrist fractures in children. In: Abraham A, editor. *The Cochrane Database of Systematic Reviews* [Internet]. Chichester, UK: John Wiley & Sons, Ltd; 2004. Dostupno na: <http://doi.wiley.com/10.1002/14651858.CD004576>
38. Ibrahim T, Qureshi A, Sutton AJ, Dias JJ. Surgical Versus Nonsurgical Treatment of Acute Minimally Displaced and Undisplaced Scaphoid Waist Fractures: Pairwise and Network Meta-Analyses of Randomized Controlled Trials. *J Hand Surg Am* [Internet]. 2011 Nov;36(11):1759–68.e1. Dostupno na: <http://linkinghub.elsevier.com/retrieve/pii/S0363502311010884>
39. Oakley EA, Ooi KS, Barnett PLJ. A Randomized Controlled Trial of 2 Methods of Immobilizing Torus Fractures of the Distal Forearm. *Pediatr Emerg Care* [Internet]. 2008 Feb;24(2):65–70. Dostupno na:

<http://content.wkhealth.com/linkback/openurl?sid=WKPTLP:landingpage&an=00006565-200802000-00001>

40. Bae DS. Pediatric Distal Radius and Forearm Fractures. *J Hand Surg Am* [Internet]. 2008 Dec;33(10):1911–23. Dostupno na: <http://linkinghub.elsevier.com/retrieve/pii/S0363502308008940>
41. Dobyns JH, Gabel GT. Gymnast's wrist. *Hand Clin* [Internet]. 1990 Aug;6(3):493–505. Dostupno na: <http://www.ncbi.nlm.nih.gov/pubmed/2211859>
42. Roy S, Caine D, Singer KM. Stress changes of the distal radial epiphysis in young gymnasts. A report of twenty-one cases and a review of the literature. *Am J Sports Med* [Internet]. 13(5):301–8. Dostupno na: <http://www.ncbi.nlm.nih.gov/pubmed/4051086>
43. Miller BS, Taylor B, Widmann RF, Bae DS, Snyder BD, Waters PM. Cast immobilization versus percutaneous pin fixation of displaced distal radius fractures in children: a prospective, randomized study. *J Pediatr Orthop* [Internet]. 25(4):490–4. Dostupno na: <http://www.ncbi.nlm.nih.gov/pubmed/15958902>
44. Evans JK, Buckley SL, Alexander AH, Gilpin AT. Analgesia for the reduction of fractures in children: a comparison of nitrous oxide with intramuscular sedation. *J Pediatr Orthop* [Internet]. 15(1):73–7. Dostupno na: <http://www.ncbi.nlm.nih.gov/pubmed/7883933>
45. Godambe SA, Elliot V, Matheny D, Pershad J. Comparison of propofol/fentanyl versus ketamine/midazolam for brief orthopedic procedural sedation in a pediatric emergency department. *Pediatrics* [Internet]. 2003 Jul;112(1 Pt 1):116–23. Dostupno na: <http://www.ncbi.nlm.nih.gov/pubmed/12837876>
46. Kennedy RM, Porter FL, Miller JP, Jaffe DM. Comparison of fentanyl/midazolam with

- ketamine/midazolam for pediatric orthopedic emergencies. *Pediatrics* [Internet]. 1998 Oct;102(4 Pt 1):956–63. Dostupno na: <http://www.ncbi.nlm.nih.gov/pubmed/9755272>
47. Chess DG, Hyndman JC, Leahey JL, Brown DC, Sinclair AM. Short arm plaster cast for distal pediatric forearm fractures. *J Pediatr Orthop* [Internet]. 14(2):211–3. Dostupno na: <http://www.ncbi.nlm.nih.gov/pubmed/8188836>
48. Gupta RP, Danielsson LG. Dorsally angulated solitary metaphyseal greenstick fractures in the distal radius: results after immobilization in pronated, neutral, and supinated position. *J Pediatr Orthop* [Internet]. 10(1):90–2. Dostupno na: <http://www.ncbi.nlm.nih.gov/pubmed/2298903>
49. van den Bekerom MPJ, Hendrickx RH, Struijs PA. Above- or below-elbow casts for distal third forearm fractures in children? An updated meta-analysis of the literature. *Arch Orthop Trauma Surg* [Internet]. 2012 Dec 28;132(12):1819–20. Dostupno na: <http://link.springer.com/10.1007/s00402-012-1603-7>
50. Webb GR, Galpin RD, Armstrong DG. Comparison of short and long arm plaster casts for displaced fractures in the distal third of the forearm in children. *J Bone Joint Surg Am* [Internet]. 2006 Jan;88(1):9–17. Dostupno na: <http://www.ncbi.nlm.nih.gov/pubmed/16391244>
51. Bohm ER, Bubbar V, Yong Hing K, Dzus A. Above and below-the-elbow plaster casts for distal forearm fractures in children. A randomized controlled trial. *J Bone Joint Surg Am* [Internet]. 2006 Jan;88(1):1–8. Dostupno na: <http://www.ncbi.nlm.nih.gov/pubmed/16391243>
52. Younger AS, Tredwell SJ, Mackenzie WG. Factors affecting fracture position at cast removal after pediatric forearm fracture. *J Pediatr Orthop* [Internet]. 17(3):332–6.

Dostupno na: <http://www.ncbi.nlm.nih.gov/pubmed/9150021>

53. Devalia KL, Asaad SS, Kakkar R. Risk of redisplacement after first successful reduction in paediatric distal radius fractures. *J Pediatr Orthop B* [Internet]. 2011 Nov;20(6):376–81. Dostupno na: <http://content.wkhealth.com/linkback/openurl?sid=WKPTLP:landingpage&an=01202412-201111000-00004>
54. Edmonds EW, Capelo RM, Stearns P, Bastrom TP, Wallace CD, Newton PO. Predicting initial treatment failure of fiberglass casts in pediatric distal radius fractures: utility of the second metacarpal-radius angle. *J Child Orthop* [Internet]. 2009 Oct 22;3(5):375–81. Dostupno na: <http://link.springer.com/10.1007/s11832-009-0198-1>
55. Hang JR, Hutchinson AF, Hau RC. Risk Factors Associated With Loss of Position After Closed Reduction of Distal Radial Fractures in Children. *J Pediatr Orthop* [Internet]. 2011;31(5):501–6. Dostupno na: <http://content.wkhealth.com/linkback/openurl?sid=WKPTLP:landingpage&an=01241398-201107000-00005>
56. Moore DC, Hogan KA, Crisco JJ, Akelman E, Dasilva MF, Weiss A-PC. Three-dimensional in vivo kinematics of the distal radioulnar joint in malunited distal radius fractures. *J Hand Surg Am* [Internet]. 2002 Mar;27(2):233–42. Dostupno na: <http://www.ncbi.nlm.nih.gov/pubmed/11901382>
57. Cannata G, De Maio F, Mancini F, Ippolito E. Physeal fractures of the distal radius and ulna: long-term prognosis. *J Orthop Trauma* [Internet]. 2003 Mar;17(3):172–9; discussion 179–80. Dostupno na: <http://www.ncbi.nlm.nih.gov/pubmed/12621255>
58. Lee BS, Esterhai JL, Das M. Fracture of the distal radial epiphysis. Characteristics and

- surgical treatment of premature, post-traumatic epiphyseal closure. *Clin Orthop Relat Res* [Internet]. 1984 May;(185):90–6. Dostupno na: <http://www.ncbi.nlm.nih.gov/pubmed/6705407>
59. Hove LM, Lindau T, Hølmer P. *Distal Radius Fractures*. Berlin, Heidelberg: Springer Berlin Heidelberg; 2014.
 60. Holmes JR, Louis DS. Entrapment of pronator quadratus in pediatric distal-radius fractures: recognition and treatment. *J Pediatr Orthop* [Internet]. 14(4):498–500. Dostupno na: <http://www.ncbi.nlm.nih.gov/pubmed/8077435>
 61. Karlsson J, Appelqvist R. Irreducible fracture of the wrist in a child. Entrapment of the extensor tendons. *Acta Orthop Scand* [Internet]. 1987 Jun;58(3):280–1. Dostupno na: <http://www.ncbi.nlm.nih.gov/pubmed/3630663>
 62. Young TB. Irreducible displacement of the distal radial epiphysis complicating a fracture of the lower radius and ulna. *Injury* [Internet]. 1984 Nov;16(3):166–8. Dostupno na: <http://www.ncbi.nlm.nih.gov/pubmed/6490154>
 63. Doi K, Hattori Y, Otsuka K, Abe Y, Yamamoto H. Intra-articular fractures of the distal aspect of the radius: arthroscopically assisted reduction compared with open reduction and internal fixation. *J Bone Joint Surg Am* [Internet]. 1999 Aug;81(8):1093–110. Dostupno na: <http://www.ncbi.nlm.nih.gov/pubmed/10466642>
 64. Rampoldi M, Marsico S. Complications of volar plating of distal radius fractures. *Acta Orthop Belg* [Internet]. 2007 Dec;73(6):714–9. Dostupno na: <http://www.ncbi.nlm.nih.gov/pubmed/18260483>
 65. Hafner R, Poznanski AK, Donovan JM. Ulnar variance in children--standard measurements for evaluation of ulnar shortening in juvenile rheumatoid arthritis,

- hereditary multiple exostosis and other bone or joint disorders in childhood. *Skeletal Radiol* [Internet]. 1989;18(7):513–6. Dostupno na:
<http://www.ncbi.nlm.nih.gov/pubmed/2588029>
66. Barbaric K, Rujevcan G, Labas M, Delimar D, Bicanic G. Ulnar Shortening Osteotomy After Distal Radius Fracture Malunion: Review of Literature. *Open Orthop J* [Internet]. 2015 May 15;9(1):98–106. Dostupno na:
<http://benthamopen.com/ABSTRACT/TOORTHJ-9-98>
67. Peterson HA. *Epiphyseal Growth Plate Fractures* [Internet]. Berlin, Heidelberg: Springer Berlin Heidelberg; 2007. Dostupno na: <http://link.springer.com/10.1007/978-3-540-33802-4>
68. Hove LM, Engesaeter LB. Corrective osteotomies after injuries of the distal radial physis in children. *J Hand Surg Br* [Internet]. 1997 Dec;22(6):699–704. Dostupno na:
<http://www.ncbi.nlm.nih.gov/pubmed/9457568>
69. Abzug JM, Little K, Kozin SH. Physeal arrest of the distal radius. *J Am Acad Orthop Surg* [Internet]. 2014 Jun;22(6):381–9. Dostupno na:
<http://www.ncbi.nlm.nih.gov/pubmed/24860134>
70. Bumči I. Procjena stabilnosti osteosinteza Kirschnerovim žicama na arteficialnom modelu loma tibijalnog maleola [disertacija]. Zagreb: Sveučilište u Zagrebu, Medicinski fakultet; 2011.
71. Hernandez J, Peterson HA. Fracture of the distal radial physis complicated by compartment syndrome and premature physeal closure. *J Pediatr Orthop* [Internet]. 6(5):627–30. Dostupno na: <http://www.ncbi.nlm.nih.gov/pubmed/3760178>
72. Santoro V, Mara J. Compartmental syndrome complicating Salter-Harris type II distal

- radius fracture. Clin Orthop Relat Res [Internet]. 1988 Aug;(233):226–9. Dostupno na:
<http://www.ncbi.nlm.nih.gov/pubmed/3402128>
73. Matthews LS. Acute volar compartment syndrome secondary to distal radius fracture in an athlete. A case report. Am J Sports Med [Internet]. 11(1):6–7. Dostupno na:
<http://www.ncbi.nlm.nih.gov/pubmed/6829845>
74. Davis DR, Green DP. Forearm fractures in children: pitfalls and complications. Clin Orthop Relat Res [Internet]. 1976 Oct;(120):172–83. Dostupno na:
<http://www.ncbi.nlm.nih.gov/pubmed/975654>
75. McClain EJ, Wissinger HA. The acute carpal tunnel syndrome: nine case reports. J Trauma [Internet]. 1976 Jan;16(1):75–8. Dostupno na:
<http://www.ncbi.nlm.nih.gov/pubmed/173872>
76. Sterling AP, Habermann ET. Acute post traumatic median nerve compression associated with a Salter II fracture dislocation of the wrist. Case report. Bull Hosp Joint Dis [Internet]. 1973 Oct;34(2):167–71. Dostupno na:
<http://www.ncbi.nlm.nih.gov/pubmed/4774453>
77. Sumner JM, Khuri SM. Entrapment of the median nerve and flexor pollicis longus tendon in an epiphyseal fracture-dislocation of the distal radioulnar joint: a case report. J Hand Surg Am [Internet]. 1984 Sep;9(5):711–4. Dostupno na:
<http://www.ncbi.nlm.nih.gov/pubmed/6491217>
78. Waters PM, Kolettis GJ, Schwend R. Acute median neuropathy following physeal fractures of the distal radius. J Pediatr Orthop [Internet]. 14(2):173–7. Dostupno na:
<http://www.ncbi.nlm.nih.gov/pubmed/8188829>
79. Manoli A. Irreducible fracture-separation of the distal radial epiphysis. Report of a

- case. *J Bone Joint Surg Am* [Internet]. 1982 Sep;64(7):1095–6. Dostupno na:
<http://www.ncbi.nlm.nih.gov/pubmed/7118979>
80. Aitken A. The end results of the fractured distal radial epiphysis. *J Bone Jt Surg Am*. 1935;17(2):302–8.
81. Mischkowsky T, Daum R, Ruf W. Injuries of the distal radial epiphysis. *Arch Orthop Trauma surgery Archiv für orthopädische und Unfall-Chirurgie* [Internet]. 1980;96(1):15–6. Dostupno na: <http://www.ncbi.nlm.nih.gov/pubmed/7377921>
82. Brudvik C, Hove LM. Childhood fractures in Bergen, Norway: identifying high-risk groups and activities. *J Pediatr Orthop* [Internet]. 23(5):629–34. Dostupno na:
<http://www.ncbi.nlm.nih.gov/pubmed/12960626>
83. Hedström EM, Svensson O, Bergström U, Michno P. Epidemiology of fractures in children and adolescents. *Acta Orthop* [Internet]. 2010 Feb;81(1):148–53. Dostupno na: <http://www.ncbi.nlm.nih.gov/pubmed/20175744>
84. de Putter CE, van Beeck EF, Looman CWN, Toet H, Hovius SER, Selles RW. Trends in wrist fractures in children and adolescents, 1997-2009. *J Hand Surg Am* [Internet]. 2011 Nov;36(11):1810–5.e2. Dostupno na:
<http://www.ncbi.nlm.nih.gov/pubmed/22036281>
85. Khosla S, Melton LJ, Dekutoski MB, Achenbach SJ, Oberg AL, Riggs BL. Incidence of childhood distal forearm fractures over 30 years: a population-based study. *JAMA* [Internet]. 2003 Sep 17;290(11):1479–85. Dostupno na:
<http://www.ncbi.nlm.nih.gov/pubmed/13129988>
86. Landin LA. Fracture patterns in children. Analysis of 8,682 fractures with special reference to incidence, etiology and secular changes in a Swedish urban population

- 1950-1979. *Acta Orthop Scand Suppl* [Internet]. 1983;202:1–109. Dostupno na: <http://www.ncbi.nlm.nih.gov/pubmed/6574687>
87. Wilcke MKT, Hammarberg H, Adolphson PY. Epidemiology and changed surgical treatment methods for fractures of the distal radius: a registry analysis of 42,583 patients in Stockholm County, Sweden, 2004–2010. *Acta Orthop* [Internet]. 2013 Jun;84(3):292–6. Dostupno na: <http://www.ncbi.nlm.nih.gov/pubmed/23594225>
88. MacEwen GD. Tachdjian's Pediatric Orthopaedics, 3rd ed. Volumes 1, 2, and 3 [Internet]. *The Journal of Bone & Joint Surgery*. 2002. 1104 p. Dostupno na: <http://jbjs.org/content/84/6/1104.1.abstract>
89. Noonan KJ, Price CT. Forearm and distal radius fractures in children. *J Am Acad Orthop Surg* [Internet]. 6(3):146–56. Dostupno na: <http://www.ncbi.nlm.nih.gov/pubmed/9689186>
90. McLauchlan GJ, Cowan B, Annan IH, Robb JE. Management of completely displaced metaphyseal fractures of the distal radius in children. A prospective, randomised controlled trial. *J Bone Joint Surg Br* [Internet]. 2002 Apr;84(3):413–7. Dostupno na: <http://www.ncbi.nlm.nih.gov/pubmed/12002503>
91. Rennie L, Court-Brown CM, Mok JYQ, Beattie TF. The epidemiology of fractures in children. *Injury* [Internet]. 2007 Aug;38(8):913–22. Dostupno na: <http://linkinghub.elsevier.com/retrieve/pii/S0020138307000332>
92. Peterson HA. Physeal fractures: Part 2. Two previously unclassified types. *J Pediatr Orthop* [Internet]. 14(4):431–8. Dostupno na: <http://www.ncbi.nlm.nih.gov/pubmed/8077423>
93. Hove LM. Simultaneous scaphoid and distal radial fractures. *J Hand Surg Br* [Internet].

- 1994 Jun;19(3):384–8. Dostupno na: <http://www.ncbi.nlm.nih.gov/pubmed/8077834>
94. Pretell-Mazzini J, Carrigan RB. Simultaneous distal radial fractures and carpal bones injuries in children: a review article. *J Pediatr Orthop B* [Internet]. 2011 Sep;20(5):330–3. Dostupno na: <http://www.ncbi.nlm.nih.gov/pubmed/21629129>
95. Mencio G, Swiontkowski M. Green's skeletal trauma in children. Amsterdam: Elsevier; 2015.
96. Thomas EM, Tuson KW, Browne PS. Fractures of the radius and ulna in children. *Injury* [Internet]. 1975 Nov;7(2):120–4. Dostupno na: <http://www.ncbi.nlm.nih.gov/pubmed/1205605>
97. Randsborg P-H, Sivertsen EA. Distal radius fractures in children: substantial difference in stability between buckle and greenstick fractures. *Acta Orthop* [Internet]. 2009 Oct 16;80(5):585–9. Dostupno na: <http://www.tandfonline.com/doi/full/10.3109/17453670903316850>
98. Hassan FOA. Hand dominance and gender in forearm fractures in children. *Strateg Trauma Limb Reconstr* [Internet]. 2008 Dec 22;3(3):101–3. Dostupno na: <http://link.springer.com/10.1007/s11751-008-0048-6>
99. Zamzam MM, Khoshhal KI. Displaced fracture of the distal radius in children: factors responsible for redisplacement after closed reduction. *J Bone Joint Surg Br* [Internet]. 2005 Jun;87(6):841–3. Dostupno na: <http://www.ncbi.nlm.nih.gov/pubmed/15911670>
100. Haddad FS, Williams RL. Forearm fractures in children: avoiding redisplacement. *Injury* [Internet]. 1995 Dec;26(10):691–2. Dostupno na: <http://www.ncbi.nlm.nih.gov/pubmed/8745807>

19. ŽIVOTOPIS

Ime mi je Abdulah Chouehne. Student sam šeste godine medicine na Medicinskom fakultetu u Zagrebu. Rođen sam u Zagrebu 1991., opću gimnaziju pohađao sam u Koprivnici. Trenirao sam nogomet šest godina za omladinski sastav Slaven Belupa. Položio sam Cambridgeov ESOL ispit engleskog jezika razine B2. Na petoj godini studija bio sam suvoditelj Studentske sekcije za kardiologiju, zadužen za organizaciju tečajeva kirurškog šivanja za studente. Za sudjelovanje u radu Sekcije akademske godine 2014./2015. dobio sam Posebnu dekanovu nagradu. U slobodno vrijeme bavim se trčanjem i učenjem stranih jezika.