

Neinvazivne metode u dijagnostici bolesti perifernih arterija

Hoteit, Sara

Master's thesis / Diplomski rad

2016

Degree Grantor / Ustanova koja je dodijelila akademski / stručni stupanj: **University of Zagreb, School of Medicine / Sveučilište u Zagrebu, Medicinski fakultet**

Permanent link / Trajna poveznica: <https://um.nsk.hr/um:nbn:hr:105:759842>

Rights / Prava: [In copyright](#) / [Zaštićeno autorskim pravom.](#)

Download date / Datum preuzimanja: **2025-03-13**



Repository / Repozitorij:

[Dr Med - University of Zagreb School of Medicine Digital Repository](#)



**SVEUČILIŠTE U ZAGREBU
MEDICINSKI FAKULTET**

Sara Hoteit

**Neinvazivne metode u dijagnostici
bolesti perifernih arterija**

DIPLOMSKI RAD



Zagreb, 2016.

**SVEUČILIŠTE U ZAGREBU
MEDICINSKI FAKULTET**

Sara Hoteit

**Neinvazivne metode u dijagnostici
bolesti perifernih arterija**

DIPLOMSKI RAD



Zagreb, 2016.

Ovaj diplomski rad izrađen je u Zavodu za bolesti srca i krvnih žila Klinike za unutrašnje bolesti KBC „Sestre milosrdnice“ pod vodstvom doc.dr.sc. Mislava Vrsalovića i predan je na ocjenu u akademskoj godini 2015./2016.

Kratice

ABI	<i>Ankle-Brachial Index</i> , indeks gležanj – nadlaktica, pedobrahijalni indeks
ACC/AHA	<i>American College of Cardiology Foundation/American Heart Association</i>
BPA	Bolest perifernih arterija
CRP	C – reaktivni protein
CTA	<i>Computed Tomography Angiography</i>
DKS	Diferencijalna krvna slika
DSA	Digitalna subtrakcijska angiografija
KKS	Kompletna krvna slika
MRA	<i>Magnetic Resonance Angiography</i>
PAD/PAB	<i>Peripheral Artery Disease</i>
PSV	<i>Peak Systolic Volume</i> , vršna brzina protoka
PVR	<i>Pulse Volume Recording</i> , snimanje volumena pulsa
TBI	<i>Toe-Brachial Index</i> , indeks palac-nadlaktica
TcPO ₂	Transkutano izmjerena razina kisika
WBI	<i>Wrist-Brachial Indeks</i> , indeks zapešće nadlaktica

Sažetak

Summary

1. UVOD.....	3
2. BOLEST PERIFERNIH ARTERIJA.....	3
3. INDIKACIJE ZA DIJAGNOSTIČKA TESTIRANJA	6
4. ANAMNEZA I FIZIKALNI PREGLED	7
4.1. Anamneza.....	7
4.2. Fizikalni pregled.....	8
5. INDEKS GLEŽANJ – NADLAKTICA (PEDOBRAHIJALNI INDEKS).....	12
6. INDEKS PALAC – NADLAKTICA (eng. <i>toe brachial indeks</i> , TBI).....	15
7. SEGMENTALNA MJERENJA TLAKOVA.....	16
7.1. Segmentalna mjerenja tlakova donjih ekstremiteta.....	16
7.2. Segmentalna mjerenja tlakova gornjih ekstremiteta	17
8. SNIMANJE VOLUMENA PULSA (eng. <i>pulse volume recording</i> , PVR)	17
9. TEST OPTEREĆENJA (STRESS TEST).....	19
10. TRANSKUTANO MJERENJE RAZINE KISIKA (TcPO ₂).....	21
11. DUPLEX ULTRAZVUK.....	21
12. OSTALE SLIKOVNE METODE	25
12.1. MR - angiografija	25
12.2. CT – angiografija	27
13. ZAKLJUČAK.....	29
Zahvale.....	35
Životopis	36

Neinvazivne metode u dijagnostici bolesti perifernih arterija

Sara Hoteit

SAŽETAK

Bolesti perifernih arterija čine širok spektar bolesti koje u kliničkoj praksi podrazumijevaju vaskularnu patologiju arterija ruku i nogu.

Cilj ovog diplomskog rada jest pregled postojeće literature o neinvazivnim metodama dijagnostike bolesti perifernih arterija. Rad se sastoji od nekoliko poglavlja u kojima su razrađene najbitnije odrednice pojedinih vrsta dijagnostičkih metoda koje se koriste u evaluaciji bolesnika.

Uvodno poglavlje daje osnovne informacije o tome kako pristupiti bolesniku sa BPA i nabraja sve vrste neinvazivnih dijagnostičkih metoda koje se danas koriste. Nakon toga slijedi pregled i razrada kompletnog dijagnostičkog postupka počevši sa anamnezom u prvome poglavlju. U drugom poglavlju govori se o indikacijama za pojedine dijagnostičke metode. U slijedeća tri poglavlja govori se o metodama koje koristimo pri fizikalnom pregledu bolesnika, a u koje ubrajamo različite vrste tlačnih mjerenja i računanja tlačnih indeksa. Zatim slijede poglavlja o snimanju volumena pulsa, testovima opterećenja, te transkutanom mjerenju razine kisika. Nakon toga se ukratko govori o slikovnim metodama u koje ubrajamo Duplex ultrazvuk, MR-angiografiju i CT-angiografiju. Na kraju, posljednje poglavlje – zaključak – sumira sve izneseno s posebnim naglaskom na najnovija dostignuća vezano uz područje dijagnostike BPA.

Ključne riječi: bolest perifernih arterija, neinvazivne dijagnostičke metode, metode fizikalnog pregleda, slikovne dijagnostičke metode

Noninvasive methods in the diagnosis of peripheral artery disease

Sara Hoteit

SUMMARY

A peripheral artery disease includes a wide spectrum of diseases in clinical practice that imply vascular pathology of arms and legs.

The aim of this thesis is to review existing data on noninvasive diagnostic methods in peripheral artery disease. The thesis consists of few chapters in which the most important guidelines of each diagnostic methods used in the evaluation of patient are elaborated.

The introductory chapter provides some general information on how to approach a patient with PDA and it also lists all types of noninvasive diagnostic methods used today. It's then followed by an overview and development of a complete diagnostic procedure starting with taking patients medical history in first chapter. Furthermore, chapter two talks about the indications for each diagnostic method. Next three chapters talk about methods used within the physical examination of patients and which include different pressure measurements and calculation of pressure indexes. The following section talks about pulse volume recordings, stress test and transcutaneous oxygen tension measurements. The imaging diagnostic methods, which include Duplex ultrasound, MR-angiography and CT- angiography, are reviewed in the next chapters. Finally, the last chapter – the conclusion – summarizes key points of all previous chapters, pointing out latest discoveries regarding the diagnostic methods in peripheral artery disease.

Key words: peripheral artery disease, noninvasive diagnostic methods, methods of physical examination, imaging diagnostic methods

1. UVOD

Bolesti perifernih arterija čine širok spektar bolesti koje u kliničkoj praksi podrazumijevaju vaskularnu patologiju arterija ruku i nogu. Dijagnostika periferne bolesti arterija započinje anamnezom i fizikalnim pregledom kao preduvjet za daljnju evaluaciju pacijenta. Iako se dijagnoza bolesti perifernih arterija s velikom sigurnošću može postaviti klinički, često ostaje neprepoznata. Na temelju pridruženih simptoma (npr. intermitente klaudikacije), nalaza fizikalnog pregleda ili neke druge arterijske patologije (npr. trauma) mogu biti indicirana daljnja vaskularna testiranja kod pacijenata sa suspektnom BPA. U današnje vrijeme nam je na raspolaganju čitav niz neinvazivnih dijagnostičkih metoda koje nam koriste u procjeni težine prisutne arterijske bolesti. Dijagnoza BPA se ne smije previdjeti zbog 2 glavna razloga. Kao prvo, bolesnici sa BPA mogu iskusiti mnoge probleme kao što su klaudikacije, ishemijske ulceracije, česte hospitalizacije uslijed komplikacija i postupaka revaskularizacije, te u konačnici amputacije udova. To sve kao posljedicu ima smanjenje kvalitete života i visoku stopu depresije. Drugi razlog je činjenica da bolesnici sa BP imaju veću vjerojatnost nastanka srčanog i moždanog udara, te kardiovaskularnih bolesti i imaju višu stopu sveukupnog mortaliteta u usporedbi sa bolesnicima bez BPA (McDermott MM et al.2003.).

2. BOLEST PERIFERNIH ARTERIJA

Bolest perifernih arterija (BPA) se odnosi i fokusira prvenstveno na vaskularnu bolest donjih ekstremiteta kao posljedicu aterosklerotskih promjena na području abdominalne i ilijakalne aorte, te arterija donjih ekstremiteta koja posljedično može dovesti do stenoze ili okluzije krvne žile. Često dolazi do toga da se bolest kasno dijagnosticira i liječi zbog previdanja simptoma. Ljudi koji boluju od BPA mogu imati mnoštvo različitih simptoma međutim najčešće su to intermitentne klaudikacije (bolovi u ekstremitetu koji se javljaju tijekom napora), dok se u krajnjem stadiju mogu javiti i bol u mirovanju, te ishemijske ulceracije koje mogu dovesti i do amputacije uda. Takvi bolesnici se često hospitaliziraju uslijed ponavljanih postupaka revaskularizacije. Bolnost u ekstremitetima se najčešće javlja u listovima, ali može i u stopalima, rjeđe u rukama. Kako BPA napreduje, smanjuje se tzv. "hodna pruga" odnosno smanjuje se udaljenost koju bolesnik može prijeći bez pojave simptoma. Blaga BPA često ne izaziva nikakve

simptome, dok kod umjerene do teške BPA, periferne pulzacije distalnih arterija (a.poplitealis, a.tibialis posterior, a.dorsalis pedis) su obično oslabljene ili ih nema. Bolesnici s teškom BPA kao što je već navedeno mogu osjećati bolnost i u mirovanju kao odraz nastanka ireverzibilne ishemije. Bolnost u mirovanju je također izraženija distalnije, te se pojačava pri podizanju (elevaciji) ekstremiteta, a smanjuje kada je ekstremitet spušten ispod razine srca. Kad se ekstremitet nalazi u položaju ispod razine srca, to može dovesti do promjene boje kože u tamno crvenkastu uslijed usporenog venskog punjenja, dok kod elevacije ekstremiteta u nekih pacijenata može doći do nastanka bljedila noge i pogoršanja ishemične bolnosti. Bolnost se može osjećati i u obliku osjećaja žarenja. Obično ne dolazi do pojave edema, osim ukoliko je ekstremitet imobiliziran ili se dulje vrijeme nalazi u poštenom položaju radi olakšanja bolnosti. U zahvaćenom segmentu ekstremiteta može također nastati cijanoza i prekomjerno znojenje. To nastaje kao posljedica pojačane aktivnosti simpatikusa u zahvaćenom području. Osim toga, bolesnici se mogu žaliti na hladnoću u području stopala i distalnih dijelova nogu. Kod kronične BPA, koža iznad zahvaćenog segmenta može postati tanka, atrofična, blijeda sa gubitkom dlaka.

U krajnjem stadiju bolesti uslijed pogoršanja ishemije dolazi do nastanka ulceracija koje se najčešće javljaju na području prstiju i pete, a ponekad i na stopalu ili nozi. Faktor koji pogoduje nastanku ulkusa je neposredna lokalna trauma tog dijela ekstremiteta. Ulceracije su često okružene nekrotičnim suhim tkivom pa u tom slučaju govorimo o suhoj gangreni, dok vlažna gangrena najčešće nastaje kao posljedica infekcije. Ulkusi su izrazito bolni, osim ukoliko se radi o bolesnicima sa perifernom neuropatijom kao posljedicom dijabetesa ili alkoholizma koji ne moraju osjećati bolnost. Jakost boli i prezentacija simptoma ovisi o stupnju i lokalizaciji arterijske okluzije. (**tablica 2.1.**) Aortoilijačna BPA može uzrokovat pojavu klaudikacija u području bedara, gluteusa ili u listovima. Osim toga mogu se pojaviti i bol u području kukova, te kod muškaraca pojava erektilne disfunkcije (Lericheov sindrom). Kod femoropoplitealne BPA klaudikacije se najčešće pojavljuju u području listova. Prisutnost ili odsutnost arterijskih pulzacija također ovisi o lokalizaciji okluzije, te će zbog toga kod BPA koja zahvaća distalnije arterije, femoropoplitealne pulzacije ostati očuvane dok će pulzacije u području stopala biti oslabljene ili pak potpuno odsutne. Kod većine pacijenata (70-80%) prognoza BPA je povoljna kroz razdoblje od 10 godina (MayoClinProc. 2010.). Međutim stopa srčanog i moždanog udara, te smrti od

kardiovaskularne bolesti u toj skupini pacijenata je zamjetno viša bez obzira imaju li prisutne simptome ili ne.

TABLICA 2.1. Presentacija simptoma PAD ovisno o anatomskoj lokalizaciji

Aortoilijska bolest	Bolovi u bedru i gluteusima, često obostrano, često auskultatorno oslabljene pulzacije u preponama, vaskularni šumovi, impotencija u muškaraca
Zajednička femoralna arterija	Bolovi u bedrima, potkoljenicama uz prisutne uredne pulzacije u preponama, ali odsutne distalnije
Površna femoralna arterija	Bolovi u listovima (gornje 2/3 lista)
Poplitealna arterija	Bolovi u listovima (donja 1/3 lista)
Tibialna ili peronealna arterija	Izolirana bol u stopalu, vrlo rijetko izolirano prisutna u aterosklerotskoj bolesti, no karakteristična za thromboangitis obliterans ili Buergerovu bolest

Tablica 2.1. Presentacija simptoma PAD ovisno o anatomskoj lokalizaciji (modificirano i preuzeto od Banfić Lj. Dijagnostika i liječenje obliterirajuće aterosklerotske bolesti donjih ekstremiteta, hrvatsko izdanje. Zagreb, 2007.)

3. INDIKACIJE ZA DIJAGNOSTIČKA TESTIRANJA

Neinvazivne dijagnostičke metode su važna dopuna podacima dobivenim anamnezom i fizikalnim pregledom, a odabir neke od metoda ovisi o kliničkoj slici i o hitnosti stanja samog pacijenta. Postoji neiscrpan broj dijagnostičkih testova koji se mogu koristiti, međutim nije potrebno niti neophodno uraditi sve kod svakog pacijenta kako bi se procijenio vaskularni status. Uglavnom se koriste oni testovi koji potvrđuju prisutnost arterijske bolesti ili daju informaciju važnu za promjenu tijeka liječenja ukoliko ono bude potrebno. Pacijenti mogu biti asimptomatski, mogu se prezentirati klasičnim simptomima BPA kao što su to klaudikacije ili pak nekim atipičnim simptomima. Simptomi variraju ovisno o tome koji dio arterije je zahvaćen, ovisno o prirodi i opsežnosti bolesti, te prisutnosti i efikasnosti kolateralne cirkulacije. Zbog toga je važno odmah na početku odrediti indikacije za pojedina dijagnostička testiranja (**tablica 3.1.**)

Neinvazivne metode dijagnostike se izvode kod skrininga pacijenata sa rizičnim faktorima za nastanak BPA. Pacijenti sa asimptomatskom BPA donjih ekstremiteta imaju povećan rizik za nastanak infarkta miokarda, moždanog infarkta i povećanu smrtnost od kardiovaskularnih bolesti. Kod takvih pacijenata je vrlo važno pravovremeno otkrivanje bolesti, te modifikacija rizičnih faktora. Slično tome, vrlo je važan skrining asimptomatskih pacijenata sa rizičnim faktorima za nastanak aneurizmi i cerebrovaskularnih bolesti.

Nadalje, dijagnostička testiranja se provode za potvrdu dijagnoze arterijske bolesti u pacijenata koji imaju prisutne simptome ili znakove konzistentne arterijske bolesti, te za prikaz i prepoznavanje vaskularne lezije (traume). Na kraju potrebni su kod evaluacije pacijenata prije ili tijekom planiranog vaskularnog zahvata, te za daljnji nadzor nakon vaskularne intervencije.

TABLICA 3.1. Osnovne neinvazivne metode u dijagnostici BPA

Klinički simptomi	Dijagnostička metoda
Asimptomatska arterijska insuficijencija	Pedobrahijalni indeks
Intermitentna klaudikacija	Pedobrahijalni indeks, pletizmografija, segmentalni tlakovi, Duplex arterijske cirkulacije, stress test uz mjerenje pedobrahijalnog indeksa
Moguća pseudoklaudikacija	Stress test i pedobrahijalni indeks
Postoperativna evaluacija premosnica	Duplex ultrazvučni pregled
Femoralna pseudoaneurizma, ilijačna ili poplitealna aneurizma	Duplex ultrazvučni pregled
Suspektna aneurizma aorte ili praćenje aneurizme abdominalne aorte	Abdominalni ultrazvuk, CT angiografija i MRA
Kandidati za revaskularizaciju	Duplex ultrazvuk, MRA ili CTA

Tablica 3.1. Osnovne neinvazivne metode u dijagnostici PAD (preuzeto i modificirano od Banfić Lj. Dijagnostika i liječenje obliterirajuće aterosklerotske bolesti donjih ekstremiteta, hrvatsko izdanje. Zagreb, 2007.)

4. ANAMNEZA I FIZIKALNI PREGLED

4.1. Anamneza

Dijagnostika periferne bolesti arterija započinje anamnezom i fizikalnim pregledom kao preduvjet za daljnju evaluaciju pacijenta. Karakteristično, BPA uzrokuje nastanak intermitentnih klaudikacija koje se prezentiraju kao tupa ili oštra bol uz grčeve i osjećaj nelagode i umora u nogama. Najčešće se javlja u području listova, ali može i u stopalima, te rjeđe u rukama. Bolesnici pritom najčešće navode kako se ti simptomi javljaju prilikom hoda, a popuštaju u mirovanju. Klaudikacije nastaju kao posljedica

nastanka reverzibilne ishemije do koje dolazi uslijed fizičkog rada (napora) slično mehanizmu nastanka pektoralne angine. Kako BPA napreduje, smanjuje se "hodna pruga" odnosno udaljenost koju bolesnik može prevaliti bez pojave simptoma. Bolesnici s teškom BPA mogu osjećati bolnost i u mirovanju što je odraz nastanka ireverzibilne ishemije. Bolnost u mirovanju je obično izraženija na distalnijim dijelovima ekstremiteta i pojačava se pri elevaciji ekstremiteta (često uzrokujući bol noću), a smanjuje kad je ekstremitet spušten ispod razine srca. Bolnost se može osjećati i u obliku žarenja. Dio bolesnika s BPA nema simptoma ponekad zbog nedovoljne aktivnosti koja bi potakla pojavu ishemije. Neki bolesnici mogu imati atipične simptome (npr. nekarakteristično nepodnošenje napora, bolnost u kukovima ili drugim zglobovima). Osobe sa prisutnim rizičnim faktorima i simptomima suspektnima na BPA (klaudikacije, bol u mirovanju, gangrena, ulkusi) moraju biti podvrgnute potpunom kardiovaskularnom pregledu.

4.2. Fizikalni pregled

Na početku i za vrijeme pregleda se bilježe vitalni znakovi i prisutne abnormalnosti. Mjere se i dokumentiraju bolesnikova tjelesna temperatura i krvni tlak u gornjim ekstremitetima, te se viši tlak bilježi za naknadno određivanje pedobrahijalnog indeksa. Vrućica može biti znak infekcije ulkusa, a prisutnost tahikardije i tahipneje mogu potvrditi dijagnozu infekcije potkožnog tkiva noge koji ne moraju biti očigledni tokom samog fizikalnog pregleda. Pregled krvnih žila je najbolje izvesti dok je pacijent u ležećem položaju na stolu za pregled. Prije početka samog pregleda potrebno je da pacijent miruje minimalno 15 minuta u zagrijanoj prostoriji. Pacijenti sa uznapredovalom ishemijom često ne mogu tolerirati bol koja se javlja dok drže noge na povišenom, pa se kod njih u što kraćem vremenu uradi pregled abdomena i femoralnih krvnih žila dok se još nalaze u ležećem položaju. Zatim se pacijent vraća u sjedeći položaj kako bi se dovršio pregled ekstremiteta.

Fizikalni pregled pacijenta treba uključivati inspekciju kože ekstremiteta, pregled abdomena, palpaciju perifernih pulseva, auskultaciju većih krvnih žila i srca, te neurološki pregled ekstremiteta. Kod pacijenata sa BPA će kod vaskularnog pregleda donjih ekstremiteta niže od mjesta arterijske stenozе pulsevi biti niski ili pak potpuno odsutni. Na području iznad arterijske stenozе može se auskultatorno čuti poneki šum,

dok na površini kože kao posljedica smanjene perfuzije mogu biti i prisutni znakovi slabijeg cijeljenja rane. Ostali patološki nalazi kod fizikalnog pregleda mogu uključivati promjene tjelesne konstitucije, promjene boje kože, promjene na noktima, te usporeno vrijeme punjenja perifernih vena. Ovi znakovi pomažu u determinaciji opsežnosti i distribucije vaskularne bolesti. Promjene u izgledu ekstremiteta ovise o duljini trajanja i o težini BPA. Kada je izrazito ograničen i smanjen protok krvi koža bude vrlo tanka, te uslijed funkcionalnog gubitka sveza između epitelnih stanica postaje suha, sjajna i bez dlaka. Nokti postaju izrazito lomljivi, hipertrofični i kruti. Usporedba boje i trofičkih promjena između ekstremiteta je dobra indikacija težine bolesti, osim ukoliko je bolest bilateralna gdje su onda oba zahvaćena ekstremiteta izgledom slična i jedino se iskustvom može relativno procijeniti težina bolesti. Boja kože je rezultat protoka krvi i kisika u subpapilarnom dijelu dermisa i varira sa promjenom temperature, položajem ekstremiteta i stupnjem oksigenacije krvi (reducirani hemoglobin daje koži plavu boju). Protokom krvi kroz kožu upravljaju primarno konstrikcija i dilatacija arteriola čime se kontrolira proces održavanja konstantne temperature. Temperatura kože je koristan marker perfuzije i može se jednostavno odrediti palpacijom kože ekstremiteta stražnjim dijelom ruke uspoređujući sa istim dijelovima na drugom ekstremitetu. Ishemični ud je hladan, a razgraničavanje temperature nam daje okvirni pregled o mjestu gdje se nalazi okluzija. Određivanje i procjena razlika u temperaturi ekstremiteta može biti otežana u slučaju kad su zahvaćena oba ekstremiteta. Nakon što se završi sa inspekcijom i palpacijom može se uraditi Buergerov test koji nam također pomaže u procjeni dostatnosti arterijske cirkulacije.

Izvodi se na način da pacijent koji se nalazi u ležećem položaju podiže nogu sve do razine dok se potpuno ne isprazne periferne vene (otprilike do 45 stupnjeva), a zatim se noga natrag spušta u položaj u kojem visi prema dolje. Elevacijom ekstremiteta iznad razine centralnog venskog tlaka (rijetko veći od 25 mmHg) se dopušta otjecanje krvi iz venskih spremnika i time omogućuje točnu procjenu stupnja arterijskog protoka. Pri tome je najvažnije uočiti pojavu bljedila kože. Ukoliko se radi o zdravom ekstremitetu sa urednom cirkulacijom, stopalo i prsti stopala ne mijenjaju boju pri elevaciji čak i pri kutu od 90 stupnjeva. Međutim, ukoliko je prisutna stenoza ili okluzija arterije već pri elevaciji od 15-30 stupnjeva doći će do pojave bljedila unutar prvih 30-60 sekundi. Ukoliko se bljedilo kože pojavljuje već pri elevaciji noge na visini nižoj od 20 stupnjeva onda nam to govori o tome da se radi o opsežnoj BPA. Nakon elevacije

noge pacijent se postavlja u sjedeći položaj pri čemu noga visi prema dolje. Kod zdravog ekstremiteta sa urednom cirkulacijom, noga vrlo brzo poprima normalnu ružičastu boju sa početka međutim, kad je prisutna BPA za to će biti potrebno puno dulje vrijeme. Osim toga, zbog dilatacije arteriola koje pokušavaju odstraniti višak nastalih metaboličkih produkata javlja se reaktivna hiperemija zbog čega noga poprima žarko crvenu boju. Nakon određenog vremena noga ponovno bude ružičaste boje. Vrijeme koje je potrebno za povratak krvi dok je ekstremitet u visećem položaju je koristan marker za određivanje težine bolesti (normalno vrijeme je kraće od 20 sekundi). U pacijenata sa kroničnom BPA arteriole su maksimalno dilatirane kao kompenzatorni odgovor na kroničnu ishemiju koja pojačava promjene boje kože. Važno je diferencirati rubor nastao kao posljedica arterijske insuficijencije od rubora koji se javlja kod celulitisa nastalog kod infektivnog procesa. Rubor vezan uz celulitis će perzistirati i tokom elevacije ekstremiteta pri izvođenju Buergerovog testa. Također, važno je diferencirati pojavu bljedila kože u pacijenata kod kojih je nastala akutna okluzija arterije, pri čemu se venule prazne što rezultira bljedilom kože koje je pak potpuno neovisno o položaju ekstremiteta.

Nadalje, kod fizikalnog pregleda važno je uočiti različite kožne lezije, prvenstveno ulceracije. Ulceracije ekstremiteta imaju karakterističan izgled ovisno o uzroku. Ishemijski ulkusi su tipično lokalizirani na područjima koja opskrbljuju krajevi arterijskih ogranaka. Često se nađu na vrhovima palčeva, te između prstiju stopala. Ishemijski ulkusi se također formiraju na područjima niskog tlaka kao što su lateralni maleol, te glave metatarzalnih kostiju. Lezije četo budu suhe i otvorene zbog čega su bolne, ali vrlo malo krvare. Ishemijski ulkusi su obično povezani sa drugim kliničkim karakteristikama kronične ishemije uključujući bljedilo, gubitak dlaka i promjene na noktima kao što je prethodno opisano. Neki bolesnici imaju kombiniranu arterijsku i vensku bolest, te posljedično ispoljavaju simptome venske i arterijske insuficijencije, uključujući ulkuse miješane etiologije. Slično tome, bolesnici koji boluju od dijabetesa mogu imati uz arterijsku bolest prisutnu i perifernu neuropatiju od kojih svaka može pridonijeti formiranju ulkusa. Dodatno uz ulkuse bolesnici mogu imati prisutnu i gangrenu prstiju stopala, prednjeg dijela stopala ili gležnja. Nastala gangrena može biti suha ili vlažna. Suha gangrena je karakterizirana tvrdom i suhom teksturom kože, te se često javlja na distalnim dijelovima prstiju često sa jasno vidljivom granicom između funkcionalnog i nekrotizirajućeg dijela stopala. Ovaj oblik gangrene je čest u

pacijenata sa BPA. Vlažna gangrena je karakterizirana vlažnim izgledom kože i potkožnih struktura sa izrazitim oticanjem i ožiljkavanjem tkiva. Nadalje je važno tijekom fizikalnog pregleda bolesnika ispalpirati periferne arterijske pulseve. Određivanje pulseva u bolesnika sa suspektom BPA treba uključivati palpaciju a.brachialis, a.radialis, a.femoralis, a.poplitea, a.dorsalis pedis i a.tibialis posterior. Zdrava a.poplitea je često teška za pronaći i ispalpirati, pa se često može koristiti dopler sonda koja pomaže u pronalaženju. Potrebno je također i auskultirati područja iznad ilijakalnih arterija za procjenu šumova, ukoliko su oni prisutni. U slučaju da je nemoguće ispalpirati sve navedene periferne arterije, koristi se ultrazvučna dopler sonda kojom se može vrlo lako locirati bilo koja od navedenih arterija.

Neurološki pregled donjih ekstremiteta je također vrlo bitan u određivanju vaskularnog statusa ekstremiteta. Radi se motorno i senzorno testiranje. U pacijenata sa akutnom ishemijom uda, gubitak senzorne i progresivni gubitak motorne snage donjih ekstremiteta su prijeteci signali koji signaliziraju o potrebi pravovremene intervencije. Kod kronične ishemije nastaju različiti oblici senzornog oštećenja koji napreduju od distalnog prema proksimalnom dijelu ekstremiteta kako se pogoršava jakost ishemije. Dijabetičari mogu imati prisutnu i senzornu neuropatiju sa tipičnom distribucijom u obliku rukavica i čarapa sa reduciranim osjećajem za vibracije i sposobnošću razlikovanja udaljenosti između dvije točke dodira. Važno je spomenuti kako ne postoji specifični biomarker za BPA. Rutinske laboratorijske pretrage uključuju KKS (kompletnu krvnu sliku), DKS (diferencijalnu krvnu sliku), metabolički panel, nalaz lipida i ukoliko je moguće određivanje razine homocisteina, lipoproteina A i C-reaktivnog proteina (CRP). Kod većine pacijenata za dijagnozu BPA je dovoljno imati anamnestičke podatke o prisutnosti rizičnih faktora ili klasičnih simptoma BPA u kombinaciji sa nalazom fizikalnog pregleda.

Za pacijente sa atipičnim simptomima ili sa atipičnim nalazom pulseva, pedobrahijalni indeks niži od 0.9 potvrđuje dijagnozu BPA. Za pacijente sa prisutnim rizičnim faktorima za BPA koji pritom nemaju simptoma koji bi sugerirali da se radi o nekoj drugoj vaskularnoj bolesti (npr. bolovi u abdomenu ili leđima kod disekcije aorte) prisutnost očitih abnormalnosti kod palpacije pulseva, bolovi u mirovanju ili gubitak tkiva snažno sugeriraju na prisutnost BPA. Sistematski osvrt koji uspoređuje kliničke znakove BPA sa dobivenim vrijednostima pedobrahijalnog indeksa, nalazom ultrazvuka i arteriografije govori u prilog da prisutnost bilo kakvog šuma ili

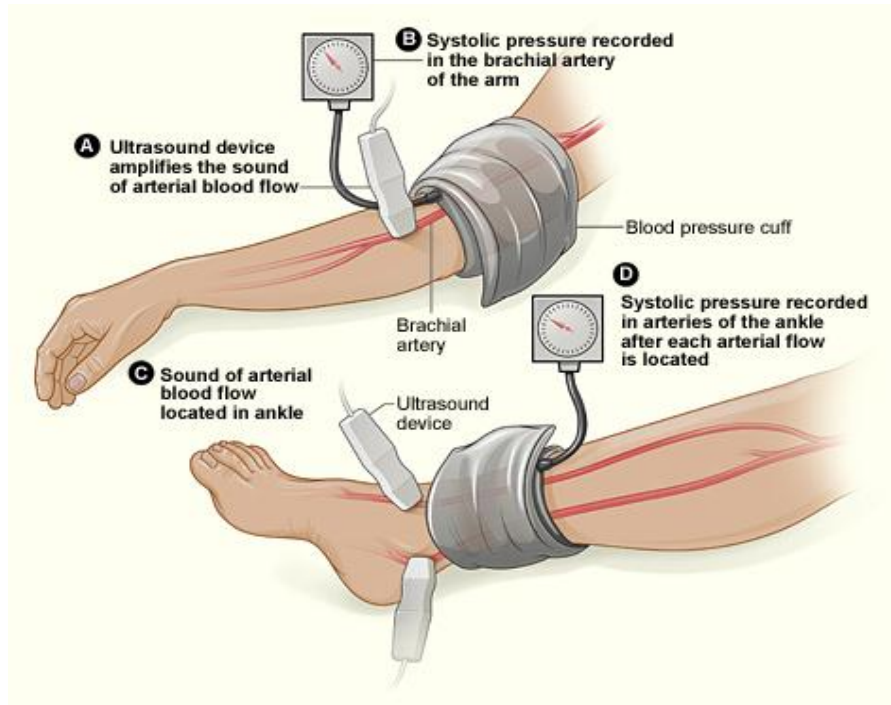
abnormalnosti pulsa izrazito povećava vjerojatnost da se radi o BPA. Iako anamnestički podaci, prisutnost simptoma, nalaz fizikalnog pregleda i pedobrahijalni indeks snažno upućuju na dijagnozu BPA, oni često nisu dovoljno specifični i osjetljivi da točno lokaliziraju mjesto okluzije arterije ili procjene težinu bolesti. Ovisno o kliničkoj slici indiciraju se daljnje dijagnostičke metode. Tu ubrajamo određivanje ostale metode fizikalnog testiranja (test opterećenja, mjerenje segmentalnih tlakova ili snimanja pulsni volumena) i slikovne metode.

5. INDEKS GLEŽANJ – NADLAKTICA (PEDOBRAHIJALNI INDEKS)

Izračunavanje pedobrahijalnog indeksa (ABI, engl. *ankle brachial index*) je relativno jednostavna i jeftina metoda za potvrdu kliničke sumnje na okluzivnu bolest perifernih arterija. Računa se tako da se najviši izmjereni sistolički tlak u području skočnog zgloba uspoređuje sa brahijalnim sistoličkim tlakom i njihov omjer kao rezultat daje pedobrahijalni indeks. Taj indeks nam daje relativnu informaciju o težini same bolesti. Prije početka mjerenja tlakova potrebno je da pacijent miruje minimalno 15-30 minuta. Manžete tlakomjera se zatim postavljaju neposredno iznad skočnog zgloba uz pomoć kontinuiranog valnog doplera koji nam pomaže u pronalasku signala koji odgovara a. dorsalis pedis ili a. tibialis posterior (**Slika 5.1.**). Pritom je nedostatak kod izrazito niskih tlakova zbog manjka osjetljivosti može biti teže razlikovati arterijski od venskog protoka krvi. Venski signal se može zamijeniti arterijskim i to posebice kad je prisutan tzv. pulsni venski protok kao što je to kod zatajenja srca. U tom slučaju se može koristiti kolor dopler za razlikovanje arterija i vena na temelju smjera protoka krvi.

Nakon što se izmjeri krvni tlak za jednu arteriju (a.dorsalis pedis ili a.tibialis posterior) u području gležnja, mjerenje se ponavlja i za drugu arteriju na ipsilateralnom ekstremitetu, te se zatim oba mjerenja ponove i na kontralateralnom ekstremitetu. Nakon što se izmjeri i brahijalni sistolički tlak može se izračunati vrijednost indeksa za svaki ekstremitet tako što se vrijednost najvišeg izmjerenog tlaka u području skočnog zgloba podijeli sa najvišom vrijednosti izmjerenog brahijalnog sistoličkog tlaka na obje ruke. Ova metoda nam neposredno daje informaciju o potencijalu cijeljenja rana na stopalu i vrlo je osjetljiva za otkrivanje bolesnika sa BPA. Važno je to imati na umu kada se koriste srednje vrijednosti izmjerenih tlakova u području gležnja kod probira

asimptomatskih bolesnika. Postoji također i alternativna metoda probira koja koristi nižu umjesto više vrijednosti izmjerenih arterijskih krvnih tlakova.



Slika 5.1. Mjerenje tlakova na ekstremitetima pri izračunavanju pedobrahijalnog indeksa (preuzeto sa:

http://upload.wikimedia.org/wikipedia/commons/e/ee/Pad_abi.jpg)

Niska vrijednost indeksa je povezana sa povećanim rizikom za nastanak koronarne bolesti srca, moždanog udara, tranzitorne ishemijske atake, progresivnog bubrežnog zatajenja i općim mortalitetom. Pedobrahijalni indeks relativno, ali ne i apsolutno korelira sa kliničkom slikom vezanom uz funkciju donjih ekstremiteta (duljina hodne pruge, brzina hoda i ukupna fizička aktivnost). Normalno su vrijednosti indeksa između 0.90 to 1.30. Bolesnici sa bolovima u mirovanju i ulceracijama najčešće imaju vrijednost indeksa nižu od 0.4.

Tablica 5.1. Interpretacija nalaza pedobrahijalnog indeksa

≥ 1.30	Nekompresibilne arterije
1.00 do 1.29	Uredan nalaz
0.91 do 0.99	Granična vrijednost
0.41 do 0.90	Umjerena do teška BPA
0.00 do 0.40	Teška BPA

Tablica 5.1. Interpretacija nalaza pedobrahijalnog indeksa (Modificirano prema *No invasive diagnostic strategies for peripheral artery disease*, Susan M. Begelman, Michael R. Jaff)

Daljnja dijagnostička evaluacija i terapijski postupci ovisiti će o dobivenim vrijednostima pedobrahijalnog indeksa. Iako je to vrlo jednostavna metoda koja nam daje važne dijagnostičke informacije ona također ima i svojih ograničenja. Prvenstveno nije osjetljiva kod bolesnika sa aterosklerozom zbog prisutnosti nekompresibilnih arterija kao što je to kod dijabetičara, bolesnika sa terminalnim stadijem bubrežne bolesti, te kod starijih. Kod takvih pacijenata pedobrahijalni indeks može biti unutar granica normale (1-1.3) ili pak može biti povećan (iznad 1.3) što govori u prilog aterosklerotskim promjenama arterija. U takvim slučajevima nam koristi indeks palac-nadlaktica odnosno TBI (engl. *toe brachial index*) zbog toga što su arterije stopala manje podložne procesu kalcifikacije. Pedobrahijalni indeks nam također ne daje informacije o točnoj lokalizaciji mjesta stenoze ili okluzije arterije. Rezultati mjerenja mogu također biti lažno negativni kod bolesnika sa aortoiliakalnom bolesti i kod pacijenata sa izrazito razvijenom kolateralnom cirkulacijom. Zbog toga se kod pacijenata sa klasičnom kliničkom slikom koja sugerira bolest perifernih arterija donjih ekstremiteta, a kod kojih su istovremeno dobivene vrijednosti pedobrahijalnog indeksa u granicama normalne ne može isključiti BPA. Kod takvih pacijenata je korisno napraviti test opterećenja, gdje se tijekom napora izračuna pedobrahijalni indeks. Od svih neinvazivnih metoda dijagnostike mjerenje pedobrahijalnog indeksa, segmentalna mjerenja tlakova i analize valnih duljina pulsni volumena su jedine metode koje pružaju informacije o razini opskrbe ekstremiteta krvlju.

6. INDEKS PALAC – NADLAKTICA (eng. *toe brachial indeks*, TBI)

Mjerenje TBI se radi kada su vrijednosti pedobrahijalnog indeksa visoke (>1.3) kao posljedica nekompresibilnosti arterija donjih ekstremiteta uslijed ateroskleroze. Takav nalaz je često prisutan kod pacijenata koji boluju od dijabetesa. Pretraga se radi kod bolesnika u ležećem položaju sa podignutim gornjim dijelom trupa pod kutem od 45°. Postupak pripreme bolesnika prije početka samog mjerenja je jednak postupku kod mjerenja pedobrahijalnog indeksa što znači da pacijent miruje minimalno 15-30 minute prije početka mjerenja u zagrijanoj prostoriji uz to da su mu i ruke i noge na povišenom (u razini srca). Zatim se prvo izmjere brahijalni sistolički krvni tlakovi na obje ruke, a nakon toga se izmjeri krvni tlak u području stopala, odnosno u području palca na koji se postavi manžeta za mjerenje, te pletizmograf sa infracrvenim svjetlosnim senzorom. Normalna vrijednost TBI se kreće između 0,65- 0,7 i naviše zbog toga što je krvni tlak arterija stopala u normalnim okolnostima niži od krvnog tlaka a.brachialis. Jednako tako su vrijednosti koje čine granice normale različite za TBI i pedobrahijalni indeks upravo zato što je očekivano krvni tlak u palcu niži od tlaka u gležnju ili nadlaktici. Ukoliko je TBI niži od 0.65 to znači da je smanjen krvni protok kroz krvne žile palca. Kod pacijenata sa klaudikacijama TBI će biti niži od 0.7, a kod pacijenata sa bolovima u mirovanju uslijed opsežnijih promjena će vrijednost TBI biti niža od 0.2 (**Tablica 6.1.**)

Tablica 6.1. Interpretacija nalaza TBI

> od 0.7	Uredan nalaz
0.5 – 0.7	Granična vrijednost
0.35 – 0.5	Umjerena BPA
< 0.35 uz krvni tlak arterije palca od 40 mmHg	Umjerena do teška BPA
< 0.35 uz krvni tlak arterije palca niži od 35 mmHg	Teška BPA

Tablica 6.1. Interpretacija nalaza TBI (Preuzeto i modificirano sa

<http://www.angiologist.com/vascular-laboratory/toe-brachial-index/>)

7. SEGMENTALNA MJERENJA TLAKOVA

Jednom kada se potvrdi arterijska okluzivna bolest nakon određivanja pedobrahijalnog indeksa (u mirovanju i naporu), težina i opsežnost bolesti se zatim dodatno može odrediti metodom segmentalnog mjerenja tlakova. Krvni tlakovi se mjere na više različitih uzastopnih dijelova noge čime se vrlo precizno može pronaći razina na kojoj se nalazi stenoza ili okluzija arterije. Ova metoda koristi sfingomanometar za mjerenje tlakova čime se može lokalizirati arterijski segment sa najnižom vrijednosti tlaka. Zbog toga što koristi jednaka načela, ova metoda može dati pogrešne rezultate kod bolesnika sa aterosklerozom.

7.1. Segmentalna mjerenja tlakova donjih ekstremiteta

Prije samog početka mjerenja potrebno je smjestiti pacijenta u ležeći položaj u kojemu on miruje minimalno 15 minuta. Zatim se na nekoliko različitih uzastopnih mjesta na ekstremitetu postave manžete za mjerenje tlaka (najčešće tri ili četiri). Ukoliko se koriste tri manžete one se postavljaju tako da se jedna postavi na područje iznad koljena, druga ispod koljena i treća oko gležnja. Kod metode koja koristi i četvrtu manžetu, ona se postavlja na bedru i omogućuje razlikovanje aortoilijakalne bolesti od bolesti a.superficialis femoris. Nakon što se završe mjerenja tlakova na obje noge, dobivene vrijednosti se međusobno uspoređuju.

Ukoliko postoji razlika u vrijednostima tlaka veća od 20 mmHg između dva segmenta na istom ekstremitetu ili u usporedbi sa istim segmentom na kontralateralnom ekstremitetu, onda to upućuje na prisutnost lezije uslijed koje je smanjen krvni protok (stenoza). Međutim, ako je kolateralna cirkulacija dobro razvijena ona može prikriti stvarni gradijent tlaka i učiniti hemodinamski značajnu leziju neprimjetnom. Uzastopne značajne razlike u tlakovima i pad razine tlakova između segmenata veći od 20 mmHg sugeriraju bolest na više razina. Osim toga, gradijent tlaka može biti povećan kod pacijenata koji boluju od hipertenzije, a snižen kod pacijenata sa smanjenim minutnim volumenom. Ponavljanjem segmentalnih mjerenja tlakova pri svakom slijedećem pregledu može se također prepoznati nastanak progresije bolesti.

Kod metode koja koristi četiri manžete za mjerenje tlakova, krvni tlak u području bedra bi trebao biti viši od krvnog tlaka u području nadlaktice, iako su u zdravih osoba njihove vrijednosti približno jednake. Ukoliko se u području bedra izmjere normalne vrijednosti tlaka onda isključujemo okluzivnu patologiju u području proksimalno od bifurkacije zajedničke femoralne arterije. Međutim, ukoliko je krvni tlak izmjeren u području bedra snižen u usporedbi sa krvnim tlakom u području nadlaktice onda možemo posumnjati na prisutnost lezije proksimalno ili u području bifurkacije zajedničke femoralne arterije. Ako su vrijednosti krvnog tlaka u području bedra u razinama normale, a snižene u području iznad koljena onda nam to govori u prilog lezije a.superficialis femoralis. Za pacijente sa klaudikacijama već iz same anamneze se može pretpostaviti gdje se nalazi lezija. Mjesto boli i mjesto na kojem se nalazi stenoza ili okluzija arterije korelira sa vrijednostima krvnih tlakova dobivenih segmentalnim mjerenjima. Kao i sa vrijednostima pedobrahijalnog indeksa, vrijednosti dobivene segmentalnim mjerenjima tlakova donjeg ekstremiteta mogu biti lažno povišene zbog artefakata ili se pak ne mogu interpretirati u pacijenata razvijenom aterosklerozom kod kojih su krvne žile nekompresibilne. Umjesto toga koristi se metoda snimanja volumena pulsa.

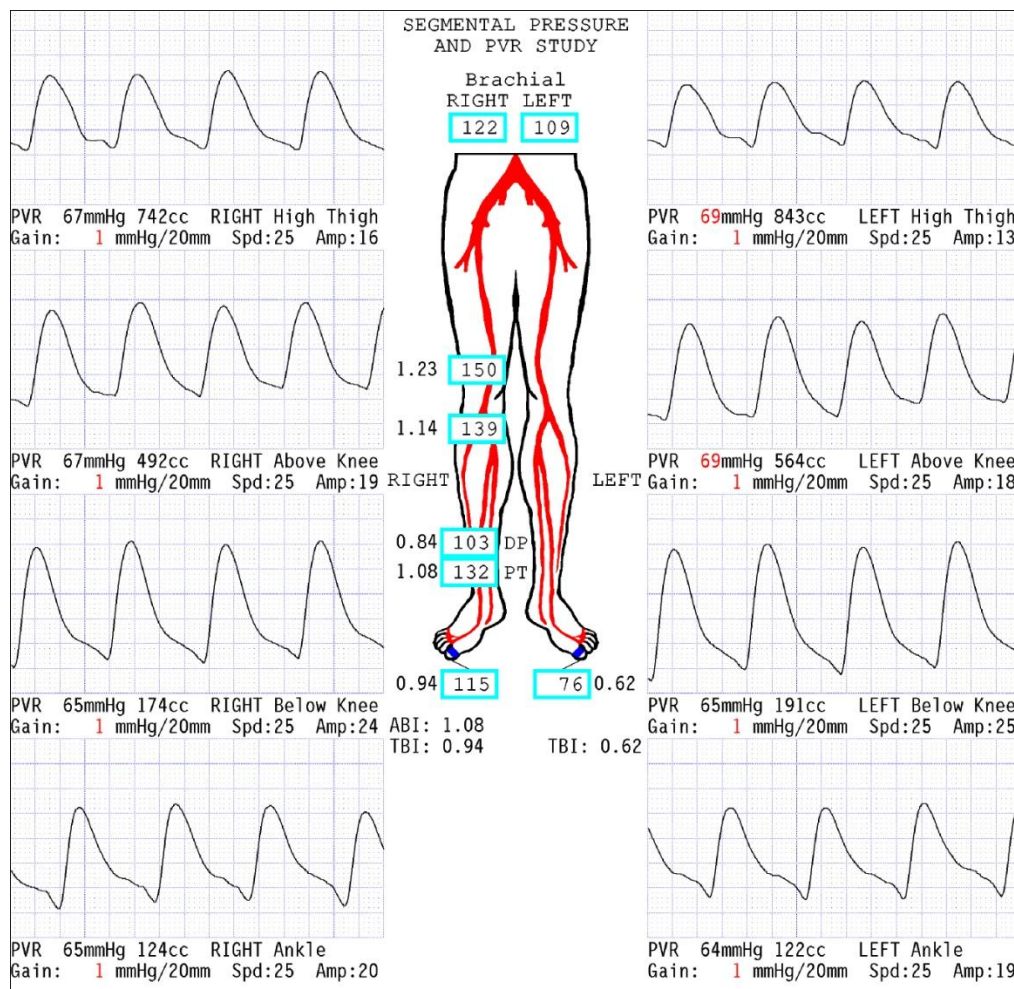
7.2. Segmentalna mjerenja tlakova gornjih ekstremiteta

Mjerenja segmentalnih tlakova se mogu također izvoditi i na gornjim ekstremitetima. Najčešće se koriste tri manžete od kojih se jedna postavlja na područje iznad lakta, jedna na područje ispod lakta i jedna manžeta na područje ručnog zgloba. Vrijednosti indeksa se računaju za svaki pojedini segment. U pacijenata sa suspektnom okluzivnom bolesti gornjeg ekstremiteta razlika u tlakovima između lijeve i desne nadlaktice veća od 10 mmHg govori u prilog postojanja okluzivne bolesti a.subclaviae, a. axillaris ili proksimalne brahijalne arterije. Razlike u tlakovima veća od 10-20 mmHg sugerira okluzivnu bolest koja zahtjeva interventni terapijski postupak.

8. SNIMANJE VOLUMENA PULSA (eng. *pulse volume recording, PVR*)

Moderni uređaji za vaskularnu dijagnostiku koriste metode zračne pletizmografije za mjerenje promjena volumena protoka ekstremiteta skupa sa segmentalnim mjerenjima tlakova. Kod ove dijagnostičke metode se kao i kod segmentalnog mjerenja tlakova

koriste manžete tlakomjera koje se postavljaju na ekstremitete i napuhuju jedna po jedna do određene standardizirane razine tlaka. Promjene volumena ispod manžete registriraju se kao promjene tlakova u samoj manžeti koje se detektiraju pomoću transduktora tlaka i pretvaraju u električni signal kako bi se na kraju signali pretvorili u analognu krivulju pulsa. Normalna krivulja pulsa se sastoji od sistoličke uzlazne linije sa vrškom nakon kojega dolazi silazna linija koja sadrži istaknuti usjek. Alteracije u izgledu i amplitudi krivulje pulsa govore u prilog proksimalne arterijske opstrukcije (**Slika 8.1.**). Stupanj tih promjena korelira sa stupnjem bolesti (Darling et al., 1972.; Kempczinski 1982.).



Slika 8.1. Prikaz krivulje pulsnih volumena (izvor :

https://iame.com/online/physiologic_testing_for_assessment_of_peripheral_arterial_disease/content.php)

Karakteristika krivulje kod blažeg oblika BPA je gubitak istaknutog usjeka (nagli pad tlaka nakon sistoličke kontrakcije) i pojava vanjskog otklona krivulje na silaznoj liniji grafa. Kod opsežne bolesti amplituda krivulje se izravna i postaje " tupa ". Snimanje pulsni volumena je vrlo korisna metoda u otkrivanju okluzivne bolesti kod pacijenata sa aterosklerozom zbog toga što kod njih postoji tendencija da dobiveni rezultati mjerenja tlakova budu lažno povišeni. Pošto amplituda krivulje pulsni volumena ovisi o minutnom volumenu i vazomotoričkom tonusu, rezultati mjerenja se trebaju ograničiti na usporedbu mjerenja između ekstremiteta istog pacijenta, a ne između više različitih pacijenata. Pacijenti sa okluzivnom bolešću malih arterija distalnih dijelova ekstremiteta (npr. Buergerova bolest, *Raynaud sy.*, dijabetes melitus) često imaju vrijednosti pedobrahijalnog indeksa i WBI (engl. *wrist brachial index*) u granicama normale. Okluzija arterije na distalnim dijelovima ekstremiteta (distalno od gležnja i ručnog zgloba) se može detektirati korištenjem metode pletizmografije. Ona se izvodi tako što se postavje male pneumatske manžete na svaki pojedini prst na ruci ili stopalu ovisno o tome što se promatra. Kao i kod snimanja krivulja pulsni volumena proksimalnih dijelova ekstremiteta, ovdje se prikazu krivulje pulsni volumena za segment prsta ispod tlačne manžete.

9. TEST OPTEREĆENJA (STRESS TEST)

Osim mjerenja segmentalnih tlakova i TBI, snimanje krivulja pulsni volumena se mogu učiniti prije i poslije vježbanja kako bi se otkrila okluzivna bolest koja se ne očituje u mirovanju. Test opterećenja je vrlo osjetljiva metoda evaluacije pacijenata sa simptomima koji sugeriraju arterijsku okluzivnu bolesti, a kad su sistolički tlakovi u ekstremitetu u mirovanju normalni. U kombinaciji sa mjerenjem pedobrahijalnog indeksa prije i nakon opterećenja ovaj test nam pomaže odrediti jesu li bolesnikovi simptomi nastali zbog BPA (klaudikacije) ili im je uzrok drugi (pseudoklaudikacije), te pomaže u procjeni funkcionalnog statusa bolesnika sa BPA. Osim toga, metoda je vrlo korisna za neinvazivno otkrivanje BPA kada je vrijednost pedobrahijalnog indeksa u mirovanju normalna, ali postoji klinička sumnja na bolest arterija. Test opterećenja se najčešće izvodi kod evaluacije BPA donjih ekstremiteta, a generalno nije potreban za dijagnozu arterijske bolesti gornjih ekstremiteta iako može imati važnu ulogu u

dijagnostici sindroma potkradanja a.subclaviae. U nastavku ću se fokusirati na test opterećenja u dijagnostici okluzivne bolesti donjih ekstremiteta.

Test opterećenja se bazira se na sličnom principu kao kod ergometrijskog testiranja gdje se procjenjuju ograničenja funkcionalnog krvnog protoka. U naporu normalno dolazi do pada krvožilnog otpora i posljedično tome do pojačanog krvnog protoka kroz ekstremitete koji se koriste. Stenoza arterije od 70% ili manje ne mora biti dovoljno značajna da dovede pritom do izrazitog pada u protoku krvi u mirovanju ili da dovede do nastanka gradijenta tlaka tijekom sistole. Kod takvih pacijenata će napor provocirati nastanak gradijenta tlaka tijekom sistole na području arterijske stenozе. Testiranje u naporu također omogućuje istovremeno otkrivanje eventualne bolesti koronarnih arterija.

Test se izvodi na način da se na početku dok bolesnik miruje izmjere tlakovi i na temelju vrijednosti izračuna pedobrahijalni indeks kao što je već ranije opisano. Nakon toga se bolesnik smješta na pokretnu uz standardiziranu konstantnu brzinu od oko 3 km/sat, te uz nagib od 10-12%. Osim toga, mogu se koristiti i alternativni protokoli sa promjenama u nagibu trake, međutim najčešće se u praksi koristi navedeni rutinski protokol sa konstantnom vrijednosti brzine i nagiba. Na samome početku potrebno je zabilježiti bolesnikove simptome vezane uz donje ekstremitete, njihov intenzitet i lokalizaciju kako bi se mogle bilježiti bilo kakve promjene tijekom testiranja, te u trenutku kada zbog maksimalnog intenziteta bolova bolesnik više ne može dalje nastaviti sa testiranjem. Također je potrebno zabilježiti bilo kakve druge povezane simptome kao što su nedostatak zraka, osjećaj zamora udova ili bolovi u prsima. Kraj testiranja je nakon što istekne točno određeno vrijeme (npr. 5 minuta) ili kada bolesnik zbog intenziteta bolova mora stati i tada se ponavljaju mjerenja pedobrahijalnog indeksa u intervalima od 1 minute se dok se ne postigne vrijednost sa početka testiranja. Ponekad zbog ograničenog vremena se samo izmjeri vrijednost pedobrahijalnog indeksa nakon 1 minute od kraja testiranja.

U naporu dolazi do nastanka periferne vazodilatacije što na mjestu stenozе arterije rezultira nastankom značajnog gradijenta tlaka. U zdrave osobe nema promjene u vrijednosti pedobrahijalnog indeksa ili pak nastaje vrlo mala promjena dok kod bolesnika sa BPA nastaje značajan pad u vrijednosti pedobrahijalnog indeksa. Promjene u izgledu krivulja pulsni volumena tijekom opterećenja se mogu koristiti u

detekciji BPA u bolesnika kod kojih se vrijednost pedobrahijalnog indeksa ne može izračunati zbog niskih razina tlakova ili kalcifikacije krvnih žila. Testovi opterećenja se nebi trebali izvoditi u pacijenata sa kritičnom ishemijom ekstremiteta (bolovi u mirovanju ili ulkusi koji ne zacjeljuju), značajnim problemima mišično koštanog sustava ili kardiopulmonalnim simptomima (nestabilna angina ili dispneja). Za pacijente koji ne mogu odraditi test opterećenja postoje alternativne metode vježbanja. Primjer je vježbanje plantarne fleksije kod koje pacijent stoji na povišenom i odiže se na prednji dio stopala čime vježba mišiće potkoljenice. Za pacijente koji ne podnose napor postoji također test reaktivne hiperemije ili test u kojemu se koriste lijekovi kao što su to papaverin ili nitroglicerina. Oni djeluju na način da oponašaju fiziološke procese koji se događaju tijekom napora i na taj način omogućuju otkrivanje stenoze. Test reaktivne hiperemije uključuje postavljanje tlačne manžete na područje bedra koja se zatim napuše do supra-sistolčke razine na 3-5 minuta. Time nastaje ishemija i kompenzatorna vazodilatacija distalno od mjesta postavljanja manžete. Međutim, ovaj oblik testiranja je dosta bolan i zbog toga se obično ne koristi.

10. TRANSKUTANO MJERENJE RAZINE KISIKA (TcPO₂)

Ova dijagnostička metoda nam daje dodatne podatke o lokalnoj tkivnoj perfuziji i dobivene vrijednosti se koriste za procjenu potencijala cijeljenja ulkusa na donjim ekstremitetima. Elektrode od platine se postavljaju na prsni koš i noge ili stopala. Koriste se vrijednosti parcijalnog tlaka kisika na nozi ili stopalu ili omjer vrijednosti u području stopala i prsnog koša. Normalna vrijednost za donji ekstremitet je 60 mmHg, a normalni omjer prsni koš/stopalo iznosi 0.9. (Bowers et al., 1993.; Bryne et al., 1984.).

11. DUPLEX ULTRAZVUK

Ova metoda je jedna od najčešćih neinvazivnih pristupa koji se koristi za određivanje anatomije, hemodinamike, te morfologije promatrane lezije. Temelj pretrage čini ultrazvučni izvor koji emitira ultrazvučne valove određene frekvencije koji se reflektiraju od tkiva i potom detektiraju preko detektora. Reflektirani ultrazvučni valovi se u obliku analogne informacije pretvaraju zatim u brojčane, a one se poslije matematički obrađuju u računalu i ponovo pretvaraju u analogne informacije na temelju kojih na

kraju dobivamo sliku. Danas se koristi nekoliko vrsta ultrazvučnih prikaza kao što su B-prikaz, puls valni dopler, kontinuirano valni dopler i kolor dopler prikaz. Kolor dopler prikaz ima vrlo važnu ulogu među neinvazivnim metodama u pregledu i procjeni periferne vaskulature i savladava ograničenja (potrebu za intravenskim kontrastom) ostalih neinvazivnih metoda dijagnostike i daje informacije o točnoj anatomske lokalizaciji i težini arterijske bolesti.

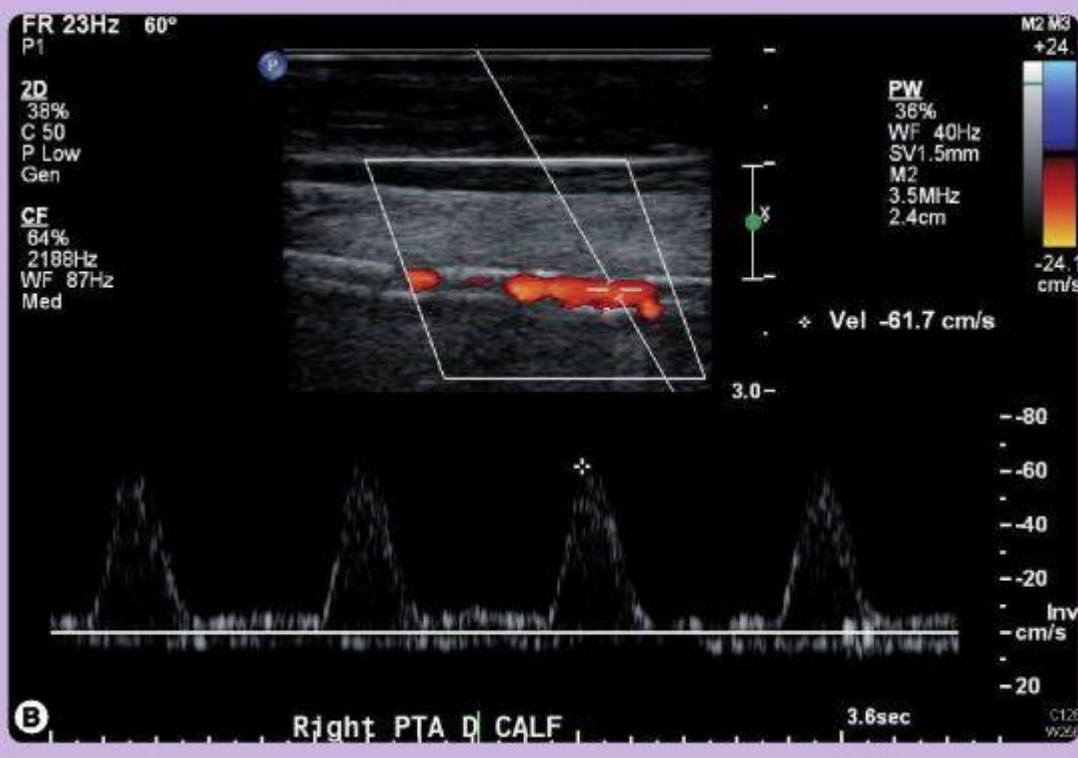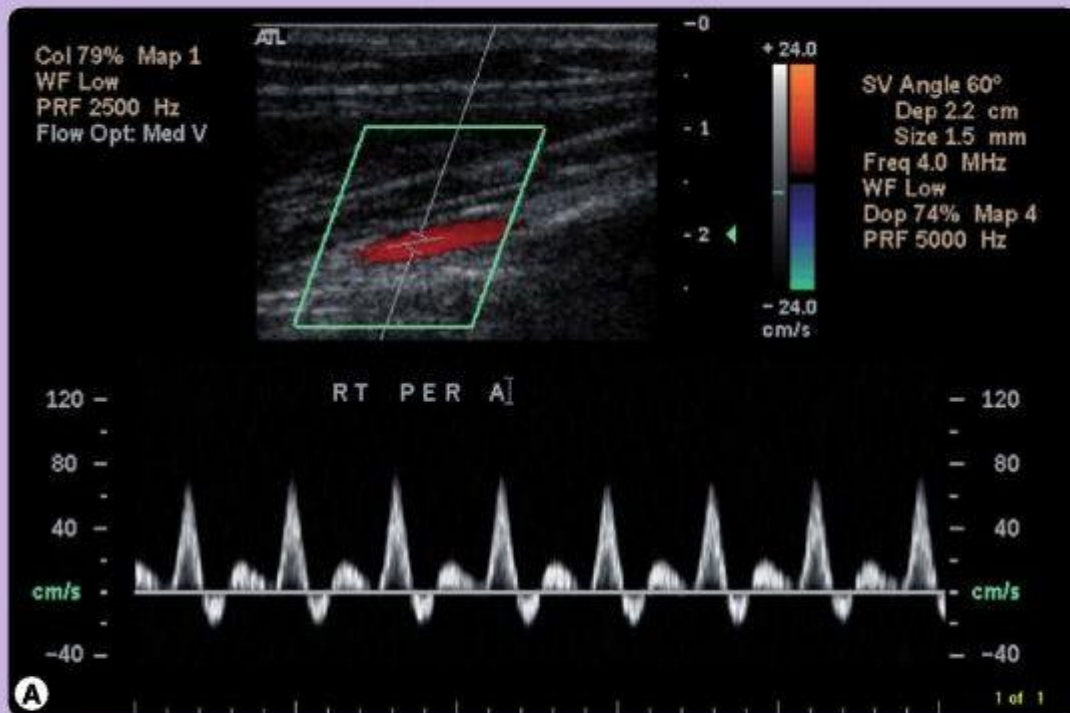
Kontinuirano valni dopler kao što sam naziv kaže kontinuirano prenosi i prima zvučne valove i zbog toga se ne može koristiti kao slikovna metoda, već se primarno koristi kod mjerenja krvnih tlakova (npr. pedobrahijalni indeks, segmentalna mjerenja tlakova). Sonda kontinuiranog valnog doplera koristi dva zasebna kristala od kojih jedan koristi za odašiljanje, a drugi za primanje zvučnih valova. Signal koji nastaje čini zbroj svih vaskularnih struktura kroz koje je prošao zvučni val i zbog toga je ova metoda limitirajuća u evaluaciji specifične krvožilne strukture kada je istovremeno prisutno više krvnih žila. Međutim, intenzitet i kvaliteta signala kontinuiranog valnog doplera može dati naznaku o težini vaskularne bolesti proksimalno od sonde. Arterijski signal može oblikom biti trifazični (srčani otkucaj) , bifazični ili monofazični. Trifazični signal označava uredan nalaz (**Slika 11.1. (A)**). Bifazični signal može biti normalan nalaz u pacijenata starijih od 60 godina zbog toga što je periferni vaskularni otpor snižen, međutim monofazični signal uvijek ukazuje na značajnu patologiju (**Slika 11.1. (B)**). Monofazični signali se moraju razlikovati od venskog signala koji varira tijekom respiracije i povećava mu se intenzitet kada je okolna mišićna kontrahirana. Često je vrlo teško dobiti vrijednosti pedobrahijalnog indeksa u pacijenata sa monofazičnim kontinuiranim valnim dopler signalom.

B slikovni prikaz pruža sliku sive boje koja je korisna za prikaz anatomske strukture i pojedinosti. Kvaliteta slike ovisi o jakosti reflektiranih zvučnih valova (odjeci). Jakost odjeka se atenuira (razrjeđuje) i rasipa prolaskom valova kroz tkivo. Pri kutu insonacije od 90 stupnjeva se reflektira najveća količina zvučnih valova. Zvučni valovi viših frekvencija daju bolju lateralnu rezoluciju u usporedbi sa zvučnim valovima nižih frekvencija. Zbog toga se prijemnici (transduktori) viših frekvencija koriste za slikovni prikaz površinskih struktura pod kutom insonacije od 90 stupnjeva.

Kolor dopler prikaz se može koristiti za pregled krvnih žila preoperativno, intraoperativno i postoperativno za nadzor ugrađenog stenta ili grafta i vrlo je korisna

metoda za otkrivanje bolesti proksimalnih dijelova arterija. Prikaz krvožilnih struktura se može poboljšati korištenjem kolor prikaza kojim se zatim može prikazati kretanje, odnosno protok krvi. Pomak u zvučnoj frekvenciji između odaslanih i primljenih zvučnih valova koji nastaje uslijed kretanja crvenih krvnih stanica se analizira i zatim se dobiva konačna informacija o brzini valova. Protok krvi koji se kreće prema prijemniku se dogovorno obilježava crvenom bojom, a protok koji se kreće od prijemnika plavom bojom. Međutim, te boje su semi kvantitativne i ne predstavljaju stvaran arterijski i venski protok krvi. Točna mjerenja brzine Doplerovim efektom zahtijevaju precizno pozicioniranje ultrazvučne sonde u odnosu na smjer protoka krvi. Idealni kut insonacije je 60 stupnjeva. Međutim, prihvatljiv je i bilo koji kut između 30 i 70 stupnjeva. Težina stenoze se najbolje procjenjuje postavljanjem ultrazvučne sonde direktno na mjesto lezije. Mjeri se omjer brzine protoka krvi na mjestu suspektne stenoze i brzine protoka u dijelu krvne žile bez stenoze. Normalno brzina protoka varira duž arterije i smanjuje se u smjeru prema distalno. Primjer toga je brzina protoka u području ilijačne arterije koja varira između 100 i 200 cm/s u usporedbi za vrijednosti u području tibijalne arterije gdje brzina protoka varira između 40 i 70 cm/s. Ovisno o tome nalazi li se ultrazvučna sonda proksimalno ili distalno u odnosu na područje stenoze varirati će nalaz dobivene krivulje brzine protoka. Ukoliko se opstrukcija nalazi proksimalno od ultrazvučne sonde dovesti će do pada vrijednosti sistoličkog vrška na krivulji, te će nestati komponenta obrnutog protoka i doći će do porasta razine protoka na kraju dijastole. Sniženi periferni vaskularni otpor je odgovoran za gubitak komponente obrnutog protoka, međutim to se može i normalno pojaviti u starijih pacijenata ili pak reflektira kompenzatornu vazodilataciju koja nastaje kao odgovor na opstruktivnu vaskularnu leziju.

Stenotični dijelovi arterija se inicijalno lokaliziraju uz pomoć kolor dopler ultrazvuka i zatim se vrši kvantifikacija i procjena mjerenjem brzine toka krvi. Generalno se omjer razina vršnih sistoličkih protoka (PSV, engl. *peak systolic velocity*) duž stenotičnog dijela uspoređuje sa razinama PSV na dijelu koji se nalazi proksimalno od stenoze kako bi se odredio stupanj stenoze. Za donji ekstremitet stupanj stenoze je moguće odrediti na taj način. Vrijednost PSV omjera od 1.5 – 2.0 govori u prilog 50% arterijskoj stenozu, dok omjer > 4.0 upućuje na arterijsku stenozu >75%. Isti principi se mogu primijeniti i kod određivanja stupnja stenoze arterijskog grafta donjeg ekstremiteta. Međutim, ne postoje određeni opći kriteriji koji se mogu primijeniti za određivanje stupnja arterijske stenoze gornjih ekstremiteta.



Slika 11.1. Arterijski kolor dopler ultrazvučni prikaz (A) Prikaz zdrave peronealne arterije sa trifazičnim signalom (B) Prikaz a.tibialis posterior sa opsežnim aterosklerostkim promjenama koje onemogućavaju potpuni slikovni prikaz kompletnog lumena arterije. (Izvor : http://www.medscape.com/viewarticle/730743_2)

12. OSTALE SLIKOVNE METODE

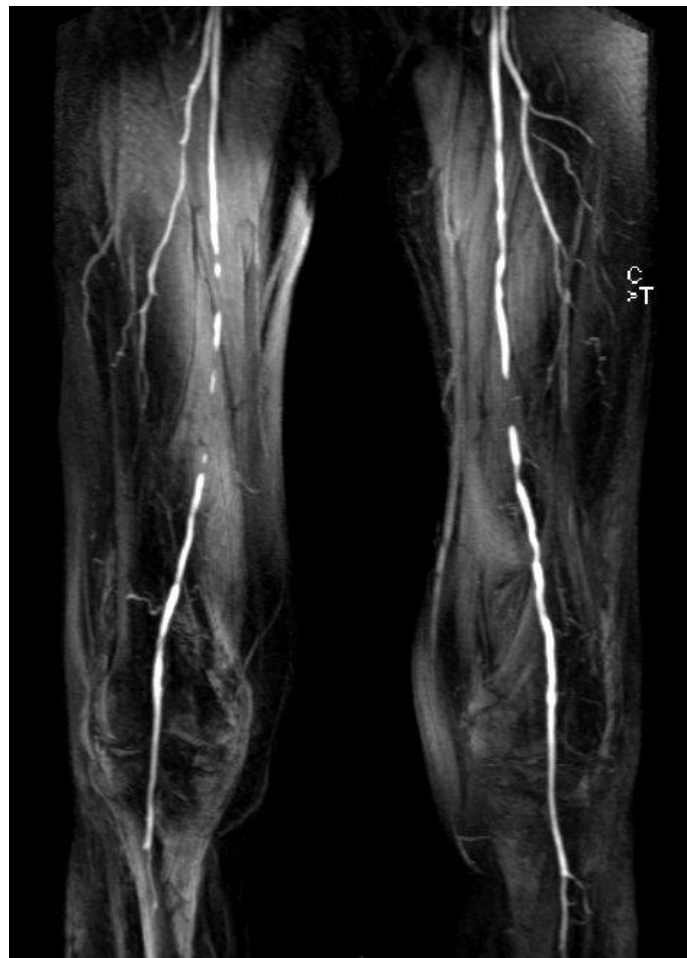12.1. MR - angiografija

Magnetna rezonantna angiografija (MRA) je izrazito korisna slikovna metoda u dijagnostici BPA. Ne izlaže bolesnike ionizirajućem zračenju i jednim kontrastnim sredstvima kao što je to kod CT-angiografije već koristi paramagnetska kontrastna sredstva (kelati gadolinija) putem automatskog injektora zbog čega ima prednost u evaluaciji mogućnosti revaskularizacije u bolesnika. U današnje vrijeme prostorna rezolucija magnetne rezonance slabija je od kompjutorizirane tomografije što otežava prikaz krvnih žila uskog lumena. Magnetnom rezonancom se ne prikazuju kalcifikacije koje iz istog razloga za razliku od CT-angiografije, ne otežavaju prikaz prethodnog lumena arterije (Ozgun M et al. 2007.) . Moderni MR čitači omogućuju brzu akviziciju slika za analizu arterijskog stabla od suprarenalnog dijela aorte sve do distalnih dijelova listova (**Slika 12.1.1**) Mogu se napraviti i slike arterija stopala međutim one često zahtijevaju zaseban način izvođenja kako bi se održala maksimalna rezolucija prikaza krvnih žila. Prethodna iskustva MRA pojačane kontrastom u usporedbi sa kolor dopler ultrazvukom pokazuju kako je MRA izrazito važna i precizna u planiranju periferne arterijske revaskularizacije. Retrospektivne studije od 100 bolesnika koji su bili podvrgnuti objema slikovnim metodama pronašle su kako je MRA bila mnogo korisnija od kolor dopler ultrazvuka u planiranju revaskularizacije (Leiner T et al. J Vasc Surg 2003.). Nedavna prospektivna studija je usporedila kolor dopler ultrazvuk sa kontrastnom MRA prije intervencije u 295 bolesnika uključujući 152 koji su bili podvrgnuti kontrastnoj angiografiji kao referentni standard. Rezultati su pokazali kako je za otkrivanje signifikantne stenoze:

- Osjetljivost ultrazvuka 76% , a kod MRA 84%
- Specifičnost ultrazvuka 93% , a kod MRA 87%
- Točnost ultrazvuka 89% , a kod MRA 94%

Razlike u osjetljivosti i specifičnosti su statistički značajne i idu u prilog MRA. Što se tiče nedostataka MRA, oni su najčešće posljedica faktora vezanih uz bolesnika ili tehnoloških poteškoća. Bolesnici sa implantiranim defibrilatorom i trajnim elektrostimulatorom ne mogu ići na MRA zbog mogućnosti nastanka kvara ovih

uređaja. Zatim, bolesnici sa intrakranijalnim klipovima (nakon kirurškog liječenja aneurizme) su pod povećanim rizikom nastanka određenih komplikacija ukoliko se izlože magnetnom polju. Klaustrofobija je također veliki problem koji se javlja kod otprilike 10% bolesnika i onemogućava izvršavanje ove metode. Sa tehnološke strane, MR često klasificira umjerene stenoze kao teške (opsežne) i teške stenoze kao okluzije. Ova tendencija za precjenjivanje razmjera stenoze se može izbjeći naknadnom obradom slika (korištenjem različitih tehnika pojačavanja nakon što su slike napravljene) i boljim tempiranjem vremena davanja kontrasta. Dodatno, MRA ne može pouzdano otkriti arterijske kalcifikacije što je nedostatak i potencijalno ograničenje kod planiranja revaskularizacije. Konačno, metalne legure koje se koriste u izradi endovaskularnih stentova rezultiraju u ispadu signala što sprječava prikaz arterijskog segmenta unutar stenta. Međutim, bez obzira na to MRA može vrlo precizno odrediti prisutnost protoka proksimalno i distalno od stenta.



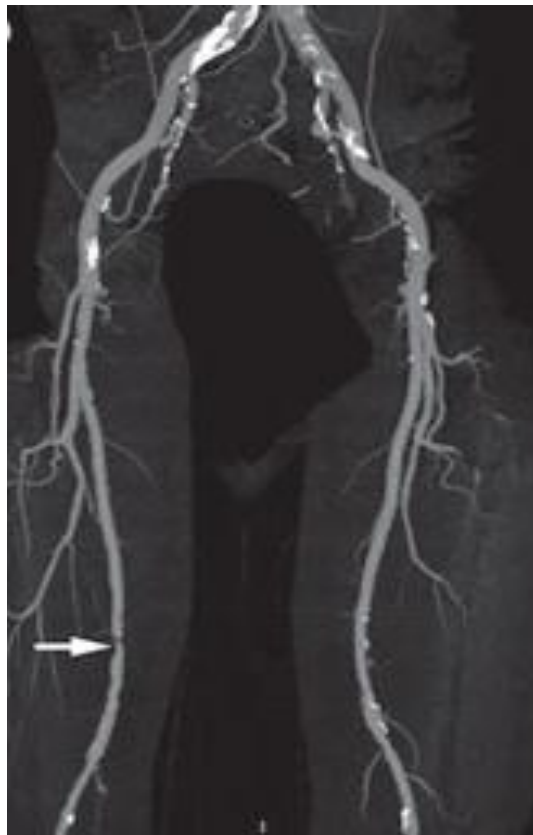Slika 12.1.1. MR angiogram na kojemu se prikazuje bilateralna BPA a. femoralis
(izvor : http://www.ganfyd.org/index.php?title=File:MRI_angiogram_SFA_disease.jpg)

12.2. CT – angiografija

Kontrastna arteriografija i dalje ostaje zlatni standard za vaskularni prikaz i u nekim uvjetima (npr. kod akutne ishemije) čini primarni slikovni modalitet jer istovremeno daje i mogućnost potencijalne simultane vaskularne intervencije. Međutim, zbog toga što kontrastna arteriografija izlaže pacijente radioaktivnom zračenju, ali i ostalim komplikacijama vezanih uz perkutani arterijski pristup i uporabu jodnog kontrasta, ostali modaliteti uključujući CT i MR su postali važne alternativne metode za vaskularni prikaz i pregled. Razvitak MDCT-a (engl. *multi detector computed tomography*) omogućuje brzo stjecanje kontrastom poboljšanih slika arterija visoke rezolucije. Međutim, ova dijagnostička metoda je skupa i također uključuje izloženost radioaktivnom zračenju i intravenskim kontrastnim sredstvima. Meta analiza 20 studija u kojima je MDCT korišten za evaluaciju 19,092 arterijska segmenta donjih ekstremiteta u 957 simptomatskih pacijenata u usporedbi sa rezultatima DSA (Met R et al. 2009.) pokazuje kako je osjetljivost i specifičnost za otkrivanje stenoze >50% opsega arterije 95%. Arterijske okluzije su bile točno identificirane u 94% segmenata i odsutnost signifikantnih stenoza je bilo točno identificirano u 96% segmenata. Specifičnost je bila niža kod a. tibialis u usporedbi sa aortoiliakalnim i femoropoplitealnim segmentom, međutim razlika je bila neznčajna. MDCT se dosad koristio kao vodič vezan uz potrebu za eventualnu intervenciju. CT-angiografija kao jedna od metoda dijagnostike BPA se počela koristiti relativno nedavno, potaknuto poboljšanjima u rezoluciji slika i vremenu izvođenja pojavom 64 slojnog uređaja. Njime je omogućeno stvaranje detaljnih slika od suprarenalnog dijela abdominalne aorte pa do gležnjeva. Za razliku od MRA, CTA dobro prikazuje kalcifikacije što je velika prednost tijekom razmatranja mogućnosti revaskularizacije (**Slika 12.2.1.**) Rezultati usporednog istraživanja od 25 bolesnika koji su bili podvrgnuti CTA i kontrastnoj angiografiji arterija donjih ekstremiteta su pokazala razinu uspješnosti CTA kod otkrivanja različitih stupnjeva stenoze :

- 86% osjetljivost i 90% specifičnost otkrivanja stenoze <50%
- 79% osjetljivost i 89% specifičnost otkrivanja 50-99% stenoze
- 85% osjetljivost i 98% specifičnost za otkrivanje okluzije

CTA omogućuje nam i pregled perifernih arterijskih stentova zbog toga što ne dolazi do ispada signala kao što je to kod snimanja MRA. Međutim, pravi stupanj nastanka stenoze unutar samog stenta se ne može adekvatno kvantificirati sa današnjim algoritmima koji se koriste kod snimanja.



Slika 12.2.1. CTA prikaz iliofemoralnih arterija sa opsežnom, fokalnom stenozom (strelica) dijela desne a.femoralis superficialis uz prikaz kalcifikacija proksimalno.

(Izvor:

http://www.nature.com/nrcardio/journal/v8/n7/fig_tab/nrcardio.2011.66_F7.html)

CT-angiografija radi se na suvremenim višeslojnim (engl. *multislice computed tomography*, MSCT) ili multidetektorskim uređajima. Nedostatak metode jest da se za dobivanje slike koristi ionizirajuće rendgensko zračenje što ograničuje primjenu u djece, trudnica i osoba mlađe životne dobi. Prije pretrage nužno je postavljanje venskog puta kroz koji se primjenjuje jodno kontrastno sredstvo automatskim injektorom uz brzinu protoka 4-5 mL/s. Vrijeme snimanja usklađuje se s ubrizgavanjem

kontrastnog sredstva te se arterije prikazuju tijekom prvog prolaza kontrastnog sredstva kroz plućni odnosno sistemski krvotok, a vene u kasnijoj fazi, obično 1-2 minute nakon početka primjene kontrastnog sredstva. Trajanje snimanja svake faze iznosi 10-15 sekundi. CT-angiografijom precizno se mogu prikazati bolesti aorte: disekcija aneurizma, traumatska lezija aorte, kao i kongenitalne bolesti poput koarktacije. CT-angiografija zdjelice i nogu indicirana je u osoba s perifernom arterijskom bolesti i sniženim omjerom krvnog tlaka na gležnju i krvnog tlaka na nadlaktici (pedobrahijalni indeks), nakon koje je moguć odabir načina liječenja te planiranje intervencijskog ili kirurškog zahvata. Prije primjene jodnih kontrastnih sredstava potrebno je imati podatke o bubrežnoj funkciji, ranijim alergijskim reakcijama na kontrastna sredstva, lijekove i ostale alergene, te bolestima pluća, srca i štitnjače. U osoba s oštećenom bubrežnom funkcijom i osobito dijabetičkom nefropatijom, nakon primjene kontrasta moguće je pogoršanje renalne funkcije. Stoga u bolesnika s povišenom serumskom vrijednosti kreatinina treba izbjegavati primjenu jodnih kontrasta, a ukoliko je ona nužna, pogoršanje renalne funkcije može se djelomično prevenirati dobrom peroralnom i intravenskom hidracijom bolesnika prije i nakon pretrage. Kontrastno sredstvo ne smije se primijeniti u osoba s ranijom ozbiljnom alergijskom reakcijom na kontrast, a u onih s blažom reakcijom te alergijama na druge alergene potrebna je premedikacija antihistaminicima i/ili kortikosteroidima (M.Hrabak,B.Štern Padovan, 2009.)

ACC/AHA smjernice za BPA navode kako je CTA korisna metoda za planiranje revaskularizacije omogućujući bržu akviziciju slika u usporedbi sa MRA (Hirsch AT,et al.2006).

13.ZAKLJUČAK

U dijagnostici BPA najvažnije je započeti pravilnim uzimanjem anamneze, te fizikalnim pregledom. Nakon toga se dijagnostički algoritam nastavlja neinvazivnim metodama vaskularnog testiranja prvenstveno za potvrdu dijagnoze arterijske bolesti, te za determinaciju razine i opsežnosti same bolesti. Dostupne metode uključuju fiziološka testiranja kojima povezujemo simptome sa mjestom na kojem se nalazi lezija, te slikovne metode koje detaljno prikazuju anatomiju krvnih žila. Fiziološke metode testiranja uključuju segmentalna mjerenja tlakova i izračunavanje vrijednosti tlačnih

indeksa (pedobrahijalni indeks, TBI, WBI). Osim toga uključuju i testove opterećenja, mjerenje pulsni volumena, te transkutano mjerenje razine kisika. Rezultati ovih metode generalno koreliraju sa kliničkom slikom i koriste se za procjenu daljnje dijagnostičke evaluacije i terapijskih mogućnosti. Usporedba sistoličkog krvnog tlaka u području gležnja u mirovanju sa brahijalnim sistoličkim tlakom se odnosi na pedobrahijalni indeks. Analogni indeks za gornji ekstremitet je WBI. Normalne vrijednosti pedobrahijalnog indeksa se kreću od 0.91 – 1.3. Vrijednosti niže od 0.9 govore u prilog arterijskoj opstrukciji, dok vrijednosti više od 1.3 sugeriraju prisutnost aterosklerotskih promjena. Kod pacijenata sa pedobrahijalnim indeksom većim od 1.3 mjere se i računaju vrijednosti TBI, te rade krivulje mjerenja pulsni volumena. Kod progresivne arterijske opstrukcije PVR krivulja će biti promijenjenog oblika sa izravnatom amplitudom. Transkutana mjerenja razine kisika čine dopunu ostalim fiziološkim metodama testiranja tako što daju informaciju o lokalnoj tkivnoj perfuziji. Za pacijente sa ishemijom distalnih dijelova ekstremiteta uz uredan nalaz pedobrahijalnog i WB indeksa potrebno je izmjeriti krivulje tlaka na prstima. Osim fizioloških metoda koriste se i slikovne metode dijagnostike kao što su ultrazvuk, MRA i CTA . Ultrazvuk je oblik rutinske pretrage koji nam omogućuje određivanje mjesta na kojem se nalazi lezija, te daje informacije o veličini vaskularne opstrukcije dok je CT-angiografijom i MR-angiografijom moguće detaljno prikazati patološke promjene krvnih žila te planirati liječenje. Međutim, pri odabiru bolje pretrage za svakog pojedinog bolesnika potrebno je poznavati prednosti i nedostatke svih metoda te pregled individualno planirati.

Literatura

1. 2011 WRITING GROUP MEMBERS, 2005 WRITING COMMITTEE MEMBERS, ACCF/AHA TASK FORCE MEMBERS. 2011 ACCF/AHA Focused Update of the Guideline for the Management of patients with peripheral artery disease (Updating the 2005 Guideline): a report of the American College of Cardiology Foundation/American Heart Association Task Force on practice guidelines. *Circulation* 2011; 124:2020.
2. AbuRahma, A., Khan, S., & Robinson, P. (1995). Selective use of segmental Doppler pressures and color duplex imaging in the localization of arterial occlusive disease of the lower extremity. *Surgery*, 118(3), 496-503.
3. Arsenault KA, McDonald J, Devereaux PJ, et al. (2011.), The use of transcutaneous oximetry to predict complications of chronic wound healing: a systematic review and meta-analysis. *Wound Repair Regen*; 19:657.
4. Banfić Lj.(2007.), Dijagnostika i liječenje obliterirajuće aterosklerotske bolesti donjih ekstremiteta, hrvatsko izdanje, Zagreb.
5. Bechara, C., Annambhotla, S., & Lin, P. (2010). Access site management with vascular closure devices for percutaneous transarterial procedures. *Journal Of Vascular Surgery*, 52(6), 1682-1696
6. Begelman, S. and Jaff, M. (2006). Noninvasive diagnostic strategies for peripheral arterial disease. *Cleveland Clinic Journal of Medicine*, 73(Suppl_4), pp.S22-S22.
7. BROWN, W. (1982). Noninvasive Diagnostic Techniques in Vascular Disease. *Arch Surg*, 117(10), 1379.
8. Byrne, P. (1984). The Use of Transcutaneous Oxygen Tension Measurements in the Diagnosis of Peripheral Vascular Insufficiency. *Annals Of Surgery*, 200(2), 159-165.
9. Darling RC, Raines JK, Brener BJ, Austen WG. (1972). Quantitative segmental pulse volume recorder: a clinical tool. *Surgery* , 72:873.
10. Durham, J. (1996). Natural History, Presentation, and Medical Management of Peripheral Arterial Disease. *Journal Of Vascular And Interventional Radiology*, 7(1), 175-179.
11. Endo, Y. (2010). Diagnostic Accuracy of Contrast-Enhanced Magnetic Resonance Angiography and Duplex Ultrasound in Patients With Peripheral Vascular Disease. *Ultrasound Quarterly*, 26(4), 228.

12. Eraso, L., Fukaya, E., Mohler, E., Xie, D., Sha, D., & Berger, J. (2012). Peripheral arterial disease, prevalence and cumulative risk factor profile analysis. *European Journal Of Preventive Cardiology*, 21(6), 704-711.
13. Eslahpazir, B., Allemang, M., Lakin, R., Carman, T., Trivonovich, M., & Wong, V. et al. (2014). Pulse Volume Recording Does Not Enhance Segmental Pressure Readings for Peripheral Arterial Disease Stratification. *Annals Of Vascular Surgery*, 28(1), 18-27.
14. Francfort, J. (1984). Noninvasive Techniques in the Assessment of Lower-Extremity Arterial Occlusive Disease. *Arch Surg*, 119(10), 1145.
15. Heintz SE, Bone GE, Slaymaker EE, et al.(1978). Value of arterial pressure measurements in the proximal and distal part of the thigh in arterial occlusive disease. *Surg Gynecol Obstet*, 146:337.
16. Hirsh, A., Criqui, M., & Treat-Jacobson, D. (2002). Peripheral arterial disease detection, awareness, and treatment in primary care. *ACC Current Journal Review*, 11(1)
17. Keagy, B., Bowers, B., Valentine, R., Myers, S., & Chervu, A. (1993). The natural history of patients with claudication with toe pressures of 40 mm Hg or less. *Journal Of Vascular Surgery*, 18(3), 506-511.
18. Kempczinski, R. & Tew, J. (1983). Noninvasive diagnostic techniques in vascular disease. Second edition. *Surgical Neurology*, 19(1)
19. Kempczinski RF. (1982). Segmental volume plethysmography in the diagnosis of lower extremity arterial occlusive disease. *J Cardiovasc Surg (Torino)*, 23:125.
20. Lawall, H., Amann, B., & Tigges, W. (2011). Diagnostik und Therapie der peripheren arteriellen Verschlusskrankheit (PAVK). *Diabetologie Und Stoffwechsel*, 6(06)
21. Nexoe, J., Damsbo, B., Lund, J., & Munck, A. (2011). Measurement of blood pressure, ankle blood pressure and calculation of ankle brachial index in general practice. *Family Practice*, 29(3), 345-351.
22. Olin, J. and Sealove, B. (2010). Peripheral Artery Disease: Current Insight Into the Disease and Its Diagnosis and Management. *Mayo Clinic Proceedings*, 85(7), pp.678-692.
23. Ozgun, M., Rink, M., Hoffmeier, A., Botnar, R., Heindel, W., Fischbach, R., & Maintz, D. (2007). Intraindividual Comparison of 3D Coronary MR Angiography and Coronary CT Angiography. *Academic Radiology*, 14(8)

24. Kojima, I., Ninomiya, T., Hata, J., Fukuhara, M., Hirakawa, Y., & Mukai, N. et al. (2014). A Low Ankle Brachial Index is Associated with an Increased Risk of Cardiovascular Disease: The Hisayama Study. *JAT*, 21(9)
25. Ouriel, K. (2001). Detection of Peripheral Arterial Disease in Primary Care. *JAMA*, 286(11), 1380.
26. Ramalhao, C. (2014). Arterial Peripheral Disease-Assessment by Ankle Brachial Index. *Journal Of Cardiology & Current Research*, 1(3).
27. Resnick, H., Lindsay, R., & McDermott, M. (2004). Relationship of high and low ankle brachial index to all-cause and cardiovascular disease mortality: the Strong Heart Study. *ACC Current Journal Review*, 13(5)
28. Rooke TW, Hirsch AT, Misra S, et al.(2003.) Management of patients with peripheral artery disease (compilation of 2005 and 2011 ACCF/AHA Guideline Recommendations): a report of the American College of Cardiology Foundation/American Heart Association Task Force on Practice Guidelines. *J Am Coll Cardiol*, 61:1555.
29. Rose, S. (2001). Noninvasive Vascular Laboratory for Evaluation of Peripheral Arterial Occlusive Disease. Part III—Clinical Applications: Nonatherosclerotic Lower Extremity Arterial Conditions and Upper Extremity Arterial Disease. *Journal Of Vascular And Interventional Radiology*, 12(1), 11-18.
30. Sobieszczyk, P. & Eisenhauer, A. (2013). Management of Patients After Endovascular Interventions for Peripheral Artery Disease. *Circulation*, 128(7), 749-757.
31. Schwartz H, Gatz VL, Little S, et al. Arterial Duplex is the most cost-effective, noninvasive imaging modality before treatment of lower-extremity arterial occlusive disease. *The Journal for Vascular Ultrasound* , 33(2):75–79.
32. Vogt, M. (1993). Decreased Ankle/Arm Blood Pressure Index and Mortality in Elderly Women. *JAMA*, 270(4), 465.
33. <http://www.angiologist.com/vascular-laboratory/toe-brachial-index/>
34. <http://www.mayoclinic.org/diseases-conditions/peripheral-artery-disease/home/ovc-20167418>. Accessed April 11, 2016.
35. <http://radiologykey.com/computed-tomographic-angiography-of-the-lower-extremities/>
36. <http://www.uptodate.com/contents/clinical-features-and-diagnosis-of-lower-extremity-peripheral-artery->

disease?source=search_result&search=Critical+limb+ischemia&selectedTitle=5~33, posljednji pristup 12.4.2016.

37. http://www.uptodate.com/contents/noninvasive-diagnosis-of-arterial-disease?source=search_result&search=non+invasive+diagnostics+of+arterial+disease&selectedTitle=1%7E150
38. http://upload.wikimedia.org/wikipedia/commons/e/ee/Pad_abi.jpg
39. https://iame.com/online/physiologic_testing_for_assessment_of_peripheral_arterial_disease/content.php
40. http://www.medscape.com/viewarticle/730743_2
41. http://www.ganfyd.org/index.php?title=File:MRI_angiogram_SFA_disease.jpg
42. http://www.nature.com/nrcardio/journal/v8/n7/fig_tab/nrcardio.2011.66_F7.html

Zahvale

Zahvaljujem se svojem mentoru doc.dr.sc. Mislavu Vrsaloviću na strpljenju, pomoći i vodstvu u izradi ovog diplomskog rada. Na kraju hvala mojoj obitelji i prijateljima koji su oduvijek bili moja najveća podrška i inspiracija u životu i kroz čitav studij.

Životopis

OSOBNI PODACI

Ime i prezime: Sara Hoteit
Datum i mjesto rođenja: 7.svibnja 1992.,Karlovac
Adresa: MrežničkePoljice BB
Telefon: 0994443178
e-mail: sarahoteit22@gmail.com

OBRAZOVANJE

2010.-danas Sveučilište u Zagrebu, Medicinski fakultet
2006.-2010. Opća gimnazija Duga Resa
1998.- 2006. Osnovna škola „Vladimir Nazor“

AKTIVNOSTI

2014. – 2015. Demonstrator na Katedri za internu medicinu

VJEŠTINE

- poznavanje rada na računalu
- vozačka dozvola B kategorije
- poznavanje engleskog jezika u govoru i pismu
- pasivno poznavanje španjolskog i njemačkog jezika