

Prevenција i liječenje nekrotizirajućeg enterokolitisa u novorođenčadi

Bradić, Lucija

Master's thesis / Diplomski rad

2016

Degree Grantor / Ustanova koja je dodijelila akademski / stručni stupanj: **University of Zagreb, School of Medicine / Sveučilište u Zagrebu, Medicinski fakultet**

Permanent link / Trajna poveznica: <https://um.nsk.hr/urn:nbn:hr:105:007346>

Rights / Prava: [In copyright](#) / [Zaštićeno autorskim pravom.](#)

Download date / Datum preuzimanja: **2024-09-04**



Repository / Repozitorij:

[Dr Med - University of Zagreb School of Medicine Digital Repository](#)



**SVEUČILIŠTE U ZAGREBU
MEDICINSKI FAKULTET**

Lucija Bradić

**Prevenција i liječenje nekrotizirajućeg
enterokolitisa u novorođenčadi**

DIPLOMSKI RAD



Zagreb, 2016.

Ovaj diplomski rad izrađen je na Klinici za dječju kirurgiju Kliničkog bolničkog centra Zagreb pod vodstvom prof. dr. sc. Tomislava Luetića i predan je na ocjenu u akademskoj godini 2015./2016.

POPIS I OBJAŠNENJE KRATICA KORIŠTENIH U RADU

CRP	C-reaktivni protein
EPH	edem, proteinurija, hipertenzija
eNOs	(engl. <i>endothelial isoform of nitric oxide synthase</i>)
ET-1	endotelin 1
ETA	endotelin A
GI	gastrointestinalni
HMF	(engl. <i>Human Milk Fortifier</i>)
IEL	intraepitelni limfociti
IgA	imunoglobulin A
IgG	imunoglobulin G
IL	interleukin
JIL	jedinica intenzivnog liječenja
LPS	lipopolisaharid
LTA	lipoteikoična kiselina (engl. <i>lipoteichoic acid</i>)
NEK	nekrotizirajući enterokolitis
NO	dušićni oksid (engl. <i>nitric oxide</i>)
O ₂ -	oksid
ONOO-	peroksinitrit
PAF	trombocitni aktivirajući faktor (engl. <i>Platelet activating factor</i>)
SBS	sindrom kratkog crijeva (engl. <i>short bowel syndrome</i>)

SADRŽAJ

1. SAŽETAK	VI
2. SUMMARY	VII
3. UVOD	1
4. NEKROTIZIRAJUĆI ENTEROKOLITIS	2
4.1. Incidencija	2
4.2. Patogeneza i čimbenici rizika	3
4.2.1. Nerazvijenost obrambenog sustava.....	5
4.2.2. Bakterijska kolonizacija.....	5
4.2.4. Ishemija crijeva	7
4.2.5. Uloga PAF-a	9
5. KLINIČKA SLIKA I DIJAGNOSTIKA	10
5.1. Klinička slika.....	10
5.2. Klinička obrada.....	10
5.2.1. Laboratorijski parametri.....	11
5.2.2. Radiološki nalaz.....	11
5.2.3. Paracenteza.....	12
5.3. Stadij.....	12
6. LIJEČENJE	15
6.1. Konzervativno liječenje	15
6.2. Kirurško liječenje	16
6.3. Komplikacije liječenja	19
6.3.1. Sindrom kratkog crijeva.....	20
7. PREVENCIJA	21
7.1. Dojenje majčinim mlijekom	22
7.2. Restrikcija tekućina	22
7.3. Enteralna primjena antibiotika.....	23
7.4. Oprezano napredovanje s enteralnom prehranom i "Trophic feeding"	23
7.5. Enteralna primjena imunoglobulina	23

7.6. L-arginin	24
7.7. Fosfolipidi.....	24
7.8. Probiotici	24
7.9. Uspješnost prevencije	25
8. ZAHVALE	26
9. LITERATURA	27
10. ŽIVOTOPIS.....	36

1. SAŽETAK

Prevenција i liječenje nekrotizirajućeg enterokolitisa u novorođenčadi

Lucija Bradić

Nekrotizirajući enterokolitis je gangrenozna upala crijeva karakteristična za neonatalnu dob. Jedna je od najzagonetnijih bolesti kojoj patogeneza nije poznata ali je prihvaćeno da je multifaktorska. Nekrotizirajući enterokolitis ima široki spektar kliničkih manifestacija koji može varirati od tipične slike prostriranog novorođenčeta velikog i napetog trbuha s krvavim stolicama i povraćanjem sadržaja obojenog žući, do slike djeteta koje ima samo povremeni nalaz krvi u stolici, ne podnosi hranu ili zadržava hranu u želucu. Bolest se dijagnosticira na temelju kliničke slike upotpunjene sa radiološkim i laboratorijskim nalazima.

Liječenje može biti konzervativno u smislu nadoknade tekućine, mehaničke ventilacije, dekompresije gastrointestinalnog trakta nazogastričnom sondom, prekida enteralnog hranjenja uz prelazak na potpuno parenteralno hranjenje te primjene antibiotika. Ako se uz konzervativno liječenje postavi indikacija prelazi se na kirurško liječenje. Ovisno o opsežnosti bolesti i stanju bolesnog djeteta primjenjuju se različiti kirurški postupci: resekcije jasno demarkiranog gangrenoznog crijeva sa enterostomijom, resekcije sa anastomozom, a u slučajevima sa nejasnom vitalnošću crijeva ili multifokalnom bolešću dekompresije proksimalnom stomom ili kombinacije kirurških dekompresijsko-drenažnih operacija. Osobitost skupine nedonoščadi vrlo male porođajne težine s nekrotizirajućim enterokolitisom je i mogućnost liječenja primjenom peritonealne drenaže.

Osim liječenja, velika se važnost posvećuje pronalaženju uspješne metode prevencije nekrotizirajućeg enterokolitisa koju se unatoč brojnim istraživanjima danas još uvijek nije pronašlo.

Ključne riječi: nekrotizirajući enterokolitis, novorođenče, liječenje, prevencija

2. SUMMARY

Prevention and treatment of necrotizing enterocolitis in newborns

Lucija Bradić

Necrotizing enterocolitis is a gangrenous intestinal inflammation characteristic for neonatal age. It is one of the most mysterious diseases with unknown pathogenesis however it is acknowledged as multifactorial. Necrotizing enterocolitis has a broad spectrum of clinical manifestations which may vary from the typical image of a prostrated newborn with a large and taut belly as well as with bloody stools and vomiting content colored bile, or to a picture of a child with a casual finding blood in the stool and that can't stand the food or can't retain food in the stomach. The disease is diagnosed based on clinical features complemented with radiological and laboratory findings.

Treatment can be conservative such as compensation of fluid, mechanical ventilation, decompression of the gastrointestinal tract with nasogastric tube, interruption of enteral feeding with the transition to a fully parenteral nutrition and the application of antibiotics. In addition to conservative treatment, if there is an indication we proceed to the surgical treatment. Depending on the extent of disease and patient characteristics, a number of different surgical options may be undertaken including resection of clearly demarcated gangrenous bowel with enterostomy, resection with anastomosis and in situations with marginally viable bowel or multifocal disease decompression with proximal enterostomy or combination of different decompression and drainage surgical techniques. Especially in group of very small birth weight babies with necrotizing enterocolitis the use of peritoneal drainage could be used as treatment option.

Great importance is paid to finding effective methods of prevention necrotizing enterocolitis that is still not found despite significant scientific efforts.

Keywords: necrotizing enterocolitis, newborns, treatment, prevention

3. UVOD

Nekrotizirajući enterokolitis je gangrenozna upala crijeva karakteristična za neonatalnu dob, koja se može pojaviti cijelom duljinom probavnog trakta, od jednjaka do anusa (Benjak V 2005). Jedna je od najzagonetnijih bolesti kojoj patogeneza nije poznata ali je prihvaćeno da je multifaktorska (Neu J et al. 2005). NEK je otkriven prije puno godina gdje je autopsijom nađen uzorak koji pokazuje blagu nekrozu zahvaćenog dijela crijeva u prerano rođene djece (Caplan MS et al. 2005) , no tek su 60-tih Barlow i suradnici prikazali 64 slučaja novorođenčadi sa NEK-om kada je prihvaćen kao klinički entitet (Barlow B et al. 1974; Hall et al. 2013).

Poznato je da NEK ima široki spektar kliničkih manifestacija koji može varirati od tipične slike prostriranog novorođenčeta velikog i napetog trbuha s krvavim stolicama i povraćanjem sadržaja obojenog žući, do slike djeteta koje ima samo povremeni nalaz krvi u stolici, ne podnosi hranu ili zadržava hranu u želucu (Župančić B et al. 2005).

Izuzetno je važno pronaći što uspješniju prevenciju i liječenje kako bi se smanjila smrtnost i omogućio što kvalitetniji život djece oboljele od nekrotizirajućeg enterokolitisa.

4. NEKROTIZIRAJUĆI ENTEROKOLITIS

4.1. Incidencija

Nekrotizirajući enterokolitis je najčešće od hitnih stanja u neonatalnoj gastroenterologiji (Lau CSM et al. 2015; Lee JS & Polin RA 2003) te i dalje ostaje jedno od vodećih uzroka morbiditeta i mortaliteta (Lin PW & Stoll B 2006; Benkoe TM et al. 2014).

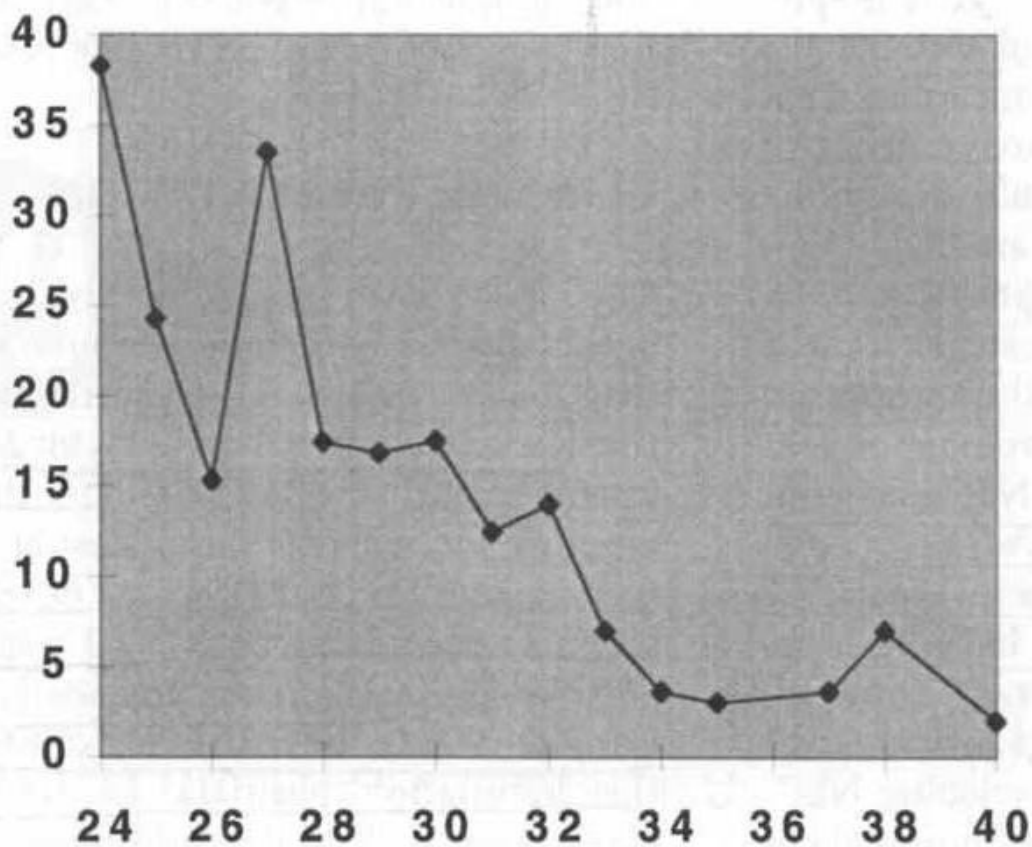
U Velikoj Britaniji zabilježena incidencija varira od 0.5 do 5 na 1000 živorođenih (Lin PW & Stoll BJ 2006; Hall NJ et al. 2013). Poznato je da je NEK predominantno bolest prerano rođene djece i djece sa niskom porođajnom težinom. Incidencija novorođenčadi koja teže manje od 1000 g je 14 %, od čega je 90% novorođenčadi prerano rođeno (Ress CM et al. 2010; Hall NJ et al. 2013), dok je stopa mortaliteta veća od 30% u novorođenčadi s porođajnom težinom ispod 1000 g (Fitzgibbons SC et al. 2009; Hall et al. 2013). Fitzgibbons i suradnici su odredili incidenciju NEK-a od 3% na 71, 808 novorođenčadi mase između 1251 g i 1500 g u Vermont Oxford Networku te incidenciju do 12% za novorođenčad <750 g (Lau CSM et al. 2015; Fitzgibbons SC et al. 2009).

U Hrvatskoj je od 1998 do 2002. g. na Zavodu za neonatologiju i intenzivno liječenje KBC Zagreb učestalost NEK-a bila 3,7% na svu primljenu novorođenčad, dok je u nedonoščadi s porođajnom težinom ispod 1500 g iznosila 11 % (Benjak 2005).

Utjecaj enteralne prehrane na razvitak bolesti vidimo iz činjenice da je NEK deset puta češći u hranjene novorođenčadi, od kojih je češće u novorođenčadi hranjene umjetnom prehranom nego u novorođenčadi hranjene majčinim mlijekom, iako je pojavnost bolesti zabilježena i u novorođenčadi koja nikad nisu bila hranjena (Stoll BJ 1994; Kliegman RM 2003; Benjak 2005).

Većinom obole prerano rođena djeca zbog i tako nedovoljno razvijenog GI sustava. Novorođenčad manje gestacijske dobi (manje od 28 tjedana) teži razvitku NEK-a kasnije nego novorođenčad srednje gestacijske dobi ili novorođenčadi rođene u terminu. Često takva novorođenčad normalno jede i razvija se kada razvije kliničku sliku NEK-a. (Slika 4.1.) Ne zna se točan uzrok nastanka bolesti, ali se smatra da je uzrok kombinacija GI nerazvijenost sa promjenom mikrobiološke flore i povećanjem enteralnog volumena (Neu J et al. 2005).

PROSJEČNA DOB POČETKA NEK-a (dani nakon rođenja)



GESTACIJSKA DOB (tjedni)

Slika 4.1. Korelacija gestacijske dobi i prosječne dobi pojavnosti

nekrotizirajućeg enterokolitisa

Prema: Neu J et al. 2005

4.2. Patogeneza i čimbenici rizika

Unatoč višegodišnjim istraživanjima patogeneza NEK-a i dalje ostaje nepoznata, iako je prihvaćeno da se vrlo vjerojatno radi o interakciji različitih faktora. Osim nedonošenosti koji je najvažniji čimbenik rizika, poznati su čimbenici rizika vezani uz trudnoću, tijekom poroda te čimbenici koji djeluju postnatalno (Tablica 4.1. i Tablica 4.2.) (Benjak V 2005).

Tablica 4.1. Rizični čimbenici nastanka NEK-a vezani za trudnoću i porod (izraženi u %)

Prema: Benjak V 2005

RIZIČNI ČIMBENICI	%
Nedonošče težine < 1500 g	70
Asfiksija, Apgar < 5/7	30-40
Produljeno vrijeme stanja prsnuća plodovih ovoja	25-30
Placenta previa	15-30
Položaj zatkom, zastoj u rastu	15-20
Carski rez	15-20
EPH gestoza- preeklampsija	8

Tablica 4.2. Rizični čimbenici nastanka NEK-a nakon poroda (izraženi u %)

Prema: Benjak V 2005

UZROK	%
Umjetna hrana peroralno	90
Respiratorni distres sindrom (hiposurfaktoza)	50-60
Hipotermija	30-80
Stanje nakon perinatalne asfiskije	30-40
Sepsa	30-40
Centralni umbilikalni kateter	25-65
Eksangvinotransfuzija	10-45
Apneja	15-50
Srčana mana s cijanozom	10-15
Policitemija	10

Anemija	10
Otvoren duktus Botalli	10

4.2.1. Nerazvijenost obrambenog sustava

Obrambeni mehanizam, nespecifični i specifični, koji fiziološki održava ravnotežu u crijevima, u novorođenčeta je nedostatan ili ne funkcionira na istoj razini kao i kod odraslih. Dojenčad, a posebno pothranjena dojenčad mogu biti pod rizikom invazije mikrobioloških patogena ali i prehrambenih antigena. Poznato je da zbog nerazvijenosti motiliteta crijeva dolazi do staze što dovodi do povećanog rasta bakterija (komezalnih ili patogenih) koje preoptereće protektivne faktore sluznice koje su predodređene za napadanje antigena i mikroba u razvijenom GI sustav ali ne i kod nerazvijenog sustava (Neu J et al. 2005).

Vrijeme raspoloživo za apsorpciju ovisi o brzini luminalnog sadržaja. Poremećaj pokretljivosti crijeva utječe na normalnu peristaltiku i što rezultira povećanjem anaerobnih bakterija u tankom crijevu u kombinaciji sa malapsorpcijom. Koordinirana peristaltička aktivnost se razvija kasno *in utero* i može ostati ne razvijena do kasnog trećeg trimestra. U postnatalnom životu, uzorak pokretnosti crijeva se mijenja s razvojem i ne mora postići razvijenost kao u odrasle osobe do 34-35 tjedna gestacije (Neu J et al. 2005).

4.2.2. Bakterijska kolonizacija

Nakon početnog razdora sluznice crijeva, bakterijski toksini kao što su lipopolisaharidi započinu upalni odgovor koji dovodi do otpuštanja medijatora upale kao što su protuupalni citokini/kemokini, PAF, endotelin, prostaglandin, leukotrien i oksidativni radikali. Oni pokreću ishemiju, apoptozu i daljnji razdor mukoze koji dovodi do pneumatoze (uzrokovane bakterijskom fermentacijom mikroorganizama koje ulaze u crijevnu stijenku) kao i koagulacijsku nekroze. Ako se proces nastavi razvijati doći će do nekroze, perforacije, peritonitisa i smrti (Neu J et al. 2005).

Crijeva imaju složeni mehanizam kako bi dopustili ulaz nutrijenata uz istovremenu prevenciju ulaska potencijalno opasnih mikroba u stjenku (Bourlioux P et al. 2002; Neu J et al. 2005). Kod rođenja su crijeva novorođenčeta sterilna ali postaju kolonizirana unutar tjedan

dana od rođenja (Wold AE & Adlerberth I 2000; Choi 2014). Važna je uspostava crijevne flore u što kraćem vremenu nakon rođenja zbog normalne homeostaze (Neu J et al. 2005).

Želučana kiselina i pankreatikobilijarni sekret smanjuju količinu mikroorganizama kao i intaktnih prehrambenih antigena koje dolaze u tanko crijevo (Dinsmore JE et al. 1997; Neu J et al. 2005). Egzokrina funkcija pankreasa je ograničena u dojenčadi što može trajati cijelu prvu godinu života te na taj način utjecati na veliki priljev bakterija i antigena u crijeva (Lebenthal E et al. 1985; Neu J et al. 2005). S obzirom da je dojenčad često spojena na enteralne sonde, često im se u terapiji daju H-2 blokatori koji smanjuju sekreciju kiseline i time smanjuju kidanje proteinskim molekulama, bakterija i mikroorganizama. Promatrajući bolnice u kojima se daje H-2 blokator uočena je veća incidencija pojavnosti sepse u takve djece (Beck-Sauge CM et al. 1994; Neu J et al. 2005).

Vrčaste, mukozne stanice ispunjavaju sluznicu tankog crijeva i odgovorne su za proizvodnju mukoze koja je važni čimbenik nespecifične obrane. Mukoza je gel koji pokriva vilozni epitel a sastoji se od vode, elektrolita, mucina, glikoproteina, imunoglobulina, glikolipida i albumina (Laboisse CL 1986; Neu J et al. 2005). Vakuola vrčaste stanice proizvode mukoze koja drži zarobljene patogene bakterije i antigene. Količina mucina pada u pothranjenosti što može smanjiti obrambeni mehanizam crijeva posebno u perinatalnom periodu (Neu J et al. 2005).

Intraepitelni limfociti su jedinstvena populacija T limfocita koja je smještena na bazolateralnoj strani epitelnog sloja gdje su izloženi prehrambenim i mikrobiološkim antigenima. IEL slabo proliferiraju, ali su citotoksični i sposobni producirati citokine. Glavna funkcija im je zaštititi organizam od mikroorganizama koji ulaze preko GI sustava (Neu J et al. 2005).

Epitelne stanice crijeva su međusobno spojene specijalnom poveznicom koja omogućuje fiziološki prolaz elektrolita, tekućine i malih makromolekula do 11 aminokiselina dok u fiziološkim uvjetima veći proteini ne mogu proći (Astook K & Madara JL 1991; Neu J et al. 2005). Patološka ishemija može poremetiti veze između epitelnih stanica te uzrokovati poremećaj permeabilnosti (Neu J et al. 2005).

4.2.3. Enteralno hranjenje

Poznato je iz mnogih istraživanja korelacija između enteralnog hranjenja i pojavnosti NEK-a, ali točan mehanizam te povezanosti ostaje nepoznat. Važni faktori enteralnog hranjenja su osmolarnost, volumen i napredak hranjenja (Kamitsuka MD et al. 2000; Tyson JE et al. 2000; Choi 2014).

Osim u hranjene djece, NEK se može javiti i u nedonoščadi koja nisu nikada bila hranjena, no učestalost i dalje ostaje znatno veća u hranjene djece. Nije poznato jeli doista bolja opcija hranjenja na sondu zbog činjenice da hranjenje bolusom potiče bolji motorički odgovor crijeva. Izbor mlijeka između formule i majčinog je uvijek majčino mlijeko zbog protektivnih bioaktivnih komponenata koje imaju pozitivan učinak na crijevo i kolonizaciju (Benjak V 2005).

S obzirom da majčino mlijeko ne pruža dovoljno proteina, natrija i mikronutrijenata kako bi zadovoljilo potrebe nedonoščeta, proizveden je Human Milk Fortifier kao dodatak prehrani koji bi nadoknadio nutritivne potrebe (Schanler RJ 2001; Stanger J et al. 2014). Postoji niz prikaza slučajeva i istraživanja koji ukazuju na komplikacije uzrokovane HMF-om u obliku crijevne opstrukcije koje su zahtijevale kiruršku intervenciju (Stanger J et al. 2014).

Najčešća opisivana oportunistička bakterija *Cronobacter muytjensii* se može pronaći u mliječnim proizvodima kao i formulama za dojenčad. *C. muytjensii* prije znana pod nazivom *Enterobacter sakazii* je asociirana sa hospitalnim infekcijama meningitisa, sepse i NEK-om u nedonoščadi (Hunter CJ et al. 2008; Grishin A et al. 2015).

4.2.4. Ishemija crijeva

Arteriole u crijevnim resicama su izravno izložene agensima zbog samo jednog sloja epitelnih stanica koje je dijele od lumena crijeva. Na taj način toksični upalni agensi imaju izravan pristup arteriolama. Početna vazokonstrikcija uzrokovana upalom uzrokuje narušavanja integriteta vila i pojavu ranih histopatoloških pokazatelja NEK-a. Prekid kontinuiteta cirkulacije u terminalnim arteriolama kao i smanjena dostava kisika će dovest do još izraženijih lokalnih promjena a koji posljedično imaju utjecaj na uzvodne arterije u submukozi (Nowicki PT 2005).

U brojnim istraživanjima je razmatrano utječe li asfiksija prije poroda ili tokom poroda na pojavnost NEK-a te zaključno nije dokazana statistička značajnost (Nowicki PT 2005). Poznato je da hipoksija i hipotenzija dovode do preraspodjele krvi kako bi se održao protok u središnjem živčanom sustavu. U odrasle osobe, smanjenje protoka krvi kroz mezenterične, renalne i periferne krvne žile, se oporavi kroz 1 do 2 minute zahvaljujući autoregulacijskom mehanizmu lokalne mikrovaskulature. Crijevo nedonoščeta nema razvijenu kolateralnu cirkulaciju, uz nezreli živčani sustav i nerazvijen mehanizam autoregulacije protoka. Zbog toga nakon ishemijske dolazi do reperfuzijske ozljede i lokalne upalne reakcije koja dovodi do septikemije, šoka i smrti (Benjak V 2005).

Napravljeno je istraživanje na štakorskim modelima NEK-a koji su izloženi hranjenju formulom, hipotermiji i hipoksiji (Barlow B et al. 1975; Caplan MS et al. 1994; Nowicki PT 2005). Dokazano je da i hipoksija i hipotermija na većim životinjskim modelima kompromitiraju perfuziju crijeva (Nowicki PT et al. 1991), no da je uz to potrebno i umjetno hranjenje za razvoj NEK-a. U istraživanju sa modelom svinje, istraživani su utjecaji smanjene intestinalne perfuzije i kao rezultat je dobiveno da jedino uz prisutnost LPS-a dolazi do razvitka bolesti (Nowicki PT 2005).

Glavna i najprepoznatljivija karakteristika novorođenačke crijevne cirkulacije je njen jako mali vaskularni otpor i posljedično veliki krvni protok za razliku od odraslih. Na krvni optok djeluju dva regulatora, dilatacija i konstrikcija. Glavni konstriksijski stimulans u novorođenčadi je peptidni endotelin-1 koji se veže na ETA receptore koji graniče sa vaskularnim glatkim mišićnim slojem (Nankervis CA et al. 2000; Nowicki PT 2005). Vazokonstrikcija uzrokovana sa ET-1 je ravnomjerna i potpuna, stoga će značajan porast produkcije ET-1 i njezino nakupljanje u odsutnosti vazodilatatora dovesti do hipoksije (Yanagisawa M et al. 1998; Nowicki PT 2005). Povećanu produkciju ET-1 mogu uzrokovati razni stimulansi kao i smanjen krvni protok, hipoksija i upalni citokini (Kuchan MJ et al. 1993; Kourembanas S et al. 1991; Woods M et al. 1999; Yoshizumi M et al. 1990; Nowicki PT 2005). Glavni dilatacijski stimulus u novorođenčadi je NO (Nankervis CA et al. 1995; Nowicki PT 2005).

NO je značajan za vaskularnu regulaciju, a generira se tokom redukcije L-arginina u L-citrullin uz pomoć eNOS-a (Marletta MA 1993; Nowicki PT 2005). eNOS je konstitutivni enzim, no njegova aktivnost može biti povećana kemijskim agonistima i mehaničkim stimulansima a posebno protokom (Davis ME et al. 2001; Nowicki PT 2005). Možda je od

najvećeg značaja u regulaciji novorođenačke intestinalne cirkulacije to što razvoj regulacije eNOS se pojavljuje tokom perinatalnog života (Reber KM et al. 2002; Nowicki PT 2005). eNOS ekspresija unutar mezenterične arterije je niska tokom fetalnog života, povećava se nakon rođenja, povezana je sa hranjenjem i zatim se sa razvojem ponovno smanjuje (Nowicki PT 2005).

Najbrža biološka reakcija NO-a je preko superoksida (O_2^-) da proizvede potentni oksidans ONOO- (Beckman JS et al. 1996; Upperman JS et al. 2005). Peroksinitrit je važan intermedijar koji se generira u upalnim lezijama i koji je odgovoran za određene citopatološke učinke NO-a (Upperman JS et al. 2005).

Važnost visoke doze NO produkcije je promoviranje bakterijske translokacije koju slijedi inzult u obliku endotoksemije, hemoragijskog šoka i ishemijska-reperfuzija (Sorrells DL et al. 1996; Unno N et al. 1998; Chen LW et al. 1998; Upperman JS et al. 2005).

4.2.5. Uloga PAF-a

PAF aktivira apoptozu, programiranu smrt intestinalnih epitelnih stanica i taj proces je rani inicijator eksperimentalnog NEK-a. PAF stimulira promjene u kloridnom transportu koji rezultiraju intracelularnim zakiseljenjem i posljedičnom enzimskom disfunkcijom (Claud EC et al. 2002; Caplan MS et al. 2005). Povećana apoptoza intestinalnog epitela rezultira prekomjernom mukozalnom permeabilnosti, popuštanjem tight junction veza i bakterijskom translokacijom. Bakterija i/ili bakterijska stijenka proizvode endotoksin LPS deriviranu iz Gram negativnih bakterija i LTA derivirana iz Gram pozitivnih bakterija. Kod normalnog vaginalnog poroda nakon kojeg ubrzo uslijedi dojenje, crijeva novorođenčadi se brzo koloniziraju aerobnim i anaerobnim organizmima (Lawrence G et al. 1982; Caplan MS et al. 2005). Kod prerano rođene djece koja prelaze u JIL, model kolonizacije je abnormalan sa smanjenim uzorkom anaeroba (Gewolb IH et al. 1999; Caplan MS et al. 2005) zbog čega tu djecu svrstavamo u visoko rizične za razvoj NEK-a. Napravljeno je istraživanje na miševima gdje je dokazano kako je kolonizacija crijeva potrebna da dođe do NEK-a te je u miševa koji su hranjeni u sterilnim uvjetima bilo duplo manje NEK-a (Caplan MS et al. 2005).

5. KLINIČKA SLIKA I DIJAGNOSTIKA

5.1. Klinička slika

Novorođenčad sa NEK-om se može prezentirati sa specifičnim i nespecifičnim simptomima. Bolest se većinom manifestira u prvom tjednu života, dok se u nezrele nedonoščadi može manifestirati i kasnije, 10.-12. tjedna života (Benjak V 2005). U ranom stadiju, bolest se može prezentirati abdominalnom distenzijom sa ili bez napetosti trbušne stjenke, netolerancija hranjenja, gastričnim refluksom uz retenciju žučnog sadržaja na nazogastričnu sondu, hematohezijom, povraćanjem i okultnim krvarenjem u stolici. Progresijom bolesti može doći do edema abdominalne stjenke, eritema, ascitesa, peritonitisa, pneumatoze crijeva kod koje se palpacijom može napipati pucketanje zbog subseroznih nakupina zraka, perforacije i gangrene crijeva. Mali dio novorođenčadi prezentira se sa palpabilnom abdominalnom masom nastalom od prilijepljenih crijevnih vijuga oko područja gangrene ili perforacije koja se kod cirkumskriptnog peritonitisa najčešće palpira u ileocekalnoj regiji (Hall NJ et al. 2013).

Osim specifičnih simptoma, NEK se prezentira i generaliziranim nespecifičnim simptomima koji upućuju na progresiju bolesti prema sepsi. Nespecifični simptomi počinju u blagoj fazi bolesti sa povišenom temperaturom, hipovolemijom, tahikardijom i blagim respiratornim distresom. Kako bolest napreduje tako se i razvijaju simptomi sistemskog upalnog odgovora kao hipotenzija koja zahtjeva primjenu inotropa, respiratorni distres koji zahtjeva potporu mehaničkim ventilatorom, koagulopatija i renalna insuficijencija (Hall NJ et al. 2013).

5.2. Klinička obrada

Novorođenče suspektno na nekrotizirajući enterokolitis treba obraditi radiološki-bebigram, napraviti hemokulturu, krvnu sliku s leukocitima, CRP, koagulacijske pretrage, kontrolu elektrolita i glikemiju, acidobaznu ravnotežu, pretragu stolice na okultno krvarenje i bakteriološku analizu stolice. Po potrebi se može nadopuniti i ultrazvučnim pregledom (Benjak V 2005).

5.2.1. Laboratorijski parametri

Nekrotizirajući enterokolitis nema specifične parametre pomoću kojih bi točno dijagnosticirali bolest pa se služimo različitim hematološkim i biokemijskim abnormalnostima koji nas mogu usmjeriti prema točnoj dijagnozi. Iz izvađene krvi u novorođenčeta sa NEK-om možemo naći povišene ili snižene leukocite sa skretanjem u lijevo i toksične granulacije, trombocitopeniju, metaboličku acidozu te povišen CRP između 14,38 i 40,0 (Hall NJ et al. 2013; Župančić B et al. 2005).

Intestinalni proteini koji vežu masne kiseline su potencijalni specifični markeri koji bi nam mogli pomoći u dijagnostici, no oni se još ne koriste u rutinskoj analizi (Derikx JP et al. 2007; Evennett NJ et al. 2010; Hall NJ et al. 2013).

5.2.2. Radiološki nalaz

Prilikom postavljanja dijagnoze nekrotizirajućeg enterokolitisa neizbježna je radiološka obrada. Za NEK je patognomoničan nalaz intestinalna pneumatoza kod koje se vidi zrak unutar crijevne stjenke za koji se smatra da nastaje od patogenih bakterija. Zrak se iz stjenke može apsorbirati u mezenteričnu cirkulaciju pa se također NEK može prezentirati i zrakom u venskom portalnom sustavu. Zrak u veni porti se vidi kao tanka crta sjene intenziteta zraka u području jetre na rendgenu. Najspecifičniji znak za NEK je pneumoperitoneum koji nastaje perforacijom crijeva, što je i jasna indikacija za kirurško liječenje (Hall NJ et al. 2013). Slobodan zrak u trbušnoj šupljini se može prikazivati na više načina, neki od njih su:

- 1) znak nogometne lopte kod kojeg slobodan zrak ocrtava falciformni ligament i umbilikalnu arteriju
- 2) trokutasta sjena zraka koju omeđuju subhepatalni prostor i hepatorenalnu fosu
- 3) Ringlerov znak kod kojeg postoji jasna vizualizacija vanjskog i unutarnjeg zida petlje crijeva

Ponekad se radiološkom obradom ne pronade nijedan znak perforacije odnosno slobodnog zraka, da bi se prilikom laparotomije otkrila zatvorena perforacija (Hall NJ et al. 2013).

Radiološke kontrole se ponavljaju tijekom 6-8 sati u prva 2-3 dana bolesti novorođenčeta koji se prezentiraju teškom ili srednje teškom kliničkom slikom (Benjak V 2005).

5.2.3. Paracenteza

Punkcija abdomena može biti korisna prilikom odlučivanja o idealnom vremenu za operaciju. Negativna paracenteza je nalaz žučkaste tekućine bez bakterija ili nalaz "suhog čepa", dok je pozitivna paracenteza nalaz zamućene smeđe tekućine i/ili bakterije u volumenu od najmanje 0,5 mL i više (Župančić B et al. 2005).

Za postavljanje dijagnoze intestinalne gangrene nam osim pozitivnog nalaza paracenteze koristi i pneumoperitoneum, zrak u portalnoj veni i pneumatoza crijeva (Župančić B et al. 2005).

5.3. Stadij

Za određivanje stupnja i težine bolesti se koristimo Bellovim dijagnostičkim kriterijima iz 1978. godine prema kojoj se bolest dijeli na tri stadija. 1982. godine je Kliegman modificirao kriterije dodavši podstadij A - blaži i B - teži. Podjela stadija je napravljena prema kliničkim, radiološkim i laboratorijskim pokazateljima bolesti (Benjak V 2005) (Tablica 5.1.).

Tablica 5.1. Modificirani Bellovi kriteriji za nekrotizirajući enterokolitis

Prema: Benjak V, 2005; Walsh MC, Kliegman RM, Fanaroff AA, 1988

STADIJ	OPĆI SIMPTOMI	POKAZATELJI OŠTEĆENJA CRIJEVA	RADIOLOŠKI POKAZATELJI
I STADIJ: SUSPEKTNI			
A	Termolabilnost, apneja, bradikardija	Povećana retencija, blaga distenzija abdomena, blaže pozitivna krv u stolici	Normalna ili blaža distenzija vijuga
B	Termolabilnost, apneja, bradikardija	Povećana retencija, blaga distenzija abdomena, jasno pozitivna krv u stolici	Normalna ili blaža distenzija vijuga
II STADIJ: JASNI			
A	Termolabilnost, apneja, bradikardija	Povećana retencija, blaga distenzija abdomena, blaže pozitivna krv u stolici, odsutna peristaltika, osjetljivost trbuha	Ileus, pneumatoza crijeva
B	Termolabilnost, apneja, bradikardija, blaga metabolička acidoza, blaga trombocitopenija	Povećana retencija, blaga distenzija abdomena, jasno pozitivna krv u stolici, odsutna peristaltika, jasna bolna osjetljivost trbuha, abdominalni celulitis, masa u desnom donjem kvadrantu	Ileus, pneumatoza crijeva, zrak u portalnom prostoru s ili bez ascitesa
III STADIJ: UZNAPREDOVALI			
A	Termolabilnost, apneja, bradikardija, blaga	Povećana retencija, distenzija abdomena, jasno pozitivna krv	Ileus, pneumatoza crijeva, zrak u

	<p>metabolička acidoza, blaga trombocitopenija, hipotenzija, bradikardija, respiratorna acidoza, metabolička acidoza, diseminirana intravaskularna koagulopatija, neutropenija</p>	<p>u stolici, odsutna peristaltika, značajna bolna osjetljivost trbuha, abdominalni celulitis, masa u desnom donjem kvadrantu, znaci generaliziranog peritonitisa</p>	<p>portalnom prostoru, jasan ascites</p>
B	<p>Termolabilnost, apneja, bradikardija, blaga metabolička acidoza, blaga trombocitopenija, hipotenzija, bradikardija, respiratorna acidoza, metabolička acidoza, diseminirana intravaskularna koagulopatija, neutropenija</p>	<p>Povećana retencija, distenzija abdomena, jasno pozitivna krv u stolici, odsutna peristaltika, značajna bolna osjetljivost trbuha, abdominalni celulitis, masa u desnom donjem kvadrantu, znaci generaliziranog peritonitisa</p>	<p>Ileus, pneumatoza crijeva, zrak u portalnom prostoru, jasan ascites, pneumoperitoneum</p>

6. LIJEČENJE

Liječenje može biti konzervativno i kirurški. Konzervativno ćemo prema Bellovim kriterijima liječiti stadije 1, 2A i 2B (Hall NJ et al. 2013). U većini slučajeva je potrebna intenzivna njega za novorođenčad, a određeni dio novorođenčadi se liječi kirurški.

6.1. Konzervativno liječenje

Konzervativno liječenje bi se moglo opisati kao suportivno liječenje s obzirom da ne postoji specifični lijek za NEK. Suportivna terapija se sastoji od nadoknade tekućine, volumnih ekspandera, potpunog prelaska na parenteralnu prehranu putem centralne vene, mehaničke ventilacije, inotropnih lijekova - dopamina po potrebi te korekcije acidobaznog statusa, koagulopatije i trombocitopenije. Nazogastričnom ili orogastričnom sondom smanjujemo opterećenje crijeva, a uz to dajemo i antibiotike širokog spektra. Antibiotike dajemo 7-10 dana, a po dolasku kulture možemo promijeniti antibiotike prema antibiogramu (Hall NJ et al. 2013). Empirijsko liječenje antibioticima uključuje primjenu ampicilina ili nekog cefalosporina uz aminoglikozid, ponekad se još dodaje antistafilokokni antibiotik (Vankomicin) te se protiv anaeroba daje metronidazol ili rjeđe klindamicin (Benjak V 2005).

Liječenje bi trebalo trajati oko 7-14 dana (Benjak V 2005) ovisno o težini bolesti. S poboljšanjem se postupno počinje uvoditi hranjenje ali uz poseban oprez zbog mogućeg ponovnog NEK-a ili znakova intestinalne stenoze (Hall NJ et al. 2013).

S obzirom na veliki mortalitet NEK-a, postoji veliki broj ispitivanja potencijalno uspješnih lijekova za liječenje NEK-a. Tako se ispituje kaptoril (Zani A et al. 2008; Hall NJ et al. 2013), PAF antagonisti (Lu J et al. 2010; Hall NJ et al. 2013), kontrolirana hipotermija (Stefanutti G et al. 2008; Hall NJ et al. 2013) te matične stanice (Tayman C et al. 2011; Zani A et al. 2013; Hall NJ et al. 2013). Za nijedan od ovih lijekova još uvijek nije utvrđena djelotvornost i ispitivanja su još uvijek u tijeku (Hall NJ et al. 2013).

6.2. Kirurško liječenje

Unatoč konzervativnom liječenju određen dio novorođenčadi, posebno novorođenčad sa vrlo niskom porođajnom tjelesnom masom potrebno je liječiti i kirurški (Rowe MI et al. 1994; Snyder CL et al. 1997; Henry MCW & Moss RL, 2005).

Nije jednostavno odlučiti u kojem trenutku i sa kojim simptomima će dijete ići na operaciju, stoga su brojni kirurzi godinama uspoređivali znakove i simptome sa slikom na laparotomiji ne bi li ih podijelili u apsolutne i relativne indikacije kojih se danas pridržava (Tablica 6.1.) (Hall NJ et al. 2013; Henry MCW & Moss RL 2005).

Tablica 6.1. Indikacije za operaciju kod nekrotizirajućeg enterokolitisa

Prema: Hall NJ et al, 2013

Apsolutne indikacije
Pneumoperitoneum (Intestinalna perforacija)
Kliničko pogoršanje unatoč maksimalnoj konzervativnoj terapiji
Abdominalna masa sa perzistentnom intestinalnom opstrukcijom
Relativne indikacije
Napetost, distenzija i/ ili diskoloracija abdomena
Zrak u portalnoj veni

Kod kirurškog liječenja najvažnije je ukloniti nekrotizirano crijevo, kontrolirati intraabdominalnu sepsu a u isto vrijeme pokušati očuvati što veću duljinu crijeva (Hall NJ et al. 2013). Tradicionalni kirurški pristup NEK-u je laparotomija kojom se reseiraju sva nekrotična područja crijeva uz postavljanje enterostome kako bi omogućili potrebno vrijeme za oporavak i rast crijeva prije uspostavljanja kontinuiteta crijeva u kasnijem stadiju (Hall NJ et al. 2013; Henry MCW & Moss RL 2005). Nekrotizirani dio crijeva može biti fokalna pa zahvaća samo jedan dio crijeva ili može biti multifokalna i zahvaćati više sekcija crijeva. Za

multifokalni NEK se predlažu multiple resekcija sa multiplim primarnim anastomozama ili "clip and drop" tehnika poslije koje slijedi relaparotomija odnosno "second-look" laparotomija za 24-48 sati (Ron O et al. 2009; Hall NJ et al. 2013). U Tablici 6.2. su nabrojane tehnike kirurškog liječenja koje se danas koriste kod segmentalnog i uznapređovalog NEK-a.

Tablica 6.2. Kirurške metode liječenja kod segmentalnog i uznapređovalog nekrotizirajućeg enterokolitisa

Prema: Župančić B et al. 2005

<p>Segmentalni nekrotizirajući enterokolitis</p> <p>Resekcija promijenjenog segmenta i dvostruka enterostoma</p> <p>Resekcija uz primarnu anastomozu</p> <p>Peritonealna drenaža kod djece tjelesne mase ispod 1000 g</p> <p>Uznapređovali nekrotizirajući enterokolitis</p> <p>Proksimalna jejunostomija i relaparotomija za 24-48 sati</p> <p>Multiple resekcije i relaparotomija</p> <p>Peritonealna drenaža</p>

Među brojnim kirurzima se postavljalo pitanje jeli bolje postaviti stomu nakon resekcije ili napraviti primarnu anastomozu. Rađene su brojne studije, među brojnim je i Griffiths sa suradnicima objavio retrospektivnu studiju o 50 novorođenčadi kojima je NEK liječen kirurški. Od njih 50, na 29 pacijenata je napravljena primarna anastomoza. Primarnu anastomozu su koristili kao preferiranu tehniku osim ako je novorođenče imalo totalni NEK ili ako krajevi crijeva nakon resekcije nisu bili vijabilni. Od 29 novorođenčadi kojima je napravljena primarna anastomoza, njih 22 je preživjelo, a samo 3 je razvilo komplikacije zbog anastomoze. Autori ove studije zagovaraju primarnu anastomozu kao dobru metodu kirurškog

liječenja ako su krajevi crijeva vijabilni (Griffiths DM et al. 1989; Henry MCW & Moss RL 2005).

Stomu, a posebno jejunostomu, nedonoščad jako loše podnose, zbog nutritivnog i metaboličkog disbalansa te lošeg rasta kao posljedica volumne i elektrolitske deplecije. Iz tog razloga neki od kirurga zagovaraju primarnu anastomozu koja slijedi resekciju kad god je izvedivo, čak i u nestabilnih nedonoščadi (Hall NJ et al. 2005; Hall NJ et al. 2013). Postoje razilaženja u mišljenju koja je tehnika bolja, no i dalje se u djece koja su nestabilna tokom operacije ili imaju intraoperativne komplikacije kao što je krvarenje, preferira brži pristup, a to je postavljanje stome (Hall NJ et al. 2013).

Određeni dio novorođenčadi ima uznapredovali nekrotizirajući enterokolitis koji se prezentira sa pan-intestinalnim odnosom totalnim NEK-om. Laparotomijom se uočava masivna nekroza crijeva te su kod takve prezentacije bolesti smanjene mogućnosti kirurškog liječenja (Thyoka M et al. 2011; Hall NJ et al. 2013). Brojni kirurzi odustaju od pokušaja liječenja jer bi resekcija crijeva dovela do sindroma kratkog crijeva, a sa druge strane odustajanjem od operacije smrtnost bi bila 100% (Ricketts RR et al. 1990; Henry MCW & Moss RL 2005). Postoji nekoliko kirurških metoda kojim se pokušava spasiti život djeteta i što veća površina crijeva. Prva metoda je postavljanje visoke jejunostome bez resekcije crijeva kako bi se omogućio oporavak crijeva od akutnog NEK-a (Martin LW et al. 1981; Henry MCW & Moss RL 2005). Druga metoda je tehnika nazvana "Clip and Drop-Back" kojom su resecirani svi dijelovi crijeva koji su imali vidljivu nekrozu uz primarnu anastomozu svakog segmenta. Nakon primarne operacije slijedi "second-look" operacija za 48-72 sata do kada je već uspostavljen intestinalni kontinuitet (Vaughan WG et al. 1996; Henry MCW & Moss RL 2005). Novija tehnika kirurškog liječenja pod nazivom "Patch, Drain and Wait" ne obuhvaća niti resekciju niti enterostome. Laparotomijom ili laparoskopski se procjeni veličina nekroze te se napravi intestinalna dekompresija preko gastrostome i perforacije na crijevima. Kad se peritonealna šupljina očisti, zatvore se perforacije. Najvažniji dio operacije je postavljanje malih "Penrose" drenova postavljenih sa obje donje strane dijafragme, prolazeći kroz peritonealnu šupljinu do otvora na donjim kvadrantima stijenke abdomena. Ključni dio ove tehnike je čekanje te se druga laparotomija ne bi trebala raditi prije 14 dana. Drenovi se ne smiju maknuti sve dok se fekalije više ne dreniraju, što u većini slučajeva prestaje unutar 2 mjeseca. U sklopu studije, 23 djece je liječeno na ovaj način. U prvih 60 dana postoperativno nije bilo niti jednog smrtnog slučaja te je u 16 slučajeva od 23 došlo do spontanog zatvaranja

fekalne fistule bez sekundrane operacije (Moore TC et al. 2000; Henry MCW & Moss RL 2005).

Peritonealna drenaža se u početku koristila kao metoda za stabilizaciju novorođenčadi sa intestinalnom perforacijom prije konačne operacije, no kasnije je uočeno da je kod neke djece to i konačna terapija kod intestinalne perforacije te daljnje operacije nisu potrebne (Book LS et al. 1975; Lessin MS et al. 1998; Rovin JD et al. 1999; Hall NJ et al. 2013). Prednost ove tehnike je što kasnije ima manje komplikacija (incidencija SBS-a kod peritonealne drenaže je 4 - 9%) u vidu sindroma kratkog crijeva koja je jedna od komplikacija klasične laparotomije (incidencija SBS-a kod laparotomije je 10 - 46%) (Horwitz JR et al. 1995; Sharma R et al. 2004; Petty JK & Ziegler MM 2005). S obzirom na smanjenje mortaliteta koje korelira sa izvedbom peritonealne drenaže provedene su brojne studije među kojima se pokušalo otkriti kada je peritonealna drenaža dovoljna terapija bez laparotomije, a iz skupljenih podataka dobiven je zaključak da će oko 24 - 36 % djece koji su prvotno liječeni peritonealnom drenažom kasnije trebati i laparotomiju (Petty JK & Ziegler MM 2005). Zajedničko svim ispitivanjima je spoznaja da je velika uspješnost peritonealnom drenažom kod liječenja novorođenčadi ispod 1000 g (Azarow KS et al. 1997; Morgan LJ et al. 1994; Lessin MS et al. 1998; Henry MCW & Moss RL 2005). Kliničko poboljšanje sporo napreduje stoga autori predlažu da se ne žuri sa laparotomijom (Lessin MS et al. 1998; Henry MCW & Moss RL 2005). Brojne su studije koje pokušavaju utvrditi može li peritonealna drenaža zamjeniti laparotomiju kao primarnu terapiju, no niti jedna studija to nije sa sigurnošću potvrdila (Rees CM et al. 2008; Moss RL et al. 2006; Hall NJ et al. 2013).

6.3. Komplikacije liječenja

Komplikacije NEK-a se javljaju u djece koja su liječena kirurški. 47% preživjelih pacijenata ima postoperativne komplikacije. Većina komplikacija vidi se u ranoj postoperativnoj fazi, dok se sindrom kratkog crijeva vidi u 9% novorođenčadi kao dugotrajna komplikacija (Horwitz JR et al. 1995; Petty JK & Ziegler MM 2005).

Najčešće komplikacije koje se javljaju i nakon konzervativnog i kirurškog liječenja je stenoza crijeva, nastala na mjestu upale i nekroze zbog stvaranja fibroze. Iako je NEK najčešće zahvaća distalni ileum, stenoza se u većini slučajeva nalazi u debelom crijevu i to sa lijeve strane. Manifestira se distenzijom abdomena i povraćanjem obično u 2. ili 3. tjednu,

dok stenozna nastala nakon kirurškog liječenja može biti aspimtomatska jer se nalazi distalno od enterostomije. Stenoza se može liječiti ponovnim operativnim zahvatom ako je potpuna ili balon dilatacijom ako je parcijalna i distalno od enterostome (Župančić B et al. 2005; Benjak V 2005).

Kao posljedica same bolesti i liječenja dolazi do disfunkcije motiliteta crijeva, nedostatka enzima, poremećene sluznice crijeva, porasta bakterija, smanjene duljine crijeva i nedostatka vitamina B12. Sve to dovodi do malapsorpcije koja zahtjeva agresivnu nutritivnu i medikamentu terapiju (Hall NJ et al. 2013; Petty JK & Ziegler MM 2005).

Komplikacije nastale primjenom stome kao dio proces liječenja NEK-a su: stiktore, hernije, komplikacije rane i anastomoze. Sve navedene komplikacije će kasnije zahtijevati dodatnu resekciju crijeva (Petty JK & Ziegler MM 2005).

6.3.1. Sindrom kratkog crijeva

U djece koja su preživjela kirurško liječenje NEK-a može doći do nastanka SBS-a zbog gubitka funkcije dijela crijeva uzrokovane progresivnom ishemijom i nekrozom, kirurškom resekcijom dijela crijeva, disfunkcijom apsorpcije i motiliteta preostalog dijela crijeva kao posljedica rezolucije akutnog enterokolitisa (Petty JK & Ziegler MM 2005). Duljina tankog crijeva u novorođenčeta iznosi 200 - 300 cm, a minimum tankog crijeva je 25 cm bez ileocekalne valvule odnosno 11 cm sa očuvanom ileocekalnom valvulom uz provođenje totalne parenteralne prehrane. Rastom djeteta se izdužuje preostali dio crijeva i mukozna sluznica može hipertrofirati povećavajući resorptivnu površinu (Benjak V 2005). Bilo kakva kirurška intervencija bi se trebala odgoditi za minimum godinu dana. Danas se radi na promociji poštenih kirurških metoda koje bi smanjili incidenciju SBS-a i omogućili djeci kvalitetniji život (Petty JK & Ziegler MM 2005).

7. PREVENCIJA

Nekrotizirajući enterokolitis je bolest s velikim mortalitetom što znači da ne postoji dovoljno uspješna metoda liječenja. Iz tog razloga se provode brojna ispitivanja ne samo kako bi otkrili što uspješniju tehniku liječenja, nego da bi pronašli način kako prevenirati bolesti. Prema dosad objavljenim studijama, ali i onima koje su trenutno u tijeku podijelili smo preventivne mjere u 2 skupine prikazane u Tablici 7.1. (Lee JS & Polin RA 2003).

Tablica 7.1. Prikaz preventivnih mjera vjerojatne ili dokazane djelotvornosti i nedokazane djelotvornosti

Prema: Lee JS & Polin RA 2003

Preventivne mjere vjerojatne ili dokazane djelotvornosti
Dojenje majčinim mlijekom
Antenatalna primjena steroida
Restrikcija tekućina
Entetalna primjena antibiotika
Preventivne mjere nedokazane djelotvornosti
Oprezno napredovanje hranjenjem
"Trophic feeding"
Enteralna primjena imunoglobulina
L-arginin
Fosfolipidi
Acidifikacija mlijeka za hranjenje
Probiotici

7.1. Dojenje majčinim mlijekom

Prije više od 30 godina su Barlow i suradnici objavili da majčino mlijeko djeluje protektivno na nastanak NEK-a (Barlow B et al. 1974; Lee JS & Polin RA 2003). Protektivne tvari iz majčinog mlijeka su imunoglobulini, laktoferin, lizozim, glikokonjugati, oligosaharidi i brojna bijela tjelešca. Antitijela iz majčinog mlijeka reflektiraju majčin intestinalni i respiratorni sustav. Ako dođe do kolonizacije majčinog crijeva *E. Colli*, u majčinom mlijeku će se pronaći antitijela za istu bakteriju (Mellander L et al. 1985; Neu J et al. 2005). Antitijela nađena u mlijeku majke se razlikuju od majke do majke ovisno o antigenima koje je majka primila preko intestinalnog i respiratornog sustava. Dakle, ako su majka i dijete pogođeni istom bakterijom, antitijela iz majčinog mlijeka će zaštititi dijete. Osim protutijela, postoje dokazi kako majčino mlijeko može utjecati na neonatalni intestinalni obrambeni mehanizam preko promjena u ekspresiji upalnih citokina. IL-10, protuupalni citokin, djeluje protektivno na crijevni epitel u NEK-u. Davanje rekombiniranog IL-10 štakorima u dojenačko doba koji su podvrgnuti hipoksičnom modelu NEK-a je znatno smanjilo štetu crijevnog epitela (Ozturk H et al. 2002; Neu J et al. 2005). Kod nekih majki čija su djeca oboljela od NEK-a je zamijećen porast broja IL-10 u mlijeku (Fituch CC et al. 2004; Neu J et al. 2005). U nekim istraživanjima je čak zabilježeno da davanje majčinog mlijeka stimulira proizvodnju IL-10 u viloznom intestinalnom epitelu štakora u dojenačko doba (Dvorak B et al. 2003; Lee JS & Polin RA 2003). Također važna supstanca koja se smatra da ima velikog utjecaja u nastajanju NEK-a je PAF, a prema nekim istraživanjima je PAF acetilhidrolaza (enzim koji uništava PAF) pronađena u majčinom mlijeku (Caplan MS & MacKendrick W 1994; Lee JS & Polin RA 2003). Osim sveg nabrojenog majčino mlijeko promovira kolonizaciju crijeva *Lactobacillusom bifidusom*, o čemu će više biti rečeno kod probiotika (Lee JS & Polin RA 2003).

Unatoč svim protektivnim čimbenicima iz koji su nabrojani, majčino mlijeko se nije pokazalo kao značajan protektivni faktor, posebno ako je bilo smrznuto, stajalo u frižideru ili pasterizirano (Kliegman RM et al. 1979; Lee JS & Polin RA 2003).

7.2. Restrikcija tekućina

Provedena je meta-analiza kojom su uspoređivali ograničeni unos tekućine (unos tekućine je bio dovoljan da ne dovede do dehidracije) naprema slobodnom unosu tekućine u

nedonoščadi. Dobiveni rezultat je bio značajan, a prema njemu bi smanjeni unos tekućine trebao smanjiti incidenciju pojavnosti NEK-a (Bell EF & Acarregui MJ 2000; Lee JS & Polin RA 2003).

7.3. Enteralna primjena antibiotika

Također je provedena slična meta-analiza kojom su ispitivali uspješnost profilaktičke primjene antibiotika kojim je dokazana značajno smanjenje incidencije NEK-a (Bury RG & Tudehope D 2000; Lee JS & Polin RA 2003). Međutim, obzirom na veliki rizik od nastanka rezistentnih bakterija, ova metoda se ne bi trebala primjenjivati dok se ne ispituju svi mogući štetni ishodi (Lee JS & Polin RA 2003).

7.4. Oprezano napredovanje s enteralnom prehranom i "Trophic feeding"

Postoje preporuke prema restrospektivnoj studiji kako limitirano i postupno povećanje volumena hrane smanjuje vjerojatnost nastanka NEK-a (Brown EG & Sweet AY 1978; Lee JS & Polin RA 2003). Berseth i suradnici su uspoređivali tradicionalni protokol hranjenja (20/ml/kg/dan) sa minimalnim enteralnim hranjenjem kojem se dnevni unos nije povećavao 10 dana (Berseth CL et al. 2003; Lee JS & Polin RA 2003). Ova studija je bila prekinuta zbog povećane incidencije NEK-a u grupi novorođenčadi koja su napredovala hranjenjem, no smatra se da je minimalno enteralno hranjenje ("Trophic feeding") pomoglo u prevenciji NEK-a (Lee JS & Polin RA 2003).

7.5. Enteralna primjena imunoglobulina

Već 1988. godine su Ebil i suradnici objavili randomiziranu kliničku studiju kojom su pokazali uspješnost smanjenja incidencije NEK-a primjenom oralnih imunoglobulina IgA i IgG, nakon čega je uslijedilo još studija koje su to potvrdile (Ebil MM et al. 1988; Lee JS & Polin RA 2003). 2001. godine su Foster i Cole objavili meta-analizu kojom su zaključili da dokazi o korisnosti terapije oralnim imunoglobulinima ne podržavaju primjenu imunoglobulina kao mjeru prevencije (Foster J & Cole M 2001; Lee JS & Polin RA 2003).

7.6. L-arginin

Arginin je supstrat potreban za proizvodnju NO-a koji je važan vazodilatator i protuupalni medijator. Novorođenčad koja su primala kao dodatak l-arginin su pokazala značajno manju incidenciju NEK-a. (Amin HJ et al. 2002; Lee JS & Polin RA 2003).

7.7. Fosfolipidi

Carlson i suradnici su svojom studijom pokazali kako hranjenje fosfolipidima iz jaja smanjuje incidenciju 2 i 3 stadija NEK-a (Carlson SE et al. 1998). Fosfolipidi sadrže arahidonsku kiselinu, koja je supstrat za intestinalne vazodilatatorske i citoprotektivne eikozanoide. Svojom studijom su pokazali da primjenom formule koja sadrži polinezasićene masne kiseline smanjuje incidenciju bolesti i smrti u štakorskih maldunaca (Caplan MS et al. 2001; Lee JS & Polin RA 2003).

7.8. Probiotici

Probiotici su suplementi anaerobnih bakterija kao što su bifidobakteria i lactobacilli. Bifidobacterie su najčešći organizmi u gastrointestinalnom traktu dojenih novorođenčadi koji inhibiraju kolonizaciju drugih više patogenih organizama. Reduciraju plazmatsku koncentraciju endotoksina i intestinalnu gensku ekspresiju fosfolipaze A2 (enzim važan u upalnoj kaskadi) (Lee JS & Polin RA 2003). Lactobacilli i bifidobakterije smanjuju incidenciju i smrtnost NEK-a, no još nije istražena sigurnost primjene s obzirom da mogu izazvat infekcije u ljudi a posebno ako su imunokompromitirani. Stoga se ne bi trebali koristiti kao preventivna mjera sve dok se ne utvrdi sigurnost. (Hoyos AB 1999; Lee JS & Polin RA 2003).

7.9. Uspješnost prevencije

Niti jedna preventivna mjera nije u potpunosti uspješna ili uzrokuje komplikacije koje nisu zanemarive. Većina studija je bila provedena na životinjama i nedostaje im studija na ljudima što nije lako izvedivo zbog etičkih normi. Zaključak je da se niti jedna preventivna mjera nije pokazala dovoljno uspješnom i specifičnom da bi je proglasili preventivnom mjerom za NEK. Mnoge su studije još uvijek u tijeku, i znanost neće odustati dok ne pronade dovoljno dobru preventivnu mjeru za nekrotizirajući enterokolitis.

8. ZAHVALE

Zahvaljujem se svojem mentoru prof. dr. sc. Tomislavu Luetiću na lijepoj suradnji, velikom strpljenju i pomoći pri izradi ovog diplomskog rada.

Zahvaljujem se svojoj obitelji i Innu na neizmjenoj podršci tijekom studija.

9. LITERATURA

Amin HJ, Zamora SA, McMillan DD, Fick GH, Butzner JD, Parsons HG et al. (2002) Arginine supplementation prevents necrotizing enterocolitis in the premature infant. *J Pediatr* 140(4):425-31.

Astook K, Madara JL (1991) An oligopeptide permeates intestinal tight junctions at glucose-elicited dilatations. Implications for oligopeptide absorption. *Gastroenterology* 100:719-24.

Azarow KS, Ein SH, Shandling B, Wesson D, Superina R, Filler RM (1997) Laparotomy or drain for perforated necrotizing enterocolitis: who gets what and why? *Pediatr Surg Int* 12:137-9.

Barlow B, Santulli TV, Heird WC, Pitt J, Blanc WA, Schullinger JN (1974) An experimental study of acute neonatal enterocolitis – the importance of breast milk. *J Pediatr Surg* 9:587-95.

Beck-Sague CM, Azimi P, Fonseca SN, Baltimore RS, Powell DA, Bland LA, et al. (1994) Bloodstream infections in neonatal intensive care unit patients: results of a multicenter study. *Pediatr Infect Dis J* 13(12):1110-6.

Beckman JS, Koppenol WH (1996) Nitric oxide, superoxide, and peroxynitrite: the good, the bad, and ugly. *Am J Physiol* 271(5 Pt 1):C1424-37.

Bell EF, Acarregui MJ (2000) Restricted versus liberal water intake for preventing morbidity and mortality in preterm infants. *Cochrane Database Syst Rev* CD000503.

Benjak V (2005) Nekrotizirajući enterokolitis. www.medix.com.hr.

Benokoe TM, Mechtler TP, Weninger M, Pones M, Rebhandl W, Kasper DC (2014) Serum levels of interleukin – 8 and gut-associated biomarkers in diagnosing necrotizing enterocolitis in preterm infants. *J Pediatr Surg* <http://dx.doi.org/10.1016/j.jepdsurg.2014.03.012>.

Berseth CL, Bisquera JA, Paje VU (2003) Prolonging small feeding volumes early in life decreases the incidence of necrotizing enterocolitis in very low birth weight infants. *Pediatrics* 111:529-34.

Book LS, Herbst JJ, Atherton SO, Jung AL (1975) Necrotizing enterocolitis in low-birth-weight infants fed an elemental formula. *J Pediatr* 87:602-5.

Bourlioux P, Koletzko B, Guarner F, Braesco V (2002) The intestine and its microflora are partners for the protection of the host: report on the Danone Symposium "The Intelligent Intestine," held in Paris, June 14, 2002. *Am J Clin Nutr* 78(4):675-83.

Brown EG, Sweet AY (1978) Preventing necrotizing enterocolitis in neonates. *JAMA* 240:2452-4.

Bury RG, Tudehope D (2000) Enteral antibiotics for preventing necrotizing enterocolitis in low birthweight or preterm infants. *Cochrane Database Syst Rev* CD000405.

Caplan MS, MacKendrick W (1994) Inflammatory mediators and intestinal injury. *Clin Perinatol* 21:235-46.

Caplan MS, Russell T, Xiao Y, Amer M, Kaup S, Jilling T (2001) Effect of polyunsaturated fatty acid (PUFA) supplementation on intestinal inflammation and necrotizing enterocolitis (NEC) in a neonatal rat model. *Pediatr Res* 49(5):647-52.

Caplan MS, Simon D, Jilling T (2005) The role of PAF, TLR, and the inflammatory response in neonatal necrotizing enterocolitis. *Seminars in Pediatric Surgery* 14:145-151.

Carlson SE, Montalto MB, Ponder DL, Werkman SH, Korones SB (1998) Lower incidence of necrotizing enterocolitis in infants fed a preterm formula with egg phospholipids. *Pediatr Res* 44:491-8.

Chen LW, Hsu CM, Wang JS, Chen JS, Chen SC (1998) Specific inhibition of iNOS decreases the intestinal mucosal peroxynitrite level and improves the barrier function after thermal injury. *Burns* 24(8):699-705.

Choi YY (2014) Necrotizing enterocolitis in newborns: update in pathophysiology and newly emerging therapeutic strategies. *Korean J Pediatr* 57(12):505-513.

Claud EC, Li D, Xiao Y, Caplan MS, Jilling T (2002) Platelet-activating factor regulates chloride transport in colonic epithelial cell monolayers. *Pediatr Res* 52(2):155-62.

Davis ME, Cai H, Drummond GR, Harrison DG (2001) Shear stress regulates endothelial nitric oxide synthase expression through c-Src by divergent signaling pathways. *Circ Res* 89:1073-80.

Derikx JP, Evennett NJ, Degraeuwe PL, Mulder TL, van Bijnen AA, van Heurn LW, et al. (2007) Urine based detection of intestinal mucosal cell damage in neonates with suspected necrotising enterocolitis. *Gut* 56:1473-5.

Dinsmore JE, Jackson RJ, Smith SD (1997) The protective role of gastric acidity in neonatal bacterial translocation. *J Pediatr Surg* 32(7):1014-6.

Dvorak B, Halpern MD, Holubec H, Dvorakova K, Dominguez JA, Williams CS, et al. (2003) Maternal milk reduces severity of necrotizing enterocolitis and increases intestinal IL-10 in a neonatal rat model. *Pediatr Res* 53(3):426-33.

Eibl MM, Wolf HM, Furnkranz H, Rosenkranz A (1988) Prevention of necrotizing enterocolitis in low-birth-weight infants by IgA-IgG feeding. *N Engl J Med* 319:1-7.

Evennett NJ, Hall NJ, Pierro A, Eaton S (2010) Urinary intestinal fatty acid-binding protein concentration predicts extent of disease in necrotizing enterocolitis. *J Pediatr Surg* 45:735-40.

Fituch CC, Palkowetz KH, Goldman AS, Schanler RJ (2004) Concentrations of IL-10 in preterm human milk and in milk from mothers of infants with necrotizing enterocolitis. *Acta Paediatr* 93(11):1496-500.

Fitzgibbons SC, Ching Y, Yu D, Carpenter J, Kenny M, Weldon C, et al. (2009) Mortality of necrotizing enterocolitis expressed by birth weight categories. *J Pediatr Surg* 44:1072-1075.

Foster J, Cole M (2001) Oral immunoglobulin for preventing necrotizing enterocolitis in preterm and low birth-weight neonates. *Cochrane Database Syst Rev* CD001816.

Gewolb IH, Schwalbe RS, Taciak VL, Harrison TS, Panigrahi P (1999) Stool microflora in extremely low birthweight infants. *Arch Dis Child Fetal Neonatal Ed* 80(3):F167-73.

Griffiths DM, Forbes DA, Pemberton PJ, Penn IA (1989) Primary anastomosis for necrotising enterocolitis: a 12-year experience. *J Pediatr Surg* 24:515-8.

Grishin A, Bowling J, Bell B, Wang J, Ford HR (2016) Roles of nitric oxide and intestinal microbiota in the pathogenesis of necrotizing enterocolitis. *J Pediatr Surg* 51(1):13-7.

Hall NJ, Curry J, Drake DP, Spitz L, Kiely EM, Pierro A (2005) Resection and primary anastomosis is a valid surgical option for infants with necrotizing enterocolitis who weigh less than 1000 g. *Arch Surg* 140:1149-51.

Hall NJ, Eaton S, Pierro A (2013) Necrotizing enterocolitis: Prevention, treatment and outcome. *J Pediatr Surg* 48:2359-2367.

Henry MCW, Moss RL (2005) Surgical therapy for necrotizing enterocolitis: bringing evidence to the bedside. *Seminars in Pediatric Surgery* 14:181-190.

Horwitz JR, Lally KP, Cheu HW, Vazquez WD, Grosfeld JL, Ziegler MM (1995) Complications after surgical intervention for necrotizing enterocolitis: a multicenter review. *J Pediatr Surg* 30:994-9.

Hoyos AB (1999) Reduced incidence of necrotizing enterocolitis associated with enteral administration of *Lactobacillus acidophilus* and *Bifidobacterium infantis* to neonates in an intensive care unit. *Int J Infect Dis* 3(4):197-202.

Hunter CJ, Williams M, Petrosyan M, Guner Y, Mittal R, Mock D, et al. (2009) *Lactobacillus bulgaricus* prevents intestinal epithelial cell injury caused by *Enterobacter sakazakii*-induced nitric oxide both in vitro and in the newborn rat model of necrotizing enterocolitis. *Infect Immun* 77:1031-43.

Kamitsuka MD, Horton MK, Williams MA (2000) The incidence of necrotizing enterocolitis after introducing standardized feeding schedules for infants between 1250 and 2500 grams and less than 35 weeks of gestation. *Pediatrics* 105:379-84.

Kliegman RM, Pittard WB, Fanaroff AA (1979) Necrotizing enterocolitis in neonates fed human milk. *J Pediatr* 95:450-3.

Kliegman RM, Fanaroff AA (1984) Necrotizing enterocolitis. *N Engl J Med* 310:1093-103.

Kourembanas S, Marsden PA, MCQuillan LP, Faller DV (1991) Hypoxia induces endothelin gene expression and secretion in cultured human endothelium. *J Clin Invest* 88:1054-7.

Kuchan MJ, Frangos JA (1993) Shear stress regulates endothelin-1 release via protein kinase C and cGMP in cultured endothelial cells. *Am J Physiol* 264:H150-6.

Laboisse CL (1986) Structure of gastrointestinal mucins: searching for the Rosetta stone. *Biochimie* 68(5):611-7.

Lau CSM, Ronald SC (2015) Probiotic Administration Can Prevent Necrotizing Enterocolitis in Preterm Infants: A Meta-analysis. *J Pediatr Surg* 50(8):1405-1412.

Lawrence G, Bates J, Gaul A (1982) Pathogenesis of neonatal necrotizing enterocolitis. *Lancet* 1(8264):137-9.

Lebenthal E, Lee PC (1980) Development of functional response in human exocrine pancreas. *Pediatrics* 66:556-60.

Lee JS, Polin RA (2003) Treatment and prevention of necrotizing enterocolitis. *Semin Neonatol* 8:449-459.

Lessin MS, Lukas FI, Wesselhoeft Jr CW, et al (1998) Peritoneal drainage as definitive treatment for intestinal perforation in infants with extremely low birth weight (<750 g). *J Pediatr Surg* 33:370-2.

Linn PW, Stoll BJ (2006) Necrotizing enterocolitis. *Lancet* 368:1271-83.

Lu J, Pierce M, Franklin A, Jilling T, Stafforini DM, Caplan MS (2010) Dual roles of endogenous platelet-activating factor acetylhydrolase in a murine model of necrotizing enterocolitis. *Pediatr Res* 68:225-30.

Marletta MA (1993) Nitric oxide synthase structure and mechanism. *J Biol Chem* 268:12231-4.

Martin LW, Neblett WW (1981) Early operation with intestinal diversion for necrotizing enterocolitis. *J Pediatr Surg* 16:252-5.

Mellander L, Clarsson B, Jalil F, Söderström T, Hanson LA (1985) Secretory IgA antibody response against *Escherichia coli* antigens in infants in relation to exposure. *J Pediatr* 107:430-3.

Moore TC (2000) Successful use of the "patch, drain, and wait" laparotomy approach to perforated necrotizing enterocolitis: is hypoxia-triggered "good angiogenesis" involved? *Pediatr Surg Int* 16:356-63.

Morgan LJ, Shochat SJ, Hartman GE (1994) Peritoneal drainage as primary management of perforated NEC in the very low birth weight infant. *J Pediatr Surg* 29:310-4; discussion 314-5.

Moss RL, Dimmitt RA, Barnhart DC, Sylvester KG, Brown RL, Powell DM, et al. (2006) Laparotomy versus peritoneal drainage for necrotizing enterocolitis and perforation. *N Engl J Med* 354:2225-34.

Nankervis CA, Nowicki PT (1995) Role of nitric oxide in regulation of vascular resistance in postnatal intestine. *Am J Physiol* 268:G949-58.

Nankervis CA, Nowicki PT (2000) Role of endothelin-1 in regulation of the postnatal intestinal circulation. *Am J Physiol* 278:G367-75.

Neu J, Chen M, Beierle E (2005) Intestinal innate immunity: how does it relate to the pathogenesis of necrotizing enterocolitis. *Seminars in Pediatric Surgery* 14:137-144.

Nowicki PT, Miller CE, Edwards RC (1991) Effects of hypoxia and feeding on autoregulation in postnatal intestine. *Am J Physiol* 261:G162-7.

Nowicki PT (2005) Ischemia and necrotizing enterocolitis: where, when, and how. *Seminars in Pediatric Surgery* 14:152-158.

Ozturk H, Dokucu AI, Ogun C, Büyükbayram H (2002) Protective effects of recombinant human interleukin-10 on intestines of hypoxia-induced necrotizing enterocolitis in immature rats. *J Pediatr Surg* 37(9):1330-3.

Petty JK, Ziegler MM (2005) Operative strategies for necrotizing enterocolitis: the prevention and treatment of short-bowel syndrome. *Seminars in Pediatric Surgery* 14:191-198.

Reber KM, Su BY, Clark KR, Pohlman DL, Miller CE, Nowicki PT (2002) Developmental expression of eNOS in postnatal swine mesenteric artery. *Am J Physiol* 260:H862-8.

Ress CM, Eaton S, Kiely EM, Wade AM, McHugh K, Pierro A (2008) Peritoneal drainage or laparotomy for neonatal bowel perforation? A randomized controlled trial. *Ann Surg* 248:44-51.

Ress CM, Eaton S, Pierro A (2010) National prospective surveillance study of necrotizing enterocolitis in neonatal intensive care units. *J Pediatr Surg* 45:1391-7.

Ricketts RR, Jerles ML (1990) Neonatal necrotizing enterocolitis: experience with 100 consecutive surgical patients. *World J Surg* 14:600-5.

Ron O, Davenport M, Patel S, Kiely E, Pierro A, Hall NJ, et al. (2009) Outcomes of the "clip and drop" technique for multifocal necrotizing enterocolitis. *J Pediatr Surg* 44(4):749-54.

Rovin JD, Rodgers BM, Burns RC, McGahren ED (1999) The role of peritoneal drainage for intestinal perforation in infants with and without necrotizing enterocolitis. *J Pediatr Surg* 34:143-7

Rowe MI, Reblock KK, Kurkchubasche AG, Healey PJ (1994) Necrotizing enterocolitis in the extremely low birth weight infant. *J Pediatr Surg* 29:987-90; discussion 990-1.

Schanler RJ (2001) The use of human milk for premature infants. *Pediatr Clin North Am* 48:207-19.

Sharma R, Tepas JJ, Mollitt DL, Pieper P, Wludyka P (2004) Surgical management of bowel perforations and outcome in very low-birth-weight infants (< or =1,200 g). *J Pediatr Surg* 39:190-4.

Snyder CL, Gittes GK, Murphy JP, Sharp RJ, Ashcraft KW, Amoury RA (1997) Survival after necrotizing enterocolitis in infants weighing less than 1,000 g: 25 years' experience at a single institution. *J Pediatr Surg* 32:434-7.

Sorerells DL, Friend C, Koltuksuz U, Courcoulas A, Boyle P, Garrett M, et al. (1996) Inhibition of nitric oxide with aminoguanidine reduces bacterial translocation after endotoxin challenge in vivo. *Arch Surg* 131(11):1155-63.

Stanger J, Zwicker K, Albersheim S, Murphy JJ III (2014) Human milk fortifier: An occult cause of bowel obstruction in extremely premature neonates. *J Pediatr Surg* 49:724-726.

Stefanutti G, Pierro A, Parkinson EJ, Smith VV, Eaton S (2008) Moderate hypothermia as a rescue therapy against intestinal ischemia and reperfusion injury in the rat. *Crit Care Med* 36:1564-72.

Stoll BJ (1994) Epidemiology of necrotizing enterocolitis. *Clin Perinatol* 21:205-18.

Tayman C, Uckan D, Kilic E, Ulus AT, Tonbul A, Murat Hirfanoglu I, et al. (2011) Mesenchymal stem cell therapy in necrotizing enterocolitis: a rat study. *Pediatr Res* 70:489-94.

Thyoka M, Eaton S, Kiely EM, Curry JI, Drake DP, Cross KM, et al. (2011) Outcomes of diverting jejunostomy for severe necrotizing enterocolitis. *J Pediatr Surg* 46:1041-4.

Tyson JE, Kennedy KA (2000) Minimal enteral nutrition for promoting feeding tolerance and preventing morbidity in parenterally fed infants. *Cochrane Database Syst Rev* (2):CD000504.

Unno N, Wang H, Menconi MJ, Tytgat SH, Larkin V, Smith M, et al. (1997) Inhibition of inducible nitric oxide synthase ameliorates endotoxin-induced gut mucosal barrier dysfunction in rats. *Gastroenterology* 113(4):1246-57.

Upperman JS, Potoka D, Grishin A, Hackam D, Zamora R, Ford HR (2005) Mechanisms of nitric oxide-mediated intestinal barrier failure in necrotizing enterocolitis. *Seminars in Pediatric Surgery* 14:159-166.

Vaughan WG, Grosfeld JL, West K, Scherer LR 3rd, Villamizar E, Rescoria FJ (1996) Avoidance of stomas and delayed anastomosis for bowel necrosis: the 'clip and drop-back' technique. *J Pediatr Surg* 31:542-5.

Zani A, Eaton S, Leon FF, Malerba A, Hall NJ, De Coppi P, et al. (2008) Captopril reduces the severity of bowel damage in a neonatal rat model of necrotizing enterocolitis. *J Pediatr Surg* 43:308-14.

Zani A, Cananzi M, Fascetti-Leon F, Lauriti G, Smith VV, Bollini S, et al. (2014) Amniotic fluid stem cells improve survival and enhance repair of damaged intestine in necrotizing enterocolitis via a COX-2 dependent mechanism. *Gut* 63(2):300-9.

Župančić B, Roić G, Vrtar Z, Cigit I, Car A, Višnjić S, et al. (2005) Kirurški pristup nekrotizirajućem enterokolitisu. *Paediatrica Croatica* 49.

Walsh MC, Kliegman RM, Fanaroff AA (1988) Necrotizing enterocolitis: A practitioner's perspective. *Pediatr Rev* 9:225.

Woods M, Mitchell JA, Wood EG, Barker S, Walcott NR, Rees GM, et al. (1999) Endothelin-1 is induced by cytokines in human vascular smooth muscle cells: evidence for intracellular endothelin-converting enzyme. *Mol Pharmacol* 55:902-9.

Wold AE, Adlerberth I (2000) Breast feeding and the intestinal microflora of the infant - implications for protection against infectious diseases. *Adv Exp Med Biol* 478:77-93.

Yanagisawa M, Kurihara H, Kimura S, Tomobe Y, Kobayashi M, Mitsui Y, et al. (1998) A novel potent vasoconstrictor peptide produced by vascular endothelial cells. *Nature* 332:411-5.

Yoshizumi M, Kurihara H, Morita T, Oh-hashii Y, Sugiyama T, Takaku F, et al. (1990) Interleukin 1 increases the production of endothelin-1 by cultured endothelial cells. *Biochem Biophys Res Commun* 166:324-9.

10. ŽIVOTOPIS

Rođena sam 15. rujna 1991. godine u Zagrebu. Nakon završene osnovne škole Matko Laginja u Zagrebu, 2005. godine sam upisala XV. Gimnaziju, informatički smjer.

2010. godine upisala sam Medicinski fakultet u Zagrebu. Tokom studija sam zajedno sa skupinom autora objavila rad u Liječničkom Vjesniku te smo isti prezentirali na 7. kongresu dječje kirurgije s međunarodnim sudjelovanjem u Osijeku. Također sam sudjelovala na kongresu SaMED 2015. godine u Sarajevu i ZIMS-u 2015. u Zagrebu gdje sam na oba kongresa u suradnji s kolegama prezentirala poster. Tijekom zadnje godine studija sam bila demonstrator na kolegiju Pedijatrija.