

# Mehanički debridman u liječenju kroničnih rana

---

Markulić, Frane

Master's thesis / Diplomski rad

2016

Degree Grantor / Ustanova koja je dodijelila akademski / stručni stupanj: **University of Zagreb, School of Medicine / Sveučilište u Zagrebu, Medicinski fakultet**

Permanent link / Trajna poveznica: <https://um.nsk.hr/um:nbn:hr:105:737282>

Rights / Prava: [In copyright](#)/[Zaštićeno autorskim pravom.](#)

Download date / Datum preuzimanja: **2024-07-30**



Repository / Repozitorij:

[Dr Med - University of Zagreb School of Medicine Digital Repository](#)



**SVEUČILIŠTE U ZAGREBU  
MEDICINSKI FAKULTET**

**Frane Markulić**

**Mehanički debridman u liječenju kroničnih  
rana**

**DIPLOMSKI RAD**



**Zagreb, 2016.**

Ovaj diplomski rad izrađen je u Klinici za plastičnu, rekonstruktivnu i estetsku kirurgiju Kliničke bolnice Dubrava i predan je na ocjenu u akademskoj godini 2015./2016.

Mentor rada: doc.dr.sc. Srećko Budi, dr. med.

## SADRŽAJ:

1.	SAŽETAK.....	4
2.	SUMMARY .....	4
3.	UVOD .....	5
4.	CIJELJENJE RANE I RIZIČNI FAKTORI .....	7
5.	KRONIČNA RANA .....	8
5.1.	Podjele kroničnih rana:.....	8
5.2.	Zdravstveni problemi kod kroničnih rana .....	9
6.	DEBRIDMAN.....	9
6.1.	Definicija debridmana .....	10
6.2.	Indikacije za debridman .....	10
6.3.	Informirani pristanak pacijenta .....	11
7.	VRSTE DEBRIDMANA .....	11
7.1.	Kirurški debridman.....	12
7.2.	Autolitički debridman.....	13
7.3.	Enzimatski debridman .....	14
7.4.	Biološki debridman .....	14
8.	MEHANIČKI DEBRIDMAN .....	15
8.1.	Vlažne gaze .....	16
8.2.	Parafinska i suha gaza .....	17
8.3.	Debridman monofilamentnim vlaknima.....	17
8.4.	Mehanički debridman novijim tehničkim aparatima.....	18
9.	UTJECAJ MEHANIČKOG DEBRIDMANA NA BIOFILM RANE .....	19
10.	ALGORITAM PRIMJENE DEBRIDMANA .....	20
10.1.	Ciklus postupka debridmana .....	20
10.2.	Odabir primjerene vrste debridmana.....	22
11.	ZAKLJUČAK.....	23
12.	LITERATURA:.....	24
13.	ŽIVOTOPIS.....	26

## 1. SAŽETAK

Debridement je jedan od ključnih postupaka u liječenju kroničnih rana. Postupak se izvodi u cilju odstranjivanja nekrotičnog i devitaliziranog tkiva, te fibrinskih naslaga, a sav taj biološki teret na rani usporava cijeljenje i blokira autosomne mehanizme koji bi u slučaju akutne rane u više faza proveli cijeljenja rane i vraćanje integriteta tkivu.

Tako samim debridementom pripremamo dno rane i potičemo prijelaz procesa u rani iz kroničnih u one akutne, a akutni procesi su nam potrebni za cijeljenje. Debridement može biti raznih vrsta, od onih najmanje zahtjevnih i kratkotrajnih kao što su oštri i mehanički pa do kirurškog, biološkog i enzimatskog debridementa koji zahtijevaju stručno osoblje i dugotrajniji su postupci.

Mehanički debridement je jedan od najviše korištenih vrsta zbog svoje cijene i lakoće primjene, a možemo razlikovati klasičnu vrstu debridementa sa suhim, vlažnim i parafinskim gazama, te novijim metodama mehaničkog debridementa kao što je upotreba jastučića s monofilamentnim vlaknima i terapija tehničkim aparatima koji koriste vodene ili ultrazvučne valove.

Upotreba klasičnih oblika mehaničkog debridementa nije sasvim selektivna za nekrotično tkivo i fibrinske naslage i može uzrokovati bol kod pacijenta, dok novije metode mehaničkog debridementa su selektivnije i ne uzrokuju bol kod pacijenata.

Ne postoji savršena metoda debridementa; svaka ima svoje prednosti i nedostatke, te se svaka i koristi ovisno o tipu rane, dobi i statusu pacijenta i njegovim komorbiditetima, dostupnosti postupaka i naravno same hitnosti, ali za svaki debridement mora postojati rezultat dobre pripreme dna rane i odstranjivanje staništa za bakterije koji sa nekrotičnim tkivom tvore biofilm koji usporava cijeljenje i uzrokuje daljnje zdravstvene probleme. Potrebna su daljnja istraživanja i inovacije za pronalazak najbolje metode debridementa.

Ključne riječi: Mehanički debridman, kronična rana, biofilm, cijeljenje rane

## 2. SUMMARY

Wound debridement is one of the main procedures in the treatment of chronic wounds. The main goal of wound debridement is the removal of necrotic, devitalised tissue and slough. It is very important because all the bioburden in the wound is

blocking the wound healing processes and causing the bacteria to grow in the wound and form biofilm.

Debridement is also called wound bed preparation and it helps the processes in the wound to reverse to acute ones and promote healing, because chronic conditions are blocking the normal epithelisation and recovering the integrity of tissue. Debridement consists of different types of procedures, from least time consuming and smaller needs for skilled staff like sharp and mechanical debridement, to more time consuming ones and specialist-requiring types like enzymatic, biological and surgical debridement.

Mechanical debridement is one of the most used types because of its low requirements for staff and relatively cheap price. We can divide it into several categories, whether it is done with dry-to-wet gauze, paraffin tulle or new gauzes with monofilament fibres. We also have debridement with automatic machines that use water or ultrasound waves.

Usage of dry-to-wet gauze and paraffin tulle is older method and it's not very selective and can cause pain in patient, while newer methods cause less or no pain and are very selective for necrotic tissue and slough.

There is no perfect method for wound debridement, each one has its own benefits and disadvantages, so we use all types of debridement depending on the situation, patient age and comorbidities or emergency of the patient. The goal of every debridement should be good wound bed preparation and removal of the bioburden in which bacteria grow and form biofilm that slows the healing process. There is a necessity for further research and innovation for finding the best debridement method.

Keywords: Mechanical debridement, chronic wound, biofilm, wound healing

### **3. UVOD**

Kronične rane predstavljaju velik zdravstveni problem, pogotovo u današnje vrijeme kada sve više raste morbiditet za diabetes mellitus, pa je očekivana povećana incidencija kroničnih rana koje prate tu bolest. Bez obzira na to, kronične rane su od pamtivijeka predstavljale veliki problem za razumijevanje samog procesa

nastanka i liječenja takvih stanja. Prve pisane podatke o kroničnim ranama možemo naći u zapisima Asiraca koji daju upute za tretman takvih rana, te u zapisima iz Egipta na papirusu Edwina Smitha iz 1700. g. pne, gdje se takva rana poistovjećivala s kaznom Božjom. Tako su se rane u povijesti pokušavale liječiti raznim metodama. U prapovijesti su prekrivane blatom, mahovinom i korom hrasta, a kod starih Egipćana mašću, medom i smolom. Čak je u Bibliji dokumentirano prekrivanje rana pepelom i biljem u starorimsko doba, a kaviteti su bili ispunjavani kruhom i morskim spužvama natopljenim uljem. Tako je bilo do 19. stoljeća kada su se počele primjenjivati metode krioterapije i kauterizacije samih rana. U prvoj polovici 20. stoljeća rane su ostavljane otvorenima, a na njih se stavljala tanoinska kiselina i razni pigmenti u cilju isušivanja rane. Drugom polovicom prošlog stoljeća počinju se upotrebljavati razni oblozi u cilju održavanja vlažnosti rane. (1)

Danas postoji veliki broj metoda i preparata za liječenje kroničnih rana, a jedan od neophodnih postupaka je onaj gdje nastojimo odstraniti nekrotično, devitalizirano i inficirano tkivo koje sprječava cijeljenje rane i povratak funkcionalnog i anatomskog integriteta samog tkiva. Taj postupak se zove debridement, a pojam dolazi od francuske riječi débridement, što u prijevodu znači „uklanjanje ograničenja“. Henri Francois Le Dran (1685. -1770.), francuski kirurg, je prvi uveo taj postupak u kliničku praksu oslanjajući se na veliko iskustvo koje je stekao radeći kao vojni kirurg. (2)

Debridement nije samo jedan postupak koji se obavlja prilikom inicijalnog pregleda pacijenta, već je to proces koji zahtijeva kontinuirane tretmane da bi se održalo dno rane u stanju koje dopušta autonomnim mehanizmima pacijenta cijeljenje i povratak integriteta oštećenom i devitaliziranom tkivu. Steed (3) je otkrio da ulkus dijabetičkog stopala ima mnogo veću šansu zacijeliti ukoliko je izložen frekventnijim postupcima debridementa. Većini kroničnih rana je potrebna neka od metoda debridementa, ali neke rane bi trebale biti izostavljene od samog postupka. Na primjer, stabilne i neinficirane ulkuse pete stopala nije preporučljivo debridirati ukoliko ne pokazuju znakove infekcije (edem, eritem, iscjedak ili fluktuacija pod dodirrom), te je takve rane potrebno redovito pregledavati. (4)

Mehanički debridement je postupak koji koristi mehaničku energiju s ciljem uklanjanja nekrotičnog tkiva. Uključuje razne otopine koje se pod tlakom u mlazovima primjenjuju na rane, debridement uporabom vlažne ili suhe gaze (wet –to-dry), a u novije vrijeme je učestalija uporaba gaza od monofilamentnih vlakana. (5)

#### 4. CIJELJENJE RANE I RIZIČNI FAKTORI

Svaka rana predstavlja disrupciju normalne strukture i funkcije kože, te potkožnog tkiva. Akutne rane u zdravih osoba cijele kroz niz fizioloških procesa koji uključuju hemostazu, upalu, epitelizaciju, fibroplaziju i konačno maturaciju. Ukoliko je taj proces promijenjen ili blokiran, može nastati kronična rana koja se češće razvija u pacijenata s komorbiditetima kao što su ateroskleroza, dijabetes, venska insuficijencija, nutritivni deficiti itd. Kronični ulkusi uglavnom zahvaćaju donje ekstremitete s prevalencijom od 0.18% do 1.3% u odrasloj populaciji. (6)

Uglavnom ne postoji jedan primarni faktor koji remeti proces cijeljenja rane, već su to većinom brojni faktori koji doprinose prijelazu akutne rane u kroničnu. Za primjere tih faktora možemo navesti lokalnu ishemiju i neuropatiju koji blokiraju kemotaksiju upalnih stanica tokom hemostaze i reparacije. Tkivna nekroza i infekcija također remete upalni proces jer troše mnogo kisika. Nekontrolirani edem rubova rane doprinose usporavanju djelovanja miofibroblasta i odlaganje novonastalog kolagena.

Ukoliko pacijent prima terapiju za neku drugu bolest, ona također može doprinijeti slabijem cijeljenju i kronicitetu same rane. Tako kemoterapija cilja na blokiranje VEGF faktora koji ima glavnu ulogu u angiogenezi tumorskih procesa, ali isto tako i u stvaranju ožiljkastog tkiva prilikom reparacije oštećenog tkiva. Terapija radijacijom na mjestu primjene stvara promjene na koži u vidu hipovaskulariteta, stanjenja dermisa i hipersenzibilnosti, a u većim dozama dovodi do apoptoze stanica kože i nekroze samog tkiva.

Osim terapije i neka sistemska stanja dovode do slabijeg cijeljenja, poput malnutricije koja sprečava dostupnost gradivnih elemenata i hranjivih tvari tkivu u fazi reparacije.

Neke štetne navike remete fiziološke procese cijeljenja, pa je tako pušenje povezano s većim postotkom infekcije oštećenog tkiva zbog sastojaka duhanskog dima, koji dokazano učincima vazokonstrikcije, uzrokuju relativnu ishemiju mjesta rane, smanjenje baktericidnog učinka upalnih stanica i uzrokuju patološki metabolizam kolagena.

Dijabetes je posebno važan rizični faktor kod nastanka kroničnih rana jer je povezan s vaskularnim promjenama, neuropatijom i imunološkim poremećajima.



Periferna arterijska bolest je jako česta u dijabetičara s pojavom ateroskleroze u ranijoj dobi i zahvaćanju distalnih arterija (poplitealna, tibijalna itd.). Periferna arterijska bolest u kombinaciji s dijabetičkom neuropatijom doprinosi većoj učestalosti kroničnih ulkusa i amputaciji udova.

Bez obzira na arterijsku bolest, dijabetička neuropatija sama može uzrokovati pojavu dijabetičnih ulkusa zahvaćanjem senzornih, motornih i autonomnih živaca. Bez osjećaja boli pacijent gubi protektivnu ulogu senzornih živaca, a patološke promjene motornih živaca uzrokuju deformitete stopala i promjene fiziološkog obrasca prijenosa sile prilikom kretanja. Tako promijenjen pritisak može uzrokovati ozljede koje prolaze neopaženo, a neuropatija autonomnih živaca ostavlja kožu suhom i nezaštićenom zbog nefunkcioniranja znojnih i sebacealnih žlijezda uz poremećaj vaskularnog tonusa koji može dovesti do edema stopala. (7)

## **5. KRONIČNA RANA**

Postoje različite definicije kroničnih rana. U definicijama koje se temelje na vremenskom periodu navodi se da su kronične rane one koje ne zacjeljuju u roku od 6 tjedana, a u nekim definicijama se navodi da se period zacjeljivanja akutne rane produžuje na 13 tjedana. Jednostavne definicije temeljene na medicinskim postupcima navode da su kronične rane one, koje uz standardnu medicinsku terapiju, ne cijele.

### **5.1. Podjele kroničnih rana:**

Postoji nekoliko osnovnih podjela kroničnih rana, pa možemo razlikovati:

- potkoljenični vrijed (ulcus cruris), koji može biti venozni ili rjeđe arterijski i miješani.
- tlačni vrijed (decubitus) nastaje kao rezultat pritiska tijela na podlogu.
- dijabetičko stopalo nastaje uz sve dosad nabrojane rizične faktore dijabetesa.
- nespecifične rane mogu biti imunološke prirode, strana tijela itd.

Postoje još maligne i gljivične rane.

## 5.2. Zdravstveni problemi kod kroničnih rana

Kronične rane uzrokuju mnogobrojne probleme za pacijente, od kojih je najizraženija bol. Ako se iz rane izlučuje prekomjerni eksudat, on štetno djeluje na okolnu zdravu kožu, pa može doći i do maceracije kože, što posljedično dovodi do daljnjeg proširenja rane. Često se stvara lokalni edem koji na kapilare vrši mehanički pritisak, te dolazi do kompromitacije lokalne prokrvljenosti i smanjenja lokalne oksigenacije tkiva, te smanjenja dotoka hranjivih tvari; reduciraju se osnovni čimbenici nužni za cijeljenje rane. Kod kroničnih rana, nužno je previjanje i po nekoliko puta dnevno, ali ono potiče nezadovoljstvo bolesnika vlastitim stanjem u kojem se nalaze, te utječe na općenito psihološko stanje bolesnika. Takvo liječenje je dugotrajno, neizvjesno i troškovi su jako visoki. (8)

Postoje podaci za Veliku Britaniju prema kojima su troškovi liječenja bolesnika s kroničnim ranama dosegli i do milijardu funti godišnje. Na liječenje dekubitusa se troši oko 2.473 milijuna eura. Preko 2 milijuna bolesnika u Europi imaju dekubitus, pa se troškovi njihova liječenja procjenjuju na oko 8 milijardi eura godišnje. (9)

## 6. DEBRIDMAN

Rutinski tretman rana koje ne cijele te kroničnih rana, često se sastoji od čišćenja i debridementa. Posljedično, debridement je osnova za poticanje procesa cijeljenja tkiva, zbog čega se svrstava u glavno medicinsko sredstvo kod liječenja akutnih i kroničnih rana.

Tokom posljednjih nekoliko godina, uvedeno je mnogo novih metoda debridementa koje su se uglavnom bazirale na upotrebi mehaničke energije i sile kako bi se potaklo cijeljenje tkiva u akutnoj fazi rane. Ipak, unatoč ključnoj ulozi debridementa u liječenju kroničnih rana, ni jedan službeni dokument nije sa sigurnošću potvrdio krucijalni značaj debridementa u liječenju rana, ali je Europska udruga za liječenje rana (The European Wound Management Association – EWMA) izdala smjernice i upute za razne vrste postupaka, uključujući pojašnjenje principijelne uloge debridementa (zašto i kada debridirati, dokaz debridementa), definicije mogućnosti i ograničenja kod standardnih i novih vrsta debridementa sa

specifičnim koristima u praktičnoj primjeni, zdravstveno-ekonomske aspekte, te algoritme za kliničku primjenu.

### **6.1. Definicija debridmana**

Danas se debridement odnosi na temeljito uklanjanje prijanjajućeg, nekrotičnog ili kontaminiranog tkiva iz rane i potrebno ga je razlikovati od samog postupka čišćenja, definiranog samo kao odstranjivanje nečistoće (metabolički otpad, strani materijal). Isto tako, debridement ne uključuje reviziju same rane, resekciju ili amputaciju. Tako ograničavamo debridement kao postupak uklanjanja nekrotičnog tkiva, eshara, avitalnog tkiva, krusti, inficiranog tkiva, gnoja, stranih tijela, koštanih fragmenata ili bilo kojeg drugog tipa biološkog štetnog materijala iz rane s ciljem poboljšanja cijeljenja same rane.

Definicija debridementa se još odnosi i na pripremu dna rane (wound bed preparation), ali iz sveobuhvatnog pogleda postaje jasno da nije samo dno rane jedino važno za uspješno cijeljenje, već je prijeko potrebna briga o rubovima rane i okolnoj koži.

Sa globalnog stajališta prema debridementu prepoznavamo ga kao proces koji uz ostalu adjuvantnu terapiju stvara pogodne uvjete za cijeljenje rane i reparaciju tkiva. Takav pristup donosi klinička poboljšanja u vidu povećane kvalitete pacijentova života, smanjenje neugodnih mirisa iz rane, poboljšanja mikrocirkulacije i biokemijske značajke uključujući MMP (matriks metaloproteinaze), revitaliziranje rubova rane i kontrola vlažnosti dna rane.

### **6.2. Indikacije za debridman**

Kako debridement predstavlja centralnu ulogu u terapiji rane, može se koristiti u svim vrstama rana neovisno o dijagnozi i etiologiji. Važno je samo znati kada i koju vrstu postupka primijeniti. Apsolutna indikacija se može utvrditi raspoznavanjem raznih vrsta tkiva i biološkog štetnog materijala koji prekriva dno rane, te utvrđivanjem stanja rubova rane i okolne kože. Nakon utvrđivanja stanja rane, kliničar bi trebao izabrati pravo vrijeme i metodu kojom će se učiniti debridement.

Uz utvrđivanje odgovarajuće dijagnoze, potrebno je i definirati razinu eksudata iz područja dna rane. Uz ove glavne indikacijske parametre postoje još i

oni sporedni koji uključuju razinu boli, izbor pacijenta, starost, te iskustvo i dostupne metode kliničaru.

Tako dolazimo do zaključka koja ne uzima dijagnozu kao glavnu indikaciju za debridement, već vrste tkiva i biološkog materijala na rani, kao i stanje vlažnosti uz, naravno, stanje samog pacijenta.

### **6.3. Informirani pristanak pacijenta**

Integrirani i holistički pristup pacijentu je potreban prilikom odlučivanja o najprimjerenijoj metodi debridementa. Uključivanje pacijenta prilikom donošenja odluka i planiranja će pridonijeti boljem prihvaćanju terapije i većem uspjehu u odstranjenju nekrotičnog tkiva koje često zna biti jako bolno.

Informirani pristanak je neophodan prilikom započinjanja tretmana ili u samoj osobnoj njezi. Naravno, uvjet za informirani pristanak je pacijentova sposobnost donošenja odluka, a prilikom potpisivanja informiranog pristanka potrebno je pacijentu pružiti adekvatne informacije o svakom izboru liječenja, što se odnosi na metodu debridementa sa uključenim mogućim komplikacijama i postojanju alternativnih postupaka. Poštovanje pacijentovih prava u donošenju odluka će pridonijeti većem zadovoljstvu samog pacijenta s liječenjem.

Informirani pristanak nije potpis na komadu papira, već je znak aktivne participacije pacijenta u donošenju odluka o svome zdravlju.(10)

## **7. VRSTE DEBRIDMANA**

Liječenje svake kronične rane ima za cilj potaknuti autologe mehanizme koji će iskoristiti potencijal tkiva za cijeljenje. Odnosi se na pripremu dna rane, ali i na rubove rane i okolno tkivo.

Po Sibbaldu (11) postoje principi koji osiguravaju sistematski pristup lokalnom tretmanu rane, a ti principi su poznati pod akronimom TIME koncept.

T=*Tissue* (tkivo) – iz svakog tkiva se mora odstraniti devitalizirano i insuficijentno tkivo, a ostaviti vitalno i funkcionalno tkivo

I= *Infection or Inflammation* (infekcija ili upala) –liječenje infekcije i kontrola broja bakterija koje stvaraju biofilm je neophodna

M= *Moisture* (vlažnost) – balansirana razina vlažnosti u rani je potrebna radi osiguranja boljeg cijeljenja

E= *Epidermal margine* (rub rane) – rubovi rane moraju imati uvjete za proces epitelizacije, a sama rana ne smije biti podminirana.

Prisustvo devitaliziranog tkiva u kroničnoj rani ima za posljedicu rast i razvitak bakterija, smanjuje rezistentnost tkiva na infekciju, te uvelike smanjuje proces razvoja granulacijskog tkiva i epitelizacije.

Novija istraživanja (12), (13) ukazuju na važnost debridementa bez obzira na metodu postupka i to iz razloga što debridement:

- smanjuje sintezu inflamatornih citokina, fibronektina i djelovanje metaloproteinaze koji usporavaju cijeljenje rane

- potiče sintezu DNA i porast broja keratinocita čiju funkciju inhibiraju prije navedeni produkti kronične rane

- značajno smanjuje količinu bakterija u rani.

## 7.1. Kirurški debridman

Kirurški i oštar debridement obuhvaća uporabu oštih kirurških instrumenata kao što su skalpel, škare, kohlea ili elektroautera s ciljem odstranjenja nekrotičnog tkiva. Pod pojmom oštrog debridementa se podrazumijevaju postupci na bolesničkom krevetu ili u ambulantnim uvjetima uz uporabu lokalne anestezije. Kirurški debridement se odnosi na indicirane postupke u općoj anesteziji i radikalniji je pristup koji se koristi za uklanjanje većeg opsega nekrotičnog tkiva. Za kirurški debridement je potrebna predoperacijska obrada i stabilizacija bolesnika uz pretrage krvi i koagulogram.

Nakon učinjenog postupka potrebno je obaviti kontrolne laboratorijske pretrage krvne slike po potrebi nadoknaditi gubitak krvi. Kirurški debridement se koristi kada je potrebno hitno uklanjanje avitalnog tkiva jer ostali oblici debridementa ne mogu učinkovito i pravodobno odstraniti nekrotično tkivo. Kod demarkiranog nekrotičnog tkiva koje fluktuiraju pod dodiranjem, što ukazuje na postojanje gnojnog sadržaja u rani ili jake infekcija koja prijeti sepsom, apsolutne su indikacije za primjenu kirurškog debridementa.

Nakon obavljenog postupka liječenje se može nastaviti nekom drugom metodom debridementa, a ukoliko je lokalni status rane zadovoljavajući, rana se može zbrinuti nekim od kirurških plastično-rekonstruktivnih postupaka kao što su kožni presadci djelomične debljine kože ili slobodni kožni režnjevi.

Za izvanbolničke uvjete koristi se oštri debridement koje mogu obavljati educirane osobe s iskustvom rada u izvanbolničkim uvjetima kao što su medicinske sestre/tehničari ili drugi medicinski specijalisti.

Glavna prednost kirurškog debridementa je brzina uklanjanja avitalnog tkiva, što dopušta autolognim mehanizmima da započnu proces cijeljenja odmah. Dodatna prednost oštrog debridementa je nizak trošak postupka.

Kod uklanjanja većeg opsega nekrotičnog tkiva moguće je ekscidirati previše tkiva što može dovesti do velikih ožiljaka, odgode cijeljenja rane ili oštećenja dubljih struktura tkiva. Tako je zbog neselektivnosti kirurški debridement potrebno pažljivo provoditi, naročito u anatomske predjelima gdje se važne neurovaskularne strukture nalaze bliže površini tijela (vrat, aksila, ingvinum ili temporalno područje). Zato je potrebno iskustvo specijalista u provođenju postupka uz osiguravanje potrebnih uvjeta operacijske dvorane i anestezije.

Kirurški debridman je brza i učinkovita metoda kod hitnog uklanjanja nekrotičnog tkiva i poticanja cijeljenja, međutim ukoliko situacija ne nalaže hitnost i ne postoji rizik od sepse, druge metode su većinom primjerenije jer kirurški debridement zahtijeva bolničke uvjete, a iako je oštri debridement jeftinija vanbolnička metoda, obje zadaju pacijentu mnogo boli nakon učinka anestetika (osim dijabetičnih ulkusa stopala), te je potrebno osigurati pacijentov informirani pristanak kad god je to moguće. (14)

## **7.2. Autolitički debridman**

Autoliza je proces koji sam organizam koristi kako bi uklonio mrtvo tkivo. Proces autolize koristi enzime (npr. matriks metaloproteinaze) koji svojim djelovanjem rade likvefakciju mrtvog tkiva. Vlastitim biološkim sredstvima u vlažnom okruženju rane organizam koristi vlastite procese kako bi eliminirao suvišno nekrotično tkivo. Enzimi imaju selektivno djelovanje i razgrađuju samo devitalizirano tkivo, a vitalno tkivo je pošteđeno. Autolitički debridement se postiže uz pomoć potpornih obloga, koji mogu biti hidrokolooidni ili transparentni biofilmovi uz dodatak hidrogela.

Postupak je siguran za pacijenta, praktički bezbolan i jednostavan. Najefikasniji je kod upotrebe na kroničnim ranama koje sadrže fibrinske naslage bez prevelike sekrecije.

Hidrokoloidni oblozi mogu potaknuti rast bakterija pa su potrebne učestale kontrole zbog sprječavanja razvoja infekcije, a sam debridement je spor pa je potrebno postupak provoditi na pacijentima kod kojeg ne postoji indikacija za neko prijetuće stanje, poput sepse ili obilja nekrotičnog tkiva. Ukoliko se infekcija razvije, a šanse za to su veće kod starijih pacijenata i imunokompromitiranih pacijenata, potrebno je prekinuti postupak te prijeći na kirurški debridement uklanjanja devitaliziranog tkiva. (15)

### **7.3. Enzimatski debridman**

Enzimatski debridement koristi topičke enzime za uklanjanje nekrotičnog tkiva razgradnjom u području dna rane. Postoje enzimi koji su selektivni i razgrađuju samo devitalizirano tkivo, dok je većina drugi neselektivna te je pritom potrebna upotreba ograničena samo na područje nekrotičnog tkiva. Kao enzimatska sredstva se mogu koristiti papain i urea ili kolagenaza, te predstavljaju dva glavna i najčešće korištena enzimatska sredstva.

Papain-urea kombinacija se koristi više puta dnevno tokom postupka, može se koristiti kod inficiranih rana, te razgrađuje primarno fibrin, a ima brzo djelovanje pa se može koristiti kao debridement za održavanje rana nakon primarnog opsežnijeg postupka, kao što je kirurški.

Kolagenaza se dobiva iz bakterije *Clostridium hystolicum*, ima sporije djelovanje od papain-uree, ali djeluje dublje i duže na područje dna rana te se zato primjenjuje jednom dnevno. Razgrađuje primarno kolagen i elastinska vlakna, a smanjuje i količinu bakterija na području rane.

Enzimatski debridement se pokazao kao dobar postupak održavanja rane i učinkovit je kod inficiranih rana sa srednjom količinom nekrotičnog tkiva. (16)

### **7.4. Biološki debridman**

Terapija larvama je vrsta tretmana kroničnih rana gdje se sterilne ili dezinficirane larve određene vrste koriste kako bi uklonili devitalizirano tkivo, gnoj, fibrinske naslage ili metabolički otpad na rani te tako pospješio proces cijeljenja.

Terapija larvama se još naziva i terapija crvima, biodebridement, biokirurgija ili bioterapija. Najčešće su korištene larve ovčje muhe *Lucilia sericata* zbog svoje selektivnosti jer preferiraju hranjenje nekrotičnim tkivom nad onim vitalnim. U literaturi se spominje uspješnost terapije u rasponu od 70% do 80%. (17)

Prva zapažanja o pozitivnom učinku larvi u liječenju rana je uočio Ambrose Pare 1557. godine, a takva terapija se koristila od strane vojnih kirurga u Napoleonovoj vojsci, te u američkom Građanskom ratu. Otkrićem antibiotika i novih kirurških tehnika, postupak je polako iščeznuo, ali pojavom MRSA-e i ostalih rezistentnih bakterija, polako postaje sve popularnija terapija za kronične rane.

Terapija larvama je odobrena od strane većine kontrolnih medicinskih ustanova, uključujući američki FDA (Food and Drug Administration), te se pokazala jako uspješnom u smanjivanju količine biofilma u rani i nekrotičnog tkiva s malo nuspojava, od kojih su glavni mogući neugodni mirisi, negativan psihološki utjecaj na samog pacijenta i relativno skupa proizvodnja koja zahtijeva sterilne uvjete. (18)

## **8. MEHANIČKI DEBRIDMAN**

Metode mehaničkog debridementa uključuju uporabu suhe ili vlažne gaze, parafinskih gaza, a u novije vrijeme i monofilamentnih tkanina sa svrhom odstranjivanja devitaliziranog tkiva i biološkog otpada. U širem smislu, mehanički debridement uključuje uporabu sile sa ciljem poticanja cijeljenja u kroničnoj rani. S tom definicijom, pod mehanički debridement se može svrstati i vodeni debridement koji koristi vodeni mlaz pod pritiskom, te primjena ultrazvučnih valova.

Sve vrste mehaničkog debridementa mogu kod pacijenta izazvati bolove kod primjene, a sama metoda nije selektivna, te se često s nekrotičnim tkivom uklanja i novonastalo epitelizirano tkivo. Mehanički debridement uporabom raznih gaza i tkanina se često koristi i relativno je jeftina metoda, dok su ostale metode koje koriste vodeni mlaz ili ultrazvučne valove relativno skupe i nisu još ušle u široku uporabu.



## 8.1. Vlažne gaze

Vlažne gaze (wet – to - dry dressings) su jedne od najčešće korištenih i propisivanih oblika mehaničkog debridementa, ali i debridementa uopće. Zahtijevaju promjenu tri puta dnevno, a kliničar bi trebao ostaviti detaljne upute medicinskom osoblju radi neophodne precizne tehnike mijenjanja vlažnih gaza.

Najkontroverznija tema oko vlažnih gaza je pitanje koju otopinu koristiti za oblaganje rana. Svi se slažu oko uporabe fiziološke otopine u većini slučajeva, međutim često se koriste i antiseptičke otopine kao Povidon, natrijev hipoklorit ili vodikov peroksid. Po smjernicama Agencije za istraživanje i kvalitetu u zdravstvu (AHCPR- Agency for Healthcare Research and quality) prezentirani su podaci prema kojima većina takvih otopina može oštetiti i stanice potrebne za cijeljenje, kao što su fibroblasti. Međutim, većina istraživanja je provedena u *in-vitro* uvjetima.

Ipak, kod inficiranih i opsežnih rana, antiseptičke otopine se koriste redovito jer su kliničari složni da je suzbijanje infekcije važniji postupak od ranog pospješivanja procesa cijeljenja. Nakon suzbijanja infekcije, debridement kroničnih rana se nastavlja selektivnijim metodama.

Drosou i Falabella(19) su proveli meta - analizu dostupnih istraživanja o uporabi antiseptičkih otopina kod mehaničkog debridementa i zaključili su da antiseptici imaju širi raspon djelovanja na bakterije u kroničnim ranama od antibiotika i manju šansu za stvaranje visoko rezistentnih sojeva bakterija. Istraživanje je provedeno za specifične antiseptičke otopine:

- povidon jod – je pokazao mješovit rezultat gdje je po istraživanjima smanjen broj bakterija u rani ili je ostao jednak na humanim i animalnim ranama. Histološka toksičnost je opažena kod 10% otopine.
- vodikov peroksid – je pokazao mali ili nikakav utjecaj na cijeljenje ili količinu bakterija u rani, ali je jako učinkovit u čišćenju i otklanjanju nekrotičnog tkiva.
- spojevi srebra – su dali najbolje rezultate sa smanjenim brojem bakterija i poboljšanim cijeljenjem bez opaženih nuspojava.
- acetilna kiselina – je smanjila široku lepezu sojeva bakterija u rani (uključujući *Pseudomonas aeruginosa*, *Staphylococcus aureus*, te neke

Gram-negativne bacile), bez dokazane citotoksičnosti u *in-vivo* istraživanjima.  
(20)

## 8.2. Parafinska i suha gaza

Upotreba parafinske ili suhe gaze ima jednake indikacije primjene kao i upotreba gaza namočenih antiseptikom ili fiziološkom otopinom. Relativno je često u upotrebi u prehospitalnim i hospitalnim uvjetima. Kod promjene prevoja uzrokuje bolnost, te parafinske i suhe gaze nisu selektivne za devitalizirano tkivo pa često s njima odstranjujemo i novonastalo epitelizirano tkivo. Imaju ograničenu mogućnost upijanja sekreta iz rane, te su novije tehnike postale dostupnije i relativno jeftine za primjenu kao oblozi na kronične rane. Donati (21) navodi izvještaje o krvarenjima iz rane nakon primjene parafinskih i suhih gaza, te povećan rizik od infekcije i odgođenu epitelizaciju.

Parafinske i suhe gaze su još uvijek u širokoj uporabi bez obzira na veliki broj nedostataka ove metode mehaničkog debridementa.

## 8.3. Debridman monofilamentnim vlaknima

Proizvodi s monofilamentnim vlaknima su novija metoda debridementa dizajnirani da mehanički uklone devitalizirano tkivo i fibrinske naslage sa dna rane.

Jastučići monofilamentnih vlakana se namoče te pritom pažljivo primjenjuju na područje dna rane 2-4 minute dok se ne ukloni većina biološkog otpada i svega onog što sprječava cijeljenje rane. Koriste se za razne vrste kroničnih rana uključujući venozne ulkuse, dijabetične ulkuse stopala, dekubituse i traumatske rane. Bahr i Mustafi (22) su proveli istraživanje na 60 pacijenata s kroničnim ranama kojima je bio potreban debridement, te su mjerili efikasnost novih jastučića s monofilamentnim vlaknima u smislu da je potreban rezultat za uspješnost bilo 100% granulacija tkiva na području dna rane.

U rezultatima kliničari navode da je korištenjem ove metode uklonjeno vidljivo nekrotično tkivo i fibrinske naslage u 93% slučajeva korištenja. Nikakve nuspojave nisu zabilježene korištenjem jastučića, te je zaključeno da su sigurni za korištenje, iako je pola ispitanika navelo blago nelagodu tokom primjene, međutim bol se nije pojavljivala. Istraživači navode da su jastučići s monofilamentnim

vlaknima sigurni za uporabu u bolničkim i vanbolničkim uvjetima, te da imaju potencijal zamijeniti neke druge metode debridementa u budućnosti.

Britanski nacionalni Institut za zdravlje i izvrsnost ( NICE – National Institute for Health and Care Excellence) navodi iste prednosti proizvoda s monofilamentnim vlaknima – Debrisoft u svojim smjernicama za korištenje kod akutnih i kroničnih rana. Navode sve spomenute prednosti korištenja ove metode s naglaskom na cijenu takvog debridementa koje je jeftinije od raznih gaza za previjanje, a mnogo jeftinije od bioterapije larvama.

Međutim, zaključuju da dosadašnji dokazi nisu dostatni za kvalitetnu usporedbu novih proizvoda s dosadašnjim metodama.

#### **8.4. Mehanički debridman novijim tehničkim aparatima**

U novije vrijeme pojavljuju se specijalizirani tehnički aparati koji koriste silu vodenog mlaza, ultrazvučnih valova ili negativnog tlaka za postupak debridementa kod kroničnih rana. Prema načinima primjene, te metode se mogu podijeliti na direktni i indirektni debridement.

Kod direktnog debridementa uporabom vodenog mlaza pod određenim tlakom (*jet lavage*) provodi se hidrokirurški, a ultrazvučnim valovima visokih frekvencija (MHz) provodi se ultrazvučni debridement.

Kod hidrokirurškog debridementa primjenjuje se mlaz tekućine koji fizički odstranjuje devitalizirano tkivo, fibrinske naslage i druge nečistoće iz rane. Podešavanjem jačine mlaza tekućine može selektivnije odstraniti naslage na dnu rane, a Venturijevim efektom se stvara lokalizirani vakuum koji usisava i uklanja ekscidirano tkivo iz rane. Glavni nedostatak metode je visoka cijena aparata.

Ultrazvučni debridement pomoću vibracija koje piezoelektrični kristal stvara pretvarajući električnu energiju u mehaničke valove, direktno djeluje na tkivo. Kroz medije, koji je najčešće fiziološka otopina, promjenama pritiska stvaraju se kavitacije koje djeluju na nekrotično tkivo i fibrinske naslage te ih tako fizički odvajaju od dna rane. Mehanički valovi uzrokuju i disrupciju bakterijskih membrana, te tako dovode do smanjenja količine biofilma.

Terapija negativnim tlakom počela se primjenjivati 1990.-ih godina. Negativni tlak na makrostrukturnoj razini smanjuje edem u rani i poboljšava lokalni protok krvi, te uzrokuje kontrakciju rubova rane i samim time smanjuje opseg rane. Na

mikrostrukturnoj razini, terapija negativnim tlakom potiče rast granulacijskog tkiva, te stimulira aktivnost upalnih stanica – leukocita i makrofaga, ali i potiče fibrinogenezu i angiogenezu. Negativna strana je također cijena uređaja i potrebna dulja edukacija osoblja za provođenje metode. (23)

## **9. UTJECAJ MEHANIČKOG DEBRIDMANA NA BIOFILM RANE**

Kronične rane su uvijek otvorene rane i zato su veoma sklone kolonizaciji mikroorganizmima i infekciji. Zato je potrebna posebna briga radi sprječavanja komplikacija. Međutim, što duže rana stoji otvorena, šanse za prijanjanje mikroba i njihov razvoj, a samim time formaciju potencijalno opasnog biofilma su veće.

Biofilm čine mikroorganizmi koji se mogu pričvrstiti međusobno ili sa drugim biološkim površinama (kao tkivo rane) ili neživim površinama (kao gaze za previjanje rana). Biofilmovi se po istraživanjima (24) sastoje od 10-20% mikroorganizama i 80-90% ekstracelularnog materijala, koji se još naziva i ekstracelularni polimerni matriks (prema eng. extracellular polymeric substance – EPS). EPS se sastoji od proteina, polisaharida, aniona i kationa, te ekstracelularne DNA uz ostale komponente.

Biofilm je veliki zdravstveni problem jer je uočena velika prisutnost biofilma u kroničnim ranama u više od 60% slučajeva, za razliku od samo 6% u akutnim ranama. (25)

Prisutnost devitaliziranog tkiva i fibrinskih naslaga u kroničnim ranama koje se sastoje od fibronektina, kolagena, fibrinogena, elastina i biološkog otpada pružaju glavno stanište za polimikrobnu populaciju biofilma.

Biofilm značajno odgađa cijeljenje rane i predstavlja glavni rizik za infekciju rane i moguću sepsu, pogotovo u današnje vrijeme kada su rezistentni sojevi bakterija uobičajeni, a sam ekstracelularni matriks biofilma onemogućuju dopiranje antibiotika do mikroorganizama.

Zato je od vitalnog značaja uklanjanje nekrotičnog, devitaliziranog tkiva i fibrinskih naslaga iz rane, a glavni postupak za to je debridement rana.

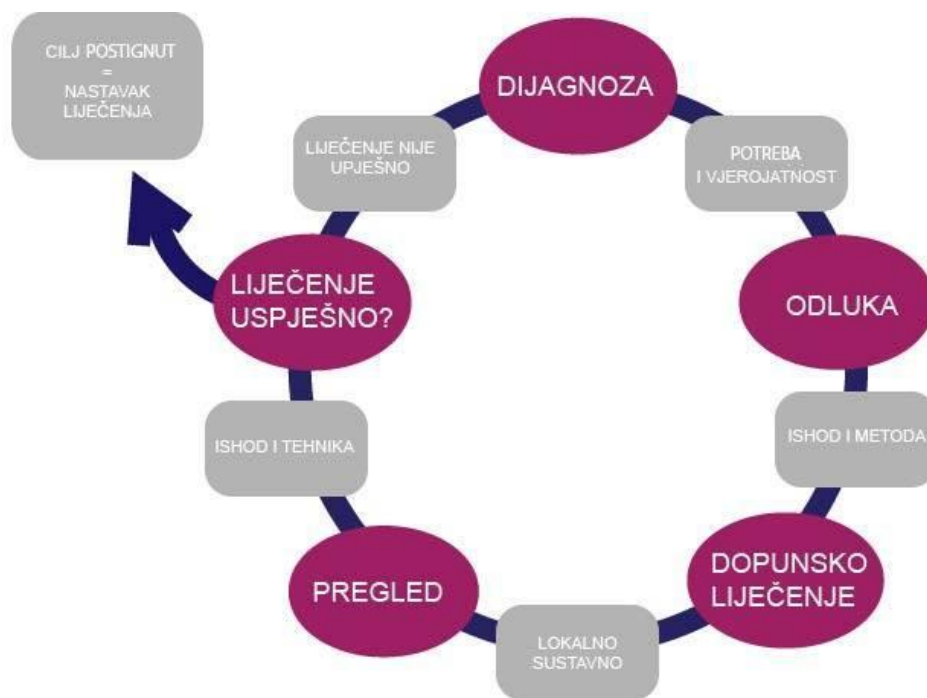
Kod mehaničkog debridementa postoji uporaba vlažnih, suhih, te parafinskih gaza. Međutim, iako su relativno jeftine metode i za korištenje nije potreban specijalist,

klasični oblici mehaničkog debridementa su bolni i nisu selektivni za devitalizirano tkivo. Novije metode mehaničkog debridementa, kao što je uporaba jastučića s monofilamentnim vlaknima uklanjanje nekrotičnog tkiva, a pogotovo većih količina fibrinskih naslaga i biološkog otpada, su se pokazale superiornom zbog bezbolnosti postupka i same selektivnosti vlakana za devitalizirano tkivo.

Samim time, uspješnim uklanjanjem nečistoća i naslaga s kroničnih rana, oduzimamo mikroorganizmima glavno stanište za proliferaciju i moguće širenje infekcije, a potičemo i bolje cijeljenje rane. (26)

## 10. ALGORITAM PRIMJENE DEBRIDMANA

### 10.1. Ciklus postupka debridmana



Preuzeto sa: EWMA (10)

Dijagnoza:

Početak algoritma označava dijagnozu vrste tkiva, faktora koji utječu na debridement i same količine i vrste naslaga i biološkog otpada

Odluka:

Nakon ustanovljenja potrebe za debridementom i vjerojatnosti poboljšanja, odluka se donosi o željenom ishodu, vremenu za taj ishod i naravno, metodi debridementa za taj slučaj

Dopunsko liječenje:

Dodatne mjere potrebne za uspješan debridement, kao priprema tkiva i omekšavanje rane, sistemske mjere za suzbijanje infekcije, zbrinjavanje komorbiditeta i poboljšan protok krvi kroz ranu

Pregled:

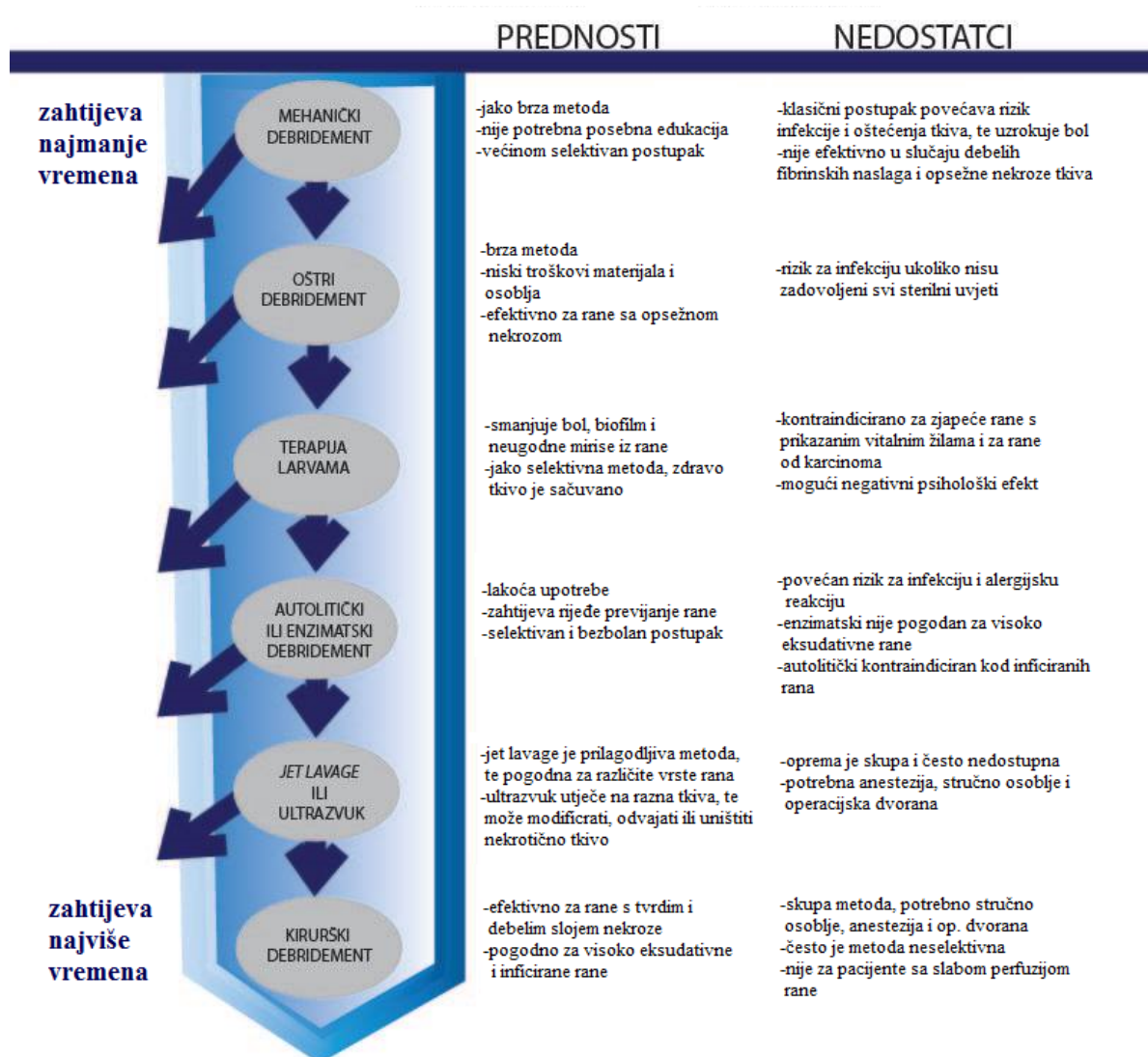
Ocjena uspješnosti i preispitivanje točnosti uporabe određene metode debridementa

Liječenje uspješno?

Ukoliko je optimalan rezultata postignut, nastavak zbrinjavanja rane.

Ukoliko rezultata nema, ciklus se ponavlja ispočetka s dijagnozom

## 10.2. Odabir primjerene vrste debridmana



Preuzeto sa: EWMA (10)

## 11. ZAKLJUČAK

Debridement je osnovni postupak kod liječenja svih vrsta kroničnih rana, a njime se uklanja devitalizirano i strano tkivo, te se nastoji time smanjiti biofilm i potencijal mikroorganizama da uzrokuju disrupciju procesa cijeljenja rane i izazovu širenje infekcije. Iako pojedinačno najbolje rezultate daju vodeni i ultrazvučni debridement, zbog svoje skupoće i relativne nedostupnosti na svim razinama pružanja zdravstvene njege nije pogodan za liječenje tako velikog zdravstvenog problema kao što su kronične rane.

Porastom morbiditeta za bolesti koje potenciraju nastanak kroničnih rana, pojavljuje se potreba za metodom debridementa koja učinkovito priprema dno rane za cijeljenje, relativno je jeftina i nije potrebna specijalistička edukacija za njenu provedbu. Takva metoda dosadašnjim istraživanjima nije pronađena, međutim novije tehnologije proizvodnje gaza i jastučića za mehanički debridement pokazale su se kao moguće rješenje za najoptimalniju metodu debridementa jer nemaju nedostatke ostalih postupaka.

Međutim, daljnja neovisna istraživanja su potrebna za utvrđivanje sposobnosti uklanjanja nekrotičnog tkiva i fibrinskih naslaga sa kroničnih rana.

Dokazi, uključujući one sa ekonomskog aspekta će postati sve važniji u postizanju konsenzusa oko liječenja kroničnih rana, koje su veliki teret za društvo i imaju potencijal za daljnje povećanje morbiditeta.

Individualni pristup svakom pacijentu s kroničnim ranama je nužan kako bi se odabrala adekvatna metoda debridementa i povećala uspješnost u poticanju cijeljenja takvih rana i suzbijanja mogućih teških komplikacija koje iz takvih lezija mogu proizaći.

Smjernice i algoritmi za primjenu debridementa od strane EWMA (European Wound Management Association) predstavljaju ključne dokumente za specijaliste i



ostalo medicinsko osoblje u pokušaju integracije raznih metoda i metaanaliza radi dobivanja jasnije slike o veličini problema kroničnih rana, boljem razumijevanju liječenja takvih stanja i samim time vraćanja pacijenta u društvo kao punopravnog i radno sposobnog člana, a ne kao osobe s invaliditetom kojem je potrebna hospitalizacija ili patronažna sestra za tradicionalno previjanje rana koje se jednostavno pokazalo kao nedostatno i bez budućnosti.

## 12. LITERATURA:

1. Gottrup F, Leaper D. Wound healing: historical aspects, EWMA Journal
2. Acta Med Croatica, 68 (Supl. 1) (2014) 95-101, Algoritam primjene debridmana, Marin Marinović, Nera Fumić, Stanislava Laginja i Aldo Ivančić
3. Steed DL, Donohoe D, Webster MW, Lindsley L. Effect of extensive debridement and treatment on the healing of diabetic foot ulcers. Diabetic Ulcer Study Group. J Am Coll Surg 1996;183:61-4.
4. Bergstrom N, Bennett MA, Carlson CE, et al. Treatment of Pressure Ulcers. Clinical Practice Guideline, No. 15. AHCPR Publication No. 95-0652. Rockville, MD: Agency for Health Care Policy and Research; December 1994.
5. Elizabeth A. Ayello, PhD, RN, APRN, BC, CWOCN, FAAN, and Janet E. Cuddigan, PhD, RN, CWCN), Debridement: Controlling the Necrotic/Cellular Burden.
6. Lipscomb, GH, Ling, FG. Wound Healing, Suture Material, and Surgical Instrumentation. In: TeLinde's Operative Gynecology, 9th edition, Rock, JA, Jones, HA, III (Eds), 2003. p.233.
7. David G Armstrong, DPM, MD, PhD, Andrew J Meyr, DPM: Wound healing and risk factors for non-healing Authors, [www.uptodate.com/store](http://www.uptodate.com/store);
8. Huljev, Dubravko (2011) Tipizacija vrste tkiva u kroničnim ranama na temelju digitalne fotografije rane, Doktorska disertacija, Sveučilište u Zagrebu.
9. Berriss WP, Sangwine SJ. Automatic Quantitative Analysis of Healing Skin Wounds using Colour Digital Image Processing World Wide Wounds, 1997
10. EWMA Document: Debridement: An updated overview and clarification of the principle role of debridement

11. Sibbald RG, Orsted HL, Coutts P, Keast DH: Best practice recommendations for preparing the wound bed: update 2006. *Wound Care Canada* 2006; 4: 15-29.
12. Loo WT, Sasano H., Chow LW: Pro-inflammatory cytokine, matrix metalloproteinases and TIMP-1 are involved in wound healing after mastectomy in invasive breast cancer patients. *Biomed Pharmacother* 2007; 61: 54852.
13. Lu S, Xiang J, Qing C, Jin S, Liao Z, Shi J. Effect of necrotic tissue on progressive injury in deep partial thickness burn wounds. *Chin Med J* 2002; 115: 323-5.
14. EWMA Document: Debridement: An updated overview and clarification of the principle role of debridement, *Journal of wound care* Vol 122. No1 EWMA *Acta Med Croatica*, 68 (Supl. 1) (2014) 95-101, postupnik Algoritam primjene debridmana: Marina Marinović, Nera Fumić, Stanislava Laginja i Aldo Ivančić.
15. *Acta Med Croatica*, 66 (2012) (Supl. 1) 79-84: Uloga debridmana u liječenju kroničnih rana – Dubravko Huljev, Aleksandar Gajić, Ciril Triller i Nada Kecelj Leskovec
16. *The Nurse Practitioner Issue: Volume 29(3), March 2004, pp 8-25* Copyright: © 2004 Lippincott Williams&Wilkins, INC. Publication Type: (Features: CE) ISSN: 0361-1817, Accession: 00006205-2004-03000-00002, Features: CE). Conquer Chronic Wounds with Wound Bed Preparation Ayello, Elizabeth A. PhD, RN, APRN, BC, CWOCN, FAAN; Cuddigan, Janet E. PhD, RN
17. Gottrup F, Jorgensen B. Maggot debridement: An alternative method for debridement. *J. Plast. Surg.* 2011;11:290–305.
18. Valachova I, Bohova J, Kozanek M, Takac P, Majtan J. *Lucilia sericata* medicinal maggots: A new source of antimicrobial compounds. *Microbial Pathogens and Strategies for Combating Them: Science, Technology and Education*. Spain: FORMATEX; 2014. pp. 1745–53.
19. Drosou A, Falabella A, Kirsner RS: Antiseptics on wounds: an area of controversy. *Wounds* 2003;15:149-66.
20. Debridement: Controlling the Necrotic/Cellular Burden Ayello, Elizabeth A. PhD, RN, APRN, BC, CWOCN, FAAN; Cuddigan, Janet E. PhD, RN, CWCN

21. Donati, L., Vigano, M. Use of the hydrocolloid dressing DuoDerm for skin donor sites for burns. *Int J Tissue React.* 1988; 4:267–272.
22. Bahr, S., Mustafi, N., Hättig, P. et al. Clinical efficacy of a new monofilament fibre-containing wound debridement product. *J Wound Care.* 2011; 20:242–248.
23. *Acta Med Croatica*, 68 (Supl. 1) (2014) 95-101 postupnik Algoritam primjene debridmana - Marin Marinović, Nera Fumić, Stanislava Laginja i Aldo Ivančić
24. Flemming, H.C., Wingender, J. The biofilm matrix. *Nature Reviews Microbiology* 2010; 8: 9, 623–633.
25. James, G.A., Swogger, E., Wolcott, R. et al. Biofilms in chronic wounds. *Wound Repair Regen* 2008; 16: 1, 37–44.
26. Slough and biofilm: removal of barriers to wound healing by desloughing, S.L. Percival, 1,2 PhD CEO; L. Suleman, 1,2 PhD.

### 13. ŽIVOTOPIS

Rođen sam 11. svibnja 1990. godine u Zadru, gdje sam 2009. godine završio Opću gimnaziju Vladimira Nazora sa odličnim uspjehom. Godine 2010. upisao sam Medicinski fakultet u Rijeci i nakon položene prve godine prebacio se na Medicinski fakultet u Zagrebu.

Aktivno govorim engleski jezik te poznajem osnove talijanskog i njemačkog jezika.

Za vrijeme srednje škole bio sam član Hrvatske veslačke reprezentacije i osvojio nekoliko naslova državnog prvaka. Od 2012. godine sam voditelj Veslačke sekcije Medicinskog fakulteta u Zagrebu s kojom sam nekoliko puta osvojio naslov Sveučilišnih prvaka i akademske godine 2015./2016. nagrađen sam s posebnom Rektorovom nagradom za veslačke uspjehe i promicanje sporta na Sveučilištu.

Demonstrator sam na katedri za Temelje neuroznanosti i katedri za Anatomiju od akademske godine 2012./2013. do sada.

Aktivni sam dopisnik časopisa *Medicinar* od 2013. godine do sada.

Tokom ljeta 2014. godine sudjelovao sam na jednomjesečnoj razmjeni studenata u Portugalu, u gradu Lisabonu, na Medicinskom fakultetu Sveučilišta Nova. Idućeg ljeta 2015. godine također sam sudjelovao na jednomjesečnoj razmjeni

studenata u Libanonu, u gradu Bejrutu, i to u bolnici Rizk gdje sam radio na odjelu za Ortopediju.

Aktivni sam član nekoliko udruga i sekcija na Medicinskom fakultetu u Zagrebu.

Kao član Veslačke reprezentacije Sveučilišta u Zagrebu u srpnju 2016. godine nastupam na Europskim sveučilišnim igrama.