

Autoinflamatorne bolesti kostiju

Čekada, Nastasia

Master's thesis / Diplomski rad

2016

Degree Grantor / Ustanova koja je dodijelila akademski / stručni stupanj: **University of Zagreb, School of Medicine / Sveučilište u Zagrebu, Medicinski fakultet**

Permanent link / Trajna poveznica: <https://um.nsk.hr/um:nbn:hr:105:354036>

Rights / Prava: [In copyright](#)/[Zaštićeno autorskim pravom.](#)

Download date / Datum preuzimanja: **2025-03-28**



Repository / Repozitorij:

[Dr Med - University of Zagreb School of Medicine Digital Repository](#)



**SVEUČILIŠTE U ZAGREBU
MEDICINSKI FAKULTET**

Nastasia Čekada

Autoinflamatorne bolesti kostiju

DIPLOMSKI RAD



Zagreb, 2016.

Diplomski rad izrađen je u Kliničkom bolničkom centru Zagreb u Klinici za pedijatriju, Zavod za imunologiju, reumatologiju, alergologiju i respiracijske bolesti Medicinskog fakulteta Sveučilišta u Zagrebu pod vodstvom prof. dr. sc. Marije Jelušić. Predan je na ocjenjivanje u akademskoj godini 2015./2016.

Sadržaj

1	Sažetak	V
2	Summary	VI
3	Uvod.....	1
3.1	Autoinflamatorne bolesti kostiju.....	1
3.2	SAPHO sindrom	3
3.3	Kronični rekurirajući multifokalni osteomijelitis (CRMO).....	7
4	Ciljevi rada.....	11
5	Ispitanici i metode	12
6	Prikaz bolesnika	13
6.1	Bolesnik br. 1	13
6.2	Bolesnik br. 2.....	14
6.3	Bolesnik br. 3.....	17
6.4	Bolesnik br. 4.....	20
6.5	Bolesnik br. 5.....	21
6.6	Bolesnik br. 6.....	22
7	Rasprava.....	24
7.1	Prezentacija bolesnika sa SAPHO sindromom	24
7.2	Prezentacija bolesnika sa CRMO.....	28
7.3	Usporedba kroničnog rekurirajućeg multifokalnog osteomijelitisa i SAPHO sindroma.....	31
8	Zaključci.....	33
9	Zahvale.....	34
10	Literatura.....	35
11	Životopis	40

POPIS KRATICA

CRMO	kronični rekurirajući multifokalni osteomijelitis
IBD	upalna bolest crijeva (eng. inflammatory bowel disease)
PPP	palmoplantarna pustuloza
NSAID	nesteroidni protuupalni lijekovi (eng. non-steroidal anti-inflammatory drugs)
DMARD	antireumatski lijekovi koji modificiraju tijek bolesti (eng. disease-modifying antirheumatic drugs)
SE	sedimentacija eritrocita
CRP	C-reaktivni protein
L	leukociti
CT	kompjuterizirana tomografija
MR	magnetska rezonancija
EEG	elektroencefalografija
EMNG	elektromioneurografija
Tc-99m	tehnecij 99m
p.o.	per os
i.v.	intravenski
TNF	čimbenik tumorske nekroze (eng. tumor necrosis factor)
IL	interleukin

1 SAŽETAK

Autoinflamatorne bolesti kostiju, Nastasia Čekada

Uvod: Autoinflamatorne bolesti kostiju karakterizirane su sterilnom upalom kosti praćene kožnim manifestacijama. Ovoj skupini pripadaju sinovitis, akne, pustuloza, hiperostoza, osteitis (SAPHO) sindrom i kronični rekurirajući multifokalni osteomijelitis (CRMO), Majeed sindrom, DIRA, PAPA sindrom i kerubizam. CRMO i SAPHO su dva najčešća entiteta. Obzirom na niz sličnosti, dio autora smatra da je CRMO, koji se dominantno javlja u dječjoj dobi, podtip SAPHO sindroma, koji se najčešće klinički prezentira u adolescenciji ili odrasloj dobi.

Cilj: Analizirati i usporediti karakteristike bolesnika s CRMO i SAPHO sindromom.

Metode i ispitanici: Retrospektivna analiza i usporedba podataka iz medicinske dokumentacije bolesnika s CRMO i SAPHO sindromom liječenih u Zavodu za imunologiju i reumatologiju Klinike za pedijatriju KBC Zagreb, Referentnom centru za pedijatrijsku i adolescentnu reumatologiju RH u razdoblju od 2002. – 2015. godine.

Rezultati: U razdoblju od 2002. – 2015. godine liječene su 3 djevojčice s CRMO prosječne dobi od 5 godina i 3 mladića sa SAPHO sindromom, prosječne dobi od 16 godina u vrijeme postavljanja dijagnoze. Svi bolesnici su inicijalno imali umjereno povišene upalne parametre. U svih bolesnika s CRMO obradom su nađene multifokalne upalne promjene različitih dijelova aksijalnog i perifernog skeleta, u samo jedne bolesnice promjene su bile simetrične. Niti jedna nije imala kožnih promjena. Liječene su nesteroidnim protuupalnim lijekovima, u jedne je navedenom terapijom postignuta remisija, dok je u dvije bolesnice indicirana i kraća sistemska primjena kortikosteroida s istim, povoljnim ishodom.

U samo jednog bolesnika sa SAPHO sindromom nađen je tipični scintigrafski nalaz upalnog zahvaćanja sternoklavikularnih zglobova i sternuma, dok su u ostalih bolesnika promjene detektirane u različitim dijelovima skeleta, uključujući maksilu i mandibulu. Kožne promjene u vidu opsežnih akni imala su sva 3 bolesnika, u 2 su akne predstavljale inicijalni simptom bolesti, dok su se u jednog razvile 2 godine nakon početka upalnih promjena skeleta. U dva bolesnika zadovoljavajuća kontrola bolesti uspostavljena je primjenom indometacina ili metotreksata, u jednog bolesnika anti TNF pripravkom.

Zaključak: CRMO i SAPHO sindrom imaju niz zajedničkih karakteristika te se prema dijelu recentne literature CRMO smatra dječjom formom SAPHO sindroma, koji se dominantno javlja u adolescenata i odraslih. Rezultati usporedbe naših bolesnika s navedenim bolestima sukladni su literaturnim podacima. Tek će otkrivanje još uvijek nepoznate etiopatogeneze definitivno razjasniti odnos dviju najčešćih autoinflamatornih bolesti kostiju.

Ključne riječi: autoinflamatorne bolesti kostiju, SAPHO sindrom, kronični rekurirajući multifokalni osteomijelitis, CRMO

2 SUMMARY

Autoinflammatory bone disorders, Nastasia Čekada

Introduction: The main characteristic of autoinflammatory bone disorders is a sterile inflammation of the bone followed by skin pathology. These disorders are synovitis, acne, pustulosis, hyperostosis, osteitis (SAPHO) syndrome, chronic recurrent multifocal osteomyelitis (CRMO), Majeeed syndrome, DIRA, PAPA syndrome and cherubism. CRMO and SAPHO are the most common entities. Considering the similarities, a group of authors consider CRMO, which predominately affects children, to be a subtype of the SAPHO syndrome, which most often presents in adolescents or adults.

Aim: To analyze and compare characteristics of patients with CRMO and SAPHO syndrome.

Methods: A retrospective analysis and comparison of information from the medical documentation of patients with CRMO and SAPHO syndrome treated in the Department of immunology and rheumatology of the Pediatrics clinic KBC Zagreb, the Reference center for pediatrics and adolescent rheumatology RH in the period of 2002 – 2015.

Results: In the period of 2002 – 2015 we treated three girls with CRMO, average age of 5 years and three boys with SAPHO syndrome, average age of 16 years at the moment of diagnose. All patients initially had moderately elevated parameters of inflammation. All patients with CRMO had multifocal inflammatory changes of the axial and peripheral skeleton, only in one patient were these changes symmetrical. No skin pathology was noted. They were treated with nonsteroidal anti-inflammatory drugs which led to remission in one, while the other two patients underwent a shorter systemic usage of corticosteroids with the same positive outcome. Only one of the patients had typical scintigraphic findings of affected sternoclavicular joints and sternum while others had inflammatory changes in different locations, including maxilla and mandible. All three patients had extensive acne, two of them as an initial symptom, whereas the third patient had acne two years after initial inflammatory bone changes. Satisfactory control of the disease was accomplished in two patients due to indomethacin or methotrexate, whereas in one patient with TNF antagonists.

Conclusion: CRMO and SAPHO syndrome share a series of characteristics, regarding to a section of recent literature CRMO is considered a children's form of the SAPHO syndrome which affects mostly adults and adolescents. The results of the comparison of our patients with said diseases are in compliance with the information from literature. Only the revelation of the yet unknown etiopathogenesis will clarify the relationship between the two most common autoinflammatory bone disorders.

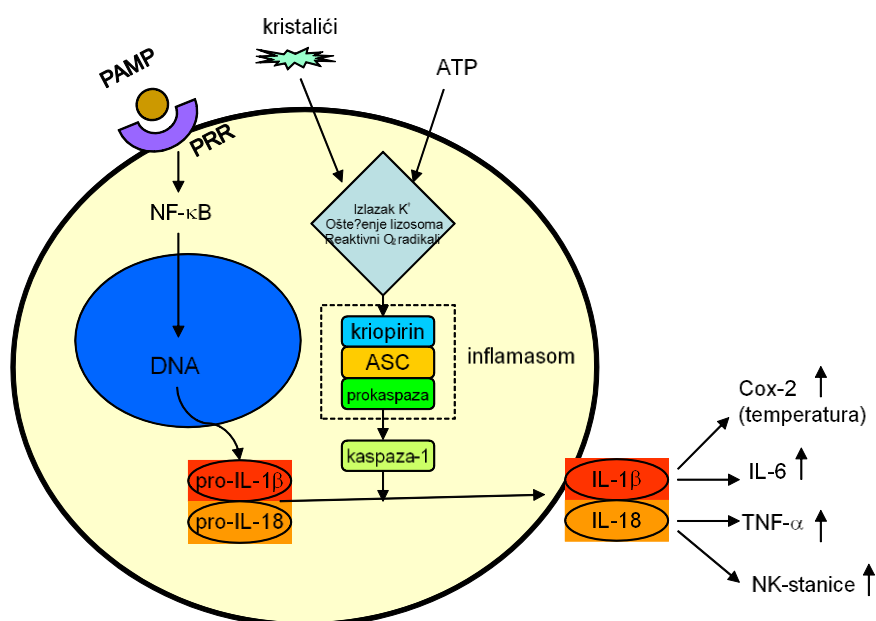
Key words: autoinflammatory bone disorders, SAPHO syndrome, chronic recurrent multifocal osteomyelitis, CRMO

3 UVOD

3.1 Autoinflamatorne bolesti kostiju

Autoinflamatorne bolesti kostiju, kao vrsta autoupalnih bolesti, karakterizirane su nespecifičnom upalnom reakcijom koja se aktivira bez poznatog inicijatora. Smatra se da dolazi do aktivacije nespecifičnog imunološkog sustava, ali patogeneza bolesti još uvijek nije sasvim razjašnjena. Upalom posreduje inflamason koji nastaje unutar granulocita i monocita te je zaslužan za nastanak IL-1 β i IL-18 koji vode do disbalansa upalnih i protuupalnih citokina (slika 1.) (1). Upalna reakcija može biti praćena febrilitetom i povišenim laboratorijskim pokazateljima upale, dok visokih titara specifičnih protutijela ili autoreaktivnih T-limfocita, karakterističnih za autoimunosne bolesti, nema. Ovoj skupini pripadaju SAPHO sindrom (sinovitis, akne, pustuloza, hiperostoza i osteitis), kronični rekurirajući multifokalni osteomijelitis (CRMO), Majeed sindrom, DIRA, PAPA sindrom i kerubizam. SAPHO sindrom i CRMO su najčešće bolesti ove grupe (1,2).

Ključna karakteristika ove skupine bolesti je sterilna upala kostiju. Dokazana stanična infiltracija kostiju vodi do nastanka neutrofilnih osteolitičkih žarišta s periostalnom reakcijom.



Slika 1. Prikaz djelovanja inflamlasoma. ASC - apoptosis-associated speck-like protein containing a CARD (caspase recruiting domain); Cox – ciklooksigenaza; IL – interleukin; NK – natural killer ; NF- κ B - nuclear factor kappa-light-chain-enhancer of activated B cell; PAMP – pathogen-associated molecular pattern; PRR – pattern recognition receptor; TNF – tumour necrosis factor (1).

U kroničnoj fazi, lezije progrediraju u sklerotički i fibrozni oblik, s histološkom slikom infiltrata limfocita, neutrofila i plazma stanica. Unatoč lezijama koje imitiraju infektivni osteomijelitis, biopsijom kosti se ne može izolirati infektivni uzročnik. Uz koštane promjene javljaju se često upalne kožne i crijevne bolesti, a u određenim slučajevima pojavljuje se i intermitentna vrućica (1,2).

Majeedov sindrom rijetka je autosomna nasljedna bolest koja se manifestira kroničnim rekurirajućim multifokalnim osteomijelitisom, neutrofilnom dermatozom, prirođenom diseritropoetskom anemijom i povremeno vrućicom. Uzrok sindroma je mutacija gena LPIN2, koji sudjeluje u metabolizmu lipida. Unatoč promijenjenom proteinu Lipin2, dislipidemija se ne uočava te uzročno-posljedični slijed između mutacije i kliničkog fenotipa još nije otkriven (1).

Nedostatak antagonista za IL-1R, odnosno DIRA (*engl.* deficiency of interleukin-1 receptor antagonist) je autosomno recesivna bolest koja se prezentira sterilnim multifokalnim osteomijelitisom, periostitisom, edemom zglobova i pustulozom. Uz trombocitozu i leukocitozu javljaju se povišeni parametri upale (CRP, SE), a upala se može proširiti i na mozak, krvne žile i pluća i uzrokovati smrt već u prvim godinama života. Mutacija kodirajućeg gena IL1RN za antagonista IL-1 receptora razlog je pretjerane aktivnosti IL-1 koja se smatra uzrokom bolesti (1,2).

Kerubizam je bolest uzrokovana autosomno dominantnom mutacijom proteina SH3BP2. Karakterizirana je litičkim lezijama koje zahvaćaju izolirano gornju i donju čeljust dovodeći do njihovog nakaznog povećanja (1).

PAPA sindrom je autosomno dominantni poremećaj karakteriziran piogenim sterilnim artritismom i kožnim promjenama poput ulceracija, cističnih akni i pioderme gangrenosum. Bolest se javlja u rekurirajućim epizodama te može progredirati do te mjere da je potrebna zamjena zgloba. Dijagnoza se potvrđuje genomskim testiranjem, kojim se dokazuje mutacija gena PSTPIP1 koji je odgovoran za nastanak bolesti i ima važnu ulogu u kontroli upalnog odgovora (1,2).

Kod SAPHO sindroma i kroničnog rekurirajućeg multifokalnog osteomijelitisa nisu pronađene mutacije gena zaslužne za razvoj bolesti, ali pretpostavlja se da navedene bolesti imaju genetsku podlogu te je predložen suspekti lokus za CRMO, 18q21.3-22, koji još nije potvrđen u većem istraživanju (3,4).

3.2 SAPHO sindrom

3.2.1 Incidencija i patogeneza

Poveznica između kožnih manifestacija-acni conglobata i osteomuskularnih simptoma prvi put se prepoznaje sredinom 20.st (5). Od tada nastaju različite varijacije imena ovog sindroma poput pustulozni artroosteitis i sternokostoklavikularna hiperostoza ukupno dosežući oko 50 različitih naziva. U Francuskoj 1987. godine nastaje istraživanje od 85 slučajeva gdje je prvi put predložen naziv SAPHO kao akronim za – „*le syndrome acne pustulose hyperostose osteite*“ da bi godinu dana kasnije sastavnica „sindrom“ u akronimu zamijenjena sa „sinovitis“ (6,7). Iako je prvotno sindrom otkriven zahvaljujući korelaciji između kožnih i muskuloskeletnih simptoma, kožne manifestacije nisu nužne za dijagnozu (7). Koncept SAPHO sindroma temelji se na upalnom osteitisu koje može ali i ne mora biti popraćen kožnim manifestacijama uz negativnu bakterijsku kulturu (6,8). Kroničnog je karaktera, obilježen periodima remisije i egzacerbacije (1). Sama patogeneza sindroma je nejasna. Izolirane *Propionibacterium acnes* i *Staphylococcus* species iz uzorka zahvaćene kosti služe kao temelj hipotezi prema kojoj je bolest uzrokovana perzistentnom bakterijskom infekcijom kao okidačem autoimunosne reakcije (9) dok druga hipoteza povezuje sindrom sa seronegativnim spondiloartropatijama na temelju zajedničkih karakteristika poput sakroileitisa, ankiloze, entezitisa te povezanosti s upalnim crijevnim bolestima (1,7).

SAPHO sindrom je smatran rijetkom bolešću. Vjeruje se da je njegova prevalencija < 1 na 10000 u bjelačkoj populaciji (7,10,11). Javlja se u bilo kojoj dobi, uz rijetko javljanje nakon šestog desetljeća života (12). Na temelju većih kohorti porijeklom iz Njemačke, Italije, Francuske, Japana i Kine zabilježena je ženska prevalencija u sindromu (8,11,13–15) uz izuzetak španjolske kohorte koja je zabilježila jednaku dominaciju muškaraca i žena (16). Upitno je je li zaista SAPHO sindrom izrazito rijetka bolest ili je problem u neuspješnoj dijagnozi. Velik dio zabilježenih slučajeva je porijeklom iz Europe, Japana i Kine te se povlači i pitanje postoji li razlika u incidenciji između tog područja i SAD-a, Kanade i Australije ili je bolest u tim regijama slabije prepoznata. Moguće je da se dijagnoza ne uzima u obzir u slučajevima gdje kožne promjene nisu jako izražene ili ih nema, što vodi do lažno niske incidencije (17).

3.2.2 Klinička prezentacija

Prvi znak razvoja bolesti često je bol praćena edemom, toplinom i crvenilom. Jutarnja ukočenost može varirati u jačini, a ograničenje kretnji može voditi sve do šepanja (7). Najčešće zahvaćena lokacija je prednji torakalni zid, zatim kralježnica s najvećom incidencijom u području torakalnog segmenta, praćene lumbalnim pa cervikalnim segmentom. Lezije obično zahvaćaju jedan kralježak (58%), ali može biti zahvaćeno i do 4 segmenta. Mogu biti u obliku nespecifičnog spondilodiscitisa, osteoskleroze trupa kralješka, osteodestruktivnih lezija, paravertebralne osifikacije ili mogu pak biti zahvaćeni sakroilijakalni zglobovi (18). Zabilježena je pojava sakroileitisa u 13-52% bolesnika oboljelih od SAPHO sindroma. Lezije se mogu pojaviti, ali rjeđe, na području dugih kostiju i mandibule (6,7,18). Artritis se javlja kod 92,5% bolesnika, zahvaćajući aksijalni kostur u 91%, a periferne zglobove u 36% (8). Najčešće zahvaća kukove, koljena i gležnjeve, gdje dolazi do upale sinovije uz osteoporozu te suženja intraartikularnog prostora u uznapredovalim slučajevima. Može doći i do ankiloze koja obično se javlja uz smanjenje boli (6,18).

Vrijeme pojave kožnih promjena je varijabilno. One se mogu pojaviti prije, simultano ili nakon prezentacije osteomuskularnih simptoma. Mogući je i razvoj bolesti bez kožnih manifestacija što treba imati na umu pri potrazi za dijagnozom (12). Kožne promjene su neutrofilne dermatoze, karakterizirane perivaskularnim i difuznim infiltratom neutrofila (12). Najčešće dolazi do razvoja palmoplantarne pustuloze (PPP) koja je karakterizirana 2-4 mm velikim sterilnim žućkastim pustulama koje se javljaju na dlanovima i tabanima uz hiperkeratozu i eritem (12). Kako je teško klinički i histološki razdvojiti PPP od pustularne psorijaze, ta dva entiteta se u većini slučajeva vode pod jednim (7). 15-18% oboljelih ima promjene u obliku akni, koje su teške kliničke slike - acne conglobata, acne fulminans ili hidradenitis suppurativa (acne inversa). Rjeđe kožne manifestacije koje se javljaju su Sweet sindrom i pioderma gangrenosum (7,12).

3.2.3 Slikovne pretrage

Radiološkom slikom dominiraju osteitis i hiperostoza koje mogu zahvaćati jednu ili više lokacija i pojaviti se simultano ili kroz određeni vremenski period. Osteitis se prezentira kao osteoskleroza s homogenim fibrilarnim uzorkom, dok hiperostoza kroničnom periostalnom reakcijom i kortikalnim zadebljanjem uz suženje medularnog kanala. U inicijalnom periodu

bolesti lezije su pretežno osteodestruktivne, dok u kasnijim stadijima prelaze u osteoproliferativni oblik (6).

Scintigrafija je izvrsna pretraga za ranu dijagnozu koštanih lezija kod SAPHO sindroma (11,19). Dok u inicijalnoj fazi bolesti rentgenske snimke nerijetko pokazuju uredne nalaze (7,18), scintigrafija će otkriti klinički „tihe“ lezije uz one koje uzrokuju simptome.

Unatoč svim prednostima, scintigrafija nije dovoljno kompetentna za razlikovanje benignih i malignih lezija, fizioloških i patoloških promjena te u pojedinim slučajevima simetrično nakupljanje može biti zbunjujuće za dijagnozu. Stoga je za diferencijaciju takvih lezija nužan CT i MR (8,11). MR cijelog tijela je odlična metoda jer uz bolju senzitivnost od rentgena pokazuje i upale mekog tkiva, a ne dovodi do izloženosti radijaciji u odnosu na scintigrafiju (7). CT je metoda izbora za pronalazak osteoartikularnih i kralježničnih lezija koje su izrazito bitne u slučajevima urednog nalaza na području prednjeg torakalnog zida (11).

3.2.4 Dijagnoza

Dijagnoza je nerijetko otežana i dug proces, kako zbog varijabilne kliničke prezentacije i nepostojanja odobrenih dijagnostičkih kriterija, tako i zbog nedovoljne informiranosti o sindromu (18,20). Zabilježeno je prosječno vrijeme između pojave simptoma i dijagnoze od 4,6 do 9,1 godina (8,13), dok je tokom novijeg nacionalnog istraživanja u Njemačkoj je zabilježeno prosječno vrijeme od $3,8 \pm 5,3$ godine (15). Kako je raspon osteoartikularnih manifestacija velik, a kožne manifestacije se mogu pojaviti u velikoj vremenskoj amplitudi od pojave reumatoloških simptoma, suptilnije prezentacije ili pak potpuno izostati, sama dijagnoza ide metodom eliminacije (7,17). Kod bolesnika s tipično lokaliziranom boli, pojavom lezija i odgovarajućim radiološkim nalazima situacija je jednostavna, dok kod bolesnika kojima izostaju kožne manifestacije ili su zahvaćene atipične lokalizacije, dijagnoza je izrazito otežana. Uz već navedene prednosti korištenja scintigrafije i magnetske rezonancije, ponekad je potrebno napraviti i biopsiju kosti radi eliminacije infektivnog osteomijelitisa i neoplazme kao dijagnoze uz dobivanje negativne bakterijske kulture (7). Radi pomoći pri dijagnozi raširena je primjena preliminarnih kriterija po Kahnu (Tablica ., Tablica 2.) te po Benhamou (Tablica 3.) prema kojima je potvrda jednog kriterija je dovoljna za dijagnozu (1,3).

Tablica 1. Dijagnostički kriteriji po Kahnu za dijagnozu SAPHO sindroma, 1994 (10).

I.	Kronični rekurirajući multifokalni sterilni i aksijalni osteomijelitis, sa ili bez dermatoze
II.	Akutni, subakutni ili kronični artritis asociran s palmoplantarnom pustulozom, pustularnom psorijazom ili teškim aknama
III.	Sterilni osteitis asociran s palmoplantarnom pustulozom, pustularnom psorijazom ili teškim aknama

Tablica 2. Dijagnostički kriteriji po Kahnu za dijagnozu SAPHO sindroma, modificirani 2003. (3)

Uključujući kriteriji	Isključujući kriteriji
I. Zahvaćanje kosti-zgloba uz PPP i psorijazu vulgaris	I. Infektivan osteitis
II. Zahvaćanje kosti-zgloba uz teške akne	II. Tumorska preobrazba kosti
III. Izolirana sterilna* hiperostoza/osteitis (odrasli)	III. Neupalne kondenzacijske lezije kosti
IV. Kronični rekurirajući multifokalni osteomijelitis (djeca)	
V. Zahvaćanje kosti-zgloba uz upalnu bolest crijeva	

*izuzetak P.acnes

Tablica 3. Dijagnostički kriteriji po Benhamou za dijagnozu SAPHO sindroma (3)

I.	Osteoartikularne manifestacije i teške akne
II.	Osteoartikularne manifestacije i palmoplantarna pustuloza
III.	Hiperostoza sa ili bez dermatoze
IV.	Rekurirajući multifoklni kronični osteomijelitis koji zahvaća aksijalni ili periferni kostur, sa ili bez dermatoze

3.2.5 Liječenje

Randomizirana kontrolirana klinička ispitivanja za evaluaciju efikasnosti terapije nisu provedena, stoga se liječenje temelji na dosadašnjim objavljenim radovima s prikazima slučaja i kohortnim istraživanjima te na mišljenju stručnjaka ovog područja (7). Cilj terapije je smanjenje simptoma uz poboljšanje kvalitete života. Kao prva linija terapije koriste se NSAID-i i analgetici. Nerijetko je terapija nedostatna, ne pružajući dostatnu analgeziju trajno ili čak ni privremeno (21). Kortikosteroidi kao sljedeća terapija za bolesnike refraktorne na NSAID mogu dovesti do znatnog poboljšanja, bilo u obliku kortikosteroidnih injekcija ili u obliku oralne terapije uz NSAID (18,21). Povoljna je reakcija i na terapiju DMARD-om, od kojih se prvenstveno koriste metotreksat i sulfasalazin (7,18).

Intravenski primjenjeni bisfosfonati koji se primjenjuju kao sljedeća linija terapije, uz inhibiciju resorpcije kostiju, imaju i protuupalno djelovanje u obliku supresije stvaranja IL-1, IL-6 i TNF α . Pokazali su smanjenje boli i uspostavljanje remisije. U velikog broja bolesnika došlo je do parcijalnog poboljšanja a zabilježen je i određeni broj neuspješnih slučajeva (7,18).

Primjenu TNF α inhibitora potaknuli su nalazi povišenih razina upalnih citokina poput IL-1 i Th17 stanica (11), povišena razina TNF α u uzorku kostiju, kao i mišljenje da je TNF α impliciran u razvoju neutrofilnih dermatitisa (22). TNF α , osim uz svoje proupalno djelovanje, istovremeno je i regulator citokina (IL-1 β , IL-6, IL-8) koji su ključni u razvoju upale. Terapija TNF α inhibitorima pokazala povoljno djelovanje na koštane i kožne manifestacije i primjenjuje se u slučaju neuspješnosti konvencionalne terapije. Najčešće korišteni lijek je infliksimab, a slijede ga etanercept i adalimumab (22).

3.3 Kronični rekurirajući multifokalni osteomijelitis (CRMO)

3.3.1 Incidencija

Kronični rekurirajući multifokalni osteomijelitis je autoinflamatorna upala kostiju prepoznatljiva po sterilnoj upali same kosti. Godine 1972. Gideon zamjećuje promjene i daje naziv kronični simetrični osteomijelitis (CNO). Godine 1978. Probst daje naziv CRMO i promjene opisuje kao kroničnu upalu kostiju na više lokacija s opetovanim pojavljivanjem. Kroz 40 godina naziv varira, a danas je naziv CRMO najčešće korišten (23). Bolest primarno zahvaća djecu. Točna incidencija nije poznata. Pretpostavka njemačkog reumatologa i eksperta je da je prevalencija bolesti slična sklerodermi te je estimirana prevalencija oko 0,04%. Sama

bolest je samo prividno rijetka, zbog nedovoljnog broja dijagnosticiranih slučajeva (7,24). Walsh i sur. došli su do procjene od jednog slučaja na 100000 po godini dana za zapadnu Australiju za populaciju <16 godina (25). Srednja dob pojave simptoma je oko 10 godina, s prevalencijom ženske populacije (25–27). Srednje trajanje bolesti prema norveškoj kohorti je $3,9 \pm 2,6$ godina (28).

3.3.2 Klinička prezentacija

Simptomi obuhvaćaju raspon od blage boli u kostima do akutne upale intenzivne boli popraćene povišenom temperaturom. Premda bolest može zahvatiti jednu ili više lokacija, kod dijela bolesnika razvit će se kronični rekurirajući oblik te upala koja može progredirati toliko da dovede do deformacije i frakture aksijalnog skeleta. Kod djece i adolescenata prvenstveno su zahvaćene metafize dugih kostiju, zdjelica, trupovi kralježaka i klavikula (4). Lezije mogu zahvatiti gotovo sve lokacije, a zabilježene su čak i lezije neurokranija, što se do nedavno nije smatralo mogućim (29,30). Najčešće zahvaćene lokacije su tibija, femur, fibula i zdjelica (26–28).

Osim kostiju kao ciljnog tkiva, CRMO povremeno zahvaća i kožu, pluća, gastrointestinalni sustav i oči. Kožne manifestacije se prezentiraju kao palmoplantarna pustuloza, psoriasis vulgaris, pyoderma gangrenosum i Sweet sindrom (2,4).

3.3.3 Slikovne pretrage

Lezije kostiju variraju izgledom ovisno o duljini trajanja bolesti, na isti način kao i kod SAPHO sindroma. U početku su promjene osteolitičke, da bi kasnije nastale sklerozirajuće lezije. Stoga, slikovne pretrage koje se koriste su iste. Uz rentgen, koriste se scintigrafija s Tc-99 i MR, pogotovo u ranoj fazi bolesti radi dijagnosticiranja tihih lezija i prepoznavanja edema (2). Izradom MR-a cijelog tijela može se uočiti tipični uzorak multifokalnog i bilateralnog zahvaćanja kosti koji se javlja u velikom broju slučajeva te na taj način ubrzati i olakšati proces dijagnoze (31). MR se navodi kao potencijalno senzitivnija metoda za dijagnosticiranje lezija od scintigrafije (32).

3.3.4 Dijagnoza

Pri dijagnosticiranju kroničnog rekurirajućeg multifokalnog osteomijelitisa javljaju se iste poteškoće kao i pri dijagnozi SAPHO sindroma. Dijagnoza ide procesom eliminacije. Uz

slikovne pretrage biopsija kostiju je povremeno potrebna u nejasnim slučajevima (2). Primijećena je veća učestalost biopsije kod unifokalnih lezija u usporedbi s multifokalnim (32) vjerojatno zbog težeg diferenciranja od maligniteta i infektivnih procesa u slučaju unifokalnih lezija. Kao pomoć pri dijagnozi koriste se kriteriji predloženi od strane Jansson i sur. za dijagnozu nebakterijskog osteomijelitisa, koji obuhvaća i CRMO (Tablica 4.). Dijagnoza se može postaviti ukoliko su zadovoljena dva velika kriterija ili jedan veliki i tri mala kriterija (27,33).

3.3.5 Liječenje

Kako randomizirana istraživanja s placebom nisu još provedena, terapija CRMO-a nema egzaktnu smjernicu te je temeljena na empirijskom iskustvu. Dodatni otežavajući faktor je sama priroda bolesti obilježena periodima egzacerbacije i remisije koja može dovesti do krivog zaključka o djelovanju terapije (34).

Kao prva linija terapije koriste se NSAID-i koji obično vrlo dobro kontroliraju simptome bolesti (25). Optimalni su za blage do umjereno teške slučajeve. Ukoliko terapija NSAID-om ne

Tablica 4. Kriteriji za dijagnozu nebakterijskog osteomijelitisa po Jansson i sur. (27)

Major kriteriji	Minor kriteriji
I. radiološki dokazana osteolitička ili sklerotička lezija	I. uredna krvna slika (normaln blood count) i dobro opće stanje zdravlja
II. multifokalne lezije kostiju	II. povišen CRP/SE
III. palmoplantarna pustuloza ili psorijaza	III. trajanje bolesti dulje od 6 mjeseci
IV. sterilna biopsija kostiju, sa znakovima upale, fibroze ili oboje	IV. hiperostoza
	V. pojava drugih autoimunih bolesti osim palmoplantarne pustuloze i psorijaze
	VI. član obitelji s nebakterijskim osteitisom, autoimunim poremećajem ili autoinflamatornim poremećajem

dovodi do poboljšanja kliničke slike treba prijeći na sljedeću liniju terapije. Kortikosteroidi su pokazali pozitivno djelovanje na tijek bolesti u većine bolesnika (60%), ali s obzirom na niz posljedica dugoročne terapije treba biti oprezan pri njihovom ordiniranju. Kao izbor terapije također dolaze u obzir lijekovi iz skupine DMARD, prvenstveno metotreksat i sulfasalazin (34). TNF α inhibitori koriste se zbog dokazane neravnoteže između upalnih i protuupalnih citokina te su se pokazali kao dobar izbor kod bolesnika refrakternih na prethodno navedene oblike terapije (34). Kod refrakterne skupine bolesnika u obzir dolazi i liječenje intravenskim bisfosfonatima, ali uz oprez zbog mogućih nuspojava (2).

4 CILJEVI RADA

Jesu li SAPHO sindrom i kronični multifokalni rekurirajući osteomijelitis različite bolesti ili ipak ista bolest koja se javlja u različitim dobnim skupinama, pitanje je na koje još uvijek nije sa sigurnošću odgovoreno. Cilj našeg rada je prezentirati bolesnike oboljele od SAPHO sindroma i CRMO-a koji su liječeni u Kliničkom bolničkom centru Zagreb, u Zavodu za kliničku imunologiju i reumatologiju, Klinike za pedijatriju KBC Zagreb u vremenskom periodu od 2002. godine do 2015. godine, te analizirati sličnosti i razlike između dviju skupina bolesnika i pokušati odgovoriti na postavljeno pitanje. Analizirat ćemo kliničku sliku, dijagnostičke nalaze i primijenjenu terapiju te ih usporediti s podacima u literaturi.

5 ISPITANICI I METODE

U ovo istraživanje uključeno je šestero djece u dobi od 3 do 18 godina s dijagnozom SAPHO sindroma ili kroničnog rekurirajućeg multifokalnog osteomijelitisa koja su se liječila na Zavodu za imunologiju i reumatologiju, KBC Zagreb u vremenskom periodu od 2002. do 2015.godine. Podaci su se skupljali iz povijesti bolesti, od kojih su za četiri bolesnika prikupljeni iz informatičkog sustava KBC-a Zagreb, a za dva bolesnika iz arhive KBC-a Zagreb. Iskorišteni su sljedeći podaci: spol, dob, datum dijagnoze, klinički pokazatelji tijekom bolesti, upalni parametri, dijagnostički postupci i nalazi te terapija.

6 PRIKAZ BOLESNIKA

6.1 Bolesnik br. 1

Bolesnik u dobi od 17,5 godina u srpnju 2012. godine premješten je u Zavod za reumatologiju Klinike za pedijatriju zbog sumnje na sistemska bolest radi daljnje obrade i liječenja. Dva mjeseca prije prijema bolest je počela pojavom opsežnih konfluirajućih akni na licu, dok mjesec dana prije prijema bolesnik postaje sve umorniji (tablica 5.). Kožne promjene su inicijalno liječene azitromicinom od strane dermatologa, ali bez regresije. Nekoliko dana prije hospitalizacije počinju bolovi u donjem dijelu leđa, da bi dan prije prijema imao mučninu uz bolove u desnom kuku i izgubio svijest. Nekoliko sati nakon, postaje visoko febrilan te je hospitaliziran u općoj bolnici na dva tjedna. Uz piodermizacijske promjene na licu javlja se slična eflorescencija na desnoj potkoljenici zbog kojih je liječen antibioticima – cefazolinom i klindamicinom. Unatoč primljenoj terapiji intermitentni visoki febrilitet i dalje perzistira. Radi progresivnih bolova u desnom kuku učinjen je pregled MR-om kojom su uočeni znakovi upale oba sakroilijakalna zgloba uz izljev te znakovi trohanternog burzitisa desno. Nekoliko dana nakon prijema razvija se i bol s ograničenjem pokreta u lijevom koljenu, a kasnije dakriocistitis te keratokonjuktivitis lijevog oka liječen tobramicinom uz inciziju i drenažu dakriociste. Zbog bolova i upalnih promjena koštanog sustava bolesnik je premješten na Zavod za reumatologiju. Laboratorijski nalazi kod premještaja pokazali su povišene upalne parametre (CRP 104 mg/L, SE 80 mm/h, L 18.9×10^9 /L) (Tablica 5.) te je bolesnik primao terapiju cefazolinom 3 x 2 g i.v., klindamicinom 3 x 1g, ibuprofenom 400 mg po potrebi, a tobramicin kapi za oči i antiseptik za lokalnu terapiju kože. Pri pregledu kože zabilježene su na području lica, vrata, leđa, prsa i ramena brojne papulopustule koje su na licu i vratu konfluirale u široke eritematozne areale mjestimično prekrivene krustama. Na medijalnoj strani desne potkoljenice uočena je promjena tipa pioderma gangrenozum u fazi regresije veličine 2x3 cm s okolnom induriranom i eritematoznom kožom. Otok lijevog koljena uz bolnost i fleksiju ograničenu na 80 stupnjeva te nemogućnost potpune ekstenzije. Lijeva noga je ekstenzirana u koljenu uz otežan hod i šepanje. Pri obradi bolesnika rađena je rentgenska snimka koljenskih zglobova koja je pokazala osteopeniju te ultrazvuk koji nije pokazao znakove izljeva ni sinovitisa. Tomosinteza zdjelčnih kostiju pokazala je litičnu leziju kod desnog sakroilijakalnog zgloba, dok su kod lijevog pronađeni potencijalni znakovi upale. Ultrazvukom nisu pronađeni znakovi izljeva niti pojačane vaskularizacije. Analiza MR zdjelice pokazala je na desnoj strani znakove akutnog erozivnog sakroileitisa, manju količinu izljeva u intraartikularnom prostoru lijevog

sakroilijakalnog zgloba, edem desne spine kriste ilijake superior te tendinitis glutealnih tetiva na hvatištu za desni femur. Scintigrafija skeleta učinjena pomoću Tc-99m u dvije etape pokazala je patološko nakupljanje aktivnosti simetrično u oba sternoklavikularna zgloba, u centralnom dijelu korpusa sternuma, u prvom metakarpofalangealnom zglobu desne šake te u lijevom koljenu u projekciji patele. Zabilježeno je nešto pojačano nakupljanje aktivnosti u desnom sakroilijakalnom zglobu. Na temelju napravljene obrade postavljene su dijagnoze juvenilne spondiloartopatije i akni. Kao definitivna dijagnoza sumnjalo se na SAPHO sindrom te moguć PAPA sindrom. U inozemnom centru učinjena je analiza PSTPIP1 gena, koji kod PAPA sindroma pokazuje mutaciju. Kao terapiju je dobio indometacin, sulfasalazin, gastroprotekciju te izotretinoin za terapiju akni uz lokalnu terapiju. Po završetku obrade, uz opće stanje i kontrolne nalaze u poboljšanju, bolesnik se otpušta na kućnu njegu. Pri kontrolnom pregledu vidljivo je poboljšanje, kožne promjene na licu su u regresiji, zglobovi morfološki i funkcionalno uredni i sakroilijakalni zglobovi bezbolni. Dokazom urednog PSTPIP1 gena, kao konačna dijagnoza određen je SAPHO sindrom. Prelazi se na terapiju metotreksatom uz već uvedene NSAID (indometacin), pantoprazol i izotretinoin. Šest mjeseci od prvotne hospitalizacije, bolesnika se hospitalizira radi kontrolne bolničke obrade u veljači 2013. Rentgen i ultrazvuk koljena i gornje torakalne aperture, odnosno sternoklavikularnih zglobova, pokazuju uredne nalaze uz izuzetak blaže inhomogenosti artikulacijske plohe desne ključne kosti vidljive na rentgenu. Na scintigramima se vidi pojačano nakupljanje aktivnosti u oba sternoklavikularna zgloba, srednjoj trećini korpusa sternuma te u kaudalnom dijelu desnog sakroilijakalnog zgloba. MR sakroilijakalnih zglobova pokazuje promjene koje idu u prilog upalne etiologije. Vide se erozivne promjene oba sakroilijakalna zgloba uz edeme u području ala ilijačnih kosti. Desno intraartikularno se vide pseudoproširenja te koštana premoštenja, a lijevo manja količina izljeva. Učinjenom obradom utvrđena je zadovoljavajuća kontrola bolesti te se bolesnik otpušta kući dobrog općeg stanja, urednih vitalnih parametara, afebrilan uz preporuku nastavka dosadašnje terapije. Pod kontrolom dermatologa u srpnju 2013. ukida se terapija izotretinoinom, uz nastavak vitamina D3 kapi i kalcija, uz uredan lokomotorni status i poboljšanje kožnih promjena na licu. Bolesnik se redovito kontrolira, dobrog je općeg stanja, uz stacionarne nalaze MR-a.

6.2 Bolesnik br. 2

Bolesnik u dobi od 15 godina i 10 mjeseci hospitaliziran je zbog izrazito otežanog hoda uz bolove u ožujku 2012. Prvi simptomi su se javili 3 mjeseca pred prijem, bolovima u prsnom

košu i osjećajem stezanja u prsima koji su bili prisutni gotovo svakodnevno kroz mjesec dana u prosincu 2012 (Tablica 5.). Bolesnik je tada bio pregledan od strane ortopeda kada mu je postavljena dijagnoza torakolumbalne skolioze te je upućen na fizikalnu terapiju. Nakon tjedan dana provođenja terapije javili su se bolovi u području križne kosti koji su sijevali prema natkoljenicama zbog čega je bolesnik otežano hodao. Dva mjeseca kasnije, u veljači, na pregledu ortopeda uočena lordotična postura i gegajući hod na širokoj osnovi te je predložena obrada u centru za neuromuskularne bolesti. Bolesnik je bio upućen na neurološki odjel gdje je učinjen MR kralježnice. Na nalazu je detektirana dekstrokonveksna skolioza vratne kralježnice, spondilotske promjene u području srednje trećine torakalnog dijela, pogotovo segmenta Th6-Th7 uz osteohondrozu. Unatoč terapiji NSAIDom (diklofenak) bolovi su progredirali. Deset dana prije prijema u našu Kliniku bolesnik je razvio gastroenteritis uz proljevaste stolice bez sluzi i krvi i grčevite bolove u abdomenu. Napravljena analiza stolice je bila pozitivna na Salmonelu. Pri prijemu u Kliniku napravljena je laboratorijska obrada koja je pokazala povišenu sedimentaciju eritrocita (SE 66 mm/h) (Tablica 5.) te ultrazvuk abdomena koji je dao uredan nalaz. Pri pregledu bolesnika zabilježene su akne na koži leđa, prsiju, lica i vrata. Nije uspijevaao postaviti noge u antigravitacijski položaj. Sve kretnje u lijevom kuku su bile ograničene, pogotovo vanjska rotacija zbog bolova. Kretnje u desnom kuku su bile većeg opsega, ograničavala ih je sijevajuća bol u lijevom gluteusu. Inklinacija nije bila moguća zbog bolova u lumbalnom dijelu kralježnice. Iz čučnja nije mogao ustati bez pridržavanja. Bolesnik je hodao na široj osnovi te je štedio pokrete u lumbosakralnom dijelu kralježnice. Utrazvučni pregled kukova i sakroilijakalnih zglobova nije pokazao znakove izljeva niti sinovitisa. Rađena je bila scintigrafija skeleta kojom je pronađeno patološko nakupljanje aktivnosti u lijevom sakroilijakalnom zglobu. Tomosinteza zdjelice je pokazala difuznu osteopeniju zdjelice i reduciran intraartikuarni prostor oba koksofemoralna zgloba. Tomosinteza zdjelčnih kostiju je pokazala erozivno promijenjena oba sakroilijakalna zgloba i naglašenu sklerozu na strani ilijačne kosti desno. Napravljen je bio i pregled EMNG-om s kojim su ustanovljeni znakovi kronične neurogene lezije lijevog stopala. Učinjeno je reočitanje rentgenskog nalaza torakalne i lumbalne te MR-a cijele kralježnice na temelju čega je utvrđena erozivna promjenjenost oba sakroilijakalna zgloba, spondilitis anterior u srednjoj trećini torakalnog segmenta kralježnice s trupovima koji su erozivno promijenjeni (Tablica 5.). Na temelju dotadašnjih pretraga utvrđeno je bilo da se radi o juvenilnoj spondiloartropatiji te su u terapiju uvedeni NSAID (indometacin) i sulfasalazin uz gastroprotekciju. Bolesnik je bio pušten kući uz preporuku da nastavi propisanu terapiju. Godinu dana kasnije (ožujak 2013.) bolesnik se i dalje tuži na jake bolove. U kolovožu iste godine ukinut je sulfasalazin i uveden metotreksat pri čemu su poteškoće regredirale, uz

pokoju aknu na leđima, te je bolesnik bio na terapiji metotreksatom sve do početka 2014. godine kada je ukinut zbog gastrointestinalnih nuspojava uz mršavljenje. Dva tjedna nakon razvili su se progresivni bolovi u torakolumbalnoj kralježnici te jutarnja ukočenost od 15-20 minuta. U istom vremenskom periodu došlo je do progresije akni, te pri terapiji minociklinom uvedenom od strane dermatologa došlo je do djelomične regresije. Bolesnik se žalio i na glavobolju koja se javljala svaki dan, cjelodnevno, bez promjena u intenzitetu koje su bile podnošljive bez analgetika. Pri hospitalizaciji bolesnika u siječnju 2014. akne su bile izražene na koži leđa, prsa, lica i vrata. Palpatorno su bila bolna oba sakroilijakalna zgloba i spinozni nastavci torakolumbalne i lumbosakralne kralježnice. Na palpaciju je bilo bolno i desno rame kod kojeg su sve kretnje bile bolne i ograničene. Pretklon kralježnice je bio izrazito ograničen i bolan. Laboratorijska analiza je pokazala povišene upalne parametre (SE 31 mm/h, CRP 41,7 mg/L). Rentgen je pokazao sklerozu artikulacijskih ploha malih zglobova lumbalnog segmenta kralježnice i sklerozu oba sakroilijakalna zgloba pri čemu je desni bio reduciranog intraartikularnog prostora. Rentgen oba ramena je pokazao erozivno promijenjen lijevi akromioklavikularni zglob uz zonu razrjeđenja u glavi nadlaktične kosti a desno sklerozu velikog tuberkula. Pri ultrazvuku sakroilijakalnih zglobova i zglobova oba ramena nije uočeno znakova izljeva niti sinovitisa. Učinjena je scintigrafija cijelog skeleta s Tc99m koje je ukazala na patološko nakupljanje radiofarmaka u simfizi sternuma. Od strane dermatologa indicirana je primjena izotretionina kako je došlo do progresije kožnih promjena u acne conglobata. Na temelju sveukupnih provedenih pretraga utvrđeno je bilo da se radi o SAPHO sindromu. S obzirom na akutno pogoršanje simptoma od strane osteomuskularnog sustava tokom hospitalizacije bolesnik je primao metilprednizolon te je u terapiju ponovno uveden metotreksat i.m. uz antiemetik što je dovelo do značajnog poboljšanja lokalnog nalaza na zglobovima. Bolesnik je bio otpušten kući poboljšanog kliničkog statusa pod terapijom metotreksatom uz antiemetik, folacinom, NSAID (indometacin), gastroprotekcijom (ranital), izotretioninom te lokalnom terapijom za akne.

Nakon kratkotrajnog poboljšanja bolesnik se javlja u ambulantu s intenzivnim bolovima u ramenima i leđima, uz opću slabost i umor te jutarnju ukočenost od 30 minuta. Povišena je doza metilprednizolona (40 mg) na što je bio pozitivan klinički odgovor. Međutim kako je bolesnik pratio preporučeno smanjenje doze metilprednizolona (prvo 28 mg, zatim 20 mg dnevno), bolovi su se ponovno pojačavali s naglaskom u donjem dijelu kralježnice i zdjelici. Trajali su danonoćno s najjačim intenzitetom u jutarnjim i večernjim satima, uz prisutnu jutarnju ukočenost i bez febriliteta. Sljedeća hospitalizacija je bila nedugo nakon, u ožujku

2014. Status kože je bio u poboljšanju, akne u procesu cijeljenja, mjestimično ožiljci i hiperpigmentacije. Sakroilijakalni zglobovi su bili obostrano palpatorno bolni, kao i spinozni nastavci torakolumbalne i lumbosakralne kralježnice. Patrickov test je bio obostrano pozitivan, a čučanj blokiran. Zbog tih pogoršanja simptoma osteomuskularnog sustava provedena je terapija „pulsnim“ dozama metilprednizolona (1 g / 3 dana) uz daljnji nastavak metilprednizolona u nižim dozama. Nakon provedene terapije bolesnik je dobrog općeg stanja, bez bolova i jutarnje ukočenosti otpušten kući pod terapijom metotreksatom, folacinom, NSAID (indometacin), metilprednizolonom, gastroprotekcijom, izotretioninom, lokalnom terapijom za kožne promjene te uz preporuku provođenja fizikalne terapije. Zbog gastrointestinalnih poteškoća uzrokovanih metotreksatom, bolesniku je u terapiju uveden sulfasalazin a ukinut metotreksat sredinom svibnja 2014. Pri pregledu u srpnju 2014. učinjen je MR koji je pokazao kronične postupalne promjene oba sakroilijakalna zgloba, s tim da su se u području srednje trećine lijevog sakroilijakalnog zgloba vidjeli znakovi aktivne upalne bolesti koje nisu bile zabilježene na prethodnim snimkama. S obzirom na daljnju aktivnost bolesti unatoč terapiji kortikosteroidima, u terapiju je uveden TNF-inhibitor (etanercept) uz niže doze metilprednizolona, što je dovelo do povlačenja simptoma (Tablica 5.). Koža je osim vidljivih ožiljaka bila urednog statusa, bez osipa i akni, zglobovi bez otoka, boli ili znakova sinovitisa, bez pritužbi na glavobolje uz uredne upalne parametre. Kroz daljnju kontrolu, bolesniku je ukinuta terapija glukokortikoidima uz nastavak etanercepta. Na zadnjoj kontroli u prosincu 2015. bolesnik je naveo nepostojanje simptoma, tek rijetko prisutnu jutarnju zakučenost u lumbalnom dijelu leđa, te se slučaj vodi kao klinički i laboratorijski mirna bolest.

6.3 Bolesnik br. 3

Mladić u dobi od 16 godina prima se na prvu bolničku obradu u veljači 2016. godine pod sumnjom na upalnu reumatsku bolest. Od 2013. godine ima opsežne akne lica, vrata, ramena i gornjeg dijela trupa (Tablica 5.). Unatoč liječenju antibioticima i topikalnim preparatima od strane dermatologa, ne dolazi do regresije kožnih promjena. Zbog preporučenog početka terapije izotretinoinom radi se laboratorijska obrada te se nalaze povišene vrijednosti upalnih parametara (CRP 40-50 mg/L, SE 40-50 mm/h, umjerena leukocitoza) (Tablica 5.), hipergamaglobulinemija te visoke vrijednosti uIgE (343). Bris ždrijela i nazofarinksa kao i analiza stolice na bakterije i parazite pokazali su uredne nalaze. Rentgenom paranazalnih sinusa uočen je edem sluznice nosa dok je rentgen srca i pluća uredan. U proteklih 3 mjeseca je izgubio 4 kg uz uredan apetit. Boluje od astme s tim da je unatrag 3 godine bez terapije i simptoma. Pri

pregledu uočavaju se opsežne akne-acne conglobata uz mjestimične ožiljke na koži lica, vrata, ramena te leđima i prsištu. Ekstremiteti su simetrični i bez edema, zglobovi morfološki i funkcionalno uredni, sakroilijakalni zglobovi i enteze bezbolni, uz uredan hod i pretklon. Laboratorijska obrada pokazala je umjereno povišene upalne parametre (CRP 29.8 mg/L, SE 48 mm/h) i povišene vrijednosti ukupnih proteina na račun hipergamaglobulinemije uz visoke vrijednosti IgG, uIgE i niski A/G. Napravljena je scintigrafija skeleta koja je pokazala pojačano nakupljanje radiofarmaka u desnoj maksili i mandibuli s desne strane (Tablica 5.). Zbog ekstenzivnih kožnih promjena, povišenih upalnih parametara, te patološkog zbivanja na području mandibule i maksile koje upućuju na SAPHO sindrom lokaliziranim samo na području čeljusti, u terapiju je uveden nesterodini protuupalni lijek (indometacin) uz izotretionin (Tablica 5.).

Tablica 5. Usporedni prikaz bolesnika sa SAPHO sindromom

Bolesnik	1.	2.	3.
Dob	17,5 godina	15,5 godina	16 godina
Prezentirajući simptom	Acne conglobata	Bolovi u prsnom košu	Acne conglobata
Lezije	Oba sakroilijakalna zgloba	Oba sakroilijakalna zgloba, torakalni i lumbalni segment kralježnice	Maksila, mandibula
Zahvaćenost prednjeg torakalnog zida	Nakupljanje radiofarmaka u oba sternoklavikularna zgloba i srednjoj trećini korpusa sternuma	Nakupljanje radiofarmaka u simfizi sternuma	/
Zahvaćenost dugih kostiju	/	/	/
Upalni parametri, temperatura	Povišeni CRP i SE, Intermitentni febrilitet	Povišeni CRP i SE	Povišeni CRP i SE
Status kože	Acne conglobata (lice, vrat, prsa i leđa) pyoderma gangrenosum na desnoj potkoljenici 2x3 cm	Acne conglobata (lice, vrat, prsa i leđa)	Acne conglobata (lice, vrat, prsa i leđa)
IBD i drugo	/	/	/
Terapija	NSAID, metotreksat, sulfasalazin, izotretionin	NSAID, metotreksat, sulfasalazin, kortikosteroidi, TNF α inhibitor (etanercept), izotretionin	NSAID, izotretionin

6.4 Bolesnik br. 4

Djevojčica od 4 godine i 6 mjeseci je premještena s Klinike za ortopediju na Zavod za dječju reumatologiju u lipnju 2002. nakon učinjene biopsije kosti te histološke analize uzetog uzorka koji je upućivao na reaktivne promjene bez elemenata tumorskog tkiva. Četiri mjeseca prije prijema djevojčica je počela prilikom trčanja ili dužeg hodanja zabacivati desnu nogu prema van a lijevu prema unutra uz naginjanje na desnu stranu. Nakon pregleda ortopeda ordinirani su joj ortopedski ulošci, no mjesec dana nakon razvio se otok dorzuma desnog stopala i distalnog dijela desne potkoljenice. Dva mjeseca od pojave prvih simptoma razvila se i jaka bol u desnoj potkoljenici te bolesnica više nije mogla hodati ni oslanjati se na nogu (Tablica 6.). Napravljen je rentgen te zbog sumnje na patološki proces bolesnica je upućena na Kliniku za ortopediju. Radiološki je bio vidljiv defekt distalnog medijalnog dijela tibije s neoštrim rubom, te pratećom periostalnom reakcijom. Defekt je sezao do apofizne ploče. Trup III metatarzalne kosti je napuknut i difuzno skleroziran te su uočeni znakovi kroničnog procesa. Nalazi scintigrafije su pokazali patološko nakupljanje aktivnosti u gotovo cijeloj distalnoj polovici desne potkoljenice, u području metatarzalnih kostiju desnog stopala i području desne mandibule (Tablica 6.). Probatorna biopsija distalnog dijela tibije i III metatarzalne kosti je pokazala reaktivne promjene bez elemenata tumorskog tkiva. Hemokultura i bakteriološki nalaz bioptata su bili negativni. Bolesnica je prebačena na Zavod za reumatologiju pod sumnjom na kronični osteomijelitis, radi daljnje kliničke obrade i uvođenja terapije. Pri pregledu bolesnica je nepokretna, s desnom nogom imobiliziranom natkoljениčnom sadrenom longetom. Kostur je bez deformiteta, vidljiva je hipotrofija natkoljениčne muskulature uz blago smanjenje tonusa. Nakon skidanja longete uočen je otok distalnog dijela potkoljenice i dorzuma stopala s bolnošću pri dodiru i palpaciji. Kretnje desnog skočnog zgloba nisu bile moguće zbog boli dok je morfološki status na ostalim zglobovima bio uredan, kao i status kože. Učinjena laboratorijska obrada je pokazala povišene upalne parametre (SE 60 mm/h, CRP 11,5 mg/L) te je zabilježena pojava intermitentne vrućice (Tablica 6.). Rentgenskom snimkom i CT-om desne potkoljenice i desnog stopala utvrđena su dva identična procesa na području distalnog dijela tibije i III. metatarzalne kosti koja su pokazivala progresiju osteolitičkih promjena. Na temelju kliničke slike, nemogućnosti izolacije mikroorganizma te slikovnih pretraga postavljena je dijagnoza kroničnog rekurirajućeg multifokalnog osteomijelitisa. Početkom bolničkog liječenja bolesnica je stavljena na terapiju klindamicinom, a zatim ceftiaksonom uz slabo djelovanje. Postavljanjem dijagnoze, bolesnici su uz vitamin D3 i kalcij u terapiju uvedeni azitromicin (zbog protuupalnog djelovanja) i NSAID (Tablica 6.). Fizikalna terapija se provodila tokom

cijele hospitalizacije. Kontrolna laboratorijska obrada pokazala je normalizaciju upalnih parametara, a rentgenska snimka znakove poboljšanja i regresije opisanih promjena te dva mjeseca kasnije bolesnica je bila bez bolova i urednog hoda.

6.5 Bolesnik br. 5

Djevojčica u dobi od 3,5 godina prima se u srpnju 2002. u bolnicu zbog progresivno otežanog hoda i hipotrofije miškulature donjih ekstremiteta (Tablica 6.). Simptomi su prisutni od kad je djevojčica prohodala. Prvotno je hospitalizirana na Zavodu za neurologiju pod sumnjom na neuromuskularnu bolest. U dobi od 10 mjeseci bolesnica je odbijala ustati da bi prohodala u dobi od 16 mjeseci gegavim hodom, na široj osnovi. Od veljače 2001. provedena je fizikalna terapija nakon čega je bolesnica hodala bolje i sigurnije te se mogla postaviti u čučanj ali teže je ustajala, samo uz pridržavanje. U dobi od 14. mjeseci preboljela je upalu grla, nakon čega je zamijećeno daljnje slabo napredovanje uz slabi apetit. EEG, EMNG I MR mozga napravljeni 2001. godine bili su uredni. Pri pregledu kod prijema u Zavod, djevojčica je samostalno pokretna, normotonične i hipotrofične miškulature oskudno razvijenog potkožnog masnog tkiva. Lordoza je izraženija uz hiperekstenzibilnost zglobova. Hod je gegajući na široj osnovi a noge pri hodu je izbacivala naprijed. Refleksi su bili vrlo živahni uz obostrano pozitivan Babinski refleks. Bolesnica je bila bez kožnih promjena. Napravljen je laboratorijski obrada i pronađeni su blago povišeni parametri upale (SE 25,17 mm/h, CRP 1 mg/l). Zabilježena je intermitentna vrućica (Tablica 6.). Rentgenskim pretragama ustanovljene su skleroza kompakte kosti, osteoporoza i litičke promjene unutar kompakte odnosno korteksa kostiju. Pronađene multifokalne osteolitičke lezije obuhvaćale su kralježnicu, rebra, klavikulu te duge kosti ruku i nogu koje su primarno zahvaćale srednju trećinu dijafiza te zone osteoplazije lubanje. Scintigrafijom su pronađene promjene u području oba femura, oba humerusa, kostiju obje potkoljenice, kralježaka Th8 i Th10 (Tablica 6.). Neurološke disfunkcije su najvjerojatnije bile posljedica promjena na kralježnici. EMNG je pokazao miopatični uzorak u distalnim mišićima i neurološke lezije u proksimalnim. U rujnu 2002. indicirana je biopsija kostiju čiji nalazi su odgovarali multifokalnom kroničnom osteomijelitisu. Postavljena je dijagnoza CRMO; u terapiju je u listopadu 2002. prvo uveden NSAID, no budući nije bilo odgovora, ubrzo se uvodi i metilprednizolon, uz kalcij i vitamin D3 (Tablica 6.). Opće stanje se pod terapijom znatno poboljšalo, nestali su bolovi u kostima. Pri kontrolnoj obradi u ožujku 2003.godine morfološki i funkcionalni nalaz zglobova je uredan. Hod je blaže nesiguran, diskretno gegajući. Laboratorijski nalazi su bili uredni. Rentgen natkoljenica i potkoljenica, nadlaktica i podlaktica

je pokazao sklerozaciju svih promjena u ekstremitetima. Scintigrafijom skeleta se na ranim statičkim scintigramima nije našlo patoloških promjena dok na kasnim scintigramima se vidjelo difuzno pojačano nakupljanje aktivnosti u svim velikim kostima. Učinjena obrada je pokazala znatne regresijske promjene na kostima kao i poboljšanje neurološkog nalaza te je bolesnica otpuštena kući. U lipnju 2004. bolesnica je hospitalizirana radi kontrolne obrade. Pri pregledu je pokretna uz blaže izražen kušingoidni izgled. Skelet je uredno sveden bez vidljivih deformiteta a muskulatura donjih ekstremiteta blaže hipotrofična, urednog tonusa. Uz održavajuće doze metilprednizolona bolesnica je bez bolova, tek povremeno u području potkoljenica pri promjeni vremena. Laboratorijski nalazi su pokazali uredne vrijednosti bez povišenja parametara upale. Na nalazima scintigrafije skeleta i se dalje uočava difuzno patološko nakupljanje radiofarmaka slabijeg intenziteta u oba humerusa, radijusa, femura i tibije. Obradom se zaključilo da nema pogoršanja osnovne bolesti te se nastavlja terapija održavanja metilprednizolonom i NSAID-om (ibuprofen).

6.6 Bolesnik br. 6

Osmogodišnja djevojčica prezentira se u studenom 2015. godine s perzistirajućim febrilitetom, izraženim bolovima u lumbalnom dijelu kralježnice i zdjelici te visokim upalnim parametrima. (Tablica 6.). Pri laboratorijskoj obradi na hitnom prijemu Klinike nađena je leukocitoza, uz povišenu razinu CRP-a i ubranu sedimentaciju eritrocita ($L\ 13,38 \times 10^9/L$, SE 68 mm / 3,6 ks, CRP 48,97 mg/L). Biva hospitalizirana na Zavodu za nefrologiju pod sumnjom na akutni pijelonefritis gdje se započinje s antibiotskom terapijom. Mikrobiološke pretrage hemokulture, urinokulture i stolice su uredne. Pri pregledu kralježnice javila se bolnost na palpaciju spinoznih nastavaka lumbosakralne kralježnice. Bolesnica je bila bez kožnih promjena. Unatoč antibiotskoj terapiji i antiflogisticima bolesnica je visoko febrilna uz daljnji porast upalnih parametara – SE 98 mm/h, CRP 48 mg/L, $L\ 17,31 \times 10^9$, uz jake bolove u području zdjelice i kralježnice. Rađena je kompletna laboratorijska obrada uz punkciju koštane srži te je nakon isključenja hematološko-onkološke bolesti premještena na Zavod za reumatologiju pod sumnjom na upalnu reumatsku bolest. Pri pregledu bolesnica je bila pri svijesti, hemodinamski i respiratorno stabilna te febrilna (39,4 °C). Zabilježena je bolnost na palpaciju spinoznih nastavaka lumbosakralnog dijela kralježnice. Rani i kasni statički scintigrami zdjelice te scintigrafija cijelog skeleta pomoću Tc-99m pokazali su pojačano nakupljanje u projekciji L3 i području desne spine ilijake anterior superior kao i u desnoj polovici Th12. MR torakolumbalnog prijelaza i lumbosakralne kralježnice pokazao je povišeni intenzitet signala

desne polovice trupa Th12 i trupa L3 kralješka što odgovara upalnom procesu (Tablica 6.). Na osnovi MR-a i scintigrafije postavljena je sumnja na kronični rekurirajući multifokalni osteomijelitis te je započeto liječenje metilprednizolonom 1 mg/kg u postupno smanjujućoj dozi. Pod terapijom bolesnica je postala afebrilna, normalizirao se klinički status i laboratorijski nalaz. Otpuštena je kući dobrog općeg stanja, afebrilna, urednih laboratorijskih nalaza s preporukom provedbe terapije nestroidnim protuupalnim lijekom uz gastroprotekciju (Tablica 6.). Na kontrolnom pregledu za tri tjedna djevojčica je dobro, afebrilna, bez osteomuskularnih tegoba i bez povišenih upalnih parametara te se ukida terapija (NSAID). Četiri mjeseca poslije (travanj 2016.) učinjen je MR te se vidi značajna regresija upalnih T2 i TIRM hiperintenzivno promijenjenih trupova L3 i Th12 kralješka sa sad nešto izraženijim T1 hiperintenzitetom istih kralješaka što može značiti da je došlo do prijelaza upalnog procesa u kroničnu fazu. Bolesnica je urednog statusa i dalje, zglobovi urednog morfološkog i funkcionalnog statusa, bezbolne palpacije spinoznih nastavaka uz inklinaciju kralježnice izvedive u potpunosti te se vodi bez terapije.

Tablica 6. Usporedni prikaz bolesnika s CRMO

Bolesnik	4.	5.	6.
Dijagnoza	CRMO	CRMO	CRMO
Dob	4,5 godina	3,5 godina	8 godina
Prezentirajući simptom	Bol i edem desne potkoljenice	Otežani hod i hipotrofija miškulature donjih ekstremiteta	Bol u lumbalnom dijelu kralježnice i
Lezije	Distalni dio tibije i trup desne III metatarzalne kosti	Duge kosti ruku i nogu, kralježnica, rebra, klavikula	Kralježnica, zdjelica
Zahvaćenost prednjeg torakalnog zida	/	Lezije klavikule	/
Zahvaćenost dugih kostiju	Lezija distalnog dijela tibije	Lezije dugih kostiju ruku i nogu	/
Upalni parametri, temperatura	Povišeni CRP i SE Intermitentni febrilitet	Povišeni CRP i SE Intermitentni febrilitet	Povišeni CRP i SE Febrilitet
Status kože	Uredan	Uredan	Uredan
IBD i drugo	/	/	/
Terapija	Azitromicin NSAID	NSAID metilprednizolon	NSAID metilprednizolon

7 RASPRAVA

7.1 Presentacija bolesnika sa SAPHO sindromom

7.1.1 Klinička slika

Prvi znak razvoja bolesti često je bol koja može oscilirati u intenzitetu, te pojačavati se na pokret ili pritisak (7). U ovom istraživanju bolesnici su imali bol u lumbosakralnoj regiji i u području toraksa. Klinička slika kod bolesnika br. 1 je započela bolovima u lumbalnom predjelu kralježnice. Kroz dva dana je došlo do pojave boli u desnom kuku a zatim i u lijevom koljenu. Bolesniku br. 2 simptomi započinju bolovima i stezanjem u prsištu da bi kasnije se razvili i u torakalnom i lumbosakralnom dijelu kralježnice, zdjelici i području kukova. Bolesnik br. 3 nije naveo javljanje bolova ni u kojem dijelu tijela. Istraživanje od Li. I sur. je imalo drugačiju raspodjelu simptoma. Istraživanje je obuhvatilo 164 bolesnika i svi bolesnici su prijavili bol u prednjem zidu toraksa, 67,6 % bol u lumbosakralnoj regiji, 22 % u torakalnoj a tek 7,3 % u cervikalnoj (11). Unatoč raspodjeli u kohortnom istraživanju predlažemo da se bol u prednjem zidu toraksa ne smatra nužnom značajkom sindroma jer, kao što je bila klinička prezentacija kod našeg bolesnika, moguće je da se taj simptom ni ne razvije.

Postoji mišljenje da se kožne manifestacije javljaju u samo dvije trećine slučajeva (12) dok je istraživanje provedeno u Kini zabilježilo pojavnost kožnih manifestacija u 94,5% bolesnika (11). Ukoliko se razviju kožne manifestacije, najčešće se pojave u periodu od dvije godine prije ili nakon javljanja osteomuskularnih simptoma (u više od 70%) (35) s tim da su zabilježeni slučajevi pojava kožnih manifestacija s razmakom od 12 pa i 38 godina od reumatoloških pojava (7,8,35). Sva tri bolesnika prikazana u ovom istraživanju imali su ekstenzivne kožne promjene – acne conglobata. Bolesnicima br. 1 i 3 kožne promjene su se pojavile kao prvi simptom bolesti, dok su kod bolesnika br. 2 ekstenzivne promjene se manifestirale dvije godine nakon prvih osteomuskularnih simptoma, potvrđujući najčešću kliničku prezentaciju SAPHO sindroma. Dok je u najvećoj kohorti do sada zabilježena pojavnost PPP od 92,3% (11), u našem istraživanju palmoplantarna pustuloza se nije pojavila ni u jednog bolesnika.

Sva tri bolesnika prikazana u ovom radu imala su umjereno povišene vrijednosti upalnih parametara, dok je samo bolesnik br.1 bio visoko febrilan pri prvoj egzacerbaciji bolesti. Iako su upalni parametri od manjeg značaja, a povišenje temperature je moguće ali nije konzistentan čimbenik za prepoznavanje slučajeva, brzina SE, razina CRP-a i leukociti mogu biti povišenih

vrijednosti u vrijeme egzacerbacija (12,18) i usmjeriti nas prema dijagnozi autoinflamatornih bolesti. Kao potvrdu vrijedi spomenuti kohortno istraživanje gdje je 57,1 % bolesnika imalo povišenu vrijednost SE (>20 mm/h) i 70,8% imalo povišeni CRP (11).

7.1.2 Slikovne pretrage

Na prsnom košu kao najčešće zahvaćenoj lokaciji javljaju se lezije u 65-90% bolesnika (18). Od tri bolesnika samo bolesnik br. 2 prijavio je bolove u prsnom košu, zglobovi prednjeg torakalnog zida zahvaćeni su bili u dva bolesnika. Druga najčešća lokacija je lezija kralježnice koja se javlja u 32-52% bolesnika, zahvaćajući primarno torakalni segment, a zatim lumbalni i cervikalni (18). Kod bolesnika br. 2 uočene su spondilotske promjene u srednjoj trećini torakalnog segmenta s erozivno promijenjenim trupovima koji su vjerojatno bili uzrok boli u području prsnog koša. U istraživanjima je zabilježena pojavnost sakroileitisa 13-52%, češće unilateralno te se smatra da je pojava umjerenog oblika sakroileitisa uz ekstenzivnu osteosklerozu pripadajuće ilijačne kosti (koja je zahvaćena u 10% slučajeva) izrazito indikativno za SAPHO sindrom (6,18). Kod bolesnika br. 1 i 2 razvila se slika obostranog sakroileitisa uz erozivne promjene ali s naglašenije razvijenom upalom na jednoj strani dajući sliku asimetrije, odgovarajući navedenim podacima. Lezije dugih kostiju nisu zabilježene. Scintigrafski nalaz bolesnika br.3 pokazao je patološko nakupljanje u području maksile i mandibule, indicirajući na razvoj upale. Treba imati na umu mogući razvoj SAPHO sindroma lociran na području mandibule, s obzirom na zabilježenu pojavnost u 11% bolesnika (18). Kako nastale promjene mogu biti ekstenzivne, u obliku difuzne unilateralne skleroze s opsežnom periostalnom reakcijom i oticanjem (18), važno ih je na vrijeme prepoznati kako bi se ublažila klinička slika i spriječila nepotrebna kirurška terapija (36). SAPHO sindrom se može prezentirati i kao izolirana lezija na atipičnim lokacijama što potvrđuju i slučajevi litičkih lezija i osifikacija u području kosti lubanjskog svoda, sa širenjem upalnog procesa na duru mater i razvojem hipertrofičnog pahimeningitisa, što se do nedavno nije smatralo mogućim (37).

Scintigrafija napravljena kod bolesnika br.1 pokazala je patološko nakupljanje u oba sternoklavikularna zgloba i centralnom dijelu korpusa sternuma, u desnom sakroilijakalnom zglobu, desnoj šaci i lijevom koljenu. Kod bolesnika br.2 prvotni nalaz je pokazao samo nakupljanje u području lijevog sakroilijakalnog zgloba da bi dvije godine nakon bilo zabilježeno nakupljanje u simfizi sternuma. Pri dijagnosticiranju SAPHO sindroma navodi se kao karakteristična pojava na scintigramu, patološko nakupljanje na području sternokostoklavikularne regije nazvana znak bikove glave. Oblikuje ga patološko nakupljanje

u manubrium sterni predstavljajući glavu bika te nakupljanje u sternoklavikularnim zglobovima i klavikuli predstavljajući rogove. Dok je sam oblik znaka varijabilan ovisno o ekstenziranosti same upale na području toraksa, navodi se da je znak karakteristican, prepoznatljiv i patognomoničan za SAPHO sindrom (38). Kod dva bolesnika (od tri) zabilježeno je patološko nakupljanje radiofarmaka u području prednjeg torakalnog zida, ali nijedan nije imao znak bikove glave. U istraživanju koje je obuhvatilo šesnaestogodišnji period i 48 bolesnika sa zahvaćenim prednjim torakalnim zidom, tek je u 22,9% bolesnika scintigrafijom nađen znak bikove glave, ukazujući da unatoč patognomoničnosti znak nije dovoljno senzitivan da bi ukazao na ranu fazu razvoja bolesti (39).

7.1.3 Liječenje

U našem istraživanju bolesnici br. 1 i 2 su početkom pojave simptoma stavljeni pod terapiju NSAID-om, ali oni u obliku monoterapije nisu pokazali zadovoljavajuće djelovanje: simptomi su perzistirali, upalni parametri ostali povišeni, a bolest je progredirala. U istraživanju Colina i sur. više od polovice bolesnika liječenih samo NSAID-om ne pokazuje zadovoljavajući odgovor (13). Zbog sličnosti SAPHO sindroma s osteomijelitisom, ali i zbog teze da je *Propionibacterium acne* čimbenik u nastanku sindroma, brojni bolesnici su pod terapijom antibioticima (9). Primjenjuju se klindamicin, azitromicin i tetraciklini (1). Bolesnik br. 1 je prije postavljanja točne dijagnoze bio liječen klindamicinom, azitromicinom i cefazolinom. Primjenjena terapija nije djelovala te su simptomi perzistirali. Aljuhani i sur. su zabilježili povremeno poboljšanja pod terapijom antibioticima, ali u niskoj incidenciji (21) dok većina bolesnika nije profitirala od terapije. Assmann i sur. uveli su terapiju antibioticima kod 27 bolesnika (14 s pozitivnom biopsijom na *Propionibacterium acne* te 13 bez biopsije). Unatoč tome što je došlo do značajnog poboljšanja, pri prestanku terapije efekt je bio poništen (40). S obzirom da u određenim slučajevima terapija antibioticima pomaže, potrebno bi bilo odrediti prihvatljivu duljinu terapije (41). Kao sljedeća opcija daju se kortikosteroidi i DMARD. DMARD-ovi, pogotovo metotreksat i sulfasalazin se primjenjuju kao druga linija terapije (7,18). Bolesniku br.1 nakon neuspjeha monoterapije NSAID-om uvodi se sulfasalazin i kasnije metotreksat. Terapija dovodi do poboljšanja te se bolest stavlja pod kontrolu. Li i sur. u svom istraživanju su utvrdili da je od 100 bolesnika njih 49 smatralo DMARD dovoljno učinkovitim lijekom (11). Bolesniku br. 2 je zbog neuspjeha terapije NSAID-om i DMARD-om uvedena u terapiju i terapija kortikosteroidima (metilprednizolon). Dok su visoke doze kortikosteroida, uključujući i pulsnu terapiju, dovele do privremenog poboljšanja, pri snižavanju doze simptomi

se vraćaju a na slikovnim pretragama je vidljiva daljnja progresija bolesti. U najvećem kohortnom istraživanju 81,2 % bolesnika koji su bili pod kortikosteroidnom terapijom osjetili su smanjenje boli (11). Nažalost zabilježeno je da kod određenog broja bolesnika je potrebna prevelika doza koja vodi u razvoj Cushingovog sindroma. Često dolazi do relapsa nakon prestanka terapije ili pak do poboljšanja ni ne dođe (7). Za primjenu TNF α inhibitora kod bolesnika br. 2 odlučeno je kako je bolest i dalje progredirala, a pogoršanja i egzacerbacije su bile česte. U konačnici je u terapiju uveden etanercept, na koji ubrzo dolazi do remisije kožnih i osteomuskularnih simptoma, bez zabilježenih nuspojava. Zabilježene su serije slučajeva i istraživanja u kojima je došlo do poboljšanja u 2/3 slučajeva i više, kod bolesnika pod terapijom TNF α inhibitorima (22). Nažalost zabilježeni su i slučajevi pogoršanja kožnih lezija pod terapijom, paradoksalnih izbijanja palmoplantarne pustuloze ili hidradenitis suppurativa. Moguće je da različita reakcija na terapiju posljedica različitih podtipova bolesti koje još nisu znane (22). U određenim istraživanjima, nakon neuspješne terapije NSAID-om, DMARD-om i kortikosteroidima, prešlo se na terapiju intravenski primjenjenim bisfosfonatima. Od 54 bolesnika pod terapijom u kohorti Li i sur., samo u 16 je terapija bila učinkovita (29,6%) (11) dok je u istraživanjima provedenim od strane Aljuhani i sur. te Delattre i sur. terapija bila učinkovita u 41,2 do 59 % bolesnika (21,42). Uz blaže nuspojave terapije poput vrućice te simptoma sličnih gripi (21), nažalost, zabilježeni su slučajevi i renalne disfunkcije te bi bilo poželjno postići učinkovitost oralno primjenjenih bisfosfonata (7,43). Pri terapiji bolesnika refraktornih na prvu i drugu liniju liječenja predložena je hipoteza prema kojoj TNF α inhibitori su primarno učinkoviti kod bolesnika s upalnim tipom lezija, dok bisfosfonati najbolje djelovanje pokazuju kod koštanih lezija u fazi remodeliranja (44). Zabilježeni su i pokušaji terapije anakinrom, rekombinantnim antagonistom IL-1 receptora. Liječenje se pokazalo učinkovito, i kao prva linija bioloških lijekova i kod bolesnika refraktornih na terapiju TNF α inhibitorima, ali opisan je tek mali broj slučajeva i dugoročni rezultati nisu zabilježeni (22). Zbog same prirode bolesti mnogo bolesnika je podlegnuto kirurškom postupku liječenja. Ono se generalno izbjegava zbog čestog relapsa bolesti te je rana dijagnoza nužna kako bi se u što većoj mjeri sprečili invazivni postupci (7,36).

7.2 Prezentacija bolesnika sa CRMO

7.2.1 Klinička slika

CRMO je multifokalna bolest čije lezije najčešće zahvaćaju tibiju, femur, fibulu i zdjelicu (26–28). Kod naših bolesnika zabilježeni su slučajevi lezija tibije i III.metatarzalne kosti uz napuklinu iste, zatim dugih kostiju udova, kralježnice, klavikule i rebra, te kod bolesnice br. 6 zabilježeni su upalni procesi trupova kralježaka Th12 i L3. Sve su imale multifokalne lezije, od kojih su dvije bolesnice imale dominirajuće lezije u području donjih udova, zahvaćajući tubularne kosti (bolesnice br. 4 i 5) te jedna u području aksijalnog skeleta (bolesnica br.6). Simetrične lezije je imala samo bolesnica br. 5. U najvećem kohortnom istraživanju do sada koje je obuhvatilo 178 bolesnika 70% se prezentiralo multifokalnim koštanim lezijama gdje je po bolesniku bilo $2,7 \pm 1,8$ lezija, dok 30% unifokalnim. Na početku dijagnoze 47% bolesnika je imalo lezije u području donjih udova, 16% u području zdjelice, klavikule 10%, kralježnice 8% i mandibule 2%. Razvojem bolesti 40 bolesnika je razvilo lezije kralježnice, a 7 od njih i vertebralne frakture (32). U istraživanju von Kalle i sur. samo jedan bolesnik od 53 nije imao multifokalne lezije, dok je 70% pokazao bilateralno simetričnu zahvaćenost kostiju. Većina lezija su zahvaćale tubularne kosti, a 87% je imalo lezije uz epifizne ploče rasta (31). Uz lezije kosti, CRMO se povremeno prezentira kožnim i crijevnim manifestacijama (2,4). Sve tri bolesnice prezentirane u ovom istraživanju su imale uredan status kože, bez naznaka razvitka upalnih bolesti crijeva. U istraživanju Wipff i sur. zabilježena je pojavnost kožnih bolesti u 11%, a upalne bolesti crijeva u 3,4% (32), te bi prema ovim podacima naše bolesnice imale uobičajenu prezentaciju kliničke slike.

Zabilježeno je da upalni parametri mogu biti blago povišeni (CRP, SE) ali mogu biti i unutar referentnih vrijednosti (4). U našem istraživanju sve tri bolesnice su imale povišene upalne parametre (CRP i SE) uz intermitentni febrilitet pri manifestaciji simptoma, dok u kohortnom istraživanju od 178 bolesnika 51% bolesnika je imalo povišeni CRP i 86% povišenu sedimentaciju eritrocita (32). Kako pri dijagnosticiranju SAPHO sindroma, tako i kod CRMO-a, povišeni upalni parametri i febrilitet mogu biti ključan djelić slike koji će pripomoći dijagnosticiranju bolesti.

Wipff i sur. su tokom svog istraživanja diferencirali tri različita fenotipa: teški, umjereni i blagi. Karakteristike podgrupe teškog fenotipa, koja je povezana s najtežom prognozom, su bile muški spol, remisija bolesti samo u 22% unatoč terapiji bifosfonatima i TNF inhibitorima u trećini

bolesnika, multifokalne lezije i povišeni CRP kod većine bolesnika. Kao prediktor ishoda bolesti zabilježen je i vremenski period između simptoma i dijagnoze, naglašavajući samu važnost rane dijagnoze. Bolesnici umjerenog fenotipa, s multifokalnim lezijama, su imali dobru prognozu, ali uz ovisnost o terapiji. Bolesnici blagog fenotipa su većinom bile žene kao i kod umjerenog fenotipa, ali za razliku od njih, imali su unifokalne lezije, te su imali najbolji ishod liječenja i pokazali najbolju prognozu (32). Prema navedenoj klasifikaciji naše bolesnice spadaju na temelju multifokalnih lezija, a dobre reakcije na terapiju u umjereni fenotip, s pripadajućom dobrom prognozom, koja je potvrđena uspješnom kontrolom bolesti.

7.2.2 Slikovne pretrage

Ključna prednost slikovnih pretraga, posebice onih koje omogućuju slikanje cijelog tijela, jest da se uoči tipični uzorak multifokalnog i bilateralnog zahvaćanja kosti koji se javlja u velikom broju slučajeva te na taj način ubrzati i olakšati proces dijagnoze (31).

Radiološkim pregledom ustanovljena je kod bolesnice br. 4 lezija distalnog dijela tibije koja je sezala do apofizne ploče. Presentacija je tipična za CRMO, na dugoj kosti u području metafize (4) i to zahvaćajući najčešću lokaciju, tibiju (28). Uz leziju na području trupa III. metatarzalne kosti, radiološki nalaz je prikazao multifokalnu sliku. Scintigrafski nalaz je uz nakupljanje u području lezija zabilježio i nakupljanje u području desne madibule. Kod bolesnice br. 5 lezije su bile mnogobrojne, zahvaćajući duge kosti ruku i nogu, kralježnicu, rebra i klavikulu, dok je scintigrafija pokazala tipični nalaz multifokalnog i simetričnog patološkog nakupljanja u području dugih kosti udova (4). Zahvaćenost trupova kralježnice, Th12 i L3 dokazana je MR-om i scintigramom kod bolesnice br. 6.

7.2.3 Liječenje

Sve tri bolesnice s dijagnosticiranim kroničnim rekurirajućim multifokalnim osteomijelitisom su bile pod terapijom NSAID-a. Bolesnicama br. 4 i 6 je zbog sumnje na infektivni proces uvedena terapija ceftriaksonom i klindamicinom. Terapija je bila bez pozitivnog učinka, što je potvrdilo da su antibiotici kod ove patologije gotovo uvijek bez efekta (34). Nakon postavljanja točne dijagnoze, uvedena je terapija NSAID-om. Uz NSAID bolesnici br.4 je uveden azitromicin zbog njegovog potencijalno protuupalnog i imunomodulatornog efekta (45). Nažalost, kako je djelovanje NSAID-om i azitromicinom bilo simultano, ne možemo prosuditi je li azitromicin zaslužan za određeni udio poboljšanja kliničke slike. Uz vitamin D3, kalcij i fizikalnu terapiju kod bolesnice dolazi do poboljšanja stanja i regresije promjena. Beck i sur.

su pri terapiji naproksenom postigli napredak kod velikog broja bolesnika. Kod 43% ostvareno je stanje bez simptoma nakon trajanja terapije od 6 mjeseci, a kod 51% nakon 12 mjeseci. Broj lezija koje su davale simptome je značajno smanjen ali kompletna klinička remisija s urednim radiološkim nalazima postignuta je u samo 27% bolesnika. 41% bolesnika je imalo ponovno znakove upale na radiološkim snimkama nakon prestanka terapije, ali 67% njih su bili bez kliničkih simptoma. Kao mogući indikatori nepotpunog odgovora na terapiju izdvojeni su artritis te lezije kralježnice (46). Javlja se i pitanje vezano uz potrebno trajanje terapije. Upitno je treba li nastaviti terapiju kada se klinički simptomi povuku, ali radiološki dokazi upale još uvijek postoje te kada je sigurno pristupiti prekidu terapije (2,4). Wipff i sur. su 97% bolesnika (173 od 178) liječili NSAID-om s uspješnošću od 72,8% (32) dok istraživanje Borzutzky i sur. je postiglo kliničku remisiju u samo 13% bolesnika liječenih samo NSAID-om (34). Kao moguće objašnjenje niske djelotvornosti terapije ističe se da je skupina bolesnika bila sastavljena većim udjelom od bolesnika težeg stadija bolesti i refrakternih na terapiju (2).

Bolesnicama br. 5 i 6 je zbog potrebne bolje kontrole bolesti uz NSAID uvedena terapija kortikosteroidima. Bolesnici br. 5 pod terapijom NSAID-om i metilprednizolonom dolazi do poboljšanja kliničke slike uz regresiju promjena na kostima. Uz održavajuće doze kortikosteroida, bolesnica je bez bolova i bez pogoršanja bolesti te je bolest uspješno kontrolirana. Bolesnica br. 6 nakon postavljanje dijagnoze stavljena je pod terapiju kortikosteroidima u postupno smanjujućoj dozi što je dovelo do poboljšanja kliničkog statusa. Pri otpustu kući prelazi na terapiju NSAID-om koja se s vremenom ukida uz značajnu regresiju upale i uredan status. Hendrich i sur. predlažu primjenu kortikosteroida u visokim dozama tokom kraćeg perioda (dva tjedna) ili dugotrajnu primjenu u niskim dozama kod slučajeva koji ne reagiraju na terapiju NSAID-om (2). Walsh i sur. su koristili kortikosteroide pri produljenim egzacerbacijama nereaktivnim na NSAID, a u težim slučajevima su nakon inicijalno i.v. primijenjenog metilprednizolona uveli DMARD, obično metotreksat (25). Terapija sulfasalazinom pomaže u smanjenju kliničkih manifestacija, ali radiološke manifestacije nerijetko i dalje progrediraju. Borzutzky i sur. su zaključili da je učinak sličan NSAID-u te da je glavno djelovanje samo olakšavanje podnošenja simptoma. Metotreksat pokazuje dobro djelovanje ali ne u potpunosti te se navodi postizanje kliničke remisije u manje od 20% (2,34). Kod skupine bolesnika koji su svi pokazali refrakternost na prethodno navedene oblike terapije Borzutzky i sur. postigli su remisiju u 46% zahvaljujući TNF α inhibitorima (34). Prikaz serije bolesnika liječenih etanerceptom pokazao je poboljšanje upalnih parametara, smanjenje boli kao i smanjenje upalnih lezija kod svih pet bolesnika refraktornih na konvencionalnu terapiju.

Četiri bolesnika nakon šestomjesečne terapije prešlo je u remisiju, dok je peti bolesnik uzimao terapiju tek tri mjeseca (47). Visoka cijena terapije, nedovoljno istražene moguće posljedice te nepostojanje dogovora oko doziranja su pitanja koja još treba istražiti te razlozi zbog kojih se terapija ostavlja samo za refrakterne slučajeve. Intravenska terapija bisfosfonatima pomaže u smanjenju boli i upale kostiju, dok kod pojedinih bolesnika jedna doza je pokazala pozitivan efekt, većina bolesnika treba opetovane infuzije da postigne remisiju. Zbog mogućeg štetnog djelovanja terapija je rezervirana samo za refrakterne slučajeve (2).

7.3 Usporedba kroničnog rekurirajućeg multifokalnog osteomijelitisa i SAPHO sindroma

Pitanje jesu li kronični multifokalni rekurirajući osteomijelitis i SAPHO sindrom različite bolesti ili različite manifestacije iste bolesti još uvijek nije sa sigurnošću odgovoreno. Kako su ciljna skupina CRMO-a djeca, a SAPHO sindrom se većinom javlja u odraslih i adolescenata, dio radova zastupa hipotezu da je CRMO samo pedijatrijski oblik SAPHO sindroma (7,48). Bolesnici s kroničnim rekurirajućim multifokalnim osteomijelitisom prezentirani u radu, po dobi su unutar skupine od 3 do 8 godina, dok su oboljeli od SAPHO sindroma usprkos mlađoj dobi od prosjeka bolesnika i rjeđoj pojavnosti, unutar intervala od 15 do 17.5 godina, što govori u prilog predilekciji bolesti prema određenoj dobi (2,3). Nasuprot tome, zabilježeni su slučajevi koji ne odgovaraju prevalencijskoj dobi tih bolesti. Bolesnicima pedijatrijske dobi dijagnosticiran je SAPHO sindrom (48,49) dok su zabilježeni bolesnici odrasle dobi kojima je dijagnosticiran CRMO (50). To podržava hipotezu da se ne radi o kliničkoj prezentaciji jedne bolesti koja ovisi o dobi bolesnika već o različitim bolestima s različitom kliničkom slikom neovisnom o dobi pojave.

Može se uočiti niz sličnosti između bolesti. Lezije kostiju karakterizirane osteitisom i hiperostozom, u početku osteodestruktivne, a u kasnijoj fazi osteoproliferativne, mogu biti unifokalne ili multifokalne. Biopsija kostiju u obje bolesti pokazuje znakove upale i sterilne kulture. Kožne promjene vežu se uz oba entiteta kao i pojava upalne bolesti crijeva. Nasuprot tome kao jasna razlika ističu se različita predilekcijska mjesta lezija. Dok SAPHO sindrom najčešće zahvaća aksijalni skelet, lezije kod CRMO se u najvećem broju javljaju u području donjih udova, uz metafize dugih kostiju (33). Pri opisivanju SAPHO sindroma mnogi radovi navode mišljenje da su SAPHO sindrom i CRMO zapravo ista bolest te nadalje opisuju ta dva

entiteta zajednički (7). Pri pokušaju objektivne usporedbe bolesti to je otežavajući faktor jer su određeni podaci navedeni skupa i otežavaju pravilnu usporedbu.

U ovom istraživanju klinička slika bolesnika obje skupine je skoro identična, uz bol, poremećaj lokomotornog sustava ili sumnju na neuromuskularne bolesti. Dokazane su koštane lezije sterilnih kultura, uz povišene upalne parametre te povremeni febrilitet (Tablica 5., Tablica 6.). Ali postupnim proučavanjem te uspoređivanjem dviju skupina bolesnika uočava se niz razlika. Unatoč tvrdnji da kožne manifestacije mogu biti dio oba entiteta (2,7), kod prikaza bolesnika u ovom istraživanju vidljiva je jasna distinkcija između dva sindroma: dok su svi bolesnici oboljeli od SAPHO sindroma imali acne conglobata, bolesnice oboljele od CRMO-a su imale uredan status kože. Pri slikovnim pretragama kod bolesnica s CRMO pronađene su multifokalne lezije tipične raspodjele za navedenu bolest, uz jasno preferiranje tubularnih kostiju, dok su lezije kod oboljelih od SAPHO sindroma težile aksijalnom skeletu. Razlika je postojala i u reakciji na terapiju. Bolesnice oboljele od kroničnog rekurirajućeg multifokalnog osteomijelitisa su bile samo pod terapijom NSAID-om i kortikosteroidima, uz povoljno djelovanje, relativno brzu uspostavu kontrole, čak uz povlačenje upalnih promjena, dok terapija bolesnika sa SAPHO sindromom je bila zahtjevnija, uz potrebu za DMARD-ovima i TNF α inhibitorima, čestim egzacerbacijama i duljim razdobljem aktivnosti bolesti (Tablica 5., Tablica 6.).

8 ZAKLJUČCI

Pitanje jesu li SAPHO sindrom i kronični rekurirajući multifokalni osteomijetis različite bolesti ili različita manifestacija istog sindroma nije moguće sa sigurnošću odgovoriti. Mnogo je entiteta zajedničkih CRMO-u i SAPHO sindromu, a između dvije skupine bolesnika prikazanih u ovom istraživanju uočene su i razlike poput postojanja kožnih manifestacija, težeg kliničkog tijeka i različitih lokacija lezija. Pojavnost CRMO-a u dječjoj dobi, a sindroma kod adolescenata sukladno je dosadašnjim istraživanjima. Na pitanje povezanosti SAPHO sindroma i CRMO-a moći će se pravilno odgovoriti tek po razjašnjenju nejasne etiopatogeneze ovih dviju najčešćih autoinflamatornih bolesti kostiju. Također, kako bi se omogućilo daljnje istraživanje preporučili bi da se podaci vezani uz CRMO i SAPHO sindrom obrađuju i prezentiraju odvojeno, kako bi pravilna usporedba bila moguća.

9 ZAHVALE

Zahvaljujem se svojoj mentorici prof. dr. sc. Mariji Jelušić na velikom strpljenju, stručnom vodstvu i savjetima te vremenu posvećenom izradi ovoga diplomskog rada.

Zahvaljujem se i svojoj obitelji na bezuvjetnoj podršci, stalnoj požrtvornosti i prisutnosti kao i dečku na strpljenju, razumijevanju i pomoći tijekom cijelog studija.

10 LITERATURA

1. Jelušić M, Malčić I, suradnici. Pedijatrijska reumatologija. Zagreb: Medicinska naklada; 2014.
2. Hedrich CM, Hofmann SR, Pablik J, Morbach H, Girschick HJ. Autoinflammatory bone disorders with special focus on chronic recurrent multifocal osteomyelitis (CRMO). *Pediatr Rheumatol*. 2013;11(1):47.
3. Rukavina I. SAPHO syndrome: a review. *J Child Orthop*. 2015;9(1):19–27.
4. Morbach H, Hedrich CM, Beer M, Girschick HJ. Autoinflammatory bone disorders. *Clin Immunol*. Elsevier Inc.; 2013;147(3):185–96.
5. Windom RE, Sanford JP, Ziff M. Acne conglobata and arthritis. *Arthritis Rheum*. 1961;4(6):632–5.
6. Earwaker JWS, Cotten A. SAPHO: syndrome or concept? Imaging findings. *Skeletal Radiol*. 2003;32(6):311–27.
7. Nguyen MT, Borchers A, Selmi C, Naguwa SM, Cheema G, Gershwin ME. The SAPHO Syndrome. *Semin Arthritis Rheum*. Elsevier Inc.; 2012;42(3):254–65.
8. Hayem G, Bouchaud-Chabot A, Benali K, Roux S, Palazzo E, Silbermann-Hoffman O, i sur. SAPHO syndrome: a long-term follow-up study of 120 cases. *Semin Arthritis Rheum*. 1999;29(3):159–71.
9. Edlund E, Johnsson U, Lidgren L, Pettersson H, Sturfelt G, Svensson B, i sur. Palmoplantar pustulosis and sternocostoclavicular arthro-osteitis. *Ann Rheum Dis*. 1988;47(10):809–15.
10. Kahn MF, Khan MA. The SAPHO syndrome. *Baillière's Clin Rheumatol*. 1994;8(2):333–62.
11. Li C, Zuo Y, Wu N, Li L, Li F, Zhang W, i sur. Synovitis, acne, pustulosis, hyperostosis and osteitis syndrome: a single centre study of a cohort of 164 patients. *Rheumatology*. 2016;55(6):1023–30.
12. Leone A, Cassar-Pullicino VN, Casale R, Magarelli N, Semprini A, Colosimo C. The SAPHO syndrome revisited with an emphasis on spinal manifestations. *Skeletal Radiol*.

- 2015;44(1):9–24.
13. Colina M, Govoni M, Orzincolo C, Trotta F. Clinical and radiologic evolution of synovitis, acne, pustulosis, hyperostosis, and osteitis syndrome: A single center study of a cohort of 71 subjects. *Arthritis Rheum.* 2009;61(6):813–21.
 14. Suei Y, Taguchi A, Tanimoto K. Diagnostic points and possible origin of osteomyelitis in synovitis, acne, pustulosis, hyperostosis and osteitis (SAPHO) syndrome: A radiographic study of 77 mandibular osteomyelitis cases. *Rheumatology.* 2003;42(11):1398–403.
 15. Witt M, Meier J, Hammitzsch A, Proft F, Schulze-Koops H, Grunke M. Disease burden, disease manifestations and current treatment regimen of the SAPHO syndrome in Germany: Results from a nationwide patient survey. *Semin Arthritis Rheum.* Elsevier; 2014;43(6):745–50.
 16. Sallés M, Olivé A, Perez-Andres R, Holgado S, Mateo L, Riera E, i sur. The SAPHO syndrome: a clinical and imaging study. *Clin Rheumatol.* 2011;30(2):245–9.
 17. Doornum S Van, Barraclough D, Mccoll G, Wicks I, The O. SAPHO: Rare Or Just Not Recognized? *Semin Arthritis Rheum.* 2000;30(1):70–7.
 18. Depasquale R, Kumar N, Lalam RK, Tins BJ, Tyrrell PNM, Singh J, i sur. SAPHO: What radiologists should know. *Clin Radiol.* The Royal College of Radiologists; 2012;67(3):195–206.
 19. Quirico Rodríguez M, Casáns Tormo I, Redal Peña MC, López Castillo V. The importance of bone scintigraphy in the diagnosis of SAPHO syndrome. *Rev española Med Nucl.* 2010;29(3):127–30.
 20. Hayem G. Valuable lessons from SAPHO syndrome. *Jt Bone Spine.* 2007;74(2):123–6.
 21. Aljuhani F, Tournadre A, Tatar Z, Couderc M, Mathieu S, Malochet-Guinamand S, i sur. The SAPHO Syndrome: A Single-center Study of 41 Adult Patients. *J Rheumatol.* 2015;42(2):329–34.
 22. Firinu D, Garcia-Larsen V, Manconi PE, Del Giacco SR. SAPHO Syndrome: Current Developments and Approaches to Clinical Treatment. *Curr Rheumatol Rep. Current Rheumatology Reports;* 2016;18(6):35.

23. Stern SM, Ferguson PJ. Autoinflammatory Bone Diseases. *Rheum Dis Clin North Am.* 2013;39(4):735–49.
24. Schilling F. SAPHO Syndrome. *Orphanet Encycl.* 2004;(January 2003):1–9.
25. Walsh P, Manners PJ, Vercoe J, Burgner D, Murray KJ. Chronic recurrent multifocal osteomyelitis in children: nine years' experience at a statewide tertiary paediatric rheumatology referral centre. *Rheumatology.* 2015;54(9):1688–91.
26. Catalano-Pons C, Comte A, Wipff J, Quartier P, Faye A, Gendrel D, i sur. Clinical outcome in children with chronic recurrent multifocal osteomyelitis. *Rheumatology.* 2008;47(9):1397–9.
27. Jansson A, Renner ED, Ramser J, Mayer A, Haban M, Meindl A, i sur. Classification of Non-Bacterial Osteitis: Retrospective study of clinical, immunological and genetic aspects in 89 patients. *Rheumatology.* 2007;46(1):154–60.
28. Johnsson A, Flatø B, Knudsen P, Lilleby V. Clinical outcome in a Norwegian cohort of patients with chronic recurrent multifocal osteomyelitis. *Scand J Rheumatol. Informa Healthcare;* 2015;44(6):513–4.
29. Watanabe T, Ono H, Morimoto Y, Otsuki Y, Shirai M, Endoh A, i sur. Skull involvement in a pediatric case of chronic recurrent multifocal osteomyelitis. *Nagoya J Med Sci.* 2015;77(3):493–500.
30. Barrani M, Massei F, Scaglione M, Paolicchi A, Vitali S, Ciancia EM, i sur. Unusual onset of a case of chronic recurrent multifocal osteomyelitis. *Pediatr Rheumatol. Pediatric Rheumatology;* 2015;13(1):60.
31. von Kalle T, Heim N, Hospach T, Langendörfer M, Winkler P, Stuber T. Typical Patterns of Bone Involvement in Whole-Body MRI of Patients with Chronic Recurrent Multifocal Osteomyelitis (CRMO). *RöFo - Fortschritte auf dem Gebiet der Röntgenstrahlen und der Bildgeb Verfahren.* 2013;185(07):655–61.
32. Wipff J, Costantino F, Lemelle I, Pajot C, Duquesne A, Lorrot M, i sur. A Large National Cohort of French Patients With Chronic Recurrent Multifocal Osteitis. *Arthritis Rheumatol.* 2015;67(4):1128–37.
33. Tlougan BE, Podjasek JO, O'Haver J, Cordova KB, Nguyen XH, Tee R, i sur. Chronic Recurrent Multifocal Osteomyelitis (CRMO) and Synovitis, Acne, Pustulosis,

- Hyperostosis, and Osteitis (SAPHO) Syndrome with Associated Neutrophilic Dermatoses: A Report of Seven Cases and Review of the Literature. *Pediatr Dermatol.* 2009;26(5):497–505.
34. Borzutzky A, Stern S, Reiff A, Zurakowski D, Steinberg EA, Dedeoglu F, i sur. Pediatric Chronic Nonbacterial Osteomyelitis. *Pediatrics.* 2012;130(5):e1190–7.
 35. Sonozaki H, Mitsui H, Miyanaga Y, Okitsu K, Igarashi M, Hayashi Y, i sur. Clinical features of 53 cases with pustulotic arthro-osteitis. *Ann Rheum Dis.* 1981;40(6):547–53.
 36. Marí A, Morla A, Melero M, Schiavone R, Rodríguez J. Diffuse sclerosing osteomyelitis (DSO) of the mandible in SAPHO syndrome: A novel approach with anti-TNF therapy. Systematic review. *J Cranio-Maxillofacial Surg.* Elsevier Ltd; 2014;42(8):1990–6.
 37. Shiraishi W, Hayashi S, Iwanaga Y, Murai H, Yamamoto A, Kira J. A case of synovitis, acne, pustulosis, hyperostosis, and osteitis (SAPHO) syndrome presenting with hypertrophic pachymeningitis. *J Neurol Sci.* Elsevier B.V.; 2015;349(1-2):229–31.
 38. Freyschmidt J, Sternberg A. The bullhead sign: scintigraphic pattern of sternocostoclavicular hyperostosis and pustulotic arthroosteitis. *Eur Radiol.* 1998;8(5):807–12.
 39. Fu Z, Liu M, Li Z, Fan Y, Zhang J, Zhang X, i sur. Is the bullhead sign on bone scintigraphy really common in the patient with SAPHO syndrome? A single-center study of a 16-year experience. *Nucl Med Commun.* 2016;37(4):387–92.
 40. Assmann G, Kueck O, Kirchhoff T, Rosenthal H, Voswinkel J, Pfreundschuh M, i sur. Efficacy of antibiotic therapy for SAPHO syndrome is lost after its discontinuation: an interventional study. *Arthritis Res Ther.* 2009;11(5):R140.
 41. Takizawa Y, Murota A, Setoguchi K, Suzuki Y. Severe inflammation associated with synovitis, acne, pustulosis, hyperostosis, osteitis (SAPHO) syndrome was markedly ameliorated by single use of minocycline. *Modern Rheumatology.* 2013;1–5.
 42. Delattre É, Guillot X, Godfrin-Valnet M, Prati C, Wendling D. SAPHO syndrome treatment with intravenous pamidronate. Retrospective study of 22 patients. *Jt Bone Spine.* 2014;81(5):456–8.
 43. Ichikawa J, Sato E, Haro H, Ando T, Maekawa S, Hamada Y. Successful treatment of SAPHO syndrome with an oral bisphosphonate. *Rheumatol Int.* 2009;29(6):713–5.

44. Anić B, Padjen I, Mayer M, Bosnić D, Cerovec M. Clinical features of the SAPHO syndrome and their role in choosing the therapeutic approach: report of four patients and review of the literature. *Acta Dermatovenerol Croat.* 2014;22(3):180–8.
45. Schilling F, Wagner AD. Azithromycin: an anti-inflammatory effect in chronic recurrent multifocal osteomyelitis? A preliminary report. *Zeitschrift für Rheumatol.* 2000;59(5):352–3.
46. Beck C, Morbach H, Beer M, Stenzel M, Tappe D, Gattenlöhner S, i sur. Chronic nonbacterial osteomyelitis in childhood: prospective follow-up during the first year of anti-inflammatory treatment. *Arthritis Res Ther.* 2010;12(2):R74.
47. Batu ED, Ergen FB, Gulhan B, Topaloglu R, Aydingoz U, Ozen S. Etanercept treatment in five cases of refractory chronic recurrent multifocal osteomyelitis (CRMO). *Jt Bone Spine.* 2015;82(6):471–3.
48. Sayılı A, Tosun O, Cobanoglu N, Bahceciler Onder N, Baba F, Kavukcu S. Synovitis, Acne, Pustulosis, Hyperostosis, and Osteitis (SAPHO) Syndrome in Childhood; A Rare Clinical Entity. *Iran J Pediatr.* 2014;24(5):658–9.
49. Craveiro PG, Fontanelle E, Goldenzon AV, Craveiro P, Rodrigues MCF. Challenges in diagnosis and treatment of a case of SAPHO syndrome in. *An Bras Dermatol.* 2011;86(4 Suppl 1):S46–9.
50. Hong CW, Hsiao EC, Horvai AE, Link TM. Chronic recurrent multifocal osteomyelitis with an atypical presentation in an adult man. *Skeletal Radiol.* 2015;44(9):1359–64.

11 ŽIVOTOPIS

Rođena sam 13. kolovoza 1991. godine u Zagrebu. Završila sam osnovnu školu Rapska u Zagrebu, nakon koje sam 2005. godine upisala XV.gimnaziju, informatički smjer, u Zagrebu.

Upisala sam Medicinski fakultet u Zagrebu 2010. godine. Sudjelovala sam kao aktivni sudionik na kongresu SaMED 2015. (1st International Medical Students Congress Sarajevo) s posterom „Craniopharyngioma presenting with increased intracranial pressure and pituitary insufficiency“ u suradnji s kolegama. Na kongresu ZIMS 2015. (Zagreb International Medical Summit 15) sudjelovala sam aktivno s posterom „Supravalvular aortic stenosis due to Williams–Beuren syndrome“ u suradnji s kolegicom. Kao pasivni sudionik prisustvovala sam kongresu CROSS 2015. (Croatian Student Summit 2015.) u Zagrebu. Tijekom akademske godine 2015/2016 bila sam demonstrator na Katedri za pedijatriju.