

Dijagnostika i liječenje akutnog glaukoma

Jurić, Ivana

Master's thesis / Diplomski rad

2016

Degree Grantor / Ustanova koja je dodijelila akademski / stručni stupanj: **University of Zagreb, School of Medicine / Sveučilište u Zagrebu, Medicinski fakultet**

Permanent link / Trajna poveznica: <https://um.nsk.hr/um:nbn:hr:105:623252>

Rights / Prava: [In copyright](#)/[Zaštićeno autorskim pravom.](#)

Download date / Datum preuzimanja: **2024-07-22**



Repository / Repozitorij:

[Dr Med - University of Zagreb School of Medicine Digital Repository](#)



**SVEUČILIŠTE U ZAGREBU
MEDICINSKI FAKULTET**

Ivana Jurić

Dijagnostika i liječenje akutnog glaukoma

DIPLOMSKI RAD



Zagreb, 2016.

SVEUČILIŠTE U ZAGREBU

MEDICINSKI FAKULTET

Ivana Jurić

Dijagnostika i liječenje akutnog glaukoma

DIPLOMSKI RAD

Zagreb, 2016.

Ovaj diplomski rad izrađen je na Klinici za oftalmologiju KBC-a Zagreb pod vodstvom prof.dr.sc. Smiljke Popović Suić i predan je na ocjenu u akademskoj godini 2015./2016.

POPIS OZNAKA I KRATICA:

AAC – eng. acute angle closure

ACG – glaukom zatvorenog kuta, eng. angle closure glaucoma

ALPI – eng. argon laser peripheral iridoplasty

AS-OCT – eng. anterior segment optical coherence tomography

C/D – eng. cup/disk

CACG – eng. chronic angle closure glaucoma

GUK – glukoza u krvi

IAC – eng. intermittent angle closure

IOT – intraokularni tlak

ITC – eng. iridotrabecular contact

LPI - eng. laser peripheral iridotomy

OAG – glaukom otvorenog kuta, eng. open angle glaucoma

OCT – eng. optical coherence tomography

PAC – eng. primary angle closure

PACG – eng. primary angle closure glaucoma

PACS – eng. primary angle closure suspect

PAS – lat. peripheral anterior synechiae

PNO – papila vidnog živca, lat. papilla nervi optici

SPAC – scanning peripheral anterior chamber depth analyzer

UBM – eng. ultrasound biomicroscopy

VEGF – faktor rasta vaskularnog endotela, eng. vascular endothelial growth factor

SADRŽAJ

1. SAŽETAK	
2. SUMMARY	
3. UVOD.....	1
4. GLAUKOM.....	2
4.1. GLAUKOM OTVORENOG KUTA.....	6
4.2. GLAUKOM ZATVORENOG KUTA.....	8
4.2.1. PRIMARNI.....	8
4.2.2. SEKUNDARNI.....	8
4.2.3. PODJELA.....	9
4.2.4. EPIDEMIOLOGIJA.....	10
4.2.5. ČIMBENICI RIZIKA.....	10
4.2.6. ETIOLOGIJA.....	12
5. AKUTNI GLAUKOM.....	15
5.1. KLINIČKA SLIKA.....	15
5.2. DIJAGNOSTIKA.....	16
5.3. DIFERENCIJALNA DIJAGNOZA.....	23
5.4. LIJEČENJE.....	24
6. ZAHVALE.....	33
7. LITERATURA.....	34
8. ŽIVOTOPIS.....	39

1. SAŽETAK

„Dijagnostika i liječenje akutnog glaukoma“

Ivana Jurić

Glaukom je drugi uzrok nepovratnog gubitka vida u svijetu. Predviđa se da će 2020. oboljelih od glaukoma biti 80 milijuna, od čega 20 milijuna bolesnika sa zatvorenim kutem.

Prema gonioskopskom nalazu razlikujemo glaukom otvorenog kuta i zatvorenog kuta. U ovom radu je dan osvrt na podjelu glaukoma zatvorenog kuta, među kojima je najvažnije razlikovati PACS (suspektno zatvaranje kuta), ACC (akutno zatvaranje kuta/akutni glaukom) i CAGS (kronični glaukom zatvorenog kuta).

Prikazani su čimbenici rizika za razvoj glaukoma zatvorenog kuta, kao što su starija dob, ženski spol, azijska rasa, dalekovidnost, pozitivna obiteljska anamneza, zahvaćeno kontralateralno oko, plitka prednja očna sobica, prednji položaj ili povećana debljina leće, dilatacija zjenice, te položaj tijela u kojem je glava dugo nagnuta prema naprijed.

Prikazana su i 4 mehanizma nastanka zatvorenog kuta, od kojih je najčešći pupilarni blok (75-90%), zatim plateau iris, promjene na razini leće ili promjene u prostoru iza leće. Često je zatvaranje kuta izazvano jatrogeno primjenom određenih lijekova.

Poseban naglasak je stavljen na akutni glaukom i njegovo dijagnosticiranje i liječenje. ACC je hitno stanje, koje ukoliko se ne liječi, vrlo brzo dovodi do gubitka vida. Pacijent sa ACC se žali na smanjenu vidnu oštrinu, zamagljenost, haloe oko izvora svjetla, glavobolju, mučninu, povraćanje te jako bolnu očnu jabučicu. Pregledom nalazimo često dramatično povišen IOT, nereaktivnu zjenicu u srednjoj midrijazi, edem rožnice, kongestiju očnih vena, plitku prednju očnu sobicu te bradikardiju ili aritmiju.

U nastavku su pojašnjene 3 najčešće upotrebljavane klasifikacije za opisivanje zatvorenosti kuta temeljem gonioskopskog nalaza (Schafferova, Spaethova i Scheieova klasifikacija) te ostale metode kojima se koristimo u dijagnosticiranju ACC-a (aplanacijskatonometrija, biomikroskopija, fundoskopija, perimetrija, uz moguću primjenu novijih metoda poput ultrazvučne biomikroskopije ili AS-OCTa).

Liječenje ACC-a se započinje medikamentoznom terapijom sa ciljem smanjenja IOT i postizanja bistrine rožnice, nakon čega slijedi laserska periferna iridotomija. Ukoliko ne dobijemo zadovoljavajuće rezultate može se pristupiti laserskoj perifernoj iridoplastici, nekoj od kirurških metoda za liječenje kroničnog glaukoma zatvorenog kuta ili trajnoj medikamentoznoj terapiji.

Ključne riječi: glaukom zatvorenog kuta, ACC, gonioskopija, laserska periferna iridotomija

2. SUMMARY

„Diagnosis and treatment of acute glaucoma“

Ivana Jurić

Glaucoma is the second cause of irreversible vision loss in the world. It is anticipated that in 2020 there will be 80 million patients with glaucoma, out of which 20 million patients with closed angle glaucoma.

According to gonioscopy findings, open angle glaucoma and closed angle glaucoma are distinguished. This paper describes the classification of angle closure glaucoma, including the most important division into PACS (suspect closing angle), ACC (acute angle closure / acute glaucoma) and CAGS (chronic glaucoma of closed angle).

The risk factors for the development of angle-closure glaucoma, such as older age, female gender, Asian race, foresight, and family history, affected contralateral eye, shallow eye front cabin, the front position or increased thickness of the lens, dilatation of pupils, and the position of the body in which the head is long tilted forward, are shown.

The 4 mechanism of angle closure are displayed. Pupillary block is the most common mechanism (75-90%), followed by plateau iris, then changes in the lens level or changes in the space behind the lens. Angle closure is often caused by iatrogenic application of certain drugs.

Special emphasis is placed on acute glaucoma and its diagnosis and treatment. ACC is an emergency situation, which if left untreated, rapidly leads to vision loss. A patient with ACC complains of reduced visual acuity, blurring, halos around light sources, headache, nausea, vomiting and very painful eyeballs. Reviewing the patient often shows dramatically elevated IOP, non-reactive pupil in high mydriasis, corneal edema, congestion, eye veins, shallow anterior chamber and bradycardia or arrhythmia.

3 commonly used classifications for describing the angle closure, based on the gonioscopy findings, are explained below (Schaffer, Spaeth and Scheie classification) as well as other methods that we use in the diagnosis of ACC (applanation tonometry, biomicroscopy, funduscopy, perimetry, and possible application of new methods such as ultrasound biomicroscopy or AS-OCT)

Treatment of ACC starts with medical therapy to decrease IOP and to achieve the clarity of the cornea, followed by laser peripheral iridotomy. If we do not get satisfactory results, laser peripheral iridoplasty can be accessed, or one of the surgical methods for the treatment of chronic angle-closure glaucoma or long-term medical therapy.

Key words: closed angle glaucoma, ACC, gonioscopy, laser peripheral iridotomy

3. UVOD

Glaukom u širem smislu riječi predstavlja spektar kliničkih entiteta koji je vezan uz mnoge očne bolesti. Može se javljati kao primarna bolest oka ili kao manifestacija drugih očnih bolesti(1).Glaukom je kronična progresivna optička neuropatija s karakterističnim promjenama na vidnom živcu i progresivnim gubitkom vida(2).

Smatra se da je 2010.godine više od 60 milijuna ljudi diljem svijeta bolovalo od glaukoma, a predviđa se da će broj oboljelih 2020.godine biti skoro 80 milijuna. Broj slijepih zbog glaukoma 2010. iznosio je skoro 8.5 milijuna, a predviđa se da će do 2020. broj biti veći od 11 milijuna. Glaukom se smatra drugim uzrokom sljepoće u svijetu, uzrokujući oko 12% sveukupnih sljepoća(3).

Glaukom često dugo ostaje asimptomatski, zbog čega je broj stvarno oboljelih mnogo veći od broja bolesnika sa dijagnozom. Smatra se da samo 10-50% oboljelih zna da su bolesni(2).

Prijašnja definicija glaukoma kao bolesti povišenog očnog tlaka je napuštena i danas držimo da je povišeni očni tlak glavni čimbenik rizika za razvoj glaukoma. Glaukom možemo podijeliti na glaukom otvorenog kuta (OAG) i zatvorenog kuta (ACG) po mehaničkom principu, temeljem gonioskopskog nalaza (1).

Prevalencija OAG u svijetu 2010. je 1.96%, a ACG 0.69%(3).

Prema vremenu pojavljivanja, razlikujemo dječji (kongenitalni, infantilni, juvenilni) i glaukom odrasle dobi. Prema visini očnog tlaka, razlikujemo glaukom niskog, normalnog i visokog tlaka. Prema stadiju bolesti,razlikujemo početni, razvijeni, uznapredovali i terminalni stadij glaukoma. Prema tome, radi li se o primarnoj bolesti oka ili komplikaciji drugih očnih bolesti, razlikujemo primarni i sekundarni glaukom (1).

4. GLAUKOM

Glaukom je kronična degenerativna progresivna optička neuropatija, koja se od ostalih neuropatija razlikuje po karakterističnim promjenama na vidnom živcu.

Povišeni očni tlak smatra se glavnim čimbenikom rizika za razvoj glaukoma. Podatci pokazuju da postoji direktan odnos između visine očnog tlaka i progresije gubitka vidnog polja. Baltimorska studija otkriva da 50-75% glaukopskih bolesnika ima povišenu vrijednost očnog tlaka nasuprot normalnom očnom tlaku u 25-50% glaukopskih bolesnika, što znači da postoje i rizični čimbenici neovisni o tlaku ili da su neki bolesnici osjetljivija niže vrijednosti očnog tlaka(1).

Vrijednosti očnog tlaka

Vrijednosti očnog tlaka kod odraslih osoba kreću se najčešće između 15-16mmHg sa standardnom devijacijom od oko 3mmHg. Tradicionalno se kao granica normalnog očnog tlaka uzima vrijednost od 21mmHg, sve iznad toga smatra se povišenim. Povišene vrijednosti smatraju se najvažnijim rizičnim čimbenikom u razvoju glaukoma, te se procjenjuje da je rizik od glaukoma kod onih sa očnim tlakom od 26mmHg 12 puta veći od onih sa normalnim tlakom(4).

Mehanizam oštećenja

Povišeni očni tlak mehanički utječe na preoblikovanje i deformiranje lamine cribrose oka, koja je najosjetljivije mjesto na djelovanje povišenog tlaka. Susljedno tome dolazi do aksonalnog oštećenja i poremećaja aksonalnog transporta u glavi optičkog živca, što dovodi do prekida prijenosa esencijalnih trofičkih faktora prema ganglijskim stanicama mrežnice i uzrokuje smrt ganglijske stanice(2).

Mehanička teorija govori o direktnom oštećenju lamine cribrose i aksona nervnih niti visokim IOT-om, dok vaskularna teorija govori da je ekskavacija posljedica insuficijentne cirkulacije zbog povišenog IOT-a ili drugih čimbenika rizika koji reduciraju okularni protok krvi. U ranim 1980- tim godinama postavljena je teza da obje teorije mogu biti ispravne i da u mnogim slučajevima ova dva mehanizma djeluju sinergistički(5).

Ispadi vidnog polja

Pore lamine cribrose su veće u gornjim i donjim dijelovima, s više živčanog nego potpornog tkiva i manje mehaničke potpore nego nazalno i temporalno. Glaukomijski lučni defekti vidnog polja odraz su zahvaćenosti upravo ovih živčanih vlakana(1). Tipični lučni defekti smješteni su u tzv. Bjerrumovom području koje se proteže između 10° i 20° od fiksacije temporalno do između 2° i 25° nazalno.

Gubitak mrežičnih ganglijskih stanica nije specifičan samo za glaukom i pojavljuje se u mnogim drugim oboljenjima mrežnice i vidnog živca. Ono što je karakteristično kod glaukoma je remodeliranje tkiva koje dovodi do ekskavacije(5).

Promjene na papili vidnog živca (PNO)

Normalna PNO je ružičasta, ima blijedo udubljenje u sredini koje predstavlja atrofično područje ispunjeno potpornim tkivom i koje se naziva ekskavacija (cup, engl.) PNO(1). Kako živčana vlakna i potporno tkivo kod bolesnika sa glaukomom propadaju, vanjski obruč glave PNO postaje tanji uzrokujući tako povećanje cup-a . Omjer dijametra cup-a u odnosu na dijametar cijele glave vidnog živca tj. optičkog diska uzeta je kao mjera morfoloških promjena na glavi vidnog živca i predstavlja C/D omjer (cup-to-disk ratio)(5). Dolazi do povećanja ekskavacije u vertikalnom smjeru (prvo prema gore pa prema dolje) te se omjer ekskavacije prema promjeru optičkog diska povećava iznad 0.6 (C/D 0.6), a na vidnom se polju pojavljuje lučni skotom. Pri daljnjem napredovanju glaukoma dolazi do još veće atrofije živčanog i potpornog tkiva što se očituje daljnjim povećanjem omjera C/D i odgovarajućim promjenama vidnog polja. Velike krvne žile potisnute su nazalno, ekskavacija je sve dublja, izgled PNO je sve bljeđi zbog gubitka mikrocirkulacije, lamina cribrosa je sve vidljivija jer je živčano i potporno tkivo u nestajanju, da bi u terminalnoj fazi glaukoma PNO postala potpuno blijeda te tada govorimo o totalnoj glaukomijskoj atrofiji PNO (1).

Progresija ovih patoloških procesa može se usporiti održavanjem očnog tlaka na preporučenim ciljnim vrijednostima.

Ciljna vrijednost IOT

Ciljna vrijednost očnog tlaka ovisi o vrijednosti tlaka prije provođenja terapije, stanju optičkog živca, stadiju bolesti, brzini progresije, bolesnikovoj dobi i drugim rizičnim

čimbenicima. Smanjenje očnog tlaka za 20% od početne vrijednosti kod početnog glaukoma ili smanjenje ispod 18mmHg kod uznapredovanog glaukoma prepoznato je kao dobra strategija za usporavanje progresije bolesti. Kod uznapredovanog glaukoma treba težiti maksimalnom mogućem smanjenju IOT (6).

Visina očnog tlaka određena je ravnotežom između proizvodnje i odvodnje očne vodice.

Proizvodnja očne vodice

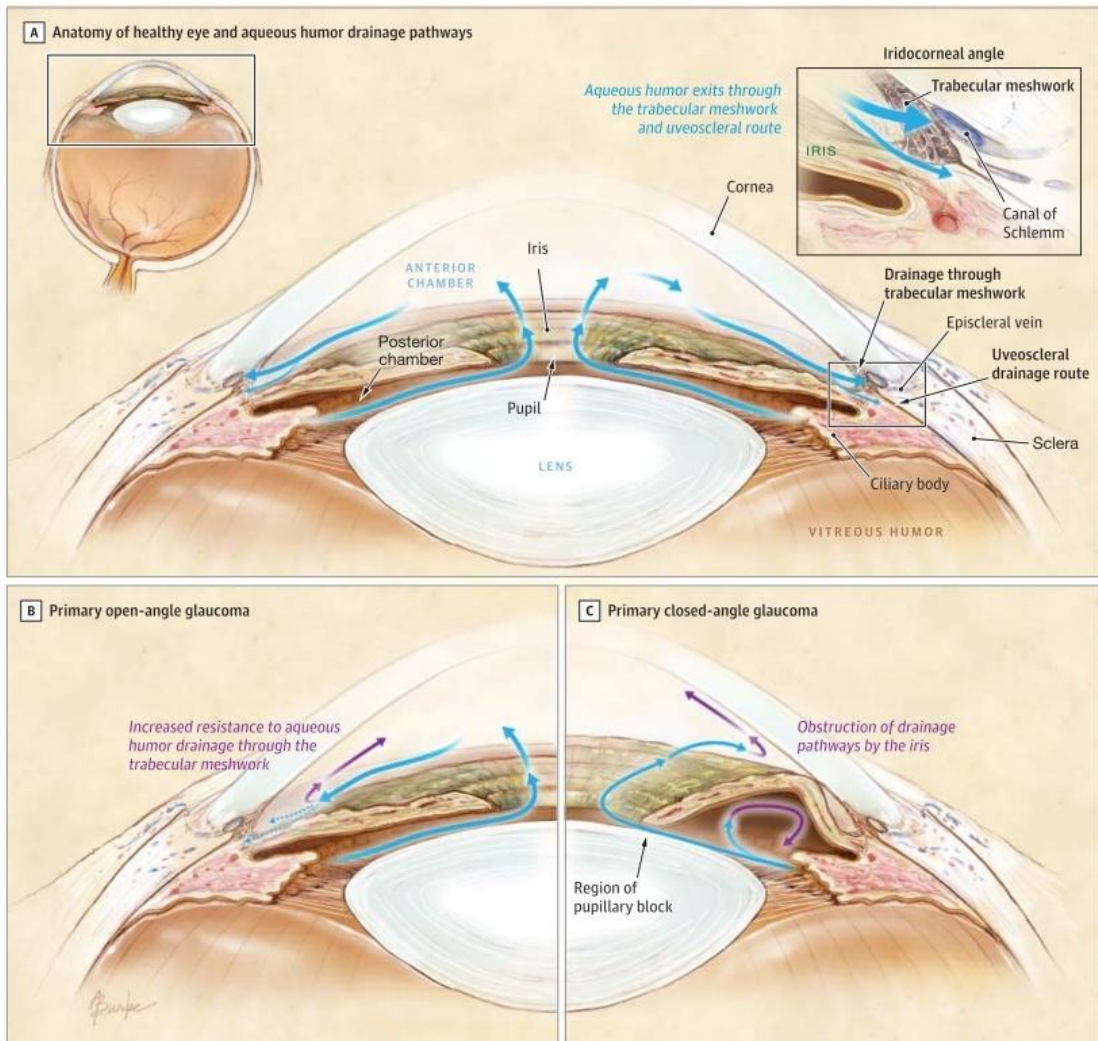
Cilijarni epitel u stražnjoj očnoj sobici aktivno stvara očnu vodicu koja zatim prolazi kroz zjenični otvor u prednju očnu sobicu. Jedan manji dio očne vodice stvara se ultrafiltracijom međustanične tekućine nastale gradijentom tlaka između arteriola cilijarnog tijela i stražnje očne sobice. U kutu prednje očne sobice nalazi se trabekularna mreža u koju ulazi očna vodica, ide dalje Schlemmovim kanalom i vodenim venama, da bi završila u sistemskej cirkulaciji(1). Očna vodica prolazi trabekularnom mrežom nošena gradijentom tlaka.

Postoji i alternativni put kojim očna vodica napušta oko i to preko cilijarnog mišića, pa preko supracilijarnog i suprahorioidalnog prostora te konačno preko sklere u episkleralno tkivo ili preko reapsorpcije od vortikoznih vena ili uvealnih krvnih žila. Na ovaj nekonvencionalni ili uveoskleralni put otjecanja otpada svega 10% od ukupnog otjecanja očne vodice i nije ovisan o visini IOT-a(5).

Da bi se postavila točna dijagnoza i plan liječenja za bilo koji oblik glaukoma, potrebno je ustanoviti razlog i razinu ometanja protoka očne vodice(1).

Otvoreni ili zatvoreni očni kut

Razlikujemo glaukom otvorenog kuta i glaukom zatvorenog kuta. Kako bi se ustanovilo radi li se o glaukomu otvorenog ili o glaukomu zatvorenog kuta potrebno je provesti gonioskopiju u sklopu kliničkog pregleda bolesnika. Vrlo je važno razlučiti radi li se o glaukomu otvorenog ili zatvorenog kuta zbog različitog pristupa u liječenju i mogućih komplikacija. Za više vidi poglavlje 5.2.



Slika 1. Cirkulacija očne vodice(7)

4.1. GLAUKOM OTVORENOG KUTA

Prema definiciji Europskog glaukenskog društva iz 2014. godine, glaukom otvorenog kuta je kronična, progresivna optička neuropatija koju karakteriziraju specifične morfološke promjene glave optičkog živca i sloja živčanih stanica mrežnice, uz odsutnost ostalih bolesti oka ili kongenitalnih anomalija(4).Tu svrstavamo bolesnike kojima je gonioskopskih pregledom utvrđen stupanj otvorenosti kuta 3 i 4. Razlikujemo primarni i sekundarni glaukom otvorenog kuta.

4.1.1. PRIMARNI

Kod **primarnog** glaukoma otvorenog kuta patogenetski mehanizam koji dovodi do povišenja IOT i povišenja otpora otjecanju očne vodice u trabekulumu još uvijek nije poznat.

4.1.2. SEKUNDARNI

A) Izazvan patologijom na razini oka:

1. **pseudoeksfolijacijski** (nakupljanje pseudoeksfolijacijskom materijala u prednjoj očnoj sobici u osoba sa pseudoeksfolijacijskim sindromom)
2. **pigmentni**(nakupljanje pigmenta u prednjoj očnoj sobici koji se oslobodio pri trljanju pigmentnog sloja šarenice o lećne zonule)
3. **lećom inducirani glaukom** (TM opstruirana dijelovima leće ili upalnim stanicama), glaukom zbog intraokularnog krvarenja (opstrukcija trabekularne mreže)
4. **uveitični** (javlja kao posljedica upalnih procesa na uveji, gdje upalne stanice opstruiraju odvodni sistem, priraslice mogu uzrokovati sekundarni)
5. **neovaskularni** (kada novostvorene krvne žile i vezivno tkivo prekrivaju kut, kod bolesnika sa šećernom bolesti, okluzijom centralne mrežničke vene, te vaskularnih bolesti mrežnice praćenih ishemijom gdje dolazi do lučenja VEGF-a.)
6. **glaukom zbog intraokularnog tumora** (ugl. tumor lokaliziran u prednjoj očnoj sobici)
7. **glaukom kod odvajanja mrežnice** (uslijed neovaskularizacije, ili kao komplikacija operativnog liječenja),
8. **traumatski glaukom** (oštećenje TM).

B) Izazvan patologijom izvan oka ubrajamo:

- 1) **glaukom zbog povišenog tlaka u episklernalnim venama**(zbog patologije na razini orbitalnih vena, kavernoznog sinusa, opstrukcije jugularne vene, retrobulbarnih tumora, kod orbitne kongestije u tireoidnoj orbitopatiji i dr.mehanizama dolazi do retrogradnog povišenja IOT)

C) U jatrogeno izazvani sekundarni glaukom ubrajamo :

- 1) **Kortikosteroidni glaukom**(najčešće nakon upotrebe lokalnih kortikosteroidnih kapljica u periodu dužem od 3 tjedna, zbog nakupljanja glukozaminoglikana u trabekularnoj mreži)
- 2) **glaukom koji nastaje kao posljedica komplikacije operacije ili upotrebe lasera** (uzrokujući jedan od gore mehanizama unutar oka)
(4)

Zajedničko svim trima podskupinama je da do povišenja IOT dolazi zbog povećanog otpora otjecanju očne vodice zbog opstrukcije na razini trabekularne mreže.

4.2. GLAUKOM ZATVORENOG KUTA

Kod glaukoma otvorenog kuta patologija leži u trabekulumu, te je IOT povišen zbog slabije drenaže očne vodice. Kod glaukoma zatvorenog kuta trabekulum je normalan, a očni tlak je povišen zbog mehaničke blokade koja ne dozvoljava očnoj vodici pristup u trabekulum i odvodnju. Mehanička blokada uzrokovana je perifernim dijelom šarenice, koja uzrokuje mehaničku opstrukciju trabekularne mreže, te okluziju drenažnog kuta oka (8). Tu ubrajamo bolesnike kojima je gonioskopijom utvrđen stupanj otvorenosti kuta 0 (akutni glaukom) ili 1 i 2 po Schafferovom sustavu. Kod primarnog uzrok nije poznat, dok kod sekundarnog možemo odrediti patologiju u pozadini.

4.2.1. PRIMARNI

Po novim smjernicama iz 2014. godine razlikujemo „eng. **Primary angle-closure** (PAC)“ što možemo prevesti kao primarno zatvaranje kuta, i „eng. **Primary angle-closure glaucoma**“ (PACG) što bi odgovaralo glaukomu zatvorenog kuta, gdje u naziv PAC dodajemo riječ glaukom ukoliko je uz PAC prisutna i glaukomska optička neuropatija.

PAC je definirana prisutnošću iridotrabekularnog kontakta (ITC) koji se određuje gonioskopski. Patološki PAC je definiran pojavom ITC uz pojavu povišenog IOT i/ili pojavom prednjih perifernih sinehija (PAS), uz odsutnost drugih očnih bolesti koje bi mogle uzrokovati PAS (uveitis, neovaskularizacija šarenice, trauma, operacija) (4).

4.2.2. SEKUNDARNI

Sekundarni glaukom zatvorenog u podlozi ima neki drugi patološki proces na oku, lokaliziran na razini leće ili iza nje, koji dovodi do zatvaranja kuta prednje očne sobice. Može nastati mehanizmom pupilarnog bloka ili bez pojave pupilarnog bloka.

Sekundarni glaukom zatvorenog kuta koji nastaje mehanizmom pupilarnog bloka nalazimo u stanjima kao što su mrena, traumatska dislokacija leće, stražnje sinehije, mikrosferofakija ili protruzija silikonskog ulja nakon vitrektomije. Neovaskularni glaukom s formiranom fibrovaskularnom membranom u kutu prednje očne sobice, iridokornealni sindromi, upalne membrane, intraokularni tumori i urastanje epitela mogu uzrokovati sekundarni glaukom uskog kuta bez pupilarnog bloka (1).

4.2.3. PODJELA

Stupnjevanje PAC-a na:

a) Suspektno primarno zatvaranje kuta (PACS, PrimaryAngle-ClosureSuspect)

U dva ili više kvadranta vidljiv iridotrabekularni kontakt (ITC), normalni IOT, nema PAS ni dokaza glaukomske optičke neuropatije (GON)

b) Primarno zatvaranje kuta (PAC, PrimaryAngle-Closure)

Iridotrabekularni kontakt uzrokuje pojavu PAS i/ili povišenje IOT.

c) Primarni glaukom zatvorenog kuta (PACG, PrimaryAngle-ClosureGlaucoma)

Iridotrabekularni kontakt uzrokuje pojavu GON-a, PAS i povišeni IOT mogu biti i odsutni u vrijeme inicijalnog pregleda.

Tablica 1. Klasifikacija zatvaranja kuta

Klasifikacija zatvaranja kuta				
	Iridotrabekularnikonta kt ($\geq 180^\circ$)	Povišen IOT	PAS	glaukomska optička neuropatija
Suspektno primarno zatvaranje kuta	prisutno	prisutan	nema	nema
Primarno zatvaranje kuta	prisutno	povišen IOT i/ili PAS		nema
Primarni glaukom zatvorenog kuta	prisutno	povišen IOT i/ili PAS		prisutna

PAC je podijeljen na 5 kliničkih podtipova:

- 1. Suspektno zatvaranje kuta (PACS)** – u dva ili više kvadranta gonioskopijom utvrđen ITC, IOT normalan, PAS nema, nema znakova glaukomske neuropatije, nema ispada vidnog polja
- 2. Akutni glaukom (AAC, eng. Acute angle-closure)** (vidi pogl. 5.)
- 3. Intermitentno zatvaranje kuta (IAC)** – slično kao AAC, no blaži oblik koji prolazi spontano
- 4. Kronični glaukom zatvorenog kuta (CAGS)** – gonioskopijom utvrđene PAS, postepeno povišenje IOT, moguće promjene na vidnom živcu i ispadi vidnog polja
- 5. Stanje nakon AAC**

(4)

U više 2/3 oboljelih nalazimo kronični i intermitentni oblik, zbog čega veliki dio oboljelih ostaje neprepoznat kao i kod bolesnika sa glaukomom otvorenog kuta. Kod manje od 1/3 se oboljeli prezentiraju sa slikom akutnog glaukoma(2).

4.2.4. EPIDEMIOLOGIJA

U Uvodu je spomenuto kako je prevalencija glaukoma zatvorenog kuta u svijetu 0.69% . Istom studijom predviđeno je da će 2010.godine biti skoro 16 milijuna oboljelih od glaukoma zatvorenog kuta, od čega bi 86.5% činilo stanovništvo Azije (13 619 000), a 47.5% stanovništvo Kine (7 479 000). Predviđanja su da će broj oboljelih od glaukoma zatvorenog kuta 2020. narasti na 21 milijun, od čega će u Kini biti više od 10 milijuna oboljelih(3).

Već od prije je poznata činjenica da je kronični glaukom uskog kuta najčešća vrsta glaukoma u sino-mongolskoj populaciji, te da se sa većom učestalošću pojavljuje kod Eskima i Kineza (9)(10). Što se tiče bijele rase, Egna-Neumarket studija je pokazala, da je učestalost ACG u Europskoj populaciji puno viša nego što se je prije mislilo, sa zastupljenošću od 25% među svim primarnim glaukomima(11). Slične rezultate dobila je i druga studija, koja naglašava važnost gonioskopskog pregleda, te kako bi se svi primarni glaukomi trebali doživljavati kao glaukom zatvorenog kuta dok gonioskopija ne pokaze drugačije(12).

Pokazalo se da je klinički tijek bolesnika sa ACG gori nego sa OCG, te da su šanse da će uslijed bolesti oslijepiti 1.7 puta veće nego kod bolesnika sa OCG(13). Predviđa se da će 2020. broj slijepih zbog ACG-a popeti na 5.3milijuna, dok je 2010. bilo 3.9 milijuna (3).

Što se tiče epidemioloških podataka u Hrvatskoj, nije dostupno puno takvih radova, no onaj koji jest govori o incidenciji od 2.9/100 000, što je slično brojci od 2.8/100 000 za Europski prosjek. Na razini Hrvatske predviđa se 76 slučajeva napadaja akutnog glaukoma (ACC) godišnje(14).

4.2.5. ČIMBENICIRIZIKA

Dob – Pokazalo se da prevalencija raste sa dobi sa vrškom u šestom i sedmom desetljeću (15)(16)(14).

Spol – Prevalencija glaukoma zatvorenog kuta je 4-5 puta veća u žena(15)(16)(17)(3)(14).

Rasa –Kod osoba azijskog podrijetla, te Eskima nalazimo veću učestalost nego kod osoba europskog ili afričkog podrijetla (15)(16)(3).

Dalekovidnost – primijećena je uska povezanost između pojavljivanja glaukoma zatvorenog kuta i hipermetropije (15)(18).

Obiteljska anamneza –Stariji radovi ukazuju na to da je obiteljsko pojavljivanje glaukoma zatvorenog kuta rijetko i neuobičajeno (19), dok noviji ukazuju na to da je učestalost kod bliskih rođaka 3.5-6 puta veća. (15)(20). Studije o genetici glaukoma zatvorenog kuta su zasada također oprečne(16).

Glaukom uskog kuta u kontralateralnom oku – smatra se da je vjerojatnost razvijanja napada akutnog glaukoma u idućih 5-10 godina na drugom trenutno nezahvaćenom oku između 40-80%, te da bez liječenja preko 51% pacijenata razvije napad na kontralateralnom oku (8).

Anatomske značajke oka – Plitka prednja očna sobica ja najznačajniji anatomski rizik u razvitku glaukoma zatvorenog kuta,a među ostale rizične značajke ubrajaju se prednji položaj leće, povećana debljina leće, manja aksijalna dužina očne jabučice, manji promjer rožnice i manji polumjer zakrivljenosti rožnice(15)(16).

Dilatacija zjenice –Dilatacija zjenice smatra se vrlo značajnim mehanizmom u nastanku glaukoma zatvorenog kuta posebno kod osoba sa plitkom očnom sobicom. Zbog kontrakcije m.dilatator pupillae, dolazi do zadebljanja šarenice u očnom kutu, koja onda mehanički onemogućuje otjecanje očne vodice kroz trabekularnu mrežu(21). Dilatacija zjenice može biti izazvana fiziološkim odgovorom organizma na strah, uzbuđenjem, boravkom i čitanjem u slabo osvijetljenim prostorijama, radom na blizinu, ili može biti farmakološki inducirana lokalnom primjenom kapi ili sistemskom primjenom lijekova sa djelovanjem na m. dilatator pupillae i m.sphincter pupillae.

Sezonsko pojavljivanje – U korelaciji sa dilatacijom zjenice u slabije osvijetljenim uvjetima nalazimo nekoliko radova koji ukazuju na veću pojavnost napada akutnog glaukoma u danima sa manje sunčanih sati, tj. tokom zime i jeseni, (22)(23)(24)te u

danima ekstremnih vremenskih uvjeta kada ljudi pretežito borave u unutrašnjim prostorijama sa slabijom osvjetljenošću(25).

Prone position – pokazalo se da položaj tijela u kojem je glava nagnuta prema naprijed može potencirati napadaj akutnog glaukoma, zbog mehaničkog pomicanja leće u smjeru sile teže prema prednjoj očnoj sobici, smanjujući tako njezinu dubinu i prohodnost(21).

4.2.6. ETIOLOGIJA

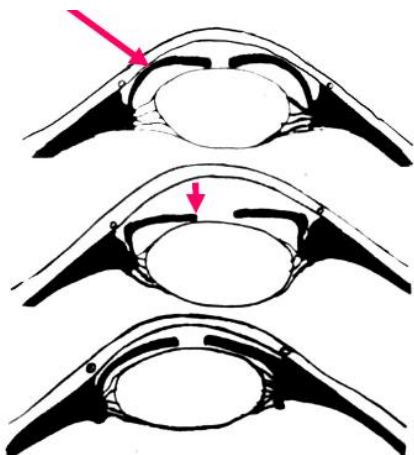
U razvoju glaukoma zatvorenog kuta razlikujemo 4 mehanizma nastanka. Ovisno o mehanizmu nastanka razlikuje se i pristup u liječenju takvih pacijenata.

1.PUPILARNI BLOK– najčešći mehanizam nastanka, prema nekim autorima između 75 i 90% (4)(26). Kod pupilarnog bloka zbog porasta tlaka u stražnjoj očnoj sobici, zbog nakupljanja očne vodice u stražnjoj sobici, dolazi do pomicanja perifernog dijela šarenice prema naprijed, uslijed čega ona dolazi u kontakt sa strukturama u kutu i dovodi do mehaničkog zatvaranja ocnog kuta. Razlikujemo relativni pupilarni blok koji nastaje zbog ograničenog protoka očne vodice na nivou zjenice i iridolentikularnog kontakta, te apsolutni pupilarni blok kod kojeg nalazimo šarenicu koja je stražnjim sinehijama kompletno pripijena za leću.Do pupilarnog bloka dolazi zbog dilatacije zjenice uslijed fiziološke reakcije organizma (strah, uzbuđenje, slaba osvjetljenost, rad na blizinu) ili zbog farmakološki izazvane dilatacije zjenice. Najčešće se ipak javlja kod anatomski plitke prednje očne sobice. Centralna dubina sobice i anatomski odnosi struktura u oku se čine normalnim(16)(4).

2.PLATEAU IRIS – nastaje zbog anatomskih varijacija šarenice ili cilijarnog tijela koje dovode do toga da periferni dio šarenice dolazi u kontakt sa trabekularnom mrežom, uzrokujući tako njenu opstrukciju. Javlja se kod neuobičajeno debele šarenice, prednje insercije korijena šarenice, i velikog ili naprijed položenog cilijarnog tijela(16)(4). Češće se pojavljuje kod mladih (26) Prednja sobica nije plitka, površina šarenice djeluje ravno, a njen korijen je nabran i suzuje kut očne sobice(27).

Potrebno je razlikovati pojmove „plateau iris configuration“ i „plateau iris syndrome“ Plateau iris konfiguracija je definirana kao preoperativna promjena

oka, sa normalnom centralnom dubinom prednje očne sobice, ravnom šarenicom na biomikroskopu, no sa gonioskopski utvrđenim vrlo suženim ili potpuno zatvorenim očnim kutem. Plateau iris sindrom je stanje nakon laserske iridotomije u kojem suženje/zatvorenost kuta i dalje perzistira(27).



Slika 2. Mehanizmi zatvaranja očnog kuta, pupilarni blok; plateau iris; aqueous misdirection sindrom [slika s interneta] [pristupljeno 25.05.2016.] dostupno na <https://www.studyblue.com/#flashcard/view/14984512>

3.PROMJENE NA RAZINI LEĆE – nepravilnosti veličine ili položaja leće mogu dovesti do promjena u anatomskim odnosima oka, koje dovode do zatvaranja očnog kuta. Najčešće nalazimo zadebljalu, intumescentnu, prema naprijed pozicioniranu očnu leću. Takav nalaz ponekad nalazimo kod hiperturne mretnje. U podlozi se može nalaziti i subluksacija leće kod Marfanovog sindroma ili traume, zadebljanje leće uslijed šećerne bolesti, post-traumatska katarakta i slično(4)(16).

4.ANOMALIJE U PROSTORU IZA LEĆE „AQUEOUS MISDIRECTION SYNDROME“ –nastaje kada cilijarni nastavci dođu u kontakt sa ekvatorom leće i/ili zonulama i stražnjom kapsulom, rezultirajući otpuštanjem očne vodice u staklasto tijelo. Lećno-šarenična dijafragma se pomiče prema naprijed uslijed čega dolazi do zatvaranja kuta prednje očne sobice. Pacijenti sa ovom etiologijom obično imaju jako male oči (aksijalna dužina <21mm) i visoku hipermetropiju (> +6D) (4). Može se javiti i zbog tumora u stražnjem segmentu oka(18).

Glaukom zatvorenog kuta izazvan mehanizmima pod 3 i 4 (promjene na razini leće, „aqueous misdirection“) svrstavamo u sekundarni glaukom zatvorenog kuta.

Često je glaukom zatvorenog kuta uzrokovan jatrogeno primjenom raznih skupina lijekova, te se onda svrstava u **FARMAKOLOŠKI IZAZVANI**. U tablici 2. Nalazi se prikaz nekih lijekova koji mogu uzrokovati zatvaranje očnoga kuta. Tablica sastavljena po (18)(20)(28)

Tablica 2. Pregled lijekova koji mogu uzrokovati zatvaranje očnog kuta

SKUPINA	PRIMJER LIJEKA IZ SKUPINE	MEHANIZAM
<i>Adrenergički agonisti</i>	Fenilefrin	Pupilarni blok
	Efedrin	
<i>Nekateholaminski adrenergički agonisti</i>	Salbutamol	Pupilarni blok
	Nafazolin	
<i>Antikolinergici</i>	Tropikamid	Pupilarni blok
	Ipratropium bromid	
	Prometazin (antihistaminik)	
	Botulinum toxin	
<i>Kolinergici</i>	Pilokarpin	Dislokacija lećno-šarenične dijafragme
<i>Lijekovi sa antikolinergičkim nuspojavama</i>	Imipramin (triciklički antidepresiv)	Pupilarni blok
	Fluoksetin (SSRI)	
<i>Sumporni spojevi</i>	Topiramat	Dislokacija lećno-šarenične dijafragme
	Acetazolamide	
	Hidroklortijazid	
<i>Antikoagulansi</i>	Heparin	Dislokacija lećno-šarenične dijafragme

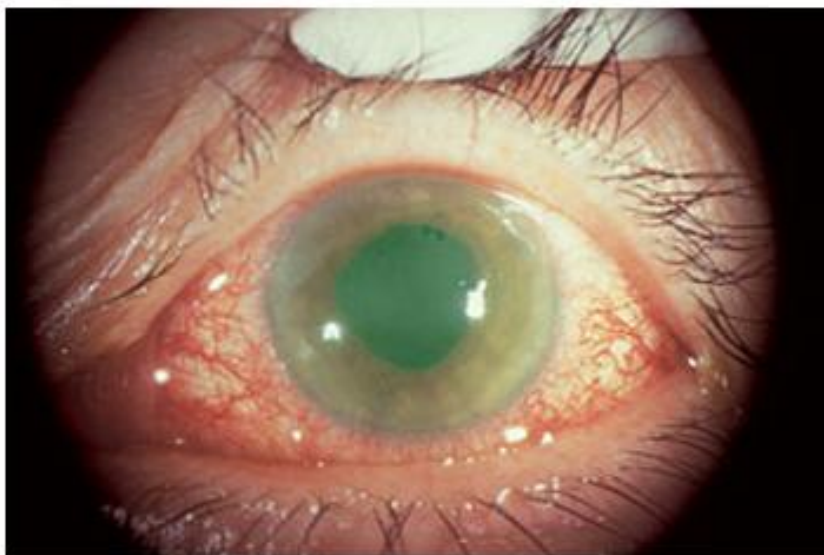
5. AKUTNI GLAUKOM

Akutni glaukom uskog kuta je hitno stanje uzrokovano naslanjanjem šarenice na trabekularni sustav u cijelom opsegu kuta prednje sobice, što dovodi do naglog i ekscesivnog povećanja IOT (često 50-80mmHg)(1).Ukoliko se ne liječi može vrlo brzo dovesti do trenutnog trajnog gubitka vida.

5.1. KLINIČKA SLIKA

Pacijenti koji su razvili ili razvijaju napadaj akutnog glaukoma mogu se žaliti na smanjenje vidne oštine, zamagljeni vid, svjetloplahost i haloe oko izvora svjetla, glavobolju, mučninu, povraćanje te jako bolnu očnu jabučicu(20)(18).

Pregledom se nalazi povišenje IOT (iznad 21mmHg, ali često doseže vrijednosti do 80mmHg), smanjenje vidne oštine, edem rožnice, plitka očna sobica, periferna šarenica u kontaktu sa Schwalbeovom linijom, zjenica u srednjoj midrijazi bez reakcije, kongestija episkleralnih i konjuktivalnih vena, bradiaritmija ili aritmija, moguća prisutnost „glaucomaflecken“, te se gonioskopijom drugog oka pokazuje uski kut. Pregledom fundusa možemo naći normalan nalaz PNO ili edem PNO uz vensku kongestiju i splinter hemoragije, ili povećani C/D omjer kao znak uznapredovale glaukomske optičke neuropatije(8)(18)(20).



Slika 3. Akutni glaukom, [slika s interneta] [pristupljeno 25.05.2016.] Dostupno na <http://www.focaleyecentre.com/service/Glaucoma>

5.2. DIJAGNOSTIKA

Pristup pacijentu sa sumnjom na akutni glaukom mora biti sveobuhvatan, te se sastoji od sljedećih dijagnostičkih postupaka:

APLANACIJSKA TONOMetriJA – Goldmannovim aplanacijskim tonometrom kod akutnog glaukoma mjerimo povišene vrijednosti IOT, tj. vrijednosti iznad 21mmHg, no najčešće je IOT dramatično povišen sa vrijednostima 50-80mmHg(1).

GONIOSKOPIJA – Gonioskopija je tehnika koja se počela razvijati još u davnoj 1867.g.(29) te se danas i dalje smatra zlatnim standardom i nezamjenjivom za utvrđivanje zatvorenosti očnog kuta (30). Cilj gonioskopije je utvrditi topografiju kuta prednje očne sobice. Pregledom moramo utvrditi nivo insercije šarenice (pravi i prividni), izgled perifernog dijela šarenice, širinu kuta (kutna udaljenost između stražnje plohe rožnice i prednje površine periferne šarenice), stupanj trabekularne pigmentacije i dijelove kuta sa iridotrabekularnim naslanjanjem ili sinehijama(31).

Gonioskopija bi se uvijek trebala provoditi u zamračenoj sobi, sa najslabijim mogućim osvjetljenjem širine 1 mm na procijepnoj svjetiljci, izbjegavajući pritom prolazak svjetla kroz zjenicu (kako ne bi uzrokovali konstikciju zjenice). Pacijent bi trebao biti adekvatno topički anesteziran i gledati ravno ispred sebe(16)(32).

Razlikujemo direktnu i indirektnu gonioskopiju, pri čemu se kod direktne očni kut prikazuje direktno kroz Koeppovu ili Barkanovu leću, dok se kod indirektno koristimo lećama u kojima imamo ugrađen sustav zrcala. Najčešće korištene leće kod indirektno su Goldmannova ili Zeissova leća(30)(32).

Glavni nedostaci gonioskopije su to što rezultati ovise o iskustvu osobe koje ju provodi, što je nalaz subjektivan, ne može se slikovno pohraniti, neugodnost pretrage, mogućnost ozljede oka lećom, te što se prejakim pritiskom leće ili prekomjernim osvjetljenjem može dovesti do otvaranja kuta te tako kompromitirati nalaz(30).

No isti taj mehanizam koji nam može otežati dijagnostiku, nam kod pacijenata kod kojih prikažemo zatvorenost kuta, naknadnim povećanjem pritiska leće i osvjetljenošću pomaže u razlikovanju apozicijski zatvorenog kuta (tu će doći do djelomičnog otvaranja kuta) i kuta koji je zatvoren trajno sinehijama(16). Tu metodu nazivamo **DINAMIČKOM IDENTACIJSKOM GONIOSKOPIJOM**. Ukoliko se radi o pupilarnom bloku, prilikom indentacije periferni dio šarenice prikazuje se konkavnim.

Ukoliko se radi o iris plateau konfiguraciji dobivamo znak „dvostruke grbe“(4). Artefakte kod gonioskopije možemo naći i ukoliko leća nije pozicionirana na srednji dio rožnice, što također uzrokuje artifičijalno proširenje očnoga kuta (32).

Postoji nekoliko sustava ocjenjivanja i opisivanja gonioskopskog nalaza. Najpoznatije su **Schafferova, Spaethova i Scheieova klasifikacija**. Schafferova se temelji na procjeni kuta između prednje površine šarenice i rožničnog endotela. Postoji i modificirana Schafferova klasifikacija koja uključuje vidljivost nekih anatomskih struktura u kutu. Scheieova klasifikacija govori nam koje anatomske strukture su vidljive u očnome kutu. Spaethova je najdetaljnija i uključuje prikaz mjesta insercije šarenice, širinu kuta, oblik periferne šarenice (konkavan, ravan, konveksan) i pigmentaciju trabekularne mreže (16).

Schafferova klasifikacija trenutno je najkorištenija u kliničkim i znanstvenim krugovima. Zatvoren kut, kada se ne vide strukture, određuje se kao stupanj otvorenosti 0 (geometrijski kut 0°), što znači da se radi o nemogućnosti odvodnje očne vodice i uzrokuje neposredni nastanak akutnog glaukoma zatvorenog kuta. Uski kut je kut stupnja otvorenosti 1 i 2 (geometrijski kut $0-10^\circ$ i $10-20^\circ$) te ga nalazimo kod bolesnika s glaukomom zatvorenog kuta. Srednje otvoren kut je stupanj 3 (30°) i široko otvoreni kut je stupanj 4 (40°). Pacijente sa otvorenošću kuta 0, 1 i 2 svrstavamo u bolesnike sa glaukomom zatvorenog kuta(1).

Tablica 3. Schafferova klasifikacija, 1960.

Schafferova klasifikacija		Modificirana Schafferova klasifikacija
Stupanj	Kut između stražnje plohe rožnice i prednje površine periferne šarenice	Vidljive anatomske strukture
0	0°	ne vidi se ni jedna struktura u kutu
1	$<10^\circ$	vidi se Schwalbeova linija
2	$20-10^\circ$	vidi se Schwalbeova linija i trabekulum, skleralni greben ne
3	$20-35^\circ$	vidi se skleralni greben
4	$35-45^\circ$	vide se sve strukture od Schwalbeove linije do cilijarnog tijela

Scheieova klasifikacija koristi se najčešće ukoliko očni kut želimo opisati preko anatomskih struktura u njemu. Scheie je vjerovao da su osobe sa stupnjem 3 i 4 u najvećem riziku od obolijevanja od glaukoma zatvorenog kuta.

Tablica 4. Scheieova klasifikacija, 1957.

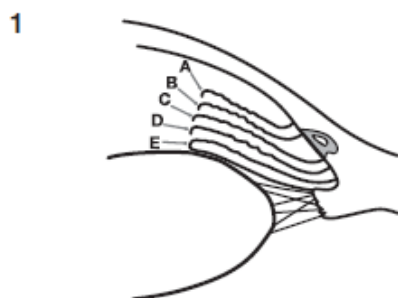
Scheieova klasifikacija		
Stupanj	Otvorenost	Vidljive anatomske strukture
0	široko otvoreni kut	vidi se ciljarno tijelo
1		nastavci šarenice otežavaju prikaz korijena cilijarnog tijela
2		ne vidi se ništa iza trabekularne mreže
3		ne vidi se ni stražnji dio trabekularne mreže
4	zatvoren kut	ne vidi se nijedna struktura osim Schwalbeove linije

Spaethova klasifikacija je najnovija i obuhvaća najviše parametara.

Tablica 5. Spaethovaklasifikacija, 1971.

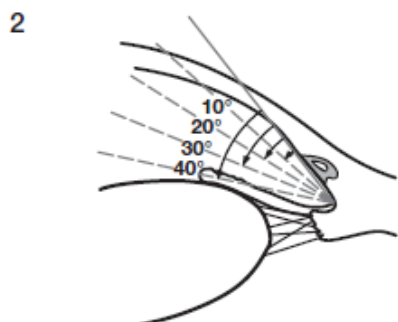
Spaethova klasifikacija			
Insercija korijena šarenice		Konfiguracija periferne šarenice	
A	ispred Schwalbeove linije	s	"steep", prednja strana konveksna
B	iza Schwalbeove linije	r	"regular", ravna
C	na skleralnom grebenu	q	"queer" prednja strana konkavna
D	iza skleralnog grebena	p	"plateau" konfiguracija
E	na cilijarnom tijelu		
Širina kuta		Pigmentacija trabekularne mreže	
samo prorez		0	nema
10°	plitki kut	1	jedva vidljiva
20°		2	blago vidljiva
30°	široki kut	3	srednje vidljiva
40°		4	gusto vidljiva

Document the insertion level of the iris root before and during compression dynamic gonioscopy



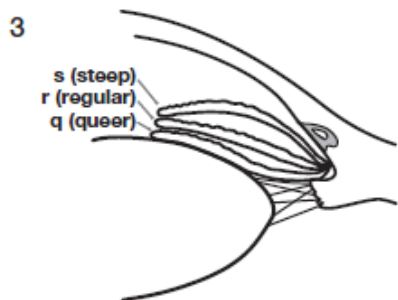
Insertion of iris root

- A Anterior to Schwalbe's line
- B Behind Schwalbe's line
- C On the Scleral Spur
- D Behind the Scleral Spur
- E On the Ciliary Band



Angular width of angle recess

- Slit
- 10° } narrow
 - 20° }
 - 30° } wide
 - 40° }



Configuration of the peripheral iris

- s Steep, anteriorly convex
- r Regular
- q Queer, anteriorly concave



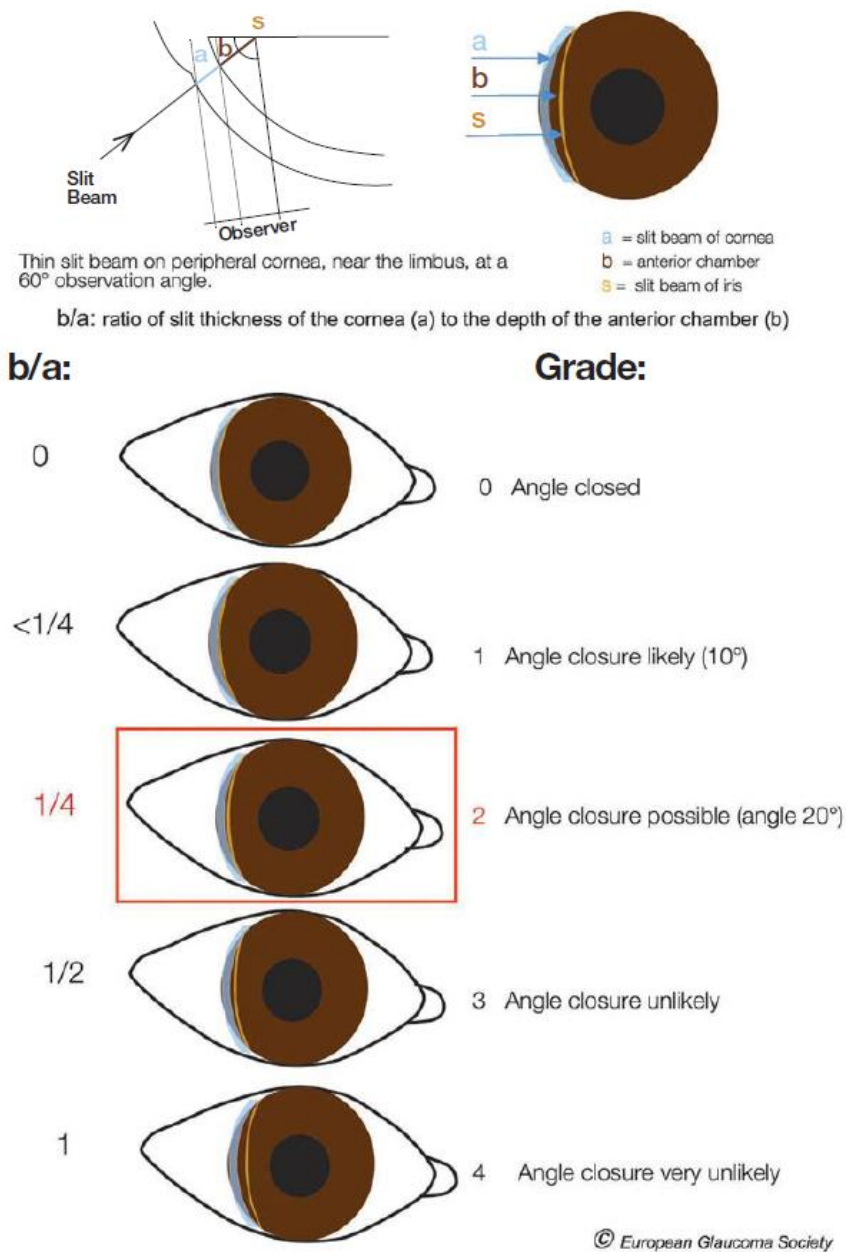
Plateau Configuration

© European Glaucoma Society

Slika 4. Spaethova klasifikacija, slika dostupna na http://www.eugs.org/eng/EGS_guidelines4.asp

U izvornoj klasifikaciji nije bilo slova „p“ za plateau konfiguraciju, no ono se u novije vrijeme uvelo . Zbog toga što se pokazalo da ultrazvučna biomikroskopija pokazuje plići očni kut nego gonioskopija, Spaeth predlaže da se vrijednost kuta, ukoliko je između dvije vrijednosti, uvijek zaokruži prema nižoj, a ne prema višoj vrijednosti(32).

BIOMIKROSKOPIJA – na procijepnoj svjetiljci možemo, u nedostatku gonioskopske leće, Van Herickovom metodom procijeniti dubinu periferije sobice pomoću debljine rožnice (33). Svjetlo sa procijepne svjetiljke se u uskom snopu, pod kutem od 60°, usmjeri na periferni dio rožnice što bliže moguće limbusu. Promatra se odsjaj na rožnici, odsjaj na šarenici, te razmak između njih. Na temelju udaljenosti između ta dva odsjaja procjenjuje se dubina prednje očne sobice. Što je udaljenost manja to je veći rizik od zatvaranja oćnog kuta(34).



Slika 5. Van Herickova metoda, slika dostupna na http://www.eugs.org/eng/EGS_guidelines4.asp

Tablica 6. Van Herickova metoda

Van Herickova metoda		
Stupanj	b/a (b= dubina prednje očne sobice, prostor između šarenice i endotela rožnice; a=debljina rožnice)	
0	0	kut zatvoren
1	<1/4 debljine rožnice	zatvaranje kuta vjerojatno (10°)
2	1/4 debljine rožnice	zatvaranje kuta moguće (20°)
3	1/2 debljine rožnice	zatvaranje kuta nije vjerojatno
4	1	zatvaranje kuta vrlo nevjerojatno

To su osnovni postupci koji se koriste u dijagnostici, no oni se kod određenih pacijenata nadopunjuju raznim postupcima prikaza prednjeg segmenta oka, kao što su ULTRAZVUČNA BIOMIKROSKOPIJA, OCT prednjeg segment oka (AS-OCT) te pregledima SCHEIMPFLUNGOVIM KAMERAMA. Pokazalo se da su te metode vrlo korisne u dijagnostici akutnoga glaukoma i diferencijaciji mehanizma nastanka akutnog glaukoma. Najveći nedostatak im je izrazito visoka cijena, te mali broj radova o njihovoj učinkovitosti u usporedbi sa gonioskopijom.

ULTRAZVUČNA BIOMIKROSKOPIJA(UBM)– metoda koja je razvijena 90ih godina prošlog stoljeća(32). Koristi se UZV visoke frekvencije, što je povećalo rezoluciju, no smanjilo dubinu penetracije valova na 5mm(32).Prednost je, što se sondom koja se postavlja između kapaka pacijenta, mogu prikazati i dublje strukture poput cilijarnog tijela, lećnih zonula i stražnje očne sobice i strukture koje se nalaze ispred kao što su rožnica, šarenica, prednja očna sobica i prednji očni kut. Snimanje se odvija u realnom vremenu sa prikazom na monitoru, te se snimka se može pohraniti na računalu ili isprintati što olakšava daljnje praćenje pacijenta. Ovom metodom sa velikom sigurnošću se može prikazati razlog zatvaranja kuta, te tako riješiti nedoumice oko terapijskog pristupa pacijentu(35). Glavni nedostaci su visoki trošak, što pretraga treba provoditi iskusna i istrenirana osoba, što pretraga dugo traje, što je potrebna suradnja pacijenta, mogućnost ozljede oka sondom, te supinacijski ležeći položaj pacijenta u kojem se pretraga izvodi, jer se zbog pomaka leće prema nazad ponekad ne prikaže zatvorenost kuta(30,35). Nekim radovima pokazalo se da je

ultrazvučnom biomikroskopijom u većem broju detektiran kontakt između šarenice i trabekularne mreže nego gonioskopijom(36), no ultrazvučna biomikroskopija za sada zbog visoke cijene i neugodnosti metode ostaje uglavnom samo alat za istraživanja(32). Izuzev toga u literaturi se ne pronalazi dovoljno komparativnih studija između gonioskopije i UBM(30).

ANTERIOR SEGMENT OPTICAL COHERENCE TOMOGRAPHY (AS-OCT) –je nekontaktna metoda koja korištenjem infracrvenih zraka daje slike visoke rezolucije očnoga kuta i prednje očne sobice. Za razliku od UBM ovom metodom ne može se prikazati cilijarno tijelo(16).AS-OCT diferencira apozicijsko zatvaranje kuta od onog što je zatvoren sinehijama(35).Šarenica i konfiguracija kuta su vizualizirani u 3 dimenzije u opsegu od 360 stupnjeva(37).Glavni nedostatak metode je visoka cijena i nemogućnost prikaza struktura koje se nalaze iza šarenice. Studije su pokazale da je osjetljivost AS-OCT za otkrivanje zatvorenog kuta veća nego osjetljivost gonioskopije(38)(39). Zadnjih godina razvoj uređaja za OCT je u rapidnom porastu, te svakako postoji prostora za daljnja istraživanja i širu kliničku upotrebu.

SCHEIMPFLUNG PHOTOGRAPHY–najčešće korištena kamera je Pentacam, koja bez kontakta sa okom u 2 sekunde može snimiti 12-50 slika i tako stvoriti trodimenzionalni prikaz cijelog prednjeg segmenta oka, od prednje površine rožnice, do stražnje površine leće. Za vrijeme snimanja pacijent mora biti potpuno miran i fiksiranog pogleda, što može stvarati poteškoće kod djeca, starijih ili osoba sa nistagmusom (40). Studija iz 2010.g. pokazala je da je prikaz volumena prednja očne sobice uspješniji sa tradicionalnim kliničkim parametrima, no da uz poneka poboljšanja postoji izvjesna budućnost ove metode kao objektivna metoda screeninga na razini populacije(41).

SPAC (scanning peripheral anterior chamber depth analyzer) – ovom metodom ne prikazuje se kut po sebi, već se snima velika količina presjeka prednje očne sobice, te se tako računalnim programom stvara slika prednje površine šarenice. Ti podatci se zatim uspoređuju sa podacima u bazi podataka te se na taj način izračunava rizik od zatvorenog očnog kuta. Pokazalo se da je ova metoda u korelaciji sa modificiranom Van Herickovom metodom, no da precjenjuje udio zatvorenog kuta u usporedbi sa modificiranom Van Herickovom metodom i gonioskopijom(16). Postoji potreba za još studija koje će razjasniti ulogu SPAC u procjeni zatvorenosti očnoga kuta.

PROVOKACIJSKI TESTOVI – u provokacijske testove spadaju test tamnom sobom (dolazi do dilatacije zjenice), test pronacijskog položaja (glava nagnuta prema naprijed, uzrokuje pomicanje leće prema naprijed), te provokacija kapima pilokarpina i fenilefrina (uzrokuje srednju dilataciju zjenice). Cilj im je dovesti do zatvaranja kuta kako bi potvrdili sumnju na glaukom zatvorenog kuta, te lakše postavili dijagnozu. U praksi se više ne bi trebali koristiti, jer ne daju puno informacija, nisu dovoljno osjetljivi, a čak i ako je bolesnik pod nadzorom mogu izazvati akutni napadaj(32)(30).

FUNDOSKOPIJA–pregledom fundusa i PNO utvrđujemo postoje li već znakovi glaukomske neuropatije na očnom živcu (ekskavacija, povećan C/D omjer, edem PNO uz kongestiju i hemoragije).

PERIMETRIJA – procjenjivanjem bolesnikovog vidnog polja promatramo jesu li defekti u vidnom polju već nastupili. Uočeno je da je gubitak vidnog polja kod glaukoma otvorenog kuta više izražen u gornjoj nego u donjoj hemisferi, što nije slučaj kod glaukoma zatvorenog kuta. Razlika u promjenama u hemisferama je manje izražena, a gubitak vidnog polja je puno brži nego kod glaukoma otvorenog kuta(42).

5.3. DIFERENCIJALNA DIJAGNOZA

U diferencijalnoj dijagnozi napada akutnog glaukoma mnogo stanja dolazi u obzir. Važno je isključiti da se ne radi o glaukomu otvorenog kuta s visokim IOT, ili o drugoj patologiji koja se prikazuje kao slika akutnog glaukoma, a zapravo je u podlozi sekundarni glaukom zatvorenog kuta (okluzija vene centralis retinalis, tumor, dislokacija leće, postoperacijski nakon kirurgije ablacije mrežnice ili panretinalne fotokoagulacije, traumatski, povišeni episkleralni tlak, iridociklitis sa stražnjim sinehijama itd.)

Diferencijalno dijagnostički u obzir dolazi i migrena (zbog preklapanja simptoma glavobolje i vidnih smetnji u sklopu aure, te mučnine i povraćanja) te gastroenteritisi (mučnina i povraćanje).

5.4. LIJEČENJE

Liječenje se uglavnom započinje medikamentno sa ciljem smanjenja IOT, kako bi se moglo provesti lasersko/kirurško liječenje (laserska iridotomija, iridektomija, ekstrakcija leće).

Medikamento liječenje sastoji se od 4 principa:

1. *Hiperosomotsko izvlačenje tekućine iz staklastog tijela i stražnje očne sobice* – koristi se **glicerol** 1.0-1.5g/kg TT per os ili **manitol** 20% 1.0-1.5g/kg TT i.v. Potrebno je primjenjivati terapiju uz oprez jer povećava volumen krvi i srčano opterećenje. Stoga bi prije uvođenja terapije funkcija bubrega i srca trebala biti provjerena i regulirana. Glicerol treba izbjegavati kod dijabetičara, zbog povišenja GUK-a i mogućeg razvoja dijabetičke ketoacidoze(16)(43).
2. *Suženje zjenice kako bi se izvukla periferija šarenice iz kuta* – kapi timolola 0.5% ili apraclonidina 1% ili **pilokarpina** 2% . Potreban je oprez kod primjene miotičkih sredstava, osobito pilokarpina, jer ponekada znaju dovesti do paradoksalnog učinka pogoršavanja pupilarnog bloka zbog rotacije cilijarnog tijela. Kod povišenog IOT m. sphincter pupillae je ishemičan i paretičan, te ne može odgovoriti na stimulaciju pilokarpinom. Zato se primjena pilokarpina odgađa do sniženja IOT, obično 1 sat nakon početka medikamentne terapije(4)(16)(44).
3. *Smanjenje proizvodnje očne vodice* – u tu svrhu primjenjuje se **acetazolamid** 10mg/kg i.v. ili per os, te lokalno **kapi beta blokatora i alfa2 agonista**. Zbog nuspojava acetazolamida (parestezije, konfuzija, gubitak apetita, polidipsija, poliurija, metabolička acidoza, elektrolitni disbalans, respiratorno zatajenje, Steven-Johnsonov sindrom itd.) važno je pratiti vrijednosti elektrolita i ureje iz krvi(16).
4. *Smanjenje upale* – lokalno kortikosteroidi svakih 5 min do trećeg puta, zatim 4-6 puta dnevno (deksametazon 0.1% ili prednizolon 1%) (16).

Kod obrade pacijenta sa AAC, ukoliko nema kontraindikacija za medikamentozno liječenje, primjenjujemo i.v. ili per os acetazolamida, topički beta blokere i/ili alfa2 agoniste, topički steroide, te antiemetike i analgetike kao suportivnu terapiju. Nakon 1 sata mjerimo IOT, te ukoliko je došlo do pada, primjenjujemo kapi pilokarpina. Ukoliko nakon 2 sata i dalje mjerimo IOT iznad 35mmHg, u terapiju uključujemo i.v. manitol ili glicerol per os. Ukoliko je

nakon primjene pilokarpina došlo do pada IOT i razbistravanja rožnice, može se pristupiti laserskoj perifernoj iridotomiji. Ako 2 sata nakon primjene hiperosmotskih lijekova i dalje imamo IOT iznad 35mmHg pristupamo laserskoj perifernoj iridoplastici(16).

Medikamentoznim liječenjem cilj nam je sniziti IOT na prihvatljivu razinu, smanjiti edem rožnice, te dobiti bistrinu rožnice. Ukoliko se radi o zamućenoj rožnici možemo pokušati sa primjenom 10% topičkog glicerola sa ciljem razbistravanja rožnice(4).

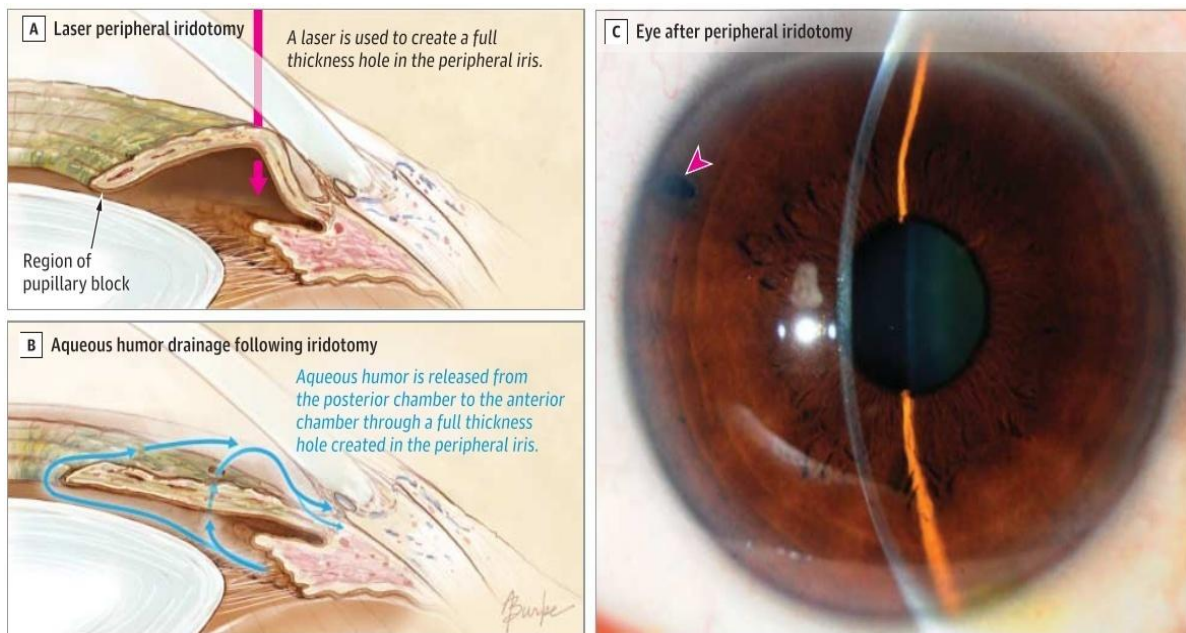
Osim medikamentnog liječenja postoji još jedna neinvazivna metoda snižavanja IOT koju nazivamo metodom **KORNEALNE IDENTACIJE**. Može se provoditi sa raznim instrumentima, staklenim štapićem, štapićem sa vatom ili u najboljem slučaju goniolećom. Primjenjuje se pritisak na donji dio rožnice kroz 30s, nakon čega slijedi pauza od 30s. Nakon 3-4 ciklusa trebalo bi doći do pada IOT (primijenjeni pritisak tjera očnu vodicu periferno u odvodni sistem, što odmiče šarenicu od trabekularne mreže) te samim time i smanjenjem bolova kod pacijenta, te do stvaranja uvjeta za daljnju lasersku terapiju. Mala studija koja je objavljena 2009. prikazuje da je pola sata od identacije IOT u prosjeku bio snižen za 20.9mmHg. Metoda je to uspješnija što se primjeni ranije od nastupa napada (45).

Kod ACC koja u podlozi ima plateau iris konfiguraciju može pomoći kontrakcija zjenice pilokarpinom, koja povlači periferni dio šarenice prema centralno i tako olakšava odvodnju očne vodice. Primjena kapi za blago sužavanje zjenice može se koristiti i kao dugotrajna terapija za sprječavanje napada (46)(47).

Nakon medikamentnog liječenja slijedi jedan od laserskih /kirurških postupaka, sa ciljem produbljenja prednje očne sobice. Smatra se da je zadovoljavajuća redukcija IOT ukoliko vrijednost padne ispod 35mmHg ili za 25% od izmjerene početne vrijednosti(48). Najčešće korištene metode u liječenju ACC su laserska iridotomija (smanjuje pupilarni blok), laserska periferna iridoplastika (izravnanje periferne šarenice) te ekstrakcija leće (smanjuje pupilarni blok). Stoga se laserska iridotomija uspješno primjenjuje i smatra se terapijom izbora kod zatvaranja kuta uzrokovanog pupilarnim blokom, a laserska periferna iridoplastika kod zatvaranja kuta uslijed mehanizama koji se nalaze iza šarenice (plateau iris, induciran lećom, procesi u stražnjem segmentu (49)). Kod kroničnog oblika CACG koristi se još i trabekulotomija, liza sinehija, cikloablacija, ugradnja drenažnih sistema. Kod pacijenata kod kojih i nakon operativnog liječenja nemamo adekvatnu kontrolu IOT, uvodimo dugotrajnu medikamentoznu terapiju, sličnu kao kod liječenja glaukoma otvorenog kuta (topički beta blokovi, alfa2 agonisti, inhibitori carboanhidraze, analozi prostaglandina). Neke studije su pokazale veću učinkovitost latanoprostu u odnosu na timolol(50).

Ovdje ćemo prikazati kratki pregled laserskih/kirurških metoda u liječenju glaukoma zatvorenog kuta.

LASERSKA PERIFERNA IRIDOTOMIJA(LPI)–trenutno se smatra metodom izbora kod liječenja glaukoma zatvorenog glaukoma sa komponentom pupilarnog bloka . Laserska iridotomija je metoda kojom se stvara rupa kroz cijelu debljinu periferne šarenice, omogućujući tako prolaz očnoj vodici iz stražnje očne sobice, kroz stvorenu rupicu, do trabekularne mreže i odvodnih kanala.



Slika 6. Laserska periferna iridotomija (7)

Iridotomija uspješno prekida napadaj AAC u 42-72%, te se većina pacijenata 60-75%, ukoliko je tlak adekvatno kontroliran, oporavlja bez posljedica i oštećenja na optičkom disku i vidnom polju (43).

Pokazalo se da je LPI najučinkovitija ukoliko se provodi u ranim stadijima bolesti, jer se sa pojavom sinehija i glaukomske optičke neuropatije učinkovitost postupka dovodi u pitanje(7)(51)(52)(53).

Pokazalo se da osobe sa vrlo visokom inicijalnim IOT tlakom, većim brojem sinehija i većim C/D omjerom pri prijemu nakon primjene LPI češće zahtijevaju naknadnu kiruršku obradu nakon nekog vremena. Ista studija pokazala je i da većina pacijenata nakon LPI zahtijeva dodatno liječenje (53)(52).Nekoliko studija pokazalo je da se samo primjenom LPI

dugotrajno ne postiže adekvatna kontrola IOT, pogotovo kod pacijenata sa razvijenim glaukopskim promjenama, gdje 94-100% pacijenata zahtijeva daljnju kiruršku obradu. (CACG) (54)(43).

Pokazalo se da LPI kod bijele rase ima bolju učinkovitost u dugotrajnoj kontroli IOT u odnosu na azijsku populaciju. Uspješna kontrola IOT postignuta je u 70% bijelaca, dok je kod azijata u 58% nakon iridotomije praćenjem ustanovljen povišen IOT. Kod većine je do novog porasta IOT došlo unutar prvih 6 mj. nakon primjene lasera, zbog čega se preporuča intenzivno pratiti pacijente i monitorirati IOT u postoperativnom razdoblju(55).

Laserskoj iridotomiji pristupa se nakon incijalne medikamentozne terapije, nakon pada IOT i kada imamo bistru rožnicu. Ova metoda koristi se i kao profilaktička metoda na oku koji je u visokom riziku od zatvaranja očnoga kuta(7).

U upotrebi su Nd: YAG i argon laser, čija učinkovitost se prikazala otprilike jednakom(49).

Do komplikacija dolazi rjeđe u odnosu na prije primjenjivanu klasičnu kiruršku iridotomiju, no ukoliko se one pojave javljaju se u vidu prolaznog povišenja IOT, oštećenja rožnice, stražnjih sinehija (između šarenice i leće) i vidnim smetnjama(7). Najčešće su prolazne komplikacije poput zamućenja vida. Može doći i do pojave diplopije, osobito kod mlađih pacijenata, ukoliko otvor iridotomije nije prekriven kapkom, te do pojave horizontalne crte u gornjem vidnom polju, kada rub kapka djelomično prekriva otvor iridektomije. Opisane su i druge komplikacije poput krvarenja, ranog i odgođenog zatvaranja otvora te oštećenja žilnice i mrežnice(49). Kao komplikacija javlja se i češća pojava katarakte u takvih pacijenata. Postoperativni porast IOT može se spriječiti primjenom alfa2 agonista (bromidin ili apraklonidin) (16).

Kontraindikacije za primjenu LPI su srednje izražen rožnični edem, zamućenje rožnice, plitka prednja očna sobica, potpuno zatvoren očni kut, te zatvaranje kuta izazvano primarnim stvaranjem sinehija kao kod uveitisa, neovaskularnog glaukoma ili iridokornealnogendotelnog sindroma(49).

PROFILAKTIČKA IRIDOTOMIJA – indicirana je u svim slučajevima koji su dijagnosticirani kao PAC (primary angle closure), dok za suspektne slučajeve i dalje ne postoji čvrsti konsenzus unutar struke(56). Primjenjuje se na kontralateralnom oku nakon napada ACC, jer se pokazalo da može spriječiti sličnu epizodu na drugome oku, te da postiže uspješnu dugotrajnu kontrolu IOT u kontralateralnom oku u 88.8% pacijenata(57)(46).

LASERSKA PERIFERNA IRIDOPLASTIKA(ALPI-argon laser peripheral iridoplasty) – je metoda kojom se na perifernom dijelu šarenice laserom stvaraju opekline tkiva, kako bi se tkivo šarenice kontrahiralo prema centru. Na taj način se periferni dio šarenice izvlači iz očnoga kuta, te se mehanički oslobađa pristup trabekularnoj mreži i otvara prednji očni kut(43).

ALPI je metoda koja se koristi kada u podlozi zatvaranja kuta imamo neki drugi mehanizam od pupilarnog bloka(plateau iris, lećom inducirani, procesi u stražnjem segmentu oka)(49).Indicirano je koristiti ALPI i kod kroničnog zatvaranja kuta (47).

Metoda je izbora kod liječenja zatvaranja kuta mehanizmom plateau iris, gdje se pokazalo da kut ostaje otvoren u 87% pacijenata i nakon 6 godina (58).Neki izvori navode kako je terapija izbora kod plateau iris kombinacija ALPI i LPI u jednom postupku. Za razliku od rijetke potrebe za daljnom terapijom kod plateau iris, kod zatvaranja kuta uzrokovanog lećom, često dolazi do potrebe za novom terapijom, što ukazuje na važnost redovitih gonioskopskih pregleda(47).

Najčešće se primjenjuje nakon perzistiranja povišenog IOT nakon LPI, ili odmah ukoliko LPI nije moguće provesti. Ukoliko se LPI nije mogla provesti zbog edema i zamućenja rožnice, plitke prednje očne sobice ili upalnog procesa, nakon što ALPI dovede do sniženja IOT i povlačenja navedenih simptoma, ipak se treba pristupiti LPI zbog otklanjanja komponente pupilarnog bloka u potpunosti(47).

Pokazalo se da je u slučajevima napada ACC u kojima nije moguće inicijalno provesti LPI, uspješnija metoda ALPI nego konvencionalna medikamentozna terapija(59).

Komplikacije su postoperativna upala šarenice (dobro reagira na terapiju topičkim steroidima), difuzne opekline endotela rožnice te prolazno povišenje IOT. Opisane su i rijetke promjene u vidu atrofije šarenice razvoja fotofobije (zbog izrazitog postoperativnog proširenja zjenice)(47).

Kontraindikacije su izraziti edem i/ili zamućenje rožnice, ravna prednja očna sobica, te zatvaranje kuta izazvano primarnim stvaranjem sinehija kao kod uveitisa, neovaskularnog glaukoma ili iridokornealnogendotelnog sindroma(47).

EKSTRAKCIJA LEĆE–je metoda kojom se uklanja pupilarni blok, te zatvaranje kuta prouzrokovano prevelikom ili krivo smještenom lećom. Nakon njezine ekstrakcije ugrađuje se umjetna leća, koja je po dimenzijama puno manja od prirodne, što dovodi do promjene u odnosu anatomskih struktura u oku. Zadnjih godina objavljeno je više radova o

utjecaju ekstrakcije leće na smanjenje IOT i njegovu kontrolu, sa raznovrsnim, no obećavajućim rezultatima. Različite studije objavile su da se uspješnost kreće između 50% i 100% (60)(58). Pokazalo se da je porast IOT u skupini kojoj je učinjena fakoemulzifikacija 3.2%, u usporedbi sa skupinom kojoj je učinjena ALPI sa porastom tlaka od 28%(61). Novi podatci pokazuju da bi ekstrakcija leće mogla biti učinkovitija u kontroliranju IOT nego laserske i incizijske tehnike liječenja glaukoma(62). Svakako postoji prostora za daljnja istraživanja u ovom području.

LIZA SINEHIJA – koristi se za uklanjanje sinehija novijeg podrijetla (stare sinehije povezuju se sa razvojem trajnog trabekularnog oštećenja), te se najčešće koristi u kombinaciji sa LPI, ALPI i ekstrakcijom leće, kako bi se otvorio očni kut kod osoba sa minimalnim do srednjim neuralnim oštećenjima. Komplikacije su hifema, upala i ponovno stvaranje sinehija(63).

PARACENTEZA PREDNJE SOBICE – je metoda koja izrazito brzo dovodi do smanjenja IOT i simptoma ACC. Paracentezom ne dolazi do prekida pupilarnog bloka, već se omogućuje ranije izvođenje LPI zbog. Nakon jednog sata od paracenteze utjecaj na smanjenje IOT počinje opadati. Moguće komplikacije su smanjivanje dubine prednje očne sobice, ozljeda leće te krvarenje(63).

Liječenje se razlikuje ovisno o tome radi li se o **PACS** (suspektno zatvaranje kuta), **AAC** (akutni napadaj) ili **CACG** (kronično zatvaranje kuta).

Kod **PACS**, gdje osim iridotrabekularnog kontakta u dva ili više kvadranta ne nalazimo drugih znakova zatvaranja kuta, odluka o tome hoće li se provoditi liječenje je na oftalmologu. Ne postoje jasne smjernice za takve pacijente, te je stoga potrebno imati individualni pristup prema njima, uzimajući u obzir rizične čimbenike. Današnja praksa je da se takvim pacijentima ponudi LPI, posebno kod onih sa pozitivnom obiteljskom anamnezom, u onih kod kojih postoji potreba za opetovanim širenjem zjenica (npr. kod dijabetičara), u onih sa smanjenim pristupom medicinskoj skrbi i ograničenim mogućnostima praćenja navedenog stanja(7).

Kod **ACC** (acute angle closure) (stari naziv akutni glaukom) postoje jasnije smjernice za liječenje. Prvo pristupamo pacijentu medikamentoznom terapijom, kao što je ranije opisano, a zatim se odlučujemo za lasersko liječenje kada okolnosti za njega budu prikladne. U liječenju ACC metoda izbora je periferna laserska iridotomija. Ukoliko ne dođe do primjerene kontrole IOT razmatramo uvođenje dugotrajne medikamentozne terapije ili primjenu neke druge operativne metode.

Kod **CACG** pokazalo se da LPI nije učinkovita metoda za dugotrajnu kontrolu IOT, no u praksi se danas LPI i dalje koristi kao inicijalna terapija, koja se kasnije nadopunjuje drugim kirurškim metodama. Kod slučajeva CACG kod kojih je došlo do trajnog oštećenja trabekularne funkcije, kirurški pristup liječenju vrlo je sličan kao onaj kod liječenja primarnog glaukoma otvorenog kuta (PACG)(63). Tehnike koje su korištene su trabekulotomija, goniosineholiza, ciklodestruktivni procesi te drenažni sistemi, s tim da se niti jedna od metoda nije istaknula kao više učinkovita u odnosu na druge(64).

6. ZAKLJUČAK

Glaukom zatvorenog kuta prepoznat je kao jedan od vodećih uzroka sljepoće u svijetu, sa tendencijom rasta broja oboljelih. Gubitak vida brži je i agresivniji u usporedbi sa glaukomom otvorenog kuta, zbog čega bi glaukomu zatvorenog kuta trebalo posvetiti posebnu pažnju, kako u istraživačkim tako i u kliničkim krugovima.

Istraživanjem radova i literature na ovu temu pokazalo se kako postoji još puno mjesta za daljnja istraživanja i kliničke studije na ovu temu. Problem sa postojećim radovima je što je rezultate često teško interpretirati, zbog različitih klasifikacija i različitog razvrstavanja bolesnika po skupinama. Većina radova je rađena na azijskoj populaciji, dok su radovi na bijeloj rasi rijetki, te se oni međusobno ponekad vrlo teško mogu uspoređivati.

Što se dijagnosticiranja akutnog glaukoma tiče, pokazalo se da je unatoč napretku tehnologije i novih uređaja, gonioskopija i dalje nezamjenjiva te zlatni standard za postavljanje dijagnoze zatvorenog kuta. Novija metoda ultrazvučne biomikroskopije pruža prednost uvida u strukture iza šarenice, te mogućnost utvrđivanja mehanizma zatvaranja kuta, što također pruža i AS-OCTmetoda. Njihovi glavni nedostaci su vrlo visoki troškovi, potrebno iskustvo liječnika koji nalaze interpretira, te još dodatno kod UBM neugodnost same pretrage te nepovoljan položaj samog pacijenta za potrebe dijagnosticiranja zatvorenog očnog kuta.

Terapijski pristup razlikuje se ovisno o tome radi li se o PACS, AAC ili CACG. Inicijalno se provodi medikamentozna terapija, koja snižavanjem IOT i razbistravanjem rožnice omogućuje provođenje konačne laserske terapije. U praksi se danas najčešće prvo pristupa laserskoj perifernoj iridotomiji, te se ukoliko ona ne dovede po zadovoljavajućih rezultata provodi laserska periferna iridoplastika. Razmatra se i uvođenje trajne medikamentozne terapije ili neka od kirurških metoda za liječenje CACG. Kod bolesnika sa mrenom se u novije vrijeme češće razmatra ekstrakcija leće, koja je pokazala izvrsne rezultate u dugotrajnoj kontroli IOT.

Vrlo je važno prepoznati simptome AAC među paletom bolesti koje diferencijalno dijagnostički dolaze u obzir, te na vrijeme postaviti ispravnu dijagnozu i što prije pristupiti snižavanju IOT kod bolesnika.

Svakako bi trebalo staviti naglasak na rano otkrivanje i prevenciju gubitka vida kod bolesnika sa glaukomom zatvorenog kuta, što bi u nekim zemljama gdje je incidencija vrlo visoka moglo značiti provođenje preventivnih programa za cijelu populaciju za otkrivanje bolesti, ili u nekim zemljama gdje je incidencija manja, pregledavanje i praćenje rizičnih skupina.

Radi se o složenoj problematici, koja ukoliko ostaje neprepoznata, nosi tešku posljedicu, često obostranog, gubitka vida u bolesnika, koja se ranim prepoznavanjem može spriječiti ili znatno usporiti. To bi kliničar kada ispred sebe ima osobu sa rizičnim čimbenicima i/ili simptomima svakako trebao imati u vidu.

7. ZAHVALE

Zahvaljujem se svojoj obitelji na bezuvjetnoj podršci, razumijevanju i ljubavi kako tijekom cijelog studija, tako i uvijek u životu. Zahvaljujem se svojim prijateljima za uljepšavanje i olakšavanje studentskog perioda života. Zahvaljujem se mentorici prof.dr.sc. Smljki Popović Suić na pomoći pri pisanju diplomskog rada.

8. LITERATURA

1. Cerovski i sur. Oftalmologija i optometrija. U: Smiljka Popović Suić,ur. Glaukom. Zagreb: Stega tisak; 2015. Str. 139-152.
2. Weinreb, MD, Tin Aung, MD, PhD, and Felipe A. Medeiros, MD P. The Pathophysiology and Treatment of Glaucoma. 2015;311(18):1901–11.
3. Quigley HA. Number of people with glaucoma worldwide. Br J Ophthalmol. 1996;80(5):389–93.
4. Terminology and guidelines for glaucoma. 4th editio. European glaucoma society; Str. 39-48. 100-113.
5. Katia Novak - Lauš. Analiza kvalitativnih i kvantitivnih svojstava dermatoglifa digito-palmarnog kompleksa u bolesnika s primarnim glaukomom otvorenog kuta (disertacija). Zagreb: Sveučilište u Zagrebu, Medicinski fakultet; 2004.
6. Popović-Suić S, Sikić J, Vukojević N, Cerovski B, Nasić M, Pokupec R. Target intraocular pressure in the management of glaucoma. Coll Antropol. 2005;29 Suppl 1:149–51.
7. Weinreb RN, Aung T, Medeiros FA. The pathophysiology and treatment of glaucoma: a review. Jama. 2014;311(18):1901–11.
8. Patel K, Patel S. Angle-closure glaucoma. Disease-a-Month. Elsevier; 2014;60(6):254–62.
9. Wojciechowski R, Congdon N, Anninger W, Broman AT. Age, gender, biometry, refractive error, and the anterior chamber angle among Alaskan Eskimos. Ophthalmology. 2003;110(2):365–75.
10. Wong T, Foster P, Hee J, Ng T, Chew S, Tielsch J, et al. The prevalence and risk factors for refractive errors in an adult Chinese population in Singapore. 2000;38(2):334–40.
11. Bonomi L, Marchini G, Marraffa M, Bernardi P, De Franco I, Perfetti S, et al. Epidemiology of angle-closure glaucoma: Prevalence, clinical types, and association with peripheral anterior chamber depth in Egna-Neumarkt glaucoma study. Ophthalmology. 2000;107(5):998–1003.
12. Day AC, Baio G, Gazzard G, Bunce C, Azuara-Blanco A, Munoz B, et al. The prevalence of primary angle closure glaucoma in European derived populations: a systematic review. Br J Ophthalmol. 2012;96(9):1162–7.
13. Cronemberger S, Lourenço LFS, Silva LC, Calixto N, Pires MC. Prognosis of glaucoma in relation to blindness at a university hospital. Arq Bras Oftalmol. 2009;72(2):199–204.
14. Bojić L, Mandić Z, Ivanisević M, Bucan K, Kovacević S, Gverović A, et al. Incidence of

- acute angle-closure glaucoma in Dalmatia, Southern Croatia. *Croat Med J.* 2004;45(3):279–82.
15. Salmon JF. Predisposing factors for chronic angle-closure glaucoma. *Prog Retin Eye Res.* 1999;18(1):121–32.
 16. Amerasinghe N, Aung T. Angle-closure: risk factors, diagnosis and treatment. *Prog Brain Res.* 2008;173(65):31–45.
 17. Angelica MD, Fong Y. NIH Public Access. October. 2008;141(4):520–9.
 18. Ah-Kee EY, Egong E, Shafi A, Lim LT, Yim JL. A review of drug-induced Acute angle closure glaucoma for non-ophthalmologists. *Qatar Med J.* 2015;2015(1):1–8.
 19. Lowe RF. Primary Angle-Closure Glaucoma. 1964;191–5.
 20. Lai JSM, Gangwani R a. Medication-induced acute angle closure attack. *Hong Kong Med J.* 2012;18(2):139–45.
 21. Subak-Sharpe I, Low S, Nolan W, Foster PJ. Pharmacological and environmental factors in primary angle-closure glaucoma. *Br Med Bull.* 2010;93(1):125–43.
 22. Bojic L, Vojnikovic B, Karelovic D, Jukic-Lesina T. Acute angle-closed glaucoma and meteorological factors in Split, Croatia. *Coll Antropol.* 2001;25(Suppl.):105–9.
 23. Teikari J, Raivio I, Nurminen M. Incidence of acute glaucoma in Finland from 1973 to 1982. *Graefe's Arch Clin Exp Ophthalmol.* 1987;225(5):357–60.
 24. Teikari JM, O'Donnell J, Nurminen M, Raivio I. Acute closed angle glaucoma and sunshine. *J Epidemiol Community Health.* 1991;45(4):291–3.
 25. Tupling MR, Junet EJ. Meteorological triggering of acute glaucoma attacks. *Trans Ophthalmol Soc U K.* 1977;97(1):185–8.
 26. Ritch R, Chang BM, Liebmann JM. Angle closure in younger patients. *Ophthalmology.* 2003;110(10):1880–9.
 27. Diniz Filho A, Cronemberger S, Mérula RV, Calixto N. Plateau iris. *Arq Bras Oftalmol.* 2008;71(5):752–8.
 28. Razeghinejad MR, Myers JS, Katz LJ. Iatrogenic glaucoma secondary to medications. *Am J Med.* Elsevier Inc.; 2011;124(1):20–5.
 29. Dellaporta A. Historical notes on gonioscopy. *Surv Ophthalmol.* 1975;20(2):137–49.
 30. Bernardo WM. Angle-closure glaucoma : diagnosis method : 2014;60(3):192–5.
 31. Hamard P. Clinical key points. Gonioscopy. *J Fr Ophtalmol.* 2007;30(5 Pt 2):3S43–6.
 32. Friedman DS, He M. Anterior Chamber Angle Assessment Techniques. *Surv Ophthalmol.* 2008;53(3):250–73.
 33. Leung M, Kang SSO, Turuwhenua J, Jacobs R. Effects of illumination and observation angle on the van Herick procedure. *Clin Exp Optom.* 2012;95(1):72–7.
 34. Park SB, Sung KR, Kang SY, Jo JW, Lee KS, Kook MS. Assessment of narrow angles by gonioscopy, Van Herick method and anterior segment optical coherence

- tomography. *Jpn J Ophthalmol*. 2011;55(4):343–50.
35. Dorairaj S, Tsai JC, Grippo TM. Changing trends of imaging in angle closure evaluation. *ISRN Ophthalmol*. 2012;2012:597124.
 36. Kong X, Foster PJ, Huang Q, Zheng Y, Huang W, Cai X, et al. Appositional closure identified by ultrasound biomicroscopy in population-based primary angle-closure glaucoma suspects: The Liwan eye study. *Investig Ophthalmol Vis Sci*. 2011;52(7):3970–5.
 37. Leung CK-S, Weinreb RN. Anterior chamber angle imaging with optical coherence tomography. *Eye (Lond)*. Nature Publishing Group; 2011;25(3):261–7.
 38. Nolan PW, See LJ, Chew KPT, Friedman SD, Smith DS, Radhakrishnan S, et al. Detection of primary angle closure using anterior segment optical coherence tomography in Asian eyes. *Ophthalmology*. 2007;114:33–9.
 39. Sakata LM, Lavanya R, Friedman DS, Aung HT, Gao H, Kumar RS, et al. Comparison of Gonioscopy and Anterior Segment Ocular Coherence Tomography in Detecting Angle Closure in Different Quadrants of the Anterior Chamber Angle. *Ophthalmology*. 2008;115(5):769–74.
 40. Rabsilber TM, Khoramnia R, Auffarth GU. Anterior chamber measurements using Pentacam rotating Scheimpflug camera. *J Cataract Refract Surg*. 2006;32(3):456–9.
 41. Alonso RS, Ambrósio Junior R, Paranhos Junior A, Sakata LM, Ventura MP. Glaucoma anterior chamber morphometry based on optical Scheimpflug images. *Arq Bras Oftalmol*. 2010;73(6):497–500.
 42. Gazzard G, Foster PJ, Viswanathan AC, Devereux JG, Oen FTS, Chew PTK, et al. The severity and spatial distribution of visual field defects in primary glaucoma: a comparison of primary open-angle glaucoma and primary angle-closure glaucoma. *Arch Ophthalmol*. 2002;120(12):1636–43.
 43. See J, Aquino MC, Aduan J, Chew P. Management of Angle Closure Glaucoma. *Indian J Ophthalmol*. 2011;59(April):82–7.
 44. Day AC, Nolan W, Malik A, Viswanathan AC, Foster PJ. Pilocarpine induced acute angle closure. *BMJ Case Rep*. 2012;2012.
 45. Masselos K, Bank A, Francis IC, Stapleton F. Corneal Indentation in the Early Management of Acute Angle Closure. *Ophthalmology*. 2009;116(1):25–9.
 46. Saw SM, Gazzard G, Friedman DS. Interventions for angle-closure glaucoma: An evidence-based update. *Ophthalmology*. 2003;110(10):1869–79.
 47. Ritch R, Tham CCY, Lam DSC. Argon Laser Peripheral Iridoplasty (ALPI): An Update. *Surv Ophthalmol*. 2007;52(3):279–88.
 48. Choong YF, Irfan S, Menage MJ. Acute angle closure glaucoma: an evaluation of a protocol for acute treatment. *Eye (Lond)*. 1999;13 (Pt 5):613–6.

49. Liebmann JM, Ritch R. Laser surgery for angle closure glaucoma. *Semin Ophthalmol* . 2002;17(2):84–91.
50. Saw SM, Gazzard G, Friedman DS. Interventions for angle-closure glaucoma: An evidence-based update. Vol. 110, *Ophthalmology*. 2003. p. 1869–79.
51. Nolan WP. YAG laser iridotomy treatment for primary angle closure in east Asian eyes. *Br J Ophthalmol*. 2000;84(11):1255–9.
52. Rosman M, Aung T, Ang LPK, Chew PTK, Liebmann JM, Ritch R. Chronic angle-closure with glaucomatous damage: Long-term clinical course in a North American population and comparison with an Asian population. *Ophthalmology*. 2002;109(12):2227–31.
53. Rao A, Rao HL, Kumar AU, Babu JG, Madhulata U, Arthi J, et al. Outcomes of laser peripheral iridotomy in angle closure disease. *Semin Ophthalmol*. 2013;28(1):4–8.
54. Alipanahi R, Sayyahmelli S. Outcomes of primary angle closure glaucoma management. *J Pak Med Assoc*. 2011;61(7):636–9.
55. Aung T, Ang LP, Chan SP, Chew PTK. Acute primary angle-closure: Long-term intraocular pressure outcome in Asian eyes. *Am J Ophthalmol*. 2001;131(1):7–12.
56. Prata T, Kanadani F, Simões R, Bernardo W. Angle-closure Glaucoma: treatment. *Rev Assoc Med Bras*. 2014;60(4):295–7.
57. Ang LPK, Aung T, Chew PTK. Acute primary angle closure in an asian population: Long-term outcome of the fellow eye after prophylactic laser peripheral iridotomy. *Ophthalmology*. 2000;107(11):2092–6.
58. Ng WT, Morgan W. Mechanisms and treatment of primary angle closure: a review. *Clin Experiment Ophthalmol*. 2011;40(4):e218–28.
59. Lam DSC, Lai JSM, Tham CCY, Chua JKH, Poon ASY. Argon laser peripheral iridoplasty versus conventional systemic medical therapy in treatment of acute primary angle-closure glaucoma: A prospective, randomized, controlled trial. *Ophthalmology*. 2002;109(9):1591–6.
60. Zhi ZM, Lim ASM, Wong TY. A pilot study of lens extraction in the management of acute primary angle-closure glaucoma. *Am J Ophthalmol*. 2003;135(4):534–6.
61. Lam DSC, Tham CCY, Lai JSM, Leung DY. Current approaches to the management of acute primary angle closure. *Curr Opin Ophthalmol*. 2007;18(2):146–51.
62. Emanuel ME, Parrish RK, Gedde SJ. Evidence-based management of primary angle closure glaucoma. *Curr Opin Ophthalmol*. 2014;25(2):89–92.
63. Tarongoy P, Ho CL, Walton DS. Angle-closure Glaucoma: The Role of the Lens in the Pathogenesis, Prevention, and Treatment. *Surv Ophthalmol*. Elsevier Inc; 2009;54(2):211–25.
64. Lai JSM, Tham CCY, Lam DSC. Incisional surgery for angle closure glaucoma. *Semin*

Ophthalmol. 2002;17(2):92-9.

9. ŽIVOTOPIS

OSOBNI PODATCI

Ime i prezime: Ivana Jurić

Datum i mjesto rođenja: 10.06.1992., Ilijaš, BiH

OBRAZOVANJE

2010./2016. Medicinski fakultet Sveučilištau Zagrebu

2006./2010. II. gimnazija u Zagrebu

1999./2006. Osnovna škola "Vrbani " u Zagrebu

1998./1999. Osnovna škola „Pestalozzi – Volksschule“ u Augsburgu, Njemačka

1995./1998. Vrtić „St. Johannes“ u Augsburgu, Njemačka

DODATNO OBRAZOVANJE

2007./2009. Škola stranih jezika Nova Varšavska

IZVANNASTAVNE AKTIVNOSTI

2013./2016. Članica studentske udruge EMSA

2013./2016. Članica organizacijskog odbora „Bolnice za medvjediće“

2015./2016. Članica organizacijskog odbora Ljetne škole hitne medicine u Dubrovniku „Dubrovnik SummerSchool“

2012. Pasivno sudjelovanje na NeuRi (studentski kongres neuroznanosti u Rijeci)

2013./2014. Pasivno sudjelovanje na CROSS9, CROSS10 (CROatian Student Summit)

2016. Aktivno sudjelovanje sa poster prezentacijom na sedmom kongresu DNOOM-a (društvo nastavnika opće/obiteljske medicine)

2014./2015. Demonstratura na katedri iz patofiziologije

2014./2015./2016. Rad preko student servisa

POSEBNA ZNANJA I VJEŠTINE

Strani jezici: izvrsno služenje njemačkim jezikom (drugi materinji jezik, položena C1 razina na Goethe institutu), aktivno služenje engleskim jezikom, poznavanje osnova talijanskog jezika

Odlično poznavanje rada na računalu

Vozačka dovola B kategorije

HOBI I INTERESI

- ples
- taekwando
- crtanje
- boravak u prirodi