

Pozitronska emisijska tomografija u neurologiji

Vlašiček, Igor

Master's thesis / Diplomski rad

2016

Degree Grantor / Ustanova koja je dodijelila akademski / stručni stupanj: **University of Zagreb, School of Medicine / Sveučilište u Zagrebu, Medicinski fakultet**

Permanent link / Trajna poveznica: <https://um.nsk.hr/um:nbn:hr:105:902416>

Rights / Prava: [In copyright](#)/[Zaštićeno autorskim pravom.](#)

Download date / Datum preuzimanja: **2025-03-06**



Repository / Repozitorij:

[Dr Med - University of Zagreb School of Medicine Digital Repository](#)



**SVEUČILIŠTE U ZAGREBU
MEDICINSKI FAKULTET**

Igor Vlašiček

Pozitronska emisijska tomografija u neurologiji

DIPLOMSKI RAD



Zagreb, 2016.

**SVEUČILIŠTE U ZAGREBU
MEDICINSKI FAKULTET**

Igor Vlašiček

Pozitronska emisijska tomografija u neurologiji

DIPLOMSKI RAD



Zagreb, 2016.

Ovaj diplomski rad izrađen je pri Kliničkom zavodu za nuklearnu medicinu i zaštitu od zračenja pod vodstvom prof. dr. sc. Dražena Huića, i predan je na ocjenu u akademskoj godini 2015./2016.

KRATICE

^{18}F -AV-133 – ^{18}F -(+)fluoropropildihidrotetabenazin

AD – Alzheimerova demencija

AMT – ^{11}C -alfa-metil-L-triptofan

ApoE ϵ 4 – Apolipoprotein ϵ 4

A β – amiloid β

BAVM – moždane arteriovenske malformacije (*eng. brain arteriovenous malformations*)

CEA – karotidna endarterektomija

CMR_{glc} – cerebralna stopa iskorištavanja glukoze (*eng. cerebral metabolic rate for glucose*)

COMT – katehol-O-metil-transferaza

CVR – cerebralna vaskularna rezerva

DASB – ^{11}C -DASB

DLB – demencija s Lewyjevim tjelešcima

DTBZ – ^{11}C -dihidrotetabenazin

FDDNP - 2-(1-{6-[(2-[fluor-18]fluoroetil)(metil)amino]-2-naftil}-etiliden)malononitril

FDG – ^{18}F -fluordeoksiglukoza

FDOPA – 3,4-dihidroksi-6- ^{18}F fluoro-L-fenilalanin (^{18}F -fluorodopa)

FET - O-(2- ^{18}F -fluoroetil)-L-tirozin

FLT - [^{18}F]3'-deoksi-3'-fluorotimidin

FMM – ^{18}F -flutemetamol

FMT – 6- ^{18}F fluoro-meta-tirozin

FMZ – ^{11}C -flumazenil

FTD – frontotemporalna demencija

IDO – indolamin 2,3-deoksigenaza

L-DAAC – dekarboksilaza L-aromatskih aminokiselina

MCI – blagi kognitivni deficit (*eng. mild cognitive impairment*)

MET – ^{11}C -metil-L-metionin

MR – magnetska rezonancija

MSA – multisistemska atrofija

OEF – frakcija ekstrakcije kisika (*eng. oxygen extraction fraction*)

PBBS – periferno vezno mjesto za benzodiazepine (*eng. peripheral benzodiazepine binding site*)

PD – Parkinsonova bolest

PET – pozitronska emisijska tomografija

PIB – ¹¹C-Pittsburgh Compound-B

PSP – progresivna supranuklearna paraliza

RAC – ¹¹C-raklopid

rCBF – regionalni protok krvi u mozgu (*eng. regional cerebral blood flow*)

rCBV – regionalni cerebralni volumen krvi (*eng. regional cerebral blood volume*)

rCMRGlc – regionalna stopa iskorištavanja glukoze (*eng. regional cerebral metabolic rate of glucose*)

rCMRO₂ – regionalna stopa iskorištavanja glukoze (*eng. regional cerebral metabolic rate of oxygen*)

SAH – subarahnoidno krvarenje

SERT – serotoniniski transporter

SPECT – jednofotonska emisijska tomografija

TE/TLE – temporalna epilepsija

TIA – tranzitorni ishemijski napadaj

TK-1 – timidin kinaza 1

UZV – ultrazvuk

VD – vaskularna demencija

VMAT2 – vezikularni monoaminski transporter tipa 2

SAŽETAK
SUMMARY
UVOD.....	1
PRINCIP RADA.....	1
PRIMJENA U NEUROLOGIJI	2
DEMENCIJE.....	2
¹⁸ F-2-FLUORO-2-DEOKSI-D-GLUKOZA	3
PRIKAZ AMILOIDNIH PLAKOVA	7
¹¹ C-Pittsburgh Compound-B	7
Florbetapir i ¹⁸ F-FDDNP.....	8
¹⁸ F-flutemetamol.....	10
PRIKAZ NEUROTRANSMITERSKIH SUSTAVA	11
Kolinergički sustav.....	11
Dopaminergički sustav.....	11
TUMORI MOZGA	12
¹⁸ F-2-FLUORO-2-DEOKSI-D-GLUKOZA	12
RADIONUKLIDIMA OBILJEŽENE AMINOKISELINE	13
RADIONUKLIDIMA OBILJEŽENI NUKLEOZIDNI ANALOZI	17
CEREBROVASKULARNE BOLESTI I CEREBROVASKULARNI INZULT.....	18
CEREBROVASKULARNI INZULT	18
CEREBROVASKULARNE BOLESTI.....	20
EPILEPSIJA	22
¹⁸ F-2-FLUORO-2-DEOKSI-D-GLUKOZA	22
NOVI PET RADIOFARMACI	23
Prikaz GABAergičke neurotransmisije.....	24
Prikaz serotoninergičke neurotransmisije.....	25
PARKINSONOVA BOLEST	26
PRIKAZ DOPAMINERGIČKOG SUSTAVA.....	27
Vezikularni monoaminski transporter tipa 2 (VMAT2).....	27
¹⁸ F-fluorodopa.....	29
PRIKAZ DOPAMINSKIH RECEPTORA	31
MARKERI MIKROGLIJALNE AKTIVACIJE	31
PRIKAZ SEROTONINERGIČKOG SUSTAVA.....	32
ZAKLJUČAK.....	33
ZAHVALE.....	34

BIBLIOGRAFIJA.....	35
ŽIVOTOPIS	40

SAŽETAK

Naslov: Pozitronska emisijska tomografija u neurologiji

Autor: Igor Vlašiček

Pozitronska emisijska tomografija (PET) je nuklearnomedicinska slikovna metoda koja, koristeći radionuklidima obilježene molekule (radiofarmake), omogućuje uvid u metaboličke procese u tijelu. U početku je primjena PET-a bila ograničena na specijalizirane istraživačke centre, a iako se prvi komercijalni PET uređaji pojavljuju početkom osamdesetih godina prošlog stoljeća, šira klinička primjena počinje tek devedesetih godina, kada je prepoznata mogućnost uporabe ^{18}F -fluorodeoksiglukoze (FDG) kao radiofarmaka kojim se može prikazati pojačan metabolizam u tumorskom tkivu. (1) Uvođenjem novih radiofarmaka proširen je spektar mogućnosti koje PET pruža, te se metoda danas osim u onkologiji koristi i u kardiologiji, neurologiji, i psihijatriji. (2) Cilj ovog rada je pružiti pregled razvoja PET-a, s fokusom na primjenu u neurologiji.

Ključne riječi: nuklearna medicina, pozitronska emisijska tomografija, neurologija

SUMMARY

Title: Positron emission tomography imaging in neurology

Author: Igor Vlašiček

Positron emission tomography is a nuclear medicine technique which uses biologically active molecules labelled with a positron-emitting radionuclide to visualise metabolic processes. Its use was originally limited to specialised research centres, and even though the first commercial PET machines appear in the mid-eighties, widespread clinical use has only begun in the nineties, when the ability of ^{18}F -fluorodeoxyglucose to map the enhanced glucose metabolism in tumor tissues was recognized. The development of new tracers has widened the capabilities of PET, and today it is used not only in oncology, but in cardiology, neurology and psychiatry. The aim of this paper is to present the development of positron emission tomography, with a focus on its application in neurology.

Key words: nuclear medicine, positron emission tomography, neurology

UVOD

Princip rada

Preduvjet za dobivanje slike u pozitronskoj emisijskoj tomografiji je unošenje radiofarmaka u organizam, najčešće intravenskim putem. Radiofarmaci – odašiljači pozitrona - su biološke molekule ili lijekovi obilježeni radionuklidima koji prolaze kroz β^+ raspad, te emitiraju positrone. Za PET se od radionuklida najčešće primjenjuju ^{15}O ($t_{1/2} = 2$ min), ^{13}N ($t_{1/2} = 10$ min), ^{11}C ($t_{1/2} = 20$ min) i ^{18}F ($t_{1/2} = 110$ min). Zbog relativno dugog vremena poluraspada ^{18}F je pogodan za složenije radiokemijske zahvate prilikom obilježavanja spojeva i transport u udaljenije centre. (3) Emiteri pozitrona su izotopi kojima manjka neutron, a koji stabilnost postižu pretvorbom protona u neutron, pri čemu dolazi do emisije pozitivnog elektrona (tj. pozitrona, β^+) i neutrina. (3) Energetski spektar emitiranog pozitrona varijabilan je i ovisi o korištenom izotopu, a nalazi se u rasponu od 0.6 MeV za ^{18}F do 3.4 MeV za ^{82}Rb . (1) Nakon emisije, pozitron gubi energiju pri interakciji s tkivom kroz koje prolazi, sve dok se ne anihilira pri susretu s elektronom. Anihilacija rezultira emitiranjem dvaju fotona energije 511 keV, u suprotnim smjerovima, pod kutem od 180° . (3) Pozitronska emisijska tomografija temelji se na koincencijskom mjerenju ovih fotona. Kako pozitron prije anihilacije prolazi kroz tkivo, mjesto emisije fotona nije isto kao i mjesto radioaktivnog raspada. Zbog toga je razlučivost PET-kamere ograničena, među ostalim, i dosegom pozitrona u tkivu, te iznosi od 2 do 4 milimetra. Sama detekcija fotona vrši se na detektorskim blokovima prstenasto postavljenima oko izvora fotona (to jest tijela ispitanika). Pri tome su pojedini detektorski moduli spojeni s detektorima s druge strane prstena. Ako takav par detektora u određenom (vrlo kratkom) vremenskom intervalu zabilježi dva fotona odgovarajuće energije (511 keV) dobivamo pravac koji spaja ta dva detektora (linija odziva), a na kojem leži originalna točka anihilacije pozitrona i elektrona u tkivu. Linija odziva temeljni je podatak za rekonstrukciju raspodjele radiofarmaka u tijelu ispitanika.

Unutar PET-kamere više je detektorskih prstenova smješteno jedno do drugog, omogućujući istodobnu detekciju anihilacijskih događaja iz više tomografskih ravnina.

PET-kamera ima takozvane 2D i 3D načine rada. U 2D načinu rada septa of volframa ograničuju detekciju anihilacijskih događaja na samo jednu ravninu, smanjujući time utjecaj raspršenih fotona i aktivnosti izvan vidnog polja kamere. Nedostatak ovog načina rada je smanjena osjetljivost i velik broj ispravnih

koincidentnih događaja koji ne budu zabilježeni jer padaju na septe. U 3D načinu rada septa su uklonjena. Time se povećava osjetljivost detekcije, pri čemu raspršeni fotoni i aktivnost u susjednim dijelovima tijela predstavlja smetnju. Moderne PET kamere rade isključivo u 3D načinu, a zahvaljujući uporabi kristala gadolinijeva ortosilikata i lutecijeva ortosilikata stvaraju sliku s dobrim odnosom signala i šuma. (3)

Primjena u neurologiji

Iako je pozitronska emisijska tomografija korištena za oslikavanje funkcije mozga već oko 1975. godine, primjena ove metode je dugo vremena bila rezervirana za istraživanja. Tek je 20 godina kasnije prepoznata kao vrijedna dijagnostička metoda u onkoloških bolesnika, nakon čega kreće sve šira primjena ove tehnike. Danas se nuklearna medicina primjenjuje, među ostalim, u neurologiji i psihijatriji, gdje omogućuje dobivanje informacija o funkcionalnoj anatomiji mozga na siguran, osjetljiv i minimalno invazivan način, čime se nadopunjuju podaci o anatomiji i morfologiji dobiveni radiološkim tehnikama poput kompjuterske tomografije ili magnetne rezonancije. Razvoj i primjena novih radiofarmaka omogućili su uvid u metaboličke i cirkulacijske promjene, kao i praćenje funkcije pojedinih neurotransmiterskih puteva tijekom bolesti, te praćenje odgovora na terapiju. (4)

DEMENCIJE

Demencija je pojam koji opisuje različite sindrome čija je glavna značajka postepeno i progresivno smanjenje kognitivnih sposobnosti uzrokovano neurodegenerativnim zbivanjima koja nadilaze ona koja se javljaju u normalnom starenju. (5) Demencija je značajan uzrok invalidnosti u osoba starije životne dobi, i procjenjuje se da na nju otpada 11.9% godina života provedenih s invaliditetom kao posljedicom kronične nezarazne bolesti. 2011. godine u svijetu je bilo oko 35.6 milijuna oboljelih od demencije, a procjenjuje se da će do 2030. godine broj oboljelih iznositi oko 65.7 milijuna. Najveći broj oboljelih, njih 60 do 70% boluje od Alzheimerove demencije (AD), a ostali učestali tipovi demencije su i frontotemporalna demencija, vaskularna demencija, te demencija s Lewyjevim tjelešcima. (6) Unatoč postojanju kognitivnih smetnji koje su karakteristične za pojedine vrste demencije, u praksi često postoji znatno preklapanje u simptomatologiji, što otežava postavljanje pravovremene i

ispravne dijagnoze – tako dijagnoza Alzheimerove demencije isključivo na temelju kliničkih kriterija ima osjetljivost od 81% i specifičnost od 71%. Zbog toga su u kliničku praksu uvedene i radiološke i nuklearnomedicinske metode, koje olakšavaju postavljanje dijagnoze. Među njima za potrebe ovog rada posebno treba istaknuti pozitronsku emisijsku tomografiju uz primjenu ^{18}F -fluorodeoksiglukoze za vizualizaciju metabolizma glukoze, te prikaz β -amiloidnih plakova uz primjenu ^{11}C -Pittsburgh Compound-B (PIB). (5) Osim ovih već dobro poznatih radiofarmaka, spomenuti ćemo i neke koji su se donedavna nalazili, ili se još nalaze u fazi kliničkog ispitivanja i kao takvi nisu ušli u kliničku praksu.

Kao što je već prethodno spomenuto, AD je najčešća među demencijama, te će stoga najveći dio sljedećeg poglavlja biti posvećen upravo toj bolesti, uz osvrt na ulogu PET-a u diferencijalnoj dijagnostici demencija.

Neuropatološke studije su pokazale da su neurodegenerativne promjene prisutne nekoliko godina prije pojave kliničkih simptoma bolesti. Teškoće u pamćenju prvi su znak Alzheimerove demencije, ali ih je često teško razlikovati od benignijih oblika teškoća u pamćenju, uključujući onih povezanih s normalnim starenjem. Uloga PET-a sve je važnija u brizi za ove bolesnike – omogućuje nam pravovremeno postavljanje dijagnoze, bolju diferencijaciju AD od demencija sa sličnom kliničkom manifestacijom, prognoziranje progresije bolesti i praćenje odgovora na terapiju.

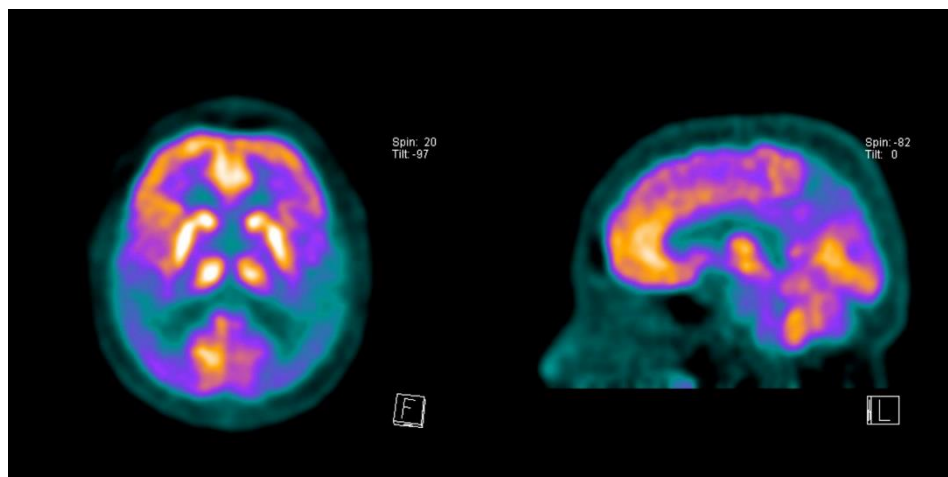
^{18}F -2-Fluoro-2-deoksi-D-glukoza

^{18}F -fluorodeoksiglukoza (FDG) je radiofarmak koji se već dugi niz godina koristi kao marker u PET istraživanjima mozga. FDG je analog glukoze te se nakuplja u tkivima u kojima postoji povećano iskorištavanje glukoze pa tako osim morfološke omogućuje i metaboličku vizualizaciju. (3) Nakon ulaska u stanicu FDG biva fosforilirana djelovanjem heksokinaze, a nastali deoksiglukoza-6-fosfat ne ulazi u daljnje metaboličke reakcije te ostaje u stanicama dovoljno dugo da se izmjeri njegova koncentracija. (7) Koncentracija FDG u mozgu odraz je lokalne potrošnje glukoze koja je usko vezana uz funkciju neurona, jer služi kao izvor energije za održavanje ionskih gradijenata i sintezu neurotransmitera. Metabolizam glukoze je posebice vezan uz sintezu glutamata i njegovo recikliranje putem neuroglije. Stoga, disfunkcija sinapsi i degeneracija neurona dovode do pada metabolizma glukoze u zahvaćenim dijelovima mozga.

U zdravih ispitanika cerebralna stopa iskorištavanja glukoze (*cerebral metabolic rate for glucose – CMR_{glc}*) u mirovanju iznosi 40-60 μmol glukoze/100g tkiva/min za sivu tvar i otprilike 15 μmol glukoze/100g tkiva/min za bijelu tvar. Pri tome postoje regionalne razlike, posebice u filogenetski starijim strukturama poput medijalnog temporalnog korteksa ili cerebelluma, čije su stope iskorištavanja glukoze niže od prosjeka za sivu tvar, ali ipak više od bijele tvari. Također, postoji umjereno smanjenje metabolizma glukoze vezano uz starenje koje primarno zahvaća frontalni asocijacijski korteks.

Kako mnoge neurodegenerativne bolesti, posebice u ranim stadijima, zahvaćaju specifične dijelove mozga, razlike u distribuciji FDG prikazane pozitronskom emisijskom tomografijom pružaju dragocjene dijagnostičke podatke. (8)

Tijekom više od 20 godina brojne su studije pokazale da su metabolizam glukoze i protok krvi u oboljelih od Alzheimerove demencije smanjeni u temporoparijetalnom asocijacijskom korteksu, pri čemu je prvenstveno zahvaćen angularni girus. Frontalni asocijacijski korteks također može biti zahvaćen, ali je ovaj nalaz varijabilan i obično prisutan tek kod progresije Alzheimerove demencije. Za razliku od ostalih demencija, metabolizam glukoze očuvan je u bazalnim ganglijima, primarnom motornom i vidnom korteksu, i cerebellumu, što omogućuje razlikovanje ovih bolesti na temelju nalaza PET-a. (9) Zanimljivo je napomenuti da unatoč izraženoj atrofiji hipokampusa i parahipokampalnih struktura, koje su glavni nalaz pri strukturnom prikazu mozga oboljelih od Alzheimerove demencije, u većini slučajeva ne dolazi do znatnijeg smanjena lokalne stope iskorištavanja glukoze. Razlog za to je što hipokampus ima snižen bazalni metabolizam u mirovanju u usporedbi s neokorteksom, zbog čega se pri vizualnoj analizi promjene teško uočavaju. Ipak, koregistracijom s MR snimkama i standardiziranim postavljanjem regije od interesa na hipokampus zabilježeno je smanjenje metabolizma u hipokampusu, posebice u entorinalnom korteksu.



Slika 1 FDG-PET nalaz u bolesnice s AD. Vidljiv bilateralni temporoparijetalni hipometabolizam. Preuzeto s radiopaedia.org. (10)

Razlike između tipično zahvaćenih i nezahvaćenih regija mozga manje su izražene u oboljelih od Alzheimerove demencije s kasnim početkom (u kojih se bolest javlja nakon 65 godine života, a koji čine većinu oboljelih (11)), što smanjuje dijagnostičku preciznost pri uporabi FDG-PET. Ovo je vjerojatno odraz činjenice da u starijoj životnoj dobi dolazi do nakupljanja multifaktorskih oštećenja mozga. Zbog ovoga je FDG-PET u starijih bolesnika s multimorbiditetom od ograničene dijagnostičke vrijednosti. Također treba imati na umu da dijagnostika Alzheimerove demencije pomoću FDG-PET-a počiva na karakterističnoj distribuciji hipometaboličkih promjena. Sam hipometabolizam, ipak, nije specifičan za AD te može biti uzrokovan mnogim drugim bolestima poput, primjerice, ishemijskih lezija koje zahvaćaju područja tipično pogođena AD. Zbog toga je osjetljivost FDG-PET-a u dijagnostici AD 90-95%, dok specifičnost iznosi samo 65-75%. (12)

Posljednjih se godina pojavio koncept „blagog kognitivnog deficita“ (*mild cognitive impairment – MCI*), koji opisuje pacijente s teškoćama pamćenja nalik na Alzheimerovu demenciju, ali bez ostalih kliničkih kriterija potrebnih za postavljanje dijagnoze. Pokazano je da MCI često prethodi Alzheimerovoj demenciji, te da godišnje 10-15% pacijenata s MCI razvije Alzheimerovu demenciju. Sve je više istraživanja koja ukazuju da FDG-PET ima znatno bolju prognostičku vrijednost za konverziju MCI u AD od kliničkih kriterija. Tako su Herholz i sur. pokazali da u 60-70% pacijenata s umjerenim ili izraženim hipometabolizmom asocijacijskih korteksa progredira do

kliničke demencije u roku od 2 godine, dok se isto događa u 10-20% pacijenata bez takvih promjena. (8)

Sve se veći značaj pridaje upravo otkrivanju AD koristeći FDG-PET u fazi kad se pacijenti prezentiraju s blažim kognitivnim deficitima, a prije nastupa kliničke slike demencije. To je posebice značajno u pacijenata s visokim razinama premorbidnog kognitivnog funkcioniranja, u kojih može doći do znatnog smanjenja kognitivnih funkcija prije nego dosegnu donju granicu normalnog funkcioniranja po standardnim neuropsihološkim testovima. U pacijenata s visokim obiteljskim rizikom za razvoj AD uslijed Apolipoprotein E ϵ 4 (ApoE ϵ 4) homozigotnosti, metaboličke su promjene vidljive u asimptomatskom stadiju, desetljećima prethodeći vjerojatnom nastupu bolesti. (12)

Ipak, valja imati na umu da dio pacijenata može imati PET-om vidljiv hipometabolizam u područjima karakterističnim za AD, kliničkih ili histopatoloških znakova neurodegenerativne bolesti. Negativan nalaz FDG-PET stoga pruža visoku razinu sigurnosti u odsutnost bolesti, ali pozitivan nalaz ne mora nužno ukazivati na predstojeću bolest. (13)

Frontotemporalna demencija (FTD) klinički se manifestira promjenama u osobnosti i ponašanju, dok je pamćenje očuvano ili tek manje oštećeno. (12) Hipometabolizam je izražen u frontalnom korteksu, posebice mezijalnom frontalnom korteksu. Frontolateralni i prednji temporalni korteks također pokazuju izražen hipometabolizam. Distribucija metaboličkih promjena može biti vrlo asimetrična. Regionalna raspodjela ovih promjena u većine pacijenata omogućuje razlikovanje FTD i AD. U manjeg broja pacijenata AD može zahvatiti i frontalne regije, odnosno FTD se može proširiti na temporoparijetalni korteks. Unatoč tome, FDG-PET omogućuje razlikovanje FTD i AD sa specifičnošću i osjetljivošću iznad 85%. (9)

Demencija s Lewyjevim tjelešcima (DLB) često pokazuje obrazac hipometabolizma nalik na AD, ali uz zahvaćanje primarnog vidnog korteksa, koji je u AD uglavnom pošteđen promjena. (12) Dijagnostička vrijednost ovog nalaza ipak je upitna, uslijed iznimne varijabilnosti metaboličke aktivnosti u vidnom korteksu ovisno o uvjetima ispitivanja (zatvorene ili otvorene oči). (9)

Vaskularna demencija (VD) predstavlja poseban dijagnostički problem uslijed nepostojanja konsenzusa oko kliničkih kriterija za postavljanje dijagnoze. Dodatan problem predstavlja nedostatak karakterističnih značajki VD na FDG-PET snimkama. Ipak, postoje sugestije da je tipičan nalaz u VD globalno smanjenje cerebralnog metabolizma glukoze. Iz ovog proizlazi mogućnost razlikovanja AD od VD na temelju hipometabolizma asocijacijskih područja korteksa, uz očuvana primarna područja, bazalne ganglije i cerebellum, što je nalaz tipičan za AD ali ne za VD. (8)

Zaključno, može se ustvrditi da je dijagnostička preciznost FDG-PET-a visoka u pacijenata s blagim oblikom bolesti, u kojih su klinička i diferencijalna dijagnoza posebice zahtjevne. Trenutno dostupni podaci ukazuju na to da FDG-PET pruža dodatnu dijagnostičku vrijednost u oboljelih od demencije, iznad visokokvalitetne rutinske kliničke procjene. Stoga, primjena FDG-PET u evaluaciji pacijenata s demencijom omogućuje poboljšanje dijagnostičke točnosti i ranije započinjanje liječenja, bolje planiranje skrbi u budućnosti, te smanjuje nesigurnost i iščekivanje za pacijente i njihove obitelji. Dodatna prednost je mogućnost razlikovanja AD od ostalih neurodegenerativnih bolesti pri inicijalnoj kliničkoj obradi. Time FDG-PET predstavlja učinkovitu i sigurnu metodu u dijagnostičkoj obradi pacijenata s progresivnim kognitivnim smetnjama. (14)

Prikaz amiloidnih plakova

¹¹C-Pittsburgh Compound-B

¹¹C-Pittsburgh Compound-B (PIB) je tioflavinski analog obilježen s ¹¹C. PIB je prvi radiofarmak koji je omogućio selektivan prikaz amiloida β (A β) *in vivo*. Brojna su istraživanja dokazala visoku osjetljivost PIB u vezanju za amiloidne plakove i vaskularni amiloid *in vivo*, pri čemu je specifičan za amiloid i ne veže se za neurofibrilarne vrtloge. (9)

Postoje znatne razlike u topografiji nakupljanja PIB između oboljelih od AD i zdravih kontrola. Pri tome se PIB u oboljelih od AD najizraženije nakuplja u kortikalnim asocijacijskim područjima, te manje u bijeloj tvari. Pri tome je vezanje PIB najizraženije u frontalnom korteksu, zatim u temporalnom (posebice lateralnom) i parijetalnom korteksu, dijelovima okcipitalnog korteksa i striatumu. Ovakav obrazac nakupljanja odgovara postmortalnim nalazima amiloidnih plakova u mozgu oboljelih. U zdravih

kontrola nakupljanje PIB u korteksu je vrlo malo ili nepostojeće, te je relativno nakupljanje najizraženije u bijeloj tvari. Nema razlike u apsolutnim vrijednostima retencije PIB u bijeloj tvari oboljelih i zdravih ispitanika. (15)

U usporednom istraživanju na oboljelima od AD i FTD, uz uporabu PIB i FDG, utvrđeno je da se nalaz PIB i FDG-PET-a slažu u većini, ali ne svim slučajevima (u citiranom istraživanju 13/17). Ovakav rezultat nije neočekivan, jer FDG odražava topografsku raspodjelu metaboličkih promjena, dok PIB ukazuje na podležeće patološke promjene. Također je utvrđeno da je pouzdanost pri interpretaciji rezultata od strane više ispitivača viša za PIB ($\kappa = 1.00$) nego za FDG ($\kappa = 0.76$). Ovo ukazuje na to da je u populaciji oboljelih od demencije vizualna interpretacija PIB-PET nalaza visoko reproducibilna, u usporedbi s FDG-PET koji počiva na interpretaciji povremeno nejasnih uzoraka raspodjele. (16)

Forsberg i sur. istraživali su uporabu PIB u pacijenata s MCI. Pri tome je nađeno da je retencija PIB u pacijenata s MCI viša od one u zdravih kontrola, ali niža nego u oboljelih od AD, pri čemu je u 11/21 pacijenta mjerena retencija PIB usporediva s onom u oboljelih od AD, a u 7/21 pronađene su izrazito povišene vrijednosti. U MCI pacijenata s izrazito povišenom retencijom PIB došlo je do konverzije u AD u razdoblju od dvije godine do ponovnog pregleda. (17)

Jedna od kritika vezanih uz prikaz amiloidnih plakova PIB-PET-om je ta što PIB ne prikazuje progresivno nakupljanje patoloških promjena u mozgu oboljelih od AD kako je opisano u patološkim istraživanjima. Tako je primjerice uzorak vezanja PIB u pacijenata s MCI ili negativan, to jest sličan kontrolama, ili pozitivan (odnosno sličan oboljelima od AD). Osim toga, vezanje PIB u prekuneusu najviše je među svim kortikalnim regijama, ali nalazi autopsije ne pokazuju znatno povećano nakupljanje amiloida u toj regiji u usporedbi s ostalim kortikalnim područjima. (18)

Florbetapir i ^{18}F -FDDNP

Florbetapir i ^{18}F -FDDNP (FDDNP) dva su novija radiofarmaka koji se također koriste za prikaz amiloidnih plakova u oboljelih od AD.

Florbetapir obilježen fluorom-18 pokazao se kao radiofarmak koji daje rezultate usporedive s onima dobivenima PIB-om. Osim toga, vrijeme poluraspada ^{18}F (110 minuta) znatno je duže od vremena poluraspada ^{11}C (~20 minuta), što florbetapir čini

mnogo pogodnijim radiofarmakom za uporabu izvan istraživačkog konteksta, kad ciklotron nije neposredno dostupan. (19)

2-(1-{6-[(2-[fluor-18]fluoroetil)(metil)amino]-2-naftil}-etiliden)malononitril (FDDNP) jedini je trenutno dostupni radiofarmak koji osim vezanja za A β omogućuje prikaz neurofibrilarnih vrtloga u oboljelih od AD, te jedini omogućuje prikaz patoloških promjena u hipokampusu, području koje je među prvima zahvaćeno patološkim promjenama.

Sposobnost vezanja za neurofibrilarne vrtloge od posebnog je značaja kad se u obzir uzmu istraživanja koja ukazuju na to da neurofibrilarni vrtlozi prethode nakupljanju amiloida u oboljelih od AD.

Istraživanja na oboljelima od AD pokazala su da je vezanje FDDNP konzistentno više u medijalnom temporalnom korteksu, posebice hipokampusu, nego u neokorteksu. Ovo odgovara patohistološkim studijama koje su pokazale da je akumulacija neurofibrilarnih vrtloga visoka u medijalnom temporalnom korteksu u svim stadijima kognitivnog deficita, dok se isti javljaju u neokorteksu tek s progresijom bolesti. Ovi podaci ukazuju na to da je FDDNP osjetljiv *in vivo* marker za neurofibrilarne vrtloge.

U usporednoj studiji dvaju radiofarmaka (PIB i FDDNP) na istoj skupini pacijenata s AD, pokazalo se da je vezanje PIB konzistentno nisko, a vezanje FDDNP visoko u medijalnom temporalnom korteksu, dok je istovremeno vezanje i PIB i FDDNP značajno povišeno u neokorteksu oboljelih od AD u usporedbi sa zdravim kontrolama.

Jedan od nedostataka koji se često spominje u FDDNP je mala razlika u signalu iz korteksa između kontrole i oboljelih od AD. *In vivo* razlika u vezanju FDDNP u nekim dijelovima neokorteksa kontrola i oboljelih od AD znatno je niža (otprilike 10-15%) od one u PIB-PET-u (koja iznosi oko 80%), kada se cerebellum koristi kao referentna vrijednost. Ako se pak susjedna bijela tvar koristi kao referenca, ta se razlika smanjuje na 25-30% za PIB i 10-15% za FDDNP. Također treba napomenuti da je razlika u vezanju FDDNP u medijalnom temporalnom korteksu (u kojem se najranije javljaju patološke promjene u oboljelih od AD) kontrola i oboljelih od AD znatno viša (~30%) u usporedbi s PIB (~5%).

Smatralo se da za razliku od PIB, FDDNP-PET pokazuje povećanje kortikalnog zahvaćanja patološkim promjenama koje prati progresiju bolesti. Iako bi ovo potencijalno otežalo kvantifikaciju podataka dobivenih FDDNP-PET-om ako je cilj diferencijacija grupa (tj. kontrole naspram oboljeli od AD), ipak bolje prikazuje progresiju patologije u AD. (18) Zbog toga se na FDDNP gledalo kao na radiofarmak koji bi omogućio praćenje toka AD. Ipak, u longitudinalnoj studiji koju su proveli Ossenkoppele i sur. pokazano je da u periodu praćenja od 2.5 godine nije bilo promjena u vezanju FDDNP-a niti u jednoj od skupina (kontrola, MCI, AD). Osim toga, vezanje FDDNP nije bilo vezano uz progresiju bolesti. (5)

¹⁸F-flutemetamol

¹⁸F-flutemetamol (FMM) je ¹⁸F obilježeni derivat PIB-a koji se zbog duljeg vremena poluraspada nameće kao ekonomičnija i praktičnija alternativa tom radiofarmaku.

Hatashita i sur. demonstrirali su da FMM-PET diferencira oboljele od AD i starije zdrave kontrole s osjetljivosti od 97.2% i specifičnost od 85.3%, dok se kod mlađih kontrola specifičnost raste do 100%. Napominju da je retencija FMM u bijeloj tvari bila viša nego retencija PIB, iako je vezanje variralo ovisno o subjektu. Zaključuju da FMM kao A β biomarker može identificirati pretkliničku AD, te da pruža snimke usporedive s onima dobivenima PIB-PET-om, bez ograničenja kratkog vremena poluraspada. (20)

Landau i sur. uspoređivali su FMM i PIB i zaključili da postoji visoka korelacija nalaza dobivenih ovim radiofarmacima, te potvrdili da je retencija FMM u bijeloj tvari viša nego retencija PIB. (21)

Curtis i sur. istraživali su uporabu FMM-PET u terminalno bolesnih pacijenata, i zaključili da zaslijepljena interpretacija nalaza omogućuje *in vivo* detekciju A β u mozgu s visokom specifičnosti i osjetljivosti, uz visoku suglasnost ispitivača pri interpretaciji. Zaključuju da je u populaciji terminalno bolesnih pacijenata sa širokim rasponom A β depozita u mozgu FMM siguran radiofarmak koji pruža visoku specifičnost i osjetljivost. (22)

Prikaz neurotransmiterskih sustava

Alzheimerova demencija pogađa i neurotransmitorske sustave, u prvom redu kolinergičke, noradrenergičke i serotoninergičke živčane završetke u cerebralnom korteksu. U Parkinsonovoj bolesti (PD) i srodnoj demenciji pogođen je i dopaminergički sustav. Iako utjecaj ovih sustava na simptomatologiju bolesti u ljudi nije pomno istražen, postoje indikacije da zahvaćanje ovih ascendentnih projekcija utječe na formiranje patoloških proteinskih naslaga poput amiloidnih plakova. (9) Istraživanja u ovom području još su u povojima, ali imaju potencijal omogućiti bolje razumijevanje nastanka ovih bolesti i praćenje odgovora na terapiju, a možda i razvoj ciljane terapije.

Kolinergički sustav

Kolinergički je sustav vjerojatno privukao najviše istraživačkog interesa kad je u pitanju AD. Nekoliko je različitih radiofarmaka upotrebljeno za prikaz različitih dijelova ovog sustava, među njima ^{11}C -MP4A (aktivnost acetilkolinesteraze), ^{11}C -nikotin i ^{18}F -A85380 (za nikotinske receptore) i ^{11}C -NMPB i ^{18}F -FP-TZTP (za muskarinske receptore). Studije su pokazale smanjenje kortikalne kolinergičke aktivnosti u oboljelih od AD, posebice u temporalnom korteksu. Osim toga, ovi su se radiofarmaci koristili u praćenju odgovora na terapiju lijekovima poput donepezila, rivastigmina i galantamina, kojima je cilj inhibirati funkciju acetilkolinesteraze. (5)

Dopaminergički sustav

Najrašireniji radiofarmak koji se koristi za prikaz sinteze i vezikularne pohrane dopamina je ^{18}F -fluorodopa. Deficit sinteze dopamina sličan onom u PD pronađen je u DLB, čak i u stadiju u kojem parkinsonizam još nije izražen. Pokazalo se da deficit dopamina, za razliku od deficita acetilkolina, nije vezan uz razvoj demencije. (9)

TUMORI MOZGA

Iako rutinska dijagnostika i praćenje odgovora na terapiju u pacijenata s tumorima mozga počivaju na magnetnoj rezonanciji kao slikovnoj metodi izbora, sposobnost MR da razlikuje tumorsko tkivo od nespecifičnih tkivnih promjena ograničena je, posebice nakon terapijskih intervencija poput kirurške resekcije, radio-ili kemoterapije. U ovim slučajevima PET može pružiti dodatne informacije o metabolizmu tumora, omogućujući tako točniju dijagnozu, pogotovo u klinički nejasnim situacijama. (23)

Ovo je od posebne važnosti za gliome, kao najčešći tip intrinzičnih tumora mozga, te će najveći dio ovog odlomka biti posvećen upravo njima. Gliomi se javljaju u nekoliko stadija malignosti (I-IV prema WHO klasifikaciji), i dok se njihovo biološko ponašanje i prognoza uvelike razlikuju između onih najmanje malignih (pilocitni astrocitom, WHO stadij I) i onih najmalignijih (glioblastom, WHO IV), nalaz na konvencionalnim slikovnim metodama može biti vrlo sličan. (24)

Cilj ovog odlomka je prikazati one radiofarmake koji su dokazano od pomoći u dijagnostici i liječenju tumora mozga, u prvom redu glioma.

¹⁸F-2-Fluoro-2-deoksi-D-glukoza

FDG je radiofarmak s najširim spektrom uporabe u kliničkom radu zbog mogućnosti prikaza tumora bilo gdje u organizmu na temelju povećanih metaboličkih potreba malignih tumora. U prikazu moždanih tumora upotrebljavaju se tumor-mozak omjeri (*tumor-to-brain ratio*), to jest prosječna ili maksimalna vrijednost retencije FDG u tumorskom tkivu podijeljena s retencijom FDG u kontralateralnoj hemisferi. Visok i regionalno varijabilan unos FDG u normalno moždanom parenhimu često znatno otežava točnu delineaciju tumora. Zbog toga je prikaz moždanih tumora koristeći isključivo FDG-PET vrlo težak, te tek koregistracija podataka o metaboličkoj aktivnosti dobivenih FDG-PET i strukturnih podataka dobivenih MR omogućuje vrednovanje metabolizma glukoze u specifičnim područjima tumora. Dodatan problem predstavlja pojačano nakupljanje radiofarmaka u upalnim stanicama – FDG se osim u malignom tkivu pojačano nakuplja i na mjestima infekcije i upale, te u autoimunim i granulomatoznim bolestima. (23)

Što se same dijagnostike glioma tiče, FDG-PET i ovdje nailazi na poteškoće. Visoki fiziološki metabolizam normalnog moždanog tkiva znatno otežava detekciju glioma u kojima je metabolizam tek blago povišen (primjerice gliomi niskog stadija, ali i neki recidivi visokog stadija). Unos FDG u tumore niskog stadija obično je sličan normalnoj bijeloj tvari, a unos u tumore visokog stadija može biti niži ili sličan normalnoj sivoj tvari, što smanjuje osjetljivost u detekciji tumorskih lezija. (25) Iako se i ovaj problem može riješiti koregistracijom s MR nalazom, FDG-PET u dijagnostici tumora mozga mora prepustiti mjesto osjetljivijim i specifičnijim metodama radionuklidima obilježenih aminokiselina. (24)

Usprkos navedenim nedostacima, FDG se u brojnim studijama pokazala kao učinkovita metoda za razlikovanje tumorskog tkiva od radijacijske nekroze, pri čemu se kao ključna značajka isticao hipometabolizam u području nekroze, u suprotnosti s hipermetabolizmom koji se veže uz rezidualni tumor ili ponovnu pojavu tumora. Također je pronađena pozitivna korelacija između unosa FDG u tumorsko tkivo i stupnja malignosti tumora. Pri tome su svi astroцитomi visokog stadija (III i IV) imali regiju izrazitog hipermetabolizma (potrošnja glukoze 7.4 ± 3.5 mg/100g tkiva/minuta), dok su gliomi niskog stupnja (I i II) imali znatno manju metaboličku aktivnost (4.0 ± 1.8 mg/100 g tkiva/minuta), bez vidljivog žarišnog hipermetabolizma.

Pokazalo se i da pacijenti s hipermetaboličkim tumorima imaju medijan preživljenja od 7 mjeseci, dok isti u onih s hipometaboličkim lezijama iznosi 33 mjeseca. (26)

Dodatne prednosti FDG su i dugo vrijeme poluraspada i razrađen postupak radiosinteze. (27)

Radionuklidima obilježene aminokiseline

Radionuklidima obilježene aminokiseline su, nakon FDG, najčešće korišteni radiofarmaci za prikaz tumora mozga. Bitna prednost nad FDG je relativno mali unos aminokiselina u normalno tkivo mozga, zbog čega je moguće razlikovati gliome od normalnog tkiva s mnogo višim kontrastom nego to dopušta FDG.

Najviše je istraživanja na ovom području provedeno s ^{11}C -metil-L-metioninom (MET), iako vrijeme poluraspada (~20 min) ograničava primjenu na specijalizirane centre opremljene ciklotronom. Zbog toga će u skoroj budućnosti vjerojatno biti

zamijenjen aminokiselinama obilježenima ^{18}F poput O-(2- ^{18}F -fluoroetil)-L-tirozina (FET) ili 3,4-dihidroksi-6- ^{18}F fluoro-L-fenilalanina (FDOPA).

Povećan unos aminokiselina u gliome gotovo je isključivo posljedica povećanog transporta putem specifičnih transportera za aminokiseline, to jest putem *transportnog sustava L za velike neutralne aminokiseline*. Iako se MET ugrađuje i u druge proteine i sudjeluje u drugim metaboličkim putevima, komparativne studije između MET, FET i FDOPA pokazuju da je prikaz glioma svim ovim aminokiselinama podjednak.

Dodatna je prednost ovih radiofarmaka to što i u normalnim uvjetima velike neutralne aminokiseline prelaze krvno-moždanu barijeru, te stoga poremećaji u njevoj funkciji nisu preduvjet za nakupljanje radiofarmaka u tumorskom tkivu. Ovo omogućuje nakupljanje ovih radiofarmaka u gliomima niskog stadija kod kojih je krvno-moždana barijera još očuvana.

Osjetljivost i specifičnost MET-a i FET-a u diferencijaciji glioma i neneoplastičnih lezija nalazi se u rasponu 60-90%, ali se ne smije zaboraviti mogućnost nakupljanja u upalnim stanicama ili reaktivnom glijalnom tkivu. Osim toga, postoje i izvješća o perifokalnom nakupljanju ovih radiofarmaka oko hematoma i područja ishemije, te rijetko oko lezija poput apscesa ili akutne upalne demijelinizacije. (23)

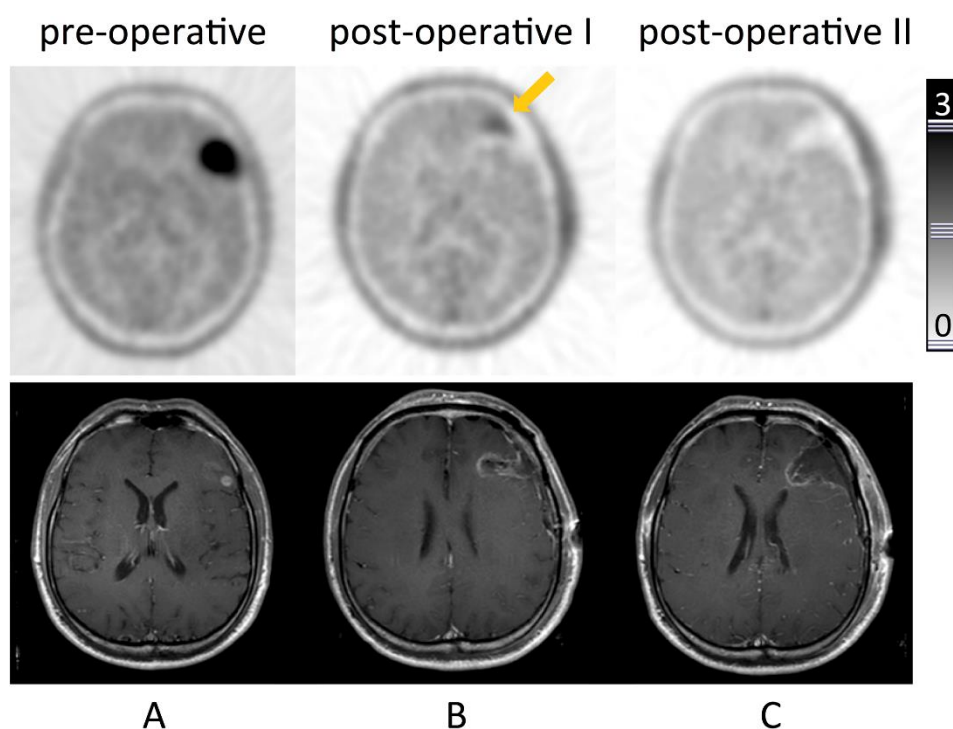
U studijama koje su direktno uspoređivale FET i MET s FDG, oba su se radiofarmaka pokazala superiornima nad FDG, kako u detekciji malignih lezija (pogotovo onih niskog stadija) tako i po pitanju precizne delineacije tumorskog tkiva. (27)

FDOPA se također pokazala superiornom FDG-PET-u u dijagnostici tumora mozga, posebice onih niskog stadija. Ipak, rezultati studija su varijabilni, i dok neke studije pronalaze da je FDOPA pouzdanija od FDG u detekciji tumora mozga i ponovne pojave tumora niskog i visokog stadija (27), druge studije su pokazale da je FDOPA ima prednost pred FDG samo u tumora niskog stadija. (28) FDOPA pokazuje rezultate usporedive s MET, pred kojim ima prednost duljeg vremena poluraspada. (27)

U direktnoj usporedbi FET i MET pokazana je bliska korelacija između rezultata dobivenih ovim radiofarmacima. Nije bilo značajnih razlika u kontrastu između tumora i zdravog tkiva, iako valja napomenuti da neneoplastične lezije (poput apscesa)

pokazuju znatno manje nakupljanje FET-a, sugerirajući višu specifičnost u pitanjima diferencijalne dijagnoze. Dodatna prednost FET-a je duže vrijeme poluraspada, čineći ga pogodnijim za rutinsku primjenu u klinici. (27)

MR se pokazao kao metoda ograničene učinkovitosti kad je u pitanju razlikovanje progresije ili ponovne pojave tumora i nespecifičnih promjena nastalih kao posljedica terapije, pogotovo u pacijenata liječenih inhibitorima angiogeneze u kojih ovi lijekovi mogu rezultirati smanjenim nakupljanjem kontrasta u tumoru i tako maskirati rast tumora. Uloga FDG-PET u ovih je pacijenata također ograničena zbog učestalosti nespecifičnog nakupljanja. Nekoliko je studija pokazalo da je MET-PET visoko osjetljiv pri detekciji ponovne pojave ili rasta tumora, ali uz ograničenu specifičnost pri razlikovanju vitalnog tumorskog tkiva od neneoplastičkih promjena (~70%). FET-PET se ovdje pokazao kao znatno bolji marker od MET-PET, uz osjetljivost od 100% i specifičnost od 93%. Uz to, uporaba dinamičkog FET-PET omogućila je razlikovanje ponovne pojave tumora niskog i visokog stadija uz osjetljivost i specifičnost od 92% . (23)



Slika 2 Gliom i rezidualno tumorsko tkivo prikazano FET-PET i T1 MR. A: preoperativni PET s intenzivnim nakupljanjem radiofarmaka u lijevom frontalnom režnju, lezija vidljiva na MR. B: Rani postoperativni PET prikazuje nakupljanje radiofarmaka na kranio-medijalnom rubu reseciranog tkiva, MR prikazuje nespecifične promjene. C: Rani postoperativni PET ne prikazuje nakupljanje radiofarmaka na rubu re-reseciranog područja, konzistentno s potpunom resekcijom. Preuzeto iz: Kläsner et al. (2015) Early ^{18}F FET-PET in Gliomas after Surgical Resection: Comparison with MRI and Histopathology (29)

Po pitanju razlikovanja tumorskih metastaza od radijacijske nekroze, i MET i FET su se pokazali superiornima nad FDG-PET, uz dodatnu prednost da je za snimanje potrebno manje vremena nego za FDG-PET u dvije faze. Pri tome MET omogućuje razlikovanje metastaza od radijacijske nekroze s osjetljivosti i specifičnosti u rasponu od 70 do 80%, dok FET uz uporabu omjera tumor/mozak i rezultata kinetičkih studija postiže visoku osjetljivost (95%) i specifičnost (91%). (23)

Još valja spomenuti i ¹¹C-alfa-metil-L-triptofan (AMT) kao najnoviji među ovim radiofarmacima. Iako je inicijalno razvijen za prikaz sinteze serotonina u mozgu, brzo je našao primjenu i u istraživanju epilepsije, i konačno tumora mozga. AMT se pokazao kao vrlo osjetljiv radiofarmak u otkrivanju glioma stadija II-IV, te glioneuronalnih tumora stadija I i meningeoma stadija I, koji svi pokazuju znatno povećan unos AMT-a u usporedbi s normalnim korteksom, neovisno o funkciji krvno-moždane barijere.

AMT u tumorskim stanicama ulazi u kinureninski metabolički put. Prvi i ograničavajući enzim ovog metaboličkog puta je indolamin 2,3-deoksigenaza (IDO), čija se ekspresija povezuje s tumorskom imunorezistencijom. Zbog slabe specifičnosti za supstrat, IDO osim triptofana konvertira i AMT u kinureninske metabolite. Stoga tumorsko nakupljanje AMT-a, prikazano PET-om, može biti odraz povećane aktivnosti IDO i konverzije AMT-a u metabolite kinureninskog metaboličkog puta.

Jedinstvena značajka AMT-a je mogućnost diferencijacije tipa tumora na temelju kinetičkih karakteristika AMT-a u tumoru. Tako primjerice omogućuje razlikovanje astrocitoma niskog stupnja od oligodendroglioma i disembrioplastičkih neuroepitelnih tumora, koji se ne mogu razlikovati konvencionalnim slikovnim tehnikama. Ovakva neinvazivna diferencijacija ima potencijalno visoku kliničku vrijednost kad je u pitanju planiranje trenutka (kirurškog) liječenja, te prognoza.

U studiji koja je uspoređivala FDG i AMT-PET na uzorku od 40 pacijenata s gliomom utvrđeno je da 77% tumora pokazuje normalan ili smanjen metabolizam glukoze, dok je njih 95% pokazivalo pojačan unos AMT-a.

Kamson i sur. nedavno su objavili studiju koja pokazuje da je povećan unos AMT-a snažan prediktor jednogodišnjeg i općenitog preživljenja u pacijenata koji su prethodno liječeni od glioma visokog stadija, te da nalaz PET-a ima visoku prognostičku vrijednost neovisno o promjenama zabilježenima na magnetnoj rezonanciji i kliničkim

parametrima. Zaključuju da informacije dobivene AMT-PET-om imaju potencijal da razjasne status bolesti i prognozu čak i u prisutnosti terapijom induciranih promjena koje konvencionalne nalaze MR-a čine teškima za interpretaciju. Prognozička je vrijednost AMT-PET-a u ovih pacijenata bila neovisna o dobi, histološkom stadiju tumora i promjenama na MR. (30)

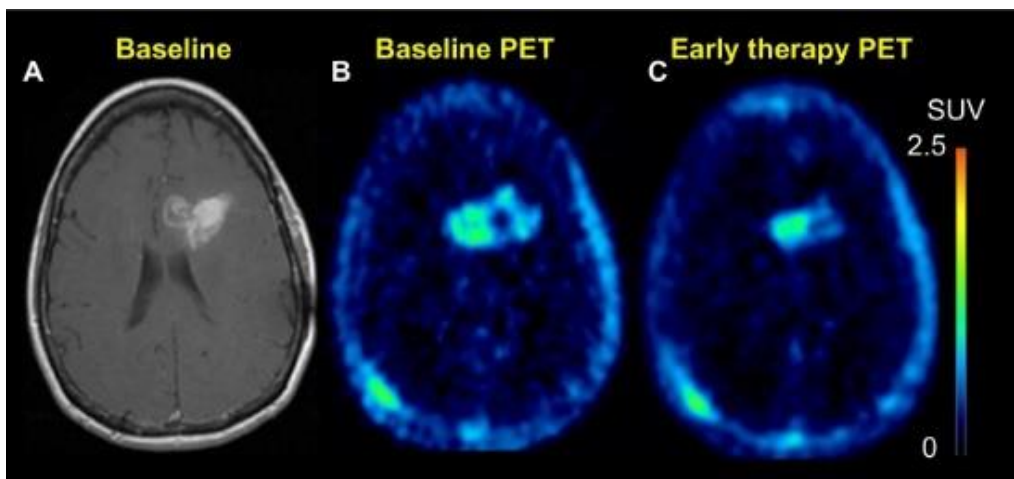
Metabolizam AMT-a u tumorskim stanicama čini ga pogodnim za još jednu potencijalnu primjenu, a to je kao marker tumorske imunorezistencije. Već smo spomenuli da se AMT u tumorskim stanicama metabolizira preko IDO do kinureninskih metabolita. Iz toga proizlazi da bi visoko nakupljanje AMT-a u tumorskom tkivu moglo biti marker visoke aktivnosti LAT1 (transportera koji unosi AMT u stanicu) i IDO. Ovo svojstvo AMT-a postaje sve važnije s obzirom na istraživanja vezana uz inhibitore enzima IDO, jer može identificirati tumore najosjetljivije na te lijekove, a omogućuje i neinvazivno praćenje odgovora na terapiju. (27)

Radionuklidima obilježeni nukleozidni analozi

Među ovim radiofarmacima valja spomenuti [¹⁸F]3'-deoksi-3'-fluorotimidin (FLT). Nakon transporta u stanicu ovaj radiofarmak biva fosforiliran timidin kinazom (TK-1) i zarobljen unutar stanice. TK-1 je citosolni enzim eksprimiran tijekom sinteze DNA, a tumorska tkiva, u usporedbi s normalnim tkivom imaju povećanu ekspresiju TK-1, što rezultira povećanim nakupljanjem FLT, čineći ovaj radiofarmak prikladnim za neinvazivno praćenje stanične proliferacije. (23) Unos FLT u normalni moždani parenhim vrlo je nizak, što rezultira dobrim kontrastom pri prikazu tumora. Nedostatak ovog radiofarmaka je spor prolaz kroz očuvanu krvno-moždanu barijeru, što onemogućava razlikovanje benignih lezija ili tumora niskog stadija koji narušavaju krvno-moždanu barijeru od tumora visokog stadija koristeći isključivo FLT-PET, te je potrebno u obzir uzeti i ostale dijagnostičke modalitete i kliničke podatke. Ovo također vrijedi i za pacijente nakon provedene kirurške ili radioterapije, koja isto tako može dovesti do poremećaja krvno-moždane barijere i otežati interpretaciju rezultata. (31)

Od ostalih primjena valja istaknuti prospektivnu studiju Chena i sur. koji su pokazali da FLT-PET može služiti kao biomarker za odgovor na terapiju bevacizumabom i irinotekanom u pacijenata s rekurentnim malignim gliomom. Pri tome je posebno bitno da su rezultati dobiveni pomoću FLT-PET bili prediktivni već 1-2 tjedna (u prosjeku 12 dana) nakon početka terapije. Pri tome su pacijent u kojih je došlo

do promjene (to jest smanjena) unosa FLT u tumor (*FLT responders*) imali prosječno preživljenje od 10.8 mjeseci, dok je u onih u kojih nije došlo do promjene (*FLT nonresponders*) imali prosječno preživljenje od 3.4 mjeseca. FLT-PET tako predstavlja znatno bolju metodu za praćenje odgovora na terapiju i predviđanje preživljenja nego morfološke metode. (32)



Slika 3 Slika 4 FLT-PET u pacijentice s dijagnozom glioblastoma multiforme nakon provedene šestotjedne terapije temozolamidom i zračenja tumora s ukupno 60 Gy. **A:** T1 MR s kontrastom pokazuje manju progresiju u usporedbi s prethodnim nalazom. **B:** Nalaz FLT-PET prije započinjanja terapije. **C:** Unos FLT-a u tumorsko tkivo nakon provedene terapije značajno je manji nego na ranijem nalazu. Ovakav nalaz sugerira odgovor na terapiju. Preuzeto iz: Ahmed et al. (2014) Malignant gliomas: current perspectives in diagnosis, treatment, and early response assessment using advanced quantitative imaging methods (33)

CEREBROVASKULARNE BOLESTI I CEREBROVASKULARNI INZULT

Cerebrovaskularni inzult

PET studije moždanog krvotoka i metabolizma dale su ključan uvid u patofiziologiju cerebrovaskularnog inzulta (CI) i potpomogle razvoju trombolize kao terapijskog pristupa u pacijenata s ishemijskim moždanim udarom. (34) PET je omogućio neinvazivno praćenje regionalnog protoka krvi u mozgu (*regional cerebral blood flow, rCBF*), regionalnog cerebralnog volumena krvi (*regional cerebral blood volume, rCBV*), te regionalne stope iskorištavanja kisika (*regional cerebral metabolic rate of oxygen, rCMRO₂*) i glukoze (*rCMRGlc*) i definiranje ishemijske penumbre – tkiva u kojem je perfuzija smanjena do te mjere da onemogućava funkciju, ali uz očuvanu morfološku strukturu. (35,36) Penumbra je karakterizirana sniženim CBF, ali očuvanim

CMRO₂ i povišenom frakcijom ekstrakcije kisika (37) (*oxygen extraction fraction*, OEF; normalno ~40%, u penumbri raste na >80% (36)).

Na temelju ovih studija područje oko infarkta podijeljeno je u 3 regije: srž ishemije s CBF <12 ml/100g/min koje obično pokazuje tranziciju prema nekrozi, penumbra (CBF 12-22 ml/100g/min) koja sadrži još vijabilno tkivo, ali s nepoznatom vjerojatnosti za infarkt ili oporavak, i područje hipoperfuzije (CBF >22 ml/100g/min) koje nije primarno oštećeno smanjenom krvnom opskrbom. (36)

Ipak, kasnije se pokazalo da sama procjena rCBF nije dovoljno pouzdan prediktor za procjenu ireverzibilnih oštećenja. Za tu je svrhu potrebno kvantitativno mjerenje CMRO₂ i CBF, koje zahtjeva uzorak arterijske krvi, što je kontraindicirano u pacijenata kod kojih se planiraju invazivni postupci poput trombolize. Iz toga je nastala potreba za markerom neuronalnog integriteta koji može neinvazivno razlikovati vijabilne i ireverzibilno oštećene neurone, te su stvoreni radionuklidima obilježeni ligandi centralnih benzodiazepinskih receptora – među njima i ¹¹C-flumazenil (FMZ). (35)

Rana istraživanja su pokazala da je izrazito smanjenje vezanja FMZ rano nakon moždanog udara značajan prediktor ireverzibilnog kortikalnog oštećenja. FMZ, koji se veže isključivo za intaktne neurone, tako omogućuje razlikovanje potencijalno vijabilnog korteksa od tkiva koje ne može biti spašeno nikakvim terapijskim intervencijama. Također vrijedi napomenuti da iako su područja teške rane ishemije i smanjenog vezanja FMZ pokazivala značajno preklapanje, samo je rezultat FMZ-PET predviđao morfološki ishod. U slučajevima s normalnim vezanjem FMZ, čak je i kritična hipoperfuzija koja zahvaća velika područja mogla biti liječena trombolizom. Najznačajniji nedostatak FMZ je činjenica da benzodiazepinski receptori postoje samo u cerebralnom korteksu. (38)

FMZ se pokazao kao znatno pouzdaniji prediktor ireverzibilnog oštećenja od promjena u perfuziji. Neovisno o vremenu proteklom od pojave kliničkih simptoma, smanjenje vezanja FMZ u tkivu ispod 3.4 puta srednje vrijednosti normalne bijele tvari ukazuje da će 95% tog tkiva podleći infarktu. Također se pokazalo da takva tkiva ne profitiraju od reperfuzije, unatoč primjeni trombolitičke terapije unutar 3 sata od nastupa moždanog udara. (39)

Usprkos svem do sad navedenom, PET se rutinski ne uključuje u prvu liniju dijagnostičke obrade u pacijenata sa sumnjom na cerebrovaskularne bolesti ili moždani udar jer su PET pretrage koje bi bile najkorisnije u akutnoj fazi moždanog udara (to jest one koje koriste spojeve obilježene ^{15}O ili ^{11}C) ujedno i logistički najzahtjevnije. U kliničkom su kontekstu potrebne brze dijagnostičke metode, posebno po pitanju razlikovanja ishemijskog i hemoragičnog moždanog udara, kod koji se metode liječenja uvelike razlikuju. Dijagnoza se zbog toga najčešće postavlja pomoću CT-a i MR-a. PET ipak ne gubi značaj, jer postoji potencijal da se manje složene metode funkcionalnog snimanja, u prvom „diffusion-weighted“ i „perfusion-weighted“ MR, kalibriraju prema nalazima PET, te se usvoje novi pragovi za MR snimke koji bi omogućili bolji probir pacijenata koji bi imali korist od terapijskih intervencija izvan ustaljenog vremenskog prozora od 4.5 sati. (40)

Cerebrovaskularne bolesti

Uporaba PET-a na ovom je području slabije istraživana, ali metoda i ovdje nalazi svoju primjenu. Tako se PET može koristiti pri vizualizaciji patologije kod tranzitornih ishemijskih napadaja (TIA) - iako je ovdje uglavnom ograničeno na istraživanje i ne nalazi rutinsku uporabu u klinici, detekciju područja ishemije uzrokovanih vazospazmom nakon subarahnoidnog krvarenja (SAH) ili traume, preoperativnoj procjeni vaskularne rezerve (CVR), evaluaciji kronične cerebrovaskularne bolesti i prikazu moždanih arteriovenskih malformacija (BAVM) (4,41–43)

Pacijenti koji su imali epizodu TIA-e pod povećanim su rizikom za nastup moždanog udara. Problemi nastupaju pri kasnijoj evaluaciji rizika, do koje često dolazi nakon što su simptomi već prošli. Klinički parametri i ljestvice, poput ABCD2 ljestvice, pomažu pri postavljanju dijagnoze i prognoze, ali ne identificiraju sve pacijente pod rizikom, te je često potrebno posegnuti za slikovnim metodama. PET u ovih pacijenata omogućuje neinvazivan prikaz aterosklerotskih plakova i pomaže u predviđanju ponovljenih TIA, poboljšava selekciju pacijenata za karotidnu endarterektomiju (CEA) i pruža način praćenja učinkovitosti novih terapijskih intervencija. Najčešće korišten radiofarmak za prikaz aterosklerotskih plakova je FDG. Izbor radiofarmaka ovdje se temelji na činjenici da je metabolizam glukoze u makrofagima, ključnim upalnim stanicama u plaku, viši nego u ostalim stanicama u plaku ili stjenci normalne arterije. (44) Eksperimentalne su studije pak pokazale da je visoka gustoća makrofaga u plaku

(a time i povećan unos FDG) povezana sa stanjenjem fibrozne kape plaka, rupturom i trombozom. (45)

Marnane i sur. pokazali su povezanost između upale karotidnog plaka zabilježene FDG-PET/CT-om i rane ponovne pojave moždanog udara u pacijenata s nedavnim simptomima karotidne stenozе. Također su pokazali da je upalna aktivnost u plaku značajan prediktor budućeg moždanog udara, neovisno o stupnju stenozе. Dodatna prednost FDG-PET-a je što se, za razliku od CT angiografije, može sigurno primijeniti u pacijenata s bubrežnim bolestima. (45)

Osim toga, FDG-PET je našao primjenu i u studijama koje istražuju antiaterosklerotske lijekove, gdje se također koristi za procjenu stupnja upalne aktivnosti u plaku. (44)

Sniženi CVR u pacijenata s okluzivnom cerebrovaskularnom bolesti i kompromitiranom hemodinamikom može ukazivati na povišen rizik cerebralne ishemije. Dio ovih pacijenata kandidati su za CEA koja značajno smanjuje rizik moždanog udara. U preoperativnoj obradi ovih pacijenata najčešće se koristi Doppler UZV, koji ne omogućuje procjenu hemodinamskog značaja stenozе karotidne arterije samo na temelju veličine stenozе. PET ili SPECT u mirovanju u ovih pacijenata također je od ograničene vrijednosti u ovih pacijenata. U sklopu preoperativne obrade moguće je napraviti provokacijski test vazodilatatorom (acetazolamidom, adenozinom, dipiridamolom). Nakon intravenske primjene vazodilatatora slijedi mjerenje CBF koristeći SPECT ili PET, nakon čega se dobiveni nalaz uspoređuje s ranijim nalazom bez primjene vazodilatatora. Izostanak povećanja CBF za 50-100% ukazuje na smanjenje vaskularne rezerve u ovih pacijenata. Ova metoda omogućuje selekciju pacijenata s povećanim rizikom za moždani udar, koji bi imali najviše koristi od CEA. Također omogućuje identifikaciju pacijenata kod kojih postoji rizik za intraoperativnu cerebralnu ishemiju uslijed klipsanja karotide, te primjenu karotidnog *shunta* u tih pacijenata. Iako su ova istraživanja provedena najvećim dijelom uz uporabu SPECT-a, rezultati su u korelaciji s onima dobivenim uz uporabu perfuzijskih tracara za PET. (43)

SAH u do 75% pacijenata dovodi do vazospazma, koji je značajan uzrok morbiditeta i mortaliteta u pacijenata koji prežive inicijalni događaj. Vazospazam dovodi do smanjenja protoka krvi u dijelovima mozga udaljenim od samog krvarenja, dovodeći do ishemije i infarkta. Metode koje omogućuju mjerenje perfuzije, poput PET-

a, mogle bi pomoći u ranoj dijagnostičkoj obradi pacijenata kod kojih dolazi do pogoršanja kliničke slike diferencirajući promjene uzrokovane vazospazmom od ostalih uzroka pogoršanja (primjerice rekurentnog krvarenja ili metaboličkih poremećaja) i omogućiti pravovremeno započinjanje terapijskih intervencija. Pri tome postoji korelacija regionalne hipoperfuzije uslijed vazospazma i učestalosti i težine kasnijih neuroloških deficita. (43)

EPILEPSIJA

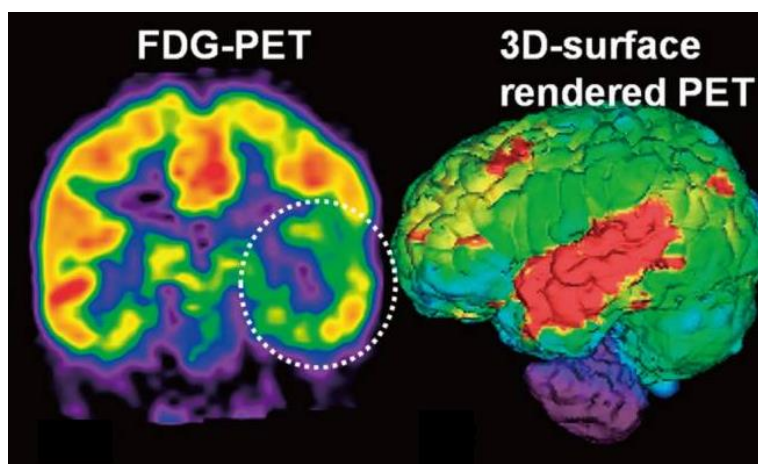
Glavni nedostatak kliničke primjene PET-a u oboljelih od epilepsije je nedostatak specifičnosti – PET u oboljelih pokazuje i uzrok i posljedicu epileptičkih napadaja u epileptogenom fokusu i u području na koje se epileptički napad proširio, što znatno otežava odluke vezane uz kirurške intervencije, tj. resekciju epileptogenog fokusa. (46)

U ovom ćemo se odlomku stoga pozabaviti FDG-PET-om kao ustaljenom i dobro istraženom metodom u preoperativnoj obradi pacijenata s epilepsijom rezistentnom na lijekove, te prikazati nove radiofarmake o čijoj se učinkovitosti još raspravlja, a koji imaju potencijal znatno olakšati dijagnostičku obradu i planiranje terapije u ovih bolesnika.

¹⁸F-2-fluoro-2-deoksi-D-glukoza

Jedina klinička primjena koju PET trenutno ima u oboljelih od epilepsije je interiktalni prikaz metabolizma glukoze pomoću FDG. U interiktalnom se razdoblju u 60-90% pacijenata s temporalnom epilepsijom (TE) javlja regionalni hipometabolizam u epileptogenoj regiji. (46) Ipak, metaboličke se promjene često mogu naći i u drugim dijelovima mozga, daleko od epileptogene zone, što otežava preciznu lokalizaciju fokusa. Primjerice, u mnogih se pacijenata s TLE može naći i hipometabolizam u frontalnom režnju. Brojne su studije s FDG-PET u pacijenata s TLE našle osjetljivost u rasponu od 70-85%. Studije s pacijentima u kojih se izvorište epileptičkog napada ne nalazi u temporalnom režnju znatno su manje, a vrijednosti za dijagnostičku osjetljivost i točnost u interiktalnom razdoblju znatno niže (30-60%, ovisno o lokalizaciji fokusa. Najveće kliničko značenje FDG-PET ima u pacijenata sa sumnjom na TLE i normalnim nalazom MR, u kojih PET točno lateralizira leziju u 80% slučajeva. (47) Iktalni FDG-

PET nije od koristi jer se unos radiofarmaka u moždane stanice događa kroz više minuta nakon intravenske primjene. (46)



Slika 5 FDG-PET nalaz u jedanaestogodišnjeg pacijenta s ljevostranom temporalnom epilepsijom. Vidljiv je hipometabolizam u epileptogenoj regiji. Preuzeto i prilagođeno iz: Jung et al. (2015) Multimodal neuroimaging in presurgical evaluation of childhood epilepsy (48)

Iako je MR zamijenila PET u preoperativnoj obradi pacijenata s TLE rezistentnom na farmakoterapiju zbog visoke osjetljivosti (97%) i specifičnosti (83%) za hipokampalnu sklerozu (HS) – najučestaliju patološku osnovu TLE, PET ipak ima mjesto u obradi MR-negativnih pacijenata. LoPinto-Khoury i sur. pokazali su da PET-pozitivni, MR-negativni pacijenti imaju izvrstan postoperativni ishod, te je 5 godina nakon operacije 75% ispitanika svrstano u Engel klasu I (bez onesposobljujućih napadaja (49)). Također je pokazano da PET-pozitivni, MR-negativni pacijenti nemaju lošiji postoperativni tok bolesti od onih kojima je prije operacije dodatno implantiran intrakranijalni EEG monitor, te je stoga nepotrebno provoditi taj skup i invazivan postupak kod pacijenata u kojih postoji slaganje u nalazu EEG-a i PET-a, čak i uz negativan nalaz MR. Dodatna je klinička implikacija to da bi MR-negativni pacijenti s TLE trebali biti kandidati za PET. (50)

Novi PET radiofarmaci

Razvijeno je nekoliko PET receptorskih liganda koji se koriste za istraživanje neurokemijskih osnova epilepsije, a djelomično su ušli i u kliničku primjenu. Cilj ovih metoda je prikaz neurotransmitterskih sustava koji su direktno odgovorni za modulaciju sinaptičke aktivnosti, prikaz odnosa liganda i receptora koje se smatra odgovornima za

epileptogenezu i širenje epileptičke aktivnosti, te mehanizama uključenih u razvoj rezistencije na farmakoterapiju. Među ovim radiofarmacima ističu se FMZ (za prikaz GABAergičke neurotransmisije) i AMT (za prikaz serotoninergične neurotransmisije), koji su već spominjani ranije u kontekstu cerebrovaskularnog infarkta, odnosno tumora mozga, ali ćemo spomenuti i neke nove radiofarmake čija se učinkovitost tek istražuje. (46)

Prikaz GABAergičke neurotransmisije

Najbolje istraživani radiofarmak iz ove skupine je ^{11}C -flumazenil (FMZ) koji, iako je u međuvremenu našao primjenu i u drugih stanja, je inicijalno razvijen upravo u svrhu istraživanja epilepsije. FMZ se veže za receptorski kompleks γ -aminomaslačne kiseline i omogućuje identifikaciju (morfološki) nevidljivih ali kirurški značajnih abnormalnosti. U kontekstu detekcije epileptogenog tkiva, vezanje FMZ značajno je slabije u epileptičkom fokusu nego u homotopičnoj referentnoj regiji kontralateralne hemisfere i ostatku neokorteksa. (46)

Ryvlin i sur. uspoređivali su FMZ-PET sa FDG-PET i MR u preoperativnoj obradi 100 pacijenata oboljelih od parcijalne epilepsije rezistentne na farmakoterapiju. FMZ-PET je pri tome bio neznatno osjetljiviji od MR-a (73% prema 66%). Pri tome nekoliko subkortikalnih ili manjih promjena na MR-u nije bilo vezano uz smanjeno vezanje FMZ, a 44% pacijenata s normalnim nalazom MR-a imalo je znatne FMZ-PET abnormalnosti. Promjene vidljive na FMZ-PET zahvaćale su veće područje od onog prikazanog MR u 28% pacijenata. U usporedbi s FDG-PET FMZ-PET je bio neznatno osjetljiviji u pacijenata s temporalnom ili frontalnom epilepsijom. Abnormalnosti prikazane FMZ-PET koje nisu bile vidljive uporabom FDG-PET uglavnom su zahvaćale mezijalne temporalne strukture. Metaboličke su abnormalnosti često zahvaćale veće područje od pripadajućeg smanjenja vezanja FMZ u pacijenata s temporalnom epilepsijom (62%), ali to nije bilo slučaj u najvećeg broja pacijenata s ekstratemporalnom epilepsijom (10%). Zaključuju da FMZ-PET pruža klinički korisne podatke, komplementarne nalazima FDG-PET i MR, u preoperativnoj evaluaciji specifičnih podskupina epileptičkih pacijenata – preciznije mapiranje epileptogenog područja u pacijenata s TE, potvrda bilateralnosti epilepsije u pacijenata sa sumnjom na bitemporalnu epilepsiju i jasnija identifikacija izvorišta epileptičkog napadaja u pacijenata s kriptogenom frontalnom epilepsijom. (51)

Juhász i sur. pokazali su da je ishod operacije u pacijenata podvrgnutih kirurškom liječenju neokortikalne epilepsije bolji što su preoperativne FMZ-PET abnormalnosti manje i kad je najveći dio korteksa sa FMZ-PET abnormalnostima reseciran. Također su pokazali da proširenost nereseciranih perifokalnih FMZ-PET abnormalnosti ima utjecaj na ishod liječenja, to jest prestanak epileptičkih napadaja. Također napominju da iako su FDG-PET abnormalnosti znatno veće od onih zabilježenih FMZ-PET-om, niti preoperativni nalaz niti veličina nereseciranog korteksa s abnormalnostima metabolizma glukoze nema utjecan na ishod liječenja. Zaključuju da je FDG-PET posebno koristan u definiranju epileptogene regije u pacijenata bez fokalnih EEG abnormalnosti i s velikim FDG-PET abnormalnostima. (52)

Bouvard i sur. pokazali su da je u pacijenta s epilepsijom ekspresija benzodiazepinskih receptora u epileptogenoj regiji prolazno smanjenja u danima nakon epileptičkog napadaja, i sugeriraju da bi stoga FMZ-PET obradu trebalo napraviti unutar nekoliko dana od epileptičkog napadaja kako bi se optimizirala osjetljivost i specifičnost ovog postupka. (53) Uz ovo valja spomenuti i nalaz Laufsa i sur. koji izvješćuju o sve većem smanjenju vezanja FMZ kako se interval od posljednjeg napadaja skraćivao. (54)

Uloga FMZ-PET u klinici ostaje kontroverzna. Iako vezanje FMZ otkriva fokalne abnormalnosti u 80% pacijenata s refrakternom TE i normalnim MR nalazom, korisnost FMZ u detektiranju epileptogenih žarišta ostaje upitna. Ovome ne pomaže ni vrlo kratko vrijeme poluraspada flumazenila obilježenog ^{11}C , što dodatno ograničava mogućnost široke primjene u klinici. Moguća implementacija ^{18}F -flumazenila bi konačno mogla dati jasnije podatke o koristi rutinske primjene FMZ-PET u klinici. (46)

Prikaz serotoninergičke neurotransmisije

Jedan od glavnih nedostataka do sad opisanih radiofarmaka je nedostatna specifičnost. FDG i FMZ prikazuju kako uzrok tako i posljedice epileptičke aktivnosti, kako u epileptogenom žarištu tako i u svim regijama na koje se epileptički napadaj proširio.

^{11}C -alfa-metil-L-triptofan (AMT) je analog esencijalne aminokiseline triptofana, prekursora serotonina. AMT je inicijalno razvijen za praćenje abnormalnosti sinteze serotonina u mozgu, ali se danas koristi i u praćenju pacijenata s gliomima, i epilepsijom. Preliminarne studije u pacijenata s neokortikalnom epilepsijom pokazale

su da epileptogena područja pokazuju povećan unos AMT-a u nekih pacijenata, čak i kada MR i FDG-PET ne lokaliziraju leziju. Sugerirano je da bi povećan unos AMT-a mogao ukazivati na epileptogeno žarište u pacijenata u kojih postoji više mogućih fokusa, poput onih s tuberoznom sklerozom. (46)

Juhász et al. pokazali su da su kortikalna područja s povišenim unosom AMT visoko specifična za moždanu polutku koja je izvor epileptičke aktivnosti, kako u pacijenata s normalnim MR nalazom tako i u onih s kortikalnim malformacijama, te da je AMT-PET u tom pogledu znatno specifičniji od FDG-PET. Također su pokazali da iako je AMT-PET općenito manje osjetljiv od FDG-PET u prikazu epileptogenih žarišta, visoko je osjetljiv za prikaz istih u pacijenata s kortikalnim malformacijama. Usporedbe s nalazom intrakranijalnog EEG-a pokazale su da se epileptogeno žarište najčešće nalazi uz djelove korteksa koji pokazuju pojačano nakupljanje AMT-a, te sugeriraju da bi se nalaz AMT-PET mogao koristiti kao orijentir pri postavljanju elektroda za intrakranijalni EEG. Kako su područja povišenog unosa AMT znatno manja od odgovarajućih područja hipometabolizma glukoze, AMT-PET bi se mogao koristiti i za precizniju delineaciju epileptogenih žarišta u pacijenata s proširenim abnormalnostima metabolizma glukoze. (55)

U djece oboljele od tuberozne skleroze dio tubera koji pokazuju povišen unos AMT-a odgovara lokaciji epileptogenog fokusa. Studije ukazuju na to da je resekcija tubera koji pokazuju povišen unos AMT-a povezana s pogodnijim postoperativnim ishodom. (56)

PARKINSONOVA BOLEST

Parkinsonova je bolest (PD) druga najčešća neurodegenerativna bolest (nakon AD), a njena će se prevalencija s napredovanjem starenja populacije samo povećavati. Trenutno se klinička dijagnoza PD temelji na kombinaciji bradikinezije, tremora u mirovanju, rigidnosti i posturalne nestabilnosti. Ipak, PD uključuje i druge simptome, prisutne i prije nego se pojave motorni simptomi, među njima i poremećaji REM sna i depresija. Dodatan problem u ovih bolesnika čini kasno postavljanje dijagnoze, u trenutku kad je propadanje nigrostrijatalnih neurona već uznapredovalo, te često krivo postavljanje dijagnoze – u do 20% pacijenata koji još nemaju motoričke simptome. Iako

je glavni neurotransmitterski sustav pogođen PD onaj dopaminergički, bolest zahvaća i kolinergički, serotoninergički i GABAergički sustav, te glutamat. Osim neurotransmitterskih sustava postoje i druge potencijalne molekularne mete koje bi mogle pomoći u istraživanju i dijagnostici PD, među njima aktivirana mikroglija. (57) Iz ovoga je očito da bi uvođenje PET-a u rutinsku uporabu pri dijagnostici PD omogućilo ranije i sigurnije postavljanje dijagnoze i započinjanje terapije, te razvoj ciljane terapije za ovu bolest.

Prikaz dopaminergičkog sustava

Glavni neurokemijski ishod PD je propadanje dopaminergičkih neurona u striatumu, a osim toga u toku bolesti dolazi i do promjena u dopaminskim receptorima i transporterima. Tako, primjerice, u ranim stadijima bolesti na presinaptičkoj razini dolazi do smanjenja aktivnosti dopaminskih transportera, uz istovremeno povećanu aktivnost dopa-dekarboksilaze vezanu uz smanjenje vezikularnih monoaminskih transportera tipa 2. S druge strane, na postsinaptičkoj razini dolazi do povećanja broja D₂ dopaminskih receptora. (57) Motorički simptomi bolesti javljaju se kad je izgubljeno više od 30% nigralnih dopaminergičkih neurona, te više od 80% dopamina pohranjenog u putamenu. (58)

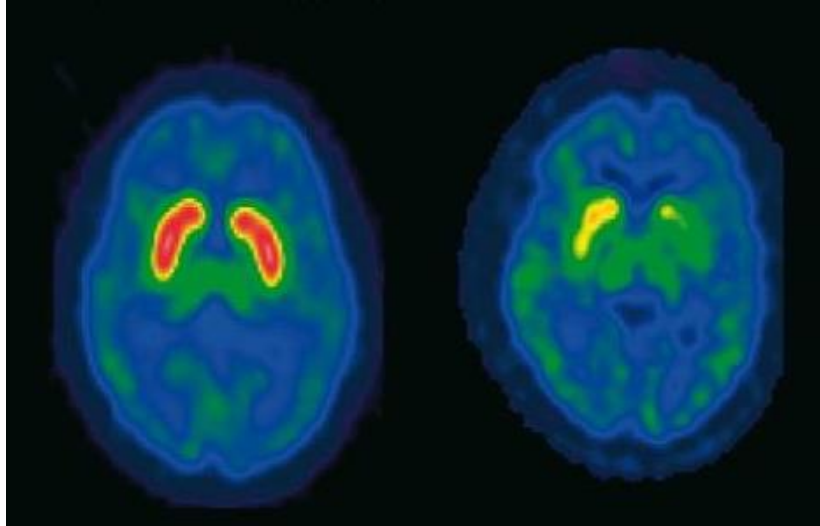
Vezikularni monoaminski transporter tipa 2 (VMAT2)

VMAT2 sudjeluje u transportu biogenih monoamina, poput serotonina i dopamina, iz citoplazme u sinaptičke vezikule. Za prikaz njegove aktivnosti koristi se PET radiofarmak [¹¹C]-dihidotetabenazin (DTBZ). Iako je VMAT2 eksprimiran od strane svih monoaminergičkih neurona, strijatalno vezanje DTBZ-a najvećim je dijelom odraz dopaminergičkih projekcija, te je DTBZ-PET stoga vrlo koristan u procjeni gustoće dopaminergičkih živčanih završetaka. (57)

Bohnen i sur. istraživali su DTBZ-PET u pacijenata s uznapredovalom PD, i pokazali da je DTBZ pogodan radiofarmak za kvantifikaciju nigrostrijatalnih projekcija, te da može poslužiti kao biomarker za iste u istraživanju PD. Valja napomenuti da je u ovoj studiji korišten (+) enantiomer DTBZ-a, koji se specifično veže za VMAT2, te kao takav ima višu specifičnost i kontrast nego racemični oblik. Nije bilo preklapanja u vezanju DTBZ u rostralnom i kaudalnom putamenu, niti u totalnom vezanju DTBZ u striatumu, između zdravih kontrola i oboljelih od PD. Osim toga, pronađena je značajna

asimetrija u vezanju DTBZ između moždanih polutki oboljelih od PD, s najvećim smanjenjem vezanja u striatumu kontralateralnom od klinički najviše zahvaćenog uda. Pronađena je korelacija između strijatalnog vezanja DTBZ-a i kliničkih pokazatelja progresije bolesti, koja je najveća s deficitima vezanja DTBZ u *nucleus caudatus* i rostralnom putamenu. Napominju da procjene aktivnosti AADC-a pomoću FDOPA obično sugeriraju manji stupanj gubitka nigrostrijatalnih neurona nego što to pokazuje vezanje DTBZ-a za VMAT2, što spominjemo i kasnije u ovom radu. Pretkliničke studije ukazuju na to da VMAT2 ne podliježu kompenzatornim promjenama na kakve nailazimo kod DAAC, te je DTBZ-PET stoga kandidat za objektivnu kvantifikaciju nigrostrijatalnog integriteta u PD. (59)

Martin i sur. istraživali su DTBZ-PET u pacijenata s ranom PD koji još nisu primali terapiju L-dopom ili dopaminergičkim lijekovima. Primjećuju da postoji značajna povezanost između bradikinezije i vezanja radiofarmaka u medijalnom putamenu, pri čemu je korelacija izraženija na manje zahvaćenoj strani. Relativni nedostatak korelacije između motoričkih simptoma i vezanja za VMAT2 u više zahvaćenom striatumu ukazuje na mogućnost postojanja „efekta dna“ za mjerenja vezanja radiofarmaka uzrokovanog izraženijim oštećenjem nigrostrijatalne dopaminergičke inervacije na toj strani. S druge strane, postoji bliska povezanost bradikinezije i vezanja na VMAT2 na manje zahvaćenoj strani, to jest onoj koja još nije dosegla dno. Zaključuju da je mjerenje vezanja za VMAT2 koristeći DTBZ-PET osjetljivo za promjene u presinaptičkim dopaminergičkim živčanim završecima koje se događaju rano u PD, te potencijalno predstavlja objektivni biomarker za praćenje progresije bolesti, uz napomenu da bi metoda mogla biti najosjetljivija u pacijenata u početnim stadijima bolesti. (60)



Slika 6 Usporedba DTBZ-PET nalaza u zdravog ispitanika (desno) i oboljelog od PD (lijevo). Preuzeto i prilagođeno iz: Innis (2004) Imaging dopamine neurotransmission in Parkinson's disease: biomarker versus surrogate end point (61)

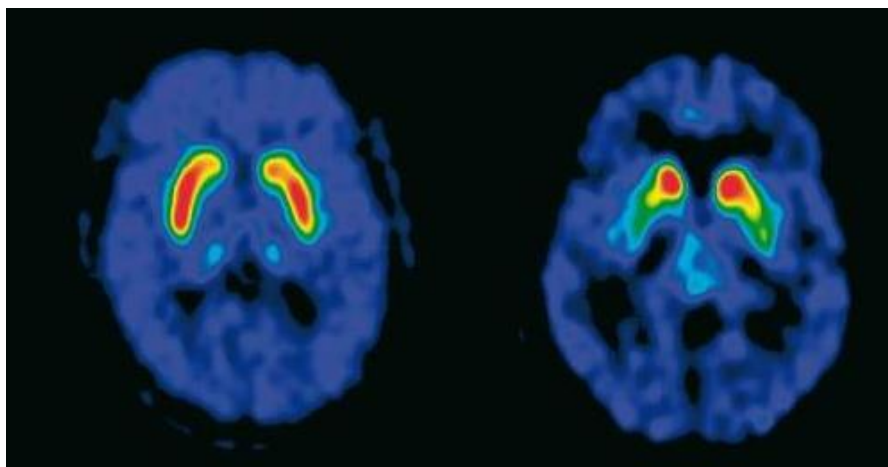
Okamura i sur. istraživali su uporabu ^{18}F -(+)-fluoropropildihidrotetrabenazina (^{18}F -AV-133) kao jeftinije alternative DTBZ-u koja je zbog duljeg vremena poluraspada pogodnija za rutinsku uporabu u ustanovama kojima nije neposredno dostupan ciklotron. Zaključuju da su dobiveni rezultati konzistentni s rezultatima dobivenim DTBZ-PET-om, te da je ^{18}F -AV-133 pogodan radiofarmak za neinvazivnu procjenu gustoće VMAT2 u ljudskom mozgu. (62)

^{18}F -fluorodopa

^{18}F -fluorodopa (FDOPA) je radiofarmak koji omogućuje prikaz presinaptičkog dopaminergičkog sustava. FDOPA ulazi u presinaptičke neurone u kojima se metabolizira paralelno s dopaminom, dekarboskilirajući se do fluorodopamina. Ovaj radiofarmak omogućuje *in vivo* procjenu stanja dopaminergičkih neurona, to jest njihovog biokemijskog i strukturalnog integriteta. (63,64) Mjerenje aktivnosti u prvih 90-120 minuta nakon aplikacije radiofarmaka omogućuje praćenje unosa i konverzije fluorodope u fluorodopamin djelovanjem dekarboksilaze L-aromatskih aminokiselina (L-DAAC). Mjerenja s većim odmakom (4h nakon aplikacije) omogućuju pak procjenu volumena distribucije i dopaminskog *turnovera*. (57)

Nurmi i sur. istraživali su primjenu FDOPA u praćenju progresije PD i pokazali da je u oboljelih od PD došlo do značajnog smanjenja unosa FDOPA u periodu od 5

godina nakon inicijalnog FDOPA-PET-a. Pokazali su da je apsolutno godišnje smanjenje unosa FDOPA jednako kroz sve podregije striatuma, pri čemu kaudalni putamen pokazuje najbrže smanjenje, a prate rostralni putamen i *nucleus caudatus*. U zdravih kontrola nije zabilježeno značajno smanjenje unosa FDOPA. Kaudalni putamen osim toga pokazuje najniži unos FDOPA u vrijeme nastupa klinički manifestne bolesti, a u ovom se dijelu putamena javljaju i najranije pretkliničke promjene. (65)



Slika 7 Usporedba FDOPA-PET nalaza u zdravog ispitanika (desno) i oboljelog od PD (lijevo). Preuzeto i prilagođeno iz: Innis (2004) Imaging dopamine neurotransmission in Parkinson's disease: biomarker versus surrogate end point (61)

Nedostatak ovog radiofarmaka je relativna nepouzdanost u procjeni stupnja oštećenja dopaminergičkog sustava u ranoj bolesti. Nandhagopal i sur. ukazuju na značajne razlike u unosu FDOPA naspram vezanja za VMAT2 u ranoj bolesti, koje prestaju biti značajne tek u bolesti koja traje 5 godina i više. Ovo relativno povećanje unosa FDOPA moglo bit biti posljedica kompenzatornog povišenja aktivnosti L-DAAC u preostalim strijatalnim neuronima. U uznapredovaloj bolesti nema značajnih razlika između unosa FDOPA-e i vezanja za VMT2, što ukazuje na to da s progresijom bolesti dolazi do prestanka kompenzatornih promjena u metabolizmu dopamina, te da vrijednosti dobivene različitim radiofarmacima u kasnijim stadijima bolesti vjerojatno pokazuju stvarnu razinu propadanja. (58)

Osim toga, valja imati na umu da L-DAAC nije specifična za dopamin, već je eksprimirana i u serotoninergičkim neuronima, te se vezanje FDOPA tako nalazi i u nedopaminergičkim regijama. Također, metaboliti FDOPA-e nastali djelovanjem enzima katehol-*O*-metil-transferaze (COMT) mogu smanjiti kontrast. Jedno do

mogućih rješenja je uporaba nekateholaminskog radiofarmaka 6-[¹⁸F]fluoro-meta-tirozina (FMT), koji je također dobar supstrat za L-DAAC, ali nije supstrat za COMT, te kao takav ima veću osjetljivost u prikazu aktivnosti L-DAAC nego FDOPA. Nedostatak FMT-a je što se ne može koristiti za procjenu *turnovera* dopamina. (57)

Prikaz dopaminskih receptora

U Parkinsonovoj su bolesti zahvaćena dva dopaminergička puta – direktni, posredovan D₁ receptorima i indirektni, posredovan D₂ receptorima. Ovi receptori nalaze se u visokim koncentracijama u striatumu, dok ekstrastrijatalne regije pokazuju znatno niže koncentracije. U prikazu D₁ receptora koriste se ¹¹C-SCH 23390 ili ¹¹C-NNC 112, a za D₂ receptore ¹¹C-rakloprid (RAC), ¹¹C-MNPA i ¹⁸F-DMFP. Ovi radiofarmaci omogućuju *in vivo* prikaz postsinaptičkih dopaminskih receptora. Kako dopaminski receptori imaju niži afinitet za vezanje agonista nego antagonista, većina su ovih radiofarmaka receptorski antagonisti, a izuzetak je MNPA kao agonist s visokim afinitetom za D₂ receptore. (66,67)

Vezanje za dopaminske receptore pod utjecajem je dobi pacijenata, stadijem PD i primijenjene terapije. Više zahvaćen putamen inicijalno pokazuje povećano vezanje radiofarmaka, a dugotrajna bolest i farmakoterapija rezultiraju normalizacijom vezanja u području putamena i smanjenjem vezanja u *nucleus caudatusu*. (57)

Pacijenti oboljeli od idiopatske PD obično pokazuju normalno ili povišeno vezanje za postsinaptičke D₂ receptore, dok u atipičnim parkinsonskim sindromima poput multisistemske atrofija (MSA) ili progresivne supranuklearne paralize (PSP) dolazi do smanjenog postsinaptičkog vezanja radiofarmaka. To je posljedica kompenzatorne hiperaktivnosti dopa dekarboksilaze u nigrostrijalnim dopaminergičkim putevima, kao i povećanja broja postsinaptičkih D₂ receptora u ranoj PD. (66)

Markeri mikroglijalne aktivacije

¹¹C-(R)PK11195 je specifični ligand mitohondrijskog translokacijskog proteina (TSPO) veličine 18 kDa, ranije zvanog periferno vezno mjesto za benzodiazepine (eng. *peripheral benzodiazepine binding site*, PBBS), koji je visoko eksprimiran u aktiviranim mikroglijalnim stanicama, te je kao takav korišten u istraživanju aktivacije mikroglije u sklopu idiopatske PD i parkinsoničkih sindroma. Ova istraživanja polaze od

pretpostavke da neuroinflamacija vezana uz povećanu aktivaciju mikroglije ima ulogu u patogenezi ove neurodegenerativne bolesti, temeljene na neuropatološkim studijama. (68)

U studiji Gerharda i sur. prikazan je uzorak povećane mikroglijalne aktivacije u oboljelih od PD, u kojih je subkortikalno vezanje PK11195 bilo značajno povišeno u striatumu, palidumu, talamusu i ponsu. Od kortikalnih regija ističu se precentralna vijuga, frontalni režanj, te prednja i stražnja cingularna vijuga. Ovi *in vivo* rezultati ukazuju na to da je mikroglijalna aktivacija u PD anatomski proširena i izražena kako u ranim tako i u kasnim stadijima bolesti. Podaci dobiveni u ovoj studiji ukazuju na to da je razina mikroglijalne aktivacije neovisna o kliničkom stupnju bolesti – to jest, u dvogodišnjem periodu nije došlo do promjene u razini mikroglijalne aktivacije u striatumu i bazalnim ganglijima, unatoč progresiji kliničke slike bolesti i smanjenju unosa FDOPA-e u putamenu. Sugeriraju da bi unatoč tome PK11195-PET mogao biti od koristi u procjeni učinkovitosti tvari za koje se smatra da djeluju neuroprotektivno modulirajući upalne odgovore. (69)

Prikaz serotoninergičkog sustava

Smatra se da serotoninergička disfunkcija igra ulogu u razvoju simptoma parkinsonizma, među njima i poremećaja motorike, L-dopa inducirane diskinezije, promjena raspoloženja i psihoze. Rane postmortalne studije oboljelih od PD pokazale su gubitak serotonina u *nucleus caudatusu*, hipotalamusu i frontalnom korteksu, ali u manjoj mjeri od gubitka dopamina. (70)

Doder i sur. su prvi demonstrirali *in vivo* redukciju u vezanju za presinaptičke 5-HT_{1A} receptore koristeći ¹¹C-WAY 100635, selektivni antagonist 5-HT_{1A} receptora s visokom specifičnošću za korteks i raphe jezgre, i pokazali vezu između tih receptora i izraženosti tremora u oboljelih od PD. Napominju da zahvaćenost serotoninergičkih neurona degenerativnim procesom u PD nalikuje na promjene uzrokovane nigralnim toksinom MPTP u životinjskim modelima parkinsonizma, gdje ponavljana primjena MPTP osim nigrostrijatalnog dopaminergičkog sustava pogađa i 5-HT neurone. Zaključuju da iako u PD primarno propada dopaminergički sustav, gubitak 5-HT_{1A} receptora u raphe jezgrama vezan je uz pojavu motornih simptoma bolesti. (71)

Politis i sur. koristili su ^{11}C -DASB (DASB) kao marker disfunkcije presinaptičkih serotoninergičkih živčanih završetaka u oboljelih od PD i demonstrirali generalno prošireno smanjenje funkcije koje ne korelira s trajanjem bolesti ili težinom motornih simptoma. Napominju da je ovo u suprotnosti s ranijim studijama, ali da su te studije imale manji broj ispitanika i koristile radiofarmak s manjim afinitetom za serotoniniski transporter (SERT). U ranoj PD unos DASB-a bio je smanjen u *nucleus caudatusu*, talamusu, hipotalamusu i prednjem cingularnom korteksu, zatim u putamenu, inzularnom korteksu, stražnjem cingularnom korteksu i prefrontalnom korteksu, te u ventralnom striatumu, raphe jezgrama i amigdali u uznapredovaloj bolesti. Osim toga, pokazali su da postoji preferencijalan gubitak serotoniniskih markera (uključujući SERT) u *nucleus caudatusu* naspram putamena, što je u korelaciji s ranijim patohistološkim nalazima. (72)

ZAKLJUČAK

U ovom je radu prikazan samo dio mnogobrojnih primjena pozitronske emisijske tomografije u neuroloških pacijenata.

Iako su neke od ovih metoda već dio kliničke prakse, velikom dijelu njih prelazak iz istraživanja u svakodnevni rad još nije uspio. Jedan od najvećih problema široj primjeni su radiofarmaci, kojih je velik dio obilježen ^{11}C ili drugim kratkoživućim radionuklidima, što primjenu ograničava na centre koji posjeduju ciklotron, a centralnu proizvodnju i distribuciju čini neisplativom. PET je, osim toga, i vrlo kompleksna metoda koja se ovdje primjenjuje na vrlo kompleksan i još nedovoljno poznat sustav - ljudski mozak. Velik broj različitih radiofarmaka i meta za iste, razlike u strukturi radiofarmaka, njihovoj specifičnosti za metu, pa čak i razlike u korištenim PET uređajima ponekad otežavaju usporedbu rezultata dobivenih u različitim institucijama, zbog čega za velik broj stanja još ne postoji konsenzus oko „tipičnog“ PET nalaza.

Unatoč tome, PET je metoda koja nam po prvi put omogućuje uvid u patološke procese i promjene u živih pacijenata, a boljim upoznavanjem postojećih radiofarmaka i razvojem novih spektar mogućnosti se još povećava. Koregistracija s CT ili MR nalazima dodatno povećava mogućnosti PET-a, uklanjajući neke inherentne nedostatke metode.

Pozitronska emisijska tomografija će stoga u budućnosti vrlo vjerojatno naći mnogo širu kliničku primjenu, te omogućiti ranije i preciznije postavljanje dijagnoze, razvoj novih lijekova i praćenje odgovora na terapiju, uz podizanje kvalitete skrbi za neurološke pacijente.

ZAHVALE

Zahvaljujem mentoru prof. dr. sc. Draženu Huiću, koji je svojim savjetima i uputama pomogao u izradi ovog diplomskog rada.

BIBLIOGRAFIJA

1. Townsend DW. Basic Science of PET and PET/CT. U: Valk PE, Delbeke D, Bailey DL, Townsend DW, Maisey MN, urednici. Positron Tomission tomography: Clinical practice. United Kingdom: Springer London; 2006.
2. Maisey MN. Positron Emission Tomography in Clinical Medicine. U: Bailey DL, Townsend DW, Valk PE, Maisey MN, urednici. Positron emission tomography: Basic sciences. United Kingdom: Springer-Verlag New York; 2005.
3. Budanec M, Grošev D, Ivančević D, Kasal B, Lukinac L, Popović S, i ostali. Osnove. U: Dodig D, Kusić Z, urednici. Klinička nuklearna medicina. 2. izd. Zagreb: Medicinska naklada; 2012.
4. Petrović R, Samadržić T. Ispitivanja u neurologiji. U: Dodig D, Kusić Z, urednici. Klinička nuklearna medicina. 2. izd. Zagreb: Medicinska naklada; 2012.
5. Ossenkoppele R, Booiij J, Scheltens P, van Berckel B. Dementia Due to Neurodegenerative Disease: Molecular Imaging Findings. U: Dierckx R, Otte A, de Vries EFJ, van Waarde A, Leenders KL, urednici. PET and SPECT in Neurology. Berlin, Heidelberg: Springer Berlin Heidelberg; 2014.
6. World Health Organization, Alzheimer's Disease International. Dementia: a public health priority. Geneva; 2012.
7. Sokoloff L. Relation between physiological function and energy metabolism in the central nervous system. *J Neurochem.* 1977;29(1):13–26.
8. Herholz K. PET studies in dementia. *Ann Nucl Med.* 2003;17(2):79–89.
9. Herholz K, Carter S, Jones M. Positron emission tomography imaging in dementia. *Br J Radiol.* 2007;80(Special Issue 2):S160–7.
10. Di Muzio B. Alzheimer's Disease - PET-CT [Internet]. [citirano 06. ožujak 2016.]. Preuzeto od: <http://radiopaedia.org/cases/22715>
11. Gaugler J, James B, Johnson T, Scholz K, Weuve J. 2015 Alzheimer's Disease Facts and Figures. Chicago: Alzheimer's Association; 2015.
12. Herholz K. FDG PET: Imaging Cerebral Glucose Metabolism with Positron Emission Tomography. U: Herholz K, Perani D, Morris C, urednici. The Dementias: Early diagnosis and evaluation. CRC Press; 2006.
13. Silverman DHS, Small GW, Chang CY, Lu CS, de Aburto MAK, Chen W, i ostali. Positron Emission Tomography in Evaluation of Dementia: Regional Brain Metabolism and Long-term Outcome. *JAMA.* 2001;286(17):2120.
14. Bohnen NI, Djang DSW, Herholz K, Anzai Y, Minoshima S. Effectiveness and Safety of 18F-FDG PET in the Evaluation of Dementia: A Review of the Recent Literature. *J Nucl Med.* 2012;53(1):59–71.

15. Klunk WE, Engler H, Nordberg A, Wang Y, Blomqvist G, Holt DP, i ostali. Imaging brain amyloid in Alzheimer's disease with Pittsburgh Compound-B. *Ann Neurol*. 2004;55(3):306–19.
16. Rabinovici GD, Furst AJ, O'Neil JP, Racine CA, Mormino EC, Baker SL, i ostali. 11C-PIB PET imaging in Alzheimer disease and frontotemporal lobar degeneration. *Neurology*. 2007;68(15):1205–12.
17. Forsberg A, Engler H, Almkvist O, Blomqvist G, Hagman G, Wall A, i ostali. PET imaging of amyloid deposition in patients with mild cognitive impairment. *Neurobiol Aging*. 2008;29(10):1456–65.
18. Shin J, Kepe V, Barrio JR, Small GW. The Merits of FDDNP-PET Imaging in Alzheimer's Disease. *J Alzheimer Dis*. 2011;(s3):135–145.
19. Wolk DA, Zhang Z, Boudhar S, Clark CM, Pontecorvo MJ, Arnold SE. Amyloid imaging in Alzheimer's disease: comparison of florbetapir and Pittsburgh compound-B positron emission tomography. *J Neurol Neurosurg Psychiatry*. 2012;83(9):923–6.
20. Hatashita S, Yamasaki H, Suzuki Y, Tanaka K, Wakebe D, Hayakawa H. [18F]Flutemetamol amyloid-beta PET imaging compared with [11C]PIB across the spectrum of Alzheimer's disease. *Eur J Nucl Med Mol Imaging*. 2014;41(2):290–300.
21. Landau SM, Thomas BA, Thurfjell L, Schmidt M, Margolin R, Mintun M, i ostali. Amyloid PET imaging in Alzheimer's disease: a comparison of three radiotracers. *Eur J Nucl Med Mol Imaging*. 2014;41(7):1398–407.
22. Curtis C, Gamez JE, Singh U, Sadowsky CH, Villena T, Sabbagh MN, i ostali. Phase 3 Trial of Flutemetamol Labeled With Radioactive Fluorine 18 Imaging and Neuritic Plaque Density. *JAMA Neurol*. 2015;72(3):287.
23. Langen K-J, Galldiks N. PET imaging of brain tumors. U: *Brain Tumor Imaging*. Springer Science + Business Media; 2013. str. 121–34.
24. Herholz K. Gliomas. U: Dierckx R, Otte A, de Vries EFJ, van Waarde A, Leenders KL, urednici. *PET and SPECT in Neurology*. Berlin, Heidelberg: Springer Berlin Heidelberg; 2014.
25. Chen W. Clinical applications of PET in brain tumors. *J Nucl Med*. 2007;48(9):1468–81.
26. Herholz K, Langen K-J, Schiepers C, Mountz JM. Brain Tumors. *Semin Nucl Med*. 2012;42(6):356–70.
27. Juhász C, Dwivedi S, Kamson DO, Michelhaugh SK, Mittal S. Comparison of Amino Acid Positron Emission Tomographic Radiotracers for Molecular Imaging of Primary and Metastatic Brain Tumors. *Mol Imaging*. 13.
28. Karunanithi S, Sharma P, Kumar A, Khangembam BC, Bandopadhyaya GP, Kumar R, i ostali. 18F-FDOPA PET/CT for detection of recurrence in patients with glioma: Prospective comparison with 18F-FDG PET/CT. *Eur J Nucl Med Mol Imaging*. 2013;40(7):1025–35.

29. Kläsner B, Buchmann N, Gempt J, Ringel F, Lapa C, Krause BJ. Early [18F]FET-PET in Gliomas after Surgical Resection: Comparison with MRI and Histopathology. Coles JA, urednik. PLOS ONE. 2015;10(10):e0141153.
30. Kamson DO, Mittal S, Robinette NL, Muzik O, Kupsky WJ, Barger GR, i ostali. Increased tryptophan uptake on PET has strong independent prognostic value in patients with a previously treated high-grade glioma. *Neuro-Oncol.* 2014;16(10):1373–83.
31. Saga T, Kawashima H, Araki N, Takahashi JA, Nakashima Y, Higashi T, i ostali. Evaluation of Primary Brain Tumors With FLT-PET: Usefulness and Limitations: *Clin Nucl Med.* 2006;31(12):774–80.
32. Chen W, Delaloye S, Silverman DHS, Geist C, Czernin J, Sayre J, i ostali. Predicting Treatment Response of Malignant Gliomas to Bevacizumab and Irinotecan by Imaging Proliferation With [18F] Fluorothymidine Positron Emission Tomography: A Pilot Study. *J Clin Oncol.* 2007;25(30):4714–21.
33. Ahmed R, Mountz J, Oborski M, Lieberman F, Hwang M. Malignant gliomas: current perspectives in diagnosis, treatment, and early response assessment using advanced quantitative imaging methods. *Cancer Manag Res.* 2014;(6):149–70.
34. Tai YF, Piccini P. PET in Clinical Neurology. U: Valk PE, Delbeke D, Bailey DL, Townsend DW, Maisey MN, urednici. Positron Tomission tomography: Clinical practice. United Kingdom: Springer London; 2006.
35. Heiss W-D, Sobesky J. Comparison of PET and DW/PW-MRI in Acute Ischemic Stroke. *Keio J Med.* 2008;57(3):125–31.
36. Heiss W-D. PET Reveals Pathophysiology in Ischemic Stroke. U: Dierckx R, Otte A, de Vries EFJ, van Waarde A, Leenders KL, urednici. PET and SPECT in Neurology. Berlin, Heidelberg: Springer Berlin Heidelberg; 2014.
37. Heiss W-D. Best measure of Ischemic Penumbra: Positron emission tomography. *Stroke.* 2003;34(10):2534–5.
38. Heiss W-D, Kracht L, Grond M, Rudolf J, Bauer B, Wienhard K, i ostali. Early [11C]Flumazenil/H2O Positron Emission Tomography Predicts Irreversible Ischemic Cortical Damage in Stroke Patients Receiving Acute Thrombolytic Therapy. *Stroke.* 2000;31(2):366–9.
39. Heiss W-D, Kracht LW, Thiel A, Grond M, Pawlik G. Penumbra probability thresholds of cortical flumazenil binding and blood flow predicting tissue outcome in patients with cerebral ischaemia. *Brain.* 2001;124(1):20–9.
40. Catana C, Drzezga A, Heiss W-D, Rosen BR. PET/MRI for Neurologic applications. *J Nucl Med.* 2012;53(12):1916–25.
41. Muir KW. Imaging of acute stroke and transient ischaemic attack. *J Neurol Neurosurg Psychiatry.* 2005;76(Issue suppl 3):iii19-iii28.

42. van Dijk JMC, Krings T, Doorduyn J, Slart R. PET in Brain Arteriovenous Malformations and Cerebral Proliferative Angiopathy. U: Dierckx R, Otte A, de Vries EFJ, van Waarde A, Leenders KL, urednici. PET and SPECT in Neurology. Berlin, Heidelberg: Springer Berlin Heidelberg; 2014.
43. Jayan R, Vinjamuri S. Functional imaging in cerebrovascular disease and neuropsychiatry. U: Cook GJR, urednik. Clinical nuclear medicine. 4th ed. London : New York: Hodder Arnold; 2006.
44. Joshi FR, Warburton EA. Transient Ischaemic Attack (Neuroimaging Findings). U: Dierckx R, Otte A, de Vries EFJ, van Waarde A, Leenders KL, urednici. PET and SPECT in Neurology. Berlin, Heidelberg: Springer Berlin Heidelberg; 2014.
45. Marnane M, Merwick A, Sheehan OC, Hannon N, Foran P, Grant T, i ostali. Carotid plaque inflammation on 18F-fluorodeoxyglucose positron emission tomography predicts early stroke recurrence. *Ann Neurol.* 2012;71(5):709–18.
46. Koepp M, Feldmann M. PET in epilepsy. U: Dierckx R, Otte A, de Vries EFJ, van Waarde A, Leenders KL, urednici. PET and SPECT in Neurology. Berlin, Heidelberg: Springer Berlin Heidelberg; 2014.
47. la Fougère C, Rominger A, Förster S, Geisler J, Bartenstein P. PET and SPECT in epilepsy: A critical review. *Epilepsy Behav.* 2009;15(1):50–5.
48. Jung DE, Lee J-S. Multimodal neuroimaging in presurgical evaluation of childhood epilepsy. *Korean J Pediatr.* 2010;53(8):779.
49. Durnford AJ, Rodgers W, Kirkham FJ, Mullee MA, Whitney A, Prevett M, i ostali. Very good inter-rater reliability of Engel and ILAE epilepsy surgery outcome classifications in a series of 76 patients. *Seizure.* 2011;20(10):809–12.
50. LoPinto-Khoury C, Sperling MR, Skidmore C, Nei M, Evans J, Sharan A, i ostali. Surgical outcome in PET-positive, MRI-negative patients with temporal lobe epilepsy. *Epilepsia.* 2011;53(2):342–8.
51. Ryvlin P. Clinical utility of flumazenil-PET versus [18F]fluorodeoxyglucose-PET and MRI in refractory partial epilepsy. A prospective study in 100 patients. *Brain.* 1998;121(11):2067–81.
52. Juhasz C, Chugani DC, Muzik O, Shah A, Shah J, Watson C, i ostali. Relationship of flumazenil and glucose PET abnormalities to neocortical epilepsy surgery outcome. *Neurology.* 2001;56(12):1650–8.
53. Bouvard S. Seizure-related short-term plasticity of benzodiazepine receptors in partial epilepsy: a [11C]flumazenil-PET study. *Brain.* 2005;128(6):1330–43.
54. Laufs H, Richardson MP, Salek-Haddadi A, Vollmar C, Duncan JS, Gale K, i ostali. Converging PET and fMRI evidence for a common area involved in human focal epilepsies. *Neurology.* 2011;77(9):904–10.

55. Juhasz C, Chugani DC, Muzik O, Shah A, Asano E, Mangner TJ, i ostali. Alpha-methyl-L-tryptophan PET detects epileptogenic cortex in children with intractable epilepsy. *Neurology*. 2003;60(6):960–8.
56. Van Paesschen W, Dupont P, Sunaert S, Goffin K, Van Laere K. The use of SPECT and PET in routine clinical practice in epilepsy: *Curr Opin Neurol*. 2007;20(2):194–202.
57. Felicio AC, Agarwal PA, Leenders KL, Stoessl AJ. *Parkinson's Disease*. U: Dierckx R, Otte A, de Vries EFJ, van Waarde A, Leenders KL, urednici. PET and SPECT in Neurology. Berlin, Heidelberg: Springer Berlin Heidelberg; 2014.
58. Nandhagopal R, Kuramoto L, Schulzer M, Mak E, Cragg J, McKenzie J, i ostali. Longitudinal evolution of compensatory changes in striatal dopamine processing in Parkinson's disease. *Brain*. 2011;134(11):3290–8.
59. Bohnen NI, Albin RL, Koeppe RA, Wernette KA, Kilbourn MR, Minoshima S, i ostali. Positron emission tomography of monoaminergic vesicular binding in aging and Parkinson disease. *J Cereb Blood Flow Metab*. 2006;26(9):1198–212.
60. Martin WRW, Wieler M, Stoessl AJ, Schulzer M. Dihydrotetrabenazine positron emission tomography imaging in early, untreated Parkinson's disease. *Ann Neurol*. 2008;63(3):388–94.
61. Innis RB. Imaging dopamine neurotransmission in Parkinson's disease: biomarker versus surrogate end point. *Dialogues Clin Neurosci*. 2004;6(3):312–3.
62. Okamura N, Villemagne VL, Drago J, Pejoska S, Dhamija RK, Mulligan RS, i ostali. In Vivo Measurement of Vesicular Monoamine Transporter Type 2 Density in Parkinson Disease with 18F-AV-133. *J Nucl Med*. 2010;51(2):223–8.
63. Kemp PM. *Dementia*. U: Cook GJR, urednik. Clinical nuclear medicine. 4th ed. London : New York: Hodder Arnold ; Distributed in the United States of America by Oxford University Press; 2006.
64. Booij J, Zijlmans J, Berendse. PET and SPECT imaging in movement disorders. U: Cook GJR, urednik. Clinical nuclear medicine. 4th ed. London : New York: Hodder Arnold ; Distributed in the United States of America by Oxford University Press; 2006.
65. Nurmi E, Ruottinen HM, Bergman J, Haaparanta M, Solin O, Sonninen P, i ostali. Rate of progression in Parkinson's disease: A 6-[18F]fluoro-L-dopa PET study. *Mov Disord*. 2001;16(4):608–15.
66. Sioka C, Fotopoulos A, Kyritsis AP. Recent advances in PET imaging for evaluation of Parkinson's disease. *Eur J Nucl Med Mol Imaging*. 2010;37(8):1594–603.
67. Gohlke S, Verbruggen AM, Vallabhajosula. *Radiochemistry and Radiopharmacy*. U: Biersack HJ, urednik. Clinical nuclear medicine. Berlin ; New York: Springer; 2007.
68. Tang CC, Niethammer M, Allen PJ, Leenders KL, Eidelberg D. PET and SPECT Imaging in Parkinsonian Syndromes. U: Dierckx R, Otte A, de Vries EFJ, van Waarde A, Leenders

KL, urednici. PET and SPECT in Neurology. Berlin, Heidelberg: Springer Berlin Heidelberg; 2014.

69. Gerhard A, Pavese N, Hotton G, Turkheimer F, Es M, Hammers A, i ostali. In vivo imaging of microglial activation with [11C](R)-PK11195 PET in idiopathic Parkinson's disease. *Neurobiol Dis.* 2006;21(2):404–12.
70. Fox SH, Chuang R, Brotchie JM. Serotonin and Parkinson's disease: On movement, mood, and madness. *Mov Disord.* 2009;24(9):1255–66.
71. Doder M, Rabiner EA, Turjanski N, Lees AJ, Brooks DJ. Tremor in Parkinson's disease and serotonergic dysfunction: An 11C-WAY 100635 PET study. *Neurology.* 2003;60(4):601–5.
72. Politis M, Wu K, Loane C, Kiferle L, Molloy S, Brooks DJ, i ostali. Staging of serotonergic dysfunction in Parkinson's Disease: An in vivo 11C-DASB PET study. *Neurobiol Dis.* 2010;40(1):216–21.

ŽIVOTOPIS

Rođen sam 2.4.1991. u Bjelovaru, gdje sam i odrastao. Nakon završene osnovne škole upisao sam Gimnaziju Bjelovar. Završivši sve razrede s ocjenom odličan, upisao sam Medicinski fakultet Sveučilišta u Zagrebu. Trenutno sam student šeste godine.