

Biopsija korionskih resica u dijagnostici kromosomopatija

Jakić, Marin

Master's thesis / Diplomski rad

2016

Degree Grantor / Ustanova koja je dodijelila akademski / stručni stupanj: **University of Zagreb, School of Medicine / Sveučilište u Zagrebu, Medicinski fakultet**

Permanent link / Trajna poveznica: <https://um.nsk.hr/um:nbn:hr:105:178478>

Rights / Prava: [In copyright](#) / [Zaštićeno autorskim pravom.](#)

Download date / Datum preuzimanja: **2025-02-01**



Repository / Repozitorij:

[Dr Med - University of Zagreb School of Medicine Digital Repository](#)



**SVEUČILIŠTE U ZAGREBU
MEDICINSKI FAKULTET**

Marin Jakić

**Biopsija korionskih resica u dijagnostici
kromosomopatija**

DIPLOMSKI RAD



Zagreb, 2016.

SVEUČILIŠTE U ZAGREBU
MEDICINSKI FAKULTET

Marin Jakić

Biopsija korionskih resica u dijagnostici kromosomopatija

DIPLOMSKI RAD



Zagreb, 2016.

Ovaj diplomski rad izrađen je na Klinici za ginekologiju i porodništvo, KB „Sveti Duh“, pod vodstvom doc.dr.sc. Berivoja Miškovića i predan je na ocjenu u akademskoj godini 2016.

Mentor rada: doc. dr. sc. Berivoj Mišković

Popis i objašnjenje kratica

AFP - alfa fetoprotein

BKR - biopsija korionskih resica

cf DNA (cell-free DNA) - slobodna fetalna DNA

CRL (eng. crown - rump lenght) - udaljenost glava-trtica

CVS - chorionic villus sampling

FMH - fetomaternalno krvarenje

hCG - humani korionski gonadotropin

NIPT - neinvazivni prenatalni test

NT - vratna prozirnost

PAPP-A - protein svojstven trudnoći A

TA-BKR – transabdominalna biopsija korionskih resica

TC-BKR – transcervikalna biopsija korionskih resica

uE3 - nekonjugirani estriol

UZV - ultrazvuk

Sadržaj

1. Uvod.....	1
2. Neinvazivne metode prenatalne dijagnostike.....	3
2.1. Prenatalni probir	4
2.1.1. Biokemijske pretrage majčine krvi.....	5
2.1.2. Probir u prvom trimestru.....	6
2.1.3. Probir u drugom trimestru.....	6
2.2. Ultrazvučne metode u prenatalnoj dijagnostici.....	8
2.2.1. Vratna prozirnost (Nuchal translucency; NT).....	8
2.2.2. Analiza protoka kroz ductus venosus i trikuspidalnu valvulu.....	11
2.2.3. Genetski sonogram.....	11
2.3. Neinvazivni prenatalni test - NIPT	13
3. Invazivne metode prenatalne dijagnostike	15
3.1. Amniocenteza	15
3.2. Kordocenteza	16
4. Biopsija korionskih resica	17
4.1. Indikacije	18
4.2. Tehnike izvođenja biopsija korionskih resica	19
4.2.1. Transabdominalna biopsija korionskih resica	19
4.2.2. Transcervikalna biopsija korionskih resica.....	23
4.2.3. Biopsija korionskih resica u blizanačkim trudnoćama	24
4.3. Kontraindikacije za biopsiju korionskih resica	25
4.4. Komplikacije biopsija korionskih resica.....	25
4.4.1. Krvarenje.....	26
4.4.2. Infekcija.....	26
4.4.3. Komplikacije biopsije korionskih resica u trudnoći i porođaju.....	27
4.4.4. Rizici biopsije korionskih resica.....	27
4.4.5. Fetomaternalno krvarenje i Rh- imunizacija.....	28
4.5. Točnost citogenetičkih rezultata biopsije korionskih resica	28
4.5.1. Kontaminacija majčinim stanicama	29
4.5.2. Mozaicizam.....	29
4. Zahvale	31

5. Literatura.....	32
6. Životopis.....	38

Sažetak

Biopsija korionskih resica u dijagnostici kromosomopatija

Marin Jakić

Biopsija korionskih resica (BKR) je invazivna metoda prenatalne dijagnostike koja se izvodi od navršenog desetog do četrnaestog tjedna. Tijekom zahvata uzima se adekvatan uzorak korionskih resica, koji se šalje na citogenetsku analizu radi dijagnosticiranja kromosomskih ili drugih genetskih poremećaja fetusa. Postoje razne indikacije za BKR, a među najvažnijima su ultrazvučni nalaz, rezultati biokemijskog probirnog testa, opterećena anamneza te starost trudnice. Od nedavno, indikacija za BKR može biti rezultat prenatalnog neinvazivnog genetskog testa koji se dobije analizom slobodne fetalne izvanstanične RNA izravno iz krvi majke. Citogenetski nalaz biopsije korionskih resica je definitivna dijagnoza, a ukoliko je nalaz uredan uklanja strah i neizvjesnost roditelja u vrlo ranoj fazi trudnoće. Patološki nalaz omogućuje prekid trudnoće ukoliko to roditelji žele, a može se izvesti jednostavnije i bezbolnije u odnosu na prekid koji se izvodi u kasnijoj fazi trudnoće. Na Klinici za ginekologiju i porodništvo KB „Sveti Duh“ već se dugi niz godina rabi tehnika BKR, a učestalost patoloških kariograma u razdoblju od 2010. do 2015. godine iznosi 34 %. Učestalost BKR na Klinici u navedenom razdoblju nije se mijenjala unatoč sve većoj uporabi prenatalnih neinvazivnih testova.

Ključne riječi

Biopsija korionskih resica; prenatalna dijagnostika; kromosomopatije

Summary

Chorionic villi sampling in diagnostic of chromosomal abnormalities

Marin Jakić

Chorionic villus sampling (CVS) is an invasive method of prenatal diagnosis that is performed from tenth to fourteenth week of pregnancy. During the procedure appropriate chorionic villus sample is taken and sent to the cytogenetic analysis in order to diagnose chromosomal or other genetic disorders of the fetus. There are various indications for CVS and the most important are ultrasound, results of biochemical screening test, burdened by history and age of the pregnant woman. Recently, indications for CVS may be the result of non-invasive prenatal genetic test which is obtained by analyzing free fetal extracellular RNA directly from the mother's blood. Cytogenetic findings of chorionic villus sampling is a definitive diagnosis, and if result is normal, removes the fear and uncertainty of parents at a very early stage of pregnancy. Pathology result allows termination of pregnancy if the parents want, and can be made easier and less painful compared to the interruption which is performed at a later stage of pregnancy. The Department of Obstetrics and Gynecology Hospital „Sveti Duh“ has used for many years CVS techniques, and the frequency of pathological kariogram in the period from 2010. to 2015. is 34%. Frequency of CVS in the Clinic in that period did not change despite the growing use of non-invasive prenatal tests.

Keywords

Chorionic villi sampling; prenatal diagnosis; chromosomal abnormalities

1. Uvod

Kromosomopatije odnosno kromosomske anomalije su poremećaji u broju ili građi kromosoma. Kromosomopatije čine veliki udio morbiditeta i mortaliteta u dječijoj dobi te predstavljaju najvažniji uzrok ranih spontanih pobačaja. Kod djece rođene na termin učestalost kromosomopatija iznosi 0.8% u živorođene djece te čak 10% kod mrtvorođene djece (Nicolaidis KH 2003). Najučestalija kromosomopatija je trisomija 21, nešto rjeđe su trisomija 13 te trisomija 18. Kromosomopatije su češće u prvom i drugom tromjesečju trudnoće nego u živorođene djece, jer mnoge takve trudnoće završe spontanim pobačajem. Spontano se prekida 16% kliničkih trudnoća. U 50% spontano pobačenih zametaka nalazimo kromosomsku aberaciju te se može zaključiti da u 8% svih zanesenih zametaka postoji kromosomopatija (Nicolaidis KH 2003). Zastoj u rastu i razvoju, malformacije unutarnjih organa (srca, bubrega, probavnog sustava i mnoge druge), dismorfije lica, poremećaj u spolnom razvoju, mentalna retardacija mogu upućivati na postojanje kromosomskih anomalija. Ukoliko postoji kromosomopatija, tada je riječ o kroničnoj bolesti za koju nažalost učinkovitog liječenja još uvijek nema.

Posljednjih desetljeća razvile su se metode prenatalne dijagnostike i metode analize DNA kojima je moguće i prije rođenja djeteta utvrditi ima li ono određenu genetsku bolest ili kakvu drugu malformaciju. Metode prenatalne dijagnostike se široko primjenjuju, pouzdane su te nose mali rizik za majku i za plod. Na prenatalnu dijagnostiku se najčešće odlučuju parovi s velikim rizikom za dobivanje djeteta s nasljednom bolesti ili nekom kromosomskom abnormalnosti (genetika roditelja, postojanje kromosomopatija u prethodnim trudnoćama, probir). Sam probir na kromosomopatije u ranoj trudnoći ne nudi odgovor ima li plod kromosomsku anomaliju, već rezultat upućuje postoji li veći ili manji rizik da se radi o takvoj trudnoći. Ako je rezultat probira pozitivan, trudnica može izabrati invazivni zahvat kojim se potvrđuje ili odbacuje dijagnoza kromosomopatije. Prije zahvata potrebno je učiniti genetsko informiranje i savjetovanje. Genetičar ukazuje na procijenjeni rizik i dobrobit daljnjih dijagnostičkih testova, daje informacije o samoj metodi testa te mogućim komplikacijama.

Kako je dijagnostički test invazivan zahvat, izbor ove metode ovisi o individualnoj procjeni čimbenika rizika za rađanje kromosomski bolesnog djeteta, a zatim i o riziku lošeg ishoda, odnosno gubitka trudnoće kao najteže komplikacije zahvata. Patološki nalaz dobiven postupcima prenatalne dijagnostike sam po sebi ne implicira prekid trudnoće. Izbor mogućnosti u takvom slučaju, pa i sloboda izmjene izbora je neotuđivo pravo parova koji se podvrgnu prenatalnoj dijagnostici.

2. Neinvazivne metode prenatalne dijagnostike

Prenatalna dijagnostika obuhvaća različite dijagnostičke postupke i protokole koji su danas postali sastavni dio moderne prenatalne skrbi. Izvanredan napredak biomedicine posljednjih dvadesetak godina omogućio je postavljanje dijagnoze određene nasljedne bolesti ili anomalije s dovoljnom sigurnošću prije rođenja djeteta.

Neinvazivne metode prenatalne dijagnostike danas su postale rutinska klinička praksa, a trudnice ih mogu prihvatiti ili odbiti. Na prvom mjestu ovdje pripadaju slikovne dijagnostičke metode. U prvom tromjesečju dominantan je transvaginalni ultrazvuk, a u nastavku trudnoće transabdominalni ultrazvuk. Sve više se koristi magnetska rezonanca osobito u dijagnostici anomalija središnjeg živčanog sustava u 2. i 3. tromjesečju. Prema različitim protokolima nalazi ultrazvučnog pregleda se kombiniraju s mjerenjem serumskih biljega iz krvi majke. Serumski biljezi su specifični hormoni trudnoće te se određuju u prvom i drugom tromjesečju trudnoće. Međutim, treba imati na umu da niti jedan ultrazvučni ili biokemijski biljeg pojedinačno ili u međusobnim kombinacijama ne može postići rezultat otkrivanja kromosopatija od približno 100%, koji je postignut invazivnim dijagnostičkim metodama (Simpson JL 2012).

2.1. Prenatalni probir

Zbog relativno velike učestalosti trisomije 21 u općoj populaciji i potencijalne invazivnosti uzorkovanja fetalnih/ placentalnih stanica, nameće se potreba probira prije primjene invazivnog zahvata, napose u mlađih trudnica u kojih je rizik invazivnog zahvata veći od rizika rođenja djeteta s trisomijom 21. Probir je dobrovoljan te se na njega mogu odlučiti sve trudnice, bez obzira na životnu dob, ukoliko žele što više informacija o mogućoj rizičnosti trudnoće te zdravlju ploda. Testovi probira uglavnom izračunavaju individualni rizik od kromosomopatija na temelju nalaza iz krvi, životne dobi trudnice te ultrazvučnih mjerenja i nalaza.

Rizik za pojavu aneuploidije ploda povećava se ovisno o dobi majke. Postoji uzročno posljedična veza između majčine dobi i incidencije trisomije 21 (Tablica 1). Rizik se povećava sukladno dobi majke, te se smanjuje ovisno o tjednu gestacije, jer je veća vjerojatnost gubitka ploda s kromosomopatijom u ranijoj trudnoći (Nicolaidis KH 2011).

Tablica 1. Procijenjeni rizik trisomije 21 u ovisnosti o dobi majke i tjednu gestacije

Dob majke pri porodu (godine)	Učestalost trisomije 21			
	12. tjedan	16. tjedan	20. tjedan	40. tjedan
20	1: 898	1: 1053	1: 1175	1: 1527
25	1: 795	1: 933	1: 1040	1: 1352
30	1: 526	1: 617	1: 668	1: 895
32	1: 388	1: 455	1: 507	1: 659
35	1: 210	1: 246	1: 274	1: 356
38	1: 98	1: 115	1: 129	1: 167
40	1: 57	1: 67	1: 74	1: 97
42	1: 32	1: 38	1: 42	1: 55

Modificirano prema Nicolaidis KH (2003).

Povećani rizik za kromosomopatiju ploda imaju i žene kod kojih je u prethodnoj trudnoći potvrđena kromosomopatija. U žena koje su prije rodile dijete s trisomijom 21 u prosječnoj dobi od 35 godina rizik iznosi od 0,5-1,0%, a u trudnica mlađih od 35. godina, rizik ponavljanja je 0,1-0,8 % (Nicolaidis KH 2003). Probir na trisomiju 21 u trudnoći moguće je provoditi određivanjem ultrazvučnih i/ili biokemijskih biljega.

2.1.1. Biokemijske pretrage majčine krvi

Biokemijski biljezi kromosomopatija u majčinom krvotoku jesu biljezi funkcije fetoplacentnog odjeljka. Unazad dvadesetak godina pokazalo se kako postoji jaka poveznica između postojanja aneuploidije ploda te različitosti u razini koncentracija određenih tvari, kao što su AFP, nekonjugirani estriol, slobodni beta-hCG, PAPP-A te inhibin A (Merkatz et al. 1984). Niska koncentracija alfa-fetoproteina (AFP) u serumu trudnice može upozoriti na postojanje trisomije 21 fetusa. Naprotiv, snižena koncentracija AFP retrospektivno je uočena u djece s trisomijom 18 (Snijders RJ et al. 1998; Nicolaidis KH 2003). U trudnoći s trisomijom 21, zbog promijenjene funkcije fetalnih bubrega, AFP se manje izlučuje u amnijsku tekućinu, te u krvotok majke dolazi u manjim koncentracijama. Osim navedenog, otkriveni su dodatni biljezi u majčinu serumu koji mogu upozoriti na povećani rizik pojave trisomije 21 i nekih drugih kromosomskih anomalija. To podrazumijeva smanjenu koncentraciju nekonjugiranog estriola (uE3), povećanu koncentraciju korionskog gonadotropina (hCG), odnosno njegove slobodne beta-podjedinice (slobodni beta-hCG) te snižene vrijednosti proteina svojstvenog trudnoći A (PAPP-A) i inhibina A (Gagnon A, Douglas WR 2008).

2.1.2. Probir u prvom tromjesečju

Neinvazivni biokemijski testovi koji se rade u prvom tromjesečju trudnoće u fetusa za dokazivanje aneuploidija uključuju probir slobodnog beta-hCG i PAPP-A. Njihova osjetljivost u probiru nasljednih bolesti iznosi 70% (Nicolaidis KH 2011).

Kombinirani probir se odnosi na istodobnu uporabu ranih biokemijskih biljega uz rane ultrazvučne biljege, tzv. vratnu prozirnost (engl; nuchal translucency – NT) za otkrivanje nasljednih bolesti. Njegova osjetljivost je do 95%, uz 3% lažno pozitivnih nalaza. OSCAR test (One stop clinic for first trimester assessment of risk) kombinira UZV u 12. tjednu trudnoće te istovremeno biokemijske markere. Rezultat pretrage se zna unutar 30 minuta s detekcijom od 90% uz 5% lažno pozitivnih rezultata (Bindra R 2002). Potvrдна dijagnostička metoda nakon testova probira jest kariotipizacija korionskih resica.

2.1.3. Probir u drugom tromjesečju

U drugome tromjesečju trudnoće upotrebljava se trostruki „triple test“ (ukupni beta-hCG, AFP i uE3), čija osjetljivost u ranom otkrivanju nasljednih bolesti iznosi 60% uz 5 - 10% lažno pozitivnih nalaza. Također može se koristiti i četverostruki biokemijski probir „quadriple test“ (AFP, hCG, uE3 i inhibin A), koji pak povećava osjetljivost za 7%, ali uz istu lažnu pozitivnost kao „triple test“. Potvrдна dijagnostička metoda je kariotipizacija stanica plodove vode (Cuckle H 2000). Najveća stopa detekcije od 90 - 95% uz 5% lažno pozitivnih rezultata postiže se kombinacijom starosti majke, ultrazvučnog mjerenja vratne prozirnosti, PAPP-A prvog tromjesečja uz četverostruki „quadriple“ test drugog tromjesečja (Tablica 2). Takav probir u prvom i drugom tromjesečju u iste trudnice nazivamo integrirani probir i značajan je za otkrivanje fetalnih anomalija.

Tablica 2. Testovi probira na fetalne aneuploidije u 1. i 2. trimestru

Testovi	SD (%)	LP (%)
Prvi trimestar		
DM	30	5
DM + NT	75 – 80	5
DM + serum β -hCG + PAPP-A	60 – 70	5
DM + NT + serum β -hCG + PAPP-A (kombinirani test)	85 – 95	5
Drugi trimestar		
DM + serum AFP, β -hCG (dvostruki test)	60 – 65	5
DM + serum AFP, β -hCG, uE3 (trostruki test)	65 – 70	5
DM + serum AFP, β -hCG, uE3, inhibin A (četverostruki test)	70 – 75	5
DM + NT + PAPP-A (11. – 14.tj.) + četverostruki test	90 – 94	5

DM- dob majke; NT- vratna prozirnost; NK- nosna kost; SD- stopa detekcije; LP- lažno pozitivni nalazi; PAPP-A- protein svojstven trudnoći A; β -hCG- slobodni β -humani korionski gonadotropin ; uE2 – nekonjugirani estriol

Modificirano premo Nicolaidis KH (2011).

Probir na trisomiju 21 svrstava trudnice u dvije skupine prema rezultatu koji označava vjerojatnost ugroženosti trudnoće. Rezultat probira 1:200 znači da je vjerojatnost rađanja novorođenčeta s trisomijom 21 u trudnice jednaka vjerojatnosti da od 200 djece jedno bude zahvaćeno, a ostalih 199 zdravi.

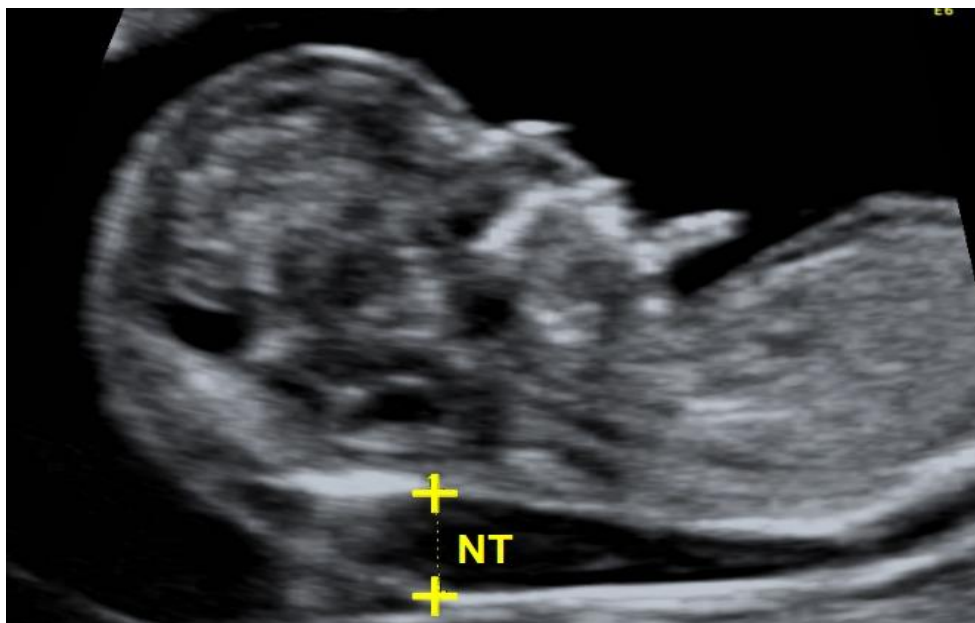
2.2. Ultrazvučne metode u prenatalnoj dijagnostici

Ultrazvuk se kao glavna slikovna metoda danas široko primjenjuje u nadzoru normalne i patološke trudnoće. Preporuka je da svaka trudnica bude barem dva puta ultrazvučno pregledana tijekom trudnoće, s tim da prvi pregled ne bude iza 15. do 20. tjedna trudnoće. Ultrazvukom se potvrđuje da je riječ o intrauterinoj trudnoći, procjenjuje se gestacijska dob, prati rast fetusa, locira se posteljica, otkriva višeploidna trudnoća, procjenjuje količina plodne vode i traga se za malformacijama. Uvođenje standardnog ultrazvučnog pregleda u prvom i drugom tromjesečju trudnoće pokazalo se kao izvrsna neinvazivna metoda probira. Ona omogućava rano prepoznavanje ultrazvučnih biljega kao što su poremećaji fetusa, pupkovine, posteljice ili količine plodove vode koji mogu upućivati na postojanje različitih vrsta kromosopatija. Posebno je vrijedan zbog svoje neinvazivnosti te ne predstavlja rizik za fetus ili majku.

Ultrazvučni biljezi kromosopatija u prvom tromjesečju obuhvaćaju procjenu vratne prozirnosti, prisutnost nosne kosti, procjenu protoka krvi kroz ductus venosus te eventualno postojanje trikuspidalne regurgitacije. Navedeni markeri procjenjuju se prema strogo definiranim kriterijima.

2.2.1. Vratna prozirnost (Nuchal translucency; NT)

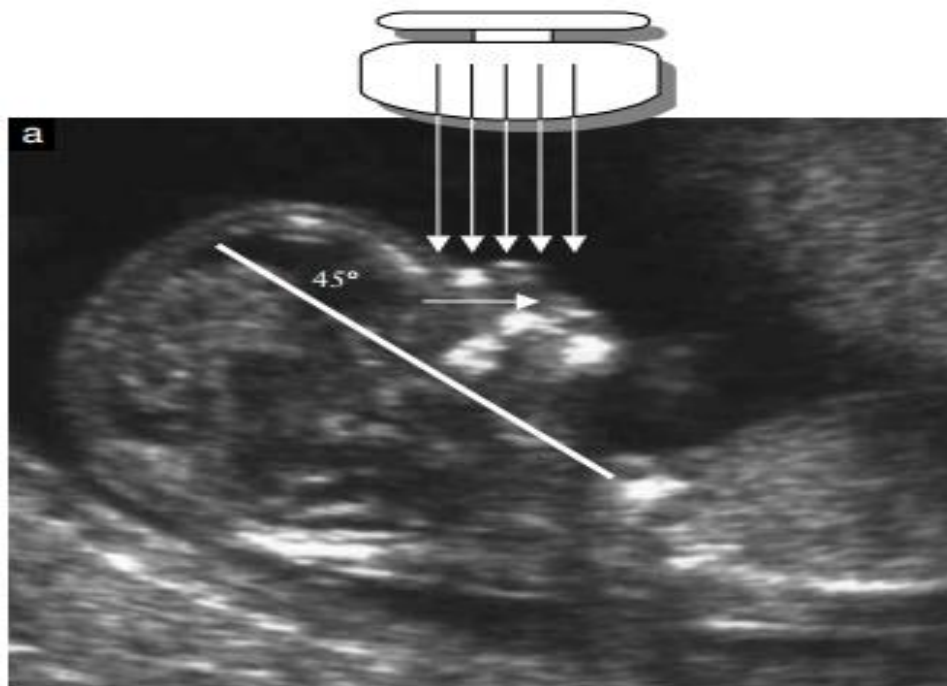
Od ultrazvučnih biljega najznačajnija je vratna prozirnost. Mjerenje NT omogućuje otkrivanje preko 70% kromosopatija. Pojam vratne prozirnosti se odnosi na abnormalno nakupljanje tekućine u potkožnome tkivu vratne regije između kože i kralježnice fetusa u prvom tromjesečju trudnoće, a određuje se od 11. do 13. tjedna + 6 dana (Slika 1).



Slika 1. Mjerenje vratne prozirnosti u sagitalnom vaginosonografskom prikazu. Mjeri se udaljenost između kalipera koji se moraju postaviti unutar granica vratnog nabora. Preuzeto s <http://fetalmedicine.org/nuchal-translucency-scan> accessed 15. listopad 2015.

Između 11. i 12. tjedna gestacijske dobi, debljina "prosječne" vratne prozirnosti iznosi od 2,18 mm do 2,7 mm te proporcionalno ovisi o veličini razmaka između tjemena i trtice embrija (eng. crown- rump length; CRL) (Snijders RJ et al. 1998, Nicolaides KH 2003). Dokazano je da se rizik za pojavu kromosomopatije ploda značajno povećava ukoliko NT iznosi 3,5 mm i više te se pri takvom nalazu predlaže učiniti kariotipizaciju pomoću BKR (Nicolaides KH 2011). Smatra se da ukoliko postoji povećanje NT uz potvrdu normalnog kariotipa ploda, postoji veća učestalost pojave drugih strukturalnih malformacija i genetskih sindroma. Također treba imati na umu da je u 13% kromosomski normalnih fetusa prisutna NT veća od 2,7 mm. Zbog toga se za veću točnost u predviđanju rizika kromosomopatija, ishod probira mjerenjem vratne prozirnosti može kombinirati s rezultatima simultanih majčinih krvnih testova. Prednost mjerenja NT u odnosu na prethodnu uporabu samo biokemijskih testova dovela je do smanjenja lažno pozitivnih rezultata (Babbur V et al. 2005). Samo mjerenje NT otkriva do 70% svih slučajeva trisomije 21 s 5,0% lažno pozitivnih nalaza. Kombinacija mjerenja NT s biokemijskim testovima daje odgovarajuće vrijednosti otkrivanja trisomije 21 do 80% uz 5% lažno pozitivnih nalaza (Muller F et

al. 2003; Simpson JL 2012). U novim studijama dokazano je da se otkrivanje kromosopatija može poboljšati dodatkom ultrazvučnog pregleda u drugom tromjesečju. Vrijednosti koje su iznosile 79,6% i 2,7% za kombinirani probir poboljšane su dodatkom ultrazvučnog pregleda na 89,7% i 4,2% (Rozenberg P et al. 2007). Konačno, pomoću dodatnog ultrazvučnog obilježja, gdje se traga za odsustvom nosne kosti, može se dodatno povećati detekcija za trisomije 21 na više od 95% (Nicolaidis KH, Wegrzyn P 2005). Ultrazvučnm pregledom između 11. i 14. tjedna trudnoće dokazano je odsustvo nosne kosti u 60 -70% fetusa s trisomijom 21, dok se u normalnih fetusa nosna kost ne prikaže u manje od 1% (Nicolaidis KH 2003) (Slika 2).



Slika 2. Ultrazvučni prikaz nosne kosti fetusa

Povećanje NT nalazimo i kod drugih kromosopatija kao što su trisomija 18, trisomija 13 i druge, čija se detekcija također povećava kombiniranjem s biokemijskim i drugim markerima (slobodni beta-hCG, PAPP-A) (Snijders RJ et al. 1998; Nicolaidis KH 2003).

2.2.2. Analiza protoka kroz ductus venosus i trikuspidalnu valvulu

Nedavna istraživanja pokazala su da se analizom protoka krvi kroz ductus venosus i trikuspidalnu valvulu može povećati stopa detekcije fetusa s kromosomopatijama. Prikaz povratnog A–vala u sonogramu ductus venosusa zabilježen je u 3,7% euploidnih fetusa te u 69% fetusa s trisomijom 21, 71% s trisomijom 18 i 64% fetusa s trisomijom 13 (Maiz N 2010). Analiza protoka kroz ductus venosus u kombinaciji s NT i serumskim biljezima PAPP-A i slobodnog beta-hCG povećavaju stopu otkrivanja kromosomopatija do 96% uz 2,6% lažno pozitivnih rezultata (Maiz N, Nicolaidis KH 2010).

Trikuspidalna regurgitacija nađe se u 0,9% euploidnih fetusa te 55% fetusa s trisomijom 21, 33% s trisomijom 18 i 30% fetusa s trisomijom 13. Mjerenjem trikuspidalnog protoka u razdoblju 11. i 12. tjedna trudnoće povećalo je stopu otkrivanja trisomije 21 na 96%, a trisomije 18 i trisomije 13 na 92% i 100% (Kogan K. et al. 2009).

2.2.3 Genetski sonogram

Genetski sonogram („Anomaly scan”) se radi u drugom tromjesečju trudnoće sa ciljem otkrivanja ultrazvučnih biljega tipičnih za drugo tromjesečje. To su pijeletazije, ehogena žarišta na srčanim zaliscima, ehogena žarišta na tankom crijevu, skraćenje femura i humerusa, ventrikulomegalija, ciste koroidnog pleksusa. Izvodi se između 18. i 22. tjedna trudnoće. Postojanje više ultrazvučnih biljega višestruko povećava rizik za kromosomopatiju. Kako se test provodi u kasnijoj trudnoći, nije prikladan kao test probira, već služi u svrhu dopune dosadašnje obrade. Uredan UZV nalaz potvrđen od strane stručnjaka smanjuje prethodni rizik određen temeljem dobi majke i biokemijskih pretraga za 82- 88%. Ukoliko se ovom

metodom otkriju anomalije ploda, jedina potvrda aneuploidije moguća je citogenetskim testovima uzorka dobivenog invazivnom metodom.

Genetski sonogram se može kombinirati s rezultatima biokemijskih biljega. U tom se razdoblju najčešće rabi četverostruki probirni test. Podrazumijeva određivanje hormona AFP, hCG, uE3 te inhibina A.

2.3. Neinvazivni prenatalni test – NIPT

U posljednjih nekoliko godina nastoje se osmisliti neinvazivni prenatalni genetski testovi iz majčine krvi kojim bi se smanjila učestalost invazivnih zahvata. Prisutnost fetalnih stanica u majčinoj krvi i mogućnost njihove uspješne izolacije tijekom trudnoće poznata je od prije, međutim, razina fetalnih stanica u majčinoj krvi niska je i varijabilna, što je predstavljalo veliki nedostatak za njihovu rutinsku kliničku uporabu u kontekstu genetskog testiranja. Otkrivanjem slobodne fetalne DNA (cfDNA, cell-free DNA) u majčinoj krvi tijekom trudnoće, otvorile su se nove mogućnosti u neinvazivnom prenatalnom testiranju (NIPT) odnosno u dijagnostici fetalnih kromosopatija. Krajem prvog tromjesečja trudnoće u majčinom krvotoku prisutno je oko 5-10% cfDNA, što je 20 do 25 puta veća koncentracija od koncentracije samih fetalnih stanica (Chiu RW et al. 2011). Otkrivanje aneuploidija metodom NIPT-a temelji se na otkrivanju i kvantifikaciji određenih kromosoma, odnosno gena. Ako je količina određenog kromosoma povećana u odnosu na ostale, vrlo vjerojatno je riječ o promjeni broja tog kromosoma. Izolacija cirkulirajućih fetalnih stanica, kao i eritrocita s jezgrom i trofoblasta iz majčine krvi daju obećavajuće rezultate. Prednosti neinvazivnoga prenatalnog testiranja iz majčine krvi su sigurnost za majku i dijete, velika pouzdanost, mogućnost izvedbe već od desetog tjedna trudnoće i brzina dobivanja rezultata. Temeljna svrha je jednostavno izvođenje velikog broja dijagnostičkih postupaka za otkrivanje kromosomskih anomalija (Kingston HM 2002). Dugoročni cilj NIPT koncepta je postići visoku osjetljivost kako bi se smanjila potreba za invazivnim zahvatima, a što se prvenstveno odnosi na biopsiju korionskih resica (BKR). Na ovaj se način može izbjeći najveći rizik invazivnih zahvata, a to je gubitak kromosomski zdravog ploda. Osjetljivost NIPT iznosi 99% za trisomiju 21, 98% za trisomiju 18 te 89% za trisomiju 13, s udjelom lažno pozitivnih rezultata manjim od 0,1% (Gil MM et al. 2013). Nedavni radovi pokazuju i veću osjetljivost i specifičnost NIPT za određene aneuploidije (Tablica 3). Uzroci lažno pozitivnih nalaza su najčešće placentni mozaicizam, majčinske spolne aneuploidije, maligna bolest majke i sindrom nestajućeg blizanca. Multipla testiranja također povećavaju udio lažno pozitivnih nalaza. Rezultati testiranja dostupni su nakon 7 – 10 dana, ovisno o laboratoriju te tehnikama dobivanja cfDNA (Committee on Genetics Society for Maternal – Fetal Medicine, 2015).

Tablica 3. Prikaz rezultata NIPT provedenog kod trudnica u 16. tjednu trudnoće

	Osjetljivost (%)	Specifičnost (%)
Trisomija 21	99.3	99.8
Trisomija 18	97.4	99.8
Trisomija 13	91.6	99.9
XY aneuploidija	91.0	99.6

Modificirano prema Committee on Genetics Society for Maternal – Fetal Medicine, Committee opinion No.640 (2015); <http://www.acog.org/-/media/Committee-Opinions/Committee-on-Genetics/co640.pdf?dmc=1&ts=20150714T0302215403> accessed 15.rujan 2016.

Ukoliko trudnoća kombiniranim probirnim testom bude svrstana u grupu visokog ili srednjeg rizika, NIPT može biti alternativa invazivnom zahvatu. Ukoliko rezultat kombiniranog probira pokazuje vrlo visoki rizik (>1:10), indiciran je invazivni zahvat. Također svaki pozitivan ili suspektan rezultat NIPT treba potvrditi ili isključiti izvođenjem BKR ili kasnije amniocentezom, što ovisi o specifičnosti dobivenog nalaza. Može se zaključiti da negativan cf DNA test ne može sa sigurnošću značiti nepostojanje aneuploidije, a kod pozitivnog nalaza je potrebna daljnja invazivna dijagnostička obrada odnosno BKR (Chiu RW et al. 2011). Nakon pozitivnog rezultata NIPT, trisomija 21 potvrđena je u 93% uzoraka dobivenih daljnjim invazivnim zahvatom, a trisomija 13 u 44% uzoraka. Postojanje strukturalne anomalije indikacija je za kariotipizaciju invazivnom metodom, neovisno o urednom neinvazivnom prenatalnom testu. Područje NIPT testiranja trenutno je najizazovnije i najdinamičnije područje prenatalne dijagnostike. Dugoročni cilj je proširiti test i na druga genetska stanja s jednakom uspješnošću. Trenutno se NIPT koristi za otkrivanje najčešćih aneuploidija i na zahtjev trudnice za spolno vezane aneuploidije. NIPT kod blizanačkih trudnoća iziskuje daljnja istraživanja.

3. Invazivne metode prenatalne dijagnostike

Invazivne metode predstavljaju najvažniji korak u prenatalnoj dijagnostici za dokaz kromosomopatija ploda. Obuhvaćaju metode kojima se izravno, transabdominalno ili transcervikalno dobivaju fetalne stanice, amnijska tekućina ili fetalna krv. U invazivne postupke priadaju amniocenteza, biopsija korionskih resica te transabdominalna punkcija krvnih žila fetusa (kordocenteza).

3. 1. Amniocenteza

Amniocenteza je široko rasprostranjena metoda prenatalne dijagnostike koja se izvodi između 15. i 20. tjedna gestacije. Nedavne studije pokazuju da rizik od gubitka ploda nakon postupka iznosi oko 0,25 do 0,5%. Druge komplikacije su izuzetno rjetke, a odnose se na oskudnije krvarenje (<1%), otjecanje plodove vode (1%) i korioamnionitis (0,1%) (Simpson JL 2012). Amniocenteza prije 15. tjedna je kontraindicirana i danas se smatra da se radi o „vitium artis“. Amniocenteza učinjena prije 15. tjedna višestruko povećava rizik od gubitka ploda i fetalnih malformacija u odnosu na BKR (Alfirevic et al. 2003).

Zahvat se izvodi transabdominalnim putem pod kontrolom ultrazvuka, pri čemu se aspirira 10 do 20 mL amnijske tekućine uglavnom bez lokalne anestezije. Amnijska tekućina je normalno bistra, žućkaste boje te sadrži amnijske stanice koje se mogu kultivirati. Nazočnost krvi u plodovoj vodi upućuje na transplacentarnu punkciju što donekle može ometati analizu te povećati rizik od zahvata. Dob trudnice nije više indikacija za amniocentezu. Trudnicama starijim od 40 godina ne treba nuditi invazivni zahvat bez prethodnog probira, jer negativan rezultat probira takvim trudnicama umanjuje rizik kromosomopatije na < 1/200. U specifičnim slučajevima biokemijska analiza amnijske tekućine ili kultura stanica se može koristiti za dijagnozu nasljednih metaboličkih bolesti. Glavni nedostatak ove metode je vremensko razdoblje za kultivaciju stanica plodove vode. Rezultat biokemijske

analize dobije se nakon 7 do 10 dana, a kulture stanica nakon 2 do 3 tjedna. Ponekad rezultati nisu dostupni do 18. tjedna gestacije, što je negativna strana metode, u slučaju da postoji potreba za prekidom trudnoće (Kingston HM 2002). Pojavnost mozaicizma iznosi 0,3%.

3.2. Kordocenteza

Kordocenteza je transabdominalna punkcija fetalnih umbilikalnih krvnih žila radi dobivanja fetalne krvi pod ultrazvučnim nadzorom. Kordocenteza se tehnički može izvesti tek nakon 18-20 tjedna, a iziskuje dodatno iskustvo i vještinu operatera. Zbog rizičnosti zahvata (1-2%) i činjenice da je dijagnostika fetalnih kromosomopatija pomaknuta u ranije razdoblje trudnoće kordocenteza se skoro više i ne rabi u tu svrhu. Izuzeci su dvojbene nalazi nakon amniocenteze, a indikaciju za zahvat tumači i postavlja citogenetičar. To se poglavito odnosi na nalaze mozaicizama. Danas se kordocenteza uglavnom koristi za liječenje fetalne anemije intrauterinim transfuzijama.

4. Biopsija korionskih resica

Tijekom proteklog desetljeća probir u prvom tromjesečju postao je zlatni standard u strategiji dijagnostike fetalnih kromosomopatija. Pomak prema najranijem otkrivanju fetalnih kromosomopatija nije bio moguć bez postojanja dostupne i sigurne invazivne metode kojom se postavlja definitivna dijagnoza.

Biopsija korionskih resica (BKR) je invazivna metoda prenatalne dijagnostike koja predstavlja zlatni standard u prvom tromjesečju trudnoće (Blumenfeld YJ, Chueh J 2010). BKR se izvodi na dva načina. Više se upotrebljava transabdominalni pristup, koji se radi od navršenog 10. do 14. tjedna, a može se izvesti faktički tijekom cijele trudnoće. Transcervikalna BKR se radi u puno manje cantara, a izvodi se između 10. i 12. tjedna trudnoće. Obje tehnike se izvode pod kontrolom ultrazvuka, nakon što se prethodno dobro locira korion, potvrdi živ plod i precizira trajanje gestacije. Kontraindicirano je raditi BKR prije 10. tjedna jer je dokazano da može uzrokovati abnormalnosti ekstremiteta ploda (Firth HV et al. 1994). Biopsijom se dobiju žive stanice koje se odmah mogu analizirati pa nema potrebe za kultivacijom. Materijal se može i kultivirati i tako dobiti loze stanica za kasniju analizu. Cilj postupka je dobivanje adekvatnog uzorka za daljnju analizu uz minimalno oštećenje tkiva. Dobivene korionske resice treba mikrodisekcijom očistiti od eventualne kontaminacije deciduom jer bi u protivnom citogenetski nalaz bio upitan. Prednost BKR nad amniocentezom je mogućnost ranijeg izvođenja postupka te brzo dobivanje rezultata kariotipizacije dobivenog korionskog tkiva u roku od dva do tri dana, a kulture tkiva kroz sedam dana. Citogenetski nalaz biopsije korionskih resica je definitivna dijagnoza, a ukoliko je nalaz uredan uklanja strah i neizvjesnost roditelja već u vrlo ranoj fazi trudnoće. Patološki nalaz omogućuje prekid trudnoće ukoliko to roditelji žele, a može se izvesti jednostavnije i bezbolnije u odnosu na prekid koji se izvodi u kasnijoj fazi trudnoće.

Smatra se da se u 5% kontroliranih trudnoća postavlja indikacija za neki od invazivnih dijagnostičkih zahvata (Simpson JL 2012). U odnosu na učestalost aneuploidija živorođene djece, učestalost fetalnih aneuploidija u uzorcima dobivenih amniocentezom veća je i do 30%, a u uzorcima dobivenih nakon BKR učestalost je

veća i do 50%. Ovako visoke razlike mogu se između ostalog objasniti činjenicom da su kromosomske anomalije rijeđe u živorođene djece jer veliki broj fetusa sa kromosopatijama bude spontano pobačen ili umire in utero (Simpson JL 2012).

4.1. Indikacije

BKR omogućuje brzu dijagnozu kromosomskih, ali i nekih genskih poremećaja. Najčešće indikacije za BKR su dob majke, kromosopatija u obitelji ili prethodno rođeno dijete s kromosomskom greškom, roditelji koji su nositelji strukturnih i numeričkih kromosomskih anomalija, fetalne malformacije detektibilne ultrazvučnim pregledom u prvom trimestru, vratna prozirnost koja je iznad 95 pct u kombinaciji s nalazima nazočnosti ili odsustva nosne kosti, nalaz povratnog A vala u ductus venosusu te nalaz atrioventrikularne regurgitacije u nivou trikuspidalne valvule. Unatrag petanestak godina jedna od glavnih indikacija za BKR je dokazan povećani rizik za fetalnu kromosopatiju primjenom integriranih biokemijskih testova i ultrazvučnih nalaza. Radi se o tzv kombiniranom probirnom testu koji se radi između 11. i 13. tjedna, a optimalno vrijeme je 12. tjedan, odnosno testova probira napravljenih do 12. tjedna trudnoće (Cunningham FG et al. 2005). Otkrivanje slobodne fetalne DNA u majčinoj krvi i uvođenje neinvazivnih prenatalnih testova unatrag nekoliko godina značajno mijenja tradicionalno indikacijsko područje za BKR, a koje se uveliko temelji na ultrazvučnim nalazima i kombiniranom probirnom testu. Bit će interesantno vidjeti koliko će neinvazivni prenatalni testovi utjecati na uporabu BKR u skoroj budućnosti. U svakom slučaju suspektan nalaz neinvazivnog prenatalnog testa je apsolutna indikacija za BKR.

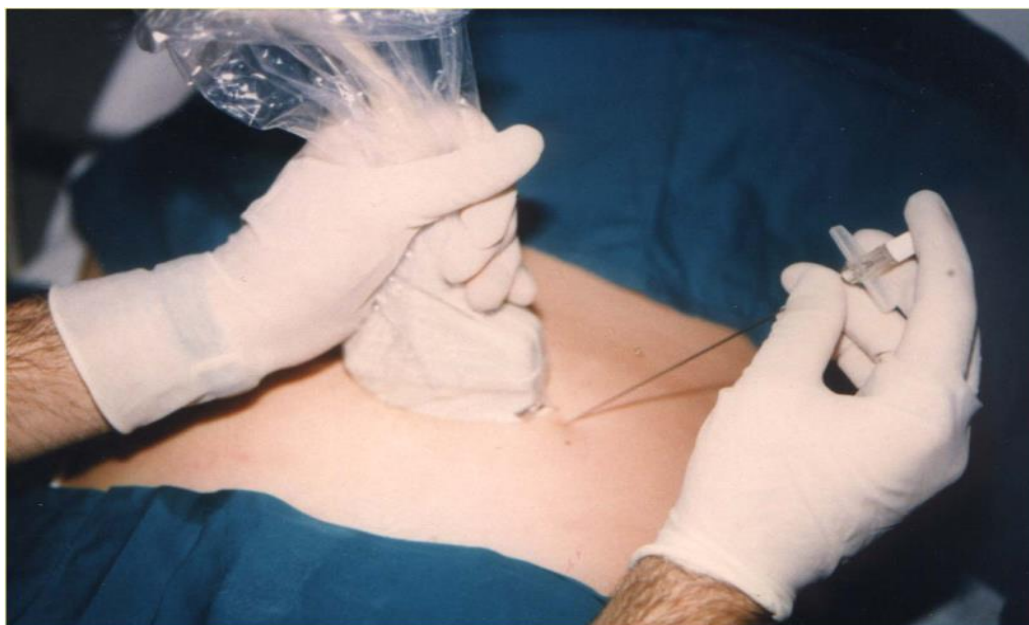4.2. Tehnike izvođenja biopsije korionskih resica

Postoji transabdominalna i transcervikalna biopsija korionskih resica, a obje se rade isključivo pod kontrolom ultrazvuka. Odabir tehnike ovisi o preferenciji kliničara, lokaciji koriona, poziciji uterusa i kontrakcijama maternice, položaju crijeva i mjehura, postojanju upalnih procesa cerviksa i prisutnosti polipa, vaginalnoj flori i konstituciji pacijentice. Položaj uterusa i koriona je najvažniji pri odluci o metodi izbora. Biopsija korionskih resica se izvodi ambulantno, bez analgezije ili lokalne anestezije. Sam postupak nije pretjerano bolan, iako je zabilježena veća bolnost transabdominalne BKR kod žena čija je trbušna stijenka deblja od 4 cm te veća bolnost transcervikalne BKR kod žena kod kojih se radi o prvoj trudnoći (Wax et al. 2009). Neki autori preporučuju rabiti lokalnu anesteziju kod transabdominalne BKR.

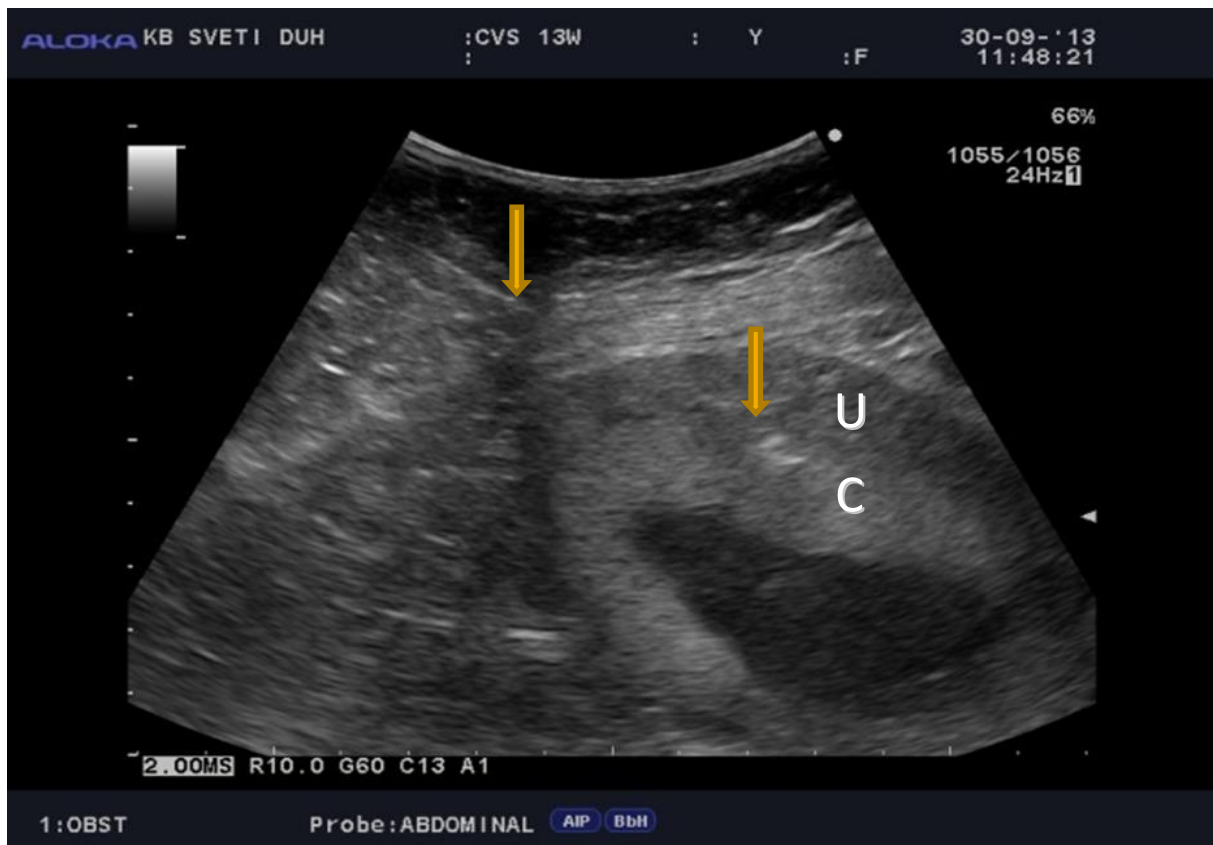
4.2.1. Transabdominalna biopsija korionskih resica

Transabdominalnu BKR idealno je raditi kod prednje i fundalne posteljice dok je kod stražnje lokacije zahvat izrazito otežan. Prije samog zahvata potrebno je ustvrditi živ plod i potvrditi adekvatnu gestacijsku dob za izvođenje zahvata. Koža se pere jodnom ili alkoholnom otopinom, pokriva sterilnim kompresama, a ultrazvučna sonda ulaže u sterilnu PVC vrećicu. Zbog relativno niske gestacijske dobi i manje maternice pri izvođenju ovog zahvata potrebno je paziti da se iglom ne ozljede crijeva. Maternica još nije izašla iz male zdjelice pa nerijetko crijevne vijuge mogu prekrivati fundus materinice i prednju stijenku. Umjerenim pritiskom ultrazvučnom sondom moguće je potisnuti crijeva, ako nisu fiksirana adhezijama. Za transabdominalnu BKR rabe se igle s mandrenom promjera 19-20 G i duljina od 120 do 150 mm. Tijekom punkcije igla mora biti pod kontinuiranim ultrazvučnim nadzorom. Igla se usmjerava u korion i pri tomu vrh igle ne smije zaostati u području decidue niti, što bi bilo na najgore, proći u amnijsku šupljinu (Slika 3, Slika 4).

Kontinuirana vizualizacija igle tijekom postupka smanjila je učestalost krvarenja s 2,4 % na 0,8% (Crandon A, Peel K 1979).

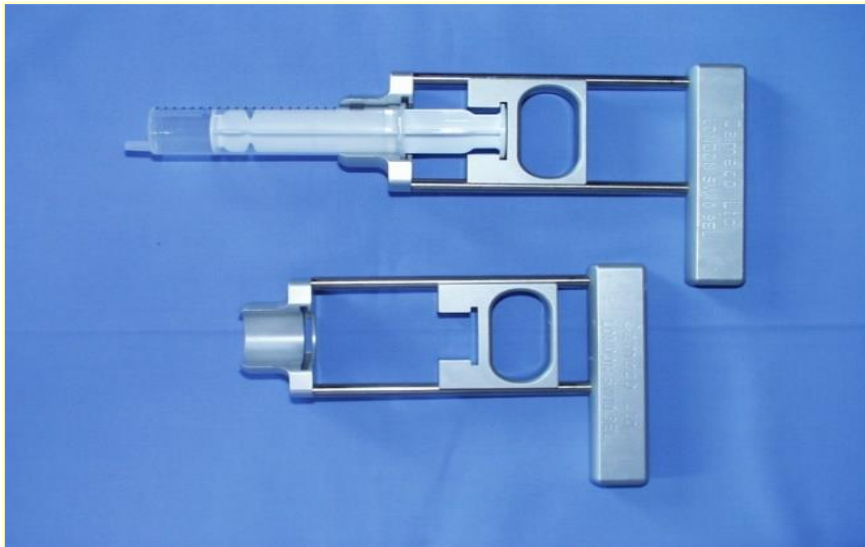


Slika 3. Transabdominalna biopsija korionskih resica. Ljubaznošću doc.dr.sc B. Mišković, Klinika za ginekologiju i porodništvo KB „Sveti Duh“, Zagreb, 2013.



Slika 4. Transabdominalna biopsija korionskih resica: ultrazvukom se prikazuje igla u cijeloj dužini. Uočiti vrh igle koji ulazi u korion. C- korion, U- uterus. Ljubaznošću doc.dr.sc B. Mišković, Klinika za ginekologiju i porodništvo KB „Sveti Duh“, Zagreb, 2013.

Nakon vađenja mandrena na iglu se spaja štrcaljka od 20mL koja sadrži oko 5 mL medija za resice (Slika 5). Stvara se podtlak i višekratno se igla pomiče naprijed-natrag nekoliko puta kako bi se dobio zadovoljavajući uzorak. Treba paziti da pri pomicanju vršak igle ne prođe kroz plodove ovojnice ili u deciduu. U novije vrijeme za lakše postizanje kontinuiranog podtlaka koristi se poseban dodatak kojim se jednom rukom može izvlačiti klip štrcaljke za kolekciju uzorka. Taj dodatak omogućava izvođenje postupka BKR samostalno jednom operateru uz jednaku pouzdanost i učinkovitost kao i standardne metode (Battagliarin G et al. 2009).



Slika 5. Biopsija korionskih resica: pištolj sa špricom za postizanje podtlaka.

Ljubaznošću doc. dr. sc Mišković B, KB „Sveti Duh“, Zagreb , 2013.

Zahvat završava kada u mediju nađemo zadovoljavajuću količinu resica. Rađena su istraživanja je li bolje aspirirati resice u fiksnoj poziciji igle ili je bolje pomicati iglu. Pokazalo se da se najbolji uzorak dobije ako se iglom pomiče do 5 puta. Daljnji pomaci nisu pridonjeli kvantiteti uzorka (Skorupskaite K et al.2013). Provjera adekvatnosti uzorka obavlja se odmah nakon punkcije. Pogledom golim okom u mediju se razlikuju svijetle resice koje flotiraju, od tamnijih, kompaktnijih fragmenata decidue (Young C et al. 2013). Na ginekološkoj Klinici KB „Sv. Duh“ zahvatu nazoči i citogenetičar radi procjene valjanosti uzorka. Postoji tehnika s dvije štrcaljke. Nakon aspiracije u jednu štrcaljku, skidamo je i dajemo na pregled citogenetičaru koji procjenjuje količinu uzorka. Ako je potrebno, pričvrsti se druga štrcaljka i odmah, bez vađenja igle, aspirira se još tkiva koriona do adekvatnosti uzorka. Za analizu je potrebno barem 5 mg korionskih resica, a 10-20 mg je optimalno (Battagliarin G et al. 2009).

Na ginekološkoj Klinici KB „Sveti Duh“ u razdoblju od 2010. do 2015. učinjeno je 248 BKR. Ukupni broj patoloških kariograma bio je 83 odnosno 34%. Skoro polovina

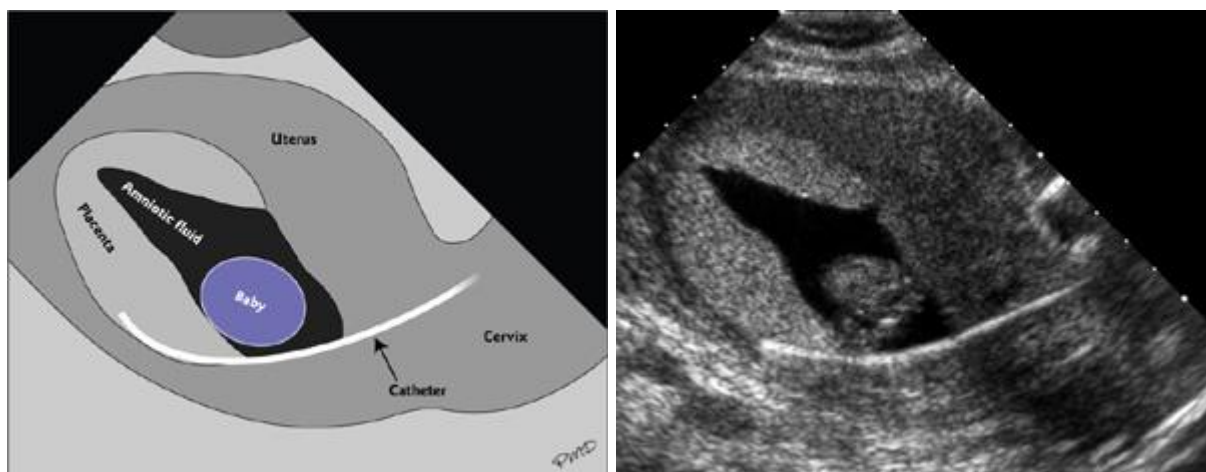
(48%) patoloških kariograma odnosila se na trisomiju 21, udio trisomije 18 bio je 16%, trisomije 13 bio je 7%, a ostalih patoloških kariograma bilo je 24%.

4.2.2. Transcervikalna biopsija korionskih resica

Transcervikalna BKR radi se kada je korion smješten straga nisko uz samo unutarnje cervikalno ušće. Pri takvom smještaju koriona transabdominalni je pristup nemoguć bez lezije amnija. Optimalno vrijeme za transcervikalnu BKR jest 11. – 13. tjedana trudnoće (von Dadelszen P et al. 2005). Prije samog zahvata potrebno je utvrditi urednu srčanu akciju i adekvatne biometrijske mjere koje potvrđuju gestacijsku dob. Nadalje, treba pregledati poziciju maternice za koju je bolje da je ispružena, a to se postiže djelomice punim mokraćnim mjehurom.

Zahvat se izvodi s pomoću plastičnog katetera 1,5 mm koji ima zaštitni čelični mandren s tupim vrhom (von Dadelszen P et al. 2005). Pacijentica leži na ginekološkom stolu, rodnica se pere jodnim ili drugim antiseptičnim sredstvom adekvatnim za sluznicu, a nakon uvođenja sterilnog spekuluma posebno se pere vanjsko maternično ušće. Ako se abdominalnim ultrazvučnim pregledom ne nalazi zadovoljavajuće ispružen cervikalni kanal u odnosu na korpus, porcija se može ispraviti hvataljkom. Pod kontinuiranim ultrazvučnim nadzorom uvodi se blago zavnuti kateter koji se nakon prolaska unutarnjeg cervikalnog ušća usmjeruje u korion pazeći da se ne perforiraju ovojnice ili ne uđe u deciduu (Slika 6). Nakon toga se vadi mandren i na kraj katetera spaja se štrcaljka od 20 mL koja sadrži oko 5mL medija za resice. Stvara se podtlak i kateter se višekratno pomiče naprijed - natrag. Zahvat završava kada u mediju nađemo zadovoljavajuću količinu resica (von Dadelszen P et al. 2005). Istraživanja su pokazala kako je ova metoda tehnički zahtjevnija s većom učestalošću dobivanja neadekvatnog uzorka u usporedbi s transabdominalnim pristupom (Blumenfeld YJ, Chueh J 2010).

Neposredno nakon zahvata pregleda se i nadzire uredna srčana akcija ploda. Bez obzira na put na koji je učinjena BKR pacijentici se savjetuje mirovanje i poštediti napora na dan izvođenja zahvata.



Slika 6. Transcervikalna biopsija korionskih resica u 12. tjednu: na shematskoj i ultrazvučnoj slici vidi se kateter smješten unutar korionskog tkiva. <http://www.obgyn.net/sites/default/files/obgyn/1878418.png> accessed 24. rujan 2016.

4.2.3. Biopsija korionskih resica u blizanačkim trudnoćama

Blizanačke trudnoće su poseban izazov u prenatalnoj dijagnostici kromosomskih i genskih poremećaja. Uvođenjem metoda potpomognute oplodnje i novih protokola stimulacije, značajno se povećao broj višeplođnih trudnoća. Isto tako omogućilo se praćenje broja vraćenih zametaka, a time i mehanizama nastajanja blizanačkih trudnoća. Postupak BKR može se izvesti pri postojanju višestrukih gestacija ukoliko postoje jasno odvojene i vidljive placentе. Postoji mogućnost kod višeplođnih trudnoća postignutih potpomognutom oplodnjom provjeriti kariotipe ploda u svrhu očuvanja jednog ili više plodova. Posteljice i fetusi moraju biti detaljno locirani, kako bi se izbjegla mogućnost pogrešne identifikacije ili uzimanja uzorka istog blizanca dva puta, a neuzorkovanja drugog. BKR se može izvesti transabdominalnim, transcervikalnim ili kombiniranim pristupom. Kod blizanačke trudnoće postoji i mogućnost unakrsne kontaminacije u 2% uzoraka (Blumenfeld YJ, Chueh J 2010). U tom slučaju izvođenje paralelno transabdominalne i transcervikalne BKR smanjuje mogućnost citogenetičke kontaminacije. U slučaju odumiranja jednog embrija povećan je rizik od aneuploidija iz koriona od umrlog

ploda te je potreban oprez ukoliko se želi provjeriti kariotip živog ploda (Evans MI, Johnson MP 1992). Iako ne postoji dovoljan broj studija, smatra se da je rizik od gubitka ploda kod BKR višeploidne trudnoće između 2,7% ukoliko se postupak izvodi prije 20. tjedna te 3,5% prije 28. tjedna, a što je višestruko veći rizik u odnosu na jednoploidne trudnoće (Agarwal K, Alfirevic Z 2012).

4.3. Kontraindikacije za biopsiju korionskih resica

Aktivno krvarenje je apsolutna kontraindikacija za BKR. U ranoj trudnoći parcijalne kontrakcije maternice mogu privremeno onemogućiti zahvat. Kontraindikacije za transabdominalnu BKR su rijetke i odnose se na pojačanu retrofleksiju maternice pri čemu crijevo može ispuniti prostor ispred prednje stijenke maternice. Miomi s nepovoljnom lokacijom mogu otežati ili potpuno spriječiti izvođenje transabdominalne BKR. Kontraindikacije za transcervikalnu BKR jesu cervikalna infekcija gonorejom ili herpesom, te izrazita antefleksija maternice.

4.4. Komplikacije biopsija korionskih resica

Velika retrospektivna studija je dokazala da učestalost komplikacija izravno ovisi o iskustvu operatera i broju učinjenih zahvata (Blumenfeld YJ, Chueh J 2010). Najvažnije komplikacije su oštećenje fetusa i spontani pobačaj. Druge važne komplikacije su krvarenje, otjecanje plodove vode i infekcije.

4.4.1. Krvarenje

Vaginalno krvarenje pojavljuje se u 7-10% pacijentica nakon transcervikalno učinjene BKR, dok je nakon transabdominalne BKR krvarenje vrlo rijetko zabilježeno. Minimalno vaginalno krvarenje „spotting“, daleko je češće i pojavljuje se u gotovo trećine pacijentica u kojih je izvedena transcervikalna BKR (Rhodas GG et al. 1989). U većini slučajeva krvarenje se samo zaustavlja te nema utjecaj na daljnji ishod trudnoće.

4.4.2. Infekcija

Od samih početaka izvođenja transcervikalne BKR, postojala je zabrinutost da postupak može dovesti do prijenosa vaginalne flore u uterus. Tu mogućnost su dovodili u vezu s izolacijom bakterijskih kultura u 30% upotrebljenih katetera (Wass D 1985). U kliničkoj praksi, incidencija korioamnionitisa poslije izvođenja BKR je niska (< 1/1000). U studiji koja je uključivala 2,000 slučajeva transcervikalne BKR kao mogući uzrok pobačaja infekcija je zabilježena u samo 0,3% slučajeva (Rhodas GG et al. 1989). Zanimljivo je pitanje perinatalnog prijenosa kroničnih infekcija (HIV, hepatitis B, hepatitis C) s majke na dijete tijekom invazivnog prenatalnog dijagnostičkog postupka, no s obzirom na mali broj zabilježenih slučajeva ne može se sa sigurnošću potvrditi koliki je postojeći rizik. Stoga se trudnicama s navedenim infekcijama savjetuju neinvazivni postupci prenatalne dijagnostike. Zadnja istraživanja su dokazala da je transferzalni prijenos moguć jedino ukoliko trudnica nije primila odgovarajuću antivirusnu terapiju. Kod trudnica na terapiji prijenos HIV infekcije nije dokazan (Somigliana E et al. 2005).

4.4.3. Komplikacije BKR u trudnoći i porođaju

Kohortna studija koja je uspoređivala 1,984 trudnica u kojih je učinjena BKR i 47,854 trudnica kontrolne skupine pokazala je podjednaku učestalost porođajnih komplikacija: abrupcije posteljice, placente previae i prijevremenog porođaja. Također postotak operativno dovršenih porođaja nije bio značajno veći kod trudnica podvrgnutih BKR (Cederholm M et al. 2003). Nasuprot tome, finska studija koja je obuhvatila 887,439 porođaja, od kojih su 3,346 slučajeva imali komplikacije u obliku abrupcije, zamjećen je veći odnos (OR 1.48) kod abrupcija u kojih je bio rađen BKR u odnosu na abrupcije koje nisu bile podvrgnute BKR (Minna T et al. 2011). Nekoliko studija je izvijestilo da BKR povećava rizik za preeklampsiju, a posebno za razvoj teške preeklampsije (Silver RK et al. 2005). Međutim, novije studije nisu potvrdile povezanost BKR i preeklampsije (Adusumalli F et al. 2007; Grobman WA et al. 2009; Odibo AO et al. 2010). Smatra se da ako i postoji povezanost između abrupcije posteljice zbog BKR i naknadne preeklampsije, vjerojatno je neznatna.

Dugoročno praćenje djece rođenih iz trudnoća s BKR nije pokazalo nikakvih odstupanja u rastu i razvoju u odnosu na djecu kod kojih nije rađena BKR (Schaap AH et al. 2002).

4.4.4. Rizik od gubitka trudnoće

Glavnina dokaza iz randomiziranih studija sugerira da je BKR povezana s većim rizikom gubitka ploda od amniocenteze (Alfirevic Z et al. 2003). Navedeni povećani rizik zapravo se odnosi na povećani rizik TC-BKR, kod koje je rizik gubitka ploda veći od amniocenteze i TA-BKR. TA-BKR i amniocenteza imaju podjednake stope fetalnog gubitka (Mujezinovic F, Alfirevic Z 2007). Sustavni pregled 16 kohortnih studija o komplikacijama BKR navode da ukupna stopa gubitka ploda iznosi 0,7% u periodu od 14 dana od izvođenja TA-BKR, 1,3% u periodu od 30 dana, te 2% za gubitak ploda bilo kada tijekom trudnoće (Mujezinovic F, Alfirevic Z 2007).

Ukupna perinatalna smrtnost nije značajno viša nakon BKR u odnosu na amniocentezu (7:6 na 1000 živorođenih), neovisno o tehnici izvođenja BKR (Alfirevic Z et al. 2003).

Rana istraživanja su dokazala da je rizik za defekte udova, mikrognatiju, mikroglosiju uvećan ukoliko se BKR radi u razdoblju prije 10. tjedna trudnoće (Firth HV et al. 1994). Mogući mehanizam nastanka ovih oštećenja jesu hipoperfuzija i embolizacija u mikrocirkulaciji interviloznog prostora i koriona. Danas se BKR ne smije raditi prije navršenog 10. tjedna, a optimalno razdoblje za zahvat je od 10. do 13. tjedna. Dokazano je da BKR ne povećava rizik od navedenih malformacija ukoliko se zahvat učini u navedenom razdoblju (WHO/PAHO consultation on CVS 1990).

4.4.5. Fetomaternalno krvarenje i Rh-imunizacija

Povećanje koncentracije alfa-fetoproteina u majčinom serumu nakon BKR je bio izravan dokaz fetomaternalnog krvarenja (Katiyar R et al. 2007). Ovaj porast je prolazan, izravno korelira s količinom aspiriranog tkiva i češće se javlja nakon transabdominalne BKR (Brezinka C et al. 1995). Praktična posljedica ove spoznaje je da će fetomaternalno krvarenje kod Rh-negativnih trudnica izazvati Rh-imunizaciju. Zbog toga se svim Rh-negativnim trudnicama preporuča dati profilaksu s 50 µg anti-D-imunoglobulina (Moise KJ, Carpenter RJ Jr. 1990).

4.5. Točnost citogenetskih rezultata

Na 62,000 učinjenih BKR autori izvještavaju iznimno nizak postotak lažno negativnih nalaza od 0,03% (Hahnemann JM, Vejerslev LO 1997). S druge strane, ukoliko se radi o lažno pozitivnom nalazu, odnosno mozaicizmu, potrebno je učiniti amniocentezu da bi se isključio ili potvrdio prvotni nalaz. Ukoliko je dobiveni uzorak

korionskih resica neadekvatan za brzu kultivaciju i izravnu analizu, treba pričekati rezultat dugotrajne kultivacije (van den Berg C et al. 2006).

Učestalost lažno pozitivnih i lažno negativnih nalaza nakon BKR veća je u odnosu na amniocentezu. Zbog toga je u nekim slučajevima potrebno provjeriti nalaz koji je dobiven biopsijom korionskih resica (Los FJ et al. 2001).

4.5.1. Kontaminacija majčnim stanicama

Kontaminacija dobivenog uzorka korionskog tkiva s majčnim stanicama može uzrokovati pogrešnu dijagnozu. Općenito, kontaminacija decidualnim stanicama gotovo se uvijek dovodi u vezu s nedovoljnom količinom uzetog uzorka korionskih resica. Prema iznesenom zahvat treba tehnički korektno učiniti da bi se prevenirala ova pojava. U centrima s velikim iskustvom, gdje se uzima adekvatna količina uzorka korionskih resica, problem kontaminacije je postao sve rjeđi, a učestalost koja se navodi manja je od 1%. (Brun JL et al. 2003). Različite molekularne tehnike se koriste radi otkrivanja kontaminacije majčnim tkivom. Temelje se na traženju prisutnosti specifičnih polimorfnih lokusa genoma uz korištenje fluorescentno ili radioaktivno obilježenih markera (Batanian JR et al. 1998). Ova tehnika se pokazala kao jednostavna, brza uz veliku osjetljivost u otkrivanju majčinih stanica u uzorku.

4.5.2. Mozaicizam

Mozaicizam je nazočnost dviju ili više staničnih loza u jednoj vrsti tkiva. Iako potječu iz iste zigote i imaju isto genetsko porijeklo, one se razlikuju po genetskom sastavu. Do mozaicizma obično dolazi zbog nerazdvajanja nakon oplodnje u jednoj od postzigotičnih mitozama. Ako se na primjer, dvije kromatide kromosoma 21 ne

razdvoje u drugoj mitotičkoj diobi nastat će zigota s 4 stanice od kojih će dvije stanice imati 46 kromosoma, jedna 45 i jedna 47 kromosoma. Stanica od 45 kromosoma vjerojatno neće preživjeti, pa će embrij imati 33% stanica s trisomijom 21. Kod korionskog tkiva veća je učestalost mozaicizma u usporedbi s plodovom vodom (razlika kariotipa ekstraembrionalnih trofoblastnih stanica i kariotipa u stanicama embrija). Mozaicizam nakon BKR nalazimo u 1% kariograma, a nakon amniocenteze u 0,25% kariograma. Ukoliko se nakon BKR dobije kariogram s mozaicizmom indicirano je učiniti amniocentezu, a najčešći rezultat je uredan kariogram. Mozaicizam posteljice često uzrokuje intrauterini zastoj fetalnog rasta ploda i povećava rizik za intrauterinu fetalnu smrt. Također je dokazano da povećava rizik za gestacijsku hipertenziju i preeklampsiju (Robinson WP et al. 2010).

5. Zahvale

Zahvaljujem se mentoru doc. dr. sc. Berivoju Miškoviću na stručnim savjetima, razumijevanju i pomoći kojima je olakšao pisanje ovog rada. Posebnu zahvalnost dugujem dr. Mirti Pihać na usmjeravanju i beskrajnom strpljenju.

Hvala kolegama i prijateljima koji su svojom podrškom, savjetima i odvojenim vremenom doprinijeli izradi ovog diplomskog rada. Najveće hvala mojoj obitelji na neizmjernom razumijevanju i podršci koju mi je pružala tijekom mog studiranja.

6. Literatura

1. Adusumalli F , Han CS, Beckham S, et al. (2007) chorionic villus sampling and risk for hypertensive disorders of pregnancy. *Am J Obstet Gynecol* 196:591e1- 591e7.
2. Agarwal K, Alfirevic Z (2012) Pregnancy loss after chorion villus sampling nad genetic amniocentesis in twin pregnancies: a sistematic rewiew. *Ultrasound Obstet Gynecol*; 0:128.
3. Alfirevic Z, Sundberg K, Brigham S (2003) Amniocentesis and chorionic villus sampling for prenatal diagnosis. *Cochrane Database Syst Rev.* (3):CD003252. <http://www.ncbi.nlm.nih.gov/pubmed/12917956>.
4. Babbur V, Lees CC, Goodburn SF, Morris N, Breeze AC, Hackett GA (2005) Prospective audit of a one-centre combined nuchal translucency and triple test programme for the detection of trisomy 21. *Prenat. Diagn.* 25(6):465–9.
5. Batanian JR, Ledbetter DH, Fenwick RG (1998) A simple VNTR-PCR method for detecting maternal cell contamination in prenatal diagnosis. *Genet Test* 2:347-50.
6. Battagliarin G, Lanna M, Coviello D, et al. (2009) A randomized study to assess to different techniques of aspiration while performing transabdominal chorionic villus sampling. *Ultrasound Obstet Gynecol* 33:169.
7. van den Berg C et al. (2006) (Potential) false-negative diagnoses in chorionic villi and a review of the literature. *Prenat Diagn* ; 26:401.
8. Bindra R et al. (2002) One-stop clinic for assessment of risk for trisomy 21 at 11-14 weeks: a prospective study of 15 030 pregnancies. *Ultrasound Obstet Gynecol.* Sep; 20(3):219-25. <http://www.ncbi.nlm.nih.gov/pubmed/12230441>
9. Blumenfeld Yair J, Chueh J (2010) Chorionic villus sampling: technique and training. *Curret Options in Obsteterics and Ginecology* 22:146-51.
10. Brambati B, Lanzani A, Tului L (1990) Transabdominal and transcervical chorionic villus sampling: efficacy and risk evaluation of 2411 cases, *Am J Hum Genet*;35:160.

11. Brezinka C, Hagenars AM, Wladimiroff JW, et al. (1995) Fetal ductus venosus flow velocity waveforms and maternal serum AFP before and after first- trimester transabdominal chorionic villus sampling. *Prenat Diagn.* 15:699-703.
12. Brun JL, Mangione R, Gangbo F, et al. (2003) Feasibility, accuracy and safety of chorionic villus sampling: a report of 10741 cases. *Prenat Diagn* 23:295-301.
13. Canadian Collaborative CVS- Amniocentesis Clinical Trial Group (1989) Multicentre randomized clinical trial of chorionic villus sampling and amniocentesis. *Lancet* 1:1.
14. Cederholm M, Haglund B, Axelsson O (2003) Maternal complications following amniocentesis and chorionic villus sampling for prenatal karyotyping. *BJOG* 110:392.
15. Chiu RW et al. (2011) Non-invasive prenatal assessment of trisomy 21 by multiplexed maternal plasma DNA sequencing: large scale validity study. *BMJ*. Jan 11;342:c7401. doi: 10.1136/bmj.c7401.
16. Crandon AJ, Peel KR (1979) Amniocentesis with and without ultrasound guidance, *Br J Obstet Gynecol* 86:1-3.
17. Cuckle H (2000) Biochemical screening for Down syndrome, *European Journal of Obstetrics & Gynecology and Reproductive Biology* 92(1);97–101.
18. Cunningham FG, Leveno JK, Bloom SL, Hauth JC, Gilstrap III LC. Williams (2005) *Prenatal diagnosis et fetal therapy, Manual of Obstetrics*, 22nd edition, New York-Toronto, McGraw Hill 22:122-24.
19. von Dadelszen P, Sermer M, Hillier J, et al. (2005) A randomized controlled trial of biopsy forceps and cannula aspiration for transcervical chorionic villus sampling. *BJOG* 112:559.
20. Evans MI, Johnson MP (1992) Chorionic villous sampling. In: Evans MI *Reproductive risks and prenatal diagnosis*; 36:433-39.
21. Firth HV, Boyd PA, Chamberlain PF, et al. (1994) Analysis of limb reduction defect in babies exposed to chorionic villus sampling. *Lancet* 343:1069-71.

22. Gagnon A, Douglas Wilson R (2008) Obstetrical complications associated with abnormal serum markers analytes, Soc. of Obst. and Gynaec. of Canada; No.217:918-31.
23. Gersen S.L., Keagle M.B. (2005) The Principles of Human Cytogenetics, Second edition.
24. Gil MM et al. (2013) Implementation of maternal blood cell-free DNA testing in early screening for aneuploidies. *Ultrasound Obstet Gynecol*; 42:34-40
25. Grobman WA et al. (2009) The association between chorionic villus sampling and preeclampsia. *Prenat Diagn*; 29:800-03.
26. Hahnemann JM, Vejerslev LO (1997) Accuracy of cytogenetics findings on chorionic villus sampling (CVS)--diagnostic consequences of CVS mosaicism and non-mosaic discrepancy in centres contributing to EUCROMIC 1986-1992. *Prenat Diagn* 1997; 17:801.
27. Henderson SA, Edwards RG (1968) Chiasma frequency and maternal age in mammals. *Nature*.218(5136):22-8.
28. Jackson LG, Zachary JM, et al. (1992) Randomized comparison of transcervical and transabdominal chorionic villus sampling. *N Engl J Med*; 327:594-98.
29. Katiyar R, Kriplani A, Agarwal N, et al. (2007) Detection of fetomaternal hemorrhage following chorionic villus sampling by Kleihauer Betke test and rise in maternal serum alpha fetoprotein. *Prenat Diagn* 27:139.
30. Kingston H.M. (2002) ABC of Clinical Genetics, Third edition, London, BMJ Books; 8-94.
31. Kogan KO et al. (2009) Tricuspid regurgitation in screening for trisomies 21, 18 and 13 and Turner syndrome at 11+0 to 13+6 weeks of gestation. *Ultrasound Obstet Gynecol.* ;33(1):18-22. doi: 10.1002/uog.6264.
32. Ledbetter DH, Martin AO, Verlinsky Y, et al. (1990) Cytogenetic results of chorionic villus sampling: High success rate and diagnostic accuracy in the United States collaborative study. *Am J Obstet Gynecol* 162:495.

33. Los FJ et al. (2001) The diagnostic performance of cytogenetic investigation in amniotic fluid cells and chorionic villi. *Prenat Diagn*; 21:1150.
34. Maiz N, Nicolaides KH (2010) Ductus Venosus in the First Trimester: Contribution to Screening of Chromosomal, Cardiac Defects and Monochorionic Twin Complications *Fetal Diagn Ther*;28:65–71.
35. Minna T, Mika G, Tiina L, et al. (2011) Risk of placental abruption following amniocentesis and chorionic villus sampling . *Prenat Diagn* 31:410.
36. Moise KJ, Carpenter RJ Jr. (1990) Increased severity of fetal hemolytic disease with known rhesus alloimmunization after first trimester TC-CVS. *Fetal Diagn Ther* 5:76.
37. Mujezinovic F, Alfirevic Z (2007) Procedure - related complications of amniocentesis and chorionic villus sampling: a systematic review. *Obstet Gynecol*; 110:687.
38. Mujezinovic F, Alfirevic Z (2011) Analgesia for amniocentesis or chorionic villus sampling. *Cochrane Database Syst Rev* : CD008580.
39. Muller F, Benattar C, Audibert F, Roussel N, Dreux S, Cuckle H (2003). First-trimester screening for Down syndrome in France combining fetal nuchal translucency measurement and biochemical markers. *Prenat. Diagn.* 23(10): 833–36.
40. Nicolaides KH (2003), Screening for chromosomal defects. *Ultrasound Obstet Gynecol* ;21:313-21.
41. Nicolaides KH, Wegrzyn P (2005). First trimester diagnosis of chromosomal defects. *Ginekol. Pol.* 76(1):1–8.
42. Nicolaides KH (2011) Screening for fetal aneuploidies at 11 to 13 weeks. *Prenat Diagn* 31:7-15. DOI: 10.1002/pd.2637.
43. Odibo AO, Singla A, Gray DL, et al. (2010) Is chorionic villus samplin associatted with hypertensive disorders of pregnancy. *Prenat Diagn* 30:9.

44. Rhodas GG, Jackson LG, Schlesselman, et al. (1989) The safety and efficacy of chorionic villus sampling for early prenatal diagnosis of cytogenetic abnormalities. *N Engl J Med* 320:609.
45. Robinson WP et al. (2010) Assessing the role of placental trisomy in preeclampsia and intrauterine growth restriction. *Prenat Diagn.* 30: 1-8.
46. Rozenberg P, Bussièrès L, Chevret S, et al. (2007) Screening for Down syndrome using first-trimester combined screening followed by second trimester ultrasound examination in an unselected population. *Gynecol Obstet Fertil* 35(4):303-11.
47. Schaap AH et al.(2002) Long -term follow- up of infants after transcervical CVS and amniocentesis to compare congenital abnormalities and health status. *Prenat Diagn*; 22:598.
48. Silver RK, Wilson RD, Philip J, et al. (2005) Late first-trimester placental disruption and subsequent gestational hypertension/preeclampsia. *Obstet Gynecol* 105:587.
49. Skorupskaite K., Walkert J, Stock S (2013) Modeling chorionic villus sampling technique:influence of number of needle passes on quantity of chorion villi obtained. *Ultrasound Obstet Gynecol* ;41:592-94.
50. Simpson JL (2012) Invasive procedures for prenatal diagnosis; Any future left? *Best Practice and Research Clinical obstetrics and Gynecology* 26: 625-38.
51. Smidt-Jensen S, Permin M, Philip J, et al. (1993) Randomised comparison of amniocentesis and transabdominal chorionic villus sampling. *Lancet* 340:1237.
52. Snijders RJ et al. (1998) UK Multicentre project on assessment of risk of trisomy 21 by maternal age and fetal nuchal translucency thickness at 10-14 weeks of gestation. *Lancet*; 351:343-46.
53. Somigliana E et al. (2005) Early invasive diagnostic techniques in pregnant women who are infected with the HIV: a multicenter case series. Italian Collaborative Study on HIV Infection in pregnancy. *Am J Obstet Gynecol*; 193:437-42.

54. Warburton D (1989) The effect of maternal age on the frequency of trisomy: change in meiosis or in utero selection? In *Molecular and Cytogenetic Studies of Non-Disjunction* (Hassold T.J. and Epstein C.J., eds.), Alan R. Liss, New York, 165-81.
55. Wass D, Bennett MJ (1985) Infection and chorionic villus sampling. *Lancet* 2:338.
56. Wax JR, Davies NP, Watson WJ et al. (2009) Pain associated with chorion villus sampling : transabdominal vs transcervical approach. *Am J Obstet Gynecol*; 201:400.e1- 400.e3.
57. WHO/PAHO consultation on CVS (1999) Evaluation of chorionic villus sampling safety. *Prenat Diagn* 19:97-9.
58. Young C, von Dadelszen P, Alfirevic Z (2013) Instruments for chorionic villus sampling for prenatal diagnosis. *Cochrane Database Syst Rev* 1:CD000114.
59. Zipursky A, Israel LG (1967) The pathogenesis and prevention of Rh immunization. *CMAJ* 97.1245-57.
60. <http://www.acog.org/-/media/Committee-Opinions/Committee-on-Genetics/co640.pdf?dmc=1&ts=20150714T0302215403> accessed 15.rujan 2016.
61. <http://fetalmedicine.org/nuchal-translucency-scan> accessed 9. listopad 2015.
62. <http://www.obgyn.net/sites/default/files/obgyn/1878418.png> accessed 24. rujan 2016.

7. Životopis

OSOBNI PODACI

Ime i prezime: Marin Jakić

Datum i mjesto rođenja: 4. listopada 1985., Split

Adresa stanovanja: Velika Požarica 8, 21327 Podgora

e-pošta: marinjakic.cp@gmail.com

Mobitel: 091/546 6989

ŠKOLOVANJE I IZOBRAZBA

Fakultet (2004-2014): Sveučilište u Zagrebu, Medicinski fakultet

Diplomski rad: Biopsija korionskih resica u dijagnostici kromosomopatija

Demonstrator na zavodu za histologiju i embriologiju

Srednja škola (2000-2004): Opća gimnazija „fra Andrije Kačića Miošića“, Makarska

Maturalni rad: Embrionalni razvoj čovjeka

Osnovna škola (1992-2000): OŠ „don Mihovila Pavlinovića“, Podgora

VJEŠTINE

Jezici: engleski jezik aktivno, njemački i talijanski jezik pasivno