

Novi pristupi u liječenju karcinoma grkljana

Boričević, Zrinka

Master's thesis / Diplomski rad

2016

Degree Grantor / Ustanova koja je dodijelila akademski / stručni stupanj: **University of Zagreb, School of Medicine / Sveučilište u Zagrebu, Medicinski fakultet**

Permanent link / Trajna poveznica: <https://um.nsk.hr/um:nbn:hr:105:171059>

Rights / Prava: [In copyright](#)/[Zaštićeno autorskim pravom.](#)

Download date / Datum preuzimanja: **2024-09-18**



Repository / Repozitorij:

[Dr Med - University of Zagreb School of Medicine Digital Repository](#)



**SVEUČILIŠTE U ZAGREBU
MEDICINSKI FAKULTET**

Zrinka Boričević

Novi pristupi u liječenju karcinoma grkljana

DIPLOMSKI RAD



Zagreb, 2016.

**SVEUČILIŠTE U ZAGREBU
MEDICINSKI FAKULTET**

Zrinka Boričević

Novi pristupi u liječenju karcinoma grkljana

DIPLOMSKI RAD

Zagreb, 2016.

Ovaj diplomski rad izrađen je u Kliničkom bolničkom centru Zagreb na Klinici za bolesti uha, nosa i grla i kirurgiju glave i vrata pod vodstvom prof. dr. sc. Drage Prgometa i predan je na ocjenu u akademskoj godini 2015./2016.

POPIS I OBJAŠNENJE KRATICA KORIŠTENIH U RADU

LPS – strategija očuvanja grkljana

TL – totalna laringektomija

PL – parcijalna laringektomija

CHEP – krikohioideoepiglotopeksija (eng. cricothyroidoepiglottopexy)

TLM – transoralna laserska kirurgija (eng. transoral laser microsurgery)

ELS – Europsko laringološko društvo (eng. European Laryngological Society)

TORS – transoralna robotska kirurgija (eng. transoral robotic surgery)

CT – kompjutorizirana tomografija (eng. computerised tomography)

MRI – magnetna rezonancija

YAG – itrij-aluminij-garnet (eng. yttrium-aluminium-garnet)

KTP – kalij titanil fosfat (eng. potassium titanyl phosphate)

JIL – jedinica intenzivnog liječenja

MDADI – upitnik za procjenu utjecaja disfagije na kvalitetu života (eng. M.D. Anderson Dysphagia Inventory)

VEES – video nazalni endoskopski pregled gutanja (eng. video nasal endoscopic examination of swallowing)

VES – videofluoroskopija (eng. videofluoroscopy)

VHI – Vocal Handicap Index

GRBAS – stupanj promuklosti, hrapavost, šumnost, slabost i napetost glasa (eng. Grade, Roughness, Breathiness, Asthenia and Strain)

RT – radioterapija (eng. radiotherapy)

ICT – indukcijska kemoterapija (eng. induction chemotherapy)

CCRT – konkomitantna kemoradioterapija (concomitant chemoradiotherapy)

VALCSG – The Department of Veterans Affairs Laryngeal Cancer Study Group

CHART – kontinuirana hiperfrakcionirana akcelerirana RT (eng. continuous hyperfractionated accelerated RT)

RTOG – Radiation Therapy Oncology Group

5-FU – 5-fluorouracil

GORTEC - Groupe d'Oncologie Radiothérapie Tête Et Cou

TPF – taksan-cisplatina-5-fluorouracil

PF – cisplatina-5-fluorouracil

G-CSF – čimbenik poticanja granulocitnih kolonija

MAC-HNC – metaanaliza kemoterapije u liječenju karcinoma glave i vrata

EGFR – receptor za epidermalni čimbenik rasta (eng. epidermal growth factor receptor)

SADRŽAJ

1. SAŽETAK	
2. SUMMARY	
3. UVOD.....	1
4. POVIJEST.....	3
5. KIRURŠKO LIJEČENJE.....	4
5.1. TOTALNA LARINGEKTOMIJA.....	4
5.2. PARCIJALNA LARINGEKTOMIJA.....	4
5.2.1. Vertikalna parcijalna laringektomija.....	5
5.3. SUPRAGLOTIČKA LARINGEKTOMIJA.....	5
5.4. SUPRAKRIKOIDNA PARCIJALNA LARINGEKTOMIJA.....	5
6. NOVI KIRURŠKI PRISTUPI.....	6
6.1. ENDOSKOPSKA KORDEKTOMIJA.....	6
6.1.1. Subepitelijalna kordektomija (tip I).....	6
6.1.2. Subligamentna kordektomija (tip II).....	7
6.1.3. Transmuskularna kordektomija (tip III).....	7
6.1.4. Totalna kordektomija (tip IV).....	7
6.1.5. Proširena kordektomija (tip V).....	8
6.1.6. Tip VI kordektomija.....	9
6.2. SUPRAGLOTIČKA KORDEKTOMIJA.....	10
6.3. TRANSORALNA ROBOTSKA KIRURGIJA.....	12
6.4. INDIKACIJE I KONTRAINDIKACIJE.....	12
6.5. KOMPLIKACIJE.....	13
6.5.1. Tipovi komplikacija.....	13
6.6. POSTOPERATIVNA NJEGA.....	14
7. KONZERVATIVNA TERAPIJA.....	15
7.1. RADIOTERAPIJA.....	15
7.2. INDUKCIJSKA KEMOTERAPIJA.....	15
7.3. ISTODOBNA KEMORADIOTERAPIJA.....	16
7.4. CILJANA TERAPIJA.....	16
7.5. NUSPOJAVE I KOMPLIKACIJE KEMOTERAPIJE.....	17
8. ZAKLJUČAK.....	18
9. ZAHVALE.....	19
10. LITERATURA.....	20
11. ŽIVOTOPIS.....	22

1. SAŽETAK

Novi pristupi u liječenju karcinoma grkljana

Zrinka Boričević

Zlatni standard u liječenju uznapredovalog karcinoma grkljana desetljećima je bila totalna laringektomija s disekcijom vrata uz adjuvantnu radioterapiju, no s napretkom medicine razvila se strategija očuvanja grkljana. Od kirurških metoda, endoskopska laserska kirurgija pokazuje jednako dobre rezultate kao i totalna laringektomija, za razliku od koje ima manje komplikacija, kraći boravak u bolnici, brz oporavak i bolji učinak na pacijentovu kvalitetu života. Unaprjeđenjem radioterapijskih tehnika i uvođenjem novih kemoterapeutika u protokole, nekirurške metode liječenja karcinoma grkljana se stalno mijenjaju i poboljšavaju. Danas je najprihvaćenija konkomitantna kemoradioterapija, ali u obzir dolaze radioterapija, indukcijska kemoterapija te ciljana terapija. Od kemoterapeutika koriste se cisplatina sama ili u kombinaciji s 5-fluorouracilom ili drugim kemoterapeuticima. Najnoviji konzervativni pristup je ciljana terapija tj. uvođenje cetuksimaba (monoklalnog protutijela koje se veže na receptor za epidermalni čimbenik rasta kojeg eksprimiraju stanice planocelularnog karcinoma) u konkomitantnu kemoradioterapiju. Pokazalo se da pacijenti bolje podnose terapiju sa cetuksimabom i da mogu primiti cijeli kemoterapijski protokol, no potrebna su daljnja istraživanja. U odabiru odgovarajuće metode liječenja osim lokalizacije i stadija tumora, pacijentove dobi, zdravstvenog statusa pacijenta i komorbiditeta, komplikacija, duljine trajanja liječenja i ukupne koristi metode, potrebno je u obzir uzeti i utjecaj na pacijentovu kvalitetu života.

Ključne riječi: endoskopska laserska kirurgija, karcinom grkljana, konzervativno liječenje, prezervacija grkljana.

2. SUMMARY

New approaches in laryngeal carcinoma treatment

Zrinka Boričević

A golden standard of treatment of advanced laryngeal carcinoma was total laryngectomy with neck dissection followed by adjuvant radiotherapy, but with progress in medicine a larynx preservation strategy has been developed. In surgical methods, endoscopic laser surgery shows as equally good results as total laryngectomy, but with less complications, shorter hospitalization, quicker recovery and better outcome on the patient's quality of life. With improvement in radiotherapeutic techniques and with the introduction of new chemotherapeutic agents in treatment protocols, nonsurgical methods have been constantly changing and improving. Today, the most widely accepted method is concomitant chemoradiotherapy, but radiotherapy, induction chemotherapy and targeted therapy are also considerable options. Chemotherapy agents which are in use are cisplatin alone or in a combination with 5-fluorouracil or with other chemotherapeutics. The latest conservative approach is targeted therapy i.e. adding cetuximab (monoclonal antibody against epidermal growth factor receptor which is expressed by planocellular carcinoma cells) in concomitant chemoradiotherapy. It has been shown that patients tolerate cetuximab therapy better and that they can receive the complete chemotherapeutic protocol, but further studies are needed. While choosing an optimal treatment method, apart from localization, stage of a tumor, patient's age, health status, comorbidities, complications, hospitalization duration and overall benefit, patient's quality of life should also be taken into account.

Key words: conservative treatment, endoscopic laser surgery, laryngeal carcinoma, larynx preservation.

3. UVOD

Maligni tumori grkljana su najčešći maligni tumori glave i vrata, čine 40% malignih tumora glave i vrata te 2% svih malignih tumora u organizmu. Incidencija u Republici Hrvatskoj u 2012. godini je bila 381 na 100.000 stanovnika. (1) Mnogo češće obolijevaju muškarci (incidencija karcinoma grkljana u muškaraca u Republici Hrvatskoj je 344, a u žena 37 na 100.000 stanovnika u 2012. godini). (2, 3)

Razvoju karcinoma grkljana pogoduju mnogi egzogeni čimbenici od kojih je najvažnije pušenje, zatim konzumacija alkoholnih pića, ionizacijsko zračenje, mehaničko i termičko oštećenje sluznice grkljana te kronične upale grkljana. (4) Zabilježen je pad incidencije zbog javnih kampanja protiv pušenja, međutim opažen je relativni porast incidencije karcinoma grkljana među mlađim ljudima zbog infekcije humanim papiloma virusom. (5)

Većina karcinoma grkljana (oko 95%) jesu planocelularni karcinomi. Ostali tumori u grkljanu poput sarkoma, cilindroma, adenokarcinoma i dr. su iznimno rijetki. S obzirom na lokalizaciju karcinome grkljana dijelimo na supraglotičke, glotičke i subglotičke tumore. (4) Klinička podjela tumora na stadije i stupnjevanje provodi se prema TNM klasifikaciji koja nam daje podatke o veličini i sijelu primarnog tumora (T-primary tumor), zahvaćenosti regionalnih limfnih čvorova (N-nodus) i prisutnosti/odsutnosti udaljenih metastaza (M-metastasis) (Tablica 1). (6)

Simptomi karcinoma grkljana ovise o njihovoj lokalizaciji. Karcinomi glotičkog područja vrlo rano uzrokuju promuklost pa se i rano dijagnosticiraju. Bolesniku kojem promuklost traje dulje od dva tjedna trebalo bi napraviti laringoskopiju. Karcinomi supraglotičkog područja se očituju nekarakterističnim simptomima kao što su osjećaj stranog tijela u grlu i „čišćenje grla“, a kasnije se javlja bol pri gutanju koja se obično širi prema uhu. Kod subglotičkih karcinoma karakterističan je inspiratorni stridor s uvlačenjem juguluma, supraklavikularnih jama, interkostalnih prostora i epigastrija, a kasnije se javlja i respiracijska insuficijencija. (4)

Karcinomi grkljana najčešće metastaziraju u limfne čvorove smještene uz jugularnu venu, ali pojavljuju se i u ostalim limfnim čvorovima vrata. Udaljene metastaze su rijetke, ali se mogu pojaviti u plućima, jetri, kostima, pa i mozgu. (4)

Najbolju prognozu imaju tumori glotičke regije. Najranije se dijagnosticiraju zbog rane pojave promuklosti. Osim toga, područje glasnica ima najoskudnije limfne i krvne žile, pa se tumori tog područja sporije šire u okolinu. Tumori supraglotičke regije obično se dijagnosticiraju kasno zbog nekarakterističnih simptoma, puno ranije i lakše metastaziraju u limfne čvorove vrata te se šire izvan granica grkljana na korijen jezika i hipofarinks. Tumori subglotičkog

prostora također nemaju dobru prognozu jer je tumor u vrijeme postavljanja dijagnoze obično velik i ima tendenciju širenja u donje vratne i paratrahealne limfne čvorove. (4)

Dijagnoza se postavlja laringoskopijom, a potvrđuje biopsijom. Potrebno je utvrditi klinički status limfnih čvorova vrata. Prva pretraga je palpacija koju treba obavezno nadopuniti ultrazvukom vrata ili kompjutoriziranom tomografijom, odnosno nuklearnom magnetnom rezonancijom. Suspektne limfne čvorove treba punktirati.

Karcinomi grkljana liječe se kirurški i konzervativnom terapijom, ovisno o njihovoj lokalizaciji i proširenosti.

Tablica 1. TNM klasifikacija carcinoma grkljana. Preuzeto s <http://emedicine.medscape.com/article/2048034-overview>

Tumor (T)	
TX	Primarni tumor se ne može procijeniti
T0	Nema dokaza primarnog tumora
Tis	Karcinom in situ
T1	Tumor ≤ 2 cm u najvećem promjeru
T2	Tumor veličine 2-4cm
T3	Tumor veličine >4 cm
T4	Tumor prodire u okolne strukture
Glottis:	
T1	Tumor ograničen na jednu (T1a) ili obje glasnice (T1b) koje su mobilne
T2	Tumor proširen na supraglotis i/ili subglottis, s/bez nepokretnim glasnicama
T3	Tumor ograničen na larinks s fiksacijom glasnica i/ili invazijom paraglotičnog prostora i/ili korteksa tiroidne hrskavice
T4a	Tumor invadira kroz vanjski korteks tiroidne hrskavice i/ili invadira tkiva izvan larinksa
T4b	Tumor invadira prevertebralni prostor, karotidnu arteriju ili invadira strukture medijastinuma
Supraglotis:	
T1	Tumor ograničen na jednu stranu subglotisa s normalnom pokretljivošću glasnica
T2	Tumor invadira mukožu susjedne strane supraglotisa ili glottis ili regije izvan supraglotisa, bez fiksacije larinksa
T3	Tumor ograničen na larinks s fiksacijom glasnica i/ili invadira: postkrikoidno područje, preepiglottični prostor, paraglotični prostor i/ili unutarnji korteks tiroidne hrskavice
T4a	Tumor invadira kroz tiroidnu hrskavicu i/ili invadira tkiva izvan larinksa
T4b	Tumor invadira prevertebralni prostor, karotidnu arteriju ili invadira medijastinalne strukture
Subglottis:	
T1	Tumor ograničen na subglottis
T2	Tumor proširen na jednu/obje glasnice s normalnom ili poremećenom mobilnošću
T3	Tumor ograničen na larinks s fiksacijom glasnica
T4a	Tumor invadira krikoidnu ili tiroidnu hrskavicu i/ili invadira tkiva izvan larinksa
T4b	Tumor invadira prevertebralni prostor, karotidnu arteriju ili invadira medijastinalne strukture
Regionalni limfni čvorovi (N)	
NX	Regionalni čvorovi se ne mogu procijeniti
N0	Nema metastaza u regionalnim limfnim čvorovima
N1	Metastaza u jednom ipsilateralnom limfnom čvoru ≤3 cm u najvećem promjeru
N2	Metastaza u jednom ipsilateralnom limfnom čvoru 3-6 cm (N2a); ili u multiplim ipsilateralnim čvorovima a da nisu >6 cm (N2b); ili u bilateralnim ili kontralateralnim limfnim čvorovima a da nisu >6 cm (N2c)
N3	Metastaza u limfnom čvoru >6 cm u najvećem promjeru
Udaljene metastaze (M)	
M0	Nema udaljenih metastaza
M1	Udaljene metastaze

4. POVIJEST

Prvu totalnu laringektomiju izveo je Billroth 31. prosinca 1873. godine u Beču. Iako je postoperativni tijek bio kompliciran faringokutanom fistulom, pacijent se nastavio hraniti na usta. Pacijent je preživio 7 mjeseci. (7)

1875. godine Enrico Bottini je izveo totalnu laringektomiju na pacijentu koji je preživio 10 godina nakon operacije. Gluck je 1880. godine proveo retrospektivno istraživanje u kojem je pokazano da je intraoperativni i postoperativni mortalitet nakon totalne laringektomije 50%. Sukladno s istraživanjem predložio je provođenje zahvata u 2 faze: separaciju traheje od grkljana nakon koje slijedi totalna laringektomija 2 tjedna kasnije. Sorenson je 1890. godine usavršio tehniku u jednoj fazi. (7)

Morell Mackenzie je uveo analizu bioptata tumorskog tkiva prema čijim rezultatima su se formirali kriteriji za odabir pacijenata za totalnu laringektomiju. Američki kirurg George Washington Crile je prepoznao važnost limfnog sustava i udaljenih tumorskih metastaza i imao veliki utjecaj na primjenu radikalne disekcije vrata uz totalnu laringektomiju. Nakon mnogih poboljšanja u samoj tehnici izvođenja operacije i samih instrumenata kojima se izvodi, Martin i Ogara su oko 1950. godine standardizirali totalnu laringektomiju s disekcijom vrata. (7)

U posljednjem desetljeću liječenje karcinoma grkljana fokusirano je više na očuvanje grkljana, pa se koriste novi kirurški pristupi i konzervativna terapija. (7)

5. KIRURŠKO LIJEČENJE

Odabir liječenja ovisi o različitim faktorima, kao što su veličina tumora, postojanje metastaza, dob i zdravstveno stanje pacijenta. (8) Moguća je resekcija dijela ili cijelog grkljana. (4) Cilj odluke o liječenju bi trebao biti očuvanje samog organa, ali i njegovih funkcija jer bitno utječu na pacijentovu kvalitetu života. (8)

5.1. TOTALNA LARINGEKTOMIJA

U posljednjem stoljeću zlatni standard liječenja uznapredovalog karcinoma grkljana (T3 i T4) je bila totalna laringektomija (TL) s disekcijom vrata nakon koje slijedi adjuvantna radioterapija. Petogodišnje preživljenje je bilo oko 50%. (5) Danas je TL izbor liječenja kod uznapredovalih tumora grkljana kod kojih nije moguće očuvanje organa, u takozvanoj kirurgiji spašavanja (eng. salvage surgery), kod rekurentnih karcinoma, kod nepouzdanih pacijenata, u nerazvijenim zemljama, u područjima gdje je nedostupno multimodalno liječenje ili nemoguće dugotrajno postoperativno praćenje te u pacijenata koji ne žele konzervativno liječenje. (8)

U ovoj metodi grkljan se odstranjuje u cijelosti zajedno s jezičnom kosti. Prije zahvata potrebno je učiniti traheotomiju i uvesti endotrahealni tubus. Operacija se izvodi prepariranjem grkljana te se podveže gornja laringealna arterija koja je ogranak gornje štitne arterije. Kod tumora lokaliziranih u supraglotičkom području, ždrijelo se otvara u retrokrikoidnom području i grkljan se odstranjuje od dušnika prema gore. Kod tumora lokaliziranih u donjem dijelu grkljana, ždrijelo se otvara u području vaskula i grkljan se odstranjuje odozgo prema dolje do dušnika. Time se izbjegava ulazak u tumorsko područje i moguća kirurška implantacija tumora. Nakon postavljanja nazogastrične sonde, ždrijelo se zatvori šivanjem stijenke u tri sloja i napravi se trajna traheostoma. Nazogastrična sonda se uklanja tjedan dana nakon operacije. (4)

Postoperativne komplikacije koje se mogu javiti su krvarenje, aspiracijska pneumonija, faringokutane fistule i hilom. (4)

Zadnja dva desetljeća TL gubi na važnosti s obzirom na razvitak metoda kojima je cilj sačuvati funkcije grkljana („Larynx preservation strategy“, LPS).

5.2. PARCIJALNA LARINGEKTOMIJA

Uvjeti za izvođenje parcijalnih laringektomija (PL) su ograničena proširenost tumora i dobro zdravstveno stanje te psihička i fizička stabilnost pacijenta. (4) Cilj ovih zahvata je uklanjanje tumora u cijelosti uz očuvanje funkcija grkljana – govora, gutanja i disanja. (9) PL se koristi u

liječenju ranih stadija karcinoma grkljana, ali se može koristiti i kao kirurgija u slučaju neuspjele radioterapije ili kemoterapije. (8)

Postoperativne komplikacije koje se najčešće javljaju su otežano gutanje i aspiracija hrane. Zbog toga im se postavlja privremena nazogastrična sonda koja se uklanja tjedan dana nakon operacije. (4)

5.2.1. Vertikalna parcijalna laringektomija

Vertikalna PL smatra se početkom takozvane organ-prezervirajuće kirurgije. Indicirana je u liječenju T1 i T2 tumora grkljana. Zahvaćena glasnica ne smije biti fiksirana. (8)

Grkljan se otvara vertikalnom incizijom kroz tiroidnu hrskavicu blizu prednje komisure. Postoji više vrsta vertikalne PL od kojih su najčešće laringofizura i kordektomija, vertikalna hemilaringektomija i epiglitička laringoplastika. (8)

Lokoregionalna kontrola i očuvanje grkljana postiže se u 82% do 95% slučajeva s tumorima T1 i T2 stadija, a petogodišnje preživljenje je veće od 90%. (8)

5.3. SUPRAGLOTIČKA LARINGEKTOMIJA

Supraglotička laringektomija se koristi za resekciju supraglotičkih tumora, ne samo T1 i T2, već i T3 i T4 stadija koji zahvaćaju preepiglitični prostor ili jedan od aritenoida, piriformni sinus ili bazu jezika. (8)

Operacijom se odstranjuje supraglotički dio grkljana s preepiglitičkim prostorom. (4)
Resekcija se može proširiti na jedan aritenoid, bazu jezika ili piriformni sinus. (8)

Petogodišnje preživljenje nakon operacije je između 67% i 90% ovisno o stadiju tumora. Očuvanje organa prelazi 85%. (8)

5.4. SUPRAKRIKOIDNA PARCIJALNA LARINGEKTOMIJA

Suprakrikoidnu PL prvi put opisuju Majer i Rieder, a popularizira ju Laccoureye nakon 1970. (8) Indicirana je u liječenju T1 i T2 supraglotičkih tumora, T3 i odabranih T4 transglotičnih tumora. Operacija se izbjegava u slučaju širenja tumora izvan grkljana i fiksacije aritenoida. (9) Dva su tipa suprakrikoidne PL: krikohioideoepiglotopeksija (CHEP) i krikohioideopeksija.

6. NOVI KIRURŠKI PRISTUPI

U posljednja dva desetljeća mnoge studije su pokazale da je endoskopska laserska kirurgija jednako uspješna kao i otvoreni kirurški zahvati te je široko prihvaćena metoda u liječenju ranih stadija karcinoma grkljana. (11) Transoralna laserska mikrokirurgija (TLM) rezultira dobrim onkološkim i funkcionalnim ishodom. (8)

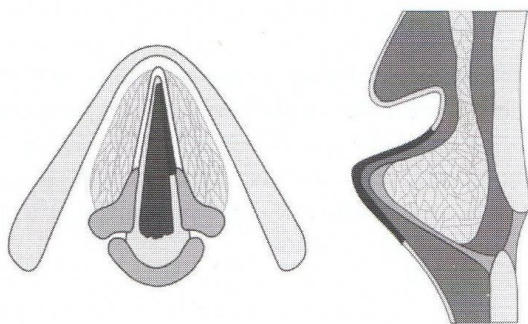
U TLM najčešće se koristi CO₂ laser. Neki centri koriste itrij-aluminij-garnet (YAG) ili kalij-titanil-fosfat (KTP) laser. (12) Glavne prednosti TLM su dobri onkološki rezultati sa smanjenom kirurškom traumom, očuvanjem hrskavičnog skeleta koja omogućuje sekundarnu parcijalnu kirurgiju u rekurentnim slučajevima, izbjegavanje traheotomije, manju incidenciju komplikacija i brz postoperativni oporavak. (13)

2000.godine prema prijedlogu Europskog laringološkog društva (ELS) napravljena je klasifikacija endoskopskih kordektomija kako bi se mogli interpretirati i uspoređivati postoperativni rezultati. Klasifikacija je temeljena na kirurškom pristupu i opsežnosti zahvata. (14)

6.1. ENDOSKOPSKA KORDEKTOMIJA

6.1.1. Subepitelijalna kordektomija (tip I)

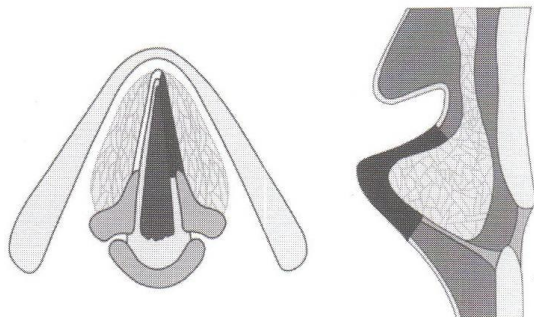
Glavna uloga ovog zahvata je dijagnostička jer uključuje resekciju epitela vokalnog nabora, poštedejući vokalni ligament (Slika 1). Ako histološki nalaz potvrđuje hiperplaziju, displaziju ili Cis bez znakova mikroinvazije ovaj postupak je također i terapijski. Postoje li znakovi invazivnog širenja tumora potrebno je učiniti daljnju obradu i odlučiti o terapijskom postupku. (14)



Slika 1. Subepitelijalna kordektomija. Prema: Prgomet i sur. (2010), str.13, uz odobrenje urednika.

6.1.2. Subligamentna kordektomija (tip II)

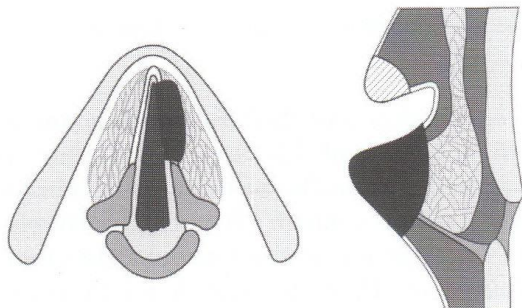
Subligamentalna kordektomija obuhvaća resekciju epitela, Reinkeovog prostora i vokalnog ligamenta (Slika 2). Dijagnostička uloga tip II kordektomije je indicirana u slučaju leukoplakije koja pokazuje kliničke znakove neoplastične transformacije. Terapijski se koristi u liječenju mikroinvazivnog karcinoma. (14)



Slika 2. Subligamentalna kordektomija. Prema: Prgomet i sur. (2010), str.14, uz odobrenje urednika.

6.1.3. Transmuskularna kordektomija (tip III)

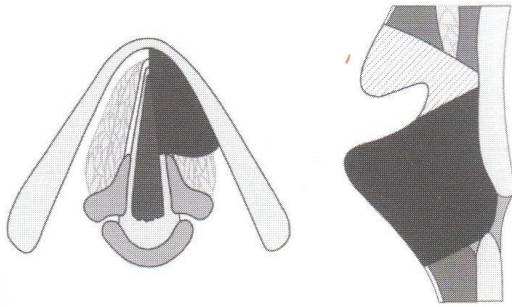
Tip III kordektomija obuhvaća resekciju epitela, lamine proprije i dijela vokalnog mišića (Slika 3). Indicirana je liječenju malih površnih tumora glasnica. (14)



Slika 3. Transmuralna kordektomija. Prema: Prgomet i sur. (2010), str.14, uz odobrenje urednika.

6.1.4. Totalna kordektomija (tip IV)

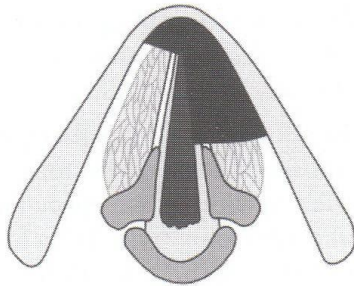
U tip IV kordektomiji resekira se cijeli vokalni nabor (Slika 4). Nema dijagnostičku ulogu, već je kurativni postupak indiciran u T1a stadiju karcinoma glasnice. (14)



Slika 4. Totalna kordektomija. Prema: Prgomet i sur. (2010), str.14, uz odobrenje urednika.

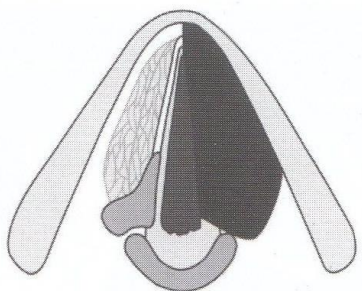
6.1.5. Proširena kordektomija (tip V)

Proširena kordektomija ima nekoliko podtipova. U tip Va kordektomiji resekcira se prednja komisura i segment kontralateralnog vokalnog nabora, ovisno o proširenosti tumora (Slika 5). Indicirana je u odabranim slučajevima T1b karcinoma glasnica. (14)




Slika 5. Proširena kordektomija sa zahvaćanjem kontralateralnog vokalnog nabora. Prema: Prgomet i sur. (2010), str.14, uz odobrenje urednika.

U tip Vb kordektomiji resekcija je proširena na aritenoidnu hrskavicu (Slika 6) te je indicirana u liječenju karcinoma glasnica koji zahvaćaju vokalni nastavak aritenoidne hrskavice. (14)



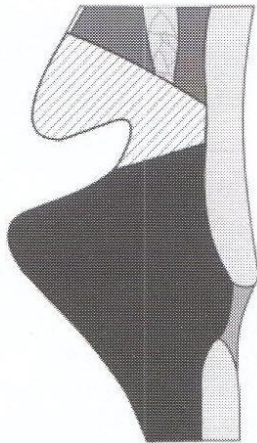
Slika 6. Proširena kordektomija sa zahvaćanjem aritenoida. Prema: Prgomet i sur. (2010), str.15, uz odobrenje urednika.

Tip Vc kordektomija je proširena na resekciju cijelog vokalnog nabora, Morgagnijevog ventrikula i ventrikularnog nabora (Slika 7). Indicirana je za odabrane T2 karcinome koji zahvaćaju vokalni i ventrikularni nabor. (14)



Slika 7. Proširena kordektomija sa zahvaćanjem ventrikularnog nabora. Prema: Prgomet i sur. (2010), str.15, uz odobrenje urednika.

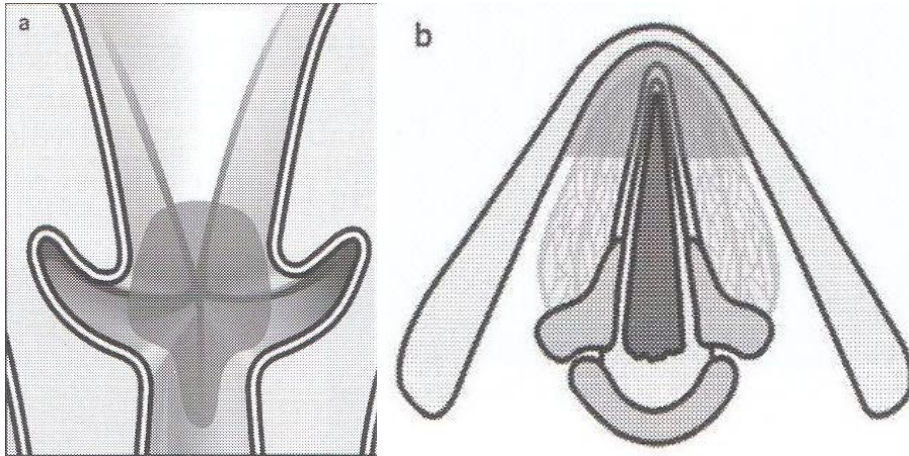
Tip Vd kordektomija uključuje resekciju cijelog vokalnog nabora i subglotičnog prostora do 1 cm ispod glotisa (Slika 8). Indicirana je u nekim slučajevima T2 karcinoma glasnica s minimalnom subglotičnom ekstenzijom. (14)



Slika 8. Proširena kordektomija sa zahvaćanjem subglotisa. Prema: Prgomet i sur. (2010), str.15, uz odobrenje urednika.

6.1.6. Tip VI kordektomija

Tip VI kordektomija je prednja komisurektomija s bilateralnom prednjom kordektomijom (Slika 9). Indicirana je u liječenju tumora prednje komisure sa ili bez širenja na jedan ili oba vokalna nabora, ali bez infiltracije tiroidne hrskavice. (14)

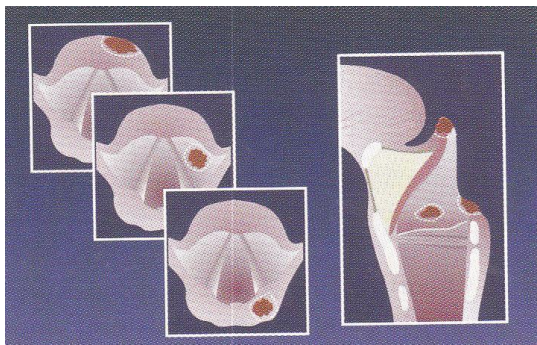


Slika 9. Tip VI kordektomija: prednja bilateralna kordektomija I komisurektomija. Prema: Prgomet i sur. (2010), str.15, uz odobrenje urednika.

6.2. SUPRAGLOTIČKA KORDEKTOMIJA

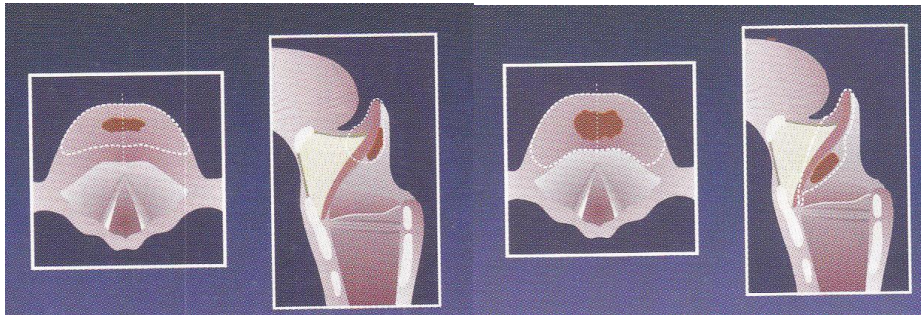
ELS je 2009. predložilo klasifikaciju za supraglotične laringektomije po istim principima kao i za endoskopske kordektomije – prema kirurškom pristupu i opsežnosti zahvata. Tako se supraglotička laringektomija dijeli na 4 tipa. (14)

Tip I supraglotička laringektomija obuhvaća eksciziju malih površnih tumora na slobodnom rubu epiglotisa, ariepiglotičnog nabora, ventrikularnog nabora ili bilo kojeg dijela supraglotisa (Slika 10). (14)



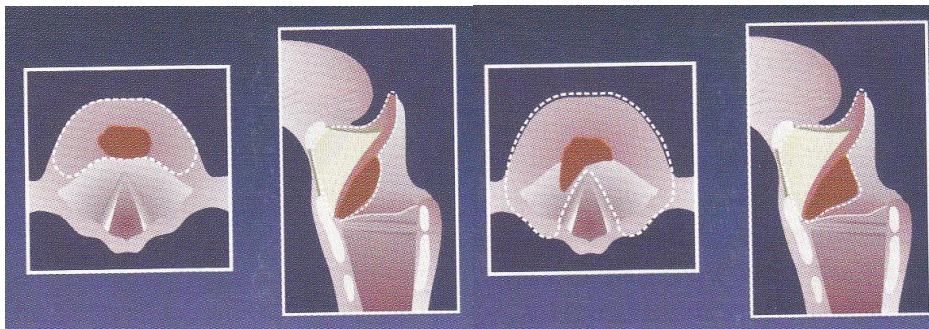
Slika 10. Tip I. Prema: Prgomet i sur. (2010), str.16, uz odobrenje urednika.

Tip II supraglotička laringektomija obuhvaća polovicu suprahoidnog epiglotisa (IIa) (Slika 11) i indicirana je u slučajevima T1 tumora epiglotisa iznad jezične kosti. Totalna epiglotidektomija (IIb) indicirana je za tumore proširene ispod jezične kosti (Slika 11). (14)



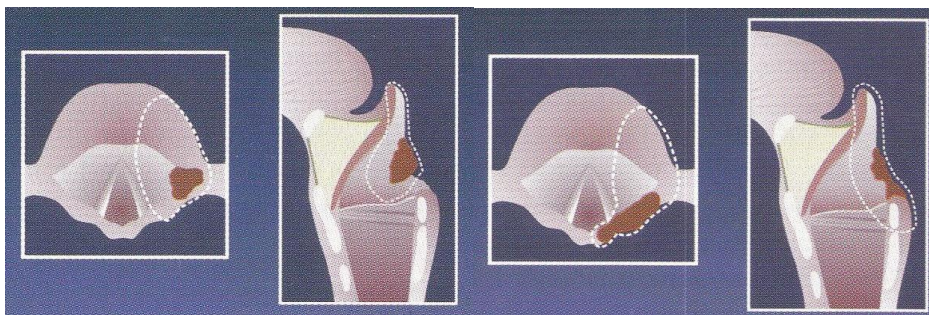
Slika 11. Tip IIa i IIb endoskopska supraglotička laringektomija. Prema: Prgomet i sur. (2010), str.16, uz odobrenje urednika.

U tip III supraglotičkoj laringektomiji resekcija obuhvaća i preepiglотиčni prostor zajedno s epiglottisom (IIIa) kod T1-T2 tumora koji su prošireni na vršak epiglottisa (Slika 12). Tip IIIb je indiciran kod T1-T2 tumora koji zahvaćaju ventrikularni nabor (Slika 12). (14)



Slika 12. Tip IIIa i IIIb endoskopska supraglotična laringektomija. Prema: Prgomet i sur. (2010), str.16, uz odobrenje urednika.

Tip IV (lateralna supraglotična laringektomija) indicirana je u slučajevima tumora koji zahvaćaju slobodni lateralni rub epiglottisa, ariepiglottični nabor i faringoepiglottični nabor s mogućom ekstenzijom na ventrikularni nabor. Resekcija uključuje lateralnu regiju supraglotisa (IVa) (Slika 13). Ako je tumor proširen na aritenoidnu hrskavicu i ona je uključena u resekciju (IVb) (Slika 13). (14)



Slika 13. Tip IVa i IVb endoskopska supraglotična laringektomija. Prema: Prgomet i sur. (2010), str.17, uz odobrenje urednika.

6.3. TRANSORALNA ROBOTSKA KIRURGIJA

Transoralna robotska kirurgija (TORS) se razvila kao minimalno invazivna metoda u liječenju tumora glave i vrata te pokazuje dobre onkološke i funkcionalne rezultate, manji broj komplikacija i kraći boravak u bolnici. Iako dugoročni onkološki rezultati još nedostaju, preliminarni rezultati su obećavajući. Prednosti TORS-a su trodimenzionalna vizualizacija i bolji pregled operativnog polja, mogućnost izvođenja vrlo preciznih pokreta te rad na vrlo ograničenom i dubokom prostoru kojem se ne može pristupiti klasičnim operativnim instrumentima. (8) Nedostaci TORS-a su odsutnost taktilnog osjeta, veličina i težina opreme te trošak samog robotskog sistema, njegove instalacije i održavanja. U TORS-u se koristi da Vinci robotski sistem (Intuitive Surgical Inc., Sunnyvale, CA, USA) koji je prvotno razvijen kao ideja da se omogući što ranije kirurško zbrinjavanje ranjenih vojnika na bojnopolju. (15)

Weinstein i suradnici su 2007. prvi objavili rezultate TORS parcijalne laringektomije u 3 pacijenta sa supraglotičkim karcinom te su zaključili da je TORS prikladna i relativno sigurna metoda. U studiji Weinstein i suradnika iz 2012. bilo je uključeno 177 pacijenata s tumorima stadija T1 do T4 u orofarinksu (78) i larinksu (15%) koji su bili praćeni 345 dana nakon operacije. Udio pozitivnih rubova je bio 4.3%, privremena traheostomija je bila izvedena u 12.4% slučajeva, 5% je trebalo prekutatu endoskopsku gastrostomiju, prosječni boravak u bolnici bio je 4.2 dana i nije bilo intraoperativne smrti. (8)

6.4. INDIKACIJE I KONTRAINDIKACIJE

TLM indicirana je liječenju T1, T2 te odabranih T2b i T3 glotičkih tumora. Indicirana je i u liječenje T1 i T2 supraglotičkih tumora, ali s obzirom na visoku incidenciju metastaza u regionalnim limfnim čvorovima (od 25% do 50%) većina autora se slaže da bi trebalo napraviti selektivnu disekciju vrata. Indikacija za T3 tumore supraglotičkog prostora ostaje upitna. (16)

U predoperativnoj pripremi, važno je točno odrediti granice širenja tumora kako bi se odabrao odgovarajući zahvat. To se postiže fiberoptičkim laringoskopijom, videostroboskopijom (pokazuje nam dubinu invazije), CT-om i MRI-om. (12)

Osim veličine i proširenosti tumora, na odabir liječenja utječu dob, komorbiditeti te status plućne funkcije bolesnika. (11) Apsolutne kontraindikacije za TLM su zahvaćanje tireoidne i krikoidne hrskavice, gubitak funkcije krikoidne jedinice i zahvaćanje stražnje komisure. Relativne kontraindikacije su pretilost, kratak vrat, retrognatija, hipertrofija jezika i degenerativna bolest cervikalne kralježnice zbog otežanog pristupa na grkljan. Zbog mogućeg rizika od postoperativne aspiracije potrebno je ispitati i pacijentovu plućnu funkciju. (12)

6.5. KOMPLIKACIJE

Iako su komplikacije laserske endoskopske kirurgije rijetke, veoma su opasne, neke čak i letalne. Neke komplikacije koje se javljaju u otvorenim kirurškim pristupima se uopće ne pojavljuju kod TLM, primjerice faringokutana fistula. S druge strane komplikacije kao što su zapaljenje endotrahealnog tubusa, opekline traheje i kože te ozljede oka se nikad ne pojavljuju kod otvorenih kirurških pristupa. (13)

Komplikacije se najčešće klasificiraju u intraoperativne i postoperativne, takozvane minor komplikacije koje se spontano povuku bez posljedica te takozvane major komplikacije koje zahtijevaju liječenje na intenzivnom odjelu, transfuziju ili kirurško liječenje. (13)

Da bi se komplikacije spriječile potrebno se držati preoperativnih, perioperativnih i postoperativnih smjernica. Također su važni edukacija i iskustvo kirurga koji izvodi operaciju te suradnja s anesteziologom. Što se tiče peroperativnih smjernica, nužno je odabrati prikladne pacijente za zahvat na temelju veličine tumora, pacijentove dobi, komorbiditeta i plućnog statusa. (11)

6.5.1. Tipovi komplikacija

Lokalna infekcija se javlja u manje od 1% pacijenata. Najčešće se radi o ranom perikondritisu, a apsces vrata je rijedak. Bolan vrat, crvena koža iznad laringealne prominencije i neugodan miris su najčešći simptomi. Infekcija se liječi intravenskom primjenom antibiotika tokom 3 tjedna, a kod perzistirajuće infekcije potrebna je mikrolaringoskopska eksploracija i uklanjanje ostatne hrskavice koja se smatra uzrokom infekcije. (11)

Mali emfizem se najčešće spontano povuče unutar nekoliko dana. Veći i medijastinalni emfizem zahtijevaju traheotomiju, katkada i torakalnu drenažu. (11)

Postoperativni edem sluznice najčešće nastaje kod resekcije tumora u piriformnom sinusu. Edematozni ariepiglottični nabor protrudira medijalno i uzrokuje dispneju. Pacijenti s ovom komplikacijom se primaju na JIL gdje se liječe kortikosteroidima i prati se njihov oporavak. (11)

Najozbiljnija komplikacija je postoperativno krvarenje. Najčešće se radi o krvarenju iz ogranka gornje laringealne arterije. U pacijenata sa krvi u slini mora se napraviti kontrolna laringealna fiberoskopija. Najčešće ta krvarenja prestanu nakon lokalne aplikacije epinefrina vatom. Ako ne dođe do prestanka krvarenja postavlja se klipsa ili se žila koagulira elektrokauterom. Najopasnije je kasno krvarenje zbog nedostupnosti hitnog zbrinjavanja krvarenja jer je pacijent kod kuće pa je moguć fatalan ishod. (11)

Aspiracija se najčešće javlja nakon supraglotičkih laringektomija zbog resekcije zaštitne barijere koja sprječava aspiraciju tijekom gutanja. Javlja se rjeđe nego kod otvorenih

kirurških pristupa. Procjenjuje se MDADI upitnikom, video nazalnim endoskopskim pregledom (VEES) i videofluoroskopijom (VES). (11)

Pneumonija se prema većini studija pojavljuje u 3% do 7% slučajeva i liječi se antibioticima. Prognostički faktori za pojavu pneumonije su pacijentova dob, tip zahvata i preoperativni plućni status pacijenta. U slučaju rekurentnih pneumonija potrebno je učiniti privremenu traheostomiju i uvesti nazogastričnu sondu, a vrlo rijetko, u slučaju pneumonije koja ne odgovara na terapiju, potrebna je totalna laringektomija. (11)

Poremećaj glasa korelira s opsegom zahvata. Procjenjuje se subjektivno VHI upitnikom, koji procjenjuje funkcionalni, fizički i emocionalni utjecaj poremećaja glasa na pacijentovu kvalitetu života, i objektivno GRBAS skalom i mjerenjem maksimalnog fonacijskog vremena (MFT). (11)

Granulomi se obično javljaju 1 do 2 mjeseca nakon operacije i najčešće spontano nestanu. Važno ih je ne zamijeniti s rekurentnim karcinomom. Ako nismo sigurni da je riječ o granulomu potrebno je napraviti laringomikroskopiju s biopsijom i histološkom analizom uzorka. (11)

Sinehije se najčešće javljaju nakon tip 4 kordektomije i nakon ponovljenih zahvata. Uklanjaju se laserskom resekcijom koju slijedi primjena mitomicina C. (11)

Zapaljenje endotrahealnog tubusa je vrlo rijetka ali potencijalno opasna komplikacija koja se može spriječiti pridržavanjem sigurnosnih mjera. Javlja se u 1/3000 slučajeva. (11)

6.6. POSTOPERATIVNA NJEGA

Nakon operacije pacijent ostane intubiran dok se ne utvrdi ima li postoperativnog edema. Ako nema učini se ekstubacija. U slučaju rizika od aspiracije pacijentu se postavi privremena nazogastrična sonda dok mu se ne oporavi funkcija gutanja. (14) Ako dođe do postoperativnih komplikacija važno ih je što ranije prepoznati i odgovarajuće liječiti. (11)

7. KONZERVATIVNA TERAPIJA

Konzervativna terapija se koristi u liječenju uznapredovalih stadija karcinoma grkljana – T2 tumori koji nisu prikladni za parcijalnu laringektomiju, T3 tumori i T4 tumori bez širenja u meko tkivo vrata. Unatoč brojnim studijama još postoje kontroverze o indikacijama i metodama liječenja vezanih uz strategiju očuvanja grkljana koja je jednako važna kao i produžetak godina preživljenja. (17) U konzervativnu terapiju spadaju radioterapija (RT), indukcijska kemoterapija (ICT) i konkomitantna kemoradioterapija (CCRT). (5)

U VALCSG istraživanju pokazano je da nekirurške metode (ICT iza koje slijedi RT) postižu slične rezultate kao i totalna laringektomija. Postignuto je dvogodišnje preživljenje u 68% slučajeva u obje kohorte. U nekirurškoj grupi pacijenata postignuta je prezervacija grkljana u 64% slučajeva. (5)

7.1. RADIOTERAPIJA

Radioterapija je izbor liječenja za male tumore grkljana. Pokazano je da RT u liječenju T1a tumora postiže lokalnu kontrolu u 84% do 95% slučajeva, a u liječenju T2 tumora 50% do 85%. T3 i T4 tumori se mogu također liječiti radioterapijom, ali studije pokazuju prednosti multimodalne terapije u odnosu na radioterapiju. (8) Negativno na uspjeh radioterapije utječu: viši T stadij tumora, prolongirano vrijeme RT, muški spol i dnevna doza zračenja manja od 2 Graya. (5)

CHART studija usporedila je hiperfrakcioniranu s konvencionalnom RT. Rezultati su bili slični, ali je bilo manje kasne toksičnosti. (10) RTOG 91-11 studija usporedila je konvencionalnu, hiperfrakcioniranu i akceleriranu RT. Pokazana je bolja lokalna kontrola u hiperfrakcioniranoj i akceleriranoj RT, ali po cijenu rane toksičnosti. (5, 8, 10)

7.2. INDUKCIJSKA KEMOTERAPIJA

Indukcijska kemoterapija se provodi kao monoterapija ili politerapija. Od kemoterapeutika koristi se samo cisplatina, cisplatina/karboplatina u kombinaciji s 5-fluorouracilom (5-FU) ili cisplatina ili 5-FU u kombinaciji s drugim kemoterapeutcima. Nakon ICT slijedi radioterapija. Preporučuje se polikemoterapija jer je monokemoterapija pokazala slabiji učinak. Jedina preporučljiva monokemoterapija je cisplatina u dozi od 100mg/ml u kombinaciji sa RT. (5)

Uvođenjem taksana u ICT otvorila se nova mogućnost terapije lokalno uznapredovalih tumora glave i vrata. GORTEC studija usporedila je TPF indukcijsku kemoterapiju (taksan-cisplatina-5FU) s klasičnom ICT (PF). TPF postiže bolju prezervaciju larinksa (63%) naspram PF (41.4%), ali sa značajnijim nuspojavama – stupanj 3 i 4 neutropenije zbog čega pacijenti trebaju profilaktički primiti G-CSF ili antibiotike. (5,10)

7.3. ISTODOBNA KEMORADIOTERAPIJA

Istodobna (konkomitantna) kemoradioterapija se koristi kao standardno liječenje uznapredovalih neresektibilnih karcinoma grkljana. Zbog smanjene suradljivosti i veće toksičnosti u starijih pacijenata, kemoterapija ima slabiji učinak na preživljenje pacijenata. (10)

MAC-HNC metaanaliza pokazala je bolji terapijski učinak CCRT nad ICT sa ukupnim preživljenjem ($3.5\pm 3.1\%$) i lokalnom kontrolom ($HR=0.77.$) (5,10) RTOG 91-11 studija usporedila je učinak RT, ICT koju slijedi RT i CCRT u 547 pacijenata s T3-T4 glotičkim i supraglotičkim karcinomima grkljana. Primarni cilj bila je prezervacija larinksa koja je bila značajno bolja u CCRT grupi (83.6%) nego u ICT (70.5%, $p=0.0018$) i RT (65.7%, $p=0.0005$) grupama. Što se tiče lokalne kontrole, također je bila bolja u CCRT grupi (68.8%) nego u ICT (54.9%) i RT (51%) grupama. Sveukupno preživljenje bilo je podjednako u sve tri grupe. (10)

7.4. CILJANA TERAPIJA

S obzirom da planocelularni karcinomi imaju tendenciju ekspresije receptora za epidermalni čimbenik rasta (EGFR), ti receptori su mete ciljne terapije monoklonalnim antitijelima. Trenutno se ispituje cetuksimab, kimerično monoklono protutijelo protiv izvanstanične domene EGFR-a. U Tremplin studiji ispitan je utjecaj cetuksimaba na prezervaciju larinksa. Uspoređene su TPF indukcijska kemoterapija nakon koje slijedi CCRT i TPF indukcijska kemoterapija uz CCRT sa cetuksimabom. Rezultati su pokazali da nema značajne razlike u prezervaciji larinksa i ukupnom preživljenju između ove dvije skupine, ali skupina koja je primala cetuksimab u CCRT pokazala je bolju podnošljivost kemoterapije (71% pacijenata je uspjelo primiti cijeli režim kemoterapije za razliku 43% pacijenata iz grupe koja nije primala cetuksimab). (8, 10, 17) Nuspojave primjene cetuksimaba su akneiformni kožni osip, infuzijske reakcije preosjetljivosti i hipomagnezijemija. Zanimljivo je da je ukupno preživljenje u pacijenata koji su razvili drugi stupanj akneiformnog osipa znatno više nego u pacijenata koji su imali osip prvog stupnja ili ga uopće nisu razvili ($HR 0.49$, $p=0.002$). (5,10)

7.5. NUSPOJAVE I KOMPLIKACIJE KEMOTERAPIJE

U rane nuspojave spadaju mučnina, stomatitis, anemija, anoreksija i proljev. Kasne nuspojave se pojavljuju u 43% pacijenata. (5) U njih spada toksičnost trećeg i četvrtog stupnja trajanja duljeg od 180 dana od početka liječenja. Od komplikacija javljaju se faringealna i laringealna disfunkcija, potreba za nazogastričnom sondom duljom od 2 godine, potreba za gastrostomom i smrt zbog laringealne disfunkcije, a na njihovu pojavu utječu viši TNM stadij karcinoma, starija dob pacijenta i disekcija vrata nakon RT. (5)

Usporedbom nuspojava vezanih za konzervativnu terapiju, pokazalo se da je mukozitis trećeg i četvrtog stupnja češći uz CCRT. Akutna toksičnost češća je u CCRT i ICT nego u RT. Što se tiče TPF protokola, specifične nuspojave su neutropenija trećeg i četvrtog stupnja, trombocitopenija, letargija i febrilna neutropenija (12% naspram 7% u PF protokolu, $p=0.04$). (5)

8. ZAKLJUČAK

U zadnja dva desetljeća u liječenju karcinoma grkljana sve se više popularizira strategija liječenja kojoj je cilj ne samo sačuvati organ već i funkciju grkljana što se postiže parcijalnom kirurgijom, radioterapijom, indukcijskom kemoterapijom ili konkomitantnom kemoterapijom. Strategija očuvanja grkljana doprinosi boljoj kvaliteti pacijentova života. Potrebno je provesti daljnja istraživanja. Da bi se istraživanja mogla uspoređivati potrebno je odabrati prikladne pacijente za liječenje prema lokalizaciji i stadiju tumora, pacijentovoj dobi, zdravstvenom statusu pacijenta, komorbiditetima, mogućim komplikacijama, duljini trajanja liječenja, ukupnoj koristi metode i utjecaju na pacijentovu kvalitetu života. Potrebno je utvrditi i jasne ciljeve liječenja – očuvanje funkcije i produljenje godina preživljenja te liječenju pristupiti multidisciplinarno i individualno prema svakom bolesniku.

9. ZAHVALE

Zahvaljujem svom mentoru, prof.dr.sc. Dragi Prgometu na ljubaznosti, pomoći i vodstvu pri izradi diplomskog rada. Također zahvaljujem i svojoj obitelji na podršci, razumijevanju i strpljenju tijekom studiranja.

10. LITERATURA

1. http://globocan.iarc.fr/old/summary_table_pop_prev.asp?selection=46191&title=Croatia&sex=0&window=1&sort=0&submit=%C2%A0Execute%C2%A0 [pristupljeno 26.04.2016.]
2. http://globocan.iarc.fr/old/summary_table_pop_prev.asp?selection=46191&title=Croatia&sex=1&window=1&sort=0&submit=%C2%A0Execute%C2%A0 [pristupljeno 26.04.2016.]
3. http://globocan.iarc.fr/old/summary_table_pop_prev.asp?selection=46191&title=Croatia&sex=2&window=1&sort=0&submit=%C2%A0Execute%C2%A0 [pristupljeno 26.04.2016.]
4. Bumber Ž, Katić V, Nikšić-Ivančić M, Pegan B, Petrić V, Šprem N. Otorinolaringologija. Zagreb: Ljevak; 2004.
5. Prgomet D. New modalities to treat laryngeal cancer. Coll Antropol. 2012;36(Suppl 2):3-6.
6. <http://emedicine.medscape.com/article/2048034-overview> [Pristupljeno 08.05.2016.]
7. Davila C. Total laryngectomy – past, present, future. Maedica (Buchar). 2014;9(2):210-216.
8. Jenckel F, Rainald K. State of the art in the treatment of laryngeal cancer. Anticancer res. 2013;33(11):4701-4710.
9. Brichall M, Pope L. Tumour of the larynx. U: Gleeson M. i sur., ur. Scott-Brown's otorinolaryngology, head and neck surgery. 7 izd. Sv.2. London: Hodder Arnold; 2008. Str. 2598-2619.
10. Horn S, Ozsahin M, Lefèbvre JL, Horiot JC, Lartigau E. Larynx preservation: what is the standard treatment? Crit Rev Oncol Hematol. 2012;84(suppl 1):97-105. doi:10.1016/j.critrevonc.2010.11.008
11. Prgomet D, Bačić A, Prstačić R, Janjanin S. Complications of endoscopic CO2 laser surgery for laryngeal cancer and concepts of their management. Coll Antropol. 2013;37(4):1373-1378.
12. Ferris RL. Transoral laser resection of glottis tumors. U: Prgomet D, Werner JA, Remacle M, Ferris RL, ur. Minimally invasive and endoscopic head and neck surgery. Zagreb: Ljevak; 2010. Str. 27-32.

13. Prgomet D, Prstačić R. Complications of laser-assisted endoscopic surgery for laryngeal and hypopharyngeal cancer. U: Prgomet D, Werner JA, Remacle M, Ferris RL, ur. Minimally invasive and endoscopic head and neck surgery. Zagreb: Ljevak; 2010. Str. 33-36.
14. Prstačić R. Classification of endoscopic cordectomies and supraglottic laryngectomies (ELS proposal). U: Prgomet D, Werner JA, Remacle M, Ferris RL, ur. Minimally invasive and endoscopic head and neck surgery. Zagreb: Ljevak; 2010. Str. 13-17.
15. Oliveira CM, Nguyen HT, Ferraz AR, Watters K, Rosman B, Rahbar R. Robotic surgery in otolaryngology and head and neck surgery: A review. *Minim Invasive Surg.* 2012;286563.doi:10.1155/2012/286563
16. Janjanin S, Prgomet D. Endoscopic laser surgery for laryngeal and hypopharyngeal cancer: indications and contraindications. U: Prgomet D, Werner JA, Remacle M, Ferris RL, ur. Minimally invasive and endoscopic head and neck surgery. Zagreb: Ljevak; 2010. Str. 18-21.
17. Rakušić Z, Bišof V. Larynx preservation: advantages and limitations. *Coll. Antropol.* 2012;36(Suppl 2):231-233.

11. ŽIVOTOPIS

Zovem se Zrinka Boričević. Rođena sam 17.07.1990. godine u Zagrebu. Osnovnu (OŠ „Ljubo Babić“ Jastrebarsko) i srednju školu (SŠ Jastrebarsko, opća gimnazija) sam završila u Jastrebarskom. Od 2009. do 2016. pohađam Medicinski fakultet Sveučilišta u Zagrebu. Govorim engleski i njemački jezik. Od 2015. godine sam članica Plesno vokalnog ansambla Ethnotine iz Zagreba.