

Plućna embolija

Baričević, Augustin

Master's thesis / Diplomski rad

2016

Degree Grantor / Ustanova koja je dodijelila akademski / stručni stupanj: **University of Zagreb, School of Medicine / Sveučilište u Zagrebu, Medicinski fakultet**

Permanent link / Trajna poveznica: <https://um.nsk.hr/um:nbn:hr:105:187168>

Rights / Prava: [In copyright](#)/[Zaštićeno autorskim pravom.](#)

Download date / Datum preuzimanja: **2025-01-15**



Repository / Repozitorij:

[Dr Med - University of Zagreb School of Medicine Digital Repository](#)



**SVEUČILIŠTE U ZAGREBU
MEDICINSKI FAKULTET**

Augustin Baričević

Plućna embolija

DIPLOMSKI RAD

Zagreb, 2016

Ovaj diplomski rad izrađen je na Zavodu za intenzivnu medicinu Kliničkog bolničkog centra Dubrava, pod vodstvom doc.dr.sc. Marijana Kirina i predan je na ocjenu u akademskoj godini 2015./2016.

mentor: doc.dr.sc. Marijan Kirin

POPIS KRATICA:

APTV - aktivirano parcijalno tromboplastinsko vrijeme

BNP – brain natriuretic peptide, moždani natriuretski peptid

DOAC – direct action anticoagulants, antikoagulantni izravnog djelovanja

CTA – CT angiografija

HIT – heparinom inducirana trombocitopenija

LMWH – nisko molekularni heparin

PE – plućna embolija

PERC – Pulmonary Embolism Rule-out Criteria, kriteriji isključivanja plućne embolije

PESI – Pulmonary Embolism Severity Indeks, indeks mortaliteta plućne embolije

PIOPED – Prospective Investigation of Pulmonary Embolism Diagnosis, Prospektivno

Istraživanje Dijagnoze Plućne Embolije

rtPA – rekombinantni aktivator tkivnog plazminogena

SAD – Sjedinjene Američke Države

UFH – nefrakcionarni heparin

VTE – venska tromboembolija

SADRŽAJ

1. SAŽETAK	
2. SUMMARY	
3. UVOD	1
3.1 Epidemiologija.....	2
3.2 Rizični čimbenici.....	3
4. DIJAGNOSTIKA PLUĆNE EMBOLIJE.....	5
4.1 Klinička slika	5
4.2 Klinički kriteriji	7
4.3 Laboratorijska dijagnostika.....	11
4.4 EKG	13
4.5 Radiološki nalaz.....	15
4.6 Ultrazvuk srca	16
4.7 Ventilacijsko-perfuzijska scintigrafija	18
4.8 Angiografija plućne arterije.....	19
5. LIJEČENJE PLUĆNE EMBOLIJE.....	22
5.1 Antikoagulantna terapija.....	22
5.2 Trombolitičko liječenje.....	25
5.3 Kirurška trombektomija	27
5.4 Pulmonary Embolism Severity Index (PESI)	28
6. Klinički slučaj 1	29
7. Klinički slučaj 2	32
8. Zaključak	34
9. Zahvale.....	35
10. Literatura	36
11. Životopis	44

1. SAŽETAK

Augustin Baričević

PLUĆNA EMBOLIJA

„Plućna embolija nije bolest. Ona je komplikacija duboke venske tromboze.“ (Ken Moser MD) Plućna embolija je dio kliničkog entiteta koji se zajedno sa venskom trombozom zove venska tromboembolija,. Danas se smatra više kao komplikacija duboke venske tromboze, negoli izolirana bolest upravo zbog činjenice da 95% tromba potječe iz dubokih vena nogu. Kao treća najčešća kardiovaskularna bolest, nakon infarkta miokarda i moždanog udara, može se očitovati na različite načine, od asimptomatske bolesti pa sve do akutnog fatalnog događanja i kronične bolesti pluća. Stoga je jako važan pravodobni i ispravan dijagnostički postupak, posebice u plućnoj emboliji gdje su simptomi često nespecifični. Veliki je trud uložen kako bi se osmislili načini za lakšim postavljanjem dijagnoze na temelju kliničke slike i neinvazivnih dijagnostičkih postupaka. U kliničkoj se praksi vrlo često nepotrebno šalje na CT angiografiju što rezultira nepotrebnim zračenjem i komplikacijama. Najčešći simptom plućne embolije je naglo nastala dispneja. Liječenje obuhvaća primjenu antikoagulantne terapije, trombolize ili kirurške trombektomije.

Ključne riječi – plućna embolija, CT plućna angiografija, antikoagulantna terapija, neinvazivna dijagnostika, rekurentna plućna embolija

2. SUMMARY

Augustin Baričević

PULMONARY EMBOLISM

„Pulmonary embolism is not a disease. It is a complication of DVT.“(Ken Moser MD)

Pulmonary embolism is a part of a clinical entity, together with venous thrombosis and it is called venous thromboembolism,. Today it is considered more like a complication of deep vein thrombosis, than as an isolated disease, because 95% of the thrombus is from the deep veins of the lower limb. As the third most common cardiovascular disease, after myocardial infarction and the stroke, it can present itself in different ways, from the asymptomatic disease, to acute lethal disease and chronic disease of the lungs. Therefore, a timely and appropriate diagnostic procedure is warranted, especially in pulmonary embolism, where the symptoms are often nonspecific. Great efforts were invested to design a way of easier diagnosis with the clinical presentation and noninvasive diagnostics. In clinical practice, patients are unnecessarily referred to CT angiography which results in unnecessary radiation and complications. The most common symptom of pulmonary embolism is sudden onset dyspnea. Pulmonary embolism is treated with anticoagulants, thrombolytics or surgical embolectomy.

Key words – pulmonary embolism, CT angiography, anticoagulation therapy, noninvasive diagnostic, recurrent pulmonary embolism

3. UVOD

Venska tromboembolija je bolest koja obuhvaća duboku vensku trombozu i njenu najčešću komplikaciju - plućnu emboliju. U plućnoj emboliji dolazi do opstrukcije krvožilnog sustava pluća trombom koji u 95% slučajeva potječe iz dubokih vena nogu. Bolest se može manifestirati u različitim oblicima, od asimptomatskog oblika pa sve do masivne plućne embolije sa disfunkcijom desnog srca. Nakon prve epizode, u 30% pacijenata nakon 10 godina dolazi do ponovne pojave bolesti, zbog čega je važna profilaktička antikoagulantna terapija, posebno u pacijenata koji imaju jake rizične čimbenike. Plućna embolija dijeli se na masivnu, submasivnu u nemasivnu. Masivna plućna embolija se definira kao plućna embolija sa vrijednostima sistoličkog tlaka ispod 90 mmHg ili padom sistoličkog tlaka za više od 40 mmHg od uobičajenih vrijednosti koji traje dulje od 15 minuta(1). Kao posljedica opstrukcije krvožilne opskrbe, dolazi do nesrazmjera perfuzije i ventilacije.

3.1 Epidemiologija

Plućna embolija je treća po učestalosti od kardiovaskularnih bolesti (2). Incidencija VTE je 100-200/100 000 stanovnika, a PE 90/100 000 stanovnika (3). Pojavljuje se češće u starijih ljudi (stariji od 45 godina), podjednako u oba spola (4). Rekurentna plućna embolija obuhvaća 25% slučajeva plućne embolije (2). Smrtnost od plućne embolije je 10%, s time da je 93% te smrtnosti kao posljedica iznenadne smrti ili neprepoznate ili neliječene PE, a 7% nakon dijagnosticirane i liječene PE (2). Ponovna pojava plućne embolije događa se u 30% pacijenata u razdoblju od 10 godina nakon prvotne epizode (5). Unatoč tome što se profilaktička terapija daje 6-12 mjeseci nakon prve pojave bolesti, smatra se da nakon 3 mjeseca ona nema više utjecaja na smanjenje učestalosti ponovne pojave bolesti (6,7,8,9). Rizikni čimbenici povezani sa ponovnom pojavom bolesti su dob, muški spol, povećanje BMI, karcinom, neurološka bolest sa parezom noge, idiopatska VTE, nedostatak antitrombina, proteina C ili proteina S, hiperhomocisteinemija.

3.2 Rizični čimbenici

Postoje mnogi rizični čimbenici koji mogu dovesti do plućne embolije. Neki od njih su : velika operacija unazad 6 tjedana, trauma, imobilizacija, hormonska nadomjesna terapija, oralna kontracepcija, aktivni karcinom, putovanje duže od 6 sati prilikom kojeg se stalno sjedi, trudnoća, postpartalno razdoblje, pretilost, diseminirana intravaskularna koagulacija, upalne bolesti crijeva, trombotička trombocitopenična purpura, sistemski eritematozni lupus, hiperhomocisteinemija, homocisturija, paroksizmalna noćna hemoglobinurija, nefrotski sindrom, mijeloproliferativne bolesti i heparinom inducirana trombocitopenija. Nasljedne bolesti imaju veliku ulogu u nastanku plućne embolije, poput nedostatka antitrombina, nedostatka proteina S, nedostatak proteina C, disfibrinogenemije. Istraživanja su pokazala da čak 96 % pacijenata ima barem jedan od rizičnih čimbenika te da rizik od plućne embolije raste sa brojem rizičnih čimbenika (10). Svaki od rizičnih čimbenika ima različitu važnost i utjecaj na razvoj bolesti, do te mjere da će neki od njih sami predstavljati indicaciju za profilaktičku antikoagulantnu terapiju. Dijele se u tri grupe po važnosti – jaki, umjereni i slabi rizični faktori. U grupi jakih rizičnih čimbenika nalaze se frakture, velike operacije, zamjena kuka ili koljena, trauma, ozljeda kralježnične moždine. U grupi srednjih rizičnih faktora su kemoterapija, karcinom, zatajenje srca, hormonska nadomjesna terapija, oralna kontracepcija, moždani udar sa posljedičnom paralizom, trudnoća i postpartalno razdoblje, preboljela plućna embolija, trombofilija, centralni venski kateter.

Slabi rizični faktori su starija dob, pretilost, laparoskopska operacija, ležanje u krevetu dulje od 3 dana, dugotrajno sjedenju u autu ili zrakoplovu, varikozne vene

(11). Velika operacija označava operaciju pod općom anestezijom koja traje dulje od 30 minuta.

U kategoriju operacija sa jakim rizikom za pojavu plućne embolije pripadaju torakalne i abdominalne operacije, ugradba srčane prenosnice, odstranjenje ginekoloških tumora, urološke, operacije i ortopedske operacije. Od aktivnih karcinoma, najveći rizik se pojavljuje kod limfoma, tumora mozga, kolorektalnog karcinoma, karcinoma pankreasa i karcinoma jetre (12).

4. DIJAGNOSTIKA PLUĆNE EMBOLIJE

4.1 Klinička slika

Patofiziološki se plućna embolija može manifestirati kao dispneja, hiperventilacija i arterijska hipotenzija, kao plućni infarkt, akutna plućna hipertenzija s disfunkcijom desne klijetke ili kao akutno plućno srce s razvitkom kardiogenog šoka (1). Najčešći simptomi povezani sa plućnom embolijom su naglo nastala dispneja, pleuritička bol, sinkopa, hemoptiza i kašalj. Pojava simptoma ovisi o lokalizaciji ugruška te o preegzistentnim bolestima kardiovaskularnog sustava. Podatci iz PIOPED II pokazuju da se kod pacijenata bez prijašnjih kardiovaskularnih bolesti, najčešće pojavljivala naglo nastala dispneja (73%)(13). Pod „naglo nastala“, misli se na dispneju nastalu unutar nekoliko sekundi i minuta. Pleuritička bol se pojavljivala u 44% pacijenata, kašalj u 34%. Hemoptiza se pojavljuje nešto rjeđe, ali kada se pojavljuje, onda se u 94% slučajeva pojavljuje zajedno sa dispnejom ili pleuritičkom boli ili oboje. Pacijenti sa opterećenjem desnog ventrikula imaju češće simptome naglo nastale dispneje i sinkopu, ali rjeđe hemoptizu. U 94% slučajeva pacijenti su imali barem jedan od sljedećih simptoma – naglo nastala dispneja, bol u prsima pleuritičkog karaktera, sinkopa ili hemoptiza. Samo 3% pacijenata je imalo izolirano znakove duboke venske tromboze (14). Od znakova, tahipneja je bila prisutna u 54% pacijenata, tahikardija u 24%, krepitacije na plućima i oslabljeni šum disanja u 29% (15). Pleuralni izljev se pojavljuje u 49% pacijenata (16). U slučaju plućnog infarkta, može se pojaviti temperatura i to usporedno sa pojavom gnojnog iskašljaja.

Za čak 25% pacijenata, prvi znak plućne embolije je iznenadna smrt (17). Diferencijalno dijagnostički će uvijek biti teško pri pojavi prvih simptoma razlikovati infarkta miokarda, desekciju aorte, upalu pluća, pneumotoraks i plućnu emboliju. Ispravna upotreba dijagnostičkih metoda i kliničkih kriterija pomoći će u pravodobnoj dijagnozi.

4.2 Klinički kriteriji

Postoji veliki broj kliničkih kriterija koji su osmišljeni iz potrebe smanjenja broja pacijenata koji se nepotrebno šalju na CTA te da bi se u što većem broju pacijenata mogla isključiti dijagnoze plućne embolije već na temelju kliničke slike i eventualno još jedne pretrage (D-dimeri, rentgen, acidobazni status). Najpoznatiji klinički kriteriji su Wellsovi kriteriji (sa tri i dvije kategorije), pojednostavljeni Wellsovi kriteriji, Ženevska bodovna ljestvica, prerađena Ženevska bodovna ljestvica, pojednostavljena prerađena Ženevska bodovna ljestvica i Charlotte rule (PERC). Koji god se klinički kriteriji koristio, niska klinička vjerojatnost dijagnoze plućne embolije će biti u 5-10% pacijenata, srednja vjerojatnost u 20-30%, a visoka vjerojatnost u 60-80%. (20)

Tablica 1. Wellsovi kriteriji i pojednostavljeni Wellsovi kriteriji (20)

	Wellsovi kriteriji	Pojednostavljeni Wellsovi kriteriji
aktivni karcinom	1	1
hemoptiza	1	1
Prethodno preboljela DVT i/ili PE	1.5	1
tahikardija > 100	1.5	1
kirurški zahvat unutar 4 tjedna	1.5	1
klinički znakovi DVT	3	1
alternativne dijagnoze manje vjerojatne od PE	3	1

Kada se zbroje bodovi, ukoliko je Wells manji od 2, tada se radi o niskoj vjerojatnosti, ako je Wells između 2 i 6, tada se radi o srednjoj vjerojatnosti za dijagnozu plućne embolije, a ako je Wells veći od 6, tada se radi o visokoj vjerojatnosti za dijagnozu plućne embolije. Također se koristi podjela na „nije vjerojatna“ (Wells manji ili jednak 4) i „vjerojatna“ (Wells veći od 4) dijagnoza plućne embolije.

Tablica 2. Ženevska bodovna ljestvica (18)

Klinički znakovi	Bodovi
dob 60-79	1
>80	2
Prethodno preboljela DVT i/ili PE	2
kirurški zahvat unutar 4 tjedna	3
tahikardija > 100	1
PaCO ₂ <35 mmHg	2
35-39 mmHg	1
PaO ₂ <49 mmHg	4
49-59 mmHg	3
60-71 mmHg	2
72-82 mmHg	1
Nalaz rentgena atelektaza	1
elevacija ošita	1

Niska 0-4
Srednja 5-8
Visoka ≥9

Tablica 3. Prerađena Ženevska bodovna ljestvica (18)

Klinički znakovi	Bodovi
dob ≥ 65	1
Prethodno preboljela DVT i/ili PE	3
kirurški zahvat unutar 4 tjedna	2
tahikardija 75-94	3
≥95	5
aktivni karcinom	2
jednostrana bol u donjim udovima	3
hemoptiza	2
bol na duboku palpaciju donjih udova ili jednostrani edem	4

Niska 0-3
Srednja 4-10
Visoka ≥11

Ženevska bodovna ljestvica zahtjeva analizu plinova u arterijskoj krvi i radiološku dijagnostiku. Prerađena Ženevska bodovna ljestvica (18), koja se bazira samo na kliničkim kriterijima te pojednostavljena Ženevska bodovna ljestvica u kojoj svaka stavka, osim tahikardije >94, ima jedan bod da bi se olakšalo korištenje.

Tablica 4. Pojednostavljena Ženevska bodovna ljestvica (18)

Klinički znakovi	Bodovi
dob >65	1
Prethodno preboljela DVT i/ili PE	1
kirurški zahvat unutar 4 tjedna	1
aktivni karcinom	1
jednostrana bol u donjim udovima	1
hemoptiza	1
bol na duboku palpaciju donjih udova ili jednostrani edem	1
tahikardija 75-94	1
≥95	2

Nije vjerojatna 0-2
Vjerojatna >2

Od svih ovih kriterija, samo Wellsovi kriteriji, Ženevska bodovna ljestvica i Charlotte rule imaju adekvatnu potporu u istraživanjima. Preporuka je da se Wellsovi kriteriji koriste za bolničke pacijente sa sumnjom na plućne emboliju (19). Sva tri kriterija imaju podjednaku uspješnost u evaluaciji pacijenata. U kombinaciji kliničkih kriterija i laboratorijskog nalaza D-dimera, može se sa sigurnošću isključiti dijagnoza plućne embolije ako je nalaz D-dimera uredan uz nisku i srednju vjerojatnost prema Wellsovim kriterijima i prerađenom Geneva bodovnom ljestvicom.

Charlotte rule ili PERC (Pulmonary Embolism Rule-out criteria) kriteriji, u zadnje vrijeme se koristi na odjelima Hitne medicine kako bi se smanjio broj nepotrebnih pretraga, posebice laboratorijskih pretraga (poglavito D-dimera) i invazivne dijagnostike (CT angiografija) (20). Temeljna pretpostavka ovog kriterija jest da se kod pacijenta koji nema određene simptome plućne embolije ne treba raditi pretraga D-dimera jer bi to potencijalno prouzročilo više štete, negoli imalo koristi za pacijente. Šteta proizlazi iz činjenice da bi lažno pozitivni nalaz vodio prema CT angiografiji kao metodi za konačnu dijagnozu plućne embolije, a time i nepotrebnom izlaganju pacijenta zračenju. U grupi pacijenata sa negativnim PERC, postoji šansa od 1% da netko od pacijenata ima plućnu emboliju (21). Nekoliko istraživanja je pokazalo da je taj postotak 5% u europskoj populaciji (22,23,24). Povećani postotak rezultat je veće prevalencije PE u Europi, nego u SAD-u.

Tablica 5. PERC kriterij (22)

PERC ili Charlotte Rule
liječnik je odredio prema kliničkoj slici i kriterijima da postoji < 15 % šansa da pacijent ima plućnu emboliju
dob < 50 godina
puls < 100
oksigenciju > 94%
bez jednostrane otekline noge
bez hemoptize
nije u zadnjih 4 tjedna bio podvrgnut operaciji
nije na oralnoj terapiji hormonima u trenutku

4.3 Laboratorijska dijagnostika

Laboratorijska dijagnostika PE obuhvaća određivanje acidobaznog statusa, D-dimera te određivanje troponina i BNP-a kao pokazatelja oštećenja srčanog mišića i disfunkcije desne klijetke. Kao posljedica nesrazmjera ventilacije i perfuzije koji nastaje nakon opstrukcije krvnožilnog sustava pluća, najčešće se javlja hipoksemija i hipokapnija. Kod masivne plućne embolije, može se javiti i hiperkapnija kao posljedica respiracijske insuficijencije (1).

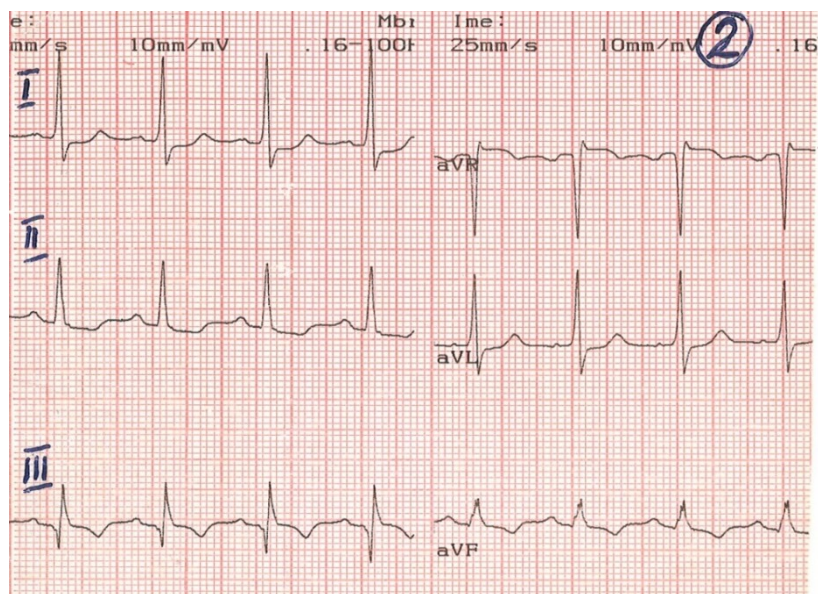
D-dimeri su razgradni produkti fibrina koji se pojavljuju nakon trombolitičkih procesa. Njihova važnost u dijagnostici plućne embolije je velika, upravo zbog toga što negativni nalaz D-dimera sa velikom sigurnošću isključuje trombozu. Pozitivni nalaz D-dimera nužno ne znači da se radi o plućnoj emboliji jer oni mogu biti povišeni i u drugim stanjima, poput karcinoma, u upali, krvarenjima, nakon operacije ili nakon traume. Pozitivni nalaz D-dimera označava vrijednost veća od 500 ng/ml. Čak se u 30% pacijenata na temelju kliničke slike i negativnog nalaza D-dimera može isključiti plućna embolija, ukoliko je riječ o pacijentima koji spadaju u niski rizik za dijagnozu plućne embolije (Wells < 2) ili sa manje vjerojatnom dijagnozom plućne embolije (Wells < 4) (25, 26). U pacijenata koji se na temelju kliničkih kriterija nalaze u grupi niskog rizika za plućnu emboliju, u slučaju negativnog nalaza D-dimera, postoji 2% šansa da osoba ima plućnu emboliju. Kod pacijenata koji imaju srednji rizik za plućnu emboliju, postoji šansa od 7 % za istu dijagnozu, a kod pacijenata koji imaju visoki rizik, postotak je 20% (27).

Kako bi se povećao broj pacijenata kojima se na temelju nalaza D-dimera može isključiti plućna embolija, mogu se koristiti vrijednosti prilagođene dobi prema formuli – $\text{dob} \times 10 \mu\text{g/L}$ za dob iznad 50 godina, da se ne poveća broj lažno negativnih nalaza (28). Nekoliko istraživanja je pokazalo da pacijent može imati normalne razine D-dimera sa dijagnozom plućne embolije (29,30,31). Prilikom istraživanja koje bi bile razlike između pacijenata sa normalnim i patološkim razinama D-dimera, jedina nađena razlika jest da se normalne razine D-dimera češće pojavljuju u pacijenata koji su već preboljeli plućnu emboliju (32). Posljedica negativnog nalaza D-dimera, bila je odgoda u početku liječenju plućne embolije u prosjeku od 18 dana, dok je inače vrijeme do početka liječenja 7 dana. Zanimljivo je da unatoč toj odgodi, u ovom istraživanju, smrtnost je u obje grupa bila jednaka.

Jedan od najvažnijih prediktora smrtnosti od plućne embolije je disfunkcija desne klijetke, koja se može procijeniti po serumskoj razini troponina (33). Više istraživanja je pokazalo da nalaz troponina C $\geq 0.1 \mu\text{g/L}$ ima prognostičku vrijednost glede smrtnosti(34). Isto vrijedi i za BNP, koji se pokazao kao nezavisni čimbenik u predikciji kliničkih ishoda (35,36).

4.4 EKG

Smatra se da abnormalnosti EKG-a u plućnoj emboliji nastaju zbog opterećenja desnog srca. Istraživanja su pokazala da ishemija miokarda i, posljedično tome, promjene u EKG-u, nastaju unatoč urednoj koronarnoj cirkulaciji. Abnormalnosti na EKG-u koreliraju sa veličinom embolizacije i težinom bolesti. Učestalost pojavljivanja promjena EKG-a ovisi i postojanju preegzistentne srčane bolesti. U masivnoj plućnoj emboliji, čak 94% pacijenata je imalo promjene na EKG-u, a u submasivnoj 87% pacijenata (37). Sveukupni postotak pacijenata koji su imali abnormalnosti EKG-a je bio 70%. Abnormalnosti elektrokardiograma kod plućne embolije uključuju znakove akutnog plućnog srca - obrazac S₁Q₃T₃ kompleks, kompletni blok desne grane, devijaciju srčane osi, P pulmonale; depresija ST segmenta, inverzija T vala i atrijsku fibrilaciju. Od svih nabrojanih promjena, najčešće se pojavljuju inverzija T vala (42%) i depresija ST segmenta (41%) (38), a najpoznatija promjena EKG-a u plućnoj emboliji – S₁Q₃T₃ kompleks, se pojavljuje u tek 10% pacijenata (39).



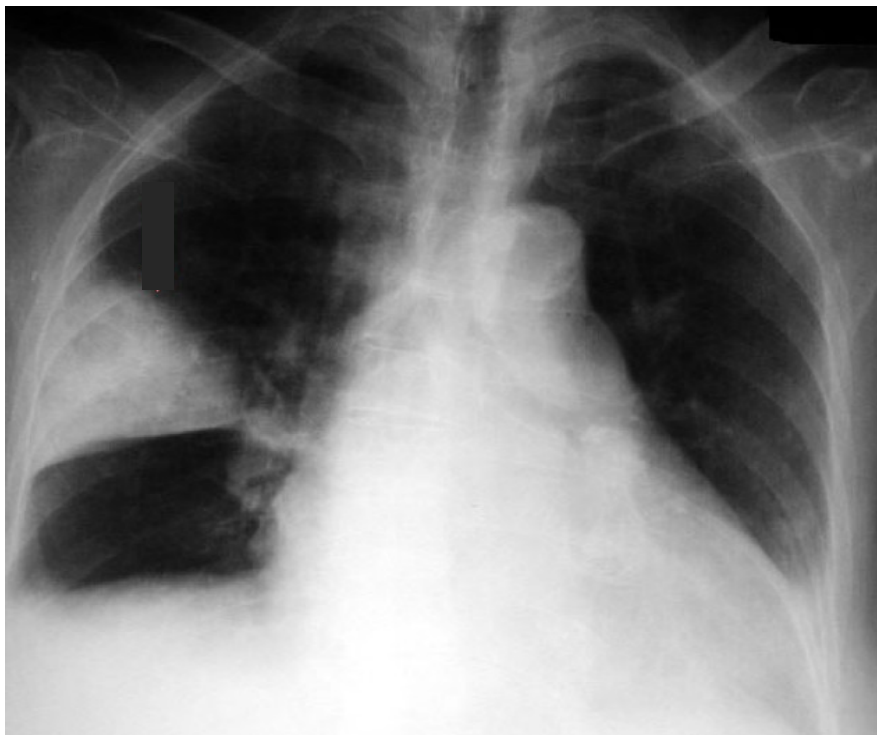
Slika 1. EKG – sinusna tahikardija 100/min sa S₁Q₃T₃ obrazcom – plućna embolija (Iz arhive Odjela intenzivne skrbi KB Dubrava)

Niski postotak pojavljivanja atrijske fibrilacije upućuje na zaključak da se atrijska fibrilacija pojavljuje jedino u pacijenata koji imaju preegzistentnu srčanu bolest (40). Abnormalnosti EKG u plućnoj emboliji su prolazne, s time da najduže perzistira inverzija T vala (50% pacijenata nakon 2 tjedna), a najbrže su nestajale promjene vezane uz depolarizaciju, poput S1Q3T3 kompleksa kojih nije bilo u 50% pacijenata već nakon 5 dana (39).

Nalazom EKG-a može procijeniti opterećenje desnog srca uz pomoć takozvanog TWIST bodovne ljestvice. U njega su uključene najčešće abnormalnosti EKG-a, inverzija T vala (T Wave Inversion), depresija ST segmenta (S) i tahikardije (T). Skala je od 1-10, s time zbroj manji od 2 isključuje opterećenje desnog srca sa 85% senzitivnošću, a zbroj veći od 5 potvrđuje opterećenje desnog srca sa 93% specifičnosti. Uzevši u obzir dostupnost pretrage EKG-a, ovo istraživanje je pokazalo kako se na jednostavan način može stratificirati prema riziku pacijenta sa plućnom embolijom (41).

4.5 Radiološki nalaz

Abnormalnosti nativnog rentgena prsnog košu u plućnoj emboliji su - Westermarkov znak, proširene hilarne arterije, povišena hemidiafragma, proširenje trunkusa plućne arterije, atelektaze, pleuralni izljev i infiltrati(1). U PIOPED studiji su se rendgenološke abnormalnosti pojavljivale u 75% pacijenata, s time da je učestalost bila veća u pacijenata sa preegzistentnom srčanom bolesti. Promjene su nespecifične i same po sebi nisu dostatne da bi se postavila dijagnoza plućne embolije. Upotreba rentgena u dijagnozi plućne embolije korisnija je u diferencijalno dijagnostičkom postupku otkrivanja uzroka akutne boli u prsima i naglo nastale dispneje.



Slika 2. Rtg snimka pluća i srca - Trokutasta homogena sjena u srednjem plućnom polju desnog plućnog krila- plućni infarkt (Iz arhive Odjela intenzivne skrbi KB Dubrava)

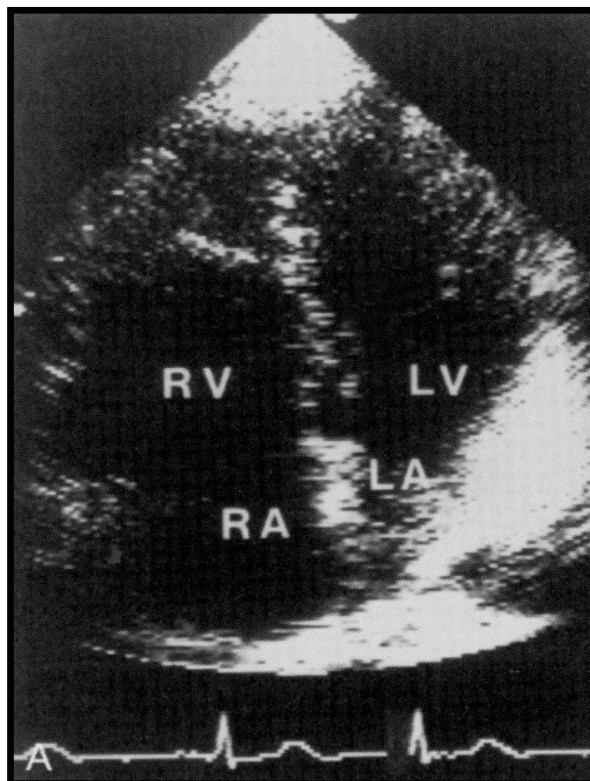
4.6 Ultrazvuk srca

Ultrazvuk je jeftina i praktična dijagnostička metoda kojom se može poslužiti kao komplementarnim dijagnostičkim postupakom za plućnu emboliju, posebno u uvjetima kada CT angiografija nije dostupna ili ako postoje apsolutne kontraindikacije za tu pretragu. Korisnost ultrazvuka se posebno ističe kod pacijenta koji je hemodinamski nestabilan, u šoku ili hipotenzivan te se dijagnoza mora postaviti "uz krevet bolesnika". Može se koristiti kod trudnica i pacijenata sa renalnom insuficijencijom. Pomoću ultrazvuka srca mogu se vidjeti znakovi disfunkcije desne strane srca i katkad se mogu direktno vizualizirati ugrušci u desnom srcu ili u plućnoj arteriji. Unatoč svim prednostima, ultrazvuk se ne može koristiti kao jedini dijagnostički postupak za dijagnozu plućne embolije.

Znakovi plućne embolije koji se mogu vidjeti na torakalnom ultrazvuku su određeni lokalizacijom, brojem, oblikom te prisutnošću pleuralnog izljeva zajedno sa lezijama. Najpouzdaniji znak plućne embolije na torakalnom ultrazvuku su dvije ili više trokutastih ili okruglih pleuralnih lezija koje su hipoehogene i homogene. Manje pouzdani znak jest jedna lezija sa manjim pluralnim izljevom, dok se bilo koja lezija manja od 5 mm ne smatra ultrazvučnim znakom plućne embolije (42). Isto istraživanje provedeno na 353 pacijenata je pokazalo da je senzitivnost ultrazvuka 74%, a specifičnost 95% te da se ultrazvuk može upotrebljavati za dijagnozu plućne embolije uz krevet bolesnika ako postoji nemogućnost upotrebe CT angiografije. Također je navedeno da čak 75% pacijenata ima promjene na plućima koje nastaju kao posljedica plućnog infarkta ili atelektaza, a manifestiraju se parenhimalnim lezijama.

Najveći nedostatak torakalnog ultrazvuka je u tome što je tek 2/3 pluća moguće s lakoćom vizualizirati, dok 1/3 pluća, koja se nalazi pod koštanom struktura, nije dostupna (43). Ipak, većina embolusa se nalazi u donjim dijelovima pluća koja su dostupna ultrazvuku (44). Promjene na plućima se mogu vizualizirati pomoću ultrazvuka tek kada one dosegnu pleuralnu površinu, što nije uvijek slučaj jer se lezije katkad nalaze centralno i nisu u doseg ultrazvuka (45). Novija istraživanja u tom slučaju preporučaju endobronhijalni ultrazvuk, ali to još nije u potpunosti zaživjelo u kliničkoj praksi (46).

Znakovi disfunkcije desne klijetke koji se mogu vidjeti na ultrazvuku srca su – patološko gibanje interventrikularnog septuma, proširenje desne klijetke (promjer ≥ 30 mm), hipokinezija desne klijetke i trikuspidalna regurgitacija.



Slika 3. Transtorakalni ultrazvuk srca - dilatacija desne klijetke sa paradoksnim utiskivanjem interventrikularnog septuma (Iz arhive Odjela intenzivne skrbi KB Dubrava)

4.7 Ventilacijsko-perfuzijska scintigrafija

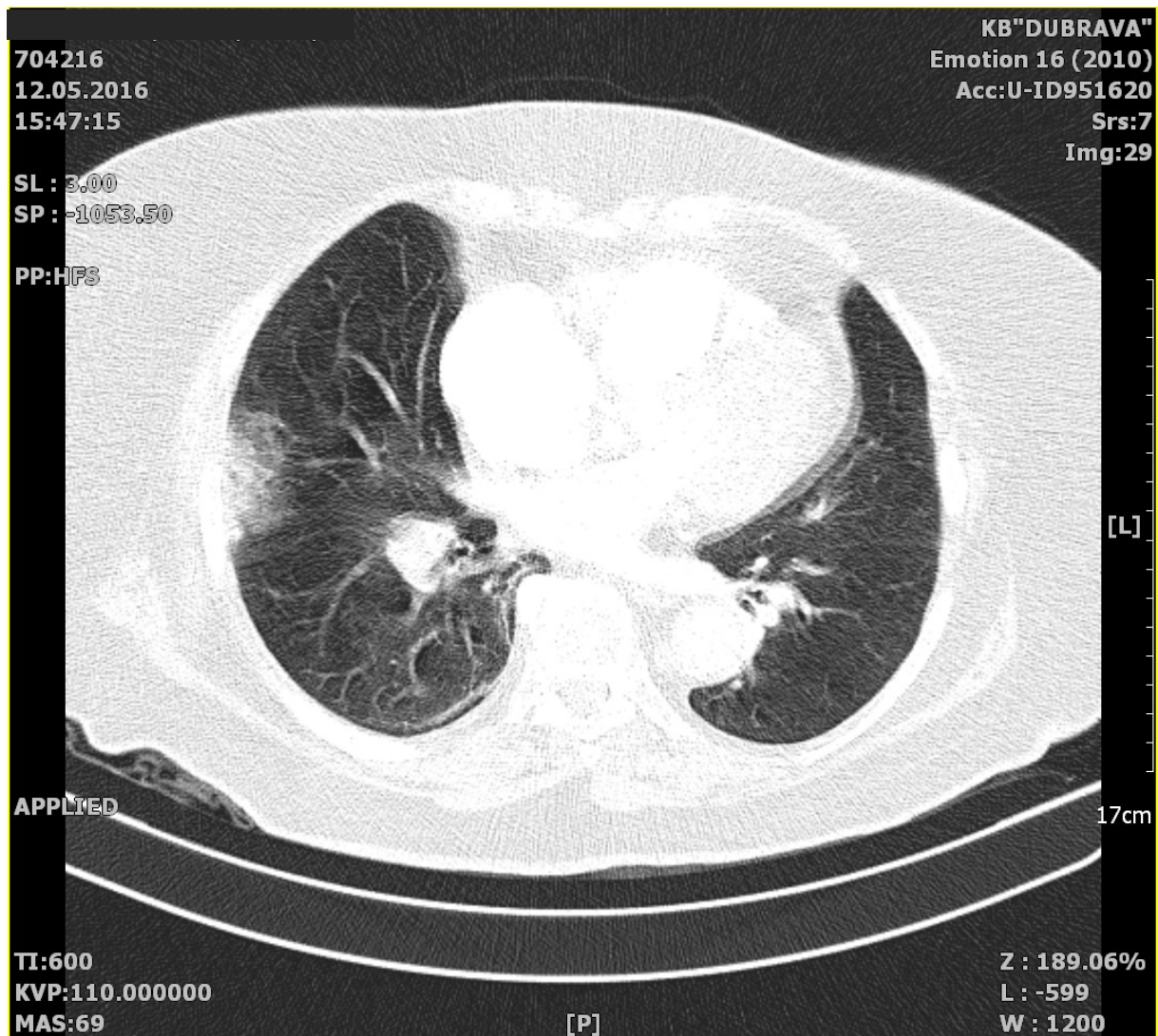
Temeljna pretpostavka ventilacijsko-perfuzijske scintigrafije jest da će tromb u cirkulacijskom sustavu pluća uzrokovati poremećaj perfuzije, ali da će ventilacija zahvaćenog segmenta pluća biti uredna (1). Prednosti ove dijagnostičke metode su odsutnost zračenja i činjenica da se ne koristi kontrast koji bi mogao izazvati alergijske reakcije. Za razliku od angiografije, može se koristiti u trudnica, kod pacijenata sa renalnom insuficijencijom i u pacijenata sa alergijom na kontrastna sredstva. U PIOPED studiji, rezultati V/Q scintigrafije su podijeljeni u četiri skupine – normalni nalaz, niska, srednja i visoka vjerojatnost plućne embolije. Podjela je temeljena s obzirom na broj, lokalizaciju i obim perfuzijskih defekata i nedostatak odgovarajućih ventilacijskih defekata (47). Rezultati PIOPED studije su pokazali da se V/Q scintigrafija može koristiti kao dijagnostička metoda za dijagnozu plućne embolije, posebice kada postoje visoka klinička vjerojatnost, ali samo kao metoda isključenja. Iako je danas zlatni standard CT angiografija, V/Q scintigrafija se još koristi u trudnica i pacijenata sa renalnom insuficijencijom, kod sumnje na plućnu emboliju.

4.8 Angiografija plućne arterije

Zlatni standard za dijagnozu pučne embolije jest angiografija plućne arterije. Izvodi se perkutanom uvođenjem katetera kroz femoralnu venu sve do plućne arterije, ubrizgavanjem kontrasta i promatranjem je li postoji defekt punjenja. Jedini dijagnostički relevantni znak kojim se može postaviti dijagnoza plućne embolije sa sigurnošću je parcijalni ili totalni defekt punjenja. Uz defekte punjenja, postoji i drugi znakovi koji se mogu pojaviti, poput sporog protoka kontrasta, regionalne hipoperfuzije i smanjeni protok plućne venske krvi. Međutim, tim se znakovima ne može postaviti konačna dijagnoza plućne embolije. PIOPED II studija je pokazala da CTA ima senzitivnost od 83% i specifičnosti od 96%. Lokalizacija tromba je u 6% pacijenata bila u subsegmentalnim arterijama, 36% u segmentalnim arterijama i 58% u glavnoj ili lobarnoj plućnoj arteriji. Pozitivne prediktivne vrijednosti su bile 97% za obstrukciju glavne ili lobarne plućne arterije, 68% za segmentalne arterije i 25% za subsegmentalne arterije.

U PIOPED I studiji, u 1% pacijenata su, unatoč negativnom nalazu angiografije plućne arterije, pokazali da su ipak imali plućnu emboliju (48). Obim opstrukcije plućnih arterija može se kvantificirati pomoću različitih indeksa, npr indeks CT angiografije. Određuje se kao umnožak $N \times D$, gdje N predstavlja broj segmentalnih arterija koje su proksimalno od obstrukcije, a D može biti 1 (parcijalna obstrukcija) ili 2 (totalna obstrukcija). Umnožak se izražava u postotcima.

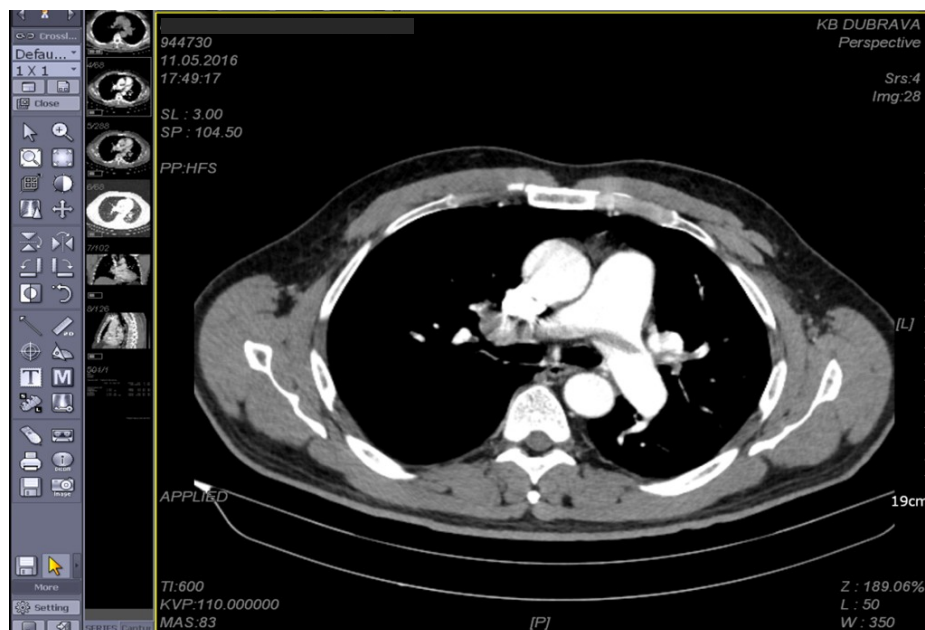Klinička istraživanja su pokazala da ovaj indeks ima predikativnu vrijednost glede preživljavanja nakon plućne embolije, gdje će pacijenti sa indeksom većim ili jednakim od 60 imati šansu preživljavanja 17%, a sa indeksom manjim od 60, preživjelo je 98% pacijenata (49).



Slika 4. MSCT- pluća - Trokutasta sjena u srednjem plućnom polju desnog plućnog krila, najvjerojatnije infarkt pluća (Iz arhive Odjela intenzivne skrbi KB Dubrava)

Smrtnosti tijekom pretrage iznosi 0.5%, s time da su najugroženiji hemodinamski nestabilni pacijenti. Drugi faktori koji povećavaju smrtnost nakon

angiografije plućne arterije su povećani tlak u desnom atriju, povećani tlak u plućnoj arteriji i akutno plućno srce (50). U istraživanjima je dokazano da su čak 30% CT angiografija bile nepotrebne (51). Zato većina autora predlaže da se uz pomoć određivanja D-dimera odredi koji pacijenti zbilja trebaju CTA kako bi se dokazala plućna embolija (52). Negativni nalaz D-dimera u kombinaciji sa kliničko niskom vjerojatnošću imaju visoku negativnu prediktivnu vrijednost prema kojoj bi se moglo u potpunosti isključiti potreba za CTA u takvih pacijenata. Nedostaci CT angiografije su visoka cijena pretrage, zračenje, nemogućnost upotrebe kod hemodinamki nestabilnih pacijenata, nije dostupan 24 sata na dan, neke bolnice uopće nemaju pristup CTA, nemogućnost upotrebe kod trudnica ili pacijenata sa renalnom insuficijencijom.



Slika 5. Plućna angiografija – jašuci tromb (Iz arhive Odjela intenzivne skrbi KB Dubrava)

5. LIJEČENJE PLUĆNE EMBOLIJE

U liječenju plućne embolije, glavnu ulogu imaju lijekovi koji ometaju koagulacijsku kaskadu, a to su heparin kao neizravni inhibitor trombina i varfarin kao izravni inhibitor trombina. Najveća dilema vezana uz liječenje plućne embolije je upravo u trenutku kada treba početi sa antikoagulatnom terapijom. Odluka da li terapiju početi za vrijeme dijagnostičkog postupka, dok još dijagnoza nije potvrđena ili čekati konačnu potvrdu dijagnoze, ovisiti će od vjerojatnosti dijagnoze plućne embolije i njenom obimu, kardiopulmonalnom stanju pacijenta i mogućnosti krvarenje nakon primjene heparina.

5.1 Antikoagulantna terapija

Inicijalna terapija plućne embolije je fokusirana na prevenciju smrti kao posljedice akutne plućne embolije i prevenciju rekurentne plućne embolije. U PIOPED studiji, 90% smrtnosti je bilo rezultat rekurentne plućne embolije. Rekurentna plućna embolija se pojavljivala u 4% pacijenata u prvih tjedan dana, u 8% pacijenata u godinu dana nakon epizode plućne embolije te u 30% pacijenata unutar 10 godina. Sadašnji protokol liječenja obuhvaća usporednu primjenu antikoagulantne terapije i antagonista vitamina K iz razloga što antagonistima vitamina K treba vremena da ostvare svoje djelovanje. U slučaju srednje i visoke vjerojatnosti za dijagnozu plućne embolije, sa terapijom se počinje za vrijeme dijagnostičkog postupka.

Heparin se nalazi u dva oblika - nefrakcionirani heparin (UFH) i heparin male molekulske mase (LMWH). Osnovna razlika je tome što se kod nefrakcioniranog heparina obavezno mora kontrolirati aktivirano parcijalno tromboplastinsko vrijeme (APTV). Učinak nisko molekuskog heparina se ne mora laboratorijski pratiti osim u

trudnica gdje je poželjno pratiti razinu anti-Xa. Također, za UFH postoji specifični antagonist – protamin sulfat, koji je samo 50% učinkovit na LMWH. Protamin sulfat uopće ne djeluje na fondaparinux.

Parenteralna antikoagulacija bi trebala trajati 5-10 dana i obuhvaća supkutanu primjenu nisko molekularnog heparina, intravensku primjenu nefrakcioniranog heparina i fondaparinux. Prednost LMWH je u tome što se ne mora kontrolirati APTV. Zbog toga se on primjenjuje u pacijenata sa nemasivnom plućnom embolijom dok se nefrakcionirani heparin primjenjuje u pacijenata sa zatajenjem bubrega. Razlog tome jest činjenica da se LMWH i fondaparinux izlučuju preko bubrega, dok se UFH eliminira preko jetre. LMWH se mogu primjenjivati u trudnica, s time da je preporuka prekinuti terapiju 24 sata prije planiranog poroda (53). UFH se obavezno primjenjuje kod hemodinamski nestabilnih pacijenata.

Neželjeni štetni učinci heparina su krvarenje i heparinom inducirana trombocitopenija (HIT).

Kontraindikacije za primjenu heparina su (54)

- preosjetljivost na heparin
- značajna trombocitopenija
- krvarenje
- heparinom inducirana trombocitopenija
- teška hipertenzija
- purpura
- uznapredovala bolest jetre ili bubrega
- infektivni endokarditis
- intrakranijalno krvarenje
- aktivna tuberkuloza
- ulceracije u probavnom sustavu
- prijeteci pobačaj
- solidni maligni tumori

UFH se primjenjuje intravenski, prema smjernicama Europskog društva za kardiologiju u bolus dozi od 80 U/kg, s time da se terapijska doza mora titrirati prema APTV-u. Enoksaparin (LMWH) se primjenjuje subkutano u dozi od 1.0 mg/kg svakih 12 sati. Svi oblici heparina se ne smiju primijenjivati intramuskularno zbog rizika od nastajanja hematoma.

Antagonist vitamina K koji se najčešće primjenjuju su varfarin, acenocoumarol, fenidin, flunidinon. Sa oralnom antikoagulantnom terapijom se treba započeti odmah i treba trajati najmanje tri mjeseca (55). Terapija se započinje sa dozom između 5-10 mg prvih 2-3 dana, a kasnije se prilagođava tako da INR bude između 2 i 3. Najveći nedostatak je potreba za praćenjem INR i mogućnost krvarenja od 2.1% koje nosi rizik smrtnosti od 11% (56).

Najnovija antikoagulantna terapija se bazira na DOAC (direct action anticoagulants), izravnim inhibitorima faktora Xa i IIa. Predstavnici te grupe su rivaroxaban, apixaban i dabigatran. Prednost DOAC je da se ne mora kontrolirati APTV ili INR. U velikom istraživanju je uočeno smanjenje rekurentne PE i smrtnosti za 0.2%, što i nije velika razlika u usporedbi sa antagonistima vitamina K (57). Velika razlika je bila u smanjenju krvarenja za 39% (58). Rivaroxaban se primjenjuje u dozi od 15 mg dva puta dnevno tri tjedna, nakon čega se uzima 20 mg dnevno tri mjeseca (53). DOAC su kontraindicirani u trudnoći.

5.2 Trombolitičko liječenje

Trombolitičko liječenje je indicirano u bolesnika koji imaju masivnu plućnu emboliju sa perzistentnom hipotenzijom i razvitkom kardiogenog šoka. Najbolji rezultati se postižu ukoliko se sa trombolitičkom terapijom započelo unutar 3 sata, ali moguće je postići dobre rezultate i 48 sati nakon početka simptoma. Najčešće se koriste streptokinaza, urokinaza i rekombinantni aktivator tkivnog plazminogena. Ukoliko se koriste streptokinaza ili urokinaza, obavezno se mora prekinuti terapija sa nefrakcioniranim heparinom. Korištenje trombolitičke terapije nosi rizik krvarenja, posebice intrakranijalnog (između 1,9% i 2.2%).

Apsolutne kontraindikacije za primjenu trombolitičku terapiju su (54)

- hemoragijski moždani udar ili moždani udar nepoznate prirode
- ishemični moždani udar u zadnjih 6 mjeseci
- oštećenje ili neoplazma središnjeg živčanog sustava
- teža trauma, kirurški zahvat ili ozljeda glave unazad 3 tjedna
- gastrointestinalno krvarenje unutar mjesec dana

Relativne kontraindikacije za primjenu trombolitičke terapije su (54)

- tranzitorna ishemijska ataka u zadnjih 6 mjeseci
- peroralna antikoagulantna terapija
- trudnoća, ili ako je od poroda prošlo manje od 1 tjedna
- nekompresibilna ubodna mjesta
- traumatska reanimacija
- refraktorna hipertenzija (sistolički krvni tlak > 180 mmHg)
- uznapredovala jetrena bolest
- infektivni endokarditis
- aktivni peptički vrijed

Streptokinaza se primjenjuje u dozi od 250 000 IU tijekom 30 min kao početna doza, zatim 100 000 IU/h kroz 12-24 sata. Urokinaza se primjenjuje u dozi od 4400 IU/kg kao početna doza tijekom 10 min, potom 4400 IU/kg/h kroz 12-24 sata. rtPA se primjenjuje u dozi od 100 mg kroz 2 sata ili 0.6 mg/kg tijekom 15 sati (54)

5.3 Kirurška trombektomija

Kirurška trombektomija je u prošlosti imala vrlo visoku smrtnost od 32%, ali se napretkom u medicini taj postotak jako smanjio. Danas postoje istraživanja koja navode smrtnost od 4%, 6% ili 11% (59, 60, 61).

Indikacije za kiruršku trombektomiju su

- pacijent ima kontraindikacije za trombolizu
- neuspjela tromboliza ili kateterska embolektomija
- hemodinamski nestabilni pacijent koji će vjerojatno umrijeti prije nego tromboliza počne djelovati
- kirurg ima potrebna znanja, vještina i sredstva

Istraživanje je pokazalo da se kirurška trombektomija može koristiti u pacijenata sa disfunkcijom desne klijetke i kontraindikacijama za trombolitičku terapiju (60).

5.4 Pulmonary Embolism Severity Index (PESI)

PESI je razvijen kao alat kojim se može stratificirati pacijente s obzirom na 30-dnevni rizik smrtnosti. Najveća korist je u tome što se pacijenti mogu podijeliti po kliničkim kriterijima u pet grupa, bez upotrebe dijagnostičkih postupaka (62). Grupe I-II se smatraju niskim rizikom, dok se grupe III-V smatraju visokim rizikom. Istraživanja su pokazala da se smrtnost povećava za svaku od grupa. Grupa I ima smrtnost od 1.1%, grupa II 3.1%, grupa III 6.5%, grupa IV 10.4%, dok grupa V ima smrtnost od 24% (63).

Tablica 6. PESI klinički znakovi (62)

Klinički znakovi	Bodovi	
dob	+broj godina	Grupa I - ≤ 65 jako niski rizik
muški spol	+10	
aktivni karcinom	+30	Grupa II - 66–85 niski rizik
zatajenje srca	+10	
kronična bolest pluća	+10	Grupa III - 86–105 srednji rizik
puls ≥ 110	+20	
sistolički tlak < 100 mmHg	+30	
broj udisaja ≥ 30	+20	Grupa IV - 106–125 visoki rizik
arterijska saturacija kisikom < 90%	+20	
temperatura < 36°C	+20	
promijenjeni mentalni status	+60	Grupa V - > 125 jako visoki rizik

Temelj PESI bodovnog sustava jest da se pacijentima u grupi niskog rizika (I-II) koji su hemodinamski stabilni može odrediti terapija bez potrebe hospitalizacije.

6. Klinički slučaj 1

Tridesetšesto-godišnja pacijentica hospitalizirana je preko hitnog prijema zbog oticanja i bolnosti lijeve potkoljenice, nakon što je dva tjedna prije rodila dijete. Tri dana prije javljanja na hitnu, osjetila je grčeve u lijevoj potkoljenici. Na dan prijema pojavilo se crvenilo, bolnost, oticanje potkoljenice te temperatura do 38°C sa zimicom i tresavicom. Opseg lijeve potkoljenice je bio 1 cm veći od desne i Homanov znak je bio pozitivan. Iz obiteljske anamneze se doznaje da je otac hipertoničar. Pacijentica dosad nije teže bolovala.

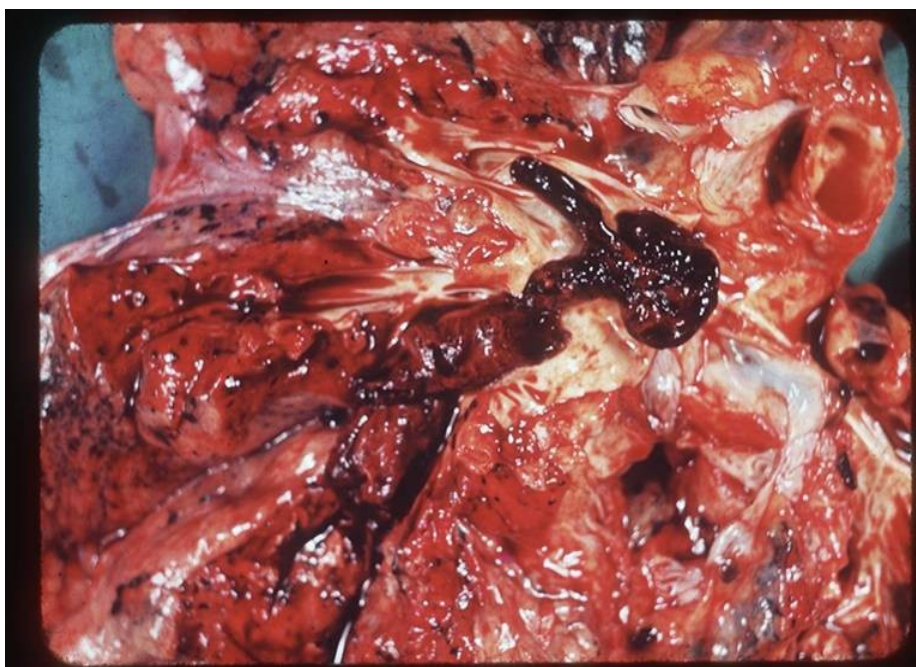
Doppler vena nogu je pokazao nekompresibilnu poplitealnu venu zauzetu hipoehogenim trombom bez znakova protoka i u području vena pratilica skupine tibialis posterior također bez protoka. Postavljena je dijagnoza flebotromboza lijeve potkoljenice. Odmah je ordiniran nisko molekularni heparin 2x7500 UI s.c. uz 2 g ceftriaksona i.v., a dan poslije je uključen u terapiju varfarin 2 tbl dnevno.

Pacijentica pet dana nakon prijema, prilikom ustajanja osjeća zaduhu i pritisak u prsima. Zbog sumnje na plućnu emboliju, učinjena je hitna MSCT plućna angiografija na kojoj su nađeni jašuci embolusi na račvištima glavnih plućnih arterija. Lijevo su embolusi zauzimali manje od polovice lumena lobarnih arterija, a desno gotovo cijeli lumen. Također, bila je prisutna embolija segmentalnih grana plućnih arterija u donjem režnju desno. Postavljena je dijagnoza masivne plućne embolije i u terapiju je uveden nefrakcionirani heparin 20 000 UI/24 sata.

Iz statusa - puls 100/min, RR 140/80 mmHg, O₂ 94%.

Laboratorijski nalazi acidobaznog statusa su bili - pH - 7.512, pCO₂ – 4.54, pO₂ – 8.50, bikarbonati – 26.7, bikarbonati standardni – 28, BE – 3.7, BE standardni – 4,

ukupni CO₂ – 27.7, Sat O₂ – 94.4%. Po Wellsovim kriterijima, pacijentica ima 10.5 bodova što označava visoku vjerojatnost plućne embolije, po pojednostavljenim Wellsovim kriterijima ima 5 bodova što označava vjerojatnu plućnu emboliju. Po Geneva bodovnoj ljestvici ima 11 bodova, a po prerađenoj Geneva bodovnoj ljestvici ima 17 bodova što oboje označava visoku vjerojatnost plućne embolije. PESI bodovni indeks pokazuje da pacijenta spada u grupu 1 sa 36 bodova, što označava niski rizik mortaliteta. Dijagnostičke pretrage koje pokazuju masivnu plućnu emboliju sa jašućim trombom itekako potvrđuju nemogućnost izvanbolničkog liječenja plućne embolije za ovu pacijenticu, iako je svrha PESI da odredi koji bi pacijenti mogli biti liječeni bez hospitalizacije. Ponovljena je kontrolna MSCT angiografija na kojoj su i dalje bili vidljivi trombi u glavnom desnom stablu plućne arterije i jašučí tromb u račvištu lijeve plućne arterije koji se obostrano širi u ogranke, uz znakove regresije.



Slika 6. Jašučí tromb (Iz arhive Odjela intenzivne skrbi KB Dubrava)

Mjesec dana nakon hospitalizacije, pacijentica se žalila se na bolove u mišićima desne potkoljenice te je dan nakon toga učinjen doppler vena desne noge i

pokazao parcijalnu trombozu srednjeg dijela jedne od vena fibularne skupine. Obavljeno je genetičko testiranje i ustanovljeno je da pacijentica ima trombofilni genotip određen mutacijom gena za protrombin – G20210A. Laboratorijski nalaz D-dimera mjesec dana nakon prijema. je pokazao vrijednost od 3,72 mg/L. Boravak u bolnici se komplicirao infekcijom donjih mokraćnih puteva koja je liječena antibioticima te akutnom upalom gušterače bilijarne etiologije. Upala se prezentirala bolovima u području epigastrija sa pojasastim širenjem pod oba rebrena luka i povraćanjem. Hitno je napravljen UZV abdomena gdje je nađen niz konkremenata u žučnom mjehuru. Inače bi bila indicirana kolecistektomija, ali je operacija odgođena zbog komorbiditeta, posebice DVT i masivne plućne embolije.

Kontrolnim ultrazvukom tjedan dan prije otpusta, nađen je slabo pokretan ovalan tromb na račvištu pulmonalne arterije. Nisu nađeni znakovi plućne hipertenzije.

Otpuštena je iz bolnice tri mjeseca nakon prijema. uz sljedeću terapiju – varfarin prema shemi 1.dan 1+3/4 tbl, 2.dan 2 tbl i tako naizmjenično uz održavanje PV 25-35%, INR 2.5-3.5, amoksisicilin BID 2x1 g tri dana, pantoprazol 40 mg 1x1, ramipril 5 mg 1-0-0.

Popis dijagnoza pri otpustu iz bolnice:

Embolia a. pulmonalis	Uroinfectio
Thrombosis ext infer. lat sin	Anemia sideropenica
Thrombosis cruris lat dex.	St. post. partum
Thrombophilia	
Cholecystolithiasis ac	
Pancreatitis biliaris acuta	

7. Klinički slučaj 2

Sedamdesetčetiri-godišnja pacijentica je primljena preko hitne službe na Odjel za intenzivnu skrb 22.01.2010 zbog kliničke slike masivne plućne embolije i kardiogenog šoka. Mjesec dana prije, bila je hospitalizirana zbog flebotromboze desne noge, kada joj je propisana antikoagulantna terapija varfarinom.

Sat vremena prije prijema pojavio se osjećaj nedostatka zraka i gušenja, nakon čega je izgubila svijest i prestala disati. Prilikom dolaska na hitni prijem, pacijentica je bila dispnoična i tahipnoična, blijeda, sa pulsom 110/min, RR 75/55. Također su bili prisutni znakovi duboke venske tromboze na desnoj nozi. Acidobazni status – pH – 7.6, pCO₂ – 4.54, pO₂ – 27.5, HCO₃ – 14.9, BE – 12.1, O₂ – 99.3%, što odgovara nekompensiranoj metaboličkoj acidozi. EKG kod dolaska je pokazivao depresiju ST spojnice u infero-lateralnim odvodima do -2 mm. Laboratorijske vrijednosti D-dimera su bile 5,92. Po Wellsovim kriterijima, pacijentica ima 9 bodova što označava visoku vjerojatnost plućne embolije. Po Geneva bodovnoj ljestvici ima 10 bodova što označava visoku vjerojatnost, a po prerađenoj Geneva bodovnoj ljestvici ima 9 bodova što označava srenju vjerojatnost plućne embolije.

PESI bodovni indeks pokazuje da pacijenta spada u grupu IV sa 144 bodova, što označava plućnu emboliju visokog rizika. U ovom slučaju, klinički kriteriji ne odražavaju u potpunosti kliničku važnost kardiogenog šoka i hemodinamske nestabilnosti u dijagnostici i liječenju plućne embolije.

Odmah je primjenjena trombolitička terapija zbog sumnje na masivnu plućnu emboliju i hemodinamski nestabilnog stanja pacijentice, i to u obliku streptokinaze

1,5 M/2 h. Nakon terapije došlo je do stabilizacije stanja, ali se pojavio opsežni potkožni hematoma desnog prsišta i ruke. Dan nakon prijema, učinjena je MSCT plućna angiografija, koja je pokazala emboluse u plućnim arterijama za donje reznjeve obostrano i emboluse u ograncima za gornji režanj desno. Kontrolna rentgenska snimka srca i pluća 26.01.2010. pokazala je pleuralni izljev.

Nakon sedam dana boravka na Odjelu za intenzivnu skrb, pacijentica je premještena na Kardiološki odjel gdje je nastavljena antikoagulacija dalteparinom i varfarinom. Genetičkim testiranjem isključeno je najčešće trombofilijsko stanje. U 2012. godini, pacijentica je primljena preko hitnog prijema zbog nove epizode duboke venske tromboze u lijevoj potkoljenici te je otpuštena uz preporuku uzimanja varfarina 2 tbl dnevno i obaveznog nošenja elastičnokompresivnih čarapa.

Dijagnoze pri otpustu iz bolnice:

Thromboembolia art. pulmonalis „visokog rizika“

Cor pulmonale acutum

Thrombolysis cum STK facta

Phlebothrombosis ilio-femoro-poplitealis peracta a.m. I/II

8. Zaključak

Pravilna dijagnostika i liječenje plućne embolije ne uključuje samo dobru kliničku odluku koje metode i lijekove treba upotrijebiti, već i znanje i iskustvo kada te iste metode ne treba koristiti. Veliki broj istraživanja je usmjeren upravo na pojednostavljenje dijagnostičkog postupka, da bi se što manje pacijenata nepotrebno slalo na invazivne radiološke pretrage, a da se time ne poveća mortalitet pacijenata od plućne embolije. Danas postoje mnogi kriteriji i smjernice koje se mogu koristiti u dijagnostici, ali oni nikako ne bi smjeli zamijeniti zdravi razum. Kao što je prikazano u drugom kliničkom slučaju, pacijentica se prezentirala sa masivnom plućnom embolijom i kardiogenim šokom, što je jedan od kriterija klasificirao tek kao srednju vjerojatnost plućne embolije. U prvom kliničkom slučaju je rizik mortaliteta bio vrlo nizak, što bi po smjernicama upućivalo da bi se pacijentica mogla liječiti ambulantno, ali u tom slučaju bi takvo postupanje bilo *viciu artis*. Bez obzira na zlatni standard dijagnoze plućne embolije – CT plućna angiografija, treba koristiti i druge neinvazivne metode. Torakalni ultrazvuk i EKG mogu pomoći, ne samo u dijagnostici, već i u stratifikaciji pacijenata prema riziku mortaliteta. U hemodinamskih stabilnih pacijenata bi trebalo što prije započeti antikoagulantnu terapiju, te sa varfarinom nastaviti barem 3 mjeseca nakon epizode PE. Katkad će klinička situacija zahtijevati doživotnu antikoagulantnu terapiju. Tada se liječnik ne smije suzdržavati od propisivanja takve terapije jer čak 90% smrtnosti od PE dolazi upravo od rekurentnih PE. U hemodinamski nestabilnih pacijenata treba što prije primijeniti trombolitičku terapiju. Ukoliko svi modaliteti farmakološkog liječenja budu iscrpljeni, kirurška trombektomija bi mogla spasiti život pacijentu u kojega tromboza nije uspjela.

9. Zahvale

Zahvaljujem se mentoru, doc.dr.sc. Marijanu Kirinu na strpljenju, savjetima i stručnoj pomoći pruženoj tijekom izrade ovog diplomskog rada. Također, zahvaljujem se članovima povjerenstva, prof.dr.sc. Nevenu Tudoriću i prof.dr.sc. Jasenki Markeljević.

10. Literatura

1. Vrhovac B i suradnici. Interna medicina. Četvrto, promijenjeno i dopunjeno izdanje. Zagreb. Naklada Ljevak. 2008
2. Heit JA, Spencer FA, Whites, RH. The epidemiology of venous thromboembolism. *J Thromb Thrombolysis* (2016) 41:3–14
3. Cohen AT, Agnelli G, Anderson FA, Arcelus JI, Bergqvist D, Brecht JG et al. Venous thromboembolism (VTE) in Europe: The number of VTE events and associated morbidity and mortality. *Thromb Haemost* 2007; 98: 756–764
4. Heit JA Epidemiology of venous thromboembolism. *Nat Rev Cardiol*. 2015 August ; 12(8): 464–474.
5. Heit JA, et al. Predictors of recurrence after deep vein thrombosis and pulmonary embolism: a population-based cohort study. *Arch. Intern. Med*. 2000; 160:761–768.
6. Kearon C, et al. A comparison of three months of anticoagulation with extended anticoagulation for a first episode of idiopathic venous thromboembolism. *N. Engl. J. Med*. 1999; 340:901–907.
7. Agnelli G, et al. Three months versus one year of oral anticoagulant therapy for idiopathic deep venous thrombosis. Warfarin Optimal Duration Italian Trial Investigators. *N. Engl. J. Med*. 2001; 345:165–169. [PubMed: 11463010]
8. Schulman S, et al. A comparison of six weeks with six months of oral anticoagulant therapy after a first episode of venous thromboembolism. Duration of Anticoagulation Trial Study Group. *N. Engl. J. Med*. 1995; 332:1661–1665. [PubMed: 7760866]

9. Agnelli G, et al. Extended oral anticoagulant therapy after a first episode of pulmonary embolism. *Ann. Intern. Med.* 2003; 139:19–25. [PubMed: 12834314]
10. Anderson, Jr. FA, Wheeler HB. Physician practices in the management of venous thromboembolism: a community-wide survey. *J Vasc Surg.* 1992;16:707–714.
11. Anderson FA, Spencer FA. Risk Factors for Venous Thromboembolism. *Circulation.* 2003;107:I-9 –I-16
12. Heit JA, Petterson TM, Bailey KR, Melton LJ III. The influence of tumor site on venous thromboembolism risk among cancer patients: a population-based study (abstract 2596). *Blood* 2004; 104: 711a
13. Stein PD, Beemath A, Matta F et al. Clinical characteristics of patients with acute pulmonary embolism: data from PIOPED II. *Am J Med*, 2007
14. Miniati M, Cenci C, Monti S, Poli D (2012) Clinical Presentation of Acute Pulmonary Embolism: Survey of 800 Cases. *PLoS ONE* 7(2): e30891. doi:10.1371/journal.pone.0030891
15. Stein PD, Saltzman HA, Weg JG. Clinical characteristics of patients with acute pulmonary embolism. *Am J Cardiol* 1991; 68: 1723–1724
16. Liu M, Cui A, Zhai ZG, Guo XJ, Li M, Teng LL, Xu LL, Wang XJ, Wang Z, Shi HZ. Incidence of Pleural Effusion in Patients with Pulmonary Embolism. *Chin Med J* 2015;128:1032-6.
17. Heit JA. Venous thromboembolism: disease burden, outcomes and risk factors. *J Thromb Haemost* 2005; 3: 1611–17.

18. Le Gal G, Righini M, Roy P-M, et al. Prediction of pulmonary embolism in the emergency department: the revised Geneva score. *Ann Intern Med* 2006; 144: 165– 171
19. Ceriani E, Combescure C, Le Gal G, Nendaz M, Perneger T, Bounameaux H, Perrier A, Righini M. Clinical prediction rules for pulmonary embolism: a systematic review and meta-analysis. *J Thromb Haemost* 2010; 8: 957–70.
20. Kline JA, Mitchell AM, Kabrhel C, Richman PB, Courtney DM. Clinical criteria to prevent unnecessary diagnostic testing in emergency department patients with suspected pulmonary embolism. *J Thromb Haemost* 2004; 2: 1247–55
21. Kline JA, Courtney DM, Kabrhel C, et al. Prospective multicenter evaluation of the pulmonary embolism rule-out criteria. *J Thromb Haemost*. 2008; 6:772–80
22. Hugli O, Righini M, Le Gal G, Roy P-M, Sanchez O, Verschuren F, et al. The pulmonary embolism rule-out criteria (PERC) rule does not safely exclude pulmonary embolism. *J Thromb Haemost JTH*. 2011;9:300–4
23. Righini M, Le Gal G, Perrier A, Bounameaux H. More on: clinical criteria to prevent unnecessary diagnostic testing in emergency department patients with suspected pulmonary embolism. *J Thromb Haemost JTH*. 2005;3:188–9. author reply 190–191
24. Penalzoza A, Verschuren F, Dambrine S, Zech F, Thys F, Roy P-M. Performance of the Pulmonary Embolism Rule-out Criteria (the PERC rule) combined with low clinical probability in high prevalence population. *Thromb Res*. 2012;129:e189–193
25. Huisman MV, Klok FA. Diagnostic management of acute deep vein thrombosis and pulmonary embolism. *J Thromb Haemost* 2013; 11: 412–22.

26. van Es J, Beenen LFM, Gerdes VEA, Middeldorp S, Douma RA, Bossuyt PMM. The accuracy of D-dimer testing in suspected pulmonary embolism varies with the Wells score. *J Thromb Haemost* 2012; 10: 2630–2
27. Stein PD, Hull RD, Patel KC, Olson RE, Ghali W, Brant R et al. D-Dimer for the Exclusion of Acute Venous Thrombosis and Pulmonary Embolism. *Ann Intern Med*. 2004;140:589-602.
28. Altmann MM, Wrede CE, Peetz D, Höhne M, Stroszczyński C, Herold T. Age Dependent D-dimer Cut-off to Avoid Unnecessary CT-Exams for Ruling-out Pulmonary Embolism. *Fortschr Röntgenstr* 2015; 187: 795–800
29. Gibson NS, Sohne M, Gerdes VE, Nijkeuter M, Buller HR. The importance of clinical probability assessment in interpreting a normal d-dimer in patients with suspected pulmonary embolism. *Chest* 2008; 134: 789-793.
30. Kutinsky I, Blakley S, Roche V. Normal D-dimer level in patients with pulmonary embolism. *Arch Intern Med* 1999; 159: 1569-1572.
31. Dunn KL, Wolf JP, Dorfman DM, Fitzpatrick P, Baker JL, Goldhaber SZ. Normal D-dimer levels in emergency department patients suspected of acute pulmonary embolism. *J Am Coll Cardiol* 2002; 40: 1475-1478.
32. Guo Zhiguo, Ma Qingbian, Zheng Yaan, Zhang Yumei, Ge Hongxia Normal blood D-dimer concentrations: do they exclude pulmonary embolism? *Chin Med J* 2014;127
33. Becattini C, Vedovati MC, Agnelli G. Prognostic Value of Troponins in Acute Pulmonary Embolism:A Meta-Analysis. *Circulation*. 2007;116:427-433.

34. Giannitsis E, Müller-Bardorff M, Kurowski V, Weidtmann B, Wiegand U, Kampmann M et al. Independent Prognostic Value of Cardiac Troponin T in Patients With Confirmed Pulmonary Embolism. *Circulation*. 2000;102:211-217.
35. Henzler T, Roeger S, Meyer M, Schoepf UJ, Nance Jr JW, Haghi D et al. Pulmonary embolism: CT signs and cardiac biomarkers for predicting right ventricular dysfunction. *Eur Respir J* 2012; 39: 919–926
36. Klok FA, Mos ICM, Huisman MV. Brain-Type Natriuretic Peptide Levels in the Prediction of Adverse Outcome in Patients with Pulmonary Embolism A Systematic Review and Meta-analysis. *Am J Respir Crit Care Med* Vol 178. pp 425–430, 2008
37. Stein PD, Terrin ML, Hales CA et al.. Clinical, laboratory, roentgenographic and electrocardiographic findings in patients with acute pulmonary embolism and no pre-existing cardiac or pulmonary disease. *Chest* 1991;100: 598–603
38. Stein PD, Dalen JE, McIntyre KM, Sasahara AA, Wenger NK, Willis PW, III. The electrocardiogram in acute pulmonary embolism. *Prog Cardiovasc Dis* 1975; 17:247–257.
39. Wilson FN, Rosenbaum FF, Johnston FD. Interpretation of the ventricular complex of the electrocardiogram. *Adv Intern Med* 1947; 2: 1–63
40. Dalen JE. Diagnosis of acute pulmonary embolism. In: Dalen JE, ed. *Pulmonary Embolism.*, Medcom, New York, 1972: 28–39
41. Hariharan P, Dudzinski D, Okechukwu I, Takayesu JK, Chang Y, Kabrhel C: Association Between Electrocardiographic Findings, Right Heart Strain, and Short-Term Adverse Clinical Events in Patients With Acute Pulmonary Embolism. *Clin Cardiol*. 2015 Apr;38(4):236-42

42. Mathis G, Blank et al. Thoracic Ultrasound for Diagnosing Pulmonary Embolism: A Prospective Multicenter Study of 352 Patients. CHEST 2005; 128:1531–1538)
43. Squizzato A, Galli L, Gerdes VEA. Point-of-care ultrasound in the diagnosis of pulmonary embolism. Critical Ultrasound Journal (2015) 7:7
44. Squizzato A, Rancan E, Dentali F, Bonzini M, Guasti L, Steidl L, Mathis G, Ageno W. Diagnostic accuracy of lung ultrasound for pulmonary embolism: a systematic review and meta-analysis. J Thromb Haemost 2013; 11: 1269–78.
45. Jiang L, Ma Y, Zhao C, Shen W, Feng X, Xu Y, et al. (2015) Role of Transthoracic Lung Ultrasonography in the Diagnosis of Pulmonary Embolism: A Systematic Review and Meta-Analysis. PLoS ONE 10(6): e0129909. doi:10.1371/journal.pone.0129909
46. Aumiller J, Herth FJF, Krasnik M, Eberhardt R. Endobronchial ultrasound for detecting central pulmonary emboli: a pilot study. Respiration.2009; 77:298–302. doi: 10.1159/000183197 PMID: 19065053
47. The PIOPED Investigators. Value of the Ventilation/Perfusion Scan in Acute Pulmonary Embolism. JAMA. 1990;263:2753-2759
48. Worsley DF, Alavi A. Comprehensive Analysis of the Results of the PIOPED Study. J Nuci Med1995; 36:2380-2387
49. Qanadli SD, El Hajjam M, Vieillard-Baron A et al. New CT index to quantify arterial obstruction in pulmonary embolism: comparison with angiographic index and echocardiography. AJR Am J Roentgenol 2001; 176: 1415–1420.
50. Stein, PD, Athanasoulis C, Alavi A et al. Complications and validity of pulmonary angiography in acute pulmonary embolism. Circulation 1992; 85: 462–468.

51. Davies HE, Wathen CG, Gleeson FV: Risks of exposure to radiological imaging and how to minimise them. *BMJ* 2011, 342:589-593.
52. Deonarine et al.: Computed tomographic pulmonary angiography and pulmonary embolism: predictive value of a d-dimer assay. *BMC Research Notes* 2012 5:104
53. Guyatt GH, Akl EA, Crowther M, Gutterman DD, Schunemann HJ. Executive summary: antithrombotic therapy and prevention of thrombosis, 9th ed: American college of chest physicians evidence-based clinical practice guidelines. *Chest* (2012) 141(2 Suppl):7S–47S. doi:10.1378/chest.1412S3
54. Konstantinides SV, Torbicki A, Agnelli G, Danchin N, Fitzmaurice D, Galie N, et al. 2014 ESC guidelines on the diagnosis and management of acute pulmonary embolism. *EurHeartJ* (2014) 35(43):3033–69, 69a–69k. doi:10.1093/eurheartj/ehu283
55. Kearon C, Akl EA. Duration of anticoagulant therapy for deep vein thrombosis and pulmonary embolism. *BLOOD*, 20 March 2014, Volume 123, Number 12
56. Carrier M, Le Gal G, Wells PS, Rodger MA. Systematic review: case-fatality rates of recurrent venous thromboembolism and major bleeding events among patients treated for venous thromboembolism. *Ann Intern Med* 2010; 152: 578–89.
57. van Es N, Coppens M, Schulman S, Middeldorp S, Buller HR. Direct oral anticoagulants compared with vitamin K antagonists for acute venous thromboembolism: evidence from phase 3 trials. *Blood*, 18 September 2014, Volume 124, Number 12

58. Thaler J, Pabinger I and Ay C (2015) Anticoagulant treatment of deep vein thrombosis and pulmonary embolism: the present state of the art. *Front. Cardiovasc. Med.* 2:30. doi: 10.3389/fcvm.2015.00030
59. Hartman AR, Manetta F, Lessen R, Pekmezaris R, Kozikowski A, Jahn L et al. Acute Surgical Pulmonary Embolectomy: A 9-Year Retrospective Analysis. *Tex Heart Inst J* 2015;42(1):25-9
60. Lehnert P, Moller CH, Carlsen J, Grande P, Steinbruchel DA. Surgical treatment of acute pulmonary embolism--a 12-year retrospective analysis. *Scand Cardiovasc J* 2012;46(3):172-6.
61. Aklog L, Williams CS, Byrne JG, Goldhaber SZ. Acute pulmonary embolectomy: a contemporary approach. *Circulation* 2002;105(12):1416-9.
62. Chan CM, Woods C, Shorr AF. The validation and reproducibility of the pulmonary embolism severity index. *J Thromb Haemost* 2010; 8: 1509–14.
63. Aujesky D, Obrosky DS, Stone RA, Auble TE, Perrier A, Cornuz J, Roy PM, Fine MJ. Derivation and validation of a prognostic model for pulmonary embolism. *Am J Respir Crit Care Med* 2005; 172: 1041–6.

11. Životopis

Zovem se Augustin Baričević. Rođen sam 2. lipnja 1991. u Zagrebu gdje sam završio osnovnu školu. Srednju školu sam pohađao u XV. gimnaziji, a Medicinski fakultet u Zagrebu upisao sam 2010. Moja odluka za upis na Medicinski fakultet je bila potaknuta suosjećajnošću s ljudskim patnjama i potrebama i željom za pomaganjem ljudima. Studiranje na Medicinskom fakultetu mi se tada, a sada još i više, činilo velikim izazovom. Smatram da sam donio pravu odluku i ne bojim se novih izazova i trajnog učenja i usavršavanja. Tijekom studija, dvije godine sam bio demonstrator na Katedri za Internu medicinu (2014.-2016.) Od stranih jezika govorim engleski jezik.

Moja područja interesa su hitna medicina, intenzivna medicina, vojna medicina i traumatologija.