

# Zamućenje stražnje kapsule leće nakon ugradnje različitih modela intraokularnih leća

---

Jurilj, Mia

Master's thesis / Diplomski rad

2016

Degree Grantor / Ustanova koja je dodijelila akademski / stručni stupanj: **University of Zagreb, School of Medicine / Sveučilište u Zagrebu, Medicinski fakultet**

Permanent link / Trajna poveznica: <https://um.nsk.hr/um:nbn:hr:105:746808>

Rights / Prava: [In copyright](#) / [Zaštićeno autorskim pravom.](#)

Download date / Datum preuzimanja: **2024-11-26**



Repository / Repozitorij:

[Dr Med - University of Zagreb School of Medicine Digital Repository](#)



**SVEUČILIŠTE U ZAGREBU  
MEDICINSKI FAKULTET**

**Mia Jurilj**

**Zamućenje stražnje kapsule leće nakon  
ugradnje različitih modela intraokularnih  
leća**

**DIPLOMSKI RAD**



**Zagreb, 2016.**

**SVEUČILIŠTE U ZAGREBU  
MEDICINSKI FAKULTET**

**Mia Jurilj**

**Zamućenje stražnje kapsule leće nakon  
ugradnje različitih modela intraokularnih  
leća**

**DIPLOMSKI RAD**



**Zagreb, 2016.**

Ovaj diplomski rad izrađen je na Klinici za oftalmologiju KBC-a Zagreb pod vodstvom doc.dr.sc. Mire Kalauza i predan je na ocjenu u akademskoj godini 2015./2016.

## **POPIS OZNAKA I KRATICA**

Nd:YAG – neodymium yttrium aluminium garnet

YAG – yttrium aluminium garnet

PCO – posterior capsule opacification

PMMA – polymethyl methacrylate

CTR – capsular tension ring

IOL – intraokularna leća

# SADRŽAJ

<b>1. SAŽETAK</b> .....	<b>0</b>
<b>2. SUMMARY</b> .....	<b>0</b>
<b>3. UVOD</b> .....	<b>1</b>
<b>4. LEĆA</b> .....	<b>2</b>
4.1. ANATOMIJA .....	2
4.2. EMBRIONALNI RAZVOJ .....	3
4.3. METABOLIZAM .....	3
4.4. FUNKCIJA .....	4
<b>5. KATARAKTA</b> .....	<b>5</b>
5.1. SENILNA KATARAKTA.....	5
<b>6. LIJEČENJE KATARAKTE</b> .....	<b>6</b>
6.1. KIRURGIJA KATARAKTE .....	6
6.1.1. INTRAKAPSULARNA EKSTRAKCIJA KATARAKTE ( <i>ICCE, intracapsular cataract extraction</i> ).....	6
6.1.2. EKSTRAKAPSULARNA EKSTRAKCIJA KATARAKTE ( <i>ECCE, extracapsular cataract extraction</i> ).....	7
6.1.3. FAKOEMULZIFIKACIJA ( <i>PHACO, phacoemulsification</i> ).....	8
6.1.4. "FEMTOSECOND" LASER U KIRURGIJI KATARAKTE .....	8
6.2. KOMPLIKACIJE KIRURGIJE KATARAKTE.....	9
6.2.1. RANE KOMPLIKACIJE.....	9
6.2.2. KASNE KOMPLIKACIJE .....	9
<b>7. INTRAOKULARNE LEĆE (IOL)</b> .....	<b>10</b>
7.1. POVIJEST RAZVOJA IOL .....	10
7.1.1. RAZVOJ INTRAOKULARNIH LEĆA .....	12
7.2. VRSTE INTRAOKULARNIH LEĆA.....	12
7.2.1. IOL ZA PREDNJU SOBICU.....	12
7.2.2. IOL FIKSIRANE ZA ŠARENICU .....	13
7.2.3. IOL ZA STRAŽNJU SOBICU.....	13
7.3. MATERIJAL ZA IZRADU IOL .....	14
<b>8. ZAMUĆENJE STRAŽNJE KAPSULE LEĆE</b> .....	<b>15</b>
8.1. FAKTORI KOJI UTJEČU NA NASTANAK ZAMUĆENJA STRAŽNJE KAPSULE LEĆE.....	15
8.2. UTJECAJ RAZLIČITIH VRSTA INTRAOKULARNIH LEĆA NA RAZVOJ ZAMUĆENJA STRAŽNJE KAPSULE LEĆE.....	17
8.3. UTJECAJ FARMACEUTSKIH PRIPRAVAKA.....	19
<b>9. LIJEČENJE ZAMUĆENJA STRAŽNJE KAPSULE LEĆE</b> .....	<b>20</b>
9.1. Nd:YAG LASER KAPSULOTOMIJA.....	20
9.1.1. INDIKACIJE ZA KAPSULOREKSIJU .....	20
9.1.2. PREOPERATIVNA PRIPREMA.....	21
9.1.3. POSTUPAK.....	22
9.1.4. KOMPLIKACIJE Nd:YAG LASER KAPSULOTOMIJE.....	22
9.2. OSTALI POSTUPCI.....	23
<b>10. ZAKLJUČAK</b> .....	<b>24</b>
<b>11. ZAHVALE</b> .....	<b>25</b>
<b>12. LITERATURA</b> .....	<b>26</b>
<b>13. ŽIVOTOPIS</b> .....	<b>29</b>

## 1. SAŽETAK

### ZAMUĆENJE STRAŽNJE KAPSULE LEĆE NAKON UGRADNJE RAZLIČITIH MODELA INTRAOKULARNIH LEĆA

Katarakta, odnosno zamućenje leće, može se razviti kao posljedica raznih stanja kao što je starenje ili bolesti kao što je dijabetes. Zamućenje stražnje kapsule leće (sekundarna katarakta) nastaje zbog migracije i proliferacije ostatnih lećnih epitelnih stanica, nekoliko mjeseci ili godina nakon operacije katarakte u do 50% pacijenata. Rezidualne anteriorne lećne epitelne stanice migriraju s ekvatora uz stražnju kapsulu leće prema centru zjenice te se opacificiraju diferencijacijom u lećne fibre (aglomerate globularnih ili fuziformnih Elschingovih perli). Na taj način lećna kapsula postaje zamagljena.

Na nastanak zamućenja stražnje kapsule utječu dizajn i materijal različitih intraokularnih leća te njihov smještaj, neke očne bolesti i stanja (retinitis pigmentosa, glaukom, pseudoeksfolijacijski sindrom, visoka miopija) te dob pacijenta. Kirurška tehnika također ima veliki utjecaj na sprječavanje nastanka zamućenja.

Simptomi sekundarne katarakte slični su simptomima katarakte. Kod mnogo pacijenata, prvi znak razvoja zamućenja stražnje kapsule je slabljenje vidne oštine te subjektivni osjećaj zamagljenja vida. Promjena vidne oštine očituje se kao oslabljena mogućnost čitanja redova na Snellenovoj ploči za ispitivanje vidne oštine. Neodymium:YAG laser kapsulotomija je metoda izbora u liječenju zamućenja stražnje kapsule leće. Tip lasera koji se koristi za ovaj postupak je YAG laser (yttrium aluminium garnet). Njime se načini mala rupa u kapsuli leće. Cijeli postupak traje nekoliko minuta te je u potpunosti bezbolan. Indikacija za tretman Nd:YAG laserom ovisi o gustoći zamućenja, ali i o subjektivnim tegobama koje se javljaju kod pacijenata. Upotreba farmaceutskih pripravaka za liječenje još je u ekperimentalnoj fazi.

**KLJUČNE RIJEČI:** katarakta, zamućenje stražnje kapsule, intraokularne leće, Nd:YAG laser kapsulotomija

## 2. SUMMARY

### POSTERIOR CAPSULE OPACIFICATION AFTER INTRAOCULAR LENS IMPLANTATION

Cataract, the clouding of the lens in the eye, can develop due to multiple reasons such as aging or diseases such as diabetes. Posterior capsule opacification (PCO or secondary cataract) is caused by residual lens epithelial cells migration and proliferation, a few months or a few years after cataract removal surgery in up to 50% of treated patients. Residual anterior lens epithelial cells migrate from the equator beside posterior lens capsule towards the pupil centre and they opacify into lens fibres by their differentiation (globular agglomerates or fusiform Elsching pearls). In that way, the capsule that holds the lens in place becomes clouded.

Design and material of different types of intraocular lenses, their accommodation, some eye conditions or illnesses (retinis pigmentosa, glaucoma, pseudoexfoliation syndrome) and patient's age affect the occurrence of PCO. Surgical technique also has a great influence in preventing the PCO.

Symptoms of posterior capsule opacification or secondary cataracts are similar to those of cataracts. For many patients, the first sign of secondary cataract development is a feeling that their vision is cloudy or blurry. A change in visual acuity shown by decreased ability to read a Snellen eye chart occurs when secondary cataract develops and is significant enough to consider correction of secondary cataract with YAG laser.

Treatment for secondary cataracts is the procedure called Neodymium YAG laser capsulotomy. YAG is a short for yttrium aluminium garnet, the type of laser used for the procedure. A small hole is made with a laser in the capsule. The procedure takes only a few minutes and is entirely painless.

Indication for Nd:YAG laser capsulotomy not only depends on opacification density, but also depends on the patients subjective visual deterioration. Pharmaceutical substance usage for treating this condition is still in its experimental phase.

**KEY WORDS:** posterior capsule opacification, intraocular lenses, YAG laser, capsulotomy



### 3. UVOD

Zamućenje leće koje dovodi do smanjenja funkcije vida naziva se kataraktom. Premda uzrok može biti raznovrstan, najčešće je vezan za procese starenja u organizmu i zato se katarakta nalazi najčešće među pripadnicima starije životne dobi. Zamućenje stražnje kapsule leće je daleko najčešća komplikacija koja se javlja nakon operacije katarakte sa ugradnjom intraokularne leće te bi se čak mogla smatrati normalnim procesom cijeljenja.

Unatrag sto godina, unaprjeđenjem kirurške tehnike, došlo je do poboljšanja postoperativne vidne oštine, ali ne i do smanjenja incidencije nastanka zamućenja stražnje kapsule.

Sekundarna katarakta nastaje zbog migracije i proliferacije ostatnih lećnih epitelnih stanica, nekoliko mjeseci ili godina nakon operacije katarakte.

Termin "zamućenje stražnje kapsule" nije u cijelosti ispravan, zato što sama kapsula ostaje bistra, ali služi lećnim epitelnim stanicama kao potpora za proliferaciju i migraciju.

Na nastanak zamućenja stražnje kapsule utječu dizajn i materijal različitih intraokularnih leća te njihov smještaj, neke očne bolesti i stanja (retinitis pigmentosa, glaukom, pseudoeksfolijacijski sindrom, visoka miopija) te dob pacijenta.

Glavni simptom je oslabljena vidna oština te subjektivan osjećaj promjene vidne funkcije zbog zamućenja stražnje kapsule ili promjena na očnoj pozadini

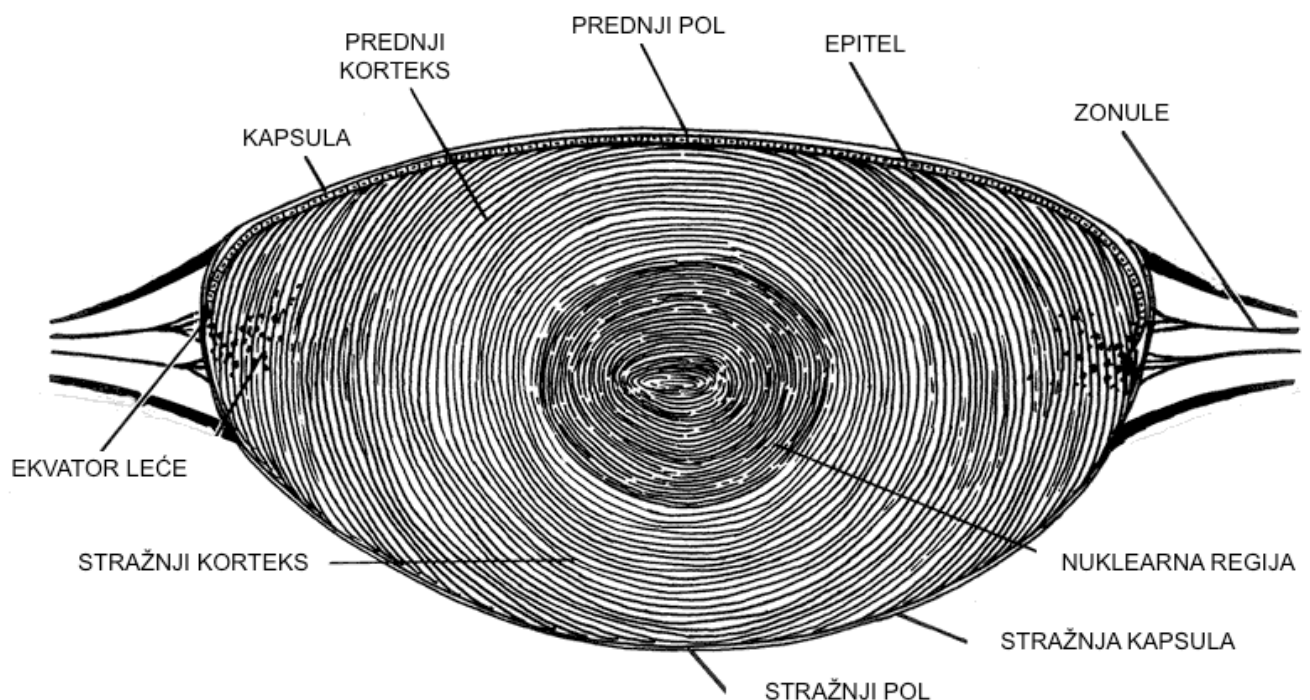
Metoda izbora u liječenju zamućenja stražnje kapsule leće je Neodymium:YAG laser kapsulotomija. Indikacija za tretman Nd:YAG laserom ovisi o gustoći zamućenja, ali i o subjektivnim tegobama koje se javljaju kod pacijenta. Upotreba farmaceutskih pripravaka za liječenje još je u ekperimentalnoj fazi.

Važno je pokušati razumjeti koji dizajn intraokularne leće ili kirurška tehnika reduciraju nastanak sekundarne katarakte, kako bi se njena incidencija počela smanjivati kao i potreba i trošak za tretiranjem iste.

## 4. LEĆA

### 4.1. ANATOMIJA

Leća je bikonveksno, prozirno tijelo čije su osnovne funkcije refrakcija svjetlosnih zraka, akomodacija i održavanje vlastite prozirnosti. U oku je smještena u *fossi hijaloideji*, između šarenice i staklastog tijela, te je zonulama koje polaze od perifernog dijela leće (*zonulae ciliares Zinni*) povezana s cilijarnim tijelom. Obavijena je tankom kapsulom ispod koje se u prednjem dijelu nalazi jednoslojni epitel koji se tijekom života neprestano umnaža stvarajući lećne niti. Središnji dio leće naziva se nukleus, a između nukleusa i kapsule nalazi se korteks. Leća ima prednji i stražnji pol (točke kroz koje prolazi zamišljeni pravac koji se naziva optička os) te ekvator (područje najvećeg opsega). [1]



**Slika 1.** Poprečni presjek leće

## 4.2. EMBRIONALNI RAZVOJ

Osnova oka pojavljuje se u embrija od 22 dana kao par plitkih udubina na svakoj strani prednjeg mozga. Zatvaranjem neuralne cijevi te udubine oblikuju polukuglaste izbočine – očne mjehuriće. Ti se mjehurići prošire i dosegnu površinski ektoderm, u kojem potiču promjene nužne za nastajanje leće. Zatim se svaki očni mjehurić počinje udubljivati i oblikovati očni vrč.

Za to vrijeme stanice površinskog ektoderma, koje su u početku dodirivale očni mjehurić, počinju se izduživati i tvore lećnu plakodu. Ona se postupno udubljuje i oblikuje lećni mjehurić. Tijekom petog tjedna lećni mjehurić izgubi vezu s površinskim ektodermom i smjesti se u udubinu ocnog vrča. Tada rahli mezenhim, nastao iseljavanjem stanica neuralnog grebena, potpuno okruži očni vrč. [2]

Tijekom intrauterinog razvoja na prednjoj i stražnjoj plohi leće nalazi se vaskularna membrana preko koje se leća prehranjuje. Kroz staklovinu do leće se proteže arterija hijaloideja. Prije rođenja ove krvne žile nestaju, zjenica se otvara i leća je potpuno prozirna. [3]

Nakon rođenja leća nastavlja polagano, kontinuirano rasti tako da su anteroposteriorni i ekvatorijalni promjer odrasle osobe veći nego u djeteta (iznose oko 4mm, odnosno 10 mm). [1]

## 4.3. METABOLIZAM

Obzirom da je prozirna, leća nema krvnih žila niti živčanih vlakana, a prehrana se odvija difuzijom metabolita iz očne vodice. Najveća metabolička aktivnost odvija se u epitelu i prednjem korteksu leće. Epitelne stanice iskorištavaju kisik i glukozu za aktivan transport elektrolita, ugljikohidrata i aminokiselina. Starije stanice koje se nalaze u središtu leće komuniciraju sa stanicama na površini pomoću propusnih spojeva (eng. gap junctions) koji omogućavaju prolaz malih molekula iz stanice u stanicu.

Prozirnost leće značajno ovisi o ravnoteži vode i elektrolita unutar leće. Prozirna leća sadržava oko 66% vode i 33% proteina pri čemu se u korteksu nalazi veća količina vode nego u nukleusu. U odnosu na svoju okolinu (očnu vodicu i staklovinu), leća sadrži veću količinu iona kalija i aminokiselina, a manju količinu iona natrija, klora i vode.

Glukoza je najvažniji supstrat za održavanje prozirnosti leće, jer omogućava proizvodnju energije koja se pohranjuje u molekulama ATP-a i bitna je za normalno funkcioniranje raznih membranskih pumpi.

Proteini leće dijele se u dvije osnovne skupine: proteine topive u vodi, tj. kristaline (80%) i proteine netopive u vodi (20%). Glavna funkcija kristalina je održavanje prozirnosti leće, dok proteini netopivi u vodi izgrađuju membrane stanica i citoskelet.

Slobodni radikali kisika oštećuju kristaline, membrane stanica i staničnu DNK zbog čega nastaje katarakta. Leća sadržava brojne protektivne mehanizme (glutation, glutacioni peroksidaza, katalaza, superoksid dismutaza) kojima se brani od oštećenja slobodnih radikala. [1]

#### **4.4. FUNKCIJA**

Najvažnije funkcije leće su refrakcija svjetlosnih zraka te akomodacija, pomoću koje oko mijenja žarište svog refraktivnog sustava s udaljenih na bliske predmete. [1]

Osim zbog bikoveksnog oblika i visokog indeksa loma, normalna funkcija leće je moguća i zbog njene prozirnosti i svojstva akomodacije.

Akomodacija je proces kojim oko, promjenom zakrivljenosti leće, može fokusirati objekte na različitim udaljenostima od njega. Lomna jakost leće ovisi o akomodacijskom stanju oka. Najčešće je između 10 i 25 dioptrija. Prema Gullstrandovu shematskom oku lomna jakost leće u mirovanju iznosi 19,33 dioptrije. Akomodacija se odvija kontrakcijom cilijarnog mišića, cilijarni nastavci se približavaju ekvatoru leće, zonule Zinni se opuštaju i leća poprima blago kuglasti oblik, postaje debljom u sagitalnoj osovini, te se povećava lomna jakost i tada je oko prilagođeno za gledanje u blizini. Ukupna sposobnost akomodacije u veoma mladih osoba može iznositi do 14 dioptrija, a u starosti se sposobnost akomodacije oka gubi zbog otvrdnuća leće i slabljenja cilijarnog mišića. [3]

## **5. KATARAKTA**

Katarakta (siva mrena) je zamućenje inače prozirne leće. Najčešće se javlja u osoba starije životne dobi, otuda i naziv senilna katarakta. Dijabetes melitus i određene druge bolesti metabolizma, trauma, uveitis, visoka miopija, lokalno i sistemsko liječenje kortikosteroidima udruženi su s ubrzanim razvojem katarakte. Kongenitalna katarakta znatno je rjeđa. Općenito, zamućenje leće uzrokuje bezbolno smanjenje vidne oštine, pojavu monookularnih dvoslika i zablješćivanja pri osvjetljavanju intenzivnim izvorom svjetla te promjenu refrakcije. [1]

### **5.1. SENILNA KATARAKTA**

Katarakta je vodeći uzrok sljepoće u svijetu, osim u najrazvijenijim zemljama. Patogeneza senilne katarakte je multifaktorijalna i nije do kraja razjašnjena. Dokazano je da starenjem dolazi do povećanja debljine i težine leće jer se nova lećna vlakna kontinuirano stvaraju na periferiji pri čemu dolazi do kompresije starijih vlakana i stvrdnjavanja nukleusa (nuklearna skleroza). Kemijske promjene kristalina dovode do stvaranja proteinskih agregata visoke molekularne mase i žuto-smeđe pigmentacije nukleusa leće. Ostale promjene koje nastaju s godinama uključuju smanjenje koncentracija glutationa i kalija te povećanje koncentracija natrija i kalcija. Ovisno o lokalizaciji zamućenja, postoje tri osnovna tipa senilne katarakte: nuklearna, kortikalna i stražnja subkapsularna. [1]

## **6. LIJEČENJE KATARAKTE**

Osnovni način liječenja katarakte je operacija. Prvi zapisi o kirurgiji katarakte pojavljuju se u Egiptu, Indiji i Mezopotamiji oko 2500 godina prije Krista, a danas je to najčešće izvođeni operacijski zahvat u svijetu. Iako je medikamentozno liječenje katarakte predmet brojnih istraživanja, ne postoji djelotvoran lijek koji bi usporio ili zaustavio proces zamućenja leće. U početku, dok zamućenje leće nije još značajno, a skleroza nukleusa uzrokuje promjenu dioptrije, moguće je donekle poboljšati vidnu oštrinu propisivanjem naočala odgovarajuće dioptrije. Obzirom na to da katarakta ima sklonost progresiji, pacijenta je potrebno upoznati s mogućnošću daljnjeg pogoršanja vidne oštrine, odnosno promjene dioptrije. [1]

### **6.1. KIRURGIJA KATARAKTE**

Operacija katarakte je kirurgija izbora (eng. elective surgery). Temeljna indikacija za kirurgiju katarakte su funkcionalne smetnje vida koje subjektivno ograničavaju dnevne aktivnosti bolesnika i smanjuju kvalitetu života. Objektivna ocjena utjecaja katarakte na vid bolesnika najčešće se određuje mjerenjem vidne oštrine i testom kontrastne osjetljivosti.

Dvije su osnovne metode kirurgije katarakte: intrakapsularna (uklanja se leća s lećnom kapsulom) i ekstrakapsularna (uklanja se leća, a kapsula ostaje u svom prirodnom ležištu). Uvijek, kada je to moguće, na mjesto prirodne leće implantira se umjetna intraokularna leća. Stanje nakon implantacije intraokularne leće naziva se pseudofakija. [1]

#### **6.1.1. INTRAKAPSULARNA EKSTRAKCIJA KATARAKTE (ICCE, intracapsular cataract extraction)**

Intrakapsularna ekstrakcija katarakte (extractio cataractae intracapsularis) ili ICCE (eng. intracapsular cataract extraction) metoda je operacije kod koje se odstranjuje čitava leća zajedno s kapsulom. Rijetko se izvodi, obično kod katarakti povećane nestabilnosti i povećanog rizika od intraoperativne dislokacije leće u staklovinu. Operacija se izvodi kroz korneoskleralni rez dužine 8-12 mm. Obzirom na to da se

tijekom operacije uklanja čitava leća zajedno s kapsulom, intraokularna leća implantira se u prednju sobicu, a u slučaju implantacije u stražnju sobicu, leću je potrebno fiksirati za skleru ili šarenicu. [1]

### **6.1.2. EKSTRAKAPSULARNA EKSTRAKCIJA KATARAKTE (ECCE, extracapsular cataract extraction)**

Ekstrakapsularna ekstrakcija katarakte (extractio cataractae extracapsularis) ili ECCE (eng. extracapsular cataract extraction) metoda je operacije katarakte kod koje se zamučena leća odstranjuje kroz otvor na prednjoj strani kapsule, u koju se zatim, po uklanjanju prirodne, implantira umjetna intraokularna leća.

Osnovni koraci ekstrakapsularne ekstrakcije katarakte su:

- dilatacija zjenice
- antisepsa operativnog polja (oko i vjeđe) povidon-jodidom
- primjena lokalnog anestetika
- postavljanje držača vjeđa
- korneoskleralni rez (širina reza 8 – 12 mm)
- aplikacija viskoelastika u prednju očnu sobicu, kako bi se održao njezin volumen i zaštitio endotel rožnice
- otvaranje prednje kapsule postupkom kapsulotomije
- hidrodisekcija (odvajanje leće od kapsule pomoću tekućine)
- manualna ekspresija nukleusa leće
- odstranjenje korteksa leće
- implantacija umjetne intraokularne leće
- šivanje mjesta incizije

Kod ekstrakapsularne ekstrakcije katarakte kružni otvor u prednjoj kapsuli nije kontinuiran kao kod fakoemulzifikacije (kapsuloreksa), već se jedan do drugoga prave brojni sitni rezovi u 360° (kapsulotomija). Zamučeni nukleus leće uklanja se u jednom komadu ekspresijom ili ekstrakcijom pomoću posebne kanile u obliku petlje. Oporavak vidne oštine traje 6 do 8 tjedana. Zbog veličine reza i postavljanja šavova, često se razvije postoperativni astigmatizam. [1]

### **6.1.3. FAKOEMULZIFIKACIJA (PHACO, phacoemulsification)**

Fakoemulzifikacija je metoda ekstrakapsularne ekstrakcije leće pomoću ultrazvuka koja u današnje vrijeme znači standard u operaciji katarakte. Izvodi se kroz rez na rožnici veličine svega 2-3 mm. Pomoću ultrazvučne sonde nukleus leće se usitnjava uz istovremenu aspiraciju usitnjenih komadića leće. Osnovni problem u početku razvoja ove metode operacije bilo je oštećenje endotela rožnice slobodnim radikalima i energijom ultrazvuka. Problem je riješen napretkom kirurške tehnike i tehnologije te razvojem viskoelastika, specijalnih viskoelastičnih gelova, koji oblažu i štite endotel rožnice, odnosno pomažu u formiranju i održavanju prostora unutar oka što značajno olakšava manipulaciju unutar prednje sobice i kapsule leće. Osim viskoelastika, bilo je potrebno razviti savitljive intraokularne leće koje se mogu implantirati kroz rez širine manje od 3 mm. Rez na rožnici u pravilu nije potrebno zašiti. [1]

Prednosti su joj mogućnost male incizije, brže cijeljenje rane, rana stabilizacija refraktivne greške te kraći oporavak.

Osnovni nedostatak je skupa operativna tehnika. [4]

### **6.1.4. "FEMTOSECOND" LASER U KIRURGIJI KATARAKTE**

Kirurgija katarakte pomoću *femtosecond* lasera najnovija je vrsta operacije katarakte. Pomoću ovog lasera moguće je napraviti nekoliko koraka operacije (incizije na rožnici, kapsuloreksu, usitnjavanje lećnih masa). Radi se o laseru koji koristi pulseve energije blizu infracrvenog spektra u vrlo kratkom trajanju (10-15 sekundi). Femtosecond laser nije dokazano štetan za dublje slojeve oka (mrežnicu). Zahvat se u cijelosti izvodi pod kontrolom računala, a zahvaljujući prikazu prednjeg segmenta oka pomoću optičke koherentne tomografije (OCT) u realnom vremenu, laser ima praktično 100%-tnu preciznost u izvođenju navedenih dijelova operacije. [1]



## **6.2. KOMPLIKACIJE KIRURGIJE KATARAKTE**

### **6.2.1. RANE KOMPLIKACIJE**

- edem rožnice
- uveitis
- hifema
- propuštanje rane
- pupilarni blok
- bakterijski endoftalmitis
- sterilni endoftalmitis

### **6.2.2. KASNE KOMPLIKACIJE**

- cistoidni makularni edem
- ablacija retine
- epitelijalno uraštanje
- fibrozne urasline
- sindrom ukliještenja staklovine
- sindrom "zalazećeg sunca"
- zamućenje stražnje kapsule leće [4]

## 7. INTRAOKULARNE LEĆE (IOL)

Postoperativna afakija korigira se naočalama, kontaktnim lećama, intraokularnim lećama te refraktivnom keratoplastikom. Prva dva načina korekcije bila su uobičajena prije petnaestak godina. Kirurška ugradnja intraokularne leće je opće prihvaćena metoda korekcije afakije. Intraokularni implant smješten u kapsuli leće ili u cilijarnom sulkus uočvršćuje iridolentalnu dijafragmu te se ne pojavljuju iridodoneza i neželjeni pomaci staklovine. [4]

### 7.1. POVIJEST RAZVOJA IOL


Prije 1949. godine nisu postojale umjetne intraokularne leće koje bi nadomjestile prirodnu nakon operacije katarakte (postoperativna afakija). Stoga su, nakon operacije, bolesnici morali nositi naočale s velikom plus dioptrijom (+10 do +14 dioptrija) kako bi se nadomjestila refraktivna jakost leće. Godine 1949. engleski oftalmolog Harold Ridley primijetio je da postoji dobra tolerancija polimetilmetakrilatnih (PMMA) krhotina vjetrobrana pilotske kabine u očima ozlijeđenih pilota iz Drugog svjetskog rata. On je 1949. godine implantirao prvu PMMA intraokularnu leću nakon ekstrakapsularne ekstrakcije katarakte.

Kasnije dolazi do poboljšanja dizajna intraokularnih leća: uz optički dio leće dodaju se postranični nastavci (tzv. haptici) koji stabiliziraju leću unutar kapsule. Haptici mogu biti od istog ili različitog materijala. Mogu biti savijeni (poput petlje) ili plosnati (poput pločica).

Prve intraokularne leće bile su u cijelosti građene od PMMA. Kasnije, razvojem modernih tehnika operacije katarakte, pojavljuju se savitljive leće koje se mogu implantirati kroz mali rez.

Danas se najčešće implantiraju monofokalne intraokularne leće, kojima je, zahvaljujući preciznom izračunu i velikom rasponu dioptrija, moguće bolesnicima osigurati oštar vid bez nošenja naočala na daljinu ili blizinu. Nakon operacije još uvijek je potrebno dodatno korigirati vid za udaljenost koja nije korigirana intraokularnom lećom. Razvojem specijalnih intraokularnih leća, kojima se može ispraviti astigmatizam (torične leće), postići oštar vid i na daljinu i na blizinu (multifokalne i akomodativne leće) ili oboje (torične multifokalne leće), kirurgija

katarakte postala je refraktivna kirurgija jer se implantacijom navedenih leća ujedno rješava problem refraktivne greške. [1]  
Do sada je razvijeno pet generacija IOL.



**Slika 2.** Model intraokularne leće (PMMA)

## **7.1.1. RAZVOJ INTRAOKULARNIH LEĆA**

### **I GENERACIJA LEĆA (1949-1959)**

originalne Ridleyeve leće za stražnju sobicu

### **II GENERACIJA LEĆA (1952-1962)**

rane leće za prednju sobicu (rigidne ili polurigidne)

polufleksibilni ili fleksibilni držači

### **III GENERACIJA LEĆA (1953-1973)**

leće fiksirane za šarenicu

### **IV GENERACIJA LEĆA (1963-...)**

moderne leće za prednju sobicu (rigidne ili polurigidne)

polufleksibilni ili fleksibilni držači

radijalni držači

univerzalni stil

### **V GENERACIJA LEĆA (1975-...)**

moderne leće za stražnju sobicu

leće dizajnirane za kapsularnu vreću

modifikacije držača

leće od mekanoga materijala [4]

## **7.2. VRSTE INTRAOKULARNIH LEĆA**

### **7.2.1. IOL ZA PREDNJU SOBICU**

Ovi se implantirani mogu podijeliti u dvije skupine ovisno o tome imaju li krute ili elastične držače koji održavaju optički dio leće u prostoru prednje sobice ispred pupile. Položaj leće mora biti takav da ne dodiruje endotel rožnice, da je nepokretan, te da svojim držačima što manje zatvara kut prednje sobice.

Uočivši nedostatke implantacije u stražnju sobicu Strampelii je 1953. godine započeo s ugradnjom svog modela u prednju sobicu. Ova je leća imala svoj optički dio nadograđen na tvrdi pločasti držač s tri oslonca za kut prednje sobice. Ovakav implantirani je najčešće izazivao keratopatiju te je ubrzo odbačen.

Osnovna prednost intraokularnih leća s mekim, elastičnim držačima koji zbog svojstava sličnih opruzi omogućavaju prilagodbu implantata dimenziji prednje sobice. Implant je dobro fiksiran i ne dodiruje endotel rožnice. [4]

### **7.2.2. IOL FIKSIRANE ZA ŠARENICU**

Leće fiksirane za šarenicu razvio je Binkhorst 1985. godine. Radi se o tzv. "iris-clip" lećama s četiri petlje, dvije ispred, a dvije iza šarenice, od kojih se gornje petlje obično ušivalo u šarenicu da bi se spriječila glavna komplikacija – dislokacija implanta. Paralelno su se razvijali drugi tipovi leća fiksirani za šarenicu kao što su oni prema Epsteinu oblika dugmeta i malteškog križa. Ovakve vrste leća bile su u uporabi prije desetak godina što je nalagalo intrakapsularni način operacije katarakte. Zbog svojih nedostataka i komplikacija ovi tipovi leća danas su napušteni. [4]

### **7.2.3. IOL ZA STRAŽNJU SOBICU**

Danas su to najviše korišteni implantati zbog svojih prednosti, a najviše zbog prirodnog položaja. Poslije Ridleya, Pearce se vratio ideji implantacije leća u stražnju sobicu. Tijekom vremena promjene su doživljavali držači kao i optički dio implanta koji u novijim modelima ima bikonveksni oblik, drži stražnju kapsulu napetom te onemogućuje proliferaciju fibroblasta s ostatka perifernog dijela lećnog epitela. Dok su u ranijim modelima držači izrađivani od polipropilena, noviji modeli izrađeni su od istog PMMA materijala kao i optički dio.

Optički dio intraokularne leće najčešće je monofokalni. Želja za rehabilitacijom vida istodobno na daljinu i blizinu dovela je do razvoja multifokalnih implanata, refrakcijskih i difrakcijskih vrsta.

Osjećaj zablještenja u bolesnika s intraokularnom lećom znatno je reduciran obradom materijala UV apsorberima koje danas koriste gotovo svi proizvođači.

Razvojem kirurgije katarakte i uvođenjem fakoemulzifikacije s malom operativnom ranom (3 mm), ukazala se potreba za lećama koje bi se mogle implanirati kroz taj mali otvor. Uporabom silikonskog materijala stvoreni su fleksibilni implantati. Jedna od takvih je tzv. akrilatna leća. [4]

### 7.3. MATERIJAL ZA IZRADU IOL

Materijal za implantaciju u živi organizam mora zadovoljavati uvjete netoksičnosti, apirogenosti, otpornosti na degradaciju, prozirnosti, homogenosti, lomne jakosti obzirom na optički sustav oka te mogućnost sterilizacije.

Navedene uvjete najbolje zadovoljavaju polimetilmetakrilat (PMMA) za izradu nefleksibilnih leća i silikon za izradu fleksibilnih leća koji se stoga najviše i koriste za izradu intraokularnih leća.

Optički dio implanta može se izraditi od stakla i hidrogela, ali su nešto rjeđe u uporabi. Držači optičkog dijela mogu se izraditi iz istog materijala kao i optički dio što je i tendencija u novije vrijeme. Također, mogu biti izrađeni od polipropilena, najlona, platine sa iridijem i dr. [4]

## **8. ZAMUĆENJE STRAŽNJE KAPSULE LEĆE**

Zamućenje stražnje kapsule leće nastaje do u 50 % bolesnika zbog proliferacije i migracije ostatnih lećnih epitelnih stanica, nekoliko mjeseci ili godina nakon operacije katarakte. [1]

To je najčešći uzrok oslabljenog vida nakon operacije katarakte sa ugradnjom intraokularne leće. [4]

U normalnoj leći lećne epitelne stanice prijanjaju uz prednju kapsulu u jednom sloju. Tijekom operacije katarakte ta struktura se naruši te lećne epitelne stanice postanu aktivne te proliferiraju i migriraju. [5]

Rezidualne anteriorne lećne epitelne stanice migriraju uz stražnju kapsulu prema centru zjenice te se opacificiraju diferencijacijom u lećne fibre (aglomerate globularnih ili fuziformnih Elschingovih perli).

Zamućenje stražnje kapsule leće javlja se u obliku:

- Elschingovih perla koje predstavljaju uvećane i nabubrene subkapsularne epitelne stanice koje se prostiru preko stražnje kapsule pojedinačno skupljene u grozdovima te mogu zatvoriti cijelu zjenicu
- primarno-rezidualnog subkapsularnog plaka
- kapsularne fibroze [4]

### **8.1. FAKTORI KOJI UTJEČU NA NASTANAK ZAMUĆENJA STRAŽNJE KAPSULE LEĆE**

Osim dizajna i materijala intraokularne leće, postoje brojni drugi faktori koji utječu na nastanak zamućenja stražnje kapsule.

Vrsta katarakte utječe na gustoću zamućenja stražnje kapsule postoperativno. Zatim, neke očne bolesti i stanja utječu na nastanak zamućenja. Pacijenti sa retinitis pigmentosom imaju veću incidenciju i gustoću zamućenja stražnje kapsule, kao i pacijenti sa pseudoeksfolijacijskim sindromom.

Pacijenti oboljeli od glaukoma više razvijaju zamućenje od neglaukopskih pacijenata. Također, vrsta glaukopskog kirurškog zahvata utječe na razvoj zamućenja; slabiji je razvoj sekundarne katarakte kod glaukopskih pacijenata operiranih kombiniranom

operacijom katarakte fakoemulzifikacijom nego ekstrakapsularnom ekstrakcijom katarakte.

U nekoliko provedenih istraživanja prikazan je povećan razvoj zamućenja stražnje kapsule kod pacijenata sa visokom miopijom. [4]

No, kod implantacije CTR naprave (eng. capsular tension ring) tijekom fakoemulzifikacije i ugradnje IOL kod očiju sa visokom miopijom dokazana je smanjena incidencija PCO. To se može pripisati svojstvima kapsularnog tenzijskog prstena koji stabilizira oslabljene zonule Zinii te na taj način stabilizira kapsularnu vrećicu i zateže stražnju kapsulu leće. Na taj način smanjuje udaljenost između IOL i stražnje kapsule te čini mehaničku barijeru proliferaciji lećnih epitelnih stanica. [6]

Utjecaj dobi na zamućenje stražnje kapsule dobro je poznat. Postoji signifikantno veći potencijal rasta lećnih epitelijalnih stanica u mlađih pacijenata. Lećne epitelijalne stanice kod pacijenata mlađih od 40 godina rastu tri puta brže nego kod pacijenata starijih od 60 godina.

Faktori koji utječu na prevenciju zamućenja mogu se podijeliti na one koji ovise o ugrađenoj leći i na one koji ne ovise o intraokularnoj leći. Obje grupe prevenirajućih faktora u praksi se preklapaju te se radi prevencije zamućenja kombiniraju u najvećoj mogućoj mjeri.

Kirurška tehnika ima veliki utjecaj na sprječavanje nastanka zamućenja stražnje kapsule. Što se tiče kapsuloreksije, za prevenciju nastanka zamućenja važnija je veličina, nego tip kapsuloreksije. Pokazalo se da kapsuloreksija koja je nešto manja od promjera optika intraokularne leće ima veći utjecaj na smanjenje incidencije zamućenja stražnje kapsule od kapsuloreksije većeg promjera. Kirurška tehnika ima važan utjecaj kod operacije katarakta u djece. Tehnika stražnje kontinuirane kapsuloreksije u slučajevima pedijatrijske katarakte široko se primjenjuje. Vitrektomija prednjeg vitreusa nakon stražnje kapsuloreksije daje najbolje rezultate za prevenciju zamućenja i fibroze stražnje kapsule kod pedijatrijske katarakte. Iako vrlo rijetko, teže komplikacije, kao odignuće mrežnice, događaju se u slučajevima stražnje kapsuloreksije. [4]



## 8.2. UTJECAJ RAZLIČITIH VRSTA INTRAOKULARNIH LEĆA NA RAZVOJ ZAMUĆENJA STRAŽNJE KAPSULE LEĆE

Oči u koje se ugradi intraokularna leća imaju manju incidenciju razvoja zamućenja stražnje kapsule od afakičnih očiju. U pseudofakičnim očima intraokularna leća sprječava nastanak zamućenja stražnje kapsule smanjujući prostor potreban za rast i migraciju lećnih stanica, te postaje brana za metaplaziju lećnih epitelnih stanica.

Oči sa lećom smještenom u sulkus imaju veću incidenciju zamućenja stražnje kapsule od onih čija je leća smještena u kapsularnu vrećicu. Kako je ugradnja leće u sulkus povezana sa starijom tehnikom operacije mrežne, moguće je da je ta povećana incidencija nastala i zbog nekompletnog odstranjivanja korteksa tijekom operacije. Veća incidencija sekundarne katarakte pronađena je u asimetrično smještenoj intraokularnoj leći, tj. kada je jedan haptik u sulkusu, a drugi u kapsularnoj vrećici.

Također, nekoliko osobina intraokularne leće može utjecati na nastanak zamućenja stražnje kapsule. To uključuje materijal iz kojeg je leća napravljena, dizajn, veličina (optika i leće u cijelosti) i rub optika.

Literatura sadržava kontradiktorne izjave oko utjecaja materijala iz kojeg je izrađena intraokularna leća na zamućenje stražnje kapsule. Ponekad je teško razlučiti utječe li materijal ili dizajn intraokularne leće na nastanak zamućenja. Pronađena je razlika u formiranju kapsularnih adhezija ovisno o tome radi li se o PMMA, silikonskoj ili akrilatnoj leći. [4]

Kod akrilatnih leća studije su pokazale tri puta veće prijanjanje za stražnju kapsulu leće nego kod PMMA intraokularnih leća. [7]

Akrilatne leće pokazale su se vrlo uspješnima u brojim istraživanjima. Vrlo su stabilne, njihova ugradnja rezultira niskim rizikom komplikacija uključujući minimalno pomicanje, decentralizaciju i kontrakciju prednje kapsule. Dodatne prednosti dolaze sa promjenama u dizajnu i veličini leća, uključujući i smanjenu incidenciju nastanka zamućenja stražnje kapsule kod ugradnje akrilatne leće sa tri optička sustava. Akrilat veže fibronektin bolje nego ostale tipove biomaterijala. Vezujući se čvrsto za kapsularnu vrećicu, akrilatne IOL sprječavaju proliferaciju ostalih lećnih epitelnih stanica. Mnogobrojna istraživanja pokazala su da su akrilatne leće najbolji izbor za pacijente sa određenim faktorima rizika, kao što su mlađa životna dob ili dijabetes. [8] Oblik leće također je vrijedan faktor koji utječe na proliferaciju lećnih epitelnih stanica.

Mnoge danas dostupne multifokalne leće imaju oštre rubove te taj takozvani "square edge" prevenira nastanak zamućenja stražnje kapsule leće. [9, 10]

Oštar rub, za razliku od zaobljenog, ključan je za prevenciju nastanka zamućenja jer fizički inhibira migraciju stanica stvarajući oštar pregib u stražnjoj kapsuli leće koji predstavlja barijeru.

Tanji držači kod IOL sa tri optička sustava omogućavaju bolje prianjanje između prednje i stražnje kapsule i formiranje pregiba budući da su bliže postavljene. Leće sa jednim optičkim sustavom imaju veće držače što dovodi do smanjene adhezije između kapsula te posljedično i do lakše migracije epitelnih stanica.

Optimalna veličina leće se također pokazala bitnom za prevenciju nastanka zamućenja stražnje kapsule leće. IOL promjera 6 mm pokazuju smanjenu incidenciju zamućenja stražnje kapsule i posljedično Nd:YAG laser kapsulotomije. Objašnjenje leži u tome što veći rub optika stvara veću perifernu barijeru migraciji stanica nego manji rub (5.5 mm). [8]

Može se promatrati i utjecaj intraokularne leće na fibrozu i kontrakciju prednje kapsule. Unutar grupe silikonskih intraokularnih leća, postoje razlike u stvaranju zamućenja i kontrakcije prednje kapsule leće. Više je zamućenja i veća učestalost Nd:YAG laser kapsulotomije u očiju sa PMMA intraokularnim lećama nego u onih gdje je ugrađena akrilatna ili silikonska leća. [4]

Intraokularne leće izrađene od hidrofilnog (hidrogel), odnosno hidrofobnog (silikon ili akrilat) materijala utječu na formiranje zamućenja stražnje kapsule. Kod hidrofobnih akrilatnih leća pronađena je puno manja incidencija PCO u usporedbi sa hidrofilnim lećama. Površina hidrofobnih leća ima mnogo bioadhezivnih karakteristika koje im omogućuju bolje prianjanje uz kapsularnu vrećicu te se na taj način smanjuje incidencija PCO. Formira se jednostruki sloj lećnih epitelnih stanica koji povezuje bioaktivnu, hidrofobnu površinu intraokularne leće sa stražnjom kapsulom te na taj način stvara zatvoreni prostor u kojem nema mjesta za daljnji rast stanica. [5, 11,12, 13]

Hidrofilne intraokularne leće, odnosno hidrogel IOL, imaju par nedostataka. To su proliferacija lećnih epitelnih stanica na optičku površinu leće te povremeno odlaganje kalcijevog hidroksiapatita. Nadalje, dokazano je da je kontrakcija prednje kapsule mnogo češća kod ovog tipa leća. [14]

Zaključno, hidrofobni akrilatni materijal i četvrtasti rub ("square edge") povezuju se sa mnogo nižom incidencijom PCO nego hidrofilni materijal. [15, 16, 17, 18]

Zamućenje stražnje kapsule u području između dvije intraokularne leće prikazano je u nekim studijama koje su proučavale oči sa "piggyback" intraokularnim lećama. Nastanak takvog zamućenja tumači se time što multiple intraokularne leće ostavljaju više prostora za proliferaciju i migraciju stanica u kapsularnoj vrećici. [4]

### **8.3. UTJECAJ FARMACEUTSKIH PRIPRAVAKA**

Uporaba farmaceutskih pripravaka u svrhu prevencije zamućenja stražnje kapsule mora biti ekstremna i efikasna da svojim djelovanjem ne bi ugrozila vitalne strukture oka. Iz tog razloga je njihova upotreba još u eksperimentalnoj fazi.

Ideja je selektivno uništavanje lećnih epitelnih stanica i sprječavanje toksičnog djelovanja istog pripravka na druga tkiva oka, pogotovo na osjetljivi kornealni endotel. Potencijalni pripravci koji bi se koristili u tu svrhu su kemoterapeutici, antiinflamatorna sredstva, hipoosmolarni pripravci i imunološki pripravci. Radi otkrivanja farmaceutskih pripravaka koji bi mogli smanjiti nastanak zamućenja stražnje kapsule, od koristi su studije koje proučavaju uporabu lijekova kod drugih bolesti i stanja. [4]

## 9. LIJEČENJE ZAMUĆENJA STRAŽNJE KAPSULE LEĆE

### 9.1. Nd:YAG LASER KAPSULOTOMIJA

Neodymium:YAG laser kapsulotomija je metoda izbora u liječenju zamućenja stražnje kapsule leće. To je laser valne duljine 1064 nm koji uzrokuje disrupciju tkiva oka kratkim pulsom velike snage. Uspjeh te metode te izbjegavanje komplikacija je u preciznom fokusiranju laserske zrake i upotrebi najmanje količine energije dovoljne za učinak. [19]

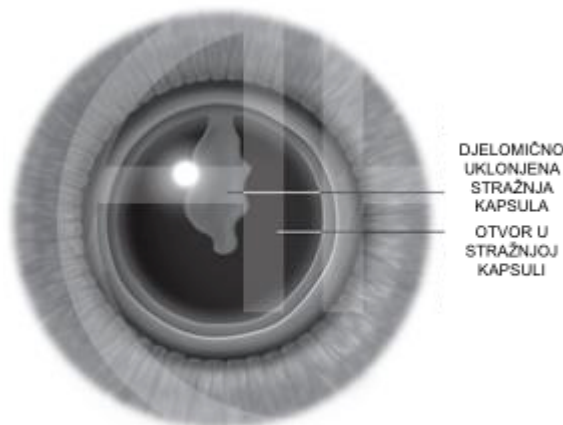
Indikacija za Nd:YAG laser je smanjenje vidne oštine za dva reda od postoperativno najbolje korekcije mjereno na optotipima u subjektivni osjećaj iskrivljenosti ili zamućenja slike pacijenta.

Snaga koja se koristi za razbijanje stražnje kapsule ovisi o gustoći i tipu zamućenja stražnje kapsule. Za nježna zamućenja upotrebljava se snaga od 1mJ, a u slučaju potrebe snaga se može povećavati za 0,5 mJ sve do dostatne snage za uspješnu kapsulotomiju. Više energije se koriste za probijanje zgusnutih višeslojnih Elschingovih perla ili fibroze kapsule. [4]

#### 9.1.1. INDIKACIJE ZA KAPSULOREKSIJU

Indikacije za kapsuloreksiju su:

- smanjena vidna oštrina
- smanjena vizualizacija fundusa u dijagnostičke i terapijske svrhe
- monokularna diplopija ili blještavilo stražnje kapsule [4]



**Slika 3.** Prikaz disrupcije stražnje kapsule leće Nd:YAG laserom

### 9.1.2. PREOPERATIVNA PRIPREMA

Svim pacijentima mora se uzeti opsežna oftalmološka anamneza i povijest bolesti, te moraju proći cjeloviti oftalmološki pregled.

Potrebno je procijeniti utjecaj zamućenja stražnje kapsule na vidnu funkciju pacijenta, što često može predstavljati problem. [19]

Vidna oštrina nakon operacije katarakte sa ugradnjom intraokularne leće može biti oslabljena zamućenjem stražnje kapsule ili promjenama na očnoj pozadini. Iz tog razloga klinički kriteriji za incidenciju zamućenja stražnje kapsule bazirani samo na ispitivanju vidne oštine nisu u praktičnoj upotrebi. Gubitak nekoliko redova na Snellenovoj ploči za ispitivanje vidne oštine može biti bolji parametar u evaluaciji zamućenja. Međutim, ovi kriteriji ne lociraju razlog oslabljenog vida i mogu zanemariti ostale faktore koji utječu na smanjenje vida nakon operacije katarakte. Prema tome, vidna oštrina i gubitak vida pri ispitivanju na optotipima nisu dobri kriteriji za YAG laser kapsulotomiju, odnosno za evaluaciju zamućenja stražnje kapsule.

Za kliničku prosudbu i kvantifikaciju zamućenja, koriste se različiti kriteriji: vidna oštrina, postoperativni pad vidne oštine, učestalost Nd:YAG laser kapsulotomije i gubitak kontrastne osjetljivosti.

Točna procjena zamućenja stražnje kapsule leće i pronalaženje rizičnih čimbenika koji dovode do zamućenja ovisi o razvoju standardizirane metode mjerenja. Do ranih devedesetih nije postojao široko prihvaćeni način morfološke evaluacije i kvantifikacije zamućenja stražnje kapsule. Do tada nije bilo mogućnosti procijeniti ovisi li razvoj sekundarne katarakte o sistemske ili očnoj bolesti, kirurškoj metodi, materijalu ili dizajnu intraokularne leće. U zadnjih nekoliko godina razvijeno je nekoliko metoda za semikvantitativnu analizu klinički manifestnog zamućenja stražnje kapsule.

Trenutno su u kliničkoj upotrebi dva sofisticirana sistema koja koriste planimetrijski prikaz i kompjuterski softverski program za morfološku analizu zamućenja stražnje kapsule. [4]

Prije samog postupka u oko se aplicira 2,5% fenilefrin (ako je nedostatan može se dodati 0,5% ili 1% tropikamid) za dilataciju zjenice kako bi se lakše vizualizirala stražnja kapsula.

Potrebna je i skica sa oznakama na pupilarnoj zoni kapsule i prije dilatacije zjenice. Često se zjenice mogu širiti ekscentrično što može rezultirati ekscentričnom

kapsulotomijom te potrebom za ponavljanjem postupka. Također, postavlja se marker na kapsulu blizu srednje zjenične osi kako bi, poslije dilatacije zjenice, ostao kao podsjetnik prave vizualne osi.

Za postupak kapsulotomije obično nije potrebna anestezija, osim ako se koristi kontaktna leća. U tom slučaju, aplicira se topikalni anestetik direktno na rožnicu netom prije samog zahvata. U rijetkim okolnostima, kao što je nistagmus, potrebna je retrobulbarna injekcija kako bi se uspostavila akinezija.

Pacijent treba biti stabiliziran kako bi se smanjila mogućnost pomicanja tijekom samog zahvata.

Vizualizacija je poboljšana ako se zahvat obavlja u zatamnjenoj prostoriji. [19]

### **9.1.3. POSTUPAK**

Za postupak se koristi kontaktna leća, kako bi se oko stabiliziralo te povećala preciznost lasera. No, treba pristupiti s oprezom jer je kontaktna leća modificirana leća stražnjeg pola kapsule. Ako se laserska zraka ne usmjeri kroz centar leće, već kroz njezin periferni dio, Nd:YAG laser se može usmjeriti na mrežnicu, te uzrokovati njezino oštećenje.

Poželjna je minimalna količina energije kako bi se probila kapsula. Za većinu lasera koji se koriste, kapsula rupturira već sa 1-2 mJ po pulsu.

Kapsula se pregledava kako bi se pronašli nabori koji predstavljaju tenzijske linije jer upravo na njima probijanje kapsule rezultira najvećim otvorima. Tenzija uzrokuje dodatno širenje početnog otvora. [19]

### **9.1.4. KOMPLIKACIJE Nd:YAG LASER KAPSULOTOMIJE**

U pojedinim studijama je dokazano da se komplikacije češće javljaju kod korištenja većih energija pri jednom pulsu nego pri korištenju veće ukupne energije lasera. No, svakako postoji dokazana povezanost između porasta incidencije komplikacija i korištenja većih ukupnih energija lasera (neovisni faktor rizika). [20]

Komplikacije koje se javljaju nakon Nd:YAG laser kapsulotomije su:

- povišenje intraokularnog tlaka – javlja se unutar prva 3 sata nakon kapsulotomije, a posljedica je opstrukcije trabekuluma ostatcima stražnje

kapsule (odmah po postupku, u oko se apliciraju brimonidin, apraklonidin ili beta-blokator kako bi se spriječilo naglo povišenje intraokularnog tlaka)

- ruptura prednje hijaloidne membrane – s hernijacijom vitreusa u prednju sobicu rijetka je pojava, te može uzrokovati sekundarni pupilarni blok i glaukom
- oštećenje intraokularne leće – javlja se prilikom fokusiranja laserske zrake
- cistoidni makularni edem – rijetka je komplikacija; incidencija nastanka je manja ako se laserski tretman učini šest mjeseci nakon operacije katarakte
- ablacija retine – vrlo je rijetka komplikacija; laserska energija inducira likvefakciju staklastog tijela što može dovesti do odvajanja od retine; incidencija je manja ako se Nd:YAG laser odgodi jednu godinu ili duže nakon operacije katarakte, te ako se koriste manje ukupne energije lasera [4, 20]

## 9.2. OSTALI POSTUPCI

Osim Nd:YAG laser kapsulotomije, za tretiranje zamućenja stražnje kapsule leće koristi se i kirurška kapsulotomija.

Indikacije za kiruršku kapsulotomiju su:

- neuspjeh kapsuloreksije Nd:YAG laserom
- kornealno zamućenje koje spriječava adekvatno fokusiranje laserske zrake
- neadekvatna suradnja pacijenta
- zamućenje kapsule leće udruženo sa ostatcima masa leće [4]

## 10. ZAKLJUČAK

Iako je zbog poboljšanja kirurške tehnike i boljeg intraoperativnog čišćenja kapsule, incidencija zamućenja stražnje kaspule u polaganom opadanju, još uvijek je vrlo značajna te varira od studije do studije. U mnogim zemljama u razvoju pristup Nd:YAG laser kapsulotomiji može biti ograničen. Zato je važno vrednovati i kvantificirati zamućenja stražnje kapsule, te još važnije i za pacijenta i operatera prevenirati nastanak zamućenja. Za prevenciju je jednako važna i kirurška tehnika koja se koristi i dizajn intraokularne leće. Najpoželjnija leća je hidrofobna intraokularna leća koja zbog svojih karakteristika najbolje prijanja uz kapsularnu vrećicu, a najpovoljniji oblik je leća sa oštrim četvrtastim rubom koji fizički inhibira migraciju lećnih epitelnih stanica.



## **11. ZAHVALE**

Zahvaljujem mentoru doc.dr.sc. Miri Kalauzu na stručnim savjetima i pomoći prilikom izrade ovog diplomskog rada.

## 12. LITERATURA

1. Bušić M, Kuzmanović Elabjer B, Bosnar D. Seminaria Ophthalmologica. Treće izdanje. Osijek – Zagreb: Cerovski; 2014
2. Sadler TW, Bradamante Ž, Grbeša Đ. Medicinska embriologija. Deseto izdanje. Zagreb: Školska knjiga; 2008
3. Cerovski B, Jukić T, Juratovac Z, Juri J, Kalauz M, Katušić D i sur., Oftalmologija. Zagreb: Stega tisak; 2012
4. Kalauz M. Zamućenje stražnje kapsule kod različitih modela intraokularnih leća [disertacija]. Zagreb: Sveučilište u Zagrebu, Medicinski fakultet; 2005
5. Huang YS, Bertrand V, Bozukova D, Pagnouille C, Labrugère C, De Pauw E i sur. RGD Surface Functionalization of the Hydrophilic Acrylic Intraocular Lens Material to Control Posterior Capsular Opacification. PLoS One [Internet]. 2014 Dec 11 [Pristupljeno na 20.4.2016.]; doi:10.1371/journal.pone.0114973. [Epub ahead of print] Dostupno na:  
<http://journals.plos.org/plosone/article?id=10.1371/journal.pone.0114973>
6. Halili I, Mutlu FM, Cüneyt Erdurman F, Gündoğan FC, Kılıç S. Influence of capsular tension ring on posterior capsule opacification in myopic eyes. Indian J Ophthalmol. 2014; 62(3): 301-315
7. Bhattacharjee H, Bhattacharjee K, Bhattacharje P. Delayed accumulation of lens material behind the foldable intraocular lens. Indian J Ophthalmol. 2007; 55(6): 472-475
8. Mian SI, Fahim K, Marcovitch A, Gada H, Musch DC, Sugar A. Nd:YAG capsulotomy rates after use of the AcrySof acrylic three piece and one piece intraocular lenses. Br J Ophthalmol. 2005;89: 1453-1457

9. Mandić Z, Iveković R, Škunca Herman J, Doko Mandić D. Moderni pristup operaciji katarakte. *Medix*. 2008; broj 78
10. Sundelin K, Shams H, Stenevi U. Three-year follow-up of posterior capsule opacification with two different silicone intraocular lenses. *Acta Ophthalmol. Scand*. 2005;83: 11-19
11. Kugelberg M, Wejde G, Jayaram H, Zetterström C. Two-year follow-up of posterior capsule opacification after implantation of a hydrophilic or hydrophobic acrylic intraocular lens. *Acta Ophthalmol*. 2008; 86:533-536
12. Stordahl PB, Drolsum L. A comparison of Nd: YAG capsulotomy rate in two different intraocular lenses: AcrySof and Stabibag. *Acta Ophthalmol. Scand*. 2003;81: 326-330
13. Zemaitiene R, Jasinskas V, Auffarth G. Influence of three-piece and single piece designs of two sharp-edge optic hydrophobic acrylic intraocular lenses on the prevention of posterior capsule opacification: a prospective, randomised, long-term clinical trial. *Br J Ophthalmol*. 2007;91: 644-648
14. Hayashi K, Hayashi H. Posterior capsule opacification after implantation of a hydrogel intraocular lens. *Br J Ophthalmol*. 2004;88: 182-185
15. Johansson B. Clinical consequences of acrylic intraocular lens material and design: Nd:YAG-laser capsulotomy rates in 3 x 300 eyes 5 years after phacoemulsification. *Br J Ophthalmol*. 2010;94: 450-455
16. Oharazawa H, Hisharu S, Shibata K, Yamada Y, Matsui H, Shiwa T i sur. Quantitative Analysis of Posterior Capsule Opacification of Hydrophobic Acrylic Intraocular Lenses. *J Nippon Med Sch*. 2007;74 (1)

17. Suh Y, Oh C, Kim HM. Compariosn of the Long-term Clinical Results of Hydrophilic and Hydrophobic Acrylic Intraocular Lenses. Korean J Ophtalmol. 2005;19: 29-33

18. Sundelin K, Almarzouki N, Soltanpour Y, Petersen A, Zetterberg M. Five-year incidence of Nd:YAG laser capsulotomy and association with in vitro proliferation of lens epithelial cells from individual specimens: a case control study. BMC Ophtalmology. 2014; 14:116

19. Steinert RF Nd: YAG Laser Posterior Capsulotomy [Internet]. Puliafito (CA): Roger F. Steinert; 1985 – The Nd:YAG laser in ophtalmology: principles and clinical aplications of photodisruption; 2013 Nov 04 [pristupljeno 15.4.2016.]. Dostupno na: <http://www.aaopt.org/munnerlyn-laser-surgery-center/ndyag-laser-posterior-capsulotomy-3>

20. Bhargava R, Kumar P, Phogat H, Prakash Chaudhary K. Neodymium-Yttrium Aluminium Garnet Laser Capsulotomy Energy Levels for Posterior Capsule Opacification. J Ophtalmic Vis Res. 2015; 10 (1): 37-42

SLIKE

**Slika 1.** Poprečni presjek leće

<http://www.oculist.net/downaton502/prof/ebook/duanes/pages/v8/v8c010.html>

**Slika 2.** Model intraokularne leće (PMMA)

<http://www.medgadget.com/2016/01/intraocular-lens-iol-market-global-industry-analysis-trends-forecast.html>

**Slika 3.** Prikaz disrupcije stražnje kapsule leće Nd:YAG laserom

<http://www.aaopt.org/image/nd-yag-laser-capsulotomy-7>

## 13. ŽIVOTOPIS

Rođena sam 20.6.1990. godine u Mostaru.

Osnovnu školu i Opću VII gimnaziju završila sam u Zagrebu. Nakon završene gimnazije, 2009. godine, upisujem Medicinski fakultet Sveučilišta u Zagrebu.

Tijekom studija iskazala sam želju za aktivnim sudjelovanjem u studentskim organizacijama, te sam se uključila u rad studentske udruge EMSA-a, projekt Bolnica za medvjediće, te u organizaciji Ljetne škole hitne medicine u Dubrovniku. Također, bila sam sudionik Croatian Student Summita (CROSS) od 2012. pa sve do 2016. godine.

Tijekom kolegija Oftalmologije na šestoj godini studija zainteresirala sam se za to područje medicine, te sam iz tog razloga odabrala pisanje diplomskog rada na Katedri za oftalmologiju.