

Načini liječenja dislokacije ramenog zgloba

Romić, Jeronim

Master's thesis / Diplomski rad

2016

Degree Grantor / Ustanova koja je dodijelila akademski / stručni stupanj: **University of Zagreb, School of Medicine / Sveučilište u Zagrebu, Medicinski fakultet**

Permanent link / Trajna poveznica: <https://um.nsk.hr/um:nbn:hr:105:512600>

Rights / Prava: [In copyright](#)/[Zaštićeno autorskim pravom.](#)

Download date / Datum preuzimanja: **2025-02-02**



Repository / Repozitorij:

[Dr Med - University of Zagreb School of Medicine Digital Repository](#)



**SVEUČILIŠTE U ZAGREBU
MEDICINSKI FAKULTET**

Jeronim Romić

**Načini liječenja dislokacije ramenog
zgloba**

DIPLOMSKI RAD



Zagreb, 2016.

**SVEUČILIŠTE U ZAGREBU
MEDICINSKI FAKULTET**

Jeronim Romić

**Načini liječenja dislokacije ramenog
zgloba**

DIPLOMSKI RAD



Zagreb, 2016.

Ovaj je diplomski rad izrađen na Odjelu za traumatologiju i koštano-zglobnu kirurgiju na Kliničkom bolničkom centru Zagreb pod mentorstvom prim.dr.sc. Nikice Daraboša dr.med. Predan je na ocjenu u akademskoj godini 2015/2016.

Mentor rada: dr.sc. Nikica Daraboš

POPIS KRATICA:

rameni zglob – RZ-;

nestabilnost ramenog zgloba – NRZ-;

Hill-Sachsova lezija – H-S lezija

Bankartova lezija – B lezija

SADRŽAJ:

1.	SAŽETAK.....	0
2.	SUMMARY	1
3.	UVOD	1
4.	ANATOMIJA RAMENOG ZGLOBA.....	2
5.	EPIDEMIOLOGIJA I MEHANIZAM NASTANKA DISLOKACIJE RAMENOG ZGLOBA	4
6.	KLASIFIKACIJE DISLOKACIJE RAMENOG ZGLOBA.....	6
7.	KLINIČKA SLIKA I DIJAGNOSTIKA.....	9
8.	PRIDRUŽENE PATOLOŠKE PROMJENE	13
8.1.	Hill-Sachsova lezija (H-S lezija)	13
8.2.	Bankartova lezija	13
8.3.	SLAP ozljeda.....	13
8.4.	HAGL ozljeda.....	14
9.	LIJEČENJE DISLOKACIJE RAMENOG ZGLOBA	15
9.1.	KONZERVATIVNO LIJEČENJE	15
9.2.	OPERACIJSKO LIJEČENJE:	16
9.2.1.	Artroskopska Bankartova operacija i pomak kapsule (eng. <i>Capsular Shift</i>).....	16
9.2.2.	Operacije ispune Hill-Sachsove lezije	17
9.2.3.	Otvorene operacije.....	18
9.2.4.	Operacije ugradnje koštanog bloka.....	20
9.3.	POSILIJEOPERACIJSKO LIJEČENJE	25
10.	RASPRAVA.....	26
11.	ZAKLJUČAK.....	28
12.	ZAHVALA.....	29
13.	POPIS LITERATURE.....	30
14.	ŽIVOTOPIS.....	36

1. SAŽETAK

Načini liječenja dislokacije ramenog zgloba

Jeronim Romić

Dislokacija ramenog zgloba najčešća je dislokacija u ljudskom tijelu. Jedan od razloga čestih dislokacija je nesrazmjer u kontaktnim površinama zglobnih tijela. Traumatska prednja nestabilnost čini 95% glenohumeralnih nestabilnosti, a često se javlja u mlađih osoba i sportaša zbog čega je ova problematika izazov liječnicima. Nakon prvotne dislokacije pacijentima uglavnom slijede i opetovane dislokacije. Stoga je potrebno pristupiti pravodobnom i primjerenom liječenju. Posljedice ponovnih dislokacija su dodatna oštećenja struktura ramenog zgloba, poput Hill-Sachsove i Bankartove lezije koje, nastaju kod dislokacija. Nakon dislokacije je potrebna imobilizacija ramenog zgloba i mirovanje te potom rehabilitacija i razmatranje mogućnosti operacijskog liječenja. Kroz povijest su se razvile brojne tehnike operiranja nestabilnog ramena, otvorene i artroskopske tehnike, a u modernije vrijeme najbolje rezultate daju operacije rekonstrukcije kapsulolabralnog kompleksa, operacije ugradnje koštanog bloka te operacije ispune Hill-Sachsove lezije. Povijesno, otvorena Bankartova operacija smatrala se zlatnim standardom u liječenju ovog problema, no razvojem artroskopskih tehnika otvoreni načini operiranja gube na svojoj važnosti. Smjernice temeljene na dokazima u liječenju nestabilnog ramena za sada ne postoje, no njihovim razvojem pojednostavnio bi se odabir primjerenog načina liječenja dislokacije ramenog zgloba.

Ključne riječi: dislokacija RZ, Hill-Sachsova lezija, otvorena Bankartova operacija, artroskopske operacije NRZ

2. SUMMARY

Treatment options for shoulder dislocation

Jeronim Romić

Shoulder joint dislocations are the most common dislocations in the human body. One of the main causes is a disproportion of articulation surfaces. Moreover, traumatic anterior instability accounts of 95% of glenohumeral dislocations, and it is the most frequent problem in younger population and athletes, thus making it a challenge for medical doctors. After the initial dislocation recurrent dislocations follow, therefore prompt and adequate treatment should be applied. Consequences of the recurrent dislocations can be additional lesions such as Hill-Sachs and Bankart lesions. After the dislocation, an immobilization and stillness of the shoulder joint are required, and the adequate rehabilitation program comes afterwards. Furthermore, surgical treatment should be highly considered. Throughout the history, there were many advances in different types of surgical techniques considering open and arthroscopic surgery, and recently the best results follow capsulolabral complex reconstructions, bone block and Hill-Sachs *remplissage* procedures. In the past, open Bankart operation was considered as the gold standard for surgical treatment of this problem, but with the development of arthroscopic techniques, open surgeries are losing their importance. Evidence based guidelines for shoulder dislocation treatments do not exist yet, but with their presence the choice for adequate treatment would be much easier.

Keywords: Shoulder joint dislocation, Hill-Sachs lesion, Open Bankart repair, Arthroscopic shoulder instability procedures

3. UVOD

Rameni zglob (lat. *articulatio glenohumeralis*) najpokretljiviji je zglob u ljudskom tijelu, zahvaljujući labavoj zglobnoj čahuri i nesrazmjeru između zglobnih tijela koje čine nadlaktična kost (lat. *humerus*) i glenoidalna šupljina (lat. *cavitas glenoidalis*). Upravo je zbog toga rame relativno nestabilan zglob s čestim dislokacijama, a njegova iščašenja čine pedeset posto svih iščašenja. NRZ se može klasificirati prema smjeru dislokacije na prednje, stražnje, donje te višesmjerne, a s obzirom na uzrok na – traumatske i atraumatske. Mehanizmi nastanka dislokacije su pad na ispruženu ili u laktu savijenu ruku, kao i direktni udarac u područje ramena. Nestabilnost ramenog zgloba često prati popratna patologija poput Bankartove i Hill-Sachsove lezije. Nabrojene lezije mogu zakomplicirati i produžiti liječenje i oporavak pacijenta. Kod nestabilnog ramena, liječenje može biti konzervativno, odnosno liječenje pomoću ortoza i fizikalne terapije te kirurško liječenje. Postoje dva načina operiranja nestabilnog ramena: otvorene operacije te, u posljednje vrijeme popularne, minimalno invazivne artroskopske stabilizacijske procedure. U ovom sam se preglednom radu osvrnuo na različite konzervativne i operacijske načine liječenja nestabilnog ramena.

4. ANATOMIJA RAMENOG ZGLOBA

U ramenom zglobu artikulira glava nadlaktične kosti (lat. *caput humeri*) i ovalna glenoidalna šupljina (lat. *cavitas glenoidalis*) te one grade najpokretniji kuglasti zglob u tijelu. Kao funkcionalnu cjelinu, rame u širem smislu čine četiri zglobova: glenohumeralni, akromioklavikularni, skapulotorakalni i sternoklavikularni zglob, koji usklađenim djelovanjem omogućavaju izvođenje pokreta. Najveći i najvažniji zglob je glenohumeralni. Zbog nesrazmjera površina (4:1) konveksne i konkavne zglobne plohe, nedostaje koštana kontrola pokreta. Rub zglobne šupljine slabo je izražen pa ga nadopunjuje fibroznohrskavični obrubni prsten (lat. *labrum glenoidale*), koji svojom elastičnošću dočekuje i ublažava nagle kretnje glave ramene kosti. U zglobu su opsežne kretnje u svim smjerovima pa je rukom moguće dotaknuti gotovo svaki dio tijela.

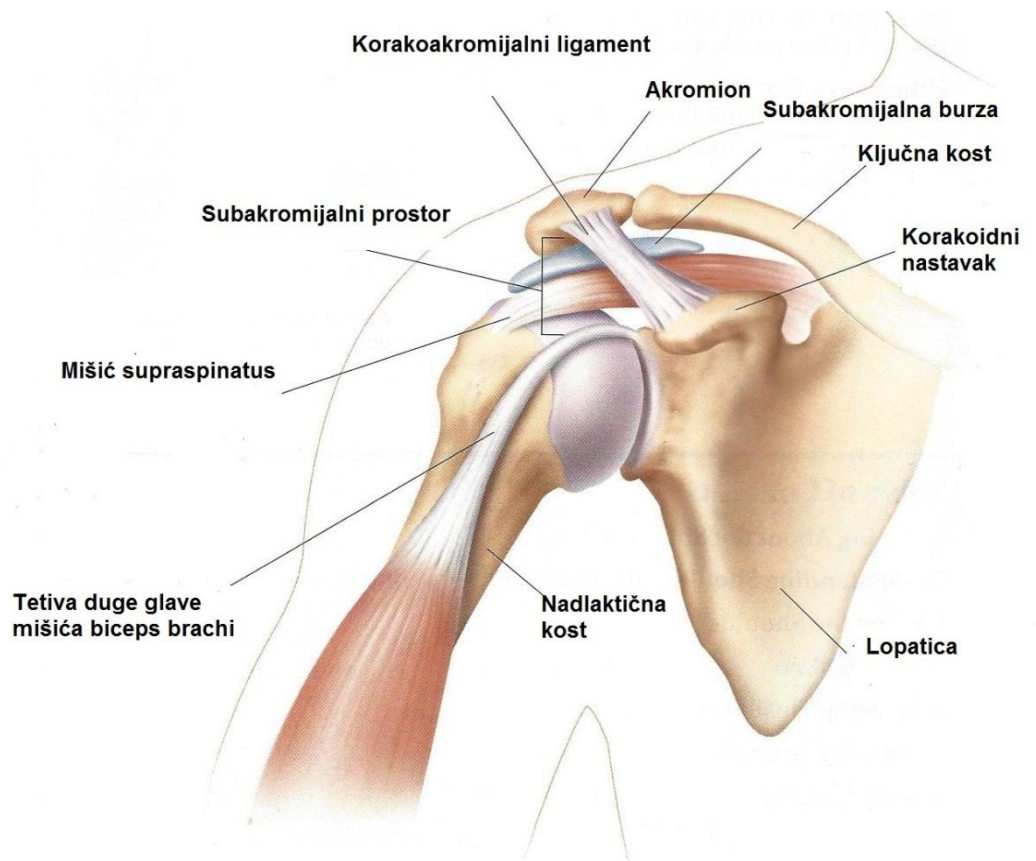
Vrlo velik opseg kretnji ramenog zgloba zahtijeva labavu, prostranu zglobnu čahuru (lat. *capsula articularis*). Zglobna čahura je obilata i dopušta razmicanje zglobnih tijela za dva do pet centimetara. Prednji i donji dio zglobne čahure najslabije su osigurani pa baš tu glava humerusa obično iskače pri iščašenju zgloba.

Ligamentarni aparat se sastoji od korakohumeralnog ligamenta (lat. *lig. coracohumerale*), glenohumeralnih gornjeg, srednjeg i donjeg ligamenta (lat. *ligg. glenohumeralia superius, medium et inferius*), korakoglenoidalnog ligamenta (lat. *lig. coracoglenoidale*) te transverzalnog humeralnog ligamenta (lat. *lig. transversum humeri*). Uloga ligamentarno-labralnog kompleksa jest statička stabilizacija ramena.

U ramenom zglobu se nalaze mnogobrojne sluzne vreće (lat. *bursae articulares*) koje smanjuju trenje prilikom pokreta u RZ.

Mišići ramena povezuju kosti prsnog obruča i ramenu kost, a ima ih po šest na lijevoj i na desnoj strani. Pritom je najvažniji deltoidni mišić, a ostalih pet mišića prekriva prednju i stražnju stranu lopatice. Udubinu prednje strane lopatice ispunjava subskapularni mišić (lat. *m. subscapularis*), a na stražnjoj se strani lopatice vežu mišići supraspinatus, infraspinatus i teres minor (lat. *m. supraspinatus, m. infraspinatus et m. teres minor*). Oni čine rotatornu manšetu koja ima ulogu dinamičkog stabilizatora ramenog zgloba, a na kraju i šesti mišić teres major (lat. *teres major*). Niti jedan mišić ne radi samostalno, već su, pri jednostavnim kretnjama ramena ili ruke, aktivni mnogobrojni mišići ili njihovi dijelovi, a drugi su rezerva

kako bi se priključili kad je potrebna pomoć. Jednu kretnju započinje jedan mišić, a drugi je nastavlja. Dok se jedni kontrahiraju, drugi se istežu i time utječu na tijek kretnji. (Waldeyer, 1.hrv.izd.2009., Keros i Pećina, 2006.)



Slika 1. Prikaz ramenog zgloba i pripadajućih struktura (Slika preuzeta s internet stranice: [www. smart-movement.com/tag/rame](http://www.smart-movement.com/tag/rame))

5. EPIDEMIOLOGIJA I MEHANIZAM NASTANKA DISLOKACIJE RAMENOG ZGLOBA

Glenohumeralni zglob je zglob s najčešćim dislokacijama te učestalošću 11,2 na 100 000 osoba/godina (Simeonet WT et al, 1984.), dok danska studija tvrdi da je ukupna stopa incidencije 1.7% za populaciju u cjelini (Hovellius et al, 1996.). Iako nestabilnost RZ može pogoditi ljude bilo koje dobi, tipično se javlja kod rekreativaca i profesionalaca u mlađoj dobi te u ranim dvadesetim (Mohtadi NG et al, 2006.). Dislokacije ramena čine oko 45% ukupnog broja dislokacija (Kazar B et al, 1969.).

U studijama prednje glenohumeralne nestabilnosti, rezultati su pokazali da je srednja dob za prvotno iščašenje u ranim tridesetim godinama. Veliku većinu (85-95%) prednje dislokacije, posebice u mnogim kontaktnim sportovima, gdje se ruka koja se nađe u vanjskoj rotaciji i abdukciji iščaši. Jedna se četvrtina svih pacijenata s dislokacijom prezentira s pozitivnom obiteljskom anamnezom.

Zabrinjavajuća činjenica jest jako visoka stopa ponovne dislokacije RZ, 20%-50% kod odraslih i do 90% kod mlađih pacijenata (Simonet WT et al., 1984.)

Posljedice prednje traumatske dislokacije ramena ovise o ozbiljnosti ozljede i o dobi pacijenta u trenutku prvog iščašenja. Što je pacijent mlađi, veće su šanse da će opet iščašiti rame. U sportaša mlađih od 20 godina incidencija ponovne dislokacije RZ jest čak 90%, a u populaciji od 20 do 25 godina ta incidencija pada na 50-75% (Simonet WT, Cofield RH, 1984.). U osoba starijih od 40 godina prednja je dislokacija ramena povezana s nižom šansom razvoja NRZ, no većom mogućnosti razvoja ozljede rotatorne manšete (15%). Rizik otrgnuća mišića rotatorne manšete raste na 40% u osoba starijih od 60 godina. Također, šanse su za ponovnu dislokaciju povezane s veličinom ozljede struktura koje su zadužene za stabilnost glave humerusa u glenoidu.

Meta-analiza sastavljena od 10 studija s 1324 pacijenta analizirala je faktore rizika koji predviđaju ponovnu dislokaciju kod pacijenata s prvotnim prednjim dislokacijama ramena. Studija je zaključila da su muškarci, pacijenti mlađi od 40 godina, kraće vrijeme od prvotne dislokacije, hiperomobilnost zglobova kao i nedostatak frakture velikog tuberkula rizični faktori koji povećavaju rizik opetovanih dislokacija nakon prvotne prednje dislokacije RZ u odraslih osoba (Olds M, et al., 2015.; Boggs W, 2015.).

Mladi sportaši su pod povećanim rizikom za dislokaciju, prema studiji koja je provedena na kadetima na Vojnoj Akademiji Sjedinjenih Američkih država, a koja je pokazala sveukupnu incidenciju nestabilnosti RZ od 2.8%. U toj populaciji, traumatološki događaj je identificiran kao uzrok u više od 85% događaja (Henry JH, Genung HA, 1982.).

Rizični faktori za ponovnu dislokaciju su muški spol, mlađa životna dob, te bavljenje kontaktnim sportovima (Rossy WH et al., 2014.).

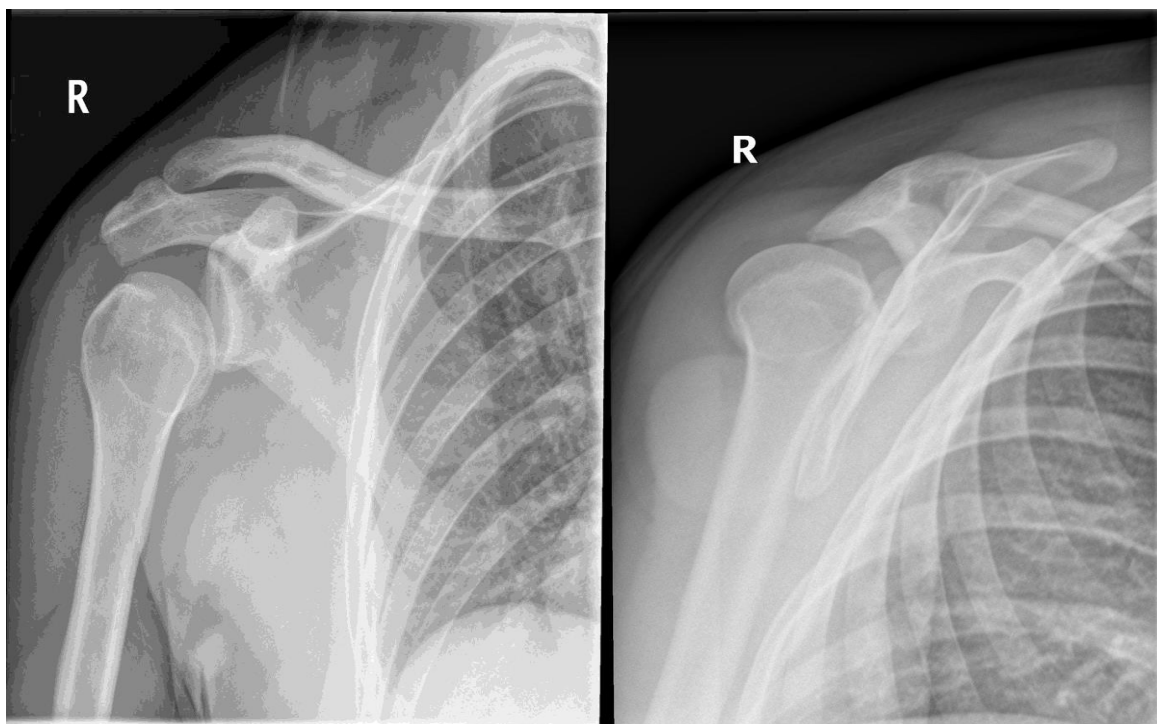
Najčešći je uzrok prednje dislokacije ramena pad na ispruženu ruku u ekstenziji i vanjskoj rotaciji ili izravan pad na rame ili lakat. Također, jedan od uzroka prednje dislokacije može biti nasilna vanjska rotacije ruke u abdukciji koja izbacuje glavu humerusa iz glenoida. Takva ozljeda često se vidi u kontaktnim sportovima, kao i u sportovima gdje je izražena vanjska rotacija: tenis, odbojka, vaterpolo, rukomet...

6. KLASIFIKACIJE DISLOKACIJE RAMENOG ZGLOBA

Iščašenja ramena se mogu podijeliti na djelomične (subluksacija) i potpune (luksacija). Kod subluksacije glava humerusa ne iskače potpuno iz glenoida. Takvo djelomično iščašenje nastaje najčešće kod prijeloma nadlaktične kosti u njezinoj gornjoj i srednjoj trećini, oštećenja rotatorne manšete, slabosti mišića, oštećenja zglobne čahure i rijetko zbog oštećenja živca.

Prednja nestabilnost se najčešće manifestira kao jednosmjerna nestabilnost i ona čini oko 90% svih dislokacija RZ. Ovaj se tip ozljede najčešće javlja kao posljedica jednokratnog traumatskog događaja u ranjivom položaju, koji je kombinacija abdukcije i vanjske rotacije ruke. Ozljeda može uključivati avulzije antero-inferiornog dijela labruma na glenoidu, koji se obično naziva Bankartova lezija. Ponekad fragment koštanog dijela oboda glenoida može biti slomljen te ovu leziju nazivamo koštana Bankartova lezija (eng. *bony-Bankart*). Ostale lezije također mogu biti prisutne sa simptomima prednje nestabilnosti, uključujući otrgnuće subskapularnog mišića, humeralne avulzije glenohumeralnih ligamenta (HAGL), superior labrum anterior to posterior (SLAP) ozljede te lezije rotatorne manšete. Subklasifikacija prednje dislokacije s obzirom na poziciju glave humerusa je luksacija: subkorakoidna, prescapularna, subklavikularna, aksilarna i suprakorakoidna.

Stražnja nestabilnost je daleko rjeđa od prednje nestabilnosti te čini 2% do 10% ukupnih ramenih dislokacija. Stražnje dislokacije često su povezane s aksijalnim opterećenjem na aduciranu ruku i klasično se povezuje s epileptičkim napadajima. Stražnje dislokacije često ostanu zanemarene ili klinički neprimijećene, a ponekad kao jedini način dokazivanja ostaje ono radiološkim pretragama, na primjer – rendgenom (Slika 2.). Strukturne promjene povezane sa stražnjom nestabilnošću su avulzije na stražnjem labrum (obrnuta Bankartova lezija), koje mogu biti povezane s oštećenjem koštanog dijela glenoidnog oboda. Ozljede SGHL, stražnje trake IGHL, subskapularnog mišića, i korakohumeralnog ligamenta, također se mogu vidjeti u stražnjoj nestabilnosti. Najčešći problemi povezani sa stražnjom nestabilnosti opetovane su stražnje dislokacije. One obično rezultiraju s otrgnućem stražnjeg dijela labruma i istegnućem postero-inferiornog dijela kapsule.



Slika 2. Prikazane su rendgenske slike stražnje dislokacije desnog ramena u tridesetogodišnjeg muškarca. Na lijevoj slici rame je slikano u frontalnoj, a na desnoj u lateralnoj projekciji (izvor: <http://radiopaedia.org/articles/posterior-shoulder-dislocation>)

Prema učestalosti dislokacije dijele se na akutnu i kroničnu, a kronična se još dijeli na habitualnu i zastarjelu. Kod habitualne dislokacije ramena iz anamneze se saznaje da je bolesnik u više navrata iščaošio rame pri bizarnim pokretima.

Konačno, višesmjerne dislokacije obično nisu povezane s traumatskom epizodom. Umjesto toga, primarna etiologija višesmjernih dislokacija ovdje uključuje kongenitalnu ili stečenu kapsuloligamentarnu labavost. Kao takva, ona može biti pokazatelj da je u podlozi višesmjerne dislokacije poremećaj vezivnog tkiva ili pak ponovljena manja istezanja koja mogu voditi k ozljedi kapsuloligamentarnog kompleksa. Često višesmjerna nestabilnost može biti povezana sa znakovima općeligamentarne labavosti kao što su hiperekstenzija palca na ruci, hiperekstenzija lakta itd.

Dislokacije RZ se mogu klasificirati i prema uzroku na traumatske i atraumatske. Oba mehanizma vode gubitku balansa u okolnim mišićnim i kapsularnim strukturama. Traumatska ozljeda jedne od komponenata mekih tkiva ramena vodi nestabilnosti zgloba. Atraumatski uzroci vode višesmjernoj nestabilnosti RZ. Ti uzroci uključuju ponovljene atraumatske

uzroke, Ehlers-Danlosov sindrom, Marfanov sindrom, kongenitalni nedostatak glenoida, deformiteti proksimalnog humerusa, kao i emocionalnu i psihološku nestabilnost.

U kliničkoj praksi često se koristi Matsenova jednostavna klasifikacija koja ozljede dijeli na akronime TUBS i AMBRI:

TUBS:

- Traumatska etiologija
- Unidirektna nestabilnost
- Bankartova lezija
- Operacija potrebna (eng. **Surgery required**)

AMBRI:

- Atraumatska etiologija
- Višesmjerna (**M**ultidirekcijska) nestabilnost
- **B**ilateralna (oba ramena zahvaćena)
- **R**ehabilitacija je terapija izbora
- **I**nferiorni pomak kapsule (eng. *Inferior Capsular Shift*)-u slučaju neuspješne konzervativne terapije

7. KLINIČKA SLIKA I DIJAGNOSTIKA

Pri prednjoj luksaciji ramena bolesnik drži ruku uz tijelo i ne dopušta nikakav pokret rukom. Bočno se vidi izbočenje s prednje strane ramena. Ako je rame reponirano prije dolaska liječniku ili je došlo do spontane repozicije, klinički je teško dokazati nestabilnost. U tim se slučajevima radiološkim metodama i ultrazvukom mogu dokazati sekundarni znakovi luksacije, poput H-S lezije, a time je i određen smjer nestabilnosti.

Najveći problem nakon prvotne traumatske dislokacije RZ je oštećenje mekotkivnih tvorbi, te posljedična ponovna dislokacija koja se javlja kod 85% pacijenata (Henry JH, Genung JA, 1982.).

Ako se ne radi o luksaciji ramena, već o njegovoj subluksaciji, onda je postavljanje dijagnoze prednje nestabilnosti ramena mnogo teže. Iz anamneze se saznaje da bolesnik ima poteškoće pri izvođenju pokreta ruku iznad glave, kao na primjer kod izvođenja udarca loptom u vaterpolu ili kod bacanja koplja. Bolesnik katkad osjeća kao da je rame iskočilo i brzo se vratilo natrag na svoje mjesto. U kliničkom nalazu su obično pozitivni testovi za prednju nestabilnost. Stražnju subluksaciju je mnogo teže dokazati.

Pacijenti nakon prvotne dislokacije pokazuju strah prilikom pokreta ramena u abdukciji i vanjskoj rotaciji ruke. Pregled ramena započinje prvenstveno inspekcijom, gdje se traži moguća asimetrija u usporedbi sa zdravim ramenom, mišićna atrofija, otekline, viseća lopatica te mogući ožiljci od prethodne operacije u području ramenog zgloba. (Pećina M, Ortopedija, 2004.)

Nestabilno rame može se dijagnosticirati pomoću nekoliko kliničkih testova. Pregled pacijenta pomaže liječniku da odredi uzrok simptoma. Postoje dva osnovna tipa testova za nestabilnost ramena. Prvi testovi za određivanje labavosti zgloba pomažu odgonetnuti ukupnu labavost ligamenata koji stabiliziraju rame. Ti testovi su uglavnom bezbolni. Drugi testovi su provokativni testovi koji provociraju javljanje simptoma stvarajući stres na rame.

Testovi za labavost zgloba: *Test pritiska i pomaka* (eng. *load and shift test*) izvodi se na nekoliko načina. Jedan od načina jest da je pacijent u sjedećem položaju: ispitivač stabilizira lopaticu s jednom rukom, dok s drugom rukom uhvati glavu nadlaktice, te je pomiče prema naprijed i prema nazad. Pretjerana pokretnost glave nadlaktice upućuje na

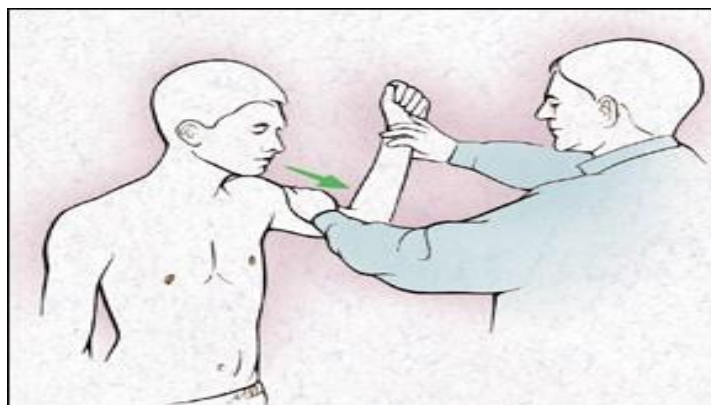
labavu kapsulu. Normalan raspon pokreta jest do 25% dijametra glave humerusa. Sve iznad 25% upućuje na labavu kapsulu.

Test straha (eng. *apprehension test*) se izvodi tako da pacijent sjedi, a ispitivač stane iza bolesnika. Ruka se nalazi u abdukciji od 90° i u vanjskoj rotaciji. Jednom rukom ispitivač drži ruku za ručni zglob, a drugom rukom stabilizira lopaticu i palcem gura glavu humerusa naprijed. Pri tome je test pozitivan ako pacijent osjeti strah da će rame iskočiti. Rijetko se pojavljuje bol.

Test preskoka (eng. *jerk test*) je test za otkrivanje postero-inferiorne nestabilnosti glenohumeralnog zgloba. Izvodi se tako da se stabilizira lopatica jednom rukom i drži se ruka u 90° abdukcije i unutarnje rotacije, dok ispitivač uhvati lakat i primijeni silu na humerus u proksimalnom smjeru. Test je pozitivan u slučaju preskoka glave humerusa preko glenoida. Prilikom popuštanja pritiska na ruku, osjeti se i drugi preskok koji je rezultat vraćanja glave humerusa u glenoid.

Test medvjedeg zagrljaja (eng. *bear hug test*) je provokativni test za patologiju subskapularnog mišića. Pacijent stavi bolesnu ruku na zdravo rame s laktom usmjerenim prema naprijed. Test je pozitivan ako pacijent javi nelagodu prilikom pokušaja podizanja šake od ramena uz otpor ispitivača.

Sulkus test se izvodi kod pacijenata sa sumnjom na donju nestabilnost RZ. Bolesnik sjedi, a ispitivač vuče ruku prema distalno. Test je pozitivan ako se ispod akromiona pojavi brazda (sulkus).

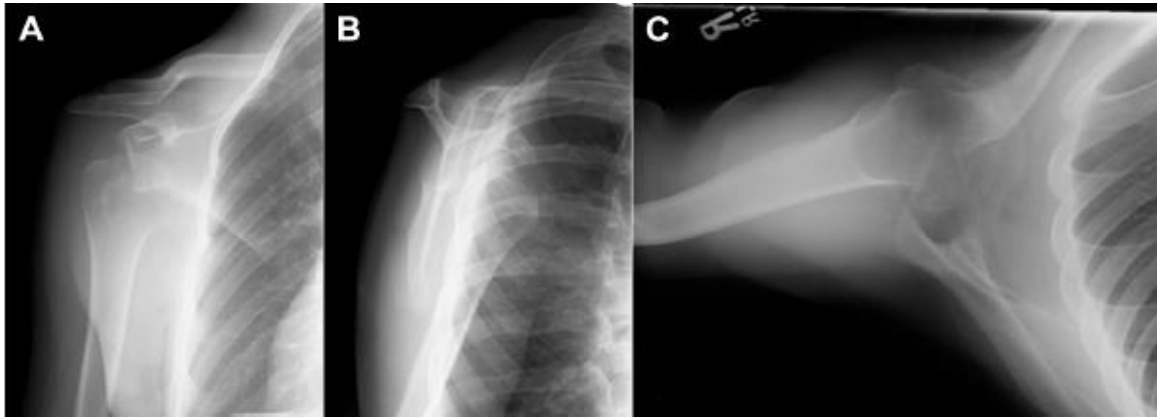


Slika 3. *Test straha* za prednju nestabilnost. Pacijentova ruka se nalazi u 90° abdukcije, dok ispitivač vrši vanjsku rotaciju ruke i vuče glavu humerusa prema naprijed (Slika posuđena s internetske stranice: www.aafp.org/afp/2000/0515/p3079.html)

Tablica 1. Indeks procjene težine nestabilnosti temeljeni na anamnezi prije operacije, kliničkom pregledu i radiografskom nalazu (Balg F et al., 2007.)

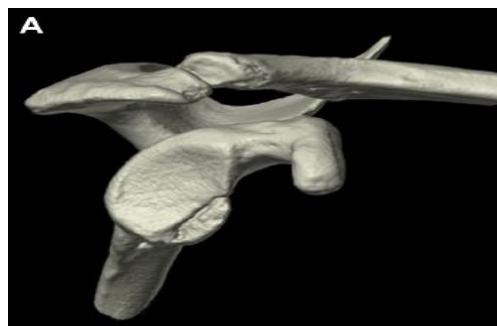Prognostički faktori	Bodovi
Godine u trenutku operacije:	
<20	2
>20	0
Stupanj bavljenja sportom:	
Natjecateljski	2
Amaterski	0
Vrsta sporta:	
Kontaktni i sportovi s pokretima ruke iznad glave	1
Ostali	0
Pojačana labavost RZ:	
Prednja i donja labavost RZ	1
Normalna labavost	0
Hill-Sachsova lezija u AP projekciji:	
Vidljiva u vanjskoj rotaciji	2
Nije vidljiva u vanjskoj rotaciji	0
Gubitak konture glenoida u AP projekciji:	
Gubitak	2
Bez gubitka	0
Ukupno	10

Za prvu procjenu stanja ramena preferira se serija radiografskih prikaza kojom se mogu procijeniti oštećenja na koštanom dijelu ramena. Osim anterio-posteriorne, latero-lateralne projekcije, skapularna-Y i aksilarna projekcija daju dodatne informacije o oštećenjima. (Slika 4.)



Slika 4. A) antero-posteriorni, B) skapularna-Y, C) aksilarni radiograf desnog ramena koji prikazuje antero-inferiornu glenohumeralnu dislokaciju (Slika preuzeta iz časopisa *Arthroscopy: The Journal of Arthroscopic and Related Surgery*, članak Forsythe B et al., 2015. Identification and Treatment of Existing Copathology in Anterior Shoulder Instability Repair Arthroscopy)

Magnetna rezonanca (MR) i kompjutorizirana tomografija (CT) oblici su radiološkog prikazivanja koji su od izuzetne važnosti u procjeni dodatne patologije povezane s NRZ. MR je koristan u procjeni rotatorne manšete, labruma, glenohumeralnih ligamenata, hrskavice i kapsule. Koristeći MR artrografiju za ponovnu procjenu pacijenata s neuspješnom operacijom stabilizacije ramena, pokazana je uspješnost od 93.3% detekcije Hill-Sachsove lezije; 76.2% za abnormalnosti glenoidne i humoralne hrskavice i 87.2% za ozljede rotatorne manšete (Probyn L, et al., 2007.). CT je koristan kod pacijenata s već operiranim ramenom zbog NRZ i kod pacijenata s nestabilnošću s osrednjim rasponom kretnji (eng. *midrange-of-motion*), jer može lijepo prikazati prednji i stražnji nedostatak glenoida, pripadajuću Hill-Sachsova leziju kao i obrnutu Hill-Sachsovu leziju (Slika 4.). Ultrazvuk (UZV) je jako koristan u prikazu patologije tetiva i mišića rotatorne manšete.



Slika 5. Trodimenzionalna CT rekonstrukcija desnog ramena koja pokazuje antero-inferiornu *bony*-Bankartovu leziju na glenoidu (Izvor: časopis: *Arthro Jou of Arth and Rel Surg*, 2015.)

8. PRIDRUŽENE PATOLOŠKE PROMJENE

8.1. Hill-Sachsova lezija(H-S lezija)

H-S leziju su prvi put opisala dvojica američkih radiologa – Harold Hill i Maurice Sachs 1940. godine. H-S lezija je kortikalno udubljenje u postero-lateralnom dijelu glave humerusa. Nastaje kod impakcije glave humerusa od antero-inferiorni dio glenoida, prilikom prednje dislokacije ramena. Često je udružena s drugim lezijama poput B lezije. U istraživanju na 63 pacijenta u dobi mlađoj od 24 godine s prednjom inicijalnom traumatskom dislokacijom ramena, njih 57-ero je imalo Hill-Sachsovu leziju, što je u postotku oko 90% (Taylor DC et al., 1997). No, kod ponovnih dislokacija učestalost raste i do 100% (Provencher MT et al., 2012.). Reverzna H-S lezija (*McLaughlinova lezija*) se javlja kod stražnje dislokacije RZ, a definirana je kao impakcijski prijelom antero-medijalnog dijela glave humerusa.

8.2. Bankartova lezija

Bankartova lezija dobila je naziv po britanskom ortopedu Arthuru Bankartu koji ju je prvi opisao. Nastaje kao rezultat odvajanja anteriorno-inferiornog dijela labruma od podliježećeg glenoida kao direktni rezultat prednje dislokacije glave humerusa i pritiska istog na labrum. U slučaju oštećenja i glenoida, lezija se naziva koštana Bankartova lezija (eng. *bony Bankart*). Jedanaest puta su veće mogućnosti da će B i H-S lezija ići zajedno, nego da će biti izolirane ozlijede (Horst K et al., 2014.). B lezija se javlja u 83.5% prednjih dislokacija (Yiannakopoulos CK et al., 2007.).

8.3. SLAP ozljeda

Lezija prednjeg gornjeg dijela labruma glenoida s avulzijom labruma i oštećenjem duge glave tetive bicepsa poznata je pod nazivom SLAP lezija (eng. *Superior Labrum Anterior to Inferior*). SLAP lezija nastaje padom na rame, naglim povlačenjem ruke te prilikom tenzije tetive kod učestalih ponavljanja pokreta rukom iznad glave (bacački sportovi). Bolesnici se žale na bol i mehaničke smetnje u obliku preskoka, zapinjanja i

drobljenja u ramenu. Klinički nalaz je nespecifičan. Najpouzdanija dijagnostička metoda je artroskopija. Liječenje SLAP lezije temelji se na prepoznavanju tipa lezije te odgovarajućem artroskopskom postupku (Pećina M, Ortopedija, 2004.)

8.4. HAGL ozljeda

Humeralna avulzija glenohumeralnog ligamenta (HAGL) definirana je kao avulzija donjeg glenohumeralnog ligamenta od anatomskog vrata humerusa. HAGL ozljeda se javlja u 7.5-9.3% anteriorne dislokacije RZ (Melvin JS et al., 2008.). Avulzija ligamenta se može dogoditi na 3 mjesta: hvatište na glenoidu (40%), središnji dio (35%) i hvatište na humerusu (25%) (Gaillard F, 2008.). Najčešći uzrok avulzije je prednja dislokacija ramena uzrokovana hiperabdukcijom i vanjskom rotacijom, a uglavnom su pogođeni mlađi muškarci koji se bave kontaktnim sportovima. Pacijenti javljaju bolnost u zglobu, nemogućnost pomaka ruke, pogotovo u abdukciji i vanjskoj rotaciji.

9. LIJEČENJE DISLOKACIJE RAMENOG ZGLOBA

9.1. KONZERVATIVNO LIJEČENJE

Akutnu luksaciju ramena treba što prije reponirati i, ako je moguće, bez dodatnog traumatiziranja zgloba. Prije repozicije nužno je učiniti rendgenogram kako bi se uočili eventualni prijelomi kosti. Treba pokušati repoziciju uz kratkotrajnu anesteziju. U krajnjem slučaju je potrebna opća anestezija. Postoji mnogo tehnika za repoziciju ramenog zgloba, a bitno je upotrijebiti onu kojom se najmanje oštećuje zglob. Nakon učinjene repozicije ruka se stavi u rameni zavoj neko vrijeme do prestanka bolova. Što je luksacija starija, teža je repozicija i učestalije su komplikacije.

Tradicionalno, pacijenti dobivaju Desaultov zavoj za period od 1 do 6 tjedana te se ruka postavlja u unutarnju rotaciju i adukciju.

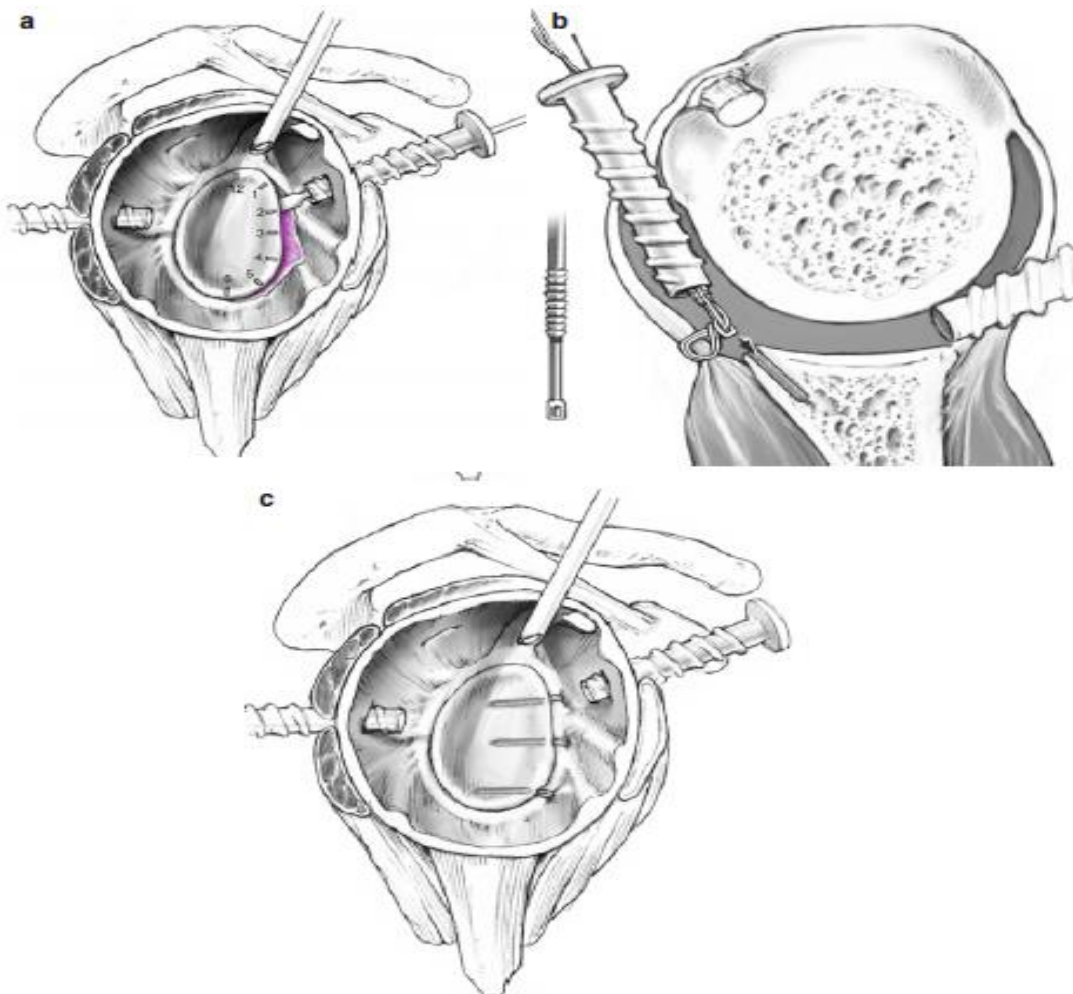
Rehabilitacija ramena obično započinje poslije tri tjedna imobilizacije, počevši s aktivnim potpomognutim pokretima s ograničenjem u vanjskoj rotaciji od 20°. Potom treba započeti s penduliranim vježbama i u skaplarnim retrakcijama u vremenu između 4. i 6. tjedna. U razdoblju između 7. i 8. tjedna poslije ozljede, preporuča se aktivni opseg pokreta, osim limitiranja u vanjskoj rotaciji do 45°, izometričke vježbe osnaživanja rotatorne manšete kao i vježbanje stabilizatora lopatice. S početkom između 9. i 12. tjedna, preporuča se puni aktivni opseg kretnji s terminalnim istežanjem ramena, izotoničke vježbe i vježbe jačanja lopatičnih mišića. Pacijenti se mogu vratiti nekontaktnim sportovima uz susprezanje od podizanja ruke iznad glave nakon tri mjeseca. Sportaši se mogu vratiti aktivnom sportu četiri mjeseca nakon ozljede, no uspjeh ovakvog režima uvelike ovisi o dobi pacijenta. Pacijentima se preporuča prilagoditi svakodnevne aktivnosti; kao što su izbjegavanje rada ruku iznad glave, izbjegavanje teškog fizičkog rada kao i bavljenje visokorizičnim sportovima. Takve preventivne mjere mogu umanjiti mogućnost ponovne dislokacije.

Jako su zanimljivi podaci o ponovnim dislokacijama nakon neoperativnog liječenja. Naime, osobe koje se ne bave sportom imaju 30% mogućnosti da će ponoviti ozljedu, dok kod sportaša taj postotak raste na 82% (Kralinger FS, Golser K, 2002).

9.2. OPERACIJSKO LIJEČENJE

9.2.1. Artroskopska Bankartova operacija i pomak kapsule (eng. *Capsular Shift*)

Artroskopska Bankartova operacija i pomak kapsule je vrsta artroskopske operacije za prednju nestabilnost RZ. Sama tehnika se sastoji od rekonstrukcije labruma korištenjem koštanih sidara, postero-inferiorne kapsularne plikacije, antero-inferiornog pomaka kapsule te zatvaranja HAGL lezije. Kod pacijenata s velikom izoliranom H-S lezijom, ali bez koštane Bankartove lezije, primijenjuje se i *remplissage* tehnika za ispunjavanje defekta.



Slika 6. a) Na grafu se prikazuju intraartikularne pozicije postero-inferiornog, antero-superiornog i antero-inferiornog portala. b) Kapsulo-labralni kompleks se pomoću sidara fiksira za rub glenoida. c) Konačni rezultat operacije pokazuje anatomsku kapsulo-labralnu rekonstrukciju s tri sidra (Slika posuđena iz knjige *European Surgical Orthopaedics and Traumatology*, Bentley G, ur., 2014.)

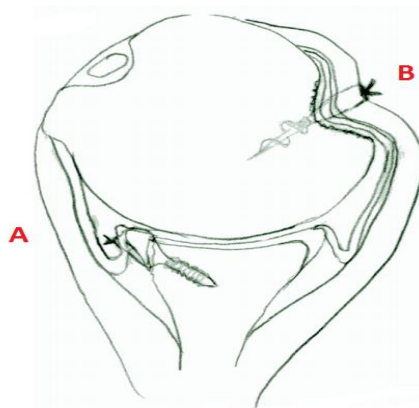
U retrospektivnoj studiji Ahmed i suradnici (2012.), na 302 pacijenta operiranih ovom metodom, stopa ponovne dislokacije nakon ove tehnike je bila 13.2%, a prosječno vrijeme za prvu ponovnu dislokaciju poslije operacije je 12 mjeseci. Dislokacija se javila u 55% pacijenata. Autori u zaključku studije upozoravaju da je za kvalitetno dugoročno izlječenje pacijenata, koristeći se ovom tehnikom, potrebno pomno odabrati pacijente. Rizični faktori za neuspjeh operacije su životna dob manja od 20 godina, prisutnost gubitka kosti glenoida i prisutna H-S lezija.

U retrospektivnoj studiji Garcia i suradnici (2015.), autori zaključuju da kod pacijenata s velikom H-S lezijom, artroskopska Bankartova operacija u kombinaciji s *remplissage* tehnikom daje bolje rezultate od izolirane Bankartove operacije.

9.2.2. Operacije ispune Hill-Sachsove lezije

9.2.2.1. Hill-Sachs *Remplissage* tehnika

Remplissage tehnika jest artroskopska operacija za operiranje prednjeg nestabilnog ramena kod pacijenata s gubitkom glenoida i velikom Hill-Sachsovom lezijom. Procedura se sastoji od artroskopske kapsulotenodeze posteriorne kapsule i tetive infraspinatusa te ispuna H-S lezije njima. Pacijent se postavi u lateralni dekubitus položaj. U proceduri se koriste stražnji, antero-inferiorni i antero-superiorni portali. Kamera prolazi kroz antero-superiorni portal. Hill-Sachsova lezija se osvježi brusilicom kroz stražnji portal. Kanula se uvede kroz stražnji portal kroz deltoidni mišić, ali nikako kroz infraspinatus ili kapsulu, te se sidro postavi u donji dio lezije. Drugo sidro se postavi superiornije od prethodnog. Ova se tehnika često kombinira s drugim artroskopskim rekonstrukcijama kapsulolabralnog kompleksa. Poslijeoperacijska imobilizacija traje 6 tjedana.



Slika 7. Prikaz glavu humerusa nakon Bankartove operacije (A), te nakon ispune Hill-Sachsove lezije (B) (Slika posuđena iz članka „Hill-Sachs *remplissage*: an arthroscopic solution for the engaging Hill-Sachs lesion“ autora Purchase RJ et al. 2008)

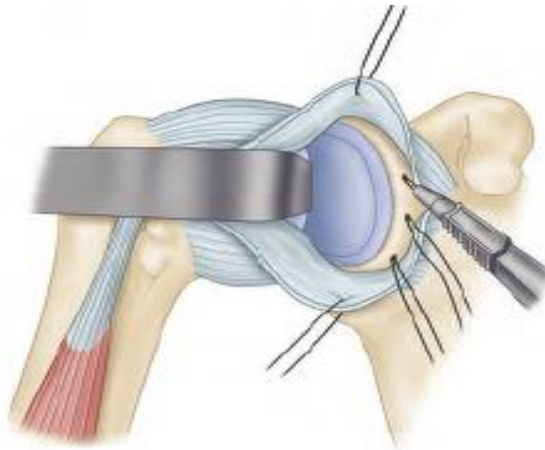
Wolf i Arianjam (2014) su u svojoj studiji na 45 pacijenata prikazali stopu za ponovnu dislokaciju od 4.4% koristeći H-S *remplissage* tehniku. Srednji Rowe rezultat je, dvije godine nakon operacije, bio 92 ± 12 bodova na ljestvici do 100 bodova.

9.2.3. Otvorene operacije

9.2.3.1. Otvorena Bankartova operacija

U originalnoj izvedbi, Bankartova operacija se izvodila tako da su se subskapularni mišić i kapsula vertikalno otvarali. Lateralni list kapsule se spajao na prednji rub glenoida. Medijalni list se preklopi, a subskapularini mišić aproksimira. Bankartova operacija je indicirana kad su labrum i kapsula odvojeni od ruba glenoida ili je kapsula pretanka. Prednost ove procedure jest korekcija labralnog defekta i preklapanje kapsule bez upotrebe ikakvih metalnih unutarnjih fiksatora. Glavni nedostatak originalne procedure jest tehnička zahtjevnost. Brojne modifikacije originalne Bankartove operacije učinile su ovu operaciju puno jednostavnijom. Procedura se izvodi kroz rascjep subskapularnog mišića (eng. *subscapular split*) ili se kod mišićavijih pojedinaca rascjep može proširiti superiornije, otprilike 1 cm i medijalnije prema tetivi bicepsa, ostavljajući subskapularni mišić u obliku slova L. Takav način omogućava izvrstan pristup rotatornom intervalu te se donja trećina subskapularnog mišića može retraktirati inferiorno u svrhu prikaza donje kapsule, pazeći na aksilarni živac. Supskapularni rascjep čuva neuromuskularne funkcije i minimalizira

moćnost poslijeoperacijskog odvajanja tetive. U glenoid se ugrađuju dva do tri sidra na 3, 4 i 5:30 sati u odnosu na glenoid. Konac prolazi kroz labrum i kapsulu te se međusobno približe. (Campbells Operative Orthopaedics“, Barry B. 2013.)



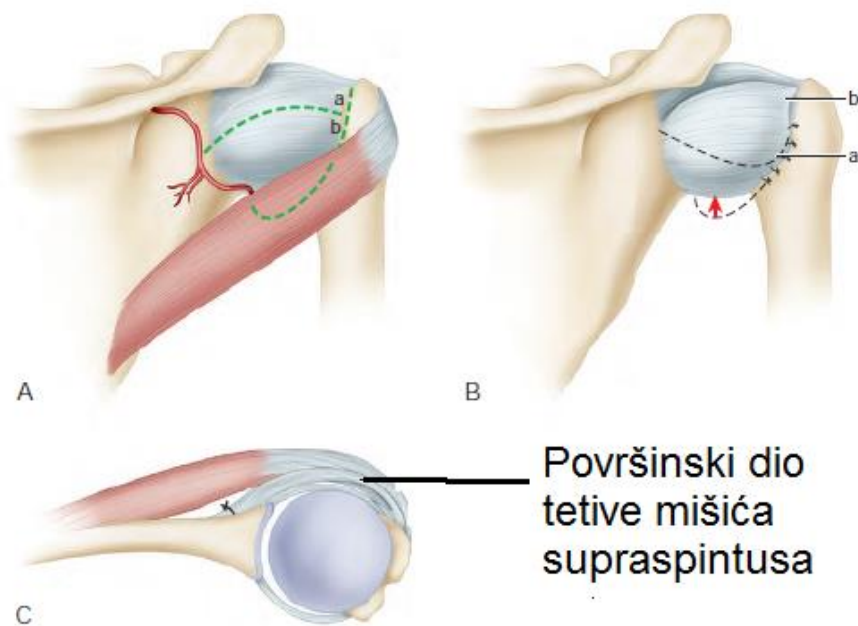
Slika 8. Otvorena Bankartova operacija. Na slici su prikazana mjesta na vratu lopatice gdje se implantiraju sidra (Slika posuđena i prilagođena iz knjige „Campbells Operative Orthopaedics“, Barry B. 2013.)

Otvorena Bankartova operacija dugoročno gledano daje dobre rezultate kod pažljivo odabranih pacijenata. U dvadesetogodišnjem praćenju 47 pacijenata operiranih otvorenom Bankartovom metodom (Moroder et al., 2015.), srednja vrijednost je po *Rowe* skali bila 88.7 od maksimalno 100 bodova. Srednji opseg kretnji operiranog ramena je smanjen: 4° abdukcije, 2° unutarnje rotacije, 5° unutarnje rotacije u 90° abdukcije, 7° vanjske rotacije u neutralnom položaju te 7° vanjske rotacije u 90° abdukcije, u usporedbi s kontralateralnim ramenom. U sistemskom pregledu literature Stone et al. (2014), prikazani su sportaši srednje dobi od 25.9 godina operirani otvorenom Bankartovom metodom. Prema tom preglednom radu srednja *Rowe* vrijednost svih ramena je 86.9 bodova. Postotak ponovne dislokacije nakon spomenute operacije je 5.3%. Srednje vrijeme nesputanom povratku sportu je 23.2 tjedna.

9.2.3.2. T-pomak kapsule po Neeru (eng. *Capsule T-shift according to Neer*)

Neer i Foster (1988.) opisali su operaciju koja je uključivala pomak donjeg dijela kapsule koristeći stražnji pristup. U toj operaciji stražnja kapsula se podijeli longitudinalno, a

spoj kapsule uduž glave humerusa se prereže što više moguće inferiornije, kao i superiornije. Gornja kapsula se pomakne prema dolje, a donja kapsula prema gore. Mišić infraspinatus se prereže tako da se preklopi i skrati, dodavajući dodatne potpore stražnjoj kapsuli. Operacija u konačnici zatvara aksilarni džep (eng. *pouch*) te smanjuje višak kapsule. Operacija je indicirana kod nenamjerne donje i višesmjerne nestabilnosti. Ova je, kao i druge operacije s pomakom kapsule, indicirana i kod stražnjih subluksacija koje nisu rezultat prave traumatske stražnje dislokacije.



Slika 9. Prikazuje pomak kapsule prema dolje koristeći stražnji pristup. Na slici A vidi se incizija oblika slova T koja dijeli kapsulu na gornji (a) i donji reznanj (b). Slika B prikazuje pomak tih reznjeva. Slika C pokazuje pojačavanje kapsularnih reznjeva s gornjim dijelom infraspinatusa koji se zašije za kost na vratu lopatice (Slika posuđena i prilagođena iz knjige „Campbell’s Operative Orthopaedics“ Barry B., 2013.)

9.2.4. Operacije ugradnje koštanog bloka

9.2.4.1. Otvorena Trillatova operacija

U Trillatovoj operaciji se za prednju nestabilnost RZ korakoidni nastavak osteotomizira i nagne prema dolje da posluži kao koštani blok te se fiksira vijkom za prednji

rub vrata lopatice. Indikacije za ovaj tip operacije su gubitak glenoida manji od 20% te hiperlabilnost kapsule. Gerber i suradnici (Gerber C et al., 1988.) prikazali su studiju s 52 pacijenta operiranih ovom metodom sa srednjim vremenom praćenja od 69 mjeseci. Rezultati kod 73% ramena su bili izvrsni, 10% dobri, 7% manje dobri, te 10% loši. Ponovna dislokacija se javila kod 4% pacijenata. Degenerativne promjene su se pojavile kod 62% ramena. Glavni razlog gubitka lateralne rotacije je bio jatrogeni sindrom sraza korakoida. Upravo ta komplikacija često i vodi do stražnje subluksacije i osteoartroze.

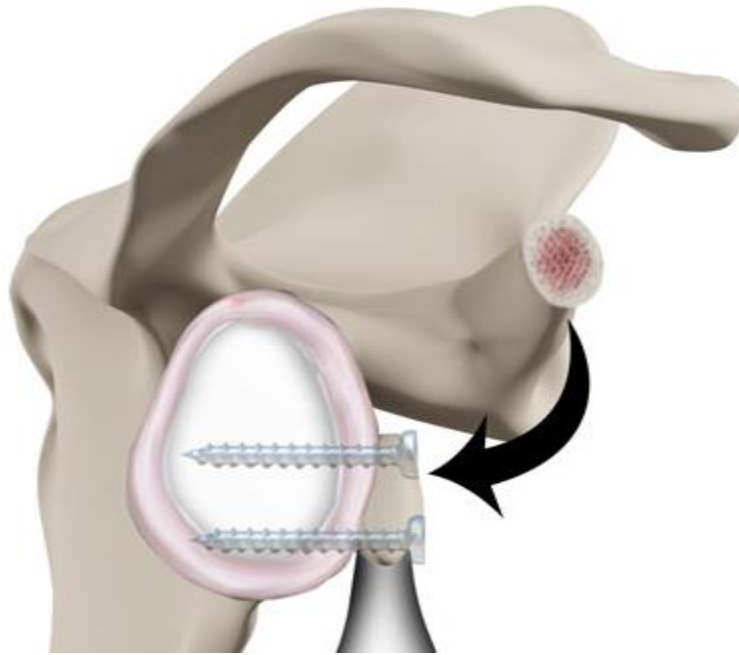
9.2.4.2. Artroskopska Trillatova operacija

Godine 2013. Pascal Boileau prvi opisuje artroskopsku Trillatovu operaciju. U svojoj monocentričnoj prospektivnoj studiji na 20 pacijenata s prednjom nestabilnosti indicirao je operaciju u dvije skupine pacijenata: stariji pacijenti s povezanom nepopravljivom postero-superiornom rupturom rotatorne manšete te mlađi pacijenti s povezanom hiperlabavošću ramenog zgloba. Srednje vrijeme praćenja iznosilo je 33 mjeseca. U tom razdoblju je zabilježena jedna dislokacija nakon traume kod pacijenta iz prve skupine. Ova tehnika nije indicirana kod pacijenata s gubitkom kosti glenoida ili glave humerusa.

9.2.4.3. Otvorena operacija transfera korakoida (Bristow-Latarjetova operacija)

Latarjetova operacija (ili Latarjet-Bristow operacija) se koristi kod prednje dislokacije RZ, tipično uzrokovane gubitkom kosti glenoida ili pak prijelomom glenoida, a prvi put ju je opisao francuski kirurg dr. Michel Latarjet 1954. godine.

Sama procedura uključuje odvajanje vrška korakoidnog nastavka veličine 2 do 3 centimetra i njegov transfer s pridruženim tetivama mišića bicepsa brahija i korakobrahijalnog mišića na prednji dio glenoida, gdje se fiksira pomoću dva vijka. Tako postavljen korakoidni nastavak služi kao koštani blok, koji se u kombinaciji s tetivama ponaša kao podupirač te tako sprječava buduće dislokacije. Operacija se izvodi otvorenim načinom, a pacijent je postavljen u polusjedeći položaj. Prednosti ove tehnike su, u usporedbi s operacijama autograftom iz ilijačnog grebena, da ne postoje poslijeoperacijski morbiditeti na ilijačnoj kosti i da se dobije vaskularizirani koštani graft.

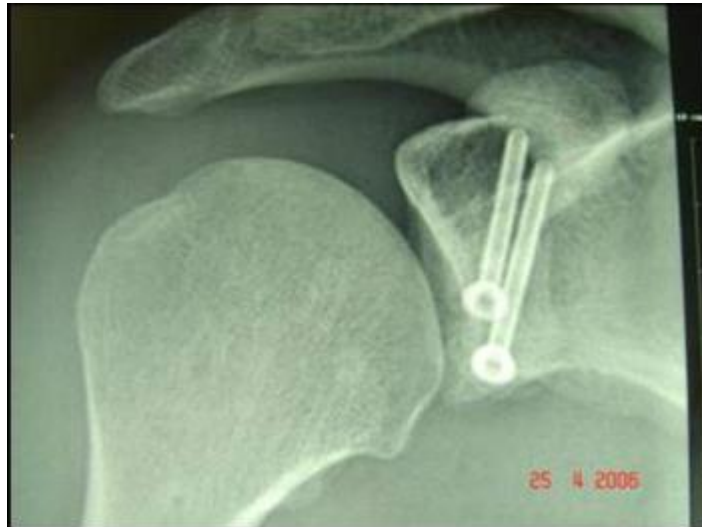

Slika 10. Prikaz transfer korakoida na prednji-donji rub glenoida. Operacija po Latarjetu (Slika preuzeta i prilagođena s internetske stranice: www.arthrohealth.com.au/arthroscopic-latarjet-procedure)

Sve u svemu, Latarjetova operacija se smatra metodom izbora kod sportaša koji se bave kontaktnim sportovima, pacijenata s hiperlabavosti RZ, pacijenata s gubitkom glenoida od 20-25% te pacijenata nakon neuspješne prethodne rekonstrukcije RZ. Latarjetova operacija se pokazala jako uspješnom kod sportaša kontaktnih sportova i *rugby* igrača (Joshi M et al. 2013.), (Neyton L et al., 2012.).

S dobrom selekcijom pacijenata, Latarjetova operacija može spriječiti ponovne prednje nestabilnosti u otprilike 94-99% slučajeva (Burkhart, SS; De Beer JF, 2007), (Hovelius LB; Akermark C, 1983.). Latarjetova operacija je i dalje dobra opcija u liječenju velikog defekta glenoida. Mogućnost gubitka vanjske rotacije, kao i javljanje artroze poslije operacije, postoji.

Francuski kirurg Laurent Lafosse 2007. prvi put predstavlja artroskopsku Latarjetovu operaciju, a 2010. zajedno sa suradnicima prezentira prve rezultate operacije (Lafosse L et al. 2010.). Od 98 obrađenih ramena u studiji, 80% pacijenata je opisalo rezultat izvrsnim, 18% dobrim te samo 2% lošim. Srednje vrijeme povratka pacijenata na posao nakon operacije je, u spomenutoj studiji, bilo 2 mjeseca, a povratak sportskim aktivnostima uslijedio je nakon 10 tjedana.



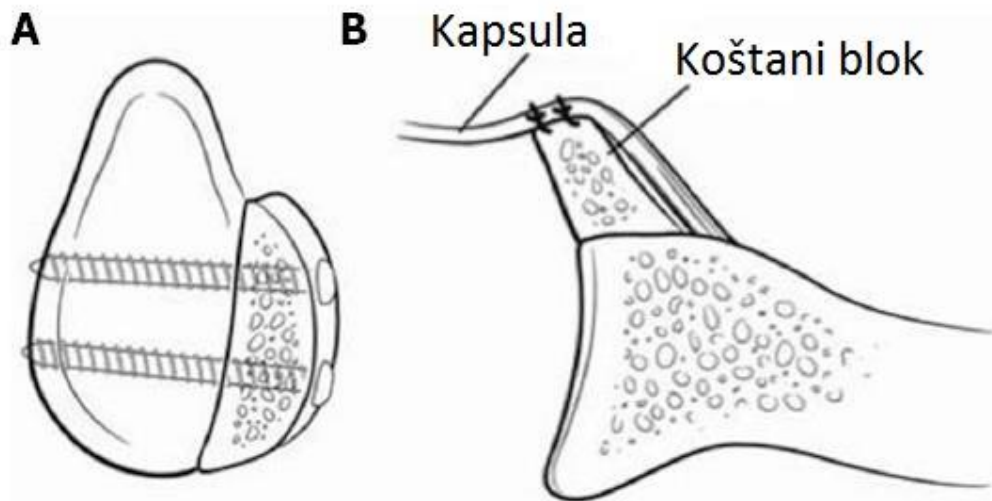
Slika 11. Radiološki prikaz RZ nakon završene artroskopske Latarjetove operacije prikazuje 2 koštana vijka koji fiksiraju korakoidni nastavak za prednji rub glenoida (Slika preuzeta iz članka The Arthroscopic Latarjet Procedure for the Treatment of Anterior Shoulder Instability, Lafosse 2010)

9.2.4.4. Artroskopska ili otvorena operacija autograftom s ilijačnog grebena (Eden-Hybinetteova operacija)

Eden-Hybinetteova operacija je operacija koju su osmislili kirurzi Eden 1918. i Hybinette 1932., jedan neovisno o drugome. Eden je u početku koristio tibijalni graft, no u konačnici su oba autora preporučila korištenje ilijačnog grafta. Ova tehnika je zamišljena da se produži prednji glenoid, a indicira se kod pacijenata s velikim gubitkom glenoida. Tehnika je u međuvremenu dobila svoje mnogobrojne modifikacije, no princip je ostao isti. Koštani blok se postavlja na prednji rub glenoida tako da prati luk ostatka glenoida te se fiksira s dva koštana vijka (Slika 12.). Kapsula se kod ove tehnike zašije s prednje strane koštanog bloka, pa tako blok postaje intraartikularan.

Niskanen i suradnici (Niskanen et al., 1991) su zabilježili seriju od 52 ramena sa srednjim vremenom praćenja pacijenata 6 godina, koji su operirani modificiranom Eden-Hybinetteovom tehnikom. Primijećena je stopa ponovne dislokacije nakon primijene ove tehnike od 21%, koja je pripisana jednoj spontanoj i deset traumatskim ponovnim dislokacijama. Poslijeoperacijska artroza je primijećena u devet i rane degenerativne promjene u osamnaest RZ. U novije vrijeme su Warner i suradnici (Warner JJ et al., 2006.),

koristeći tehniku anatomske rekonstrukcije glenoida, autogenim trikortalim koštanim graftom iz ilijačnog grebena na jedanaest pacijenata s velikim gubitkom prednjeg dijela glenoida, dobili povećanje *Rowe* rezultata, od 28 prije do 94 boda poslije operacije. U usporedbi s kontralateralnim zdravim ramenima, srednji gubitak fleksije jest bio 7°, vanjske rotacije u abdukciji 14°. U istoj studiji nije zabilježena niti jedna ponovna dislokacija.

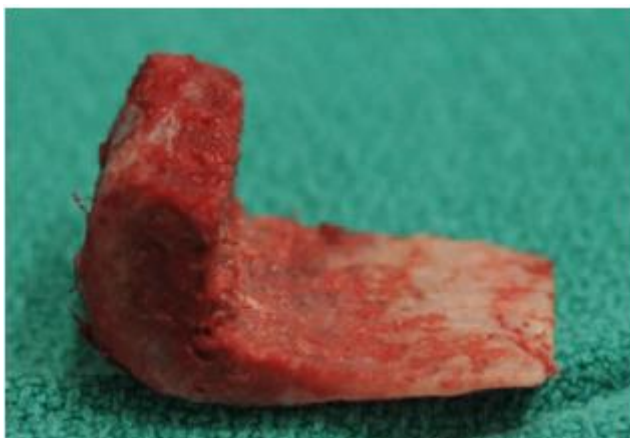

Slika 12. Prikaz postavljanja koštanog bloka na prednji rub glenoida te pomak kapsule na prednji rub bloka u Eden-Hybbinetteovoj operaciji (Slika preuzeta i prilagođena s internetske stranice: <http://www.wjgnet.com/2218-5836/full/v6/i5/421.htm>)

Taverna i suradnici (Taverna E et al., 2008.) opisuju artroskopsku operaciju autolognim koštanim graftom iz ilijačnog grebena izvedenu na deset kadaveričnih ramena. Dobili su šest dobrih, dva manje dobra te dva loša rezultata.

9.2.4.5. Otvorena J-Span operacija po Reschu

U ovoj se operaciji uzima bikortalni koštani graft s ilijačnog grebena te se radi intraartikularna osteotomija prednjeg dijela vrata skapule. Graft oblika slova J impaktira se na osteotomizirani dio skapule te se kapsula prebacuje preko grafta, tako da graft postaje intrakapsularan. Prednosti ove tehnike podrazumijevaju da nema ugradnje implantata, da je potpuna i sigurna integracija grafta te da je riječ o anatomsom remodeliranju. Indikacije za ovu proceduru su opetovane dislokacije s gubitkom i frakturom prednjeg ruba glenoida.



Slika 13. J-span. Bikortikalni koštani graft iz ilijačnog grebena. Dimenzije grafta su 20x15x7mm (dužina x širina x visina)(Slika posuđena iz knjige European Surgical Orthopaedics and Traumatology, Bentley G, ur., 2014.)

U studiji Auffarth i suradnici (Auffarth A et al., 2008.), 47 ramena operiranih ovom tehnikom je pokazalo srednju vrijednost na *Rowe* skali od 94.3 na operiranom ramenu te 96.8 na neozljeđenom ramenu istih pacijenata. Gubitak vanjske rotacije iznosio je 4.36° u adukciji te 3.19° u abdukciji od 90°. U istoj studiji nije bila zabilježena niti jedna poslijeoperacijska dislokacija te je opisana samo jedna fraktura koštanog grafta.

9.3. POSLIJEOPERACIJSKO LIJEČENJE

Bolesniku se poslije operacije ruka može staviti u unutarnju ili vanjsku rotaciju bez razlike uspješnosti rehabilitacije (Vavken P et al. 2015.). Rame je imobilizirano Desaultovim zavojem ili pamučnom stabilizacijskom ortozom. Imobilizacija se može nositi od 3 do 5 tjedna bez razlike u kvaliteti rehabilitacije (Scheibel M et al. 2009.). Kod otvorenih operacija očekuje se i dulje zacjeljivanje rane u usporedbi s artroskopskom operacijom. Pokreti su dozvoljeni jedino uz strogu kontrolu fizioterapeuta. Jačanje mišića ramenog obruča može početi nakon što je rame bezbolno, s punim pasivnim i aktivnim opsegom pokreta. Preporuke nekih autora (Stone GP et al., 2014.) povratak su nekontaktnim sportovima za 12 do 16 tjedana, a kontaktnim i bacačkim sportovima za 24 tjedna nakon otvorene Bankartove operacije.

10. RASPRAVA

Neoperativno liječenje rehabilitacijom i osnaživanjem ramene muskulature trebalo bi biti prvotno razmotreno, prije upuštanja u invazivne načine liječenja. To posebno vrijedi za pacijente koji su se prezentirali s višesmjernom nestabilnosti ramenog zgloba.

Duljina trajanja imobilizacije također je izvor dilema. Većina autora preporuča 3 do 4 tjedna imobilizacije u pacijenata mlađih od 30 godina, i 7 do 10 dana imobilizacije za pacijente starije od 30-40 godina (Hovelius LB et al., 2008.). Međutim, jedna studija je pokazala značajno smanjenje pojavljivanja dislokacije sa 78% na 44% u prvoj godini te s 85% na 69% u drugoj godini kod pacijenata koji su imobilizaciju nosili 4 do 7 tjedana umjesto 0 do 3 tjedna (Hovelius LB et al., 1996). Kod pacijenata s habitualnim dislokacijama, kod mlađih pacijenata s traumatskim prednjim dislokacijama te kod sportaša je preporučljivo operativno liječenje. Kod pacijenata s nestabilnosti ramena, prema nekim autorima, trebalo bi se razmotriti kirurško liječenje (Dodson CC et al. 2008; Cox CT et al., 2008). Brojne studije su pokazale povećanu vjerojatnost za razvoj traumatskog glenohumeralne artroze kod pacijenata s višestrukim dislokacijama ramena.

Otvorene operacije uključuju stvaranje rezne rane na koži koja usporava oporavak pacijenta. Povijesno gledano, otvorene operacije sa 95% smanjenjem opetovane dislokacije ostaju i dalje zlatni standard u liječenju dislokacije (Hovelius LB et al., 1996). Ranije operative tehnike su smanjivale vanjsku rotaciju kod pacijenata, što je rezultiralo lošijim sportskim rezultatima kod operiranih sportaša. Razvojem operacijskih tehnika, moderne operacije čuvaju vanjsku rotaciju u što većem opsegu. Otvorene operacije su nužne kod slučajeva u kojima je došlo do gubitka koštanog dijela glenoida.

Optimalan način liječenja Bankartove lezije i dalje ostaje kontroverzan. U meta-analizi Owens i suradnici (Owens BD et al., 2015.) na 1022 ramena je zaključeno da otvorene operacije osiguravaju stabilnije rame, ali relativno slabije pokrete u ramenu u usporedbi s artroskopskom Bankartovom operacijom. Hiemstra i suradnici (Hiemstra LA et al., 2008.) su izvijestili da nema razlike u gubitku snage unutarnje i vanjske rotacije između otvorene i artroskopske operacije, no u obje skupine je primijećen gubitak snage operiranog ramena u usporedbi s kontralateralnim ramenom. Hobby i suradnici (Hobby J et al., 2007.) su u svojoj meta-analizi, provedenoj na 3044 artroskopski operiranih ramena, uvidjeli višu stopu ponovne dislokacije kod starijih rekonstrukcijskih metoda artroskopskih operacija u usporedbi

s otvorenim i novijim artroskopskim operacijama. Novije artroskopske metode pokazale su jednaku stopu neuspjeha kao i otvorene operacije u dvije godine poslijeoperacijskog praćenja. Castagna i suradnici (Castagna A et al., 2015.) u svojoj studiji zaključuju da artroskopska rekonstrukcija kapsulolabralnog kompleksa Bankartovom metodom postaje sve popularnija metoda, s ishodima operacije sličnima otvorenim operacijama.

Operirati nakon prvotne dislokacije ili kasnije također je dilema u liječenju nestabilnog ramena. Grumet i suradnici (Grumet RC et al., 2010.) u svom sistematskom pregledu literature zaključuju da ne postoji razlika u stopi ponavljanja dislokacija i komplikacija kod pacijenata koji su operirani nakon primarne dislokacije i kod pacijenata s višestrukim dislokacijama. Autori u zaključku pregleda navode da su potrebne nove randomizirane kontrolirane studije da bi se donijelo kvalitetno rješenje za ovu problematiku.

Chahal i suradnici (Chahal J et al., 2012.) su u sistemskom pregledu literature usporedili stopu ponovne dislokacije nakon artroskopske operacije i nakon konzervativnog liječenja kod prvotne dislokacije RZ kod mladih pacijenata. Zaključuju da anatomska Bankartova operacija snižava stopu za ponovnu dislokaciju u usporedbi s neoperativnim načinima liječenja.

U usporednoj studiji otvorene Latarjetove operacije i artroskopske Bankartove operacije, Bessière i suradnici (Bessière C et al., 2014.) dolaze do zaključka da otvorena Latarjetova operacija ima nižu stopu ponovne dislokacije te bolje srednje rezultate na *Rowe* skali u šestogodišnjem praćenju u usporedbi s artroskopskom Bankartovom operacijom. Autori upozoravaju da mlađi pacijenti imaju veću mogućnost razviti NRZ. No, odabir operacije prvenstveno ovisi o sklonostima i utreniranosti operatera.

U svrhu daljnjeg poboljšanja razvoja što boljih načina liječenja nestabilnog ramena, potrebno je napraviti nasumične kontrolirane studije koje uspoređuju operativne i neoperativne metode. Također se trebaju napraviti jedinstvene standardizirane ljestvice za procjenu stanja ramena prije i poslije operacije. Uz to, potrebno je napraviti smjernice temeljene na dokazima za liječenje dislokacije ramena.

11. ZAKLJUČAK

Kod habitualnih dislokacija ramena u obzir dolazi samo operacijsko liječenje. Stabilizaciju ramena moguće je izvesti otvorenom ili artroskopskom tehnikom.

Kod atraumatskih dislokacija nužno je započeti šestomjesečno konzervativno liječenje koje se zasniva na jačanju mišića rotatorne manšete, deltoidnog mišića i stabilizatora lopatice. U slučaju neuspjeha konzervativnog načina liječenja, predlaže se operativni načini liječenja.

Artroskopska stabilizacija ramena danas je vodeća metoda u liječenju prednje nestabilnosti ramena. Početni neuspjesi bili su rezultat lošijih operacijskih tehnika, pogotovo onih koje su se zasnivale na neanatomskim rekonstrukcijama nestabilnog ramena. Današnji rezultati artroskopske stabilizacije ramena blizu su, ako i ne i bolji, u odnosu na nekadašnji zlatni standard u liječenju NRZ, Bankartovu otvorenu metodu. Artroskopska stabilizacija ramena se zasniva na rekonstrukciji labruma glenoida i zatezanju zglobne čahure uz korištenje metalnog ili resorptivnog sidra.

Kod pacijenata s gubitkom koštanog dijela glenoida i erozijom kosti do 25% primijenjuje se Latarjetova operacija transfer korakoida, a kod pacijenata s gubitkom kosti do 40% Eden-Hybinettova operacija. Kod pacijenata s gubitkom kosti humerusa do 20% te s defektom glenoida ili hiperlabavošću ramenog zgloba preporuča se kapsularna rekonstrukcija s pomakom kapsule te *remplissage* tehnika. Pacijente s 25% gubitkom kosti humerusa treba operirati *remplissage* tehnikom, a s 40% Latarjetovom operacijom.

Liječenje stražnje dislokacije ramena ovisi o proteklome vremenu od dislokacije te o veličini antero-medijalnog defekta glave humerusa. Ako je defekt do 25% zglobne površine glave humerusa, potrebna je otvorena repozicija ramena. Ako je defekt između 25 i 50%, potreban je transfer malog tuberkula humerusa (McLaughlinova operacija po Neeru). Ako je defekt veći od 50% zglobne površine ili uslijed nastalih artrotskih promjena indicirana je ugradnja endoproteze ramena.

Pri liječenju višesmjerne dislokacije ramena, ključna je donja nestabilnost kojoj je priključena prednja i/ili stražnja nestabilnost. Prvi korak u liječenju višesmjerne nestabilnosti ramena intenzivno je jačanje mišića rotatorne manšete, deltoideusa i stabilizatora lopatice. Ako nakon šest mjeseci nema napretka, indicirana je otvorena ili artroskopska operacija.

12. ZAHVALA

Zahvaljujem se svom mentoru prim dr.sc. Nikici Darabošu, dr. med. na pomoći, strpljenju i svim savjetima prilikom pisanja ovog diplomskog rada.

Zahvala ide i mojim roditeljima, braći i sestrama, prijateljima te poznanicima na potpori i razumijevanju.

Zahvaljujem posebno Branimiri Zujić i Ani Marasović na pomoći oko lektoriranja rada.

13. POPIS LITERATURE

- 1- Ivan Vinter (urd.), Waldeyerova anatomija čovjeka , 2009. 17. njemačko izdanje prerađeno u cijelosti, 1. hrvatsko izdanje, Zagreb, Golden marketing - Tehnička knjiga;
- 2- Predrag Keros, Marko Pećina, Funkcijska anatomija lokomotornog sustava, Zagreb,2007., Naklada Ljevak;
- 3-Simonet WT, Melton LJ, Cofield RH, Ilstrup DM. Incidence of anterior shoulder dislocation in Olmsted County, Minnesota. Clin Orthop Relat Res 1984:186-191.;
- 4- Hovelius LI, Augustini BG, Fredin H, Johansson O, Norlin R, Thorling J; Primary anterior dislocation of the shoulder in young patients. A ten-year prospective study; . J Bone Joint Surg Am. 1996 Nov;78(11):1677-84;
- 5- Mohtadi NG1, Hollinshead RM, Ceponis PJ, Chan DS, Fick GH. A multi-centre randomized controlled trial comparing electrothermal arthroscopic capsulorrhaphy versus open inferior capsular shift for patients with shoulder instability: protocol implementation and interim performance: lessons learned from conducting a multi-centre RCT. Trials. 2006 Feb 2;7:4;
- 6- Kazár B, Relovszky E.; Prognosis of primary dislocation of the shoulder.; Acta Orthop Scand. 1969;40(2):216-24;
- 7- Simonet WT, Cofield RH,-1984-Prognosis in anterior shoulder dislocation, Am J Sports Med January 1984 vol. 12 no. 1 19-24;
- 8- Olds M, Ellis R, Donaldson K, Parmar P, Kersten P. Risk factors which predispose first-time traumatic anterior shoulder dislocations to recurrent instability in adults: a systematic review and meta-analysis. Br J Sports Med. 2015 Jul. 49 (14):913-22;
- 9- Boggs W. Several Risk Factors Predict Instability After Anterior Shoulder Dislocation. Reuters Health Information. Available at <http://www.medscape.com/viewarticle/84440>,2015;
- 10- Henry JH, Genung JA.-1982- Natural history of glenohumeral dislocatio-revisited. Am J Sports Med 1982;10:135-7;

- 11- Rossy WH, Cieslak L, Uquillas CA, Rokito A. Current Trends in the Management of recurrent Anterior Shoulder Instability .Bull Hosp Jt Dis 2014;72(3):210-6;
- 12- Pećina M. i suradnici, Ortopedija; (3. izmijenjeno i dopunjeno izd.). Zagreb, Naklada Ljevak, 2004;
- 13- Balg F, Boileau P: The instability severity index score: a simple preoperative score to select patients for arthroscopic or open shoulder stabilisation, J Bone Joint Surg 89B:1470, 2007;
- 14- Forsythe B , Frank RM , Ahmed M, Verma NN, Cole BJ, Romeo AA , Provencher MT , Nho SJ Identification and Treatment of Existing Copathology in Anterior Shoulder Instability Repair Arthroscopy: The Journal of Arthroscopic & Related Surgery, Volume 31, Issue 1, January 2015 , Pages 154-166;
- 15- Probyn L, White LM, Salonen DC, Tomlinson G, Boynton EL, (2007)- Recurrent Symptoms after Shoulder Instability Repair: Direct MR Arthrographic Assessment— Correlation with Second-Look Surgical Evaluation- Radiology: Volume 245: Number 3— December 2007;
- 16- Taylor DC, Arciero RA (1997)Pathologic changes associated with shoulder dislocations. Arthroscopic and physical examination findings in first-time, traumatic anterior dislocations. - The American Journal of Sports Medicine, Vol. 25, NO. 3;
- 17- Provencher MT1, Frank RM, Leclere LE, Metzger PD, Ryu JJ, Bernhardson A, Romeo AA.(2012)- The Hill-Sachs lesion: diagnosis, classification, and management.- J Am Acad Orthop Surg. 2012 Apr;20(4):242-52. doi: 10.5435/JAAOS-20-04-242;
- 18- Horst K, von Harten R, Weber C, Andruszkow H, Pfeifer R, Dienstknecht T, 2014. Assessment of coincidence and defect sizes in Bankart and Hill–Sachs lesions after anterior shoulder dislocation: a radiological study. Br J Radiol 2014;87:20130673;
- 19- Yiannakopoulos CK, Mataragas E, Antonogiannakis E.-2007. A Comparison of the Spectrum of Intra-articular Lesions in Acute and Chronic Anterior Shoulder Instability- Arthroscopy: The Journal of Arthroscopic & Related Surgery Volume 23, Issue 9;

- 20- Melvin¹ JS, MacKenzie JD, Nacke E, Sennett¹ BJ and Wells L; 2008. MRI of HAGL Lesions: Four Arthroscopically Confirmed Cases of False-Positive Diagnosis AJR Am J Roentgenol.2008;
- 21- Gaillard F. "Humeral avulsion of the glenohumeral ligament". Radiopaedia. Retrieved 30 November 2011;
- 22- Kralinger FS¹, Golser K, Wischatta R, Wambacher M, Sperner G.-2002- Predicting recurrence after primary anterior shoulder dislocation. .-Am J Sports Med. 2002 Jan-Feb;30(1):116-20;
- 23- Tauber M, Habermeyer P,-Recurrent Glenohumeral Instability, Bentley G, ur., European Surgical Orthopaedics and Traumatology,2014; London, Springer-Verlag Berlin Heidelberg, str. 1147;
- 24- Ahmed I¹, Ashton F, Robinson CM., Arthroscopic Bankart repair and capsular shift for recurrent anterior shoulder instability: functional outcomes and identification of risk factors for recurrence- J Bone Joint Surg Am. 2012 Jul 18;94(14):1308-15;
- 25- Garcia GH¹, Park MJ², Zhang C³, Kelly JD⁴, Huffman GR³, Large Hill-Sachs Lesion: a Comparative Study of Patients Treated with Arthroscopic Bankart Repair with or without Remplissage, HSS J. 2015 Jul;11(2):98-103. 2015;
- 26- Purchase RJ¹, Wolf EM, Hobgood ER, Pollock ME, Smalley CC. 2008. Hill-sachs "remplissage": an arthroscopic solution for the engaging hill-sachs lesion. Arthroscopy. 2008;
- 27- Wolf EM¹, Arianjam A²., Hill-Sachs remplissage, an arthroscopic solution for the engaging Hill-Sachs lesion: 2- to 10-year follow-up and incidence of recurrence, J Shoulder Elbow Surg. 2014 Jun;23(6):814-20. doi: 10.1016/j.jse.2013.09.009. Epub 2013 Dec 2;
- 28- Barry B. Phillips,2013., Recurrent dislocations, Canale ST, Beaty JH, Campbell's Operative Orthopaedics, Philadelphia, Twelfth Edition- Elsevier Mosby 2013.str.2486-2511;
- 29- Moroder P¹, Odorizzi M², Pizzinini S², Demetz E², Resch H¹, Moroder P³., Open Bankart Repair for the Treatment of Anterior Shoulder Instability without Substantial Osseous Glenoid Defects: Results After a Minimum Follow-up of Twenty Years. J Bone Joint Surg Am. 2015 Sep 2;97(17):1398-405;

- 30- Stone GP1, Pearsall AW 4th, Return to Play After Open Bankart Repair: A Systematic Review., *Orthop J Sports Med.* 2014 Feb 26;2(2):2325967114522960;
- 31- Neer CS 2nd, Foster CR.-1980 Inferior capsular shift for involuntary inferior and multidirectional instability of the shoulder. A preliminary report. *J Bone Joint Surg Am.* 1980 Sep;62(6):897-908;
- 32- Gerber C1, Terrier F, Ganz R., The Trillat procedure for recurrent anterior instability of the shoulder. *J Bone Joint Surg Br.* 1988 Jan;70(1):130-4;
- 33- Boileau P, 2013-
www.myschedule.jp/icses2013/detail.php?sess_id=501&noCacheToken=1467393431.6093
- 34- Joshi, M; Young AA; Balestro J-C; Walch G (2013). "The Latarjet-Patte Procedure for Recurrent Anterior Shoulder Instability in Contact Athletes". *Clinics in Sports Medicine* 32 (4): 731–9;
- 35- Neyton, L; Young A; Dawidziak B; Visona E; Hager JP; Fournier Y; Walch G. (2012). "Surgical treatment of anterior instability in rugby union players: clinical and radiographic results of the Latarjet-Patte procedure with minimum 5-year follow-up.". *J Shoulder Elbow Surg.* 21 (12): 1721–7;
- 36- Burkhart, SS; De Beer JF; Barth JR; Cresswell T; Roberts C; Richards DP (2007). "Results of modified Latarjet reconstruction in patients with anteroinferior instability and significant bone loss". *Arthroscopy* 23 (10): 1033–41;
- 37- Hovelius, LB; Akermark C; Albrektsson B; Berg E; Körner L; Lundberg B; Wredmark T (1983). "Bristow-Latarjet procedure for recurrent anterior dislocation of the shoulder. A 2-5 year follow-up study on the results of 112 cases". *Acta Orthop Scand* 54 (2): 284–90;
- 38- Lafosse L1, Boyle S, Gutierrez-Aramberri M, Shah A, Meller R.- Arthroscopic Latarjet procedure.- *Orthop Clin North Am.* 2010 Jul;41(3):393-405;
- 39- Niskanen RO1, Lehtonen JY, Kaukonen JP. (1991.) Alvik's glenoplasty for humeroscapular dislocation. 6-year follow-up of 52 shoulders. *Acta Orthop Scand.* 1991 Jun;62(3):279-83;
- 40- Warner JJ1, Gill TJ, O'hollerhan JD, Pathare N, Millett PJ., Anatomical glenoid reconstruction for recurrent anterior glenohumeral instability with glenoid deficiency using an

autogenous tricortical iliac crest bone graft., Am J Sports Med. 2006 Feb;34(2):205-12. Epub 2005 Nov 22;

41- <http://www.wjgnet.com/2218-5836/full/v6/i5/421.htm>;

42- Taverna E, Golanò P, Pascale V, Battistella F., An arthroscopic bone graft procedure for treating anterior–inferior glenohumeral instability, Knee Surg., Sports Traumatol., Arthrosc. 2008, 16, (9), str. 872–875;

43- Auffarth A, Schauer J, Matis N, Kofler B, Hitzl W, Resch;- 2008. - The J-Bone Graft for Anatomical Glenoid Reconstruction in Recurrent Posttraumatic Anterior Shoulder Dislocation- Am J Sports Med. -2008. 36(4):638-47;

44- Vavken P1, Sadoghi P2, Quidde J3, Lucas R4, Delaney R5, Mueller AM6, Rosso C6, Valderrabano V3., Immobilization in internal or external rotation does not change recurrence rates after traumatic anterior shoulder dislocation., J Shoulder Elbow Surg. 2014 Jan;23(1):13-9 2013;.

45- Scheibel M1, Kuke A, Nikulka C, Magosch P, Ziesler O, Schroeder RJ., How long should acute anterior dislocations of the shoulder be immobilized in external rotation? Am J Sports Med. 2009 Jul;37(7):1309-16.2009.

46- Hovelius L1, Olofsson A, Sandström B, Augustini BG, Krantz L, Fredin H, Tillander B, Skoglund U, Salomonsson B, Nowak J, Sennerby U. J-(2008.) Nonoperative treatment of primary anterior shoulder dislocation in patients forty years of age and younger. a prospective twenty-five-year follow-up. Bone Joint Surg Am. 2008 May;90(5):945-52;

47- Dodson CC, Cordasco FA. Anterior glenohumeral joint dislocations. Orthop Clin North Am. 2008 Oct. 39(4):507-18;

48- Cox CL, Kuhn JE. Operative versus nonoperative treatment of acute shoulder dislocation in the athlete. Curr Sports Med Rep. 2008 Sep-Oct. 7(5):263-8;

49- Owens BD1, Cameron KL1, Peck KY1, DeBerardino TM2, Nelson BJ3, Taylor DC4, Tenuta J5, Svoboda SJ1. Arthroscopic Versus Open Stabilization for Anterior Shoulder Subluxations. Orthop J Sports Med. 2015 Jan 23;3(1):2325967115571084;

50- Hiemstra LA1, Sasyniuk TM, Mohtadi NG, Fick GH., Shoulder strength after open versus arthroscopic stabilization. Am J Sports Med. 2008 May;36(5):861-7;

51- Hobby J1, Griffin D, Dunbar M, Boileau P. Is arthroscopic surgery for stabilisation of chronic shoulder instability as effective as open surgery? A systematic review and meta-analysis of 62 studies including 3044 arthroscopic operations. *J Bone Joint Surg Br.* 2007 Sep;89(9):1188-96;

52- Castagna A1, Garofalo R2,3, Conti M2, Flanagan B4. Arthroscopic Bankart repair: Have we finally reached a gold standard? *Knee Surg Sports Traumatol Arthrosc.* 2016 Feb;24(2):398-405. 2015;

53- Grumet RC1, Bach BR Jr, Provencher MT. Arthroscopic stabilization for first-time versus recurrent shoulder instability. *Arthroscopy.* 2010 Feb;26(2):239-48.2009;

54- Chahal J1, Marks PH, Macdonald PB, Shah PS, Theodoropoulos J, Ravi B, Whelan DB. Anatomic Bankart repair compared with nonoperative treatment and/or arthroscopic lavage for first-time traumatic shoulder dislocation. *Arthroscopy.* 2012 Apr;28(4):565-75. 2012;

55- Bessière C, Trojani C, Carles M, Mehta SS, Boileau P, The Open Latarjet Procedure Is More Reliable in Terms of Shoulder Stability Than Arthroscopic Bankart Repair, *Clin Orthop Relat Res.* 2014 Aug; 472(8): 2345–2351.

14. ŽIVOTOPIS

Jeronim Romić rođen je 29. kolovoza 1990. u Metkoviću, gdje odrasta u svojoj mnogobrojnoj obitelji i gdje pohađa Osnovnu školu Stjepana Radića te jezični razred u Gimnaziji Metković. U Metkoviću je pohađao i osnovnu glazbenu školu, te je svirao saksofon u Gradskoj glazbi Klement Visković Metković. Medicinski fakultet Sveučilišta u Zagrebu upisuje 2009. godine. 2014. godine postaje potpredsjednik za vanjske poslove u European Medical Student Association (EMSA Zagreb), te tu funkciju obavlja do 2016. godine. Tokom studija aktivirao se u brojim studentskim sekcijama. 2015. godine odlazi na jednomjesečnu razmjenu u češki grad Ostrava, gdje u bolnici „Fakultni nemocnici Ostrava“ uči i radi na odjelu traumatologije i opće kirurgije. Aktivno se bavi sportom. Govori engleski njemački i francuski jezik. Član je Udruge studenata doline Neretve u Zagrebu.