

Govorna rehabilitacija nakon totalne laringektomije

Jerković, Ivona

Master's thesis / Diplomski rad

2017

Degree Grantor / Ustanova koja je dodijelila akademski / stručni stupanj: **University of Zagreb, School of Medicine / Sveučilište u Zagrebu, Medicinski fakultet**

Permanent link / Trajna poveznica: <https://um.nsk.hr/um:nbn:hr:105:118518>

Rights / Prava: [In copyright](#)/[Zaštićeno autorskim pravom.](#)

Download date / Datum preuzimanja: **2024-07-13**



Repository / Repozitorij:

[Dr Med - University of Zagreb School of Medicine Digital Repository](#)



**SVEUČILIŠTE U ZAGREBU
MEDICINSKI FAKULTET**

Ivona Jerković

**Govorna rehabilitacija nakon totalne
laringektomije**

DIPLOMSKI RAD



Zagreb, 2017.

Ovaj diplomski rad izrađen je u Kliničkom bolničkom centru Zagreb, na Klinici za uho, grlo, nos i kirurgiju glave i vrata, pod vodstvom doc. dr. sc. Maria Bilića i predan je na ocjenu u akademskoj godini 2016/2017.

POPIS I OBJAŠNJENJA KRATICA KORIŠTENIH U RADU

EL – elektrolarinks

EMG – elektromiografija

GES – gornji ezofagealni sfinkter

GP – govorna proteza

HME – izmjenjivač topline i vlažnosti (eng. *heat and moisture exchanger*)

HZZO – Hrvatski zavod za zdravstveno osiguranje

KBC – Klinički bolnički centar

PES – faringoezofagealni segment (eng. *pharyngoesophageal segment*)

TE – traheoezofagealni

TEF – traheoezofagealna fistulizacija

TL – totalna laringektomija

Sadržaj

1. SAŽETAK	I
2. SUMMARY	II
3. Uvod	1
4. Totalna laringektomija	2
4.1. Kvaliteta života nakon TL	3
5. Metode govorne rehabilitacije.....	5
5.1. Ezofagealni glas i govor	5
5.2. Glas i govor s govornim aparatom.....	9
5.2.1. Pneumatski govorni aparati.....	9
5.2.2. Elektronski govorni aparati (elektrolarinks)	11
5.3. Traheoezofagealni glas i govor s GP.....	14
5.3.1. Traheoezofagealna fistulizacija i ugradnja GP	15
5.3.2. Govorne proteze	18
5.3.3. Komplikacije vezane uz traheoezofagealni govor s GP	21
5.3.4. Karakteristike traheoezofagealnog glasa i govora s GP	23
5.3.5. Traheoezofagealni govor s GP u Hrvatskoj.....	24
6. Zahvale.....	25
7. Literatura	26
8. Životopis	30

1. SAŽETAK

Govorna rehabilitacija nakon totalne laringektomije

Ivona Jerković

Totalna laringektomija je opsežan kirurški zahvat, indiciran kod bolesnika s uznapredovalim karcinomom larinksa, stadija T3 i T4 prema TNM klasifikaciji. Grkljan, anatomski složen organ, povezuje gornji i donji dišni put i time osigurava tri glavne funkcije: štiti donji respiratorni trakt, omogućuje respiraciju i sudjeluje u fonaciji, tj. stvaranju glasa. Nakon potpunog uklanjanja grkljana i okolnih struktura, bolesnik se suočava s brojnim promjenama u načinu života: udisaj i izdisaj se odvija na traheostomi (trajnom otvoru na prednjoj strani vrata), zrak bez prethodne pripreme direktno ulazi u traheju i pluća, bolesniku je poremećen osjet mirisa i okusa, i najvažnije, ne može govoriti. Gubitak glasa značajno utječe na komunikaciju i odnose s ljudima, te rezultira bolesnikovim povlačenjem, psihološkim smetnjama i smanjenjem kvalitete života. Još od kada je 1873. Theodor Billroth izveo prvu totalnu laringektomiju, uloženi su značajni naponi u istraživanje i razvoj najboljeg načina govorne rehabilitacije kod laringektomiranih bolesnika. Uspješnu rehabilitaciju danas je moguće postići s tri najvažnije metode: učenjem ezofagealnog govora, upotrebom elektrolarinksa i traheoezofagealnim glasom i govorom uz govornu protezu (GP). Ezofagealni glas nastaje tako što bolesnik ubaci zrak u gornji dio jednjaka, te prilikom njegovog propuštanja prema usnoj šupljini dolazi do vibracije faringoezofagealnog segmenta (PES). Elektrolarinks je govorni aparat koji zahvaljujući elektro bateriji stvara vanjski izvor vibracija. Prisanjanjem uređaja na kožu vrata, one se prenose u usnu šupljinu gdje artikulacijom nastaje glas i govor. Traheoezofagealni govor s GP nastaje prolaskom zraka iz pluća prema gornjem dijelu jednjaka, kroz GP postavljenu u traheoezofagealnu fistulu. Zadnjih nekoliko desetljeća, traheoezofagealni govor s GP je zlatni standard govorne rehabilitacije u svijetu.

Ključne riječi: totalna laringektomija, govorna rehabilitacija, govorna proteza

2. SUMMARY

Voice restoration after total laryngectomy

Ivona Jerković

Total laryngectomy (TL) is an extensive surgical procedure, reserved for patients with advanced laryngeal carcinoma, staged as T3 and T4 by the TNM classification. The larynx, an anatomically complex organ by its structure, connects the upper and lower respiratory tract, and therefore it serves three important functions in humans: protection of the lower airways, facilitation of respiration and voice production. Following complete removal of the larynx and nearby structures, the patient has to adapt to new forms of living; breathing through a stoma (permanent aperture in the neck), inhaling unprepared air directly into the trachea and lungs, loss of smell and taste, and most importantly, being voiceless. The loss of vocal communication severely disrupts interactions with others and leads to social withdrawal, psychological changes and a decrease in the quality of life. Since the first TL was described by Theodore Billroth in 1873, great effort has been put in finding the best option for voice resuscitation and improvement in the quality of life in laryngectomized patient. Successful voice restoration can be attained with one of three speech options: esophageal speech, electrolarynx, and, most recently, tracheoesophageal speech using an artificial valve. Esophageal speech is produced after the air has been drawn into the upper esophagus and then released in a controlled manner to vibrate the pharyngoesophageal segment (PES). An electrolarynx is an artificial, mechanical device which creates an external buzzing vibrations. By placing it on the neck, vibrations reach the throat and mouth of the user so he can convert this energy into the voice and speech. Tracheoesophageal speech with voice prosthesis is produced after expiratory air from the lungs has been drawn into the upper esophagus, directed through the voice prosthesis inserted into the fistula. The last method has become the most preferred speech method in the past decade in the world.

Keywords: total laryngectomy, voice restoration, artificial valve

3. Uvod

„Govori da te vidim“, kako glasi poznata Sokratova izreka, uvelike govori o posebnosti i važnosti glasa i govora. Kao bitno obilježje ljudske vrste, govor nam omogućuje svakodnevnu komunikaciju, izražavanje vlastitih potreba, želja i mišljenja, interakciju i sudjelovanje u društvenim zbivanjima, predstavljanje i ostvarivanje sebe u samom društvu. Govor je rezultat kompleksne interakcije specifičnih kontrolnih centara za govor u kori velikog mozga, respiracijskih centara u produženoj moždini i ponsu, struktura u usnoj i nosnoj šupljini, grkljana, prsnog koša, ali i brojnih drugih organskih sustava. (1) Grkljan, organ koji anatomski i funkcionalno povezuje gornji i donji dišni put, ima tri glavne funkcije: sudjeluje u zaštiti donjeg dišnog puta, respiraciji i fonaciji. Fonacija ili stvaranje glasa je evolucijski najmlađa, ali i najsloženija, visokospecijalizirana funkcija grkljana. (2) Totalnom laringektomijom (TL) uklanja se grkljan, put zraka iz pluća prema artikulaciji u usnoj šupljini se prekida i bolesnik ostaje bez glasa. Stoga nije teško zaključiti koliko TL, ponekad neizbježan kirurški zahvat, narušava bolesnikovo psihofizičko stanje. Bolesnici s malignim tumorima glave i vrata koji imaju indikaciju za TL, više od same dijagnoze boje se gubitka grkljana te bi dio njih, po cijenu smanjenja preživljenja za 20%, radije sačuvali svoj izvor glasa. (3)

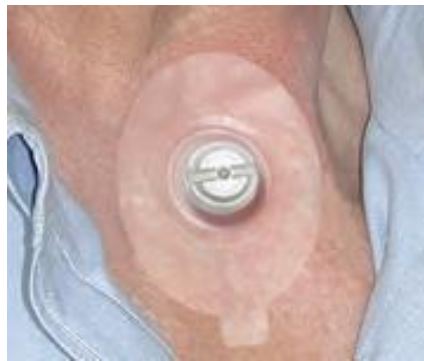Metodama govorne rehabilitacije pokušava se laringektomiranom bolesniku vratiti sposobnost govora i poboljšati kvaliteta njegovog života. Glavnu ulogu u izradi plana liječenja i koordinaciji tima ljudi koji će skrbiti o bolesniku, ima otorinolaringolog. Multidisciplinarni tim (otorinolaringolog, logoped, psiholog, fizijatar, anesteziolog...), u suradnji s bolesnikom, u konačnici se odlučuje za određenu metodu govorne rehabilitacije. Još od kada je 1873. godine Theodor Billroth izveo prvu TL, uloženi su značajni naponi u istraživanje i razvoj najboljeg načina govorne rehabilitacije kod laringektomiranih bolesnika. Glas i govor nakon TL moguće je postići kirurškim i nekirurškim metodama. Nekirurške metode uključuju učenje ezofagealnog govora i upotrebu govornih aparata. Kirurške metode su povijesno uključivale pokušaje rekonstrukcije neoglotisa (pristup koji je zbog značajnih komplikacija danas napušten) i formiranje traheoezofagealnih fistula. Traheoezofagealna fistulizacija doživjela je kroz povijest brojne modifikacije, a značajno je unaprijeđena izumom govornih proteza i njihovom ugradnjom u fistulu. Zbog malog broja komplikacija zahvata i kvalitete traheoezofagealnog glasa koji ovim putem nastaje, danas je veliki broj istraživanja usmjeren upravo usavršavanju ove metode govorne rehabilitacije. (2)

4. Totalna laringektomija

Totalna laringektomija je kirurški oblik liječenja indiciran kod bolesnika s uznapredovalim karcinomom larinksa, stadija T3 i T4 prema TNM klasifikaciji, kod kojih nije moguće učiniti parcijalnu laringektomiju. To je kirurški zahvat uklanjanja cijelog grkljana, uključujući i jezičnu kost. Prije uvođenja bolesnika u opću anesteziju, potrebno je u lokalnoj anesteziji učiniti traheotomiju. Rez može biti vertikalna ili horizontalna, a izbor ovisi o proširenosti bolesti, tj. o tome izvodi li se samo laringektomija ili laringektomija uz disekciju vrata. Kroz primarnu traheostomu uvodi se endotrahealni tubus. Nakon što se podveže a. laryngea superior i ramus cricothreoideus gornje tiroidne arterije, grkljan se precizno ispreparira od okolnih struktura. Odvajanjem od suprahoidne muskulature, odstrani se i jezična kost. Nakon uvođenja nazogastrične sonde, defekt hipofarinksa zatvara se šivanjem stijenke u tri sloja (u obliku slova T, Y, I ili horizontalno) i uključuje posebno zatvaranje sluznice, submukoznog tkiva i ždrijelnih mišića. Rekonstrukcija faringozofagealnog segmenta (PES-a) veoma je bitna za nastanak i kvalitetu alaringealnog glasa jer upravo u tom području, nakon TL, dolazi do vibracije sluznice zračnom strujom i nastanka glasa. Na kraju zahvata formira se trajna traheostoma ušivanjem okolne kože uz cijeli slobodni rub hrskavice koso prerezanog dušnika. Time se u potpunosti odvaja dišni od probavnog sustava. Kako bi se lumen traheostome održao otvorenim i lakše održavala toaletu dišnog puta, uvodi se trahealna kanila. Ona se nakon nekog vremena, ako je traheostoma dovoljno široka za disanje, može ukloniti. (4)

Trajna traheostoma ima veliki utjecaj na kvalitetu bolesnikova života, možda i veći nego sama prilagodba na promjenu komunikacije. (5) Disanjem na traheostomu zaobilazi se u potpunosti gornji dišni put. Zrak direktno ulazi u dušnik i pluća, bez prethodnog ovlaživanja, filtriranja i zagrijavanja u nosnoj šupljini. Nosna sluznica gubi svoju funkciju pa je promijenjen i osjet mirisa i okusa. Suhi zrak oštećuje sluznicu traheje, dovodi do pojačanog lučenja sekreta i stvaranja mukoznih čepova, iritira i pojačava refleks kašlja. (6) Bolesnicima se stoga u postoperativnom tijeku preporučuje upotreba izmjenjivača topline i vlage (*Heat and Moisture Exchanger* – HME) koji se mogu fiksirati na traheostomu (slika 1). Moguće je i korištenje pamučnih pregačica koje filtriraju prašinu, djelomično vlaže i zagrijavaju zrak, a smanjuju kozmetički problem (7). U ranom postoperativnom periodu, traheostoma se svakodnevno previja. Bakterijska kolonizacija stome i traheje, koja je neizbježna zbog stalnog vlaženja peristomalnog

područja i otvorenosti prema van, rijetko uzrokuje veće probleme. Ako se razvije lokalni celulitis, on se uspješno rješava čišćenjem traheostome i okolnoga tkiva i upotrebom lokalnih antibiotika. Neadekvatno fiksirana trahealna kanila, zbog kronične iritacije kože i sluznice, može dovesti do stvaranja granulacija u peristomalnom području i traheji. Trahealnu kanilu potrebno je svakodnevno čistiti i održavati njenu prohodnost. U početku pacijentima u tome pomaže medicinsko osoblje, a u kasnijem tijeku važno ih je osposobiti za samostalno održavanje kanile ili u traheostomu postaviti plastični prsten koji će stomu održavati otvorenom. (2,7)



Slika 1. Blom-Singer izmjenjivač topline i vlage (HME) (preuzeto s web stranice: <http://yefe.com.tr/products/voice-restoration-systems/blom-singer-hme>)

4.1. Kvaliteta života nakon TL

Bolesnik se nakon TL suočava s nizom promjena koje utječu na njegov svakodnevni život. Uz već navedene probleme (gubitak glasa, kašalj), bolesnici se suočavaju i s pojačanim umorom, problemima spavanja, psihološkim distresom i promjenama funkcioniranja u društvu. (8) Prema istraživanju Nalbandiana i suradnika iz 2001. godine, najčešće promjene na koje su se bolesnici nakon zahvata žalili bili su problemi s pojačanim produktivnim iskašljavanjem (66%) i poremećaji mirisa (63%). Nešto manje ih je kao bitan faktor izdvojilo suhoću ždrijela, poremećen okus, poteškoće s gutanjem krute hrane i kašalj. Probleme u komunikaciji s obitelji navelo je 29% bolesnika, a taj postotak bio je viši kada su morali komunicirati preko telefona ili sa strancima. Istraživanjem je pokazano kako određeni broj bolesnika osjeća sram zbog svoje bolesti, prvenstveno zbog glasa (30%) i izgleda (32%), a 36% ih je otkrilo kako osjećaju da im se društveni život, van obitelji, osiromašio. (9)

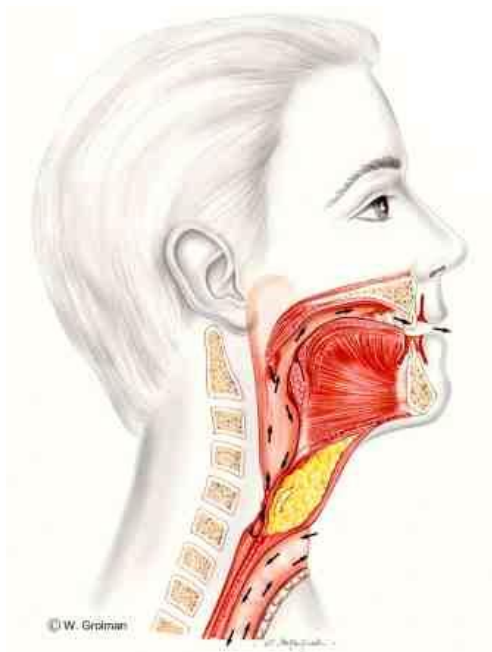
Iako bolesnik nakon TL može glas i govor stvarati šaptom (artikulacijski aparat najčešće očuvan), takav govor je lošije kvalitete i prilično jednostavan, razgovor s obitelji je otežan, a pacijent se shodno tome osjeća izolirano. Najgora opcija za bolesnika je deprivacija od komunikacije, stoga je bolesniku važno u ranom postoperativnom razdoblju omogućiti bilo kakav oblik komuniciranja: pisanjem, korištenjem računala, pisanjem na ploči ili upotrebom govornog aparata. Često bolesniku pomaže logoped koji mu olakšava upotrebu pomagala za pisanje ili objašnjava na koji način koristiti govorni aparat. (2,7) U proces rehabilitacije važno je uključiti i bolesnikovu obitelj. Potpora obitelji i okoline povezana je sa smanjenjem stope anksioznosti i depresije kod bolesnika, poboljšanjem njegovog psihosocijalnog stanja te značajno djeluje na uspješnost metoda govorne rehabilitacije. (10)

5. Metode govorne rehabilitacije

Danas se za rehabilitaciju glasa i govora nakon TL primjenjuju sljedeće tri metode: ezofagealni govor, govor uporabom elektrolarinksa i traheoezofagealni govor s govornom protezom (GP). Iako su metode komplementarne te svaka ima svoje prednosti i nedostatke, traheoezofagealni govor s GP je zbog visoke uspješnosti i malog broja komplikacija postao zlatni standard govorne rehabilitacije u svijetu. (11)

5.1. Ezofagealni glas i govor

Ezofagealni glas i govor, pojam poznat više od 100 godina, alarigenealni je glas čiji nastanak uvelike ovisi o preostalim anatomskim strukturama nakon TL. (7) Bolesnik određenim metodama ubacuje zrak iz usne i nosne šupljine u gornji dio jednjaka (rezervoar), te prilikom propuštanja zraka u ždrijelo dolazi do vibracije novostvorenog faringoezofagealnog segmenta. Artikulacijom ezofagealnog glasa u usnoj i nosnoj šupljini u konačnici nastaje govor (slika 2).



Slika 2. Mehanizam nastanka ezofagealnog glasa i govora (preuzeto s web stranice: <http://www.origin8.nl/medical/esophgea.htm>)

Ubacivanje zraka u gornji dio jednjaka može se postići s tri metode: inhalacijskom, injekcijskom i deglutacijskom metodom (7).

1) Inhalacijska metoda

Bolesnik ovom metodom, uz zatvorena usta, inhalira zrak kroz traheostomu u gornji dio jednjaka. Da bi se to dogodilo, gornji sfinkter jednjaka mora biti opušten. Ulazak zraka dovodi do spuštanja dijafragme i stvaranja negativnog intratorakalnog tlaka. Porast negativnog tlaka povlači i zaostali zrak iz nosne i usne šupljine u jednjak, što u konačnici doprinosi povećanju njegovog promjera. Izbacivanjem zraka iz jednjaka, uz korištenje sloga „ah“, dolazi do porasta intratorakalnog tlaka, krikofaringealni mišić se kontrahira, a zrak koji izlazi zavibrira PES. Većina bolesnika vremenom nauči opustiti gornji ezofagealni sfinkter u trenutku inhalacije, ali dok to ne uspiju najčešće si pomažu time da prstom prekriju traheostomu, te tako izazovu nagli pad intratorakalnog tlaka i povlačenje zraka iz ždrijela u jednjak. (2)

2) Injekcijska metoda

Injekcijska metoda podrazumijeva ubacivanje zraka iz usne šupljine i ždrijela u jednjak putem usana, obraza i jezika. Prvo je potrebno napraviti glosalni potisak, čime dolazi do „guranja“ zraka iza jezika prema usnoj šupljini, a nakon toga, pomakom jezika prema zidu ždrijela zrak se potiskuje niže prema jednjaku. (12)

3) Deglutacijska metoda

Ova metoda temelji se na prirodnom aktu gutanja zraka koji opušta krikofaringealni mišić i ulazi u gornji dio jednjaka. Zrak se odmah mora izbaciti van da bi zatitrao faringoezofagealni segment. Bitno je razlikovati nekontrolirani izlazak zraka iz želuca (podrigivanje) od zraka iz gornjeg dijela jednjaka, potrebnog za fonaciju. Ova metoda je najmanje efikasna od svih nabrojenih. (7,12)

Karakteristike ezofagealnog glasa i govora

Glas koji nastaje ovom metodom prirodan je bolesnikov glas te ne ovisi o drugim mehaničkim ili protetskim pomagalima. Intenzitet osnovnog tona je niži od prirodnoga, 10 dB u odnosu na 30 dB. (13) Osnovna frekvencija glasa je niska, a govor je često isprekidan i kratkotrajan te ovisi o karakteristikama izdahnutog zraka i uvježbanosti pacijenta. Razumljivost govora ovisi o karakteristikama osobe, ali je bolja nego s govornim aparatima. Najviše problema bolesnici imaju s jasnim izgovorom rečenica jer se bezvučni glasovi izgovaraju kao zvučni. (14)

Neke od pozitivnih i negativnih strana ezofagealnog govora nalaze se u tablici 1.

Tablica 1. Prednosti i nedostaci ezofagealnog govora

PREDNOSTI	NEDOSTACI
Za proizvodnju glasa koriste se preostale anatomske strukture, stoga nema potrebe za umjetnim pomagalima.	Metoda je teška za savladavanje i zahtjeva otprilike 6-12 mjeseci vježbanja
Pacijentu su obje ruke slobodne prilikom govora	Izgovaranje rečenica promijenjeno; manje riječi se uspije izgovoriti unutar jezične faze
Osobe koje savladaju ovu tehniku, govore vlastitim, prirodnim glasom koji je spontan, razumljiv i bez šuma traheostome.	Glas je nižeg inteziteta, pa se osoba teško izražava u bučnom okruženju

Kvalitetan ezofagealni glas i govor uspješno postigne tek 40% bolesnika. (15) U nekim novijim istraživanjima taj postotak se pokazao još i manjim, s uspješnošću tek oko 6%. (16)

Hoće li bolesnik uspješno ovladati metodom ovisi o više podležećih čimbenika. Osim psihofizičkih karakteristika bolesnika (fizička spremnost, motiviranost), na ishod učenja najviše utječu funkcionalne karakteristike gornjeg ezofagealnog sfinktera (GES-a) i način rekonstrukcije faringoezofagealnog segmenta (PES-a). (17) GES je prijelazna zona visokog tlaka između ždrijela i jednjaka koja se može vizualizirati manometrijom. GES i PES su sinonimi. Dok se pojam GES više koristi za opis funkcionalnih

karakteristika prijelazne intraluminalne zone, PES se odnosi na anatomske strukture koje tu zonu čine. PES se sastoji od donjeg faringealnog striktora, krikofaringealnog mišića i gornjeg cervikalnog dijela jednjaka. Krikofaringealni mišić samo je dio PES-a, a učenje ezofagealnog govora je najuspješnije ako on preuzme ulogu neogrkljana. Zbog male površine i mišićne građe, bolesnik ga može voljno kontrahirati i opuštati, te tako kontrolirati visinu i jačinu glasa. U normalnim okolnostima GES ne služi propuštanju zraka u/iz jednjaka, već se prilikom povećanja tlaka unutar ždrijela (kihanje, Valsalvin manevar, puhanje) on kontrahira. Osnovna funkcija mu je sprječavanje refluksa hrane u dišni sustav i ulazak zraka u probavni sustav. Dakle, bolesnika koji želi savladati ezofagealni govor potrebno je naučiti potpuno suprotnim mehanizmima nego što su oni prirodni. (18)

Problemi nakon rekonstrukcije prijelazne zone mogu se očitovati u obliku hipotonusa, hipertonusa, spazma i postoperacijskih striktura. Hipotonus segmenta dovodi do gubitka zraka u niže dijelove jednjaka, te osoba mora često ubacivati zrak kako bi proizvela ezofagealni govor. Slaba kontrola nad produkcijom govora, koji je uz to i tih, upućuje na hipotonični segment. S druge strane, i hipertonus segmenta može stvarati poteškoće u govoru i opteretiti dišni sustav bolesnika. (19) Zrak zbog pojačanog tonusa muskulature ili neće uopće moći ući u jednjak ili će se usmjeriti u želudac i neće moći pokrenuti vibraciju PES-a. (7) Ezofagealnim insuflacijskim testom moguće je odrediti postoji li hipertonus segmenta i na taj način indirektno procijeniti hoće li pacijent moći uspješno savladati korištenje ezofagealnog glasa (7). Van der Berg i Molenaar prvi puta su opisali izvođenje ovog testa. Poseban kateter, spojen na špricu i manometar, uvodi se kroz nos bolesnika do gornjeg dijela jednjaka, na otprilike 25 cm od ulaza u nos. Bitno je da kateter ne zapne ili se namota u ždrijelu, već da dođe do jednjaka. Nakon što bolesnik voljno opusti ezofagealni sfinkter, zrak se špricom polako insuflira u jednjak, a tlak se očitava na manometru. Čim tlak u jednjaku dosegne 10-30 cm H₂O, dolazi do izbacivanja zraka uz nastanak glasa, a test se smatra pozitivnim. Ukoliko postoji spazam sfinktera, tlak kontinuirano raste i doseže visoke vrijednosti (do 100 cm H₂O) prije nego sfinkter popusti. (18) Danas se za evaluaciju hipertonusa segmenta najčešće koristi Taubova insuflacijska metoda pod nadzorom videofluoroskopije. (11)

5.2. Glas i govor s govornim aparatom

Govorni aparati su uređaji za vanjsku proizvodnju umjetnog alaringealnog glasa i govora. S obzirom na mehanizam koji ih pokreće, mogu se podijeliti u dvije glavne skupine: pneumatske govorne aparate i elektronske govorne aparate ili elektrolarinks (EL). Pneumatski govorni aparati djeluju zahvaljujući pokretačkoj zračnoj struji iz pluća, dok elektrolarinks kao svoj pokretač koristi baterije. (2)

Ideja o nastanku glasa i govora umjetnim grkljanom (eng. *Artificial larynx*), kako se u stranoj literaturi najčešće skupno nazivaju ove metode, pojavile su se i prije nego je učinjena prva totalna laringektomija. Kako Lowry u svojem povijesnom pregledu opisuje, Czermak je još 1859., potaknut slučajem pacijentice sa subglotičnom stenozom, iznio ideju o prvom takvom uređaju, kojeg je kasnije dizajnirao Bruecke. (20)

Govorni uređaji dugo su bili metoda izbora kod bolesnika koji nakon totalne laringektomije nisu mogli koristiti ezofagealni govor. (21) Pitkin je u svome radu spomenuo govorne aparate kao dobru metodu rehabilitacije govora kod bolesnika koji se brzo moraju vratiti na posao, a unatoč pokušajima, nisu uspjeli uspostaviti ezofagealni govor. (22)

5.2.1. Pneumatski govorni aparati

Različite vrste pneumatskih govornih aparata imaju zajedničke osnovne dijelove: savitljivu cijev koja provodi zrak od traheostome do malog kućišta kojeg pacijent drži u ruci, kućište unutar kojeg se nalazi membrana koja vibrira i tako stvara zvuk te drugu manju cijev koja provodi zrak iz kućišta do usne šupljine gdje se odvija artikulacija. (2)

Da eksprimirani zrak iz pluća, koji je nužan za proizvodnju glasa i govora, ne bi pobjegao kroz traheostomu, nužno je da bolesnik na odgovarajući način prisloni dio s membranom na traheostomu. To će dovesti do vibracije i proizvodnje tona, koji će dalje, drugom cjevčicom doći do usta, a pacijent šaptanjem, tj. artikulacijom i rezonancijom u konačnici proizvesti glas. (4)

Pneumatskim govornim aparatom moguće je proizvesti različite jačine glasa ovisno o snazi ekspirija, te je tako nastao zvuk ugodniji za bolesnika nego onaj koji nastaje uporabom elektrolarinksa ili ezofagealnim govorom. (2) Glas koji nastane je jasan, glasan i prirodan. Unatoč nižoj cijeni i brzom učenju same metode, brojni su nedostaci ovog pristupa. Glas koji nastaje uvijek je iste intonacije te je njegova artikulacija otežana s obzirom na to da se cjevčica nalazi u ustima pacijenta. Sekret iz traheje koji često može začepiti membranu i slina koja opstruira cjevčicu, potpomognute pojačanom kondenzacijom zraka koji prolazi od stome do membrane, otežavaju pacijentima održavanje uređaja i zahtijevaju često čišćenje. Pacijenti ne samo da cijelo vrijeme moraju imati jednu ruku zauzetu, već ako žele govoriti, uređaj uvijek moraju nositi sa sobom. Stoga ne začuđuje činjenica da su ovakve vrste uređaja, osim Tokyo pneumatskog govornog aparata (slika 3) koji se još ponegdje koristi, dio povijesti. (23,24)



Slika 3. Tokijski pneumatski govorni aparat (preuzeto s web stranice:
<http://www.limcosolutions.com/Questions/Questions.htm>)

5.2.2. Elektronski govorni aparati (elektrolarinks)

Elektronski govorni aparati počeli su se razvijati od 1942. godine, a prvi takav uređaj predstavljen je u Americi pod nazivom "Sonovox". Izumio ga je Gilbert Wright, koji je sasvim slučajno, brijući se aparatom za brijanje i prislonivši ga uz vrat, primijetio da se pri pokušaju artikulacije uz zadržavanje daha pojavljuje razumljiv govor. (25) Elektronski govorni uređaji (elektrolarinks) mogu se koristiti vrlo rano nakon TL, te su ponekad, zbog jednostavnosti, prva metoda rehabilitacije pacijenta. (7) Jednako kao kod pneumatskih govornih aparata, prednost i ovih uređaja je u njihovoj cijeni i mogućnosti brze uspostave dobro razumljivog govora kod laringektomiranog pacijenta. (2) Većina pacijenata može već nakon nekoliko minuta ili sati proizvesti razumljiv govor uz pomoć elektrolarinksa. Pacijenti sa psihološke strane mnogo brže prihvate ovu metodu ako im korištenje uređaja pojasni pacijent koji već koristi govorni aparat. (26)

Elektronske govorne aparate možemo podijeliti u dvije skupine: transcervikalne i intraoralne govorne aparate.

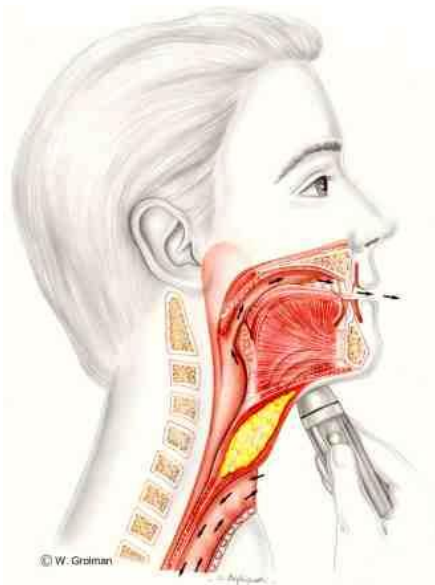
1) Transcervikalni govorni aparati

Transcervikalni govorni aparati dolaze u više oblika i u osnovi su to ručni uređaji koji prislonjeni na kožu vrata provode vibracije u ždrijelo, usnu i nosnu šupljinu pacijenta, koji artikulacijom tih zvukova uspijeva govoriti. Vibrirajuća komponenta uređaja pokreće se elektro baterijom, a uređaj se pali pritiskom na prekidač, slično kao baterijska svjetiljka. Bolesniku u početku logoped detaljno objašnjava dijelove uređaja, kako se koristi i kako se mijenjaju baterije. (7) Glas i govor koji nastaje ovim tipom aparata dobre je razumljivosti, ali zbog toga što je osnovni zvuk uređaja monoton te disanje i govor međusobno nepovezani, u konačnici izgovor ima robotski prizvuk zbog čega ga pacijenti nerado koriste. (27)

Transcervikalni govorni uređaji jednostavni su za korištenje. Potrebno je malo vježbe kako bi se pritiskom na odgovarajuće mjesto na određeni dio vrata, (najčešće u području gdje su bile glasnice) dobio zadovoljavajući rezultat. (21) Važno je odrediti najbolje rezonantno mjesto na vratu gdje će prisloniti aparat, a moći održati stalan i siguran kontakt s kožom, kako bi se zvuk kontinuirano prenosio u usnu šupljinu (slika 4). Usporedbom s intraoralnim aparatima, prednost transcervikalnih je svakako u tome što bolesnik ne mora čistiti uređaj zbog zastoja sluzi i kondenzacije zraka.

S druge strane, pacijent uređaj uvijek mora imati kod sebe ako želi govoriti te je jedna ruka cijelo vrijeme zauzeta držanjem uređaja. Nije zanemariv ni problem pozadinske buke koja nastaje gubitkom vibracijske energije iz kućišta uređaja prema van, (s one strane koja nije prislonjena uz kožu), te tako interferira s govorom pacijenta. Od brojnih danas komercijalnih dostupnih transcervikalnih elektronskih uređaja, kao što su npr. *Romet, Nu-glas, Cooper- Rand i Servox*, jedino *Servox* ima dvije unaprijed postavljene visine tona (visoki i niski) s vanjskim prekidačem za aktivaciju prilikom razgovora. Uređaj ima prilično malo mehaničkog prizvuka i ima nešto manju glavu, tj. dio koji se prislanja na kožu. Često je korišten u KBC „Sestre milosrdnice“. (7,25)

Kako bi uklonili očiti nedostatak spomenutih metoda, držanje aparata u ruci svaki puta kada se želi govoriti, Goldstein i sur. su u svome radu 2004. predstavili novu vrstu elektronskog „hands-free“ uređaja nazvanog EMG-EL (eng. *electromyographically controlled elecrolarynx*). Uređaj se temelji na praćenju elektromiografskih (EMG) aktivnosti vratnih mišića koji se prenose do elektrolarinska (EL), te tako kontroliraju početak i završetak govora. (28)



Slika 4. Korištenje EL (preuzeto s web stranice:
<http://www.origin8.nl/medical/electrol.htm>)

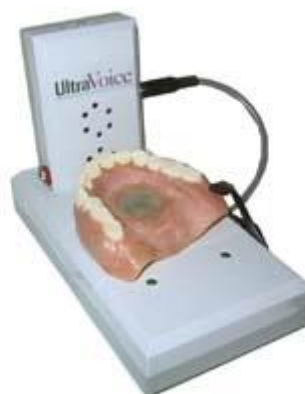2) Intraoralni govorni aparati

Rad intraoralnih govornih aparata također se zasniva na elektro bateriji kao pokretaču uređaja. Vibrirajući zvuk stvoren na takav način, putuje cjevčicom do usta pacijenta, te on artikulira i pojačava šapat, na način kao kod pneumatskih govornih aparata. Kvaliteta glasa nešto je bolja nego kod transcervikalnih uređaja zbog manjeg gubitka energije vibracije jer zrak dolazi direktno u usta pacijenta. (25)

Koristi se kod bolesnika čiji vrat ne prenosi dobro električni zvuk, ili u ranom postoperativnom razdoblju, dok rane na vratu nisu u potpunosti zacijelile. (29)

Nedostaci ove metode usporedivi su s nedostacima govornih aparata općenito. Uređaj ne dopušta modulaciju zvuka, mijenjanje jačine ni tonaliteta tona. Korištenje je otežano zbog stalne potrebe za čišćenjem zbog stvaranja sekreta unutar cjevčice, a može dovesti i do nastanka ulceracija na traheji. Pacijent uređaj stalno mora nositi uza se, a budući da se aparat ručno koristi, bilo kakav bimanualni rad je za vrijeme govora nemoguć. (27)

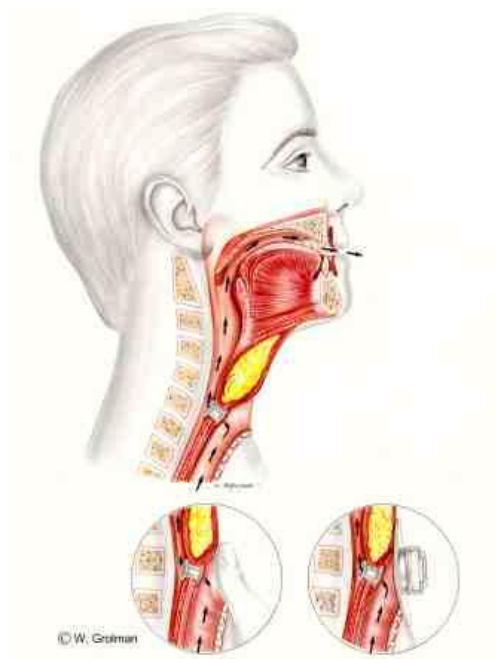
Poseban oblik intraoralnog govornog aparata je model koji se fiksira u gornju protezu (slika 5). Za korištenje ove vrste aparata potrebna je intervencija stomatologa, koji mora izraditi ležište za uređaj. Bolesnik izabire visinu i jačinu glasa daljinskim upravljačem. Artikulacija i kozmetski izgled su poboljšane u odnosu na ostale govorne aparate. (7)



Slika 5. *Ultra voice*, intraoralni govorni aparat (preuzeto s web stranice: <http://www.ultravoice.com/how.html>)

5.3. Traheozofagealni glas i govor s GP

Kirurško formiranje traheozofagealne (TE) fistule uz ugradnju GP je najčešća metoda govorne rehabilitacije. Nastanak alaringealnog glasa i govora temelji se na prolasku ekspiratornog zraka iz pluća kroz fistulu koja omogućuje izravnu komunikaciju između dušnika i gornjeg dijela jednjaka. GP funkcionira kao jednosmjerni ventil koji omogućuje prolazak zraka iz dušnika u jednjak, a sprječava aspiraciju sadržaja iz jednjaka u dišni sustav (slika 6). Da bi se GP mogla koristiti za proizvodnju glasa, tj. zrak iz traheje preusmjeriti prema fistuli, traheostoma se mora zatvoriti prstom ili traheostomalnom valvulom. Valvula se fiksira peristomalno na kožu vrata te pri jakom ekspiriraju dolazi do njezinog zatvaranja i preusmjeravanja ekspiratornog zraka iz pluća kroz GP. (7)



Slika 6. Mehanizam TE govora s ugrađenom GP- Pacijent udahne, prstom prekrije stomu i govori, a zatim odmakne prst i ponovo udahne (preuzeto s web stranice: <http://www.origin8.nl/medical/te-voice.htm>)

5.3.1. Traheozofagealna fistulizacija i ugradnja GP

Traheozofagealna fistula je mali kanal koji povezuje traheju s prednjom stijenkom ezofagusa. Tijekom povijesti, postoperativne fistule, inače nepoželjne komplikacije totalne laringektomije, ali i brojne umjetno stvorene fistule, pružile su mnogim kirurzima ideju kako povratiti glas bolesnika (7). Gussenbauer, Billrothov učenik, u svojim je istraživanjima pokazao kako laringektomirani psi i dalje mogu lajati ako im se umjetno stvori kanal između traheje i farinska, a to je i učinio uz pomoć jedne od prvih za to namijenjenih mehaničkih naprava, dvokrake kanile. (30) Guttman je 1932., prvi pokušao kirurškim putem formirati TE fistulu (elektrokauterom je uspio stvoriti fistulu u nekoliko svojih laringektomiranih pacijenata). (31) Od tada su se počele razvijati brojne modifikacije ovog zahvata. Postoji više tipova fistula koje su razvijali brojni autori (Barton, Asai, Staffieri, Conley, Guttman, Traissac).

Iako se ranijim kirurškim metodama uspjelo stvoriti funkcionalne fistule i traheozofagealni govor, zahvate su pratile brojne komplikacije poput aspiracije s posljedičnom upalom pluća i stenoze fistula. Većina tih metoda smatrala se opasnima za bolesnika. (32–34) Potpuna rehabilitacija glasa, bez značajnih komplikacija, omogućena je tek razvojem GP i njenim ugrađivanjem u TE fistulu. Singer i Bloom, začetnici moderne rehabilitacije glasa, 1980-e, predstavili su u svom radu jednostavnu, endoskopsku metodu formiranja TE fistule, kojom je problem aspiracije i stenoze fistule eliminiran uporabom posebne, jednosmjerne proteze koja se ugrađuje unutar fistule. U istraživanje je bilo uključeno 60 pacijenata, od kojih je 54 povratilo tečan govor, bez poteškoća s gutanjem ili disanjem, a postupak je bio praćen iznimno malim brojem komplikacija. (35)

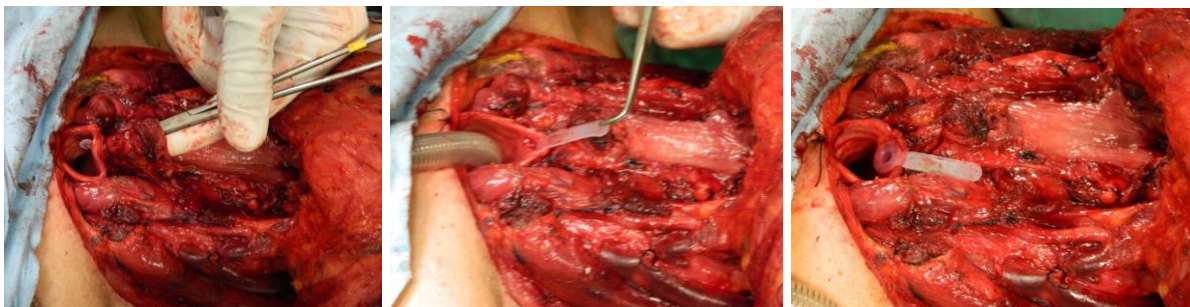Traheozofagealna fistula može se formirati za vrijeme TL (primarno) i nakon više mjeseci ili godina od TL (sekundarno).

1) Primarno formiranje TE fistule

Prvo primarno formiranje TE fistule opisali su Maves, Lingeman i Hamaker (35), a do danas je njihova metoda doživjela brojne modifikacije. (36) Za primarnu traheozofagealnu fistulizaciju (TEF) danas se najčešće koriste dva kirurška pristupa.

Jedan pristup su razvili Nijdam i suradnici (37), a uključuje postavljanje GP za vrijeme samog zahvata (primarno). Ne postoji potreba za sondiranjem stvorene fistule jer proteza održava lumen prohodnim. Govorna proteza stabilizira stijenke fistule, a adekvatno štiti i od refluksa želučanog sadržaja. (11) Bolesnici se brzo oporavljaju od zahvata, postoperativno zračenje nije kontraindicirano, a zamjena proteze najčešće se obavlja nekoliko mjeseci nakon zahvata, kada je ožiljak traheostome zacijelio. (31)

U drugom pristupu, usavršenom od strane Hamakera i Singera, GP se postavlja u fistulu 7-8 dana nakon operacije (primarno odgođeno). U TE fistulu uvodi se Folijev kateter do ugradnje GP. (38)



Slika 7. Postupak primarne fistulizacije uz ugradnju GP (izvor: Bilić M.)

Primarno formiranje fistule s ugradnjom GP je najčešći pristup rehabilitaciji laringektomiranog pacijenta. Bolesnik ne mora biti podvrgnut ponovnom kirurškom zahvatu nakon TL, a već unutar 2 tjedna od procedure dolazi do značajne rehabilitacije govora. (39) Ipak, primarna se TEF, zbog još svježeg ožiljka traheostome, povezuje s povećanim rizikom od kirurških i uz stomu vezanih komplikacija. Može doći do nastanka postoperativnih fistula zbog preoperativnog ili postoperativnog zračenja, stenoza, lokalnih infekcija i curenja oko mjesta punkcije. Primarna TEF s ugradnjom GP može biti kontraindicirana ako se radi o zahtjevnoj i opsežnoj faringolaringealnoj operaciji, neadekvatnoj psihofizičkoj spremnosti pacijenta ili predviđenim komplikacijama vezanim uz planirano postoperativno zračenje. (11,39)

2) Sekundarno formiranje fistule

Sekundarnu fistulizaciju i ugradnju GP (sekundarno) moguće je napraviti najmanje šest tjedana nakon TL, a ako je uslijedilo postoperativno zračenje, taj period je i duži. Prije zahvata je važno proučiti veličinu traheostome, funkciju PES-a i isključiti stenozu jednjaka. PES mora pokazati adekvatan tonus da bi rehabilitacija glasa bila uspješna. Ako postoji hipertonus segmenta, može se pristupiti miotomiji faringealnog konstriktora, neuretkomiji faringealnog plexusa ili kemijskoj denervaciji uz pomoć *Botoxa*. (29)

Usporedba primarne i sekundarne TEF s GP

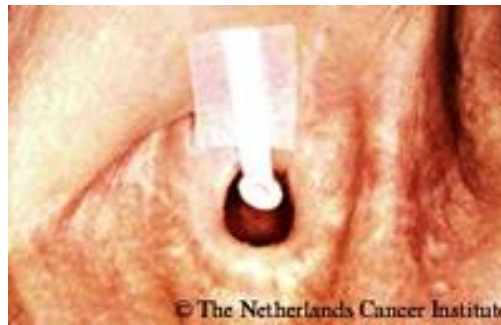Brojnim su se istraživanjima uspoređivale pojavnost komplikacija i uspješnost rehabilitacije govora kod primarnog i sekundarnog formiranja TE fistule, a mišljenja o tome koji pristup je uspješniji, bila su neusuglašena. (35,40,41)

U nešto novijem retrospektivnom, kohortnom istraživanju provedenom na 68 bolesnika koji su se pratili 16 godina, uspoređivane su i analizirane kirurške komplikacije, komplikacije vezane uz ugradnju proteze te utjecaj zračenja na rezultate kod pacijenata koji su podvrgnuti primarnom i sekundarnom formiranju fistule s ugradnjom GP. 51 bolesnik bio je podvrgnut primarnom formiranju fistule. Odličnu kvalitetu glasa ostvarilo je 77,8% bolesnika, a 78,4% ih je kontinuirano nastavilo koristiti TE govor. U drugoj skupini, kojima je fistula sekundarno formirana, rezultati su bili nešto slabiji, 50% i 70,6%. Prema provedenoj studiji, vrijeme formiranja fistule kao i preoperativno i postoperativno zračenje, nisu utjecali na nastanak kirurških komplikacija ni komplikacija vezanih uz protezu. (42)

Brown i suradnici su u svojim istraživanjima također pokazali da ne postoji značajna razlika u zadovoljstvu, niti objektivna razlika u kvaliteti glasa kod bolesnika kojima je učinjena primarna ili sekundarna TEF s ugradnjom GP. (31)

5.3.2. Govorne proteze

Danas postoje brojni komercijalno dostupni oblici GP. Na svakoj od njih može se razlikovati ezofagealna strana (od nešto čvršćeg materijala) i trahealna strana proteze, obje oblikovane u prirubnice. Postoje dva glavna tipa govornih proteza: GP koje bolesnik sam može mijenjati (eng. *non-indwelling*) i dugostojeće GP koje mijenja profesionalac, najčešće otorinolaringolog (eng. *indwelling*). (43) GP koje pacijent sam mijenja dolaze u različitim oblicima i bojama, a sadržavaju sigurnosni dio koji se pričvrsti uz kožu vrata kako proteza ne bi pobjegla kroz traheostomu u dušnik (slika 8). Nedostaci ovih proteza su njihova kratkotrajnost i potreba za svakodnevnim mijenjanjem. (44)




Slika 8. GP koju bolesnik samostalno svakodnevno mijenja (preuzeto s web stranice: <http://www.provoxweb.info/replacement-of-other-voice-prostheses-by-provox.html>)

Dugostojeće proteze, s druge strane, imaju čvršće i veće prirubnice koje jamče stabilnost, a može ih mijenjati samo liječnik. Nakon postavljanja, sigurnosni dio se ukloni. Pogodne su za bolesnike starije životne dobi, slabije fizičke kondicije i za one manje motivirane, a mijenjanje se najčešće obavlja ambulantno za vrijeme onkoloških pregleda. U Europi se najčešće koriste dugostojeće GP koje liječnik mijenja nakon nekoliko mjeseci. (29) Akustičkom analizom glasa, kod uporabe jedne ili druge vrste proteza, nije uočena značajna razlika u frekvenciji glasa ili duljini foniranja kod pacijenata, a bolesnici kvalitetu svoga glasa opisuju tek blago višom dok koriste dugostojeće proteze. (31)

Razvoj govornih proteza kroz povijest

Iako je 1972. godine Mozolewski (45) izvijestio o prvoj uspješnoj govornoj rehabilitaciji uz ugradnju GP, prve moderne govorne proteze počela je ugrađivati Bloom-Singerova grupa 1978.godine, a 1980. postale su i komercijalno dostupne. (39,46) Radilo se o silikonskim „duckbill“ protezama (*Blom-Singer® Duckbill*), građenima tako da su se oblikom mogle prilagoditi različitim veličinama i oblicima stome (slika 9). Vanjski dio proteze bio je premazan hipoalergenim ljepljivom i fiksirao se peristomalno na kožu pacijenta. Bile su napravljene tako da ih je pacijent sam mogao čistiti i mijenjati. Ipak, pacijenti su se često žalili na začepljenje proteze ili njeno ispadanje. Tlak zraka prilikom ekspiriraju vremenom bi olabavio adhezivno sredstvo između kože i proteze, te bi time dolazilo do nakupljanja zraka i sekreta u tom prostoru. Stoga je ista grupa liječnika, u svom radu 1982. godine, predstavila novi oblik proteze s obodom na ezofagealnoj strani čime se smanjila mogućnost ispadanja. Zatim su opisali i mekše GP „niskog tlaka“ (slika 9), za koje se koristio manji ekspiratorni tlak, a 1986. godine i „*economic duckbill*“ protezu koja je bila napravljena od čvršćeg silikona, a omogućavala je kvalitetan traheoezofagealni govor. (46)



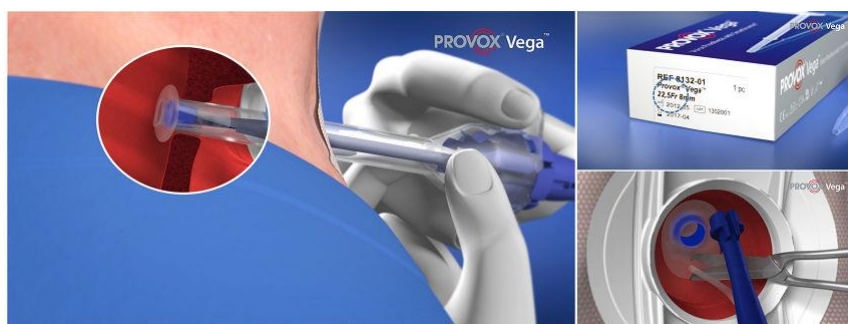Slika 9. „Duckbill“proteza (lijevo) i GP niskog tlaka (desno) (preuzeto s web stranice: <http://stimmprothese.com/1/technik/wechselprothesenverweilprothesen/wechselprothesen/>)

Prvu dugostojeću protezu opisao je Groningen 1984. godine. (47) *Blom-Singer® Classic™* dugostojeća proteza izašla je 1994., a nakon toga i druge unaprijeđene verzije (slika 10).



Slika 10. Blom-Singer klasična dugostojeća proteza (preuzeto sa web stranice: <https://mainmed.com.au/collections/voice-prosthesis>)

Atos Medical tržištu je 1990. godine predstavio prvu *Provox®* dugostojeću govornu protezu koju je za to obučeno medicinsko osoblje mijenjalo retrogradnom tehnikom, uz pomoć vodilice. To je bilo otežano u slučaju ako je postojala stenozna PES-a, a izazivalo je nelagodu kod pacijenata. (48) Nakon *Provox®2 GP* koja se mogla jednostavno postaviti anterogradnim putem (49), izašle su brojne inačice, a danas je dostupna i treća generacija, *Provox® Vega SmartInserter GP* koja se lako postavlja (slika 11).



Slika 11. *Provox Vega Smartinsenter* set i način postavljanja GP (preuzeto s web stranice: <http://www.provoxweb.info/provox-vega--smartinsenter.html>)

5.3.3. Komplikacije vezane uz traheozofagealni govor s GP

Komplikacije koje se odnose na ezofagealni glas i govor s GP mogu biti kirurške, vezane za TE fistulu i one vezane uz samu GP. (tablica 2)

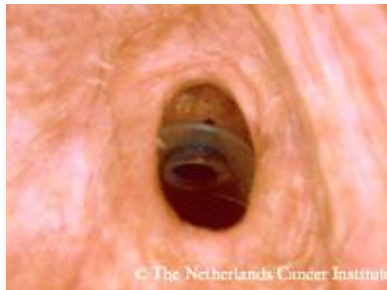
Tablica 2. Komplikacije kirurškog zahvata, TE fistule i GP

Kirurške komplikacije	Komplikacije TE fistule	Komplikacije GP
mala/ prevelika/ duboka traheostoma	curenje oko GP	stvaranje biofilma
hiper/ hipotonicitet PES-a	atrofija TE zida	curenje kroz GP
nastanak pseudovalekule i pseudoglotisa	dislokacija GP	
	granulacije sluznice traheje	
	povećanje promjera TE fistule	
	hipertrofija sluznice jednjaka	

Mala stoma otežava sekundarnu TEF i mijenjanje GP, dok preveliku stomu pacijent teško prekriva prstom. Zrak bježi i šušti oko nje pa je pacijentu time smanjena kvaliteta komunikacije. Nastanak pseudovalekule i pseudoglotisa komplikacije su vezane uz način šivanja defekta hipofarinksa. Budući da se češće javljaju uz vertikalni način šivanja, preporučuje se „T“ oblik zatvaranja. U slučaju njihova nastanka, indiciran je ponovni kirurški zahvat i rekonstrukcija. (29)

Dislokacija GP u traheju, kao komplikacija TE fistule, je hitno stanje. Prisutni su simptomi opstrukcije dišnog puta. Do aspiracije GP može doći prilikom jakog kašlja i tada se GP najčešće zaglavi u desnom bronhu. Bitno je što prije izvaditi GP uz pomoć bronhoskopa. Ako dođe do dislokacije u jednjak, najvažnije je privremeno zatvoriti fistulu (kako ne bi došlo do aspiracije sadržaja iz jednjaka), a GP će se nakon nekog vremena izbaciti stolicom.

Najčešći problem vezan uz TE fistulu je curenje tekućine iz jednjaka u dušnik, oko proteze (slika 12). (11,29) Curenje oko proteze može nastati zbog neadekvatne veličine GP u odnosu na fistulu, poremećaja u cijeljenju fistule i nekroze tkiva zbog zračenja, dislokacije GP, povećanja promjera fistule i svih komplikacija vezanih uz nju. Često se ove komplikacije javljaju istovremeno kod istog pacijenta. (29) U tom slučaju, proteza se mijenja drugom, odgovarajuće veličine. Danas postoje i GP sa širim pribubicama koje sprječavaju curenje oko GP. Dugoročno gledano, propuštanje tekućine oko proteze (zbog prevelikog lumena fistule) moglo bi se riješiti injektiranjem kolagena tip I ili autolognog masnog tkiva u stražnji zid traheje, na mjestu punkcije. (11,50,51)



Slika 12. Curenje tekućine oko GP i predugačka GP (preuzeto s web stranice: <http://www.provoxweb.info/leakage-around-the-prosthesis-and-the-prosthesis-is-too-long.html>)

Do oštećenja valvularnog mehanizma i skraćanja roka trajanja proteze najčešće dolazi zbog curenja tekućine kroz GP i kolonizacije silikonskog materijala *Candidom*. (11) Sada postoje posebne GP s valvulom od materijala sličnog teflonu sa srebrovim dioksidom, otporne na *Candidu* (slika 13).



Slika 13. - Blom-Singer dugostojeća proteza s dodatkom srebrovog dioksida koji djeluje antifugalno (preuzeto s web stranice: <https://mainmed.com.au/collections/voice-prosthesis>)

5.3.4. Karakteristike traheozofagealnog glasa i govora s GP

Traheozofagealni glas i govor je razumljiv i jasan, sličan prirodnome. Osnovna frekvencija niža je u odnosu na normalan glas i iznosi oko 170 Hz, a intenzitet glasa oko 68 dB. (52) Glavna prednost u odnosu na ezofagealni govor i govor uz EL je to što je glavni pokretački energent TE glasa eksprimirani zrak iz pluća. Volumen zraka koji iznosi oko 500 ml omogućuje tečniji, glasniji i ravnomjerniji glas i govor u odnosu na ezofagealni. TE govor mnogo brže se uči nego ezofagealni govor. Čim se desetak dana nakon operacije pacijentu izvadi nazogastrična sonda, može se započeti s rehabilitacijom. Uspješnost potpune rehabilitacije je jako visoka i oko 88% bolesnika ima dobru do izvrsnu kvalitetu glasa. (11) Ipak, TE metoda ima svoje nedostatke: za stvaranje glasa potreban je dobar plućni kapacitet, moguća je pojava aspiracije pri gutanju, ponekad su potrebne dodatne operacije, GP je potrebno mijenjati, a potrebno je i prstom okludirati stomu kod ekspirija prilikom fonacije. Ovaj zadnji problem riješen je uporabom „*hands free*“ traheostomalnog filtera s valvulom ili automatskog govornog ventila. Istraživanjem utjecaja TE govora s GP na kvalitetu života, pokazano je da mogućnost produkcije TE govora značajno poboljšava kvalitetu života bolesnika, čak i kod pacijenata koji su dug postoperativni period proveli bez glasa. (7,12,11,52) Prednosti i nedostaci TE govora s GP nalaze se u tablici 3.

Tablica 3. Prednosti i nedostaci TE govora s GP

PREDNOSTI	NEDOSTACI
govor se uspostavlja vrlo brzo nakon laringektomije i lakše savladava od ezofagealnog govora	prst za zatvaranje stome (automatski govorni ventil)
psihološko jačanje bolesnika	liječnik /logoped/ mijenja protezu
fistula se može lako zatvoriti	sekundarni zahvat i komplikacije

5.3.5. Traheozofagealni govor s GP u Hrvatskoj

U Hrvatskoj se s različitom zastupljenošću za govornu rehabilitaciju koriste sve tri opisane metode resuscitacije glasa. Postavljanje GP kroz TE fistulu započelo je u Hrvatskoj 2002., a 2006. godine HZZO donosi pravilnik o GP i započinje njihova sustavna ugradnja, čime TE govor uz ugradnju GP postaje zlatna metoda liječenja i kod nas. Od 2009. godine Blom-Singer GP dostupne su u Hrvatskoj. Danas na hrvatskom tržištu postoji više različitih proizvođača s nekoliko vrsta GP. Proteze variraju po veličini, točnije dužini od 4 do 22 mm, a najčešće se koriste od 6, 8 ili 10 mm, vanjskog promjera od 16 do 22,5 Fr. (29)

Na Klinici za otorinolaringologiju KBC Zagreb od 2004. do 2011. ugrađeno je 100 govornih proteza, (*PROVOX 2*, *Blom-Singer* GP od 2008.) s usporedivo visokim postotkom uspješnosti rehabilitacije glasa i niskim postotkom ranih i kasnih postoperativnih komplikacija kao i u drugim zemljama u kojima su provedena slična retrospektivna istraživanja. (53) Ukupno je od 2002. do 2014. primarno i sekundarno ugrađeno 147 GP, a prosječni životni vijek proteze iznosio je 3 do 4 mjeseca. Iskustva na Klinici pokazuju kako primarna/sekundarna ugradnja GP, dob bolesnika i zračenje ne utječu na uspješnost rehabilitacije, niti učestalost komplikacija. Uspješnost rehabilitacije govora TE fistulizacijom s GP značajno je bolja u odnosu na ezofagealni govor, a većina postoperativnih komplikacija uspješno se rješava multidisciplinarnim i timskim pristupom bolesniku.

6. Zahvale

Zahvaljujem se svom mentoru, doc. dr. sc. Mariju Biliću, koji mi je predložio temu i svojom stručnom pomoći omogućio nastanak ovog diplomskog rada.

Hvala svim mojim kolegama, posebno onima koji su mi kroz ove godine studiranja postali prijatelji i s kojima je svaki ispit bio opušteniji, a svaka kava u Radiću slađa.

Hvala mojim prijateljima, Tatjani, Jopi i Zlodri, koji me trpe već deset godina, a vjerojatno će ih ovo jedno završeno poglavlje razveseliti više nego mene.

Hvala svim prijateljima koje sam upoznala tijekom života na Savi, a postali su moja nova, velika obitelj. S njima je svaki dan bio ispunjen, drugačiji, pun smijeha i radosti.

Veliko hvala mojoj obitelji, najdražem tati Josipu i sestrama Kristini, Dori i legendi Sari, koji su mi sve ovo vrijeme bili najveća podrška, pozitivna kritika i neiscrpan izvor ljubavi i snage.

I na kraju, neopisivo hvala mojoj pok. majci, zbog koje sam i krenula na ovaj dugačak put i bez čije neizmjerne ljubavi i nesebičnosti danas ne bih bila osoba kakva jesam.

7. Literatura

1. Guyton A, Hall J. Plućna ventilacija. U: Kukulja Taradi S, Andreis I, ur. Medicinska fiziologija. 12.izd. Zagreb: Medicinska naklada; 2012. Str. 474.
2. Snow JB, Ballenger J. Ballenger's Otorhinolaryngology Head and Neck Surgery 16. izd. Hamilton, Ontario L8N 3K7: BC Decker Inc; 2003.
3. McNeil BJ, Weichselbaum R, Pauker SG. Speech and survival: Tradeoffs between quality and quantity of life in laryngeal cancer. *N Engl J Med.* 1981;305(17):982–7.
4. Bumber Ž, Katić V, Nikšić-Ivančić M, Pegan B, Petric V, Šprem N. Laringologija. U: Katić V, Kekić B, ur. Otorinolaringologija. Zagreb: Naklada Ljevak; 2004. Str. 251–99.
5. DeSanto LW, Olsen KD, Rohe DE, Perry WC, Keith RL. Quality of Life after Surgical Treatment of Cancer of the Larynx. *Ann Otol Rhinol Laryngol.* 1995;104(10):763–9.
6. Harris S, Jonson B. Lung function before and after laryngectomy. *Acta Otolaryngol.* 1974;78(3–4):287–94.
7. Štajner Katušić S. Glas i govor nakon totalne laringektomije. U: Štajner Katušić S, ur. Zagreb: Elton; 1998.
8. Hilgers FJM, Ackerstaff AH, Aaronson NK, Schouwenburg PF, Zandwijk N. Physical and psychosocial consequences of total laryngectomy. *Clin Otolaryngol.* 1990;15(5):421–5.
9. Nalbadian M, Nikolaou A, Nikolaidis V, Petridis D, Themelis C, Daniilidis I. Factors influencing quality of life in laryngectomized patients. *Eur Arch Oto-Rhino-Laryngology.* 2001;258(7):336–40.
10. Pruyn JFA, De Jong PC, Bosman LJ, Van Poppel JWMJ i sur. Psychosocial aspects of head and neck cancer: a review of the literature. Vol. 11, *Clinical Otolaryngology & Allied Sciences.* 1986. Str. 469–74.
11. Pawar P, Sayed S, Kazi R, Jagade M. Current status and future prospects in prosthetic voice rehabilitation following laryngectomy. *J Cancer Res Ther.* 2008;4(4):186.
12. Štajner-katušić S, Horga D, Mušura M, Globlek D. Voice and speech after laryngectomy. *Clin Linguist Phon.* 2006;20(2–3):195–203.
13. Baggs TW, Pine SJ. Acoustic characteristics: Tracheoesophageal speech. *J Commun Disord.* 1983;16(4):299–307.
14. Hočevan-Boltežar I, Žargi M. Communication after laryngectomy. *Radiol Oncol.* 2001;35(4):249–54.

15. Gatenby RA, Rosenblum JS, Leonard CM, Moldofsky PJ, Broder GJ. Esophageal speech: double-contrast evaluation of the pharyngo-esophageal segment. *Radiology* 1985;157(1):127–31.
16. Hillman RE, Walsh MJ, Wolf GT, Fisher SG, Hong WK. Functional outcomes following treatment for advanced laryngeal cancer. Part I- Voice preservation in advanced laryngeal cancer. Part II-Laryngectomy rehabilitation: The state of the art in the VA System. *Research Speech-Language Pathologists. Department. Ann Otol Rhinol Laryngol (Suppl)*172:1–27.
17. Sloane M, Griffin M. Esophageal Insufflation for Evaluation of Esophageal in Laryngectomy Patients : 1991;433–7.
18. Van den Berg J, Moolenaar-Bijl AJ. Crico-Pharyngeal Sphincter, Pitch, Intensity and Fluency in Oesophageal Speech. *ORL* 1959;21(4):298–315.
19. Singer MI. Tracheoesophageal speech: Vocal rehabilitation after total laryngectomy. *Laryngoscope* 1983;93(11):1454–65.
20. Lowry LD. Artificial larynges. *Laryngoscope* 1981;91(8):1332-55.
21. Barney HL, Haworth FE, Dunn HK. An Experimental Transistorized Artificial Larynx. *Bell Syst Tech J.* 1959;38(6):1337–56.
22. Pitkin YN. Factors affecting psychologic adjustment in the laryngectomized patient. *Arch Otolaryngol - Head Neck Surg.* 1953;58(1):38–49.
23. Goode RL. Artificial laryngeal devices in post-laryngectomy rehabilitation. *Laryngoscope* 1975;85(4):677–89.
24. Bennett S, Weinberg B. Acceptability Ratings of Normal, Esophageal, and Artificial Larynx Speech. *J Speech Lang Hear Res.* 1973;16(4):608.
25. Liu H, Ng ML. Electrolarynx in voice rehabilitation. *Auris Nasus Larynx.* 2007;34(3):327–32.
26. Lueders O. Use of the Electrolarynx in Speech Rehabilitation. 1956;133–4.
27. Mason M. The rehabilitation of patients following surgical removal of the larynx. *J Laryngol Otol.* 1950;64:759–70.
28. Goldstein EA, Heaton JT, Kobler JB, Stanley GB, Member A, Hillman RE. Design and Implementation of a Hands-Free Electrolarynx Device Controlled by Neck Strap Muscle Electromyographic Activity. *IEEE Trans Biomed Eng.* 2004;51(2):325–32.
29. Đanić Hadžibegović A. Utjecaj ekstraesofagealnog refluksa na učestalost komplikacija i kvalitetu glasa bolesnika s govornom protezom [disertacija]. Zagreb: Sveučilište u Zagrebu, Medicinski fakultet; 2013.
30. Miehlike A. Theodor Billroth, 1829-1894. *Arch Otolaryngol.* 1966;84(3):354–8.

31. Brown DH, Hilgers FJM, Irish JC, Balm AJM. Postlaryngectomy voice rehabilitation: State of the art at the millennium. Vol. 27, World Journal of Surgery. 2003. Str. 824–31.
32. Johns ME, Cantrell RW. Voice restoration of the total laryngectomy patient: the Singer-Blom technique. Otolaryngol neck Surg Off J Am Acad Otolaryngol Neck Surg. 1981;89(1):82–6.
33. Ten Hallers EJO, Marres HAM, Rakhorst G, Hagen R i sur. Difficulties in the fixation of prostheses for voice rehabilitation after laryngectomy. Acta Otolaryngol. 2005;125(8):804–13.
34. Conley JJ, DeAmesti F, Pierce MK. L A New Surgical Technique for the Vocal Rehabilitation of the Laryngectomized Patient. Ann Otol Rhinol Laryngol. 1958;67(3):655–64.
35. Maves MD, Lingeman RE. Primary Vocal Rehabilitation Using the Blom-Singer and Panje Voice Prostheses. Ann Otol Rhinol Laryngol. 1982;91(4):458–60.
36. Hamaker RC, Singer MI, Blom ED, Daniels HA. Primary Voice Restoration at Laryngectomy. Arch Otolaryngol - Head Neck Surg. 1985;111(3):182–6.
37. Nijdam HF, Annyas AA, Schutte HK, Leever H. A new prosthesis for voice rehabilitation after laryngectomy. Arch Otorhinolaryngol. 1982;237(1):27–33.
38. Blom E, Hamaker R. Tracheoesophageal voice restoration following total laryngectomy. In: Mayers E, Suen J, editors. Cancer of the head and neck. Philadelphia: WB Saunders; 1996. p. 839–52.
39. Singer MI, Blom ED. An endoscopic technique for restoration of voice after laryngectomy. Ann Otol Rhinol Laryngol. 1980;89(6):529–33.
40. Koch WM. Total laryngectomy with tracheoesophageal conduit. Vol. 35, Otolaryngologic Clinics of North America. 2002. Str. 1081–96.
41. Trudeau MD, Hirsch SM, Schuller DE. Vocal restorative surgery: Why wait? Laryngoscope. 1986;96:975–7.
42. Cheng E, Ho M, Ganz C, Shaha A, Boyle JO, Singh B, i sur. Outcomes of primary and secondary tracheoesophageal puncture: A 16-year retrospective analysis. Ear, Nose Throat J. 2006;85(4):262–7.
43. Hilgers FJM, Cornelissen MW, Balm AJM. Aerodynamic characteristics of the Provox low-resistance indwelling voice prosthesis. Eur Arch Oto-Rhino-Laryngology 1993;250(7):375–8.
44. Hancock K, Houghton B, Van As-Brooks CJ, Coman W. First clinical experience with a new non-indwelling voice prosthesis (Provox NID) for voice rehabilitation after total laryngectomy. Acta Otolaryngol. 2005;125(9):981–90.
45. Mozolewski E. Surgical rehabilitation of voice and speech following laryngectomy. Otolaryngol Pol. 1972;26(6):653–61.
46. Blom ED, Singer MI, Hamaker RC. Tracheostoma valve for postlaryngectomy

- voice rehabilitation. *Ann Otol Rhinol Laryngol*. 1982;91:576–8.
47. Manni JJ, van den Broek P, de Groot MA, Berends E. Voice rehabilitation after laryngectomy with the Groningen prosthesis. *J Otolaryngol*. 1984;13:333–6.
 48. Hilgers FJM, Balm AJM. Long-term results of vocal rehabilitation after total laryngectomy with the low-resistance, indwelling Provox Voice prosthesis system. *Clin Otolaryngol Allied Sci*. 1993;18(6):517–23.
 49. Hilgers FJM, Ackerstaff AH, Balm AJM, Tan IB, Aaronson NK, Persson J-O. Development and Clinical Evaluation of a Second-generation Voice Prosthesis (Provox®2), Designed for Anterograde and Retrograde Insertion. *Acta Otolaryngol*. 1997;117(6):889–96.
 50. Périé S, Ming X, Dewolf E, St Guily JL. Autologous fat injection to treat leakage around tracheoesophageal puncture. *Am J Otolaryngol*. 2002;23(6):345–50.
 51. Remacle MJM, Declaye XJM. Gax-collagen injection to correct an enlarged tracheoesophageal fistula for a vocal prosthesis. *Laryngoscope* 1988;98(12):1350–2.
 52. Miyoshi M, Fukuhara T, Kataoka H, Hagino H. Relationship between quality of life instruments and phonatory function in tracheoesophageal speech with voice prosthesis. *Int J Clin Oncol*. 2016 Apr 13. doi: 10.1007/s10147-015-0886-4.[Epub ahead of print]
 53. Lukinović J, Bilić M, Raguz I, Zivković T, Kovac-Bilić L, Prgomet D. Overview of 100 patients with voice prosthesis after total laryngectomy--experience of single institution. *Coll Antropol*. 2012;36 (Suppl 2):S99–102.

8. Životopis

Rođena sam 18. srpnja 1992. u Splitu (Republika Hrvatska). Osnovnu (Osnova škola don Mihovil Pavlinović) i srednju školu (Prirodoslovno-matematička gimnazija) sam završila u Metkoviću. Medicinski fakultet Sveučilišta u Zagrebu upisala sam 2011. godine. 2014. bila sam na ljetnoj studentskoj razmjeni u Marseillesu, (Francuska) na odjelu za neurokirurgiju u „Hospital Nord“. Pišem za studentski časopis Gyrus. Za vrijeme studija bila sam demonstrator iz anatomije, članica studentskih udruženja CroMSIC i Studentske sekcije za neuroznanost te sam sudjelovala na raznim studentskim radionicama i kongresima.