

Rizik primjene aloplastičnih materijala kod primarne rekonstrukcije dojke

Popović, Ana-Marija

Master's thesis / Diplomski rad

2017

Degree Grantor / Ustanova koja je dodijelila akademski / stručni stupanj: **University of Zagreb, School of Medicine / Sveučilište u Zagrebu, Medicinski fakultet**

Permanent link / Trajna poveznica: <https://um.nsk.hr/um:nbn:hr:105:791163>

Rights / Prava: [In copyright](#)/[Zaštićeno autorskim pravom.](#)

Download date / Datum preuzimanja: **2025-02-10**



Repository / Repozitorij:

[Dr Med - University of Zagreb School of Medicine Digital Repository](#)



**SVEUČILIŠTE U ZAGREBU
MEDICINSKI FAKULTET**

Ana-Marija Popović

**Rizik primjene aloplastičnih materijala
kod primarne rekonstrukcije dojke**

DIPLOMSKI RAD



Zagreb, 2017.

**SVEUČILIŠTE U ZAGREBU
MEDICINSKI FAKULTET**

Ana-Marija Popović

**Rizik primjene aloplastičnih materijala
kod primarne rekonstrukcije dojke**

DIPLOMSKI RAD

Zagreb, 2017.

Ovaj diplomski rad izrađen je na Klinici za plastičnu, rekonstrukcijsku i estetsku kirurgiju Kliničke bolnice "Dubrava" pod mentorstvom prof.dr.sc. Zdenka Staneca, dr.med. i predan je na ocjenu u akademskoj godini 2016./2017.

Popis kratica i oznaka

ADM – acelularni dermalni matriks

ASA – American Society of Anesthesiologists

BMI – body mass index (indeks tjelesne mase)

MAK – mamila-areola kompleks

MRM – modificirana radikalna mastektomija

SLNB – sentinel lymph node biopsy (biopsija limfnog čvora stražara)

SSM – skin-sparing mastectomy (mastektomija s poštedom kože)

SNSM – skin and nipple-areola complex sparing mastectomy (mastektomija s poštedom kože i mamila-areola kompleksa)

SZO – Svjetska zdravstvena organizacija

PTFE – politetrafluoretilen

Sadržaj

Sažetak

Summary

1. UVOD.....	1
1.1. Epidemiologija karcinoma dojke.....	1
1.2. Dijagnostika karcinoma dojke.....	2
1.3. Liječenje karcinoma dojke	7
1.3.1. Kirurške metode liječenja karcinoma dojke.....	8
1.3.1.1. Kirurški zahvati s poštedom tkiva dojke.....	8
1.3.1.2. Mastektomija.....	9
1.4. Rekonstrukcijska kirurgija dojke.....	10
1.4.1. Povijest rekonstrukcijske kirurgije dojke.....	10
1.4.2. Rekonstrukcija dojke pomoću implantata.....	11
1.4.2.1. Uporaba aloplastičnih materijala.....	12
2. HIPOTEZA.....	13
3. CILJEVI RADA.....	13
4. ISPITANICE I METODE.....	14
4.1. Statistička analiza.....	15
5. REZULTATI.....	16
6. RASPRAVA.....	23
7. ZAKLJUČAK.....	24
8. ZAHVALE.....	25
9. LITERATURA.....	26
10. ŽIVOTOPIS.....	28

SAŽETAK

Naslov rada: Rizik primjene aloplastičnih materijala kod primarne rekonstrukcije dojke

Autor: Ana-Marija Popović

Uvod i ciljevi: Upotreba aloplastičnih materijala za pokrivanje defekta donjeg pola dojke kod primarne rekonstrukcije pomoću implantata postala je sve raširenija alternativa kompletnoj rekonstrukciji autolognim tkivom. Obje vrste rekonstruktivnih zahvata nose rizik određenih ranih i kasnih komplikacija. Cilj ove studije bio je usporediti sigurnost primjene odnosno učestalost komplikacija između bolesnica kod kojih je primarna rekonstrukcija izvedena s potpunim pokrivanjem implantata autolognim tkivom i onih kod kojih su u rekonstrukciji korišteni aloplastični materijali.

Bolesnice i metodologija: Retrospektivna studija uključila je bolesnice operirane u razdoblju od 2012. do 2016. godine na Klinici za plastičnu, rekonstrukcijsku i estetsku kirurgiju Kliničke bolnice Dubrava, kod kojih je nakon mastektomije učinjena primarna rekonstrukcija dojke implantatom. Uključeno je ukupno 98 bolesnica s primarnom rekonstrukcijom 115 dojki, a kod 21 bolesnice, odnosno rekonstrukcije 26 dojki, korišten je aloplastični materijal. Uspoređena je među skupinama učestalost ranih i kasnih komplikacija, te potreba za kirurškom revizijom i ekstrakcijom proteze.

Rezultati: Ukupna učestalost ranih komplikacija iznosila je 44/115 (38.3 %), od čega 9/26 (34.6%) u skupini s korištenjem aloplastičnih materijala i 35/89 (39.3 %) u skupini s rekonstrukcijom autolognim tkivom. Učestalost pojedinačnih komplikacija također se nije značajno razlikovala među skupinama (serom 11.54 % vs. 16.85 %, hematoma 3.85 % vs. 3.37 %, infekcija 11.54 % vs. 11.24 %, apsces 0 vs. 2.25 %, MAK nekroza 0 vs. 3.37 %, dehiscencija rane 0 vs. 1.12 %, nekroza kožnog reznja 3.85 % vs. 0 %, protruzija implantata 3.85% vs. 1.12 %). Učestalost kasnih komplikacija bila je učestalija u skupini s rekonstrukcijom autolognim tkivom: kontraktura fibrozne kapsule 14.6 % vs. 3.8 %, a ruptura implantata 3.37 % vs. 0 %. Potreba za kirurškom revizijom, odnosno ekstrakcijom implantata, bila je podjednaka u obje skupine (14.6 % vs. 11.5 %).

Zaključak: Primjena aloplastičnih materijala kod rekonstrukcije donjeg pola dojke predstavlja sigurnu terapijsku opciju, sa stopama komplikacija koje su usporedive ili manje u odnosu na rekonstrukciju autolognim tkivom.

Ključne riječi: uporaba aloplastičnih materijala, primarna rekonstrukcija dojke, rekonstrukcija dojke pomoću implantata, komplikacije, PTFE mrežica

SUMMARY

Title: Risks associated with alloplastic material use in primary breast reconstruction

Author: Ana-Marija Popović

Introduction and aims: Alloplastic material use in primary breast reconstruction has become a widely-accepted alternative to traditional complete submuscular coverage. Both types of reconstruction procedures confer a certain risk for early and late complications. The aim of our study was to compare safety of these procedure types by analysis of complication rates.

Patients and methods: Retrospective study included patients operated in the period from 2012 to 2016 at Department of plastic, reconstructive and aesthetic surgery, University hospital Dubrava, who underwent implant-based primary breast reconstruction after mastectomy. We included 98 patients with primary reconstruction of 115 breasts, including 21 patients (26 breasts) with alloplastic material use. The groups were compared with regard to early and late complications, as well as need for surgical revision and implant removal.

Results: Early complications rate in our cohort was 44/115 (38.3 %), including 9/26 (34.6%) in group with alloplastic material use and 35/89 (39.3 %) in group with complete submuscular coverage. Frequency of specific complications was also similar between groups (seroma 11.54 % vs. 16.85 %, hematoma 3.85 % vs. 3.37 %, infection 11.54 % vs. 11.24 %, abscess 0 vs. 2.25 %, NAC necrosis 0 vs. 3.37 %, wound dehiscence 0 vs. 1.12 %, flap necrosis 3.85 % vs. 0 %, implant protrusion 3.85% vs. 1.12 %). Late complications were more frequent in traditional complete submuscular coverage group: capsular contraction 14.6 % vs. 3.8 %, and implant rupture 3.37 % vs. 0 %. Surgical revision and implant extraction frequency was similar in both groups (14.6 % vs. 11.5 %).

Conclusion: Alloplastic material use in primary breast reconstruction represents a safe therapeutic option, with complication rates that are similar or even lower when compared to reconstruction with traditional complete submuscular coverage.

Keywords: alloplastic material use, primary breast reconstruction, implant-based breast reconstruction, complications, PTFE mesh

1. UVOD

1.1. EPIDEMIOLOGIJA KARCINOMA DOJKE

Karcinom dojke je najčešći maligni tumor kod žena, te drugi po učestalosti među svim karcinomima dijagnosticiranim u općoj populaciji. U svijetu se godišnje dijagnosticira otprilike 1,7 milijuna novih slučajeva karcinoma dojke, što predstavlja 25 % svih otkrivenih karcinoma kod žena. Smrtnost od karcinoma dojke varira ovisno o razvijenosti država, pa je tako karcinom dojke najčešći uzrok smrti od malignih bolesti kod žena u manje razvijenim regijama, dok je u razvijenijim zemljama drugi po učestalosti, iza karcinoma pluća.(1) U Hrvatskoj je incidencija karcinoma dojke slična kao i u razvijenim zemljama - prema podacima Registra za rak Republike Hrvatske, sačinjava 26 % ukupnog broja dijagnosticiranih novotvorina kod žena.(2) S druge strane, smrtnost od karcinoma dojke je i dalje na prvom mjestu u odnosu na ostala sjela tumora. Prema Izvješću o umrlim osobama Hrvatskog zavoda za javno zdravstvo, u 2015. godini od karcinoma dojke umrlo je 1038 žena, što tu bolest svrstava na 4. mjesto vodećih uzroka smrti među ženama u Republici Hrvatskoj.(3) S obzirom na kontinuirani porast stopa incidencije i mortaliteta u zadnja dva desetljeća, karcinom dojke postao je ozbiljan javnozdravstveni problem.

1.2. DIJAGNOSTIKA KARCINOMA DOJKE

Dijagnoza karcinoma dojke postavlja se na temelju kliničkog pregleda i slikovnih metoda, prvenstveno mamografije i ultrazvuka dojke, te patohistološkog nalaza suspektne tvorbe koji je nužan za konačnu dijagnozu karcinoma dojke.(4) Ukoliko nije moguće uzimanje materijala za patohistološku dijagnozu, potrebno je napraviti citološku punkciju tankom iglom. Za dobivanje bioptata se najčešće upotrebljava biopsija širokom iglom (core-biopsija) pod kontrolom ultrazvuka ili stereotaksijski na mamografskom uređaju. Moguće je dobivanje uzorka za patohistološku analizu i otvorenom kirurškom biopsijom.(5)

Kada je dijagnoza karcinoma dojke postavljena i klasificirana prema patohistološkoj klasifikaciji tumora dojke Svjetske zdravstvene organizacije (tablica 1.1), potrebno je odrediti stadij bolesti prema prikazanoj TNM klasifikaciji(5):

T - PRIMARNI TUMOR

T_X - primarni tumor se ne može odrediti

T₀ - primarni tumor nije dokazan

T_{is} - karcinom in situ (duktalni, lobularni, Pagetova bolest)

T₁ - tumor ≤ 2 cm

T_{1mi} - mikroinvazivni, ≤ 0,1 mm

T_{1a} - tumor > 0,1 cm, ali ne veći od 0,5 cm

T_{1b} - tumor > 0,5 cm, ali ne veći od 1 cm

T_{1c} - tumor > 1 cm, ali ne veći od 2 cm

T₂ - tumor > 2 cm, ali < 5 cm

T₃ - tumor > 5 cm

T₄ - tumor bilo koje veličine sa širenjem u kožu ili pričvršćen uz prsnu stijenku

T_{4a} - tumor pričvršćen uz prsnu stijenku

T_{4b} - edem ili ulceracija kože ili satelitski kožni čvorovi u istoj dojci

T_{4c} - T_{4a} i T_{4b}

T_{4d} - inflamatorni karcinom

pN - REGIONALNI LIMFNI ČVOROVIMA

pN_x - regionalni limfni čvorovi se ne mogu odrediti

pN₀ - nema histološki dokazanih metastaza u regionalnim limfnim čvorovima

pN₀(i-) - histološki nema metastaza u regionalnim limfnim čvorovima, negativna imunohistokemijska analiza

pN₀(i+) - tumorske stanice dokazane imunohistokemijskom analizom u regionalnim limfnim čvorovima ne prelaze 0.2 mm

pN₀(mol-) - histološki nema metastaza u regionalnim limfnim čvorovima, negativna molekularna analiza (RT-PCR)

pN₀(mol+) - histološki nema metastaza u regionalnim limfnim čvorovima, pozitivna molekularna analiza (RT-PCR)

pN₁ - mikrometastaza; metastaze u ipsilateralnim pazušnim limfnim čvorovima (do 3 limfna čvora) i/ili u limfnom čvoru uz unutarnju mamarnu arteriju koji je dokazan biopsijom limfnog čvora čuvara (sentinel limfni čvor)

pN_{1mi} – mikrometastaza (od 0.2 mm i/ili > 200 stanica, ali ne veća od 2.0 mm)

pN_{1a} - metastaze u jednom do tri pazušna limfna čvora, barem 1 metastaza > 2.0 mm

pN_{1b} - metastaze u limfnom čvoru uz unutarnju mamarnu arteriju koji je uvršten biopsijom sentinel limfnog čvora

pN_{1c} - metastaze u jednom do tri pazušna limfnačvora i u limfnom čvoru uz unutarnju mamarnu arteriju koji je dokazan biopsijom sentinel limfnog čvora

pN₂ - metastaze u četiri do devet pazušnih limfnih čvorova, ili u limfnim čvorovima uz unutarnju mamarnu arteriju koji su klinički dokazani

pN_{2a} - metastaze u četiri do devet pazušnih limfnih čvorova (najmanje jedno žarište mora biti veće od 2.0 mm)

pN_{2b} - metastaze u limfnim čvorovima uz unutarnju mamarnu arteriju koje su klinički dokazane, uz odsustvo metastaza u pazušnim limfnim čvorovima

pN₃ - metastaze u 10 ili više pazušnih limfnih čvorova; ili metastaze u infraklavikularnim limfnim čvorovima; ili metastaze u ipsilateralnim limfnim čvorovima uz unutarnju mamarnu arteriju koje su klinički otkrivene uz prisustvo jedne ili više metastaza u pazušnim limfnim čvorovima; ili metastaze u tri ili više pazušna limfna čvora uz klinički negativne limfne čvorove uz unutarnju mamarnu arteriju, ali s mikrometastazama ili makrometastazama u njima koje su dokazane biopsijom limfnog čvora čuvara; ili metastaze u ipsilateralnim supraklavikularnim limfnim čvorovima

pN3a - metastaze u 10 ili više pazušnih limfnih čvorova (s najmanje jednom metastazom većom od 2.0 mm); ili metastaze u infraklavikularnim limfnim čvorovima

pN3b - metastaze u ipsilateralnim limfnim čvorovima uz unutarnju mamarnu arteriju koje su klinički otkrivene uz prisustvo jedne ili više metastaza u pazušnim limfnim čvorovima ; ili metastaze u tri ili više pazušna limfna čvora uz klinički negativne limfne čvorove uz unutarnju mamarnu arteriju, ali s mikrometastazama ili makrometastazama u njima koje su dokazane biopsijom limfnog čvora čuvara

pN_{3c} - metastaze u ipsilateralnim supraklavikularnim limfnim čvorovima

M - UDALJENE METASTAZE

M₀ - nema udaljenih metastaza

M₁ - udaljene metastaze

STADIJ 0	T _{is}	N ₀	M ₀
STADIJ IA	T ₁	N ₀	M ₀
STADIJ IB	T ₀	N _{1mi}	M ₀
	T ₁	N _{1mi}	M ₀
STADIJ IIA	T ₀	N ₁	M ₀
	T ₁	N ₁	M ₀
	T ₂	N ₀	M ₀
STADIJ IIB	T ₂	N ₁	M ₀
	T ₃	N ₀	M ₀
STADIJ IIIA	T ₀	N ₂	M ₀
	T ₁	N ₂	M ₀
	T ₂	N ₂	M ₀
	T ₃	N ₁	M ₀
	T ₃	N ₂	M ₀
STADIJ IIIB	T ₄	N ₀	M ₀
	T ₄	N ₁	M ₀
	T ₄	N ₂	M ₀
STADIJ IIIC	svaki T	N ₃	M ₀
STADIJ IV	svaki T	svaki N	M ₀

Tablica 1.1. SZO klasifikacija invazivnih karcinoma dojke(6)

Invazivni karcinom, nikakav poseban tip (eng. no special type, NST)
Pleomorfni karcinom
Karcinom sa stromalnim orijaškim stanicama tipa osteoklasta
Karcinom s koriokarcinotskim obilježjima
Karcinom s melanotskim obilježjima
Invazivni lobularni karcinom
Klasični lobularni karcinom
Solidni lobularni karcinom
Alveolarni lobularni karcinom
Pleomorfni lobularni karcinom
Tubulolobularni karcinom
Miješani lobularni karcinom
Tubularni karcinom
Kribriformni karcinom
Mucinozni karcinom
Karcinom s medularnim obilježjima
Medularni karcinom
Atipični medularni karcinom
Invazivni karcinom nespecijalnog tipa s medularnim obilježjima
Karcinom s apokrinom diferencijacijom
Karcinom stanica tipa prstena pečetnjaka
Invazivni mikropapilarni karcinom
Metaplastični karcinom, nikakav poseban tip
Adenoskvamozni karcinom niskog stupnja
Metaplastični karcinom sličan fibromatozi
Karcinom skvamoznih stanica
Karcinom vretenastih stanica
Metaplastični karcinom s mezenhimalnom diferencijacijom
Hondroidna diferencijacija
Osealna diferencijacija
Drugi tipovi mezenhimalne diferencijacije
Miješani metaplastični karcinom
Mioepitelni karcinom
Epitelno-mioepitelni tumori
Adenomioepiteliom s karcinomom
Adenoidno cistični karcinom
Rijetki tumori
Karcinom s neuroendokrinim obilježjima
Neuroendokrini tumor, dobro diferenciran
Neuroendokrini tumor, slabo diferenciran
Karcinom s neuroendokrinom diferencijacijom
Sekretorni karcinom
Invazivni papilarni karcinom
Karcinom acinarnih stanica
Mukoepidermoidni karcinom
Polimorfni karcinom
Onkocitni karcinom
Karcinom obogaćen lipidima
Karcinom svijetlih stanica obogaćenih glikogenom
Sebacealni karcinom

Dijagnostička obrada za određivanje stadija bolesti prikazana je u tablici 1.2. Inicijalne pretrage ovise o prisutnosti simptoma i kliničkih znakova proširene bolesti te o mogućnosti primjene neoadjuvantne terapije. Ukoliko neoadjuvantna terapija nije potrebna (pacijenti kod kojih bolest nije lokalno uznapredovala), daljnja dijagnostička obrada usmjerena otkrivanju metastaza biti će temeljena na dva kriterija – veličini primarnog tumora te stupnju zahvaćenosti regionalnih limfnih čvorova.(7)

Tablica 1.2. Dijagnostička obrada za određivanje stadija bolesti(8)

Uzimanje anamneze i klinički pregled dojki i regionalnih limfnih čvorova	
Kompletna krvna slika i biokemijske pretrage krvi	
Bilateralna mamografija, UZV dojki i regionalnih limfnih čvorova, magnetska rezonanca* → evaluacija ipsilateralne i kontralateralne dojke te limfnih čvorova	
Rendgenogram i scintigrafija kostiju Rendgenogram ili CT pluća Ultrazvuk ili CT abdomena (jetre) PET/CT*	} kod pojave simptoma i kliničkih znakova diseminirane bolesti

* indikacija se postavlja temeljem odluke multidisciplinarnog tima uključenog u liječenje pacijenata

1.3. LIJEČENJE KARCINOMA DOJKE

Plan liječenja pacijenata s karcinomom dojke donosi multidisciplinarni tim sastavljen minimalno od kirurga, radiologa, onkologa te patologa.(8) S ciljem postizanja što učinkovitijeg i uspješnijeg liječenja, svakome pacijentu s dijagnosticiranim karcinomom dojke pristupa se individualno, uzimajući u obzir prognostičke i prediktivne čimbenike, poput stadija bolesti, patohistološkog nalaza, osobitosti i komorbiditete bolesnika itd., no isto tako i želje bolesnika vezane uz načine liječenja.

Razlikujemo tri osnovna modaliteta liječenja karcinoma dojke: kirurška terapija, radioterapija te sustavno liječenje koje uključuje primjenu kemoterapije, hormonske terapije i ciljane biološke terapije. Kod pacijenata s ranim i lokalno uznapredovalim karcinomom dojke osnovu terapije čine kirurško liječenje i adjuvantna radioterapija, koja je indicirana nakon svih zahvata s očuvanjem tkiva dojke te nakon mastektomije ukoliko je primarni tumor stadija T₃ ili T₄, resekcijski rub pozitivan ili manji od 1 mm ili ukoliko postoji limfovaskularna invazija. S obzirom na fenotip tumora i osobitosti pacijenata, može biti indicirano i sistemsko liječenje.(8) Isto tako, moguća je primjena neoadjuvantnog onkološkog liječenja s ciljem smanjenja veličine tumora kako bi postao pogodan za kiruršku resekciju. Metastatski karcinom dojke uvijek zahtjeva primjenu sustavnog liječenja u skladu s patohistološkim nalazom i stanjem pacijenta.(7)

1.3.1. KIRURŠKE METODE LIJEČENJA KARCINOMA DOJKE

Kirurško liječenje karcinoma dojke zauzima glavno mjesto u terapijskom postupku sa pacijentima bez proširene bolesti. Razlikujemo metode s ciljem očuvanja tkiva dojke, tzv. poštudne kirurške zahvate i radikalne metode bez očuvanja tkiva dojke (mastektomija) s primarnom rekonstrukcijom dojke ili bez nje. Kod obje metode potrebno je u potpunosti odstraniti tumor i postići negativne resekcijske rubove dokazane patohistološkim nalazom.(8)

1.3.1.1. KIRURŠKI ZAHVATI S POŠTEDOM TKIVA DOJKE

Poštedni kirurški zahvati dojke uključuju tumorektomiju, kvadrantektomiju i segmentektomiju. Metode su izbora za pacijente s novodijagnosticiranim ranim karcinomom dojke. Studije su pokazale kako je dugoročno preživljenje isto između pacijenata kojima je učinjena radikalna mastektomija i pacijenata liječenih konzervativnim metodama.(9) Općenito se svaki tumor manji od 5 cm može odstraniti jednim od navedenih poštudnih zahvata, no valjana indikacija se postavlja na temelju omjera između veličine tumora i veličine dojke. Ukoliko je taj omjer nepovoljan, ishod konzervativnog liječenja ne bi postigao adekvatne resekcijske rubove i zadovoljavajuće kozmetičke rezultate.(10) Radi smanjenja rizika od pojave lokalnog recidiva, kod svih pacijenata s učinjenim poštudnim zahvatom indicirana je adjuvantna radioterapija.

1.3.1.2. MASTEKTOMIJA

Mastektomija označava odstranjenje kompletnog tkiva dojke. Mastektomija se danas često izvodi, ponajprije kod pacijentica kod kojih su poštediti zahvati kontraindicirani, no isto tako i same pacijentice sve češće zahtijevaju mastektomiju s obzirom na postojanje unaprijeđenih tehnika rekonstrukcije dojke. Kod visoko rizičnih pacijentica, posebice nositeljica mutacija BRCA gena kod kojih postoji povećani rizik za nastanak karcinoma dojke i jajnika, mastektomija se može učiniti i profilaktički.(11) Razlikujemo tri vrste mastektomije: modificiranu radikalnu mastektomiju (MRM), mastektomiju s poštedom kože (engl. skin-sparing mastectomy, SSM) te mastektomiju s poštedom kože i mamila-areola kompleksa (engl. skin and nipple-areola complex sparing mastectomy, SNSM). Modificirana radikalna mastektomija uključuje uklanjanje kompletnog tkiva dojke te disekciju limfnih čvorova aksile. Uvođenjem mastektomije s poštedom kože te mastektomije s poštedom kože i mamila-areola kompleksa 90-ih godina prošlog stoljeća porastao je broj primarnih rekonstrukcija dojki, s obzirom da je očuvanje kože dojke i inframamarne brazde rezultiralo boljim estetskim ishodom. Brojne studije su potvrdile onkološku sigurnost takvih zahvata te nisku stopu recidiva. (12, 13) Prednosti mastektomije s poštedom kože i mamila-areola kompleksa uključuju kraći boravak u bolnici i brži oporavak, manji postotak korektivnih operativnih zahvata na kontralateralnoj dojci te posljedično, smanjenje troškova liječenja.(14)

Status aksilarnih limfnih čvorova jedan je od najznačajnijih prognostičkih i terapijskih čimbenika. Preoperativna evaluacija postojanja metastaza u limfnim čvorovima provodi se kliničkim pregledom, ultrazvukom te citološkom punkcijom tankom iglom ili core-biopsijom suspektnih čvorova. Kod pacijenata s dokazanim metastazama u limfnim čvorovima indicirana je disekcija limfnih čvorova aksile. U svrhu smanjenja radikalnih i mutilirajućih operacija, suvremeni pristup u evaluaciji statusa limfnih čvorova uključuje biopsiju limfnog čvora stražara (engl. sentinel lymph node biopsy, SLNB) čijim se patohistološkim nalazom može potvrditi ili isključiti postojanje metastaza, te se na temelju toga donosi odluka o izvođenju radikalne disekcije limfnih čvorova aksile. (15)

1.4. REKONSTRUKCIJSKA KIRURGIJA DOJKE

1.4.1. POVIJEST REKONSTRUKCIJSKE KIRURGIJE DOJKE

Unatoč tome što se rak dojke prvi put spominje još u papirusu Edwina Smitha koji potječe iz 3000.godine prije nove, terapijske mogućnosti su bile ograničene na pojedinačne pokušaje kirurške resekcije tumora te se, sve do 19. stoljeća i prve radikalne mastektomije Williama S. Halsteda (1894. godine), kirurgija dojke nije značajno razvijala.(16) Radikalna mastektomija kao jedna od glavnih kirurških metoda u liječenju karcinoma dojke izvodi se i danas, no u modificiranom, poštenijem obliku. S otkrićem novih terapijskih mogućnosti - radioterapije i kemoterapije, kirurgija dojke se usmjerila prema konzervativnijim metodama, sa ciljem očuvanja tkiva dojke i pružanja bolje kvalitete života pacijentima oboljelim od karcinoma. Upravo je svijest o kvaliteti života i psihološkim posljedicama radikalnog kirurškog liječenja potaknula razvitak rekonstrukcijske kirurgije dojke. Još je 1887. godine francuski kirurg Verneuil opisao prijenos tkiva zdrave dojke na kontralateralnu bolesnu dojku. Prvim uspješnim pokušajem rekonstrukcije dojke smatra se autotransplantacija lipoma u područje mastektomirane dojke koju je izveo Vincent Czerny 1895. godine.(17) Početkom 20. stoljeća napravljeni su mnogi pokušaji rekonstrukcija dojki vlastitim tkivom (pomoću velikog omentuma, širokog leđnog mišića), no s obzirom na njihovu tadašnju lošu uspješnost razvila se nova tehnika - rekonstrukcija dojki pomoću implantata. Prva generacija silikonskih implantata počela se upotrebljavati u 60-im godinama 20. stoljeća, prvenstveno za augmentacije dojki. S vremenom se modificirala konzistencija, oblik i tekstura silikonskih implantata, a počeli su se upotrebljavati i implantati punjeni fiziološkom otopinom. 80-ih godina 20. stoljeća Radovan uvodi novu tehniku rekonstrukcije dojki u dvije faze pomoću tkivnog ekspandera.(18) Danas se rekonstrukcija dojke izvodi pomoću vlastitog tkiva, implantata ili njihovom kombinacijom. Izbor metode rekonstrukcije ovisi o željama pacijentica, općem stanju, pridruženim čimbenicima rizika i komorbiditetima te o iskustvu kirurga.

1.4.2. REKONSTRUKCIJA DOJKE POMOĆU IMPLANTATA

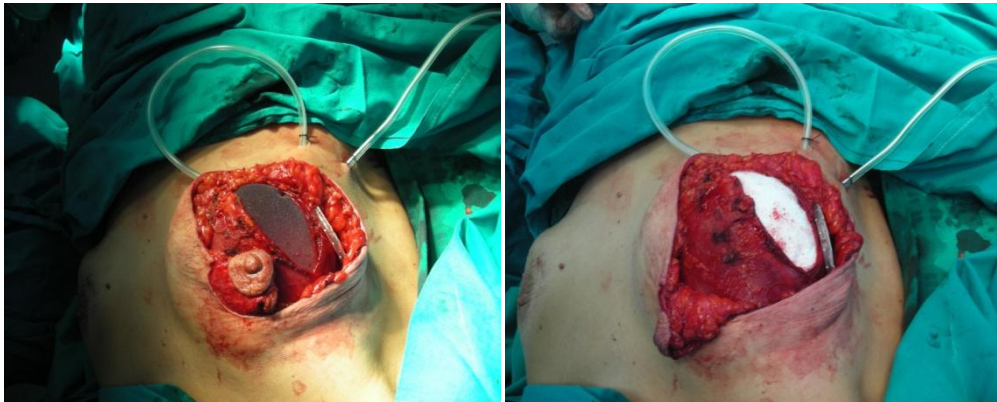
Nakon učinjene mastektomije pacijenticama se nudi mogućnost rekonstrukcije dojke s ciljem postizanja boljeg psihološkog i estetskog ishoda te dugoročno bolje kvalitete života. Razlikujemo primarnu rekonstrukciju koja se izvodi odmah nakon učinjene mastektomije te sekundarnu, tj. odgođenu rekonstrukciju. Odluka o vremenu izvođenja rekonstrukcije mora biti donesena individualno za svaku pacijenticu, uzimajući u obzir nužnost primjene adjuvantne radioterapije. Apsolutnih kontraindikacija za rekonstrukciju dojke nema, a relativne kontraindikacije uključuju inflamatorni karcinom dojke, osobitosti, navike i komorbiditete bolesnica koji mogu povećati rizik postoperativnih komplikacija te u nekim slučajevima adjuvantnu radioterapiju.

Prednosti rekonstrukcije dojki pomoću implantata nad rekonstrukcijom pomoću vlastitog tkiva su jednostavnost izvođenja, nepostojanje dodatnih ožiljaka na tijelu, niska učestalost postoperativnih komplikacija i kraći boravak u bolnici te brži oporavak. S druge strane, prosječni vijek trajanja implantata je otprilike 10 godina te se u slučaju rupture ili curenja implantati moraju zamijeniti. Drugi nedostaci uporabe implantata uključuju pojavu kapsularne kontrakture, potrebu za operativnim zahvatima poput mastopeksije, redukcije ili augmentacije s ciljem postizanja simetrije kontralateralne dojke te manje zadovoljstvo pacijentica u usporedbi sa onima kojima je učinjena rekonstrukcija pomoću vlastitog tkiva.

Komplikacije rekonstrukcije dojki pomoću implantata se mogu podijeliti u 3 skupine – nespecifične komplikacije poput pojave seroma, hematoma i infekcije na mjestu zahvata, zatim komplikacije vezane isključivo uz rekonstrukciju, kao što su kapsularna kontraktura, protruzija implantata, ruptura implantata i nekroza kožnog reznja ili mamilla-areola kompleksa, i na kraju anaplastični limfom velikih stanica, koji se rijetko javlja kod pacijentica s ugrađenom silikonskom protezom. (19) Rizični čimbenici za pojavu komplikacija su starija dob pacijentica, pretilost ($BMI \geq 25 \text{ kg/m}^2$), pušenje te postojanje komorbiditeta poput arterijske hipertenzije i šećerne bolesti. (20)

1.4.2.1. UPORABA ALOPLASTIČNIH MATERIJALA ZA REKONSTRUKCIJU DONJEG POLA DOJKE

Jedan od glavnih problema kod rekonstrukcija dojki je migracija implantata te gubitak inframamarne brazde i prirodnog izgleda dojke.(21) Tradicionalno se implantat pokriva velikim prsnim mišićem te u infero-lateralnom dijelu fascijom nazubljenog prednjeg mišića kako bi se proširio prostor za umetanje implantata. Kako bi se postigli veća ekspanzija submuskularnog prostora, mogućnost umetanja većih implantata i bolji estetski rezultati, počeli su se upotrebljavati aloplastični materijali, najčešće acelularni dermalni matriks (ADM). S obzirom na zabilježene učestale komplikacije, prvenstveno infekcije i stvaranje seroma, te na visoku cijenu, mnogi kirurzi su odustali od korištenja acelularnog dermalnog matriksa pri rekonstrukcijama dojki.(22-24) U posljednje vrijeme su se počele upotrebljavati sintetske mrežice (npr. PTFE mrežica), kao jeftinija zamjena za ADM. Brojne studije su dokazale sigurnost i učinkovitost uporabe sintetskih mrežica kod rekonstrukcije dojke, sa niskim stopama komplikacija i zadovoljavajućim kozmetičkim učinkom. (24-27)



Slika 1. Postavljen implantat u submuskularni prostor

Slika 2. Pokrivanje donjeg pola dojke s PTFE mrežicom

(Izvor: Arhiva Klinike za plastičnu, rekonstrukcijsku i estetsku kirurgiju KB Dubrava)

2. HIPOTEZA

Sigurnost uporabe aloplastičnih materijala za pokrivanje defekta donjeg pola dojke kod primarne rekonstrukcije pomoću implantata jednaka je ili bolja u odnosu na primarnu rekonstrukciju s potpunim pokrivanjem implantata autolognim tkivom.

3. CILJEVI RADA

Ciljevi ovoga rada su slijedeći:

1. Odrediti i usporediti stopu ranih komplikacija kod rekonstrukcije s aloplastičnim materijalom i rekonstrukcije s autolognim tkivom.
2. Odrediti i usporediti stopu kasnih komplikacija kod rekonstrukcije s aloplastičnim materijalom i rekonstrukcije s autolognim tkivom.
3. Odrediti i usporediti učestalost potrebe za kirurškom revizijom i ekstrakcijom implantata kod ovih skupina bolesnica.

4. ISPITANICE I METODE

Retrospektivna studija uključila je sve bolesnice operirane u razdoblju od siječnja 2012. do prosinca 2016. godine na Klinici za plastičnu, rekonstrukcijsku i estetsku kirurgiju Kliničke bolnice Dubrava, od strane jednog operatera (Z.S.), kod kojih je u sklopu liječenja ili prevencije karcinoma dojke nakon mastektomije učinjena primarna rekonstrukcija dojke implantatom. Od ukupno 98 bolesnica s primarnom rekonstrukcijom 115 dojki, kod 21 bolesnice, odnosno rekonstrukcije 26 dojki, korišten je aloplastični materijal (Teflon[®] - politetrafluoretilen (PTFE) kod 16 bolesnica, Permacol[™] kod 5 bolesnica), čija upotreba je bila indicirana prema procjeni operatera.

Svi podaci korišteni u studiji dobiveni su uvidom u medicinsku dokumentaciju (povijest bolesti, operativni nalaz, podaci s nalaza ambulantnih kontrola). Prikupljeni podaci obuhvatili su: demografske podatke i antropometrijske podatke, ASA razred, čimbenike rizika razvoja postoperativnih komplikacija (hipertenzija, dijabetes, pušenje), podatke o onkološkom liječenju, način operativnog liječenja (korištenje aloplastičnog materijala), volumen implantata, rane (unutar 90 dana; pojava seroma, hematoma, infekcije, apscesa, nekroze mamilla areola kompleksa (MAK), nekroze kožnog režnja, dehiscencije rane i protruzije implantata) i kasne (nakon 90 dana; kontrakcija Bakerove kapsule i ruptura implantata) komplikacije nakon operacije, te liječenje komplikacija (potreba za kirurškom revizijom, tj. ekstrakcijom implantata).

Nakon prikupljanja podataka učinjena je analiza i usporedba skupine bolesnica kod kojih je pri rekonstrukciji korišten aloplastični materijal (Teflon[®], Permacol[™]) te skupine bolesnica kod kojih je učinjena rekonstrukcija s pokrivanjem implantata autolognim tkivom (dijelom nazubljenog prednjeg mišića).

Analizirana je i uspoređivana između skupina učestalost ukupnih, ranih i kasnih komplikacija, te učestalost potrebe za kirurškom revizijom i ekstrakcijom implantata. Uspoređivana je i učestalost pojedinih čimbenika rizika za razvoj komplikacija (hipertenzija, dijabetes, pušenje, pretilost, dob).

4.1. STATISTIČKA ANALIZA

Statistička analiza podataka izvršena je primjenom SAS 9.4 programa. Kontinuirane varijable prikazane su srednjom vrijednosti i standardnom devijacijom. Razlika između dvaju skupina ispitana je neparametarskim Mann-Whitney testom. Kategorijske varijable prikazane su kao frekvencija. Razlika između skupina ispitana je Fisher exact testom. Vrijednosti $p < 0.05$ smatrane su statistički značajnim.

5. REZULTATI

U istraživanje je uključeno ukupno 98 bolesnica, kod kojih je učinjena mastektomija i primarna rekonstrukcija ukupno 115 dojki.

Osnovni demografski podaci bolesnica i podaci o pridruženim bolestima i ostalim čimbenicima rizika za razvoj komplikacija navedeni su u Tablici 5.1.

Tablica 5.1. Demografski podaci i učestalost pridruženih bolesti i čimbenika rizika u analiziranim skupinama bolesnica

	Bez mrežice	S mrežicom	Ukupno	p-vrijednost
Broj bolesnica / Broj operiranih dojki	77 / 89	21 / 26	98 / 115	
Prosječna dob	50.1 ± 11.7	48.6 ± 14.2	49.7 ± 12.2	0.871
Prosječan BMI (kg/m²)	23.9 ± 3.8	22.8 ± 1.7	23.6 ± 3.5	0.835
ASA				0.738
razred I	27 (35.1%)	11 (52.4%)	38 (38.8%)	
razred II	46 (59.7%)	9 (42.9%)	55 (56.1%)	
razred III	4 (5.2%)	1 (4.8%)	5 (5.1%)	
Arterijska hipertenzija	17 (22.1%)	2 (9.5%)	19 (19.4%)	0.429
Diabetes mellitus	2 (2.6%)	0	2 (2.0%)	1.000
Pušenje	14 (18.2%)	6 (28.6%)	20 (20.4%)	0.601

Iz tablice je vidljivo da je prosječna dob u obje skupine bolesnica bila oko 50 godina, a skupine se nisu razlikovale ni po prosječnom indeksu tjelesne mase (BMI 23.9 naspram 22.8 kg/m²). Distribucija ASA razreda (uvriježena predoperativna klasifikacija općeg tjelesnog stanja bolesnika Američkog društva za anesteziologiju) nije se značajnije razlikovala među skupinama (u obje skupine oko 5% bolesnica bilo je razred III). Učestalost ostalih čimbenika rizika za postoperativne komplikacije - arterijske hipertenzije, dijabetesa i pušenja, također se nije značajnije razlikovala između skupina.

U Tablici 5.2. prikazan je udio bolesnica koje su primale neoadjuvantnu ili adjuvantnu radioterapiju ili kemoterapiju.

Tablica 5.2. Učestalost onkološkog liječenja u analiziranim skupinama bolesnica

	Bez mrežice (N = 77)	S mrežicom (N = 21)	Ukupno (N= 98)	p-vrijednost
Radioterapija				0.521
Neoadjuvantno	6 (7.8 %)	0	6 (6.1%)	
Adjuvantno	9 (11.7 %)	3 (14.3 %)	12 (12.2 %)	
Kemoterapija				0.206
Neoadjuvantno	8 (10.4%)	0	8 (8.2%)	
Adjuvantno	12 (15.6 %)	6 (28.6 %)	18 (18.4 %)	

U skupini bolesnica kod kojih je u rekonstrukciji dojke korištena mrežica nije bilo onih koje su podvrgnute neoadjuvantnoj radio- ili kemoterapiji, a u drugoj skupini neoadjuvantno liječenje provedeno je u 7.8% (radioterapija), odnosno 10.4% bolesnica (kemoterapija).

Adjuvantno radioterapijsko liječenje provedeno je kod 11.7% bolesnica u skupini bez korištenja mrežice te kod 14.3% bolesnica kod kojih je upotrebljena mrežica. Adjuvantna kemoterapija je provedena češće u skupini bolesnica s upotrebjenom mrežicom (28.6% naspram 15.6%).

U Tablici 5.3. prikazani su podaci o kirurškom liječenju, uključujući indikaciju za mastektomiju, prosječan volumen proteze, izvođenje disekcije aksile i biopsije limfnog čvora čuvara.

Tablica 5.3. Podaci o kirurškom liječenju u analiziranim skupinama bolesnica

	Bez mrežice (N = 77)	S mrežicom (N = 21)	Ukupno (N= 98)	p-vrijednost
Terapijska/profilaktička mastektomija				0.156
Terapijska	51 (66.2 %)	8 (38.1 %)	59 (60.2 %)	
Profilaktička	8 (10.4 %)	6 (28.6 %)	14 (14.3 %)	
Oboje	18 (23.4 %)	7 (33.3 %)	25 (25.5%)	
Prosječan volumen proteze (mL)	269 ± 90.4	281.5 ± 83.8	271.8 ± 88.7	0.796
Disekcija aksile	14 (18.2 %)	4 (19 %)	18 (18.4 %)	1.000
SLNB	20 (26 %)	3 (10 %)	23 (23.5 %)	0.131
Pozitivan SLNB	7 (9.1 %)	0	7 (7.1 %)	0.480

U skupini bolesnica kod kojih u rekonstrukciji nije korištena mrežica češće se radilo o terapijskoj mastektomiji (66.2% naspram 38.1%), dok su u drugoj skupini češće izvođene profilaktička i kombinirana terapijska i profilaktička mastektomija.

Skupine se nisu razlikovale po prosječnom volumenu proteze, niti po učestalosti disekcije aksile. Biopsija sentinel limfnog čvora nešto je češće izvođena u skupini kod koje u rekonstrukciji nije korištena mrežica (26% naspram 10%).

Učestalost pojave ranih komplikacija nakon mastektomije i rekonstrukcije prikazana je u Tablici 5.4.

Tablica 5.4. Učestalost ranih komplikacija (< 90 dana) prema analiziranim skupinama

	Bez mrežice (N = 89)	S mrežicom (N = 26)	Ukupno (N = 115)	p-vrijednost
Serom	15 (16.85 %)	3 (11.54 %)		
Hematom	3 (3.37 %)	1 (3.85 %)		
Infekcija	10 (11.24 %)	3 (11.54 %)		
Apsces	2 (2.25 %)	0		
MAK nekroza	3 (3.37 %)	0		
Dehiscencija	1 (1.12 %)	0		
Nekroza kožnog reznja	0	1 (3.85 %)		
Protruzija implantata	1 (1.12 %)	1 (3.85 %)		
Ukupno ranih komplikacija	35 (39.3 %)	9 (34.6 %)	44 (38.3 %)	0.925

Učestalost ranih komplikacija nakon mastektomije nije se razlikovala između promatranih skupina. Ukupna učestalost ranih komplikacija iznosila je 38.3 % (39.3 % u skupini s rekonstrukcijom autolognim tkivom i 34.6% u skupini s korištenjem aloplastičnih materijala).

Kada se gleda učestalost pojedinačnih komplikacija, također nije bilo značajnijih razlika među skupinama.

Serom se pojavio kod 16.85 % bolesnica s učinjenom rekonstrukcijom autolognim tkivom i kod 11.54 % bolesnica kod kojih je rekonstrukcija učinjena uz pomoć aloplastičnih materijala.

Hematom je zabilježen kod 3.37 % bolesnica u skupini bez korištenja mrežice i 3.85 % bolesnica u skupini s upotrebljenom mrežicom.

Učestalost infekcije bila je podjednaka u obje skupine (11.24 % naspram 11.54 %).

Apsces, MAK nekroza te dehiscencija rane nisu se javili niti u jednom slučaju u skupini bolesnica s korištenom mrežicom, dok su među bolesnicama kod kojih je izvedena rekonstrukcija autolognim tkivom zabilježena 2 apscesa (2.25 %), 3 MAK nekroze (3.37 %) te 1 dehiscencija rane (1.12 %).

Nekroza kožnog reznja zabilježena je u skupini s upotrebljenom mrežicom (3.85 %), dok u skupini bez mrežice nije zabilježena.

U obje skupine se javila po jedna protruzija implantata, tj. 1.12 % bolesnica s rekonstrukcijom autolognim tkivom naspram 3.85 % bolesnica s rekonstrukcijom uz pomoć aloplastičnih materijala.

U Tablici 5.5. prikazana je učestalost kasnih komplikacije, kirurške revizije te prosječno vrijeme praćenja bolesnica.

Tablica 5.5. Učestalost kasnih komplikacije, kirurške revizije te prosječno vrijeme praćenja bolesnica

	Bez mrežice (N = 89)	S mrežicom (N = 26)	Ukupno (N = 115)	p- vrijednost
Kontraktura fibrozne kapsule	13 (14.61 %)	1 (3.85 %)		
Stupanj kapsularne kontrakture*				
1	5 (38.46 %)			
2	6 (46.15 %)			
3	1 (7.69 %)	1 (100,0 %)		
4	1 (7.69 %)			
Ruptura implantata	3 (3.37 %)	0		
Ukupno kasnih komplikacija	16 (17.9 %)	1 (3.8 %)		0.114
Kirurška revizija Ekstrakcija implantata	13 (14.6 %)	3 (11.5 %)	16 (13.9 %)	0.930
Prosječno vrijeme praćenja (mjeseci)	14.0 ± 15.1	16.0 ± 15.4	14.4 ± 15.1	0.750

* klasificirano prema Bakerovoj klasifikaciji kapsularne kontrakture (29)

Učestalost kasnih komplikacija bila je učestalija u skupini s tradicionalnom rekonstrukcijom bez korištenja mrežice: kontraktura fibrozne kapsule nastala je nakon rekonstrukcije 13/89 (14.6 %) dojki, naspram 1/26 (3.8 %) u skupini u kojoj je korištena mrežica, a ruptura implantata zabilježena je kod 3/89 (3.37 %) dojki, naspram nijednog slučaja među bolesnicama s upotrebljenim aloplastičnim materijalom.

Većina kontraktura u skupini s rekonstrukcijom bez korištenja mrežica bila je stupnja 1 ili 2 prema Bakerovoj klasifikaciji kapsularnih kontraktura, dok je u skupini s upotrebljenom mrežicom kontraktura bila jedna, stupnja 3.

Potreba za kirurškom revizijom, odnosno ekstrakcijom implantata, bila je približno jednako učestala u obje skupine (14.6 % naspram 11.5 %).

Prosječno vrijeme praćenja nakon operacije nije se razlikovalo među skupinama (14.0 ± 15.1 mjeseci u skupini bez upotrebjene mrežice i 16.0 ± 15.4 mjeseci u skupini s korištenom mrežicom).

6. RASPRAVA

Upotreba aloplastičnih materijala u primarnoj rekonstrukciji dojke nakon mastektomije nametnula se posljednjih godina kao tehnički pomak u rješavanju problema rekonstrukcije donjeg pola dojke te je omogućila primjenu većeg volumena implantata i bolje kozmetičke rezultate. Više radova do sada je analiziralo učinkovitost i sigurnost njihove primjene, no veći dio dostupnih podataka odnosi se na primjenu acelularnog dermalnog matriksa. S obzirom na sve veći broj studija koje su ukazale na visoku stopu komplikaciju kod uporabe ADM-a te njihovu visoku cijenu, u zadnje se vrijeme prati trend prelaska na upotrebu mrežica od sintetskih, znatno jeftinijih materijala. U našoj studiji analizirali smo i usporedili stopu ranih i kasnih komplikacija te potrebe za kirurškom revizijom i ekstrakcijom proteze kod primarne rekonstrukcije 26 dojki s upotrebom aloplastične mrežice i rekonstrukcije 89 dojki bez mrežice.

Učestalost ranih komplikacija bila je podjednaka u obje skupine: 39.3 % u skupini bez mrežice i 34.6 % u skupini s mrežicom. Učestalost pojedinačnih komplikacija također se nije razlikovala među skupinama.

Učestalost infekcija iznosila je oko 11 %, što je značajno više u odnosu na ranije objavljene podatke, gdje se stopa infekcija kretala od 1.3 do 6.1 % (21, 24, 27, 30). Učestalost seroma iznosila je 11.5 % u skupini s korištenjem sintetske mrežice, što je također više u odnosu na učestalost u drugim studijama (0 do 5.7 %). (21, 24, 27, 28) Hematom je zabilježen kod oko 3.5 % bolesnika u obje skupine, što je komparabilno s ranijim podacima (0-9.5%) (24, 27, 30). Nekroza kožnog reznja i protruzija implantata zabilježene su svaka u jednom slučaju (3.8 %), što također odgovara podacima iz drugih radova (1.8 % - 8 %).

Učestalost kasnih komplikacija bila je u našoj studiji veća u skupini s tradicionalnom rekonstrukcijom bez korištenja mrežice, što vrijedi i za kontrakturu kapsule (14.6 % naspram 3.8 %) i za rupturu implantata (3.37 % naspram 0 %) te odgovara prethodno objavljenim radovima (1.3-10.7 %). (21, 24, 27, 28)

Potreba za kirurškom revizijom, odnosno ekstrakcijom implantata, bila je približno jednako učestala u obje skupine (14.6 % naspram 11.5 %) te su rezultati usporedivi sa rezultatima prijašnjih radova (1.3-8.7 %).(21, 24, 25, 27, 28) Prosječna dužina praćenja bolesnica iznosila je 14.4 mjeseci, što je vrlo važno obzirom da se znatan broj komplikacija javlja dugo nakon inicijalne operacije (to osobito vrijedi za kontrakturu kapsule).

U studiji Meyer Ganz i sur.,(21) koja je jedina od navedenih studija uspoređivala stope komplikacija između bolesnica s rekonstrukcijom dojke uz upotrebu sintetske mrežice (Vicryl) i onih bez mrežice, nisu zabilježene značajne razlike između ovih skupina po pitanju ranih i kasnih komplikacija, te revizije i ekstrakcije implantata.

Naša studija jedna je od rijetkih koja je uspoređivala učestalost komplikacija kod bolesnica s primarnom rekonstrukcijom uz upotrebu sintetske mrežice i bez nje. Valjalo bi naglasiti da su rezultati ovoga rada, zbog nedostatka objavljenih istraživanja u kojima su se upotrebljavali isti alopastični materijali, uspoređivani sa rezultatima studija u kojima su se koristili slični materijali te su radi toga moguća odstupanja u usporedbi stopa komplikacija. Manjkavosti studije su retrospektivni dizajn i neproporcionalan udio bolesnica u uspoređivanim skupinama, zbog čega je izostalo postizanje razine statističke značajnosti kod opaženih razlika. U budućnosti potrebne su dodatne studije s većim brojem bolesnica kod kojih je u rekonstrukciji primijenjena sintetska mrežica i prospektivnim praćenjem učinkovitosti i sigurnosti njene primjene.

7. ZAKLJUČAK

Primjena alopastičnih materijala kod rekonstrukcije donjeg pola dojke predstavlja sigurnu terapijsku alternativu rekonstrukciji autolognim tkivom, sa stopama komplikacija koje su usporedive ili manje, što pokazuju i rezultati ovoga rada.

Očekivano je proširivanje njihove upotrebe kod sve većeg broja bolesnica podvrgnutih mastektomiji.

8. ZAHVALE

Zahvaljujem se mentoru prof.dr.sc. Zdenku Stanecu na pomoći u izradi ovog diplomskog rada. Također bih se zahvalila dr. Željki Roje na uloženom trudu, savjetima i potpori u izradi rada.

Zahvaljujem se ostalim članovima povjerenstva na evaluaciji diplomskog rada.

Zahvaljujem se svojoj obitelji na neiscrpoj potpori tijekom cijeloga školovanja.

9. LITERATURA

1. Ervik M, Lam F, Ferlay J, Mery L, Soerjomataram I, Bray F. Cancer Today. [Internet] Lyon, Francuska: International Agency for Research on Cancer. Cancer Today; 2016. [pristupljeno 10.05.2017.]. Dostupno na: <http://gco.iarc.fr/today>
2. Hrvatski zavod za javno zdravstvo. Hrvatski zdravstveno-statistički ljetopis za 2015. godinu. Stevanović R, Capak K, Benjak T, ur. [Internet] Zagreb: Hrvatski zavod za javno zdravstvo; 2016 [pristupljeno 05.04.2017.]. Dostupno na: https://www.hzjz.hr/wpcontent/uploads/2017/02/Ljetopis_2015_IX.pdf
3. Čorić T, Knežević AM. Izvješće o umrlim osobama u Hrvatskoj u 2015. godini. [Internet] Zagreb: Hrvatski zavod za javno zdravstvo; 2016 [pristupljeno 05.04.2017.]. Dostupno na: https://www.hzjz.hr/wpcontent/uploads/2016/08/Bilten_UMRLI_2015.pdf
4. Niravath P, Osborne CK. Evaluation of patients for metastasis prior to primary therapy. U: Harris JR, Lippman ME, Morrow M, Osborne CK, ur. Diseases of the breast. 5. izd. Philadelphia: Wolters Kluwer Health; 2014. Str. 488-94.
5. Stanec M, Vrdoljak VD. Tumori dojke i rekonstrukcijska kirurgija dojke. U: Stanec M, Vrdoljak VD, Turić M, ur. Kirurška onkologija. Zagreb: Medicinska naklada; 2011. Str. 49-78.
6. Sinn HP, Kreipe H. A brief overview of the WHO Classification of breast tumors, 4th edition, focusing on issues and updates from the 3rd edition. Breast Care 2013;8:149–154.
7. Senkus E, Kyriakides S, Ohno S, Penault-Llorca F, Poortmans P, Rutgers E, i sur. Primary breast cancer: ESMO Clinical Practice Guidelines for diagnosis, treatment and follow-up. Annals of Oncology. 2015;26(5): v8–v30.
8. Šeparović R, Ban M, Silovska T, Beketić Orešković L, Soldić Ž, Podolski P, i sur. Kliničke upute Hrvatskog onkološkog društva za dijagnozu, liječenje i praćenje bolesnica/ka oboljelih od invazivnog raka dojke. Liječnički vjesnik. 2015;137:143-9.
9. Veronesi U, Cascinelli N, Mariani L, Greco M, Saccozzi R, Luini A i sur. Twenty-year follow-up of a randomized study comparing breast-conserving surgery with radical mastectomy for early breast cancer. The New England Journal of Medicine. 2002;347(16):1227-32.
10. Morrow M, Harris JR. Breast-conserving therapy. U: Harris JR, Lippman ME, Morrow M, Osborne CK, ur. Diseases of the breast. 5. izd. Philadelphia: Wolters Kluwer Health; 2014. Str. 514-35.
11. Morrow M, Golshan M. Mastectomy. U: Harris JR, Lippman ME, Morrow M, Osborne CK, ur. Diseases of the breast. 5. izd. Philadelphia: Wolters Kluwer Health; 2014. Str. 504-9.
12. Stanec Z, Zic R, Budi S, Stanec S, Milanovic R, Vlajcic Z, i sur. Skin and nipple-areola complex sparing mastectomy in breast cancer patients: 15-year experience. Annals of plastic surgery. 2014;73(5):485-91.
13. Lanitis S, Tekkis PP, Sgourakis G, Dimopoulos N, Al Mufti R, Hadjiminis DJ. Comparison of skin-sparing mastectomy versus non-skin-sparing mastectomy for breast cancer: a meta-analysis of observational studies. Annals of surgery. 2010;251(4):632-9.
14. Kasem A, Choy C, Mokbel K. Skin-sparing mastectomy and breast reconstruction: An update for clinical practice. Journal of Cancer Therapy. 2014;05(03):264-80.
15. Veronesi U, Paganelli G, Viale G, Luini A, Zurrada S, Galimberti V, i sur. A randomized comparison of sentinel-node biopsy with routine axillary dissection in breast cancer. New England Journal of Medicine. 2003;349(6):546-53.

16. Cotlar AM, Dubose JJ, Rose DM. History of surgery for breast cancer: radical to the sublime. *Current Surgery*. 2003;60(3):329-37.
17. Rozen WM, Rajkomar AK, Anavekar NS, Ashton MW. Post-mastectomy breast reconstruction: a history in evolution. *Clinical breast cancer*. 2009;9(3):145-54.
18. Lakhtakia R. A brief history of breast cancer, Part I: Surgical domination reinvented. *Sultan Qaboos University Med J*. 2014;14(2):166-9.
19. Nahabedian M. Implant-based breast reconstruction and augmentation. U: UpToDate, Butler CE, ur. UpToDate [Internet]; 2017 [pristupljeno 30.05.2017.] Dostupno na: <http://www.uptodate.com>
20. McCarthy CM, Mehrara BJ, Riedel E, Davidge K, Hinson A, Disa JJ, i sur. Predicting complications following expander/implant breast reconstruction: an outcomes analysis based on preoperative clinical risk. *Plastic and reconstructive surgery*. 2008;121(6):1886-92.
21. Meyer Ganz O, Tobalem M, Perneger T, Lam T, Modarressi A, Elias B, i sur. Risks and benefits of using an absorbable mesh in one-stage immediate breast reconstruction: a comparative study. *Plastic and reconstructive surgery*. 2015;135(3):498e-507e.
22. Lanier ST, Wang ED, Chen JJ, Arora BP, Katz SM, Gelfand MA, i sur. The effect of acellular dermal matrix use on complication rates in tissue expander/implant breast reconstruction. *Annals of plastic surgery*. 2010;64(5):674-8.
23. Israeli R. Complications of acellular dermal matrices in breast surgery. *Plastic and reconstructive surgery*. 2012;130(5):159S-72S.
24. Tessler O, Reish RG, Maman DY, Smith BL, Austen WG, Jr. Beyond biologics: absorbable mesh as a low-cost, low-complication sling for implant-based breast reconstruction. *Plastic and reconstructive surgery*. 2014;133(2):90e-9e.
25. Gschwantler-Kaulich D, Schrenk P, Bjelic-Radisic V, Unterrieder K, Leser C, Fink-Retter A, i sur. Mesh versus acellular dermal matrix in immediate implant-based breast reconstruction - A prospective randomized trial. *European journal of surgical oncology : the journal of the European Society of Surgical Oncology and the British Association of Surgical Oncology*. 2016;42(5):665-71.
26. Logan Ellis H, Asaolu O, Nebo V, Kasem A. Biological and synthetic mesh use in breast reconstructive surgery: a literature review. *World journal of surgical oncology*. 2016;14:121.
27. Rodriguez-Unda N, Leiva S, Cheng HT, Seal SM, Cooney CM, Rosson GD. Low incidence of complications using polyglactin 910 (Vicryl) mesh in breast reconstruction: A systematic review. *Journal of plastic, reconstructive & aesthetic surgery*. 2015;68(11):1543-9.
28. Becker H, Lind JG, 2nd. The use of synthetic mesh in reconstructive, revision, and cosmetic breast surgery. *Aesthetic plastic surgery*. 2013;37(5):914-21.
29. Araco A, Caruso R, Araco F, Overton J, Gravante G. Capsular contractures: a systematic review. *Plastic and reconstructive surgery*. 2009;124(6):1808-19.
30. Max Dieterich SP, Karin Zwiefel i sur. Implant-Based Breast Reconstruction Using a Titanium-Coated Polypropylene Mesh (TiLOOP Bra): A Multicenter Study of 231 Cases. *Plastic and reconstructive surgery*. 2013;132(1):8-19e.

10. ŽIVOTOPIS

Ana-Marija Popović rođena je 07. siječnja 1993. godine u Zagrebu. Nakon osnovne škole upisala je Klasičnu gimnaziju u Zagrebu koju je završila s odličnim uspjehom kao učenik generacije. 2011. godine je upisala Medicinski fakultet u Zagrebu. Tijekom studiranja je bila demonstrator anatomije i kirurgije. Redovito je obavljala stručnu praksu u Klinici za tumore gdje je imala priliku usvojiti znanje i brojne praktične vještine iz kirurgije. Sudjelovala je u brojnim volonterskim aktivnostima tijekom školovanja. Aktivno govori engleski jezik i služi se njemačkim, talijanskim i španjolskim jezikom.