

Prijelomi gornjeg dijela nadlaktične kosti

Lehkec, Vlatka

Master's thesis / Diplomski rad

2017

Degree Grantor / Ustanova koja je dodijelila akademski / stručni stupanj: **University of Zagreb, School of Medicine / Sveučilište u Zagrebu, Medicinski fakultet**

Permanent link / Trajna poveznica: <https://um.nsk.hr/um:nbn:hr:105:166426>

Rights / Prava: [In copyright](#)/[Zaštićeno autorskim pravom.](#)

Download date / Datum preuzimanja: **2024-04-24**



Repository / Repozitorij:

[Dr Med - University of Zagreb School of Medicine Digital Repository](#)



**SVEUČILIŠTE U ZAGREBU
MEDICINSKI FAKULTET**

Vlatka Lehkec

Prijelomi gornjeg dijela nadlaktične kosti

DIPLOMSKI RAD



Zagreb, 2017.

SVEUČILIŠTE U ZAGREBU

MEDICINSKI FAKULTET

Vlatka Lehkec

Prijelomi gornjeg dijela nadlaktične kosti

DIPLOMSKI RAD

Zagreb, 2017.

Ovaj diplomski rad izrađen je na Zavodu za traumatologiju i koštano-zglobnu kirurgiju Klinike za kirurgiju Kliničkog bolničkog centra Zagreb, pod vodstvom doc. dr. sc. Ivana Dobrića i predan je na ocjenu u akademskoj godini 2016/17.

POPIS I POJAŠNENJE KRATICA KORIŠTENIH U TEKSTU

AO	skupina za pitanja unutarnje fiksacije kostiju (njem. Arbeitsgemeinschaft für Osteosynthesefragen)
AP	anteroposteriorna projekcija
AVN	avaskularna nekroza
CT	kompjuterizirana tomografija, vrsta radiološke pretrage (engl. computed tomography)
DC pločica	dinamičko-kompresivna pločica, vrsta implantata za unutarnju fiksaciju prijeloma
MR	magnetska rezonancija, vrsta radiološke pretrage (engl. magnetic resonance)
PHF	prijelom gornjeg dijela nadlaktične kosti (engl. proximal humeral fracture)
ROM	opseg pokreta (engl. range of motion)
RTG	rentgen, vrsta radiološke pretrage (engl. radioisotope thermoelectric generator)

SADRŽAJ

1. SAŽETAK	
2. SUMMARY	
3. UVOD	1
4. ETIOLOGIJA	1
5. EPIDEMIOLOGIJA	2
6. ANATOMIJA I KRVNA OPSKRBA	2
6.1. Funkcionalna anatomija	3
6.2. Anatomija proksimalnog humerusa	4
6.3. Krvna opskrba	6
7. KLASIFIKACIJA FRAKTURA PROKSIMALNOG HUMERUSA	7
7.1. Klasifikacija po Neeru	7
7.2. AO klasifikacija	8
7.3. Klasifikacija prema Schatzkeru i suradnicima	10
7.3.1. Stabilne frakture proksimalnog humerusa	11
7.3.2. Nestabilne frakture proksimalnog humerusa	11
7.3.2.1. Frakture s minimalnim pomakom frakturnih ulomaka	11
7.3.2.2. Frakture sa značajnim pomakom frakturnih ulomaka	12
7.3.2.2.1. Frakture s dva frakturna ulomka	12
7.3.2.2.2. Frakture s tri frakturna ulomka	13
7.3.2.2.3. Frakture sa četiri frakturna ulomka	13
7.3.2.2.4. Frakture udružene s luksacijom ramena	14
7.3.3. Zglobne frakture proksimalnog humerusa	15
7.3.3.1. Impaktirane (Hill-Sachs) frakture	15
7.3.3.2. Frakture glave humerusa	16
7.3.3.3. Frakture labruma glenoida	16

8. KLINIČKA SLIKA	17
9. DIJAGNOSTIKA	17
10. LIJEČENJE.....	18
10.1. Liječenje stabilnih fraktura.....	19
10.2. Liječenje nestabilnih fraktura.....	20
10.2.1. Nestabilne frakture s minimalnim pomakom frakturnih ulomaka	20
10.2.2. Frakture sa značajnim pomakom frakturnih ulomaka	20
10.2.2.1. Pacijenti s niskim očekivanjima funkcije	21
10.2.2.2. Pacijenti s očekivanim potpunim povratom funkcije	21
10.2.2.2.1. Dobra kvaliteta kostiju	22
10.2.2.2.2. Smanjena kvaliteta kostiju (osteoporoza).....	23
10.3. Postoperativni oporavak.....	24
10.4. Postoperativne komplikacije.....	25
11. REHABILITACIJA.....	26
12. ZAKLJUČAK.....	27
13. ZAHVALE	28
14. POPIS LITERATURE	29
15. ŽIVOTOPIS	32

1.SAŽETAK

Prijelomi gornjeg dijela nadlaktične kosti

Vlatka Lehkec

Cilj ovog rada je sažeti trenutna znanja o incidenciji, klasifikaciji i optimalnim metodama liječenja prijeloma gornjeg dijela nadlaktične kosti (*humerus*).

Prijelomi gornje trećine humerusa čine oko 5% svih prijeloma kostiju, a najčešće se događaju u populaciji starijih od 45 godina. Kod žena su ovakvi prijelomi više nego dva puta češći u odnosu na muškarce i to se pripisuje većoj učestalosti osteoporoze u ženskoj populaciji starije dobi.

Govoreći o prijelomima, gornji dio nadlaktične kosti dijelimo na četiri velika fragmenta: proksimalno od anatomskog vrata (*collum anatomicum*) je glava nadlaktične kosti (*caput humeri*), između anatomskog i kirurškog vrata (*collum chirurgicum*) nalaze se mali i veliki tuberkul (*tuberculum minus et majus*), a ispod kirurškog vrata počinje dijafiza kosti. Kod prijeloma moramo imati na umu mogućnost nastanka avaskularne nekroze glave humerusa (AVN) posljedično prekidu krvne opskrbe, slično kao kod prijeloma bedrene kosti (*os femoris*).

Postavljanje dijagnoze ne predstavlja problem jer se, uz anamnestičke podatke i prisutne kliničke znakove, prijelom može dokazati kliničkim pregledom i rendgenskim snimkama. Odluka o liječenju je već teža, a glavna dilema je treba li se liječiti konzervativno ili operacijski.

Ključne riječi: prijelom, humerus, liječenje, avaskularna nekroza

2. SUMMARY

Fractures of proximal humerus

Vlatka Lehkec

This paper's objective is to summarize current knowledge about incidence, classification and optimal treatment methods for fractures of the proximal humerus.

About 5% of all bone fractures are fractures of the proximal humerus. They most frequently occur in the population over 45 years old. These kind of fractures are more than two times more common in women, attributable to osteoporosis in elderly females.

When talking about fractures, we can distinguish four major bone fragments: the humeral head is the portion of the humerus superior to the anatomical neck, the lesser tuberosity and greater tuberosity are two fragments placed between the anatomical and surgical neck of the humerus, and the fourth fragment is the shaft of the humerus. We have to be aware of the threat of avascular necrosis of the humeral head as a result of a cutoff blood supply, similar to femoral head necrosis in the case of some femoral fractures.

Making the diagnose is not a problem, the fracture is established by clinical examination and shoulder x-rays in addition to patient history and present clinical features. The treatment decision is harder, with the main dilemma whether to choose nonoperative or operative treatment.

Keywords: fracture, humerus, treatment, avascular necrosis

3. UVOD

Starenjem populacije raste učestalost osteoporoze i osteoporotičnih prijeloma kostiju.¹ Analiza podataka iz Finske je pokazala da je incidencija prijeloma proksimalnog humerusa porasla s 32 na 105 slučajeva godišnje od 1970. do 2002. godine, a prosječna dob pacijentica je porasla sa 73 na 78 godina.²

Nepovoljan ishod liječenja prijeloma proksimalnog humerusa (PHF) može značiti bolnost u ramenu, ograničen raspon pokreta, umanjenu snagu ruke i u konačnici nepotpuno funkcioniranje pojedinca u svakodnevnom životu.

Još uvijek nema na dokazima temeljenih smjernica za liječenje PHF jer je proveden tek manji broj prospektivnih randomiziranih istraživanja.¹ U ovom radu će se razmatrati učestalost, uzroci, klasifikacija, tehnike liječenja i ishodi liječenja prijeloma gornjeg dijela nadlaktične kosti.

4. ETIOLOGIJA

Prema udžbeniku Šoše i suradnika, tipični mehanizam nastanka frakture proksimalnog humerusa je pad na ispruženu ruku koja je u nekom stupnju abdukcije, pri čemu glava nadlaktične kosti udara u akromion lopatice (*acromion scapulae*).³

Najčešće se frakture proksimalnog humerusa događaju kod starijih osoba pri padu u razini, što je povezano s lošijom kvalitetom kostiju u starijoj dobi.⁴ Prijelomi proksimalnog humerusa su, uz prijelome proksimalnog femura, distalnog radijusa i prijelome kralježaka, tipični primjer osteoporotičnih prijeloma kostiju.¹ Kada zbrinjavamo pacijenta koji u anamnezi ima pad u razini moramo razmišljati i o uzroku pada, tj. postoji li u podlozi kakva neurološka ili bolest kardiovaskularnog sustava ili pak zlouporaba alkohola.⁴

U dječjoj i adolescentnoj dobi mogući su rijetki uzroci nastanka frakture proksimalnog humerusa kao što su porođajne ozljede, fizičko zlostavljanje, sportske aktivnosti i prometne nezgode.^{5,6}

5. EPIDEMIOLOGIJA

Prijelomi proksimalnog humerusa čine oko 5% svih prijeloma u ljudskom tijelu, a taj se udio udvostručuje u populaciji starijih od 65 godina.⁷ Dva su vrška pojavnosti prijeloma proksimalnog humerusa: blaži porast incidencije u dobi između 10 i 14 godina i najveći udio prijeloma u dobi iznad 45 godina, s maksimumom nakon 70. godine života.⁸ U dječjoj i adolescentnoj dobi prijelomi proksimalnog humerusa čine samo 0,5-3,5% svih fraktura.^{8,9} U starijoj populaciji prijelomi proksimalnog humerusa su po učestalosti na trećem mjestu od svih prijeloma.¹⁰

Kod žena su frakture proksimalnog humerusa više nego dva puta češće u odnosu na muškarce¹¹, osim u dječjoj i adolescentnoj dobi kad je 60% pacijenata s frakturom proksimalnog humerusa muškog spola.⁶

87% fraktura proksimalnog humerusa u odrasloj dobi nastaje padom u razini. Između 49% i 85% slučajeva fraktura proksimalnog humerusa nema pomaka frakturnih ulomaka ili je taj pomak minimalan.¹¹

6. ANATOMIJA I KRVNA OPSKRBA

Za razumijevanje složenosti fraktura proksimalnog humerusa i njihovog liječenja, te mehanizama nastanka mogućih komplikacija, moramo znati funkciju, anatomiju i krvnu opskrbu područja.

6.1. Funkcionalna anatomija

Rame je zglob s najvećim opsegom pokreta u ljudskom tijelu.¹² Pokreti oko sagitalne osi zovu se adukcija (primicanje ruke trupu) i abdukcija (odmicanje ruke od trupa prema lateralno do 90°). Elevacija je odizanje ruke povećavanjem kuta između ruke i trupa iz pozicije kad početni kut iznosi 90° (nastavak abdukcije). Kretnje oko frontalne osi su anteverzija i retroverzija, tj. pomicanje ruke prema naprijed i prema natrag. Rotacija je kretanja ruke oko zamišljene osi koja prolazi kroz glavu humerusa i stiloidni nastavak ulne. Razlikujemo vanjsku i unutarnju rotaciju. Najopsežnija kretanja, cirkumdukcija, može imati smjer prema van ili prema unutra, a radi se o kretnji u kojoj humerus opisuje plašt stošca s vrhom u glavi humerusa.¹³

Pokreti ruke u ramenu ovise o četiri zgloba: glenohumeralnom (*articulatio glenohumerale*), skapulotorakalnom (*articulatio scapulothoracalis*), sternoklavikularnom (*articulatio sternoclavicularis*) i akromioklavikularnom (*articulatio acromioclavicularis*).^{12,14} Nesrazmjer zglobnih tijela i veličina zglobne čahure u glenohumeralnom zglobu su čimbenici koji omogućuju veliku pokretljivost, a istovremeno čine zglob nestabilnim.¹² Glenoid (*cavitas glenoidalis*) je konkavno zglobno tijelo i površinom je manji nego glava humerusa, koja predstavlja konveksno tijelo u kuglastom zglobu. Površinu konkavnog dijela zgloba povećava labrum (*labrum glenoidale*), što je ustvari zadebljani rub hijaline zglobne hrskavice koja prekriva glenoid.¹³

Zbog nedostatka snažnih sveza u ramenom zglobu¹³, veliku važnost u funkcioniranju zgloba imaju stabilizatori ramena, koje dijelimo na statičke i dinamičke.¹² Statički stabilizatori su zglobna kapsula i glenohumeralni ligamenti, a dinamički stabilizatori su mišići rotatorne manšete.¹⁵ Zglobnu kapsulu čine sinovijalna zglobna čahura i fibrozna zglobna čahura, a ojačavaju je korakohumeralni ligament (*lig. coracohumerale*) i glenohumeralni ligamenti (*ligg. glenohumeralia*). Korakohumeralni ligament ima hvatište na velikom i malom tuberkulu humerusa. Kad je ruka u opuštenom položaju, donja polovica glave humerusa je u glenoidu, a gornja polovica je smještena uz zglobnu čahuru.¹³

Rotatorna manšeta je tetivno-mišićna ovojnica koju čine četiri mišića, a služi dodatnoj stabilizaciji glenohumeralnog zgloba pojačavanjem zglobne čahure, koju gotovo u cijelosti pokriva i s kojom je i djelomično srasla. Mišići rotatorne manšete su: supskapularis (*m. subscapularis*) sprijeda, supraspinatus (*m. supraspinatus*) odozgo, te infraspinatus (*m. infraspinatus*) i teres minor (*m. teres minor*) straga. I tetiva duge glave bicepsa (*m. biceps brachii*) je u funkcionalnom smislu dio rotatorne manšete. Funkcija mišića rotatorne manšete je dinamička stabilizacija humerusa u smislu održavanja stalnog položaja glave humerusa u odnosu na glenoid te ograničavanja pomicanja humerusa u kranijalnom smjeru. Zato se u slučaju rupture tetive supraspinatusa događa kranijalni pomak glave humerusa.¹²

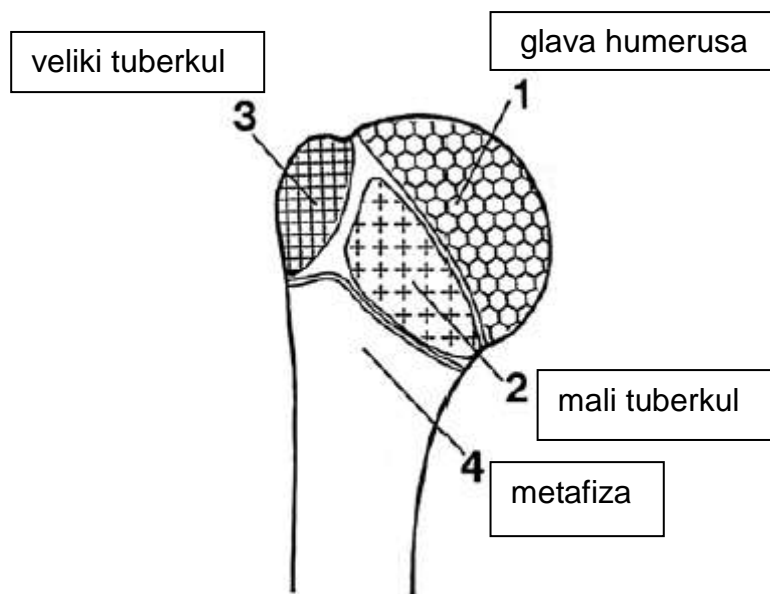
Možemo govoriti o tri skupine mišića i ligamenata koji sudjeluju u stabilizaciji ramenog zgloba: rotatori lopatice, rotatorna manšeta i ligamentarno-labralni kompleks. Dovođenje glenoida u optimalni položaj za željenu kretnju je uloga mišića rotatora lopatice (*m. trapezius*, *m. rhomboideus*, *m. serratus anterior*). Centriranje glave humerusa u glenoid je zadaća mišića rotatorne manšete, a fiksaciju glave humerusa u takvom položaju osigurava ligamentarno-labralni kompleks.¹²

Kod fraktura proksimalne trećine humerusa, tj. kad je fraktura humerusa proksimalno od hvatišta deltoidnog mišića (*m. deltoideus*), mišići aduktori povlače proksimalni fraktorni ulomak prema medijalno.¹³

6.2. Anatomija proksimalnog humerusa

Kad govorimo o početnom dijelu nadlaktične kosti, govorimo o gornjoj trećini kosti, što uključuje dijafizu, kirurški vrat i sve proksimalnije od toga, tj. tuberkule, anatomske vrat i glavu humerusa. Kolodijafizarni kut, tj. nagib glave u odnosu na longitudinalnu os kosti, iznosi 130°. Glava humerusa je u retroverziji 30°.³

Još 1934. godine Codman je opisao četiri glavna potencijalna fragmenta u slučaju frakture humerusa.¹⁶



Slika 1. Četiri glavna fragmenta proksimalnog humerusa prema Codmanu¹⁶

Schatzker i suradnici¹⁶ objašnjavaju Codmanove fragmente. Prvi fragment je glava humerusa. Čini je dio kosti koji je proksimalnije od anatomskog vrata humerusa. Gotovo cijeli ovaj fragment je prekriven zglobovom hrskavicom, nema hvatišta mekih tkiva niti obilnu krvnu opskrbu. Zato je avaskularna nekroza gotovo neizbježan ishod u slučaju frakture kroz anatomske vrat humerusa s pomakom ulomaka.

Drugi fragment čini mali tuberkul, na koji je vezan supskapularni mišić. Kad je avulzija ovog fragmenta udružena s prijelomom glave humerusa, može doći do prekomjerne vanjske rotacije glave humerusa.

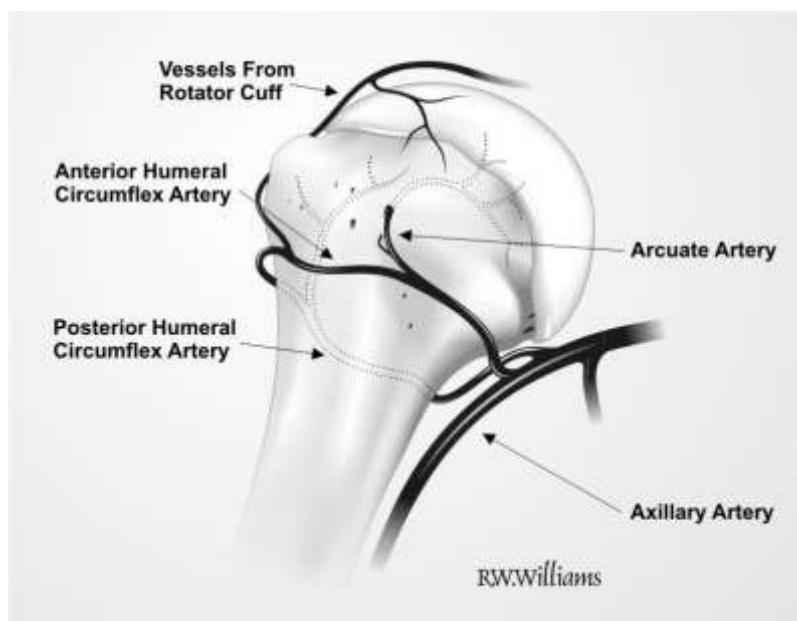
Treći fragment je veliki tuberkul, na koji su vezani mišići rotatorne manšete. Izolirane avulzije ovog fragmenta možemo izjednačiti s avulzijama rotatorne manšete. Avulzije ovog fragmenta udružene s prijelomom u kirurškom vratu mogu rezultirati unutarnjom rotacijom glave humerusa.

Četvrti fragment nastaje kad se frakturna pukotina proteže kroz kirurški vrat humerusa. To je i najčešći prijelom u području proksimalnog humerusa. S obzirom na brojna hvatišta mekih tkiva na ovom fragmentu, avaskularna nekroza nije izgledan ishod.

Općenito, frakture proksimalnog humerusa možemo uspoređivati s frakturama proksimalnog femura. Prijelomi kroz anatomski vrat humerusa su intrakapsularni i usporedivi s intrakapsularnim prijelomima proksimalnog femura. Fragmenti su gotovo u cijelosti prekriveni zglobnom hrskavicom i lišeni krvne opskrbe, što vodi visokoj incidenciji avaskularne nekroze. Frakture kroz kirurški vrat humerusa su srodne intertrohanternom i pertrohanternom prijelomu femura, tj. to su ekstrakapsularni prijelomi kod kojih frakturalni ulomci imaju adekvatnu krvnu opskrbu i incidencija avaskularne nekroze je relativno mala.¹⁶

6.3. Krvna opskrba

Glava humerusa ima relativno nepouzdanu krvnu opskrbu jer je pokrivena zglobnom hrskavicom. Najveći dio krvne opskrbe potječe iz prednje arkuatne arterije, ogranka prednje cirkumfleksne arterije humerusa, koja pak se odvaja iz aksilarne arterije.¹⁶ Stražnja cirkumfleksna arterija opskrbljuje samo manji, postero-inferiorni dio glave humerusa i veliki tuberkul, obično polazi iz aksilarne arterije, a rjeđe iz duboke brahijalne arterije.¹⁸ Neznatna opskrba potječe iz arterija rotatorne manšete.¹⁶ Dakle, prekid krvne opskrbe prednjom arkuatnom arterijom znači prestanak krvne opskrbe za najveći dio glave humerusa.



Slika 2. Krvna opskrba glave humerusa (preuzeto sa bloga Orthopaedics¹⁷)

7. KLASIFIKACIJA FRAKTURA PROKSIMALNOG HUMERUSA

Podjela prijeloma može se raditi prema različitim čimbenicima, pa tako možemo govoriti o podjeli prijeloma:

- prema osnovnom obliku (dvofragmentarni, višefragmentarni, kominucijski)
- prema mehanizmu nastanka (abdukcijski, adukcijski)
- prema lokalizaciji frakturne pukotine (u području anatomske vrata, kirurškog vrata, velikog ili malog tuberkuluma, na zglobnoj površini)
- prema stanju kože iznad prijeloma (otvoreni, zatvoreni)

Klasifikacija fraktura ima ulogu smjernica za pomoć kirurgu pri donošenju odluke o načinu liječenja. Postoji više vrsta klasifikacija fraktura proksimalnog humerusa, od kojih se najčešće koriste klasifikacija po Neeru i AO klasifikacija.¹⁹ U svakoj klasifikaciji trebalo bi uzeti u obzir i broj i stabilnost frakturnih ulomaka jer postoje klinički očite razlike, a i pristup liječenju je, s obzirom na te razlike, drugačiji.¹⁶

7.1. Klasifikacija po Neeru

Neer je 1970. godine nadogradio Codmanova anatomska razmatranja i osmislio klasifikaciju temeljenu na pomaku frakturnih ulomaka. Klasifikacija je nastala na temelju istraživanja na 300 pacijenata. Neer općenito dijeli prijelome na one sa značajnim pomakom, s blagim pomakom i bez pomaka ulomaka. Granične vrijednosti između prijeloma s blagim i značajnim pomakom frakturnih ulomaka su pomak ulomaka u stranu od 10 mm, te kutni otklon od 45°. Frakture s pomakom ulomaka Neer dalje dijeli prema broju frakturnih ulomaka.¹⁶

Prijelome bez pomaka Neer naziva jednodijelnim frakturama jer se mogu smatrati stabilnima i liječiti konzervativno. Prijelomi s pomakom ulomaka se svrstavaju u dvofragmentarne, trofragmentarne i četverofragmentarne. Posebni tipovi prijeloma su oni udruženi s prednjom ili stražnjom luksacijom u glenohumeralnom zglobu, te prijelomi kroz zglobnu površinu.¹

Klasifikacija po Neeru ima dva glavna nedostatka, ne uključuje sve moguće morfološke oblike prijeloma proksimalnog humerusa niti omogućuje prognozu pojavnosti avaskularne nekroze glave humerusa.¹

7.2. AO klasifikacija

U AO klasifikaciji, frakture proksimalnog humerusa dijelimo u tri osnovne skupine:

- Unifokalne ekstraartikularne frakture (skupina A)
- Bifokalne ekstraartikularne frakture (skupina B)
- Artikularne frakture (skupina C)

AO klasifikacija fraktura proksimalnog humerusa:

A. Unifokalne ekstraartikularne frakture

A.1. Frakture velikog tuberkula

- A.1.1. Bez pomaka frakturnih ulomaka
- A.1.2. S pomakom frakturnih ulomaka
- A.1.3. S glenohumeralnom dislokacijom

A.2. Impaktirane frakture dijafize (stabilne frakture kirurškog vrata)

- A.2.1. Bez pomaka frakturnih ulomaka u frontalnoj ravnini
- A.2.2. S varus deformacijom frakturnih ulomaka
- A.2.3. S valgus deformacijom frakturnih ulomaka

A.3. Neimpaktirane frakture metafize (frakture kirurškog vrata s pomakom frakturnih ulomaka)

- A.3.1. Jednostavne, s kutnim pomakom frakturnih ulomaka
- A.3.2. Jednostavne, s lateralnim pomakom frakturnih ulomaka
- A.3.3. Multifragmentarne

B. Bifokalne ekstraartikularne frakture

B.1. S impakcijom metafize

- B.1.1. S lateralnom impakcijom i zahvaćanjem velikog tuberkula
- B.1.2. Sa zahvaćanjem malog tuberkula
- B.1.3. Sa stražnjom impakcijom i zahvaćanjem velikog tuberkula

B.2. Bez impakcije metafize

- B.2.1. Bez rotacijskog pomaka epifiznog frakturnog ulomka
- B.2.2. S rotacijskim pomakom epifiznog frakturnog ulomka
- B.2.3. Multifragmentarna fraktura metafize sa zahvaćanjem jednog tuberkula
- B.3. S glenohumeralnom dislokacijom
 - B.3.1. S vertikalnom frakturnom pukotinom, bez zahvaćanja velikog tuberkula i s anteromedijalnom dislokacijom
 - B.3.2. S vertikalnom frakturnom pukotinom, uz zahvaćanje velikog tuberkula i s anteromedijalnom dislokacijom
 - B.3.3. S frakturom malog tuberkula i posteriornom dislokacijom
- C. Artikularne frakture
 - C.1. S blagim pomakom frakturnih ulomaka
 - C.1.1. Cefalotuberkularna fraktura s valgus deformacijom frakturnih ulomaka
 - C.1.2. Cefalotuberkularna fraktura s varus deformacijom frakturnih ulomaka
 - C.1.3. Fraktura anatomskog vrata
 - C.2. Impaktirane, sa značajnim pomakom frakturnih ulomaka
 - C.2.1. Cefalotuberkularna fraktura s valgus deformacijom frakturnih ulomaka
 - C.2.2. Cefalotuberkularna fraktura s varus deformacijom frakturnih ulomaka
 - C.2.3. Transcefalična i tuberkularna fraktura s varus deformacijom frakturnih ulomaka
 - C.3. S dislokacijom frakturnih ulomaka
 - C.3.1. Frakture anatomskog vrata
 - C.3.2. Frakture anatomskog vrata i tuberkula
 - C.3.3. Cefalotuberkularna fragmentacija

Prema AO skupini postoje detaljne smjernice za dijagnostiku, liječenje i rehabilitaciju za svaku podskupinu prijeloma.²⁰

7.3. Klasifikacija prema Schatzkeru i suradnicima

Schatzker i suradnici¹⁶ koriste prerađenu klasifikaciju prema Codmanu i Neeru. Dva važna svojstva ove klasifikacije su sagledavanje anatomskih obilježja prijeloma, tj. razlikovanje intrakapsularnog (kroz anatomske vrat humerusa) i ekstrakapsularnog prijeloma (kroz kirurški vrat humerusa), te razlikovanje stabilnih od nestabilnih prijeloma.

U daljnjem tekstu koristit će se ova klasifikacija fraktura proksimalnog humerusa:

1. Stabilne frakture
2. Nestabilne frakture
 - A. S minimalnim pomakom ulomaka
 - B. Sa značajnim pomakom ulomaka
 1. Dva fragmenta
 - a) Mali tuberkul
 - b) Veliki tuberkul
 - c) Kirurški vrat
 - d) Anatomske vrat
 2. Tri fragmenta – kirurški vrat
 - a) Plus mali tuberkul
 - b) Plus veliki tuberkul
 3. Četiri fragmenta – anatomske vrat i tuberkuli
 4. Fraktura s luksacijom
 - a) Dva fragmenta – s velikim tuberkulom
 - b) Tri fragmenta
 - I. Prednja luksacija, s velikim tuberkulom
 - II. Stražnja luksacija, s malim tuberkulom
 - c) Četiri fragmenta
 - I. Prednja luksacija
 - II. Stražnja luksacija
3. Zglobne (artikularne) frakture
 - a) Impakcija glave humerusa (Hill-Sachs)
 - b) Zglobne frakture

- I. Glava humerusa
- II. Rub glenoida

7.3.1. Stabilne frakture proksimalnog humerusa

Stabilne su frakture one u slučaju kojih fiziološke sile ne mogu uzrokovati pomak frakturnih ulomaka. Čvrsto impaktirana fraktura proksimalnog humerusa uzrokovana silama tlaka zadovoljava taj kriterij, bez obzira na broj frakturnih ulomaka. Kod ovakvih prijeloma su hvatišta mekih tkiva najčešće intaktna pa je vjerojatnost nastanka avaskularne nekroze minimalna. Impakcija frakturnih ulomaka omogućava ranu bezbolnu rehabilitaciju i brzo srastanje, te povoljan funkcionalni rezultat liječenja. Operacijsko liječenje je zbog povoljne prognoze kontraindicirano, osim u iznimnim slučajevima, npr. kad postoji neprihvatljiv pomak u stranu ili kutni otklon frakturnih ulomaka.¹⁶

7.3.2. Nestabilne frakture proksimalnog humerusa

Stupanj nestabilnosti je određen stanjem mekih tkiva (stabilizatora) u ramenom zglobu. Velika nestabilnost znači da se frakturni ulomci pomiču međusobno neovisno i to je vidljivo u kliničkoj i radiološkoj procjeni. Rezultati nestabilnosti velikih frakturnih ulomaka su povećana bolnost i produljeno sraštanje, što zahtijeva dugotrajniju imobilizaciju i vodi lošijem ishodu liječenja. Frakture anatomskog vrata humerusa s pomakom frakturnih ulomaka često rezultiraju avaskularnom nekrozom. Sve to govori u prilog nužnosti različitog pristupa liječenju nestabilnih nasuprot stabilnih prijeloma proksimalnog humerusa.¹⁶

7.3.2.1. Frakture s minimalnim pomakom frakturnih ulomaka

Minimalni pomak frakturnih ulomaka upućuje na djelovanje slabije sile i veću vjerojatnost djelomične očuvanosti hvatišta mekih tkiva. Već je spomenuto da, prema

Neeru, frakture možemo svrstati u ovu skupinu ako je lateralni pomak frakturnih ulomaka manji od 10 mm. Ako postoji očuvanost hvatišta mekih tkiva prognoza je, bez obzira na broj frakturnih ulomaka, povoljna. Kod ovog tipa prijeloma krvna opskrba ostaje očuvana i praktički nikad ne postoji indikacija za operacijsko liječenje.¹⁶

7.3.2.2. Frakture sa značajnim pomakom frakturnih ulomaka

Frakture s velikim pomakom frakturnih ulomaka razmatramo prema anatomskim segmentima koji su zahvaćeni i prema broju frakturnih ulomaka.

7.3.2.2.1. Frakture s dva frakturna ulomka

Schatzker i suradnici¹⁶ spominju da fraktura može nastati na bilo kojem od četiri Codmanova fragmenta proksimalnog humerusa. Ishod može jako varirati, ovisno o očuvanosti okolnih mekih tkiva.

Izolirana avulzija malog tuberkula je rijetka pojava i nije od većeg kliničkog značaja. Liječi se konzervativno, osim u slučaju kad je udružena s frakturom i pomakom drugog velikog fragmenta. Bitno je da kirurg posumnja na mogućnost stražnje luksacije ramena, što je često udruženo s ovom frakturom.

Avulzija velikog tuberkula se češće pojavljuje uz prednju luksaciju ramena i nije indikacija za operaciju jer se zatvorenom manipulacijom postiže anatomska repozicija. Rjeđa pojava je nastanak izolirane avulzije velikog tuberkula bez luksacije ramena. To je avulzija rotatorne manšete u funkcionalnom smislu jer je veliki tuberkul hvatište mišića rotatorne manšete. Koštani fragment može zaglaviti ispod akromiona (lat. *acromion*) i time onemogućuje abdukciju u ramenom zglobu. Ovaj tip ozljede je apsolutna indikacija za operacijsko liječenje.

Frakture kirurškog vrata humerusa su izrazito nestabilne. Uz njih su često udružene frakture tuberkula. Avaskularna nekroza je rijetkost, osim ako se prekomjernim kirurškim zahvatima prekine krvna opskrba. Srastanje je nerijetko otežano zbog

velike nestabilnosti frakturnih ulomaka. Takva vrsta frakture proksimalnog humerusa se obično nalazi kod mlađih pacijenata u kojih je prijelom nastao djelovanjem velike sile. Schatzker i suradnici smatraju da su ovakve frakture relativna indikacija za operacijsko liječenje, pogotovo kod mlađih pacijenata s dobrom koštanom strukturom.

Izolirane frakture anatomskog vrata humerusa s pomakom su rijetke ali su jako često praćene avaskularnom nekrozom glave humerusa. Moguće je i nesrastanje zbog nestabilnosti frakturnih ulomaka. Svakako treba pokušati zatvorenu repoziciju, a u slučaju neuspjeha je indicirano operacijsko liječenje. Ipak, ni uspješna otvorena repozicija i unutarnja fiksacija frakturnih ulomaka neće spriječiti avaskularnu nekrozu glave humerusa ako je došlo do prekida krvne opskrbe.¹⁶

7.3.2.2.2. Frakture s tri frakturna ulomka

Tri frakturna ulomka nastaju frakturom kroz kirurški vrat udruženom s avulzijom jednog ili oba tuberkula. Zbog veličine proksimalnog ulomka obično su očuvana okolna meka tkiva. Avulzija tuberkula smanjuje dovod krvi u glavu humerusa ali je avaskularna nekroza rijetka, iako češća nego u izoliranoj frakturi kirurškog vrata humerusa. U slučaju avulzije tuberkula klinički je puno značajnija rotacija proksimalnog frakturnog ulomka; avulzija malog tuberkula s hvatištem supskapularnog mišića dovodi do vanjske rotacije pod utjecajem mišića supraspinatusa, infraspinatusa i teres minora, a avulzijom velikog tuberkula nastaje unutarnja rotacija djelovanjem mišića supskapularisa. Tipičan radiološki nalaz je proksimalni okrugli ulomak izgleda punog mjeseca. Liječenje je otvorenom redukcijom i unutarnjom fiksacijom u svrhu prevencije odgođenog sraštanja.¹⁶

7.3.2.2.3. Frakture sa četiri frakturna ulomka

Frakture sa četiri frakturna ulomka su, prema Schatzkeru i suradnicima¹⁶, najzahtjevnije za liječenje i imaju najnepovoljnije ishode. Osim otežanog sraštanja ili nesraštanja, dodatni problem je avaskularna nekroza glave humerusa.

Patognomoničan nalaz je mali, proksimalni, zglobni fraktorni ulomak oblika polumjeseca, nastao odvajanjem glave od anatomskog vrata humerusa. Ako je taj fragment lišen svih sveza s mekim tkivima, avaskularna nekroza je neizbježna. Ipak, postojanje takvog fragmenta ne znači nužno da nema nikakvu krvnu opskrbu. Frakture s četiri frakturna ulomka dijelimo u dvije skupine, koje imaju različite metode i ishode liječenja. U prvoj skupini je mali, polumjesečasti fragment impaktiran i stabilan, a u drugoj je neimpaktiran i nestabilan.

Impaktirana stabilna fraktura nastaje padom na ispruženu, abduciranu ruku. Pri takvom padu nabija se glava humerusa na vrat humerusa i rascijepi tuberkule. Meka tkiva, zajedno s krvnim žilama, ostaju očuvana. Operacijsko liječenje je indicirano samo u slučaju kad impaktirana glava humerusa smanjuje pokretljivost u ramenu. Korištenjem atraumatskih tehnika izbjegava se ijtrogeno prekidanje preostale krvne opskrbe glave humerusa.

Nestabilna fraktura obično nastaje djelovanjem smične sile velike energije. Često su pokidana okolna meka tkiva pa glava humerusa ostaje bez krvne opskrbe. Indicirana je zatvorena ili otvorena repozicija polumjesečastog fragmenta. Poželjno je očuvati fragment, osobito u mladih pacijenata, ali može se dogoditi da se taj fragment mora izvaditi i zamijeniti endoprotezom.¹⁶

7.3.2.2.4. Frakture udružene s luksacijom ramena

Frakture s udruženom luksacijom imaju iste rizike i prognoze kao nestabilne frakture, uz dodatni čimbenik luksacije. Zato ovakvi prijelomi imaju najgoru prognozu.

Fraktura-luksacija s dva frakturna ulomka uključuje avulziju velikog tuberkula i prednju luksaciju ramena. U starijih pacijenata s prednjom luksacijom ramena inače su češće udružene ruptore rotatorne manšete nego avulzija velikog tuberkula. Schatzker i suradnici¹⁶ preporučaju zatvorenu repoziciju, osim u slučaju kad smještaj duge glave bicepsa ometa postupak repozicije. Prednja luksacija je udružena s avulzijom malog tuberkula i također je indikacija za zatvorenu repoziciju.

Fraktura-luksacija s tri frakturna ulomka ima veliki proksimalni fraktorni ulomak nastao frakturom kirurškog vrata humerusa i gotovo uvijek na tom ulomku ima nešto preostalog tkiva zglobne čahure koje umanjuje mogućnost potencijalnog nastanka avaskularne nekroze glave humerusa. U slučaju prednje luksacije obično postoji fraktura velikog tuberkula, dok sa stražnjom luksacijom obično nastaje avulzija malog tuberkula uz očuvani veliki tuberkul. Ukoliko je to moguće, radi se zatvorena repozicija u općoj anesteziji, a u slučaju interpozicije mekih tkiva između koštanih fragmenata indicirano je operacijsko liječenje. Otvorena repozicija i unutarnja fiksacija su indicirane i u slučaju kad nakon zatvorene repozicije zaostane značajna nestabilnost frakturnih ulomaka.¹⁶

Kod frakture sa četiri fragmenta i udruženom luksacijom, glava humerusa je tipično potpuno odvojena i avaskularna. Prema Schatzkeru i suradnicima¹⁶, zatvorena manipulacija u općoj anesteziji je moguća ali iznimno teška i rijetko se postigne anatomska repozicija glave humerusa. Najčešće je indicirana otvorena repozicija ali rizik avaskularne nekroze je i tada velik. Prema Hawkinsu i Switlyku²¹ kod starijih pacijenata bi trebalo odbaciti glavu humerusa i nadomjestiti je endoprotezom, dok se kod mlađih ulaže maksimalni trud za očuvanje glave humerusa.

7.3.3. Zglobne frakture proksimalnog humerusa

Frakturna pukotina može nastati na zglobnoj površini kosti i tada govorimo o zglobnim ili artikularnim frakturama.

7.3.3.1. Impaktirane (Hill-Sachs) frakture

Hill-Sachs lezija posterolateralnog dijela glave humerusa nastaje pri prednjoj luksaciji, kad se stražnji dio glave humerusa nabije na prednji rub glenoida. Obrnutom Hill-Sachsovom lezijom nazivamo leziju prednjeg dijela glave humerusa, koja nastaje nabijanjem prednjeg dijela glave humerusa na stražnji rub glenoida pri stražnjoj luksaciji ramena.¹² Takvo nabijanje zglobne površine može biti udruženo s

bilo kojim tipom frakture-luksacije. Kirurški se ne može puno toga napraviti da se zglobna površina vrati u početno anatomske stanje. Moguća posljedica lezije je recidivirajuća luksacija ramena. Ako se ne napravi pravovremena repozicija frakture-luksacije, lezija na zglobnoj površini glave humerusa može postati toliko velika da su za ponovno uspostavljanje stabilnosti zgloba potrebne specijalizirane tehnike, kao što je insercija tetive mišića supskapularisa u prednji defekt ili pak osteotomija humerusa ili vrata skapule u slučaju stražnjeg defekta.¹⁶

7.3.3.2. Frakture glave humerusa

Djelovanje velikih sila smika na zglobnu površinu može zdrobiti zglobnu hrskavicu, s rasponom zglobnog oštećenja od malih fraktura do rascjepa glave humerusa. U ovakvim slučajevima primjenjuju se osnovni principi zbrinjavanja zglobnih prijeloma – otvorena repozicija, stabilna fiksacija i čim ranije razgibavanje. Ipak, u usporedbi s istim oštećenjima u kuku, na rameni zglob djeluju osjetno manje fiziološke sile pa zbrinjavanje ramenog zgloba zatvorenim metodama može biti razboritija metoda, kojom izbjegavamo rizik iatrogenog prekida krvne opskrbe malih fragmenata. Zato su ovakvi prijelomi pravi problem u zbrinjavanju i zahtijevaju temeljitu analizu prije odluke o načinu liječenja.¹⁶

7.3.3.3. Frakture labruma glenoida

Tipične lezije udružene s prednjom luksacijom ramena su Hill-Sachs lezija glave humerusa i Bankartova lezija. Hill-Sachs lezija je opisana ranije, a Bankartova lezija je avulzija labruma glenoida. Osim luksacije, može je uzrokovati mali fragment kosti koji zaostane nakon zbrinjavanja frakture i može biti uzrokom recidivirajućih luksacija ramena. Rijetko se može dogoditi da luksacija ramena uzrokuje frakturu i pomak velikog segmenta labruma, čime rameni zglob postaje nestabilan. U slučaju prednje luksacije nastaje lezija prednjeg dijela labruma i rame je nestabilno pri pokretima vanjske rotacije, a kod stražje luksacije lezija stražnjeg dijela labruma je uzrok

nestabilnosti ramena prilikom unutarnje rotacije. Frakture većih segmenata labruma su indikacija za operacijsko liječenje.¹⁶

8. KLINIČKA SLIKA

Pacijent s prijelomima gornjeg dijela nadlaktične kosti tipično pridržava ozlijeđenu ruku zdravom u poštednom položaju, uz trup i flektiranu u laktu. Znakovi koji upućuju na frakturu su bol, edem, hematoma i osjetljivost proksimalnog dijela nadlaktice.¹ U zgloboj čašici se ne pita glava humerusa ako je fraktura udružena s luksacijom ramena.²²

9. DIJAGNOSTIKA

Prvi korak u postavljanju dijagnoze je uzimanje detaljne anamneze. Iz anamneze možemo saznati mehanizam i vrijeme nastanka ozljede, opće psihofizičko stanje pacijenta i pacijentova očekivanja, tj. koliki stupanj funkcionalnosti očekuje povratiti liječenjem i rehabilitacijom.¹⁶

Slijedeći korak je temeljit klinički pregled. Već samom inspekcijom može se postaviti sumnja na otvoreni prijelom i luksaciju ramena, a neizravni znaci ukazuju na frakturu (hematom, edem, poštedni položaj ruke). Opsežne kontuzije su normalan nalaz u slučaju frakture ali mogu nastati zbog antikoagulacijske terapije. Treba tražiti i ozljede na drugim dijelovima ozlijeđene ruke.⁴ Ako se radi o stabilnoj frakturi, pacijent može aktivno bezbolno pomicati ozlijeđenu ruku, a pasivno pomicanje izaziva tek blažu bol, bez patološke pomičnosti između frakturnih ulomaka.¹⁶

Palpaciju bi obavezno trebalo raditi uspoređujući ozlijeđeno rame sa zdravim. Prstima se ispituje simetričnost u nekoliko točaka: prednja i stražnja strana glave humerusa, korakoidni nastavak (*processus coracoideus*) i prednja strana glenoidalne udubine. Tipičan nalaz luksacijskog prijeloma prema Šoši i suradnicima³ je prazni rameni zglob. Iako su ozljede krvnih žila i brahijalnog pleksusa (*plexus brachialis*)

rijetke, obavezno treba napraviti procjenu neurocirkulatornog statusa cijele ruke, da se iste isključe. Ne preporuča se jedino testiranje motorne funkcije aksilarnog živca (*nervus axillaris*) jer to može biti veoma neugodno za pacijenta.⁴

Radiološke pretrage su obavezan korak prije donošenja odluke o načinu liječenja.¹⁶ Standardna RTG pretraga uključuje anteroposteriornu (AP), skapularnu i aksilarnu projekciju. Aksilarna snimka je bitna za isključivanje dijagnoze luksacije ramena i za procjenu stanja tuberkula, a najteže ju je napraviti jer za ovu snimku ruka mora biti u određenom položaju. U pozicioniranju ruke za aksijalnu snimku može pomoći asistent koji pridržava pacijentovu ruku ili se zatraži od pacijenta da ozlijeđenom rukom pridržava stalak za infuziju.⁴

Indikacije za CT nisu standardizirane. Schatzker i suradnici¹⁶ predlažu CT umjesto standardnih RTG snimaka jer dobro prikazuje veličinu, broj i lokaciju frakturnih ulomaka, te stupanj nestabilnosti frakture. Drugi autori predlažu CT kao nadopunu ili zamjenu RTG snimkama.^{4,23} MR nije tipična pretraga u slučaju frakture proksimalnog humerusa ali daje informacije o stanju mekih tkiva, što je korisno za prognozu.⁴

Kod većine pacijenata su prethodno nabrojani koraci dovoljni za procjenu stabilnosti frakture. Za neke pacijente je bol prejaka pa se procjena stabilnosti frakture obavlja uz opću anesteziju. Pregled u općoj anesteziji ne samo da omogućuje dobivanje dodatnih informacija o ozljedi nego i daje kirurgu mogućnost liječenja ozljede zatvorenim metodama. Kirurg mora biti spreman nastaviti sa operacijskim liječenjem ukoliko se ukaže potreba za time.¹⁶

10. LIJEČENJE

Većina (oko 80%) prijeloma proksimalnog humerusa nastaje u starijoj dobi, stabilni su i s minimalnim pomakom frakturnih ulomaka te se uspješno mogu liječiti bez većih intervencija.⁴ Problem nastaje kad se isti princip liječenja primjenjuje i kod složenijih, nestabilnih fraktura, fraktura s luksacijom, u mlađih i pacijenata s lošijom prognozom. To su frakture s velikom vjerojatnošću komplikacija kao što je nesrastanje, odgođeno srastanje, avaskularna nekroza, nemogućnost repozicije luksacije i oštećenje

zglobne hrskavice. Prijelomi s velikom vjerojatnošću komplikacija su indikacija za operacijsko liječenje. Kod izbora liječenja se, osim klasifikacije prijeloma, mora uzeti u obzir kvaliteta kostiju, funkcijska očekivanja pacijenta, najprikladnija tehnika liječenja i stručnost kirurga.¹⁶

Anketa provedena u njemačkim, austrijskim i švicarskim bolnicama pokazala je da se prednost u liječenju prijeloma gornjeg dijela nadlaktične kosti daje operacijskim tehnikama, a pretežno se koriste kutno stabilni implantati.¹⁹

10.1. Liječenje stabilnih fraktura

Stabilni prijelomi se liječe konzervativno. Operacijsko liječenje je kontraindicirano jer otvorena redukcija može ugroziti krvnu opskrbu proksimalnog frakturnog ulomka.¹⁶ Okolna meka tkiva su najčešće intaktna pa periost, rotatorna manšeta i zglobna kapsula imaju ulogu stabilizatora frakture. Uz adekvatnu analgetsku terapiju i rehabilitaciju, opseg pokreta ozlijeđenog ramena nakon liječenja iznosi oko 85% opsega pokreta zdravog ramena.¹ Svrha konzervativnog liječenja je pružanje mehaničke potpore do početka zarastanja frakture, kad se smanji vjerojatnost pomicanja frakturnih ulomaka i pacijent počne razgibavati rame. Trajanje imobilizacije mora biti što kraće. Uobičajena je imobilizacija u trajanju od dva do tri tjedna, nakon čega slijede vježbe za rehabilitaciju opsega pokreta (najkasnije dva tjedna nakon ozljede^{4,23}) i izometrične vježbe, a nakon šest tjedana mogu se raditi vježbe snage.²⁴

Optimalna imobilizacija se postiže pričvršćivanjem podlaktice i nadlaktice uz prsni koš. Tradicionalno se takva imobilizacija postiže mitelom, koja pruža potporu za podlakticu i lakat, flektiran pod kutem od 90°. Najjednostavnija vrsta mitele je trokutasta marama, a dodatno se ruka pričvrsti uz trup zavojem koji obuhvaća nadlakticu i prsni koš. Danas postoje brojne komercijalne verzije ovakve imobilizacije.²⁴

Prema Schatzkeru¹⁶ i suradnicima, jedina indikacija za operacijsko liječenje stabilnih fraktura je postojanje pomaka ulomaka koji je toliko velik da bi sigurno loše utjecao na funkcijski ishod liječenja. Prema Neeru, stabilna fraktura vrata humerusa sa adukcijskom deformacijom većom od 50° je indikacija za operacijsko liječenje.¹⁶

10.2. Liječenje nestabilnih fraktura

Sama dijagnoza nestabilne frakture nije dovoljna za odluku o načinu liječenja, treba uzeti u obzir stupanj nestabilnosti i veličinu pomaka ulomaka.¹⁶

10.2.1. Nestabilne frakture s minimalnim pomakom frakturnih ulomaka

Kod fraktura s minimalnim pomakom opravdano je očekivati djelomičnu očuvanost mekih tkiva u području frakture. Radiološki se indirektno može dokazati očuvanost mekotkivnih struktura snimanjem pokreta ozlijeđene ruke u stvarnom vremenu, pri čemu se frakturalni ulomci ne pomiču međusobno neovisno. Ova pretpostavka vrijedi za sve frakture s minimalnim pomakom, bez obzira na broj frakturalnih ulomaka. Bol je jača kod pacijenata s nestabilnim frakturama u odnosu na pacijente sa stabilnima, zato ovakve ozljede zahtijevaju dugotrajniju imobilizaciju, dok koštani ulomci ne srastu u dovoljnoj mjeri. Nakon imobilizacije slijedi rehabilitacija u trajanju od dva do šest tjedana.¹⁶

10.2.2. Frakture sa značajnim pomakom frakturalnih ulomaka

Odabir vrste liječenja je osjetno složeniji u slučaju dijagnoze nestabilne frakture ili frakture s luksacijom ramena. Te su dijagnoze indikacija za operacijsko liječenje ali za odabir konkretne metode treba uzeti u obzir dodatne čimbenike. Treba imati na umu da se i u najpogodnijim okolnostima može dogoditi da se poželjan ishod liječenja, stabilna fiksacija koja omogućava rane pokrete ruke, ne realizira zbog brojnih tehničkih problema prisutnih u ovom području. Stoga se ne bi trebalo izvoditi operacijsko liječenje ako kirurg nije siguran da može prevladati sve poteškoće i postići željeni ishod. Opće stanje pacijenta i pacijentova očekivanja po pitanju funkcije ruke nakon liječenja su također među ključnim čimbenicima pri donošenju odluke.¹⁶

Repozicija prijeloma je namještanje frakturnih ulomaka u čim povoljniji anatomske položaj, što je osnova za cijeljenje kosti i kasniju uspostavu funkcije ekstremiteta.²⁵ Osnovni princip otvorene repozicije prijeloma proksimalnog humerusa je minimalni utjecaj na meka tkiva u području prijeloma. Ne smiju se raditi incizije po neoštećenim mekim tkivima, meka tkiva se ne smiju odvajati od kosti, a disekcija oko frakture mora biti minimalna. Za repoziciju glave humerusa trebale bi se koristiti atraumatske tehnike, osobito kad je taj fragment mali. Kad glava humerusa ne izgleda vijabilno, treba odlučiti hoće li se očuvati ili odbaciti avaskularna glava humerusa.¹⁶

10.2.2.1. Pacijenti s niskim očekivanjima funkcije

Postoje skupine pacijenata kod kojih se ne teži potpunom oporavku funkcije zgloba, kao što su pacijenti trajno prikovani uz krevet, senilni i stariji, kojima djelomični gubitak funkcije ruke i ramenog zgloba ne narušava bitno kvalitetu života. Kod takvih pacijenata je konzervativno liječenje razboritija opcija.^{16,4} Ruka se imobilizira mitelom i u razdoblju od četiri do šest tjedana po nastanku ozljede se bolnost u pravilu smanjuje. Česte komplikacije kod ovakvog liječenja frakture s više od dva frakturna ulomka su sporo zarastanje i nastanak pseudoartroza. Ipak, kod mnogih pacijenata je rezultat ovakvog liječenja tek blaža bol i iznenađujuće velik raspon pokreta šest mjeseci nakon ozljede. Žale se na slabost ruke i nemogućnost dizanja težih predmeta ali uglavnom bez poteškoća obavljaju dnevnu rutinu. Schatzker i suradnici¹⁶ napominju da ipak takav vid liječenja preporučuju samo za teško psihički ili fizički bolesne pacijente.

10.2.2.2. Pacijenti s očekivanim potpunim povratom funkcije

Ako pacijent očekuje da ozlijeđena ruka nakon liječenja i rehabilitacije bude funkcionalna kao prije ozljede, nužno se prije početka liječenja mora procijeniti kvaliteta kosti. To često nije lako ali je od izuzetne važnosti, da se izbjegne odabir krive tehnike liječenja frakture.

S obzirom na to da se radi o artikularnim ili periartikularnim prijelomima, poželjno je operirati čim ranije ako se donese odluka o operacijskom liječenju.¹⁶

10.2.2.2.1. Dobra kvaliteta kostiju

Ako su kosti dobre kvalitete indicirana je otvorena anatomska repozicija i unutarnja fiksacija. Takvo liječenje osigurava rano razgibavanje i mogu se očekivati dobri rezultati.¹⁶

Istraživanje je pokazalo da su u slučaju kompleksnih fraktura funkcionalni ishodi bolji kad se liječe operacijski, a i manja je vjerojatnost nastanka osteoartritisa, osteonekroze i nesrastanja ili lošeg srastanja frakturnih ulomaka. Rezultati iste studije govore i da su sekundarne operacije puno učestalije kad se prijelomi (uglavnom trofragmentarni) liječe operacijski u usporedbi s konzervativnim liječenjem.⁷ Rezultati drugog istraživanja pokazali su da dvije godine nakon liječenja frakture proksimalnog humerusa pacijenti koji su liječeni operacijski nemaju bolje rezultate liječenja od onih koji su liječeni konzervativno.²⁶

U slučaju četiriju frakturnih ulomaka, mnogo je veći utjecaj očuvanosti vaskularizacije glave humerusa na krajnji ishod liječenja. Kod mlađih pacijenata svakako treba pokušati očuvati glavu humerusa, a u slučaju nastupa avaskularne nekroze moguća je naknadna ugradnja endoproteze ili artrodeza (zahvat kojim se postiže ukočenje zgloba).¹

Frakture tuberkula su prave avulzijske frakture i zahtijevaju stabilizaciju dinamičkom kompresijom, spongioznim vijkom, korištenjem žica s elastičnom trakom, samih ili u kombinaciji s pločicom.^{16,25}

Izbor implantata u slučaju prijeloma vrata humerusa ovisi o tipu prijeloma. Na raspolaganju su T-pločica, L-pločica, standardne dinamičko-kompresivne (DC) pločice, kutno stabilne pločice, spongiozni vijci, kompresijski i s navojima cijelom duljinom, kortikalni vijci, te žice za serklažu. Strogo indicirano može se koristiti i

intramedularni čavao, uglavnom za dvofragmentarnu frakturu kirurškog vrata s pomakom ulomaka i intaktnim tuberkulima.¹⁶

Za fiksaciju dvofragmentarnih fraktura proksimalnog humerusa Schatzker i suradnici¹⁶ predlažu implantaciju standardne osteosintetske pločice s lateralne strane ako je proksimalni koštani fragment dovoljno velik za dva vijka. Kad su pridružene i avulzije tuberkula, kao nadopuna fiksaciji pločicom i vijcima se može koristiti žica s elastičnom trakom. Za fiksiranje proksimalnog dijela pločice potrebno je koristiti dva spongiozna vijka s navojima cijelom duljinom. Stabilnost će biti osjetno veća ako se uspije postaviti kompresijski vijak kroz pločicu i preko frakturne pukotine.

T-pločice i L-pločice su implantati izbora za fiksaciju fraktura s tri ili četiri frakturna ulomka kad su kosti dobre kvalitete.¹⁶

Kad postoji fraktura ruba glenoida koja smanjuje stabilnost zgloba indicirana je unutarnja fiksacija. Najbolja je fiksacija spongioznim kompresijskim vijkom ali ako je fragment premali mogu se koristiti Kirschnerove žice. Metalni implantati ne smiju probiti zglobnu površinu. U slučaju frakture s tri ili četiri fragmenta i udruženom luksacijom ramena, fraktura glenoidnog ruba se sanira zadnja.¹⁶

10.2.2.2.2. Smanjena kvaliteta kostiju (osteoporoza)

Kada se preoperacijski ili intraoperacijski procijeni da kvaliteta kostiju nije zadovoljavajuća, standardne AO tehnike fiksacije vijcima i pločicama nisu dobar izbor, iako rezultati na prvim postoperacijskim snimkama mogu izgledati izvrsno. Naime, vijci se ne mogu dobro učvrstiti u osteoporotičnoj kosti pa se često s pokretima ruke počnu pomicati i izazivati postoperacijske komplikacije. U slučaju osteoporoze kirurg prvo mora utvrditi vijabilnost (prokrvljenost) proksimalnog frakturnog ulomka.¹⁶

Jedna od tehnika fiksacije za osteoporotičnu kost je impakcija dijafize u glavu humerusa. Primjenjuje se kad kirurg preoperativno procijeni da je zbog loše kvalitete kosti nemoguća fiksacija vijcima. Umjesto anatomske repozicije, kiretom se odstrani dio spongiozne kosti iz glave humerusa, u tu se udubinu umeće dijafiza i impaktira udarcem u lakat. To se fiksira Kirschnerovim žicama i žicama s elastičnom trakom,

bez korištenja vijaka. Stabilnost ovisi o jačini impakcije i djelovanju žice s elastičnom trakom.¹⁶

Druga tehnika uključuje ispunjavanje intramedularnog dijela frakture i/ili rupe za vijak cementom, čime se povećava stabilnost i dodatno osigurava fiksiranje vijcima. Ove su metode posebno pogodne za fiksiranje proksimalnog koštanog ulomka, što inače predstavlja najveći problem u fiksaciji fraktura proksimalnog humerusa.¹⁶

Novije tehnike fiksacije kosti slabije kvalitete uključuju primjenu novih generacija pločica za zaključavanje i vijaka s navojem na glavi (unutarnji fiksator), kutno stabilnih pločica i, ponekad, intramedularnog čavla.¹⁶

U slučaju frakture s dva ili tri frakturna ulomka, glava humerusa je najčešće vijabilna, osim ako intraoperativno nisu sa kosti skinuta sva meka tkiva. Glava humerusa je kod fraktura sa četiri frakturna ulomka u pravilu avaskularna. Kad god je glava humerusa vijabilna treba je pokušati očuvati, a odbaciti opciju primarne ugradnje endoproteze. Prema Schatzkeru i suradnicima¹⁶, jedina indikacija za primarnu ugradnju endoproteze glave humerusa je nevijabilna glava humerusa u slučaju frakture-luksacije kod starijih pacijenata, bez vaskularizacije glave humerusa, jako loših svojstava kosti i bez pričvršćenih mekih tkiva. Posebnu pažnju trebalo bi posvetiti rekonstrukciji rotatorne manšete, tj. ponovnom pričvršćivanju tetiva na tuberkule. Kod mlađih pacijenata s nevijabilnom glavom humerusa može biti indicirana artrodeza glenohumeralnog zgloba. To je postupak koji se ne treba, osim iznimno, raditi primarno jer je moguće da pacijent živi i funkcionira s avaskularnom nekrozom glave humerusa.

Rezultati usporedbe različitih tipova liječenja prijeloma proksimalnog humerusa pokazuju da otvorena repozicija i unutarnja fiksacija ima znatno bolji ishod od ugradnje djelomične ili totalne endoproteze ramenog zgloba ali je udružena i sa osjetno većom učestalosti sekundarnih operacijskih zahvata. Najznačajnija poteškoća ugradnje parcijalne endoproteze je nesrastanje tuberkula.²⁷

10.3. Postoperativni oporavak

Rana postoperativna njega ovisi o stabilnosti fiksacije prema procjeni kirurga. U neposrednom postoperacijskom razdoblju Schatzker i suradnici¹⁶ predlažu imobilizaciju ruke u abdukciji, koja se može skinuti već drugi dan po operaciji da bi se počelo s razgibavanjem ruke visećim (pendularnim) vježbama. Osim u slučaju kad postoji bojazan od oštećenja hvatišta, potiču se aktivne kontrakcije deltoidnog mišića i mlađi pacijenti bez vanjske imobilizacije povrate potpun opseg pokreta u ramenu unutar dva tjedna nakon operacije. Ako se čeka cijeljenje hvatišta deltoidnog mišića tad se aktivne kontrakcije mišića dopuštaju tek četiri do šest tjedana po operaciji, a u međuvremenu su dopuštene samo pendularne vježbe. Ukoliko operacijom nije postignuta zadovoljavajuća stabilnost frakturnih ulomaka, na kirurgu je da procijeni najbolju metodu i vrijeme početka rehabilitacije. Ako je kvaliteta kostiju u tolikoj mjeri narušena da postoji opravdan strah od destabilizacije potrebna je imobilizacija mitelom u abdukciji dok se ne vide dokazi zarastanja frakture, što se obično dogodi do šestog tjedna nakon operacije. Nakon ugradnje endoproteze, pacijent je imobiliziran u abdukciji neposredno po operaciji, a nakon toga samo mitelom u trajanju od četiri do šest tjedana, kad su dopuštene pendularne vježbe i vježbe s dodanim otporom za deltoidni mišić.

Do potpunog oporavka pacijenta treba pažljivo pratiti, tražeći kliničke i radiološke znakove popuštanja fiksacije. Ako se primijeti gubitak fiksacije, pomicanje na mjestu frakture ili radiološki pojačana prozračnost oko vijaka, treba prestati s vježbama razgibavanja i imobilizirati ruku u abdukciji dok fraktura ne sraste.¹⁶

10.4. Postoperativne komplikacije

Jedno istraživanje govori o ukupno 62 prijavljene komplikacije povezane s operacijskim liječenjem fraktura proksimalnog humerusa. 40% komplikacija se pripisuje problematici kirurške tehnike, najčešća takva komplikacija je perforacija glave humerusa vijkom. Gubitak repozicije čini 7,1%, infekcija rane i avaskularna nekroza glave humerusa čine još svaka po 3,9%, pseudoartroza 2,6% i fraktura pločice 1,9% postoperacijskih komplikacija. Prije, kad se još za fiksaciju osteoporotične kosti koristila kutno stabilna pločica s vijcima, komplikacije su se događale u 25% slučajeva.¹

Gubitak repozicije znači pomak frakturnih ulomaka nakon fiksacije, bilo zbog lošeg odabira tehnike fiksacije, slabije kvalitete kostiju ili kombinacije čimbenika. Uz neadekvatnu fiksaciju raste i vjerojatnost odgođenog srastanja, lošeg srastanja i nastanka pseudoartroze.

Infekcija rane gotovo uvijek produljuje tijek liječenja i umanjuje kvalitetu ishoda liječenja. Inficirane rane se nikad ne smiju zatvoriti prije nego se infekcija potpuno izliječi a kad su infekcijom zahvaćeni implantati u pravilu se isti moraju izvaditi jer bakterije stvaraju biofilm na implantatu. Uobičajena metoda fiksacije do izliječenja infekcije i zarastanja frakture je vanjska fiksacija.²⁸

Avaskularna nekroza glave humerusa je nekroza koja nastaje kao posljedica prekida krvne opskrbe. Najčešće nastaje uz frakture s četiri frakturna ulomka, kad frakturom anatomskog vrata humerusa nastaje mali proksimalni fragment glave humerusa koji je gotovo u cijelosti prekriven zglobnom hrskavicom, a prekinuta je krvna opskrba iz prednje arkuatne arterije. Da bi se izbjegla ijtrogena avaskularna nekroza potrebno je koristiti minimalno invazivne kirurške tehnike.¹⁶

11. REHABILITACIJA

Svrha rehabilitacije je izbjegavanje komplikacija koje mogu nastati zbog dugotrajne imobilizacije, te povrat snage i opsega pokreta (ROM).

Stranica shoulderdoc.co.uk²⁹ iz Manchestera nudi jednostavan protokol postoperacijske rehabilitacije proksimalnog humerusa. Prema protokolu se u prvoj fazi rehabilitacije rade vježbe za očuvanje opsega pokreta, a zatim se postupno gradi snaga. Od prvog dana nakon operacije i u slijedeća tri tjedna se rade vježbe prstiju, šake i ručnog zgloba, pronacija i supinacija, fleksija i ekstenzija u laktu, vježbe za rameni pojas i lopaticu, te pasivne vježbe opsega pokreta bez forsiranja i rastezanja. Između tri i šest tjedana po operaciji provode se nježne izometrične vježbe koliko je moguće s obzirom na bol, skida se mitela i počnu se raditi aktivne asistirane vježbe s pokretima u glenohumeralnom zglobu, a uz izbjegavanje pokreta u skapulotorakalnom zglobu. U ovoj fazi rehabilitacije još uvijek treba izbjegavati

forsiranje i rastezanje. Nakon šest tjedana od operacije pojačava se intenzitet vježbi uz puni opseg pokreta, počne se s jačanjem rotatorne manšete, vježbama otvorenog kinetičkog lanca, rastezanjem zglobne kapsule i vježbama propriocepcije.

Šest tjedana nakon operacije pacijenti bi trebali biti u sposobnosti vratiti se na posao ako rade u uredu, za 8-12 tjedana trebali bi biti sposobni voziti auto.

12. ZAKLJUČAK

Postoje brojne klasifikacije prijeloma gornjeg dijela nadlaktične kosti. Unatoč boljim dijagnostičkim tehnikama, poboljšanim kirurškim tehnikama i novim osteosintetskim materijalima, još uvijek nema klasifikacije koja bi obuhvatila, morfološki i prognostički, sve oblike PHF i ponudila nedvosmislene smjernice za liječenje fraktura. Zato i dalje kao glavni čimbenik u izboru tehnike liječenja fraktura proksimalnog humerusa ostaje znanje i iskustvo kirurga.

13. ZAHVALE

Ovom prilikom želim zahvaliti svom mentoru, doc. dr. sc. Ivanu Dobriću, na materijalima, uputama, smjernicama, strpljenju i trudu prilikom stvaranja ovog rada.

Hvala i mojoj obitelji i prijateljima, koji su mi bili podrška tijekom studija.

14. POPIS LITERATURE

1. Burkhart KJ, Dietz SO, Bastian L, Thelen U, Hoffmann R, Müller LP. The treatment of proximal humeral fracture in adults. *Dtsch Arztebl Int.* 2013; 110(35-36):591-7. DOI: 10.3238/arztebl.2013.0591
2. Palvanen M, Kannus P, Niemi S, Parkkari J. Update in the epidemiology of proximal humeral fractures. *Clin Orthop Relat Res* 2006;442:87-92
3. Šoša T, Sutlić Ž, Stanec Z, Tonković I i sur. *Kirurgija*. Zagreb: Naklada Ljevak; 2007.
4. Mark JJ, Gardner MJ. Proximal humerus fractures. *Curr Rev Musculoskelet Med.* 2012;5:192-8. DOI: 10.1007/s12178-012-9130-2
5. Sherr-Lurie N, Bialik GM, Ganel A, Schindler A, Givon U. Fractures of the humerus in the neonatal period. *Isr Med Assoc J* 2011;13:363-5
6. Lefèvre Y, Journeau P, Angelliaume A, Bouty A, Dobremez E. Proximal humerus fractures in children and adolescents. *Orthop Traumatol Surg Res.* 2014;100:S149-S156. DOI: 10.1016/j.otsr.2013.06.010
7. Sabharwal S, Patel NK, Griffiths D, Athanasiou T, Gupte CM, Reilly P. Trials based on specific fracture configuration and surgical procedures likely to be more relevant for decision making in the management of fractures of the proximal humerus: findings of a meta-analysis. *Bone Joint Res.* 2016;5(10):470-80. DOI: 10.1302/2046-3758.510.2000638
8. Kim SH, Szabo RM, Marder RA. Epidemiology of humerus fractures in the United States: nationwide emergency department sample, 2008. *Arthritis Care Res* 2012;64:407-14. DOI: 10.1002/acr.21563
9. Dobbs MB, Luhmann SL, Gordon JE, Strecker WB, Schoenecker PL. Severely displaced proximal humeral epiphyseal fractures. *J Pediatr Orthop* 2003;23:208-15
10. Dilisio MF, Nowinski RJ, Hatzidakis AM, Fehring EV. Intramedullary nailing of the proximal humerus: evolution, technique, and results. *J Shoulder Elbow Surg* 2016;25:e130-e138. DOI: 10.1016/j.jse.2015.11.016

11. https://www2.aofoundation.org/wps/portal/!ut/p/a0/04_Sj9CPykssy0xPLMnMz0vMAfGjzOKN_A0M3D2DDbz9_UMMDRyDXQ3dw9wMDAx8jfULsh0VAdAsNSU!/?BackMode=true&bone=Humerus&contentUrl=%2Fsrq%2Fpopup%2Fevidence_sum%2F11%2F11_evidence_sum_epidemiology.jsp&popupStyle=diagnosis&segment=Proximal&soloState=true (22.5.2017.)
12. Pećina M. Ortopedija 3. izmijenjeno i dopunjeno izdanje. Zagreb: Naklada Ljevak; 2004.
13. Platzer W, Vinter I, ur. Priručni anatomski atlas 10. izd. sv. 1. Zagreb: Medicinska naklada; 2011.
14. Netter F. Atlas anatomije čovjeka. Zagreb: Golden marketing; 2003.
15. Tršek D. Transosealna fiksacija tetive infraspinatusa ovce jednim redom sidara [disertacija]. Zagreb: Sveučilište u Zagrebu, Medicinski fakultet; 2015.
16. Tile M. Fractures of the proximal humerus. U: Schröder G. Schatzker J, Tile M, Axelrod TS, Hu R, Stephen DJG. The rationale of operative fracture care 3. izd. Berlin etc.: Springer; 2005. Str.57-88
17. <http://annabellelearnsortho.blogspot.hr/2015/06/fracture-proximal-humerus.html> (27.05.2017.)
18. Gregory TM, Vandenbussche E, Augereau B. Surgical treatment of three and four-part proximal humeral fractures. Orthop Traumatol Surg Res. 2013; 99S:S197-S207. DOI: 10.1016/j.otsr.2012.12.006
19. Tepass A, Blumenstock G, Weise K, Rolauuffs B, Bahrs C. Current strategies for the treatment of proximal humeral fractures: an analysis of a survey carried out at 348 hospitals in Germany, Austria, and Switzerland. J Shoulder Elbow Surg. 2013;22:e8-e14. DOI: 10.1016/j.jse.2012.04.002
20. <https://www2.aofoundation.org/wps/portal/surgery?showPage=diagnosis&bone=Humerus&segment=Proximal> (24.05.2017.)
21. Hawkins RJ, Switlyk P. Acute prosthetic replacement for severe fractures of the proximal humerus. Clin Ortho Relat Res 1993;289:156-160
22. Prpić i sur. Kirurgija za medicinare. Zagreb; Školska knjiga; 2005.
23. Maier D, Jaeger M, Izadpanah K, Strohm PC, Suedkamp NP. Proximal humeral fracture treatment in adults. J Bone Joint Surg Am. 2014; 96:251-61. DOI: 10.2106/JBJS.L.01293

24. https://www2.aofoundation.org/wps/portal/surgery?showPage=redfix&bone=Humerus&segment=Proximal&classification=11-A1.3&treatment&method=Nonoperative+treatment&implantstype&redfix_url=1301988687624 (24.05.2017.)
25. Štalekar H. Općenito o prijelomima. <https://mamed.medri.hr/katedre/Kirurgiju/autorizirana%20predavanja/stalekar/Stalekar.pdf> (24.05.2017.)
26. Fjalestad T, Hole MØ. Displaced proximal humeral fractures: operative versus non-operative treatment – a 2-year extension of a randomized controlled trial. Eur J Orthop Surg Traumatol 2014; 24:1067-73. DOI: 10.1007/s00590-013-1403-y
27. Gupta AK, Harris JD, Erickson BJ, Abrams GD, Bruce B, McCormick F i sur., ur. Surgical management of complex proximal humerus fractures – a systematic review of 92 studies including 4500 patients. J Orthop Trauma. 2015;29:54-9. DOI: 10.1097/BOT.0000000000000229
28. https://www2.aofoundation.org/wps/portal/!ut/p/a1/04_Sj9CPykssy0xPLMnMz0vMAfGjzOKN_A0M3D2DDbz9_UMMDRyDXQ3dw9wMDAwCTYEKlvEocDQnTr8BDuBoQEh_QW5oKABaevup/dl5/d5/L2dJQSEvUUt3QS80SmIFL1o2XzJPMDBHSVMwS09PVDEwQVNFMUdWRjAwMFE1/?showPage=redfix&bone=Humerus&segment=Proximal&classification=11-Special%20considerations&treatment=&method=Special%20considerations&implantstype=Complications&approach=&redfix_url=1341905827937 (26.05.2017.)
29. <https://www.shoulderdoc.co.uk/article/71> (26.05.2017.)

15. ŽIVOTOPIS

Rođena sam 8. lipnja 1987. godine u Čakovcu. Osnovnu školu pohađala sam u Šenkovcu, a maturirala sam 2006. godine u Gimnaziji Čakovec, opći smjer. Iste godine upisala sam Medicinski fakultet u Zagrebu. Aktivno se služim engleskim jezikom.

U slobodno vrijeme volim voziti bicikl.