

# Ultrazvuk pluća u dijagnostici akutnih respiratornih stanja

---

Agejev, Andrija

Master's thesis / Diplomski rad

2017

Degree Grantor / Ustanova koja je dodijelila akademski / stručni stupanj: **University of Zagreb, School of Medicine / Sveučilište u Zagrebu, Medicinski fakultet**

Permanent link / Trajna poveznica: <https://um.nsk.hr/um:nbn:hr:105:410698>

Rights / Prava: [In copyright](#) / [Zaštićeno autorskim pravom.](#)

Download date / Datum preuzimanja: **2025-01-30**



Repository / Repozitorij:

[Dr Med - University of Zagreb School of Medicine Digital Repository](#)



**SVEUČILIŠTE U ZAGREBU**

**MEDICINSKI FAKULET**

**Andrija Agejev**

**Ultrazvuk pluća u dijagnostici akutnih  
respiratornih stanja**

**DIPLOMSKI RAD**



**Zagreb, 2017.**

Ovaj diplomski rad izrađen je na Zavodu za intenzivnu medicinu Klinike za unutarnje bolesti KBC Zagreb uz mentorstvo prof. dr.sc Radovana Radonića, dr. med. i predan je na ocjenu u akademskoj godini 2016/2017.

## Sadržaj

Sažetak

Summary

1. Uvod .....	1
2. Principi ultrazvuka pluća.....	4
3. Uloga ultrazvuka u diferencijalnoj dijagnostici dispneje .....	12
4. Usporedba ultrazvuka pluća s drugim dijagnostičkim metodama .....	14
5. Zaključak .....	17
6. Zahvale .....	17
7. Literatura .....	18
8. Životopis .....	22

## **Sažetak:     **Ultrazvuk pluća u dijagnostici akutnih respiratornih stanja****

**Andrija Agejev**

Akutna respiratorna stanja su stanja koja naglo nastaju i uzrokuju narušenje funkcije disanja, odnosno dispneju. Glavni dijagnostički izazov je odrediti etiologiju dispneje. Standardne metode uključuju klinički pregled, odnosno auskultaciju te radiološke metode, u prvom redu radiografiju pluća. Kompjuterizirana tomografija je najpreciznija metoda, međutim zbog brojnih razloga kao što su velike doze zračenja i nemogućnost primjene pretrage uz krevet bolesnika teško može postati metoda prvog izbora u akutnoj respiracijskoj insuficijenciji. Ultrazvuk pluća pokazao je veliku osjetljivost i specifičnost u diferencijalnoj dijagnozi najčešćih akutnih respiratornih stanja. Ova metoda primjenjiva je uz krevet bolesnika, može se koristiti i izvan bolnice, njome se lako prati razvoj bolesti te ne izlaže bolesnika ionizirajućem zračenju. Donedavno se mislilo da ultrazvuk pluća nema nikakvu kliničku važnost zbog gotovo potpunog odbijanja ultrazvučnih valova od površine pluća što onemogućuju pregled pluća ultrazvukom za razliku od pregleda solidnih organa. Međutim, Lichtenstein je otkrio da promatranjem pleure i njoj pridruženih artefakata može doći do ključnih informacija za postavljanje ispravne dijagnoze. Na temelju svojih otkrića razvio je dijagnostički algoritam „BLUE protocol“ koji se pokazao ispravnim u pronalaženju točnog uzroka akutne respiracijske insuficijencije u značajnom broju slučajeva. Ultrazvuk pluća u mnogim je istraživanjima pokazao bolju osjetljivost i specifičnost od radiografije pluća te je stoga moćna dijagnostička metoda u rukama iskusnog kliničara. Potrebna su daljnja istraživanja kako bi se u potpunosti iskoristili njezini potencijali.

**Ključne riječi:** ultrazvuk pluća, dispneja, B linije, klizanje pleure

## **Summary: Lung ultrasound in diagnostics of acute respiratory conditions**

**Andrija Agejev**

Acute respiratory conditions are conditions which cause sudden deterioration of respiratory function, also known as dyspnea. Main diagnostic challenge is to determine the etiology of dyspnea. Standard methods include clinical examination, most importantly auscultation and radiologic procedures. Most commonly used is chest radiography. Computerized tomography is a method of highest accuracy, however due to numerous reasons like high radiation dosage or incapability of performing the procedure bedside it can hardly become the method of choice in acute respiratory failure. Lung ultrasound has shown to be highly sensitive and specific in differential diagnosis of the most frequent acute respiratory conditions. This method can be applied bedside, it can be used even outside of hospitals, the follow-up is easy and it does not expose patients to ionizing radiation. It had been considered until recently that lung ultrasound is of no clinical importance due to almost complete reflection of ultrasound waves against lung surface, which makes lung ultrasound examination impossible. However, Lichtenstein revealed that by examining pleura and joined artefacts key information for making a right diagnosis can be obtained. Based on his discoveries, he developed a diagnostic algorithm „BLUE protocol“ which showed great accuracy in detecting the correct cause of acute respiratory insufficiency in a significant number of cases. Many studies show that lung ultrasound is more sensitive and more specific in comparison to chest radiography what makes him a powerful tool in hands of an experienced clinician. Further research needs to be undertaken in order to fully use its potential.

Key words: lung ultrasound, dyspnea, B lines, lung sliding

## 1. Uvod

Akutna respiratorna stanja su stanja koja uzrokuju dispneju, a odlikuje ih teško i ubrzano disanje te se pacijenti žale da im nedostaje zraka. Postoji više razloga koji mogu dovesti do ovakve kliničke slike. Cilj ovog rada je objasniti dijagnostičke mogućnosti ultrazvuka pluća te ih usporediti s radiografijom i kompjuteriziranom tomografijom u diferencijalnoj dijagnozi dispneje.

Glavna akutna respiratorna stanja su edem pluća, upala pluća, sindrom akutnog respiracijskog distresa (ARDS), plućna embolija, egzacerbacija astme i kronične opstruktivske bolesti pluća (KOPB), pleuralni izljev i pneumotoraks .

Edem pluća je stanje s difuznim viškom tekućine u intersticiju pluća. Može biti posljedica povišenog hidrostatskog tlaka u plućnim kapilarama, najčešće uslijed zatajenja lijeve klijetke te se tada naziva kardiogenim edemom pluća. Drugi razlog je oštećenje i povećana propusnost plućnih kapilara što dovodi do kliničkog sindroma akutnog respiracijskog distresa. Prema Berlinskoj definiciji ARDS se dijeli na blagi, srednje teški i teški ovisno o velični poremećaja difuzije kisika(1) .

ARDS može nastati uslijed primarne bolesti pluća ( opsežna obostrana upala pluća, oštećenje toksičnim plinovima, dimom, aspiracija organskih otapala i drugo) ili je posljedica sistemskog upalnog odgovora i šoka. Valja navesti još smanjenje koloidno-osmotskog tlaka plazme, poremećeno otjecanje limfe te nepoznate uzroke poput boravka na visini kao moguće mehanizme nastanka nekardiogenog plućnog edema (2)..

Upala pluća je upala plućnog parenhima uzrokovana različitim bakterijama, virusima, gljivama i parazitima. Na mjestu upale prisutan je eksudat(2).

Plućna embolija je opstrukcija krvotoka pluća uzrokovana krvnim ugruškom. Najčešće je posljedica duboke venske tromboze (95% slučajeva). Težina kliničke slike ovisi o veličini zahvaćenosti plućne cirkulacije(2).

Astma i kronična opstruktivna bolest pluća karakterizirane su suženjem dišnih puteva. U astmatičara suženje bronha je reverzibilno, između napada bolesnik je dobro, a u napadu dolazi do bronhokonstrikcije i hipersekrecije. Kod KOPB-a postoji trajno više ili manje izraženo suženje dišnih puteva. Najčešći razlog egzacerbacije KOPB-a je akutni infekt (2).

Plućna embolija, astma i KOPB stanja su kod kojih nema povećane ekstravaskularne plućne vode.

Pleuralni izljev je stanje u kojem se tekućina nakuplja u pleuralnom prostoru iznad fiziološke granice . Nastaje zbog povećane propusnosti kapilara pleure, povećanog hidrostatskog tlaka ili smanjenja koloidno-osmotskog tlaka u njima. Može nastati i zbog preljevanja tekućine iz peritonealne šupljine u pleuralni prostor(2).

Pneumotoraks je stanje u kojem postoji slobodan zrak u pleuralnom prostoru. Zrak može ući u pleuralni prostor na više načina pa tako prema etiologiji bolesti razlikujemo primarni spontani pneumotoraks, sekundarni spontani te traumatski pneumotoraks. Primarni spontani nastaje u prvom redu pucanjem apikalnih pleuralnih bula smještenih ispod visceralne pleure u mlađih, visokih, mršavih muškaraca. Pušenje je dodatni rizični čimbenik. Sekundarni nastaje u bolesnika s primarnom bolesti pluća, najčešće kroničnom opstruktivnom bolesti pluća. Traumatski je



posljedica penetrirajuće traume ili nepenetrirajuće s frakturom rebra uz dislokaciju, rupturom traheje ili bronha(2) .

Dijagnostička metoda koja se uz anamnezu i status standardno koristi u dijagnostici akutno nastale dispneje je najčešće radiografija pluća, međutim često postoji potreba i za kompjuteriziranom tomografijom, primjerice u plućnoj emboliji(3). Ovi dijagnostički postupci mogu biti od velike koristi liječniku, unatoč tome imaju mnogo mana kao što su skupoća i potreba za većim brojem educiranog osoblja te kod kompjuterizirane tomografije premještanje s odjela do uređaja što može biti rizično za kritične bolesnike. Također, ne smije se zaboraviti ni velike količine zračenja koje pacijent primi tokom snimanja kompjuteriziranom tomografijom (4). Ultrazvuk pluća bi mogao povećati dijagnostičku preciznost, ubrzati, pojeftiniti te omogućiti dijagnostički postupak i izvan bolnice pri diferencijalnoj dijagnostici akutnih respiratornih stanja.

## 2. Principi ultrazvuka pluća

Upotreba ultrazvuka bazira se na činjenici da se ultrazvučni valovi djelomice reflektiraju na granici sredstava različitih akustičkih svojstava(5). Ako je poznata brzina širenja ultrazvuka medijem, tada se mjerenjem vremena koje je potrebno da se vrati reflektirani ultrazvučni val, može zaključiti na kojoj je udaljenosti nastao odjek. Na taj način elektroničko računalo stvara sliku na ekranu. Generator ultrazvučnog vala i ujedno i detektor odjeka je piezoelektrični kristal u sondi ultrazvučnog aparata. Svojstvo piezoelektričnih kristala je da mehaničku energiju pretvaraju u električnu i obratno. Ultrazvuk se stvara tako da se piezoelektrični kristal kratko izloži električnom impulsu, što izaziva vibriranje kristala. Vibracije se šire u okolni medij u obliku ultrazvučnih valova. Odjeci ultrazvučnih valova koji se vraćaju prema piezoelektričnom kristalu prenose svoju mehaničku energiju na kristal, koji onda proizvede električni impuls. U analognih ultrazvučnih aparata slika se stvara tako da ovisno o snazi i vremenu dolaska odjeka nastaju svijetle točke na ekranu različitog intenziteta i različito pozicionirane na ekranu. Intenzivnije odjek dati će intenzivniju svijetlu točku na ekranu. Kasniji odjek biti će smješten dalje na ekranu dalje. Tako nastaje slika tkiva i organa.

Ultrazvuk pluća u velikoj mjeri se razlikuje od ultrazvuka ostalih organa. Naime, vrijedni dijagnostički podaci dobivaju se ponajviše iz artefakata, a ne primarno iz prikaza samih pluća, odnosno unutrašnjosti pluća koja su u većini slučajeva nedostupna ultrazvučnim valovima zbog efekta potpunog odbijanja valova na granici visceralne pleure i zraka unutar pluća. Do potpunog odbijanja ultrazvučnih valova dolazi pri velikim razlikama u akustičkoj impedanciji na granici dva različita medija (npr. zrak u alveoli i torakalna stijenka i pleura koji imaju akustičku impedanciju

sličnu vodi). Iznimka od ovog principa bi bila primjerice konsolidacija pluća koja se proteže do visceralne pleure. Na taj način ultrazvučni valovi mogu prodrijeti unutar pluća šireći se sličnim medijem od površine kože do unutrašnje granice konsolidiranog tkiva pluća pa se pluća mogu prikazati na isti način kao i solidni organi.

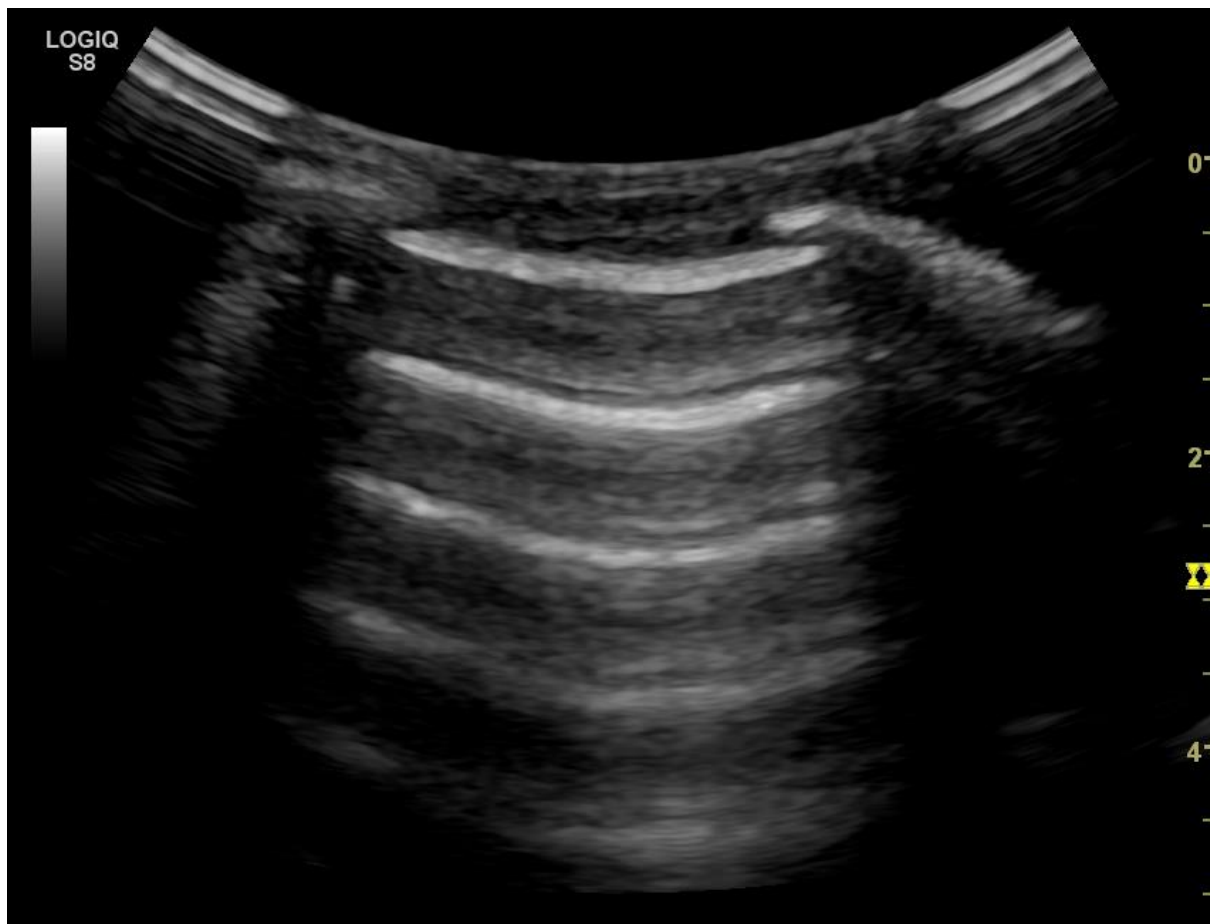
Dugo se smatralo da UZV pluća nema smisla jer pluća uglavnom sadrže zrak te se ultrazvuk zbog različite akustičke impedancije vode i zraka gotovo u potpunosti odbija. Lichtestein je shvatio da promatranjem artefakata na površini pluća može zaključiti o nekim patološkim stanjima pluća. (6). To su u prvom redu A-linije i B-linije (7,8). . A-linije su artefakti koje nalazimo u normalnim plućima i odraz su ponavljano odbijanja zvuka od pleure i ultrazvučne sonde. Odlikuje ih izgled ugrubo horizontalnih hiperehogenih linija paralelnih s pleuralnom linijom i smještenih ispod nje te se ponavljaju na udaljenosti koja odgovara debljini torakalnog zida. Njihova prisutnost označava prisutnost zraka ispod parijetalne pleure pa ih tako nalazimo i u pneumotoraksu. B- linije se generiraju u stanjima u kojima plućni intersticij sadrži više tekućine. U takvim stanjima dolazi do upadanja ultrazvuka na površinu pluća u malo područje tekućine okruženo zrakom što generira učestalo vraćanje ultrazvuka prema sondi iz tog područja. Svaki kasniji odjek računalno smješta nešto dublje na ekranu i tako nastaje artefakt poput hiperehogene zrake, koja polazi s pleuralne linije i dosiže dno ekrana.

Također je važno promatrati klizanje pleure pri udisaju i izdisaju što je zapravo klizanje visceralne o parijetalnu pleuru. U nekim akutnim respiratornim stanjima klizanje može biti odsutno (atelektaza, pneumotoraks..).

Ultrazvučni nalazi pluća :

## 1. Normalna pluća

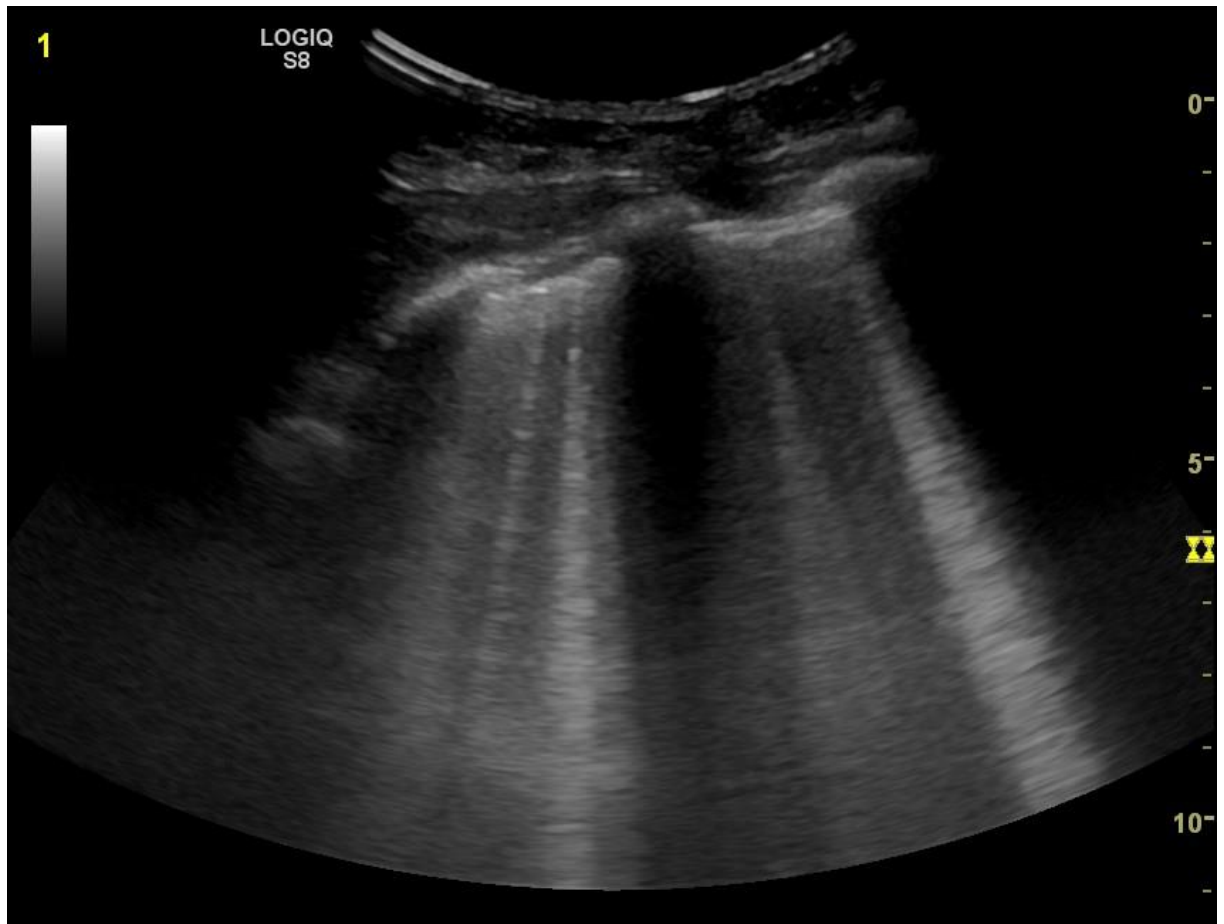
Prisutno klizanje pluća. Vidljive A-linije. Odsutnost B-linija(slika1).



Slika 1. Normalna pluća s paralelnim A- linijama

## 2. Intersticijski sindrom

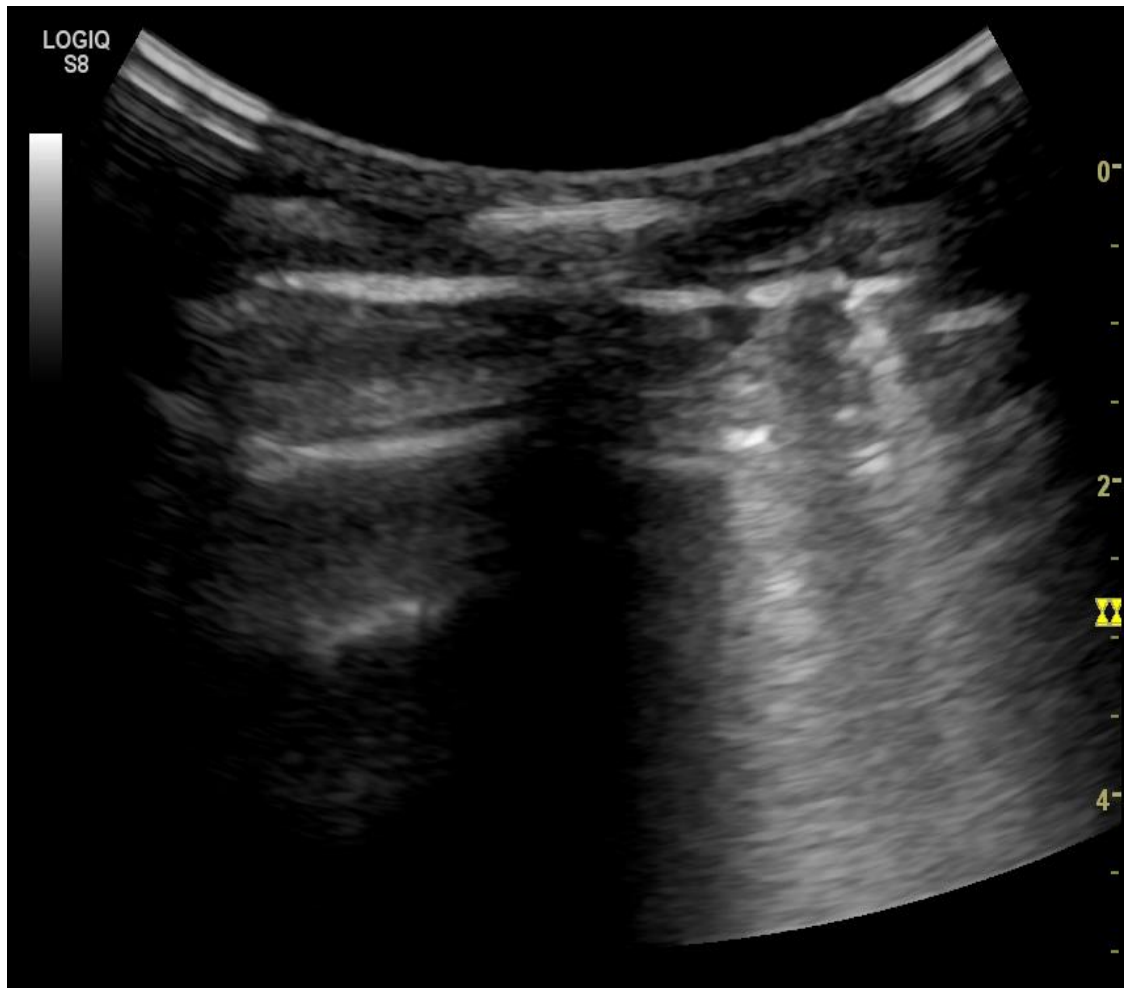
Intersticijski sindrom označava stanje pri kojemu intersticij sadrži više tekućine, odnosno edem pluća kao posljedicu hemodinamskog preopterećenja u zatajenju srca ili povećane propusnosti kapilara u ARDS-u. Ultrazvučno su vidljive B-linije( slika2).



Slika 2. Intersticijski sindrom. Jasno vidljive hiperehogene B-linije.

### 1. Intersticijsko-alveolarni sindrom

Kad je količina ekstravaskularne tekućine još veća te i alveole djelomice sadrže tekući sadržaj, tada to nazivamo intersticijsko alveolarnim sindromom. Vidljive su B-linije, ima ih više nego li u intersticijskom sindromu te su zgusnutije raspoređene i katkada konfulirajuće poput hiperehogenog zastora (9,10)( slika 3).

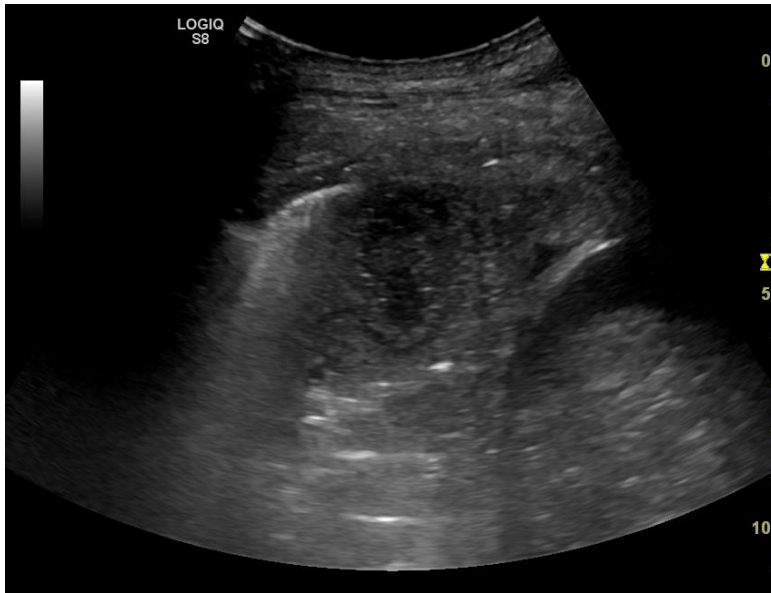


Slika 3. Intersticijsko – alveolarni sindrom desno i normalan nalaz lijevo

## 2. Alveolarni sindrom

Alveolarni sindrom označava stanje pri kojem su alveole u cijelosti ispunjene tekućim sadržajem (eksudat, transudat, krv, voda...) i ne sadrže zrak.

Nakupine ispunjenih alveola čine makroskopski uzorak koji u 98.5% slučajeva dopire do pleure te je stoga dostupan ultrazvučnoj analizi. Izgleda poput tkiva jetre, ehogen je (11)(slika 4).

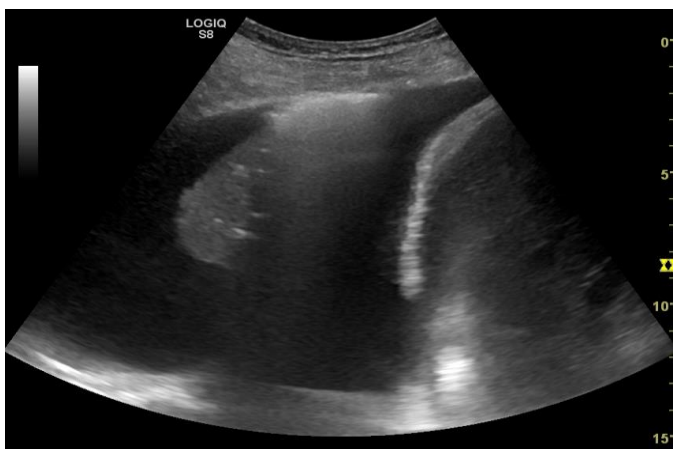

*Slika 4. Alveolarni sindrom s vidljivim apscesom*

### 3. Pleuralni izljev

Pleuralni izljev označava prisutnost tekućeg sadržaja (transudat, eksudat, krv, gnoj...) u pleuralnoj šupljini. Ultrazvučno se vidi kao anehogeni prostor, međutim može se vidjeti u nekim slučajevima i kao ehogeno područje ako se radi o eksudatu

(12,13).



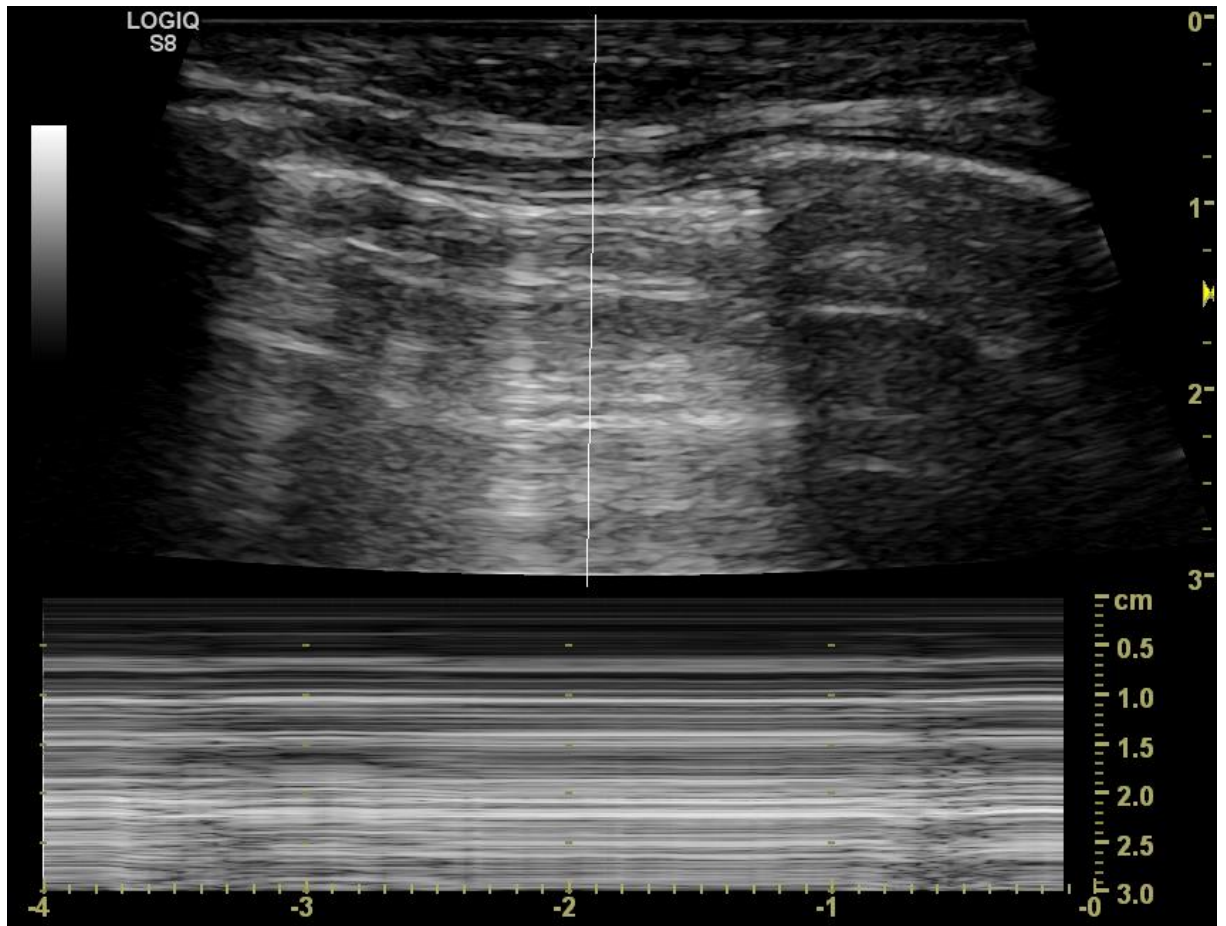
*Slika 5: Pleuralni izljev s konsolidacijom pluća*

#### 4. **Pneumotoraks**

Pneumotoraks je stanje kod kojeg postoji slobodan zrak u pleuralnom prostoru. Stoga dolazi do potpune refleksije ultrazvuka s površine slobodnog zraka pod parijetalnom pleurom. Generiraju se A- linije, no nema prikaza klizanja pleure (14). Najtanji sloj slobodnog zraka odmaknuti će dovoljno pluća od torakalnog zida, te će se sav ultrazvučni val reflektirati s površine slobodnog zraka, a ne zraka pod visceralnom pleurom kao što je normalno. No, i stanja kod kojih nema ventilacije pluća ili je parijetalna i visceralna pleura međusobno slijepljena, rezultirati će izostankom prikaza klizanja pleure. Kod ovih stanja obično će se moći pokazati sitno pomicanje pleuralne linije sinkrono s radom srca (15).

Prikaz granice pneumotoraksa vrlo je specifičan znak koji ukazuje na pneumotoraks (16). Kad se granica pneumotoraksa nalazi pod snopom ultrazvuka tada će se u jednoj točki razgraničiti dio pleuralne linije koji ne pokazuje klizanje pleure jer su tu pluća odmaknuta tankim slojem slobodnog zraka, a na drugoj strani pleuralne linije iznad mjesta gdje pluća dodiruju torakalnu stijenku, klizanje pleure će biti vidljivo. Izostanak prikaza klizanja pleure uz nalaz A linija, zajedno sa znakom prikaza granice pneumotoraksa imaju visoku senzitivnost i specifičnost za dijagnostiku pneumotoraksa (slika 6).

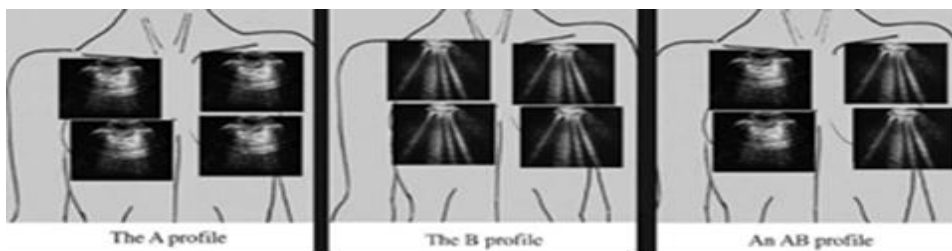




Slika 6: Pneumotoraks

### 3. Uloga ultrazvuka u diferencijalnoj dijagnostici dispneje

Lichtenstein je razvio dijagnostički algoritam koji omogućava nalaženje uzroka dispneje vodeći se prethodno opisanim principima ultrazvuka pluća. Ime ovog algoritma je „BLUE protocol“ (Bedside Lung Ultrasound in Emergency) te će ovdje biti opisan (17). U algoritmu se ultrazvukom procjenjuje postoje li tri osnovne stvari: klizanje pleure, artefakti (A-linije i B-linije) te alveolarna konsolidacija ili pleuralni izljev. Prije provođenja algoritma potrebno je naučiti razlikovati ultrazvučne nalaze koje je Lichtenstein kategorizirao u šest tipova (profila)(slika 7) na temelju gore opisanih svojstava: A profil, A´ profil, B profil, B´ profil, A/B profil i C profil te znati što označava kratica PLAPS.



Slika 7: A, B i A/B profili. Prema: Lichtenstein D. 2008, 122

A profil označava anteriorno bilateralno prisutne A-linije s klizanjem pleure. A´ profil je isti kao i A profil s tom razlikom što ne postoji klizanje pleure i ne vidi se granica pneumotoraksa.

B profil označava anteriorno bilateralno prisutne B-linije s klizanjem pleure. B´ profil je isti kao i B profil s tom razlikom što ne postoji klizanje pleure.

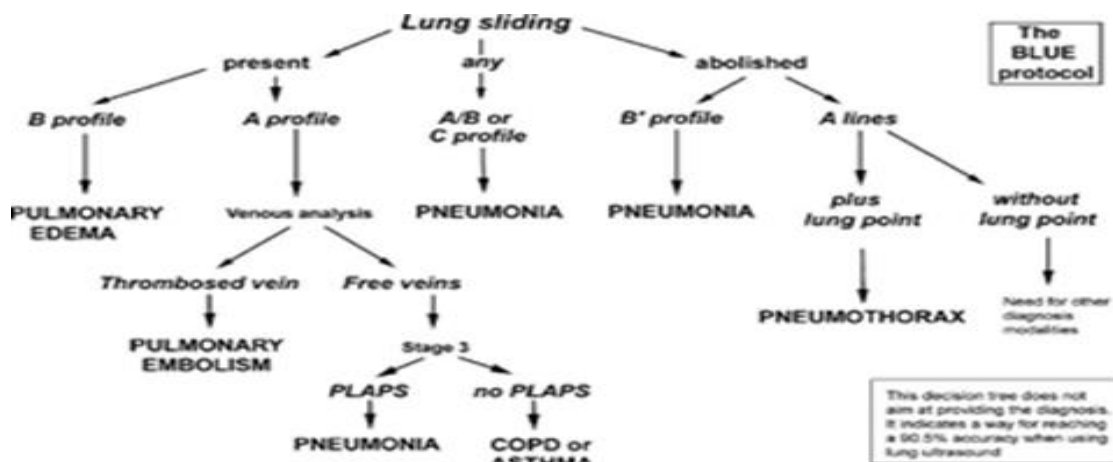
A/B profil označava anteriorno prisutne A-linije s jedne strane i B-linije s druge strane.

C-profil označava anteriornu alveolarnu konsolidaciju.

PLAPS je engleska kratica za posterolateral alveolar and/or pleural syndrome što u prijevodu znači da je posterolateralno prisutna alveolarna konsolidacija ili pleuralni izljev.

Kada se krene provoditi algoritam prvo se mora provjeriti postoji li anteriorno klizanje pleure. Ukoliko je klizanje pleure prisutno isključena je dijagnoza pneumotoraksa. Slijedeći korak je potražiti anteriorne B-linije. U ovom trenutku određujemo o kojem se tipu (profilu) ultrazvučnog nalaza radi. A profil iziskuje traženje duboke venske tromboze, odnosno vensku analizu. U slučaju da trombozirana vena nije nađena potrebno je potražiti PLAPS. A profil s PLAPS upućuje na pneumoniju, a bez na egzacerbaciju kronične opstruktivne plućne bolesti ili astme. B profil upućuje na edem pluća. A/B, B', C profil upućuju na pneumoniju. Ukoliko klizanje pleure nije prisutno i prisutne su A linije potrebno je potražiti granicu pneumotoraksa. Ako je granica pronađena radi se o pneumotoraksu. U odsutstvu granice potrebne su daljnje pretrage (A' profil).

„Blue protocol“ algoritam se pokazao točan u pronalaženju uzroka akutne respiratorne insuficijencije u oko 90% slučajeva(17).



Slika 8 . BLUE protocol. Prema: Lichtenstein D. 2008, 122

## 4. Usporedba ultrazvuka pluća s drugim dijagnostičkim metodama

Liječnik koji se prvi susreće s pacijentom u akutnoj respiratornoj insuficijenciji mora se brzo odlučiti za dijagnostički postupak. Pri toj odluci mora imati na umu osjetljivost i specifičnost odabrane metode, dostupnost, potencijalnu štetnost pretrage za pacijenta te brzinu izvođenja same pretrage budući da se radi o hitnim stanjima. Naravno, ne treba zaboraviti niti na cijenu samog postupka budući da se radi o vrlo često provedenim pretragama.

Ultrazvuk pluća je metoda koja u teoriji može zahtijevati manje vremena, pružiti bolju i precizniju dijagnozu kao dijagnostička metoda prvog izbora pri diferencijalnoj dijagnozi dispneje te omogućiti kvalitetnije i jednostavnije praćenje razvitka bolesti od standardnih metoda, u prvom redu radiografije pluća, jer ima visoku osjetljivost i specifičnost (tablica 1) u odnosu na radiografiju. Mane ultrazvuka pluća u odnosu na radiografiju i CT su manja preglednost te detektiranje samo bolesti koje zahvaćaju površinu pluća. Također, postoji problem u slučaju pravosudnog postupka jer se ultrazvučni zapis ne može pouzdano koristiti kao dokaz. CT ima prednost što daje najpreciznije podatke te se zbog toga nerijetko i prečesto koristi za potvrđivanje ili isključivanje kliničke sumnje. Velike doze zračenja, skup postupak i potreba za premještanjem pacijenata do CT-uređaja čine ovu metodu vrlo nespretnom za primjenu u svih pacijenata, pogotovo kao metodu prvog izbora(4).

Pri dijagnosticiranju edema pluća ultrazvuk pluća je pokazao osjetljivost oko 97% i specifičnost oko 95% (17,18). Radiografija pluća s druge strane pokazala je osjetljivost 50-68%, te specifičnost 76-83 %(19). U ranim stadijima edem pluća teško je prepoznati radiografijom, no ultrazvuk ga primjećuje vrlo rano.

Kod pneumonije se ultrazvuk pluća također pokazao superioran radiografiji. Osjetljivost i specifičnost ultrazvuka pri dijagnosticiranju pneumonije su iznad 90% po nekim radovima(17). Radiografija je pokazala osjetljivost iznad 60% te specifičnost, oko 90%(20,21).

*Tablica 1: Osjetljivost i specifičnost ultrazvuka pluća. Prema: Lichtenstein D. 2008,121*

**Table 4—Accuracy of the Ultrasound Profiles\***

Disease	Ultrasound Signs Used	Sensitivity, %	Specificity, %
Cardiogenic pulmonary edema	Diffuse bilateral anterior B1 lines associated with lung sliding (B profile)	97 (62/64)	95 (187/196)
COPD or asthma	Predominant anterior A lines without PLAPS and with lung sliding (normal profile), or with absent lung sliding without lung point	89 (74/83)	97 (172/177)
Pulmonary embolism	Predominant anterior bilateral A lines plus venous thrombosis	81 (17/21)	99 (238/239)
Pneumothorax	Absent anterior lung sliding, absent anterior B lines and present lung point	88 (8/9)	100 (251/251)
Pneumonia	Diffuse bilateral anterior B1 lines associated with abolished lung sliding (B' profile)	11 (9/83)	100 (177/177)
	Predominant anterior B1 lines on one side, predominant anterior A lines on the other (A/B profile)	14.5 (12/83)	100 (177/177)
	Anterior alveolar consolidation (C profile)	21.5 (18/83)	99(175/177)
	A profile plus PLAPS	42 (35/83)	(170/177)
	A profile plus PLAPS, B', A/B or C profile	89 (74/83)	

Dijagnoza pneumotoraksa ultrazvukom je pokazala osjetljivost oko 90% ispecifičnost oko 100%(17) za razliku od radiografije koja je po nekim radovima 52% osjetljiva i oko 100% specifična (22).

. Drugi radovi pokazuju nešto veću osjetljivost radiografije ( oko 75%), no još uvijek značajno manju od osjetljivosti ultrazvuka. (23,24,25,26).

Pri praćenju razvoja ARDS- a te određivanja razine i opsega oštećenja pluća ultrazvuk pluća pokazao je znatno veću osjetljivost od radiografije pluća te auskultacije (27). Isto tako, postoje ultrazvučni kriteriji po kojima je moguće razlikovati kardiogeni edem pluća od edema pluća uzrokovanog akutnim respiracijskim distresnim sindromom( 28).

U detekciji pleuralnog izljeva ultrazvuk pluća pokazao je veću osjetljivost i specifičnost (92% i 89%) u odnosu na radiografiju (83% i 61%), pogotovo u lokaliziranim izjevima malog volumena (29). Nadalje, ultrazvuk je bolji i u određivanju volumena izljeva (30).

.Osjetljivost ultrazvuka pri dijagnosticiranju plućne embolije koristeći BLUE protokol algoritam je 81% te specifičnost 99%, a standardne metode koje uključuju laboratorijske, radiološke i kliničke pretrage pri dijagnosticiranju akutne respiracijske insuficijencije, ali bez CT-angiografije ostvarile su osjetljivost oko 65%. (31).

## 5. Zaključak

Zaključno, rekao bih da je ultrazvuk pluća metoda koja bi mogla zamijeniti standardno korištenu radiografiju pluća kao metodu prvog izbora pri diferencijalnoj dijagnozi akutnih respiratornih stanja te u praćenju razvoja oštećenja plućne funkcije. Ova metoda zasigurno zaslužuje širu primjenu u jedinicama intenzivnog liječenja kao i daljnja istraživanja njenih brojnih potencijala.

## 6. Zahvale

Najljepše se zahvaljujem svom mentoru prof.dr.sc Radovanu Radoniću na vođenju pri pisanju ovog diplomskog rada, potpori, dostupnosti, preporučenoj literaturi te ultrazvučnim slikama koje mi je ustupio. Također bih se zahvalio svojoj djevojci, prijateljima i obitelji na pruženoj podršci.

## 7. Literatura

1) Jama 2012;307(23):2526-2533

2) Vrhovac B, Francetić I, Jakšić B, Labar B, Vucelić B. Interna medicina. Zagreb: Naklada Ljevak; 2003

3) ) Konstantinides SV, Torbicki A, Agnelli G, Danchin N, Fitzmaurice D, Galiè N, Gibbs JS, Huisman MV, Humbert M, Kucher N, Lang I, Lankeit M, Lekakis J, Maack C, Mayer E, Meneveau N, Perrier A, Pruszczyk P, Rasmussen LH, Schindler TH, Svitil P, Vonk Noordegraaf A, Zamorano JL, Zompatori M; Task Force for the Diagnosis and Management of Acute Pulmonary Embolism of the European Society of Cardiology (ESC). 2014 ESC Guidelines on the diagnosis and management of acute pulmonary embolism. The task force for the diagnosis and management of acute pulmonary embolism of the European Society of Cardiology (ESC) Eur Heart J 2014; 35 (43):3033-3037 4) Brenner DJ, Elliston CD, Hall EJ, et al. Estimated risks of radiation-induced fatal cancer from pediatric CT. AJR Am J Roentgenol 2001;176:289 –296

4) Brenner DJ, Elliston CD, Hall EJ, et al. Estimated risks of radiation-induced fatal cancer from pediatric CT. AJR Am J Roentgenol 2001;176:289 –296

5) Aldrich J. Basic physics of ultrasound imaging. Crit Care Med 35 (5) Suppl, 2007, S131-137

6) Lichtenstein DA. Ultrasound in the management of thoracic disease. Crit Care Med 2007; 35: S250-S261



- 7) Lichtenstein D. Ultrasound diagnosis of pulmonary edema. *Rev Im Med* 1994; 6:561–562.
- 8) Lichtenstein D, Meziere G, Biderman P, et al. The comet-tail artifact, an ultrasound sign of alveolar-interstitial syndrome. *Am J Respir Crit Care Med* 1997; 156:1640–1646
- 9) Volpicelli G, Mussa A, Garofalo G, Cardinale L, Casoli G, Perotto F, Fava C, Francisco M. Bed-side lung ultrasound in the assesment of alveolar-interstitial syndrome. *Am J Emerg Med.* 2006;24:689-696
- 10) Volpicelli G, Silva F, Radeos M. Real-time lung ultrasound for the diagnosis of alveolar consolidation and interstitial syndrome in the emergency department. *Eur J Emerg Med* 2010; 17: 63-72
- 11) Lichtenstein D, Lascols N, Meziere G, et al. Ultrasound diagnosis of alveolar consolidation in the critically ill. *Intensive Care Med* 2004; 30:276 –281
- 12) Reuss J. Sonographic imaging of the pleura: nearly 30 years' experience. *Eur J Ultrasound* 1996; 3: 25-39
- 13) Mathis G. Thoraxsonography--Part I: Chest wall and pleura. *Ultrasound Med Biol* 1997; 23: 1131-1139
- 14) Lichtenstein D, Menu Y. A bedside ultrasound sign ruling out pneumothorax in the critically ill: lung sliding. *Chest* 1995; 108:1345–1348
- 15) Lichtenstein DA, Lascols N, Prin S, Mezière G. The “lung pulse”: An early ultrasound sign of complete atelectasis. *Intensive Care Med.* 2003;29:2187–92

- 16) Lichtenstein D, Meziere G, Biderman P, et al. The lung point: an ultrasound sign specific to pneumothorax. *Intensive Care Med* 2000; 26:1434–1440
- 17) Lichtenstein D, Meziere G. Relevance of lung ultrasound in the diagnosis of acute respiratory failure. *Chest* 2008; 134:117-125
- 18) Silva S, Biendel C, Ruiz J, Olivier M, Bataille B, Geeraerts T, et al. Usefulness of cardiothoracic chest ultrasound in the management of acute respiratory failure in critical care practice. *Chest*. 2013;144:859–65
- 19) Mant J, Doust J, Roalfe A, Barton P, Cowie MR, Glasziou P, Mant D, McManus RJ, Holder R, Deeks J, Fletcher K, Qume M, Sohanpal S, Sanders S, Hobbs FD. Systematic review and individual patient data meta-analysis of diagnosis of heart failure, with modelling of implications of different diagnostic strategies in primary care. *Health Technol Assess* 2009; 13: 1-207, [PMID: 19586584 DOI: 10.3310/hta13320
- 20) Cortellaro F, Colombo S, Coen D, Duca PG. Lung ultrasound is an accurate diagnostic tool for the diagnosis of pneumonia in the emergency department. *Emerg Med* 2012, 19-23
- 21) Nazerian P, Volpicelli G, Vanni S, Gigli C, Betti L, Bartolucci M, Zanobetti M, Emini FR, Iannello C, Grifoni S. Accuracy of lung ultrasound for the diagnosis of consolidation when compared to chest computed tomography. *Am J Emerg Med* 2015,33(5):620-5
- 22) Ding W, Shen Y, Yang J, He X, Zhang M. Diagnosis of pneumothorax by radiography and ultrasonography: A meta-analysis. *Chest*. 2011;140:859–66.
- 23) Lichtenstein D, Meziere G, Lascols N, et al. Ultrasound diagnosis of occult pneumothorax. *Crit Care Med* 2005; 33:1231–1238

- 24) Blaivas M, Lyon M, Duggal S. A prospective comparison of supine chest radiography and bedside ultrasound for the diagnosis of traumatic pneumothorax. *Acad Emerg Med* 2005;12:844–849
- 25) Rowan KR, Kirkpatrick AW, Liu D, Forkheim KE, Mayo JR, Nicolaou S. Traumatic pneumothorax detection with thoracic US: correlation with chest radiography and CT—initial experience. *Radiology* 2002;225:210–214
- 26) Chen L, , Zhang Z. Bedside ultrasonography for diagnosis of pneumothorax. *Quant Imaging Med Surg* 2015; 5: 618–23
- 27) D. Lichtenstein, I Goldstein, E Mourgeon, P cluzel, P Grenier, JJ Rouby: Comparative diagnostic performances of auscultation, chest radiography, and lung ultrasonography in acute respiratory distress syndrome. *Anesthesiology* 2004; 100:9-15
- 28) Copetti R, Soldati G, Copetti P: Chest sonography: a useful tool to differentiate acute cardiogenic pulmonary oedema from acute respiratory distress syndrome. *Cardiovascular ultrasound* 2008, 6:16
- 29) Grymiski J, Krakowka P, Lypacewicz G: The diagnosis of pleural effusion by ultrasonic and radiologic techniques. *Chest* 1976, 70:33-37
- 30) Eibenberger KL, Dock WI, Ammann ME, Dorffner R, Hormann MF, Grabenwoger F: Quantification of pleural effusions: sonography versus radiography. *Radiology* 1994, 191:681-684
- 31) Silva S, Biendel C, Ruiz J, Olivier M, Bataille B, Geeraerts T, et al. Usefulness of cardiothoracic chest ultrasound in the management of acute respiratory failure in critical care practice. *Chest*. 2013;144:859–65

## 8. Životopis

Rođen sam u Zagrebu 20.10.1992. Završio sam OŠ Ivana Gorana Kovačića. Nakon toga sam upisao i završio XV. gimnaziju. Medicinski fakultet u Zagrebu upisao sam 2011. godine.