

Moderni trendovi u liječenju keratokonusa

Dorešić, Dorotea

Master's thesis / Diplomski rad

2017

Degree Grantor / Ustanova koja je dodijelila akademski / stručni stupanj: **University of Zagreb, School of Medicine / Sveučilište u Zagrebu, Medicinski fakultet**

Permanent link / Trajna poveznica: <https://um.nsk.hr/um:nbn:hr:105:467156>

Rights / Prava: [In copyright](#)/[Zaštićeno autorskim pravom.](#)

Download date / Datum preuzimanja: **2024-07-25**



Repository / Repozitorij:

[Dr Med - University of Zagreb School of Medicine Digital Repository](#)



**SVEUČILIŠTE U ZAGREBU
MEDICINSKI FAKULTET**

Dorotea Dorešić

**Moderni trendovi u liječenju
keratokonusa**

DIPLOMSKI RAD



Zagreb, 2017.

**SVEUČILIŠTE U ZAGREBU
MEDICINSKI FAKULTET**

Dorotea Dorešić

**Moderni trendovi u liječenju
keratokonusa**

DIPLOMSKI RAD

Zagreb, 2017.

Ovaj diplomski rad izrađen je na Klinici za očne bolesti KBC-a Zagreb, Medicinskog fakulteta Sveučilišta u Zagrebu, pod vodstvom doc. dr. sc. Mire Kalauza i predan je na ocjenu u akademskoj godini 2016./2017.

Mentor rada: doc. dr. sc. Miro Kalauz

POPIS KRATICA

LOX	collagen cross-linking enzyme lysyl oxidase
RGP	rigid gas permeable (contact lens)
CXL	corneal collagen cross-linking
SRAX	skewed radial axis
PRK	photo-refractive keratectomy
T-PRK	topography-guided photorefractive keratectomy
BSCVA	best spectacle-corrected visual acuity
BCVA-CL	best corrected visual acuity – contact lens
OCT	optical coherence tomography
PMD	pellucid marginal degeneration
PMMA	polymethyl methacrylate
OZ	optical zone
ICRS	intrastromal corneal ring segments
DALK	deep anterior lamellar keratoplasty
PK	penetrating keratoplasty
FDA	Food and Drug Administration
HSV	herpes simplex virus
UVA	ultraviolet A radiation
ROP	retinopathy of prematurity
RCT	randomized controlled trial

SADRŽAJ

SAŽETAK

SUMMARY

1. UVOD.....	1
1.1. ROŽNICA	1
1.1.1. Mjere rožnice.....	1
1.1.2. Građa rožnice	1
1.1.3. Epitel rožnice.....	2
1.1.4. Bowmanova membrana.....	2
1.1.5. Stroma	3
1.1.6. Descemetova membrana	4
1.1.7. Endotel rožnice.....	4
1.2. KERATOKONUS	4
1.2.1. Definicija i kliničke značajke keratokonusa.....	4
1.2.2. Epidemiologija	5
1.2.3. Etiologija i patofiziologija.....	6
1.2.4. Patologija i patohistologija.....	7
1.2.5. Podjela keratokonusa.....	7
1.2.6. Klinička slika i dijagnostika.....	8
1.2.6.1. Simptomatologija	8
1.2.6.2. Ispitivanje vidne oštine i klinički pregled.....	9
1.2.6.3. Biomikroskopija	9
1.2.6.4. Pahimetrija	10
1.2.6.5. Keratoskopija, keratometrija, topografija i tomografija rožnice	11
1.2.7. Diferencijalna dijagnoza	13
2. MODERNI TRENDVI U LIJEČENJU KERATOKONUSUSA	14
2.1. Uvod u liječenje.....	14
2.2. Korekcija naočalama	15
2.3. Kontaktne leće	15
2.3.1. Meke kontaktne leće.....	16
2.3.2. Tvrde plinopropusne kontaktne leće	17

2.3.2.1.	Prilagođavanje RGP kontaktnih leća.....	17
2.3.2.2.	Tradicionalne RGP kontaktne leće.....	18
2.3.2.3.	Keratokonusno dizajnirane RGP kontaktne leće.....	18
2.3.3.	Kombinirani dizajni kontaktnih leća	19
2.3.4.	Skleralne i mini skleralne leće	20
2.4.	Fotorefraktivna keratektomija	20
2.5.	Intrakornealni prstenovi.....	21
2.6.	Križno umrežavanje kolagena rožnice	22
2.6.1.	Razvoj CXL-a	23
2.6.2.	CXL- zahvat	24
2.6.3.	Indikacije, komplikacije i kontraindikacije za CXL	26
2.6.4.	CXL u kombinaciji s drugim kirurškim metodama	27
2.7.	Keratoplastika.....	27
2.7.1.	Penetrantna keratoplastika.....	27
2.7.2.	Prednja duboka lamelarna keratoplastika.....	28
	ZAKLJUČAK.....	30
	ZAHVALE	31
	LITERATURA	32
	ŽIVOTOPIS	38

SAŽETAK

Moderni trendovi u liječenju keratokonusa

Autor : Dorotea Dorešić

Keratokonius je poremećaj rožnice oka u kojem ona progresivno mijenja svoju zakrivljenost, fokalno se stanjuje, te u krajnjoj fazi poremećaja zadobiva stožast oblik. Opisane promjene rožnice rezultiraju padom vidne oštine najčešće po tipu progresivne kratkovidnosti i/ili iregularnog astigmatizma.

Procjenjuje se kako prevalencija keratokonusa u općoj populaciji iznosi između 50 i 230 na 100 000 stanovnika. Keratokonus počinje tipično u pubertetu, napreduje kroz 10 do 20 godina i u srednjoj životnoj dobi progresija obično prestaje. Iako je specifičan uzrok keratokonusa još uvijek nepoznat, pretpostavlja se kako su promjene strome rožnice najzaslužnije za razvoj poremećaja.

Danas postoji velik broj metoda u liječenju keratokonusa. Izbor metode ovisi o stadiju poremećaja i njegovim karakteristikama. Glavni ciljevi liječenja su spriječiti progresiju poremećaja i poboljšati vidnu oštinu. Prva metoda koja je pokazala učinkovitost u zaustavljanju progresije keratokonusa je tzv. križno umrežavanje kolagena rožnice (CXL). Uporaba naočala i mekih kontaktnih leća u svrhu korekcije vidne oštine kod keratokonusa je veoma ograničena i moguća samo u ranim stadijima. Zlatni standard u korekciji kod umjerenih i uznapredovalih stadija keratokonusa su tradicionalne *RGP* i posebne, keratokonusno dizajnirane, *Rose K*, *piggyback* i hibridne kontaktne leće. Kada korekcija kontaktnim lećama više nije moguća, primjenjuju se kirurške metode kao što su PRK i ugradnja intrakornealnih prstenova. Osim ispravljanja patološke zakrivljenosti rožnice i korekcije vidne oštine, ove metode omogućuju bolje prilagođavanje (*fitting*) i ponovnu uporabu kontaktnih leća. U krajnje uznapredovalim stadijima poremećaja često je jedina opcija transplantacija rožnice. Iako je penetrantna keratoplastika dosad smatrana zlatnim standardom, u zadnje vrijeme sve je više zamjenjuje prednja duboka lamelarna keratoplastika.

Ključne riječi : keratokonus, liječenje, trendovi

SUMMARY

Novel Trends in Keratoconus Management

Author : Dorotea Dorešić

Keratoconus is a progressive, bilateral, non-inflammatory eye disorder in which the cornea of the eye alters in shape and thickness, eventually forming a cone-like shape. The cornea affected by the disease changes its curve and tends to be thinner than the normal cornea, causing progressive impairment of visual acuity, usually in terms of progressive nearsightedness and/or irregular astigmatism.

The prevalence of keratoconus is usually estimated between 50 and 230 per 100 000. The process typically starts around puberty and continues over a period of 10-20 years until it gradually stops. The etiopathogenesis of keratoconus is yet to be discovered. However, the weakening of the stroma is probably the most important factor in keratoconus development.

Management of keratoconus varies significantly depending on the stage of the disease. Control of progression and visual acuity correction are its main goals. Over the past 10 years, great effort has been put into research of corneal cross-linking, which has already shown stable long-term results in the control of keratoconus progression. In terms of correcting visual acuity, spectacle correction is limited and used in early stages only. Traditional RGP contacts, as well as special, keratoconic designs like *Rose K*, *piggybacks* or hybrid contact lenses are the mainstay method in correcting moderate to advanced keratoconus. In cases of contact lens intolerance, photorefractive keratectomy and intracorneal ring segment insertion are considered. Except from visual acuity correction, these surgical methods provide better postoperative contact lens fitting. In cases of very advanced keratoconus, corneal transplantation is often the only treatment option. Even though penetrating keratoplasty has traditionally been the surgery of choice, lamellar keratoplasty is recently becoming more popular, especially for patients with mild to moderate disease.

Key words : keratoconus, management, trends

1. UVOD

1.1. ROŽNICA

Rožnica je najpovršniji, prozirni dio oka, umetnut u bjeloočnicu poput satnog stakla. Optički je veoma važna jer je, uz površinski sloj suza, prva prepreka na putu svjetlosne zrake. Refrakcijska svojstva rožnice temelje se na njevoj površini odnosno polumjeru njene zakrivljenosti koji određuje kut upada svjetlosne zrake. Iz navedenih razloga rožnica je zaslužna za otprilike trećinu lomne jakosti oka u cijelini.

Najvažnija karakteristika rožnice je njena prozirnost koja je ostvarena kompleksnom strukturom i metabolizmom staničnih i izvanstaničnih komponenata svakog pojedinog sloja te neprisutnošću krvnih žila. U nedostatku krvnih žila, kisik i hranjive tvari rožnica dobiva difuzijom iz suznog filma s prednje te iz očne vodice sa stražnje strane.

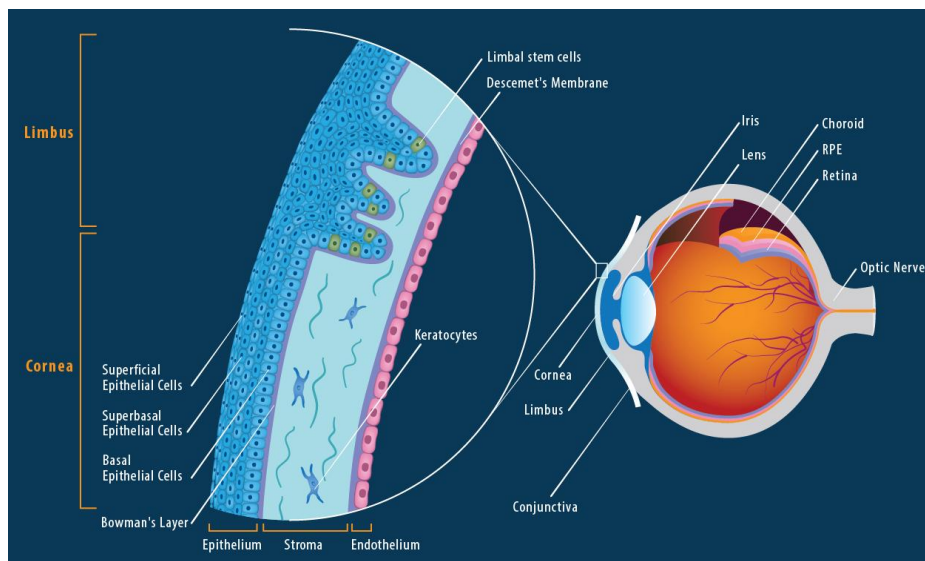
Rožnica predstavlja i prvu barijeru obrane od patogena i traume. Međutim, s obzirom na potrebu rožnice za prozirnošću i njenu asvaskularnost, imunologija rožnice ima specifične fiziološke i patofiziološke karakteristike u usporedbi s drugim dijelovima tijela. Imunološki najaktivniji dio rožnice je visoko vaskulariziran limbus koji sudjeluje u njenom obnavljanju pomoću pluripotentnih matičnih stanica.

1.1.1. Mjere rožnice

Zdrava rožnica odrasle osobe uža je u svom okomitom promjeru koji iznosi od 9 do 11 mm, za razliku od vodoravnog koji se kreće od 11 do 12 mm. Polumjer zakrivljenosti 3mm široke optičke zone u centru rožnice obično je između 7.5 i 8 mm. Lomna jakost zdrave rožnice iznosi 40 do 44 dioptrije. Rožnica je najtanja u svojem centralnom dijelu gdje joj debljina iznosi oko 0.5 mm (500 μ m) i postupno zadebljava prema periferiji gdje doseže 0.7 mm (700 μ m) debljine (1).

1.1.2. Građa rožnice

Rožnica je građena od 5 slojeva: rožničnog epitela, membrane limitans anterior (Bowmanove membrane), substancije proprije odnosno strome, membrane limitans posterior (Descemetove membrane) i endotela rožnice (*sl. 1*).



Slika 1. Shematski prikaz građe rožnice (2).

1.1.3. Epitel rožnice

Epitel rožnice sastoji se od 5 do 6 slojeva stanica ukupne debljine 50-60 μm . Radi se o tri različite vrste stanica. Površne pločaste neorožnjеле stanice posjeduju mikronabore i mikrovile koji pomažu u stabilizaciji suznog filma rožnice. Ispod njih nalaze se slojevi tzv. krlatih stanica (eng. *wing cells*). Stanice su međusobno povezane čvrstim spojevima. Najdublji sloj građen je od bazalnih stanica koje su za bazalnu membranu učvršćene brojnim hemidezmosomima. Bazalna membrana učvršćena je pak za Bowmanovu membranu kompleksnim interakcijama kolagena tipa VI i VII.

Radi zadržavanja prozirnosti rožnice, njen centralni dio ne posjeduje melanocite niti imunokompetentne stanice (3), ali je bogato prožet ograncima osjetnih nemijeliniziranih živčanih vlakana. Izostanak mijelinizacije živčanih vlakana također doprinosi prozirnosti rožnice. U slučaju ozljede epitela rožnice, stanice se zamijenjuju novim stanicama s limbusa rožnice. Zbog toga ozljeda koja je ograničena na područje epitela rožnice cijeli u potpunosti, bez ožiljkavanja. Međutim, u slučaju dublje ozljede, kada je zahvaćena Bowmanova membrana, rožnica cijeli ožiljkavanjem što posljedično dovodi do neprozirnosti ozljeđenog dijela.

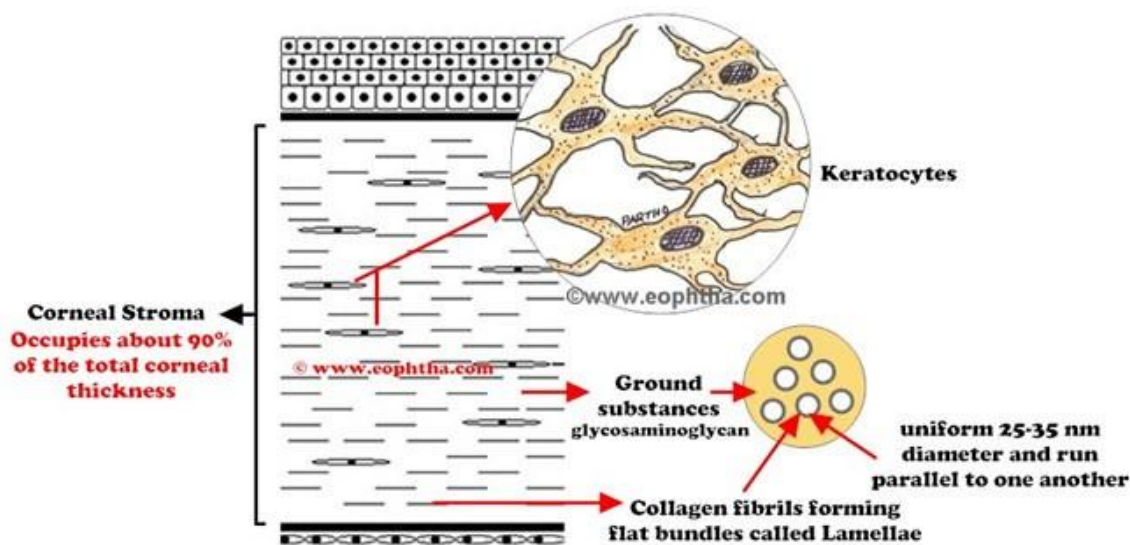
1.1.4. Bowmanova membrana

Iako ime ove strukture govori drugačije, ovdje se ne radi o pravoj membrani, već o modificiranom površinskom sloju strome rožnice debljine 8-12 μm u kojem nema stanica, a kolagena vlakna nasumično su raspoređena. Veći dio kolagena je tipa I ili III.

Prednja površina ovog sloja je glatka, no stražnja strana se ne može jasno razgraničiti od strome rožnice.


1.1.5. Stroma

Stroma rožnice središnji je dio rožnice koji čini približno 90% ukupne debljine rožnice. Sastoji se od kolagenih vlakana međusobno povezanih i organiziranih u kolagene lamele čiji je raspored ključan za prozirnost i stabilnost rožnice. Lamele su uklopljene u izvanstanični matriks građen većinom od glikozaminoglikana (slika 2). Za razliku od Bowmanove membrane, u stromi rožnice prisutni su keratociti – modificirani fibroblasti zvjezdolikog oblika koji su veoma metabolički aktivni u obnavljanju kolagena te u održavanju kompleksnih veza između kolagenih lamela. Keratociti su na krajevima svojih citoplazmatskih izdanaka međusobno povezani tijesnim spojevima (engl. *gap junctions*). Kroz stromu rožnice prolaze nemijelinizirana živčana vlakna koja se protežu sve do najpovršnijih slojeva epitela.



Slika 2. Schematski prikaz građe strome rožnice (4).

Kolagena vlakna su unutar lamela položena međusobno paralelno, a precizne molekularne interakcije održavaju njihov međusobni razmak konstantnim. Za razliku od kolagenih vlakana, kolagene lamele, debljine oko 2 μm , jedna su na drugu okomite. Ortogonalni raspored kolagenih lamela najzaslužniji je za prozirnost rožnice. (slika 3.)



Slika 3. Ilustracija ortogonalnog rasporeda kolagenih lamela i keratocita rožnice . (5)

1.1.6. Descemetova membrana

Descemetova membrana modificirana je bazalna membrana endotela rožnice, debljine 8-10 μm . Čvrsto je povezana sa stromom rožnice i stoga odražava bilo kakve promjene oblika strome (1). Određene patološke promjene strome ili pak mehanička trauma mogu rezultirati rupturom Descemetove membrane. U tom slučaju dolazi do ulaska očne vodice u stromu rožnice i posljedično do hidropsa rožnice.

1.1.7. Endotel rožnice

Endotelne stanice leže na Descemetovoj membrani u sloju debljine 5 μm tvoreći na njoj poligonalni uzorak poput pčelinjih saća. Njihov broj s godinama se smanjuje. Glavna uloga endotela rožnice je transport tekućine, kisika i hranjivih tvari prisutnih u očnoj vodici te održavanje ravnoteže elektrolita u svrhu zadržavanja prozirnosti rožnice. Endotelne stanice nemaju mogućnost regeneracije, pa se, u slučaju oštećenja, preostale stanice endotela rastežu radi pokrivanja defekta, čime se endotelni sloj stanjuje.

1.2. KERATOKONUS

1.2.1. Definicija i kliničke značajke keratokonusa

Keratokonus (grč. *kéras* - rog + lat. *conus* - stožac) je poremećaj rožnice oka u kojem ona progresivno mijenja svoju zakrivljenost, fokalno se stanjuje, te u krajnjoj fazi poremećaja zadobiva stožast oblik. Znakovi upale pritom nisu prisutni (1). Opisane

promjene rožnice rezultiraju padom vidne oštine najčešće po tipu progresivne kratkovidnosti i/ili iregularnog astigmatizma.

Keratokonius pogađa većinom mlađe osobe. Tipično počinje u pubertetu, napreduje kroz 10-20 godina različitom brzinom i intenzitetom, a u srednjoj životnoj dobi progresija obično prestaje. Javlja se u oba spola, ali još uvijek nije jasno postoji li između njih značajna razlika u prevalenciji (6).

Keratokonius se može javiti izolirano ili u sklopu drugih očnih bolesti (pigmentna retinopatija, Leberova kongenitalna amauroza) te udružen s pojedinim sistemskim (atopija) i nasljednim bolestima (Downov sindrom). Najčešće je prisutan bilateralno, no obično asimetrično. Unilateralni slučajevi se javljaju, ali zahvaljujući suvremenoj topografiji rožnice, smatra se da incidencija unilateralne prezentacije iznosi svega oko 2-4 % (1).

1.2.2. Epidemiologija

Učestalost keratokoniusa uvelike ovisi o primjenjenim dijagnostičkim kriterijima i populaciji koju promatramo.

Zamijećena je velika varijabilnost prevalencije u različitim geografskim područjima. Naime, u istraživanjima susrećemo prevalencije koje se kreću od 0,3/100 000 u Rusiji (7) pa sve do 2 300/100 000 u središnjoj Indiji (8). Ipak, većinom se procjenjuje kako prevalencija keratokoniusa u općoj populaciji iznosi između 50 i 230 na 100 000 stanovnika (9).

Keratokonius zahvaća pripadnike svih rasa, ali s različitom učestalošću. S obzirom da je specifični uzrok poremećaja još uvijek nepoznat, te je razlike i dalje teško objasniti. Pojedina istraživanja ističu važnost okolišnih čimbenika (UV zračenje) jer je u toplijim krajevima s puno sunca zabilježena veća učestalost poremećaja od one u zemalja hladnije klime (6). Druga pak istraživanja govore u prilog etničkih odnosno kulturoloških karakteristika između pojedinih rasa. Naime, u dvije studije (10) (11) primijećeno je kako je u Azijata, kod kojih je keratokonius češći nego u bijele rase, ujedno zabilježen i viši stupanj konsangviniteta.

Obiteljska pojavnost keratokoniusa nešto je viša od one u općoj populaciji i kreće se oko 6-10 % (6). Primijećeno je kako opća prevalencija keratokoniusa u promatranoj populaciji razmjerno utječe na zabilježenu prevalenciju u obitelji, pa se tako u Izraelu, gdje je prevalencija u općoj populaciji visoka, bilježi čak 21.74% slučajeva s pozitivnom obiteljskom anamnezom (6) (12).

1.2.3. Etiologija i patofiziologija

Unatoč svim dosadašnjim naporima uložanima u istraživanja, specifičan uzrok keratokonusa je još uvijek nepoznat, a patofiziološki mehanizam nedovoljno razjašnjen. Pokušava se pronaći povezanost pojave keratokonusa i pojedinih sistemskih bolesti (atopija, poremećaji vezivnoga tkiva), kao i drugih očnih bolesti s kojima je on često udružen (retinitis pigmentosa, Leberova kongenitalna amauroza, ROP). U moguće uzroke ubrajamo genetske, nasljedne, biokemijske i okolišne čimbenike, pa je etiologija poremećaja najvjerojatnije multifaktorijalna.

Od genetskih čimbenika bitno je spomenuti LOX gen, odnosno njegov enzimski produkt (engl. *collagen crosslinking enzyme lysyl oxidase*), koji ima važnu ulogu u molekularnom mehanizmu vezivanja kolagenih i elastinskih niti rožnice (13). Defekt lizil oksidaze dovodi do slabijega umrežavanja kolagenih i elastinskih vlakana i posljedično do narušavanja strukture strome rožnice. Recentna istraživanja iz više nezavisnih uzoraka populacije (14) (15) (16) pokazuju kako su polimorfizmi navedenog gena zastupljeni u pojedina s keratokonusom diljem svijeta te da defekt LOX gena odgovara težini poremećaja (17). Rezultati su kasnije potvrđeni i metaanalizom (18).

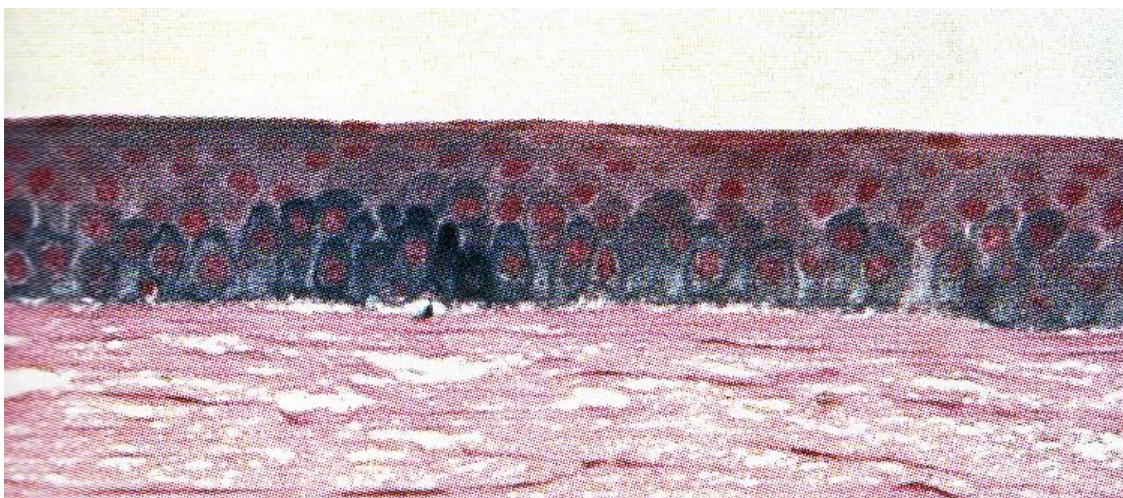
U prilog nasljedne etiologije keratokonusa govore podudarna pojava keratokonusa u jednojajčanih blizanaca, česta familijarna pojavnost te udruženost s pojedinim, od ranije poznatim, nasljednim poremećajima (Downov sindrom, Leberova kongenitalna amauroza, poremećaji vezivnoga tkiva – Ehlers-Danlos, osteogenesis imperfecta) (19). Biokemijski aspekt poremećaja očituje se u neravnoteži lizosomalnih enzima (fosfataza, esteraza, lipaza, katepsina B i C) (20) i njihovih inhibitora (21) te u većem broju receptora za IL-1 na keratocitima keratokonusno promijenjenih rožnica (22). Pojačani odgovor na stimulaciju keratocita interleukinom 1 dovodi do njihovog apoptotičkog odumiranja te posreduje u odgovoru na ozljede rožničnog epitela. (23)

Vanjski tj. okolišni čimbenici koji su u pozitivnoj korelaciji s keratokonusom su UV zračenje (v.ranije), nošenje kontaktnih leća i trljanje očnih jabučica (24) (25). U oba posljednja mehanizma ključne su posljedične mikrotraume rožnice koje se smatraju okidačem poremećaja, pogotovo u rožnica genetski podložnijih razvoju keratokonusa. Međutim, nije u potpunosti jasno je li trljanje očiju samostalan rizični čimbenik ili je povećana učestalost rezultat istovremenih drugih bolesti, a u kojih je primijećeno često trljanje očiju, kao što su Downov sindrom ili kongenitalni glaukom.

1.2.4. Patologija i patohistologija

Stanjenje rožnice ključan je patološki proces u keratokonusu, no točan mehanizam i dalje se istražuje. Iako je promjene moguće uočiti u svim slojevima rožnice, smatra se kako su promjene u njenoj stromi najodgovornije za stanjenje.

Karakteristični patohistološki nalazi prednjeg dijela rožnice su sitna puknuća epitela i Bowmanove membrane koja kasnije dovode do subepitelnog i prednjeg stromalnog ožiljkavanja. Jedno od obilježja, iako nespecifično, je i odlaganje hemosiderina u dubokim slojevima epitela na bazi konusa (*slika 4.*).



Slika 4. Depoziti hemosiderina u bazalnim stanicama epitela rožnice (Fleischerov prsten) (1)

Promjene u stromi rožnice uključuju smanjen broj kolagenih lamela te poremećenu orijentaciju i raspored kolagenih vlakana. S obzirom da je pravilan raspored kolagenih vlakana strome rožnice veoma bitan za njenu stabilnost, moguće je da upravo ove promjene imaju bitnu ulogu u razvoju keratokonusa (26). Zanimljivo je, međutim, da su veličina kolagenih vlakana i razmak između kolagenskih lamela nepromijenjeni. To bi odbacivalo teoriju o stanjenju strome na račun gušćeg pakiranja kolagenskih lamela, kao i onu koja govori o stanjenju zbog razgradnje kolagena (1).

Na endotelu rožnice primijećena je varijacija u veličini endotelnih stanica i njihovom obliku te različit obujam oštećenja (27).

1.2.5. Podjela keratokonusa

Keratokonus je moguće podijeliti prema više različitih kriterija. Prema smještaju ga dijelimo na prednji (keratokonus u užem smislu) i stražnji keratokonus (v. dalje). Keratokonus klinički dijelimo u stadije prema izraženosti rožničnih abnormalnosti

(*tablica 1.*). Prema dinamici poremećaja razlikujemo progresivni i neprogresivni oblik keratokonusa. Kriteriji za progresivni oblik keratokonusa, a ujedno i indikacije za zahvat križnog umrežavanja kolagena, prikazani su u *tablici 4.*

Tablica 1. Modificirana Krumeichova podjela keratokonusa (28).

Modificirana Krumeichova podjela keratokonusa	
Stadij	Znakovi
Rani	ekscentrično strmija rožnica miopija i/ili astigmatizam <5 D lomna jakost rožnice ≤ 48 D
Umjereni	miopija i/ili astigmatizam 5-8 D lomna jakost rožnice <53 D pahimetrija >400 μm
Umjereni do uznapredovali	miopija i/ili astigmatizam 8-10 D lomna jakost rožnice >53 D pahimetrija 300-400 μm
Uznapredovali	refrakcijska greška nemjerljiva - veliki nepravilni astigmatizam lomna jakost rožnice >55 D pahimetrija <200 μm ožiljak, perforacija

1.2.6. Klinička slika i dijagnostika

Bitno je napomenuti kako prisutna simptomatologija i klinički znakovi znatno ovise o stadiju keratokonusa. Dijagnoza keratokonusa zasniva se na kliničkim opažanjima, smanjenju vidne oštine, nalazu pregleda na biomikroskopu kao i na manualnim, a danas većinom kompjuteriziranim, metodama keratometrije, tomografije i topografije rožnice.

1.2.6.1. Simptomatologija

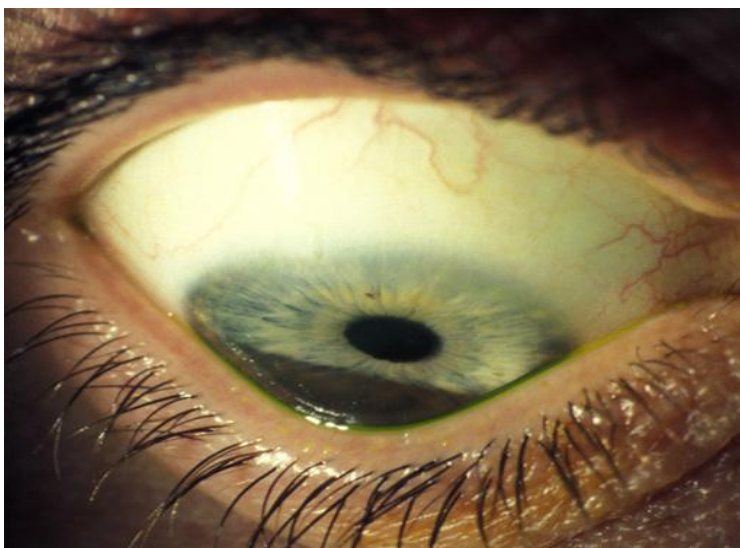
Najčešći simptom koji primijećuju pacijenti s keratokonusom je progresivni pad vidne oštine, sa ili bez iskrivljenosti slike. Pacijenti se ponekad žale na monokularne dvoslike, fotofobiju i zablještenja (1). Keratokonus može biti slučajan nalaz, u sklopu sistematskih pregleda djece i adolescenata (u školi) ili odraslih (primanje u vojnu službu ili određena druga zanimanja), posebno u početnim, subkliničkim stadijima poremećaja. U slučaju akutnog keratokonusa (hidrops rožnice), prisutan je nagli i značajni pad vidne oštine koji može biti udružen sa crvenilom oka i fotofobijom.

1.2.6.2. Ispitivanje vidne oštine i klinički pregled

Vidna oština određuje se subjektivno uz pomoć optotipa. Nalaz obično uključuje dvije zabilješke – BSCVA (engl. *best spectacle corrected visual acuity* = najbolje korigirana vidna oština uz korekciju naočalama) i BCVA-CL (engl. *best corrected visual acuity – contact lens* = najbolje korigirana vidna oština kontaktnim lećama). U ranom stadiju keratokonusa, konkavnim (miopija) ili cilindričnim lećama (blagi iregularni astigmatizam) moći ćemo postići poboljšanje vidne oštine, no u uznapredovalim stadijima, zbog izraženog iregularnog astigmatizma, to će biti otežano ili nemoguće.

Skijaskopijom u midrijazi moguće je primijetiti nepravilan refleks koji se otvara poput škara, čak i u ranom stadiju.

U uznapredovalim stadijima keratokonusa, kod pogleda prema dolje bit će uočljiva angulacija donje vjeđe u obliku trokuta ili slova V, tzv. Munsonov znak (*slika 5.*).



Slika 5. Munsonov znak

1.2.6.3. Biomikroskopija

Rani stadiji keratokonusa pregledom na procjepnoj svjetiljci mogu proći nezamijećeno jer zakrivljenost rožnice i njeno stanjenje još nisu dovoljno uočljivi. Međutim, čak i u ranim stadijima, detaljnim pregledom moguće je katkad uočiti tzv. *Fleischerov prsten* (v.dalje) i prominentne živce rožnice koji, u dvojbjenim situacijama, prema Kriszt Á i sur. (29), mogu biti odlučujući čimbenik za dijagnozu subkliničkog keratokonusa.

U uznapredovalim stadijima poremećaja, pregledom na procjepnoj svjetiljci u uskom snopu svjetla, vidljiva je ekscentrično položena, ektatična protruzija rožnice u obliku

konusa. Konus je najčešće ovalan, no može biti bradavičastog ili okruglastog oblika (tablica 2.). Vršak konusa (mjesto najveće protruzije) obično je smješten paracentralno, najčešće inferotemporalno, ali može se nalaziti i u samom centru. Na vršku konusa uočava se stanjenje strome rožnice koje ovisi o stadiju keratokonusa, čak i do petine debljine zdrave rožnice. Na perifernom rubu baze konusa nalazi se karakterističan, ali ne i specifičan, Fleischerov prsten žućkasto-smeđe boje. Prsten se najlakše uočava u kobaltnome plavom svjetlu.

Tablica 2. Podjela konusa prema obliku (30).

Oblik konusa	Promjer konusa	Smještaj konusa
Ovalan	> 5 mm	donji temporalni kvadrant
Bradavičast	do 5 mm	donji nosni kvadrant
Okruglast	> 6 mm	zahvaća 3/4 rožnice

Daljnja progresija poremećaja dovodi do sve većeg stanjenja rožnice, pa je u području vrška konusa moguće uočiti nježne nabore stražnje strome rožnice (Vogtove strije) koji se privremeno gube vanjskim pritiskom na bulbus. U krajnjim stadijima zamjećuju se i dublji nabori u području Descemetove membrane, a u slučaju njenog pucanja razvija se hidrops rožnice. Hidrops nastaje zbog ulaska očne vodice u područje strome. Takvo stanje nazivamo akutnim keratokonusom. Edem strome očituje se izrazitom neprozirnošću rožnice kroz tjedne ili mjesecima. Zatvaranjem defekta Descemetove membrane edem se povlači, no zbog stražnjeg stromalnog ožiljkavanja neprozirnost rožnice na mjestu ranije pukotine perzistira.

1.2.6.4. Pahimetrija

Pahimetrija je u dijagnostici keratokonusa zbog progresivnog stanjivanja rožnice veoma vrijedna i potrebna pretraga. Mjerenje debljine rožnice moguće je izvesti na više različitih načina. Pahimetrija se tradicionalno izvodila pomoću visokofrekventne ultrazvučne biomikroskopije, no, u novije vrijeme, a posebno u dijagnostici keratokonusa, koriste se nekontaktne metode mjerenja debljine rožnice, kao što su OCT, *Orbscan* i *Pentacam*. Kod *Orbscan* i *Pentacam* tehnologije pahimetrija se očitava na nalazu u obliku specifične pahimetrijske mape, zajedno s drugim topografskim, tomografskim i refrakcijskim mjerenjima. Bitno je napomenuti kako se debljine rožnice

mjerene pomoću različitih tehnologija međusobno ne moraju u potpunosti poklapati (31). Debljina zdrave rožnice centralno iznosi otprilike 500 μm , no kod keratokonusno promjenjene rožnice ona je znatno manja i ovisi o stadiju. Već u ranim stadijima poremećaja moguće je izmjeriti stanjenje, no debljina je i dalje iznad 400 μm , dok se u uznapreovalom stadiju poremećaja kreće od 200 do 400 μm . U krajnje uznapreovalim stadijima keratokonusa rožnica može biti tanja od 200 μm (*tablica 1.*).

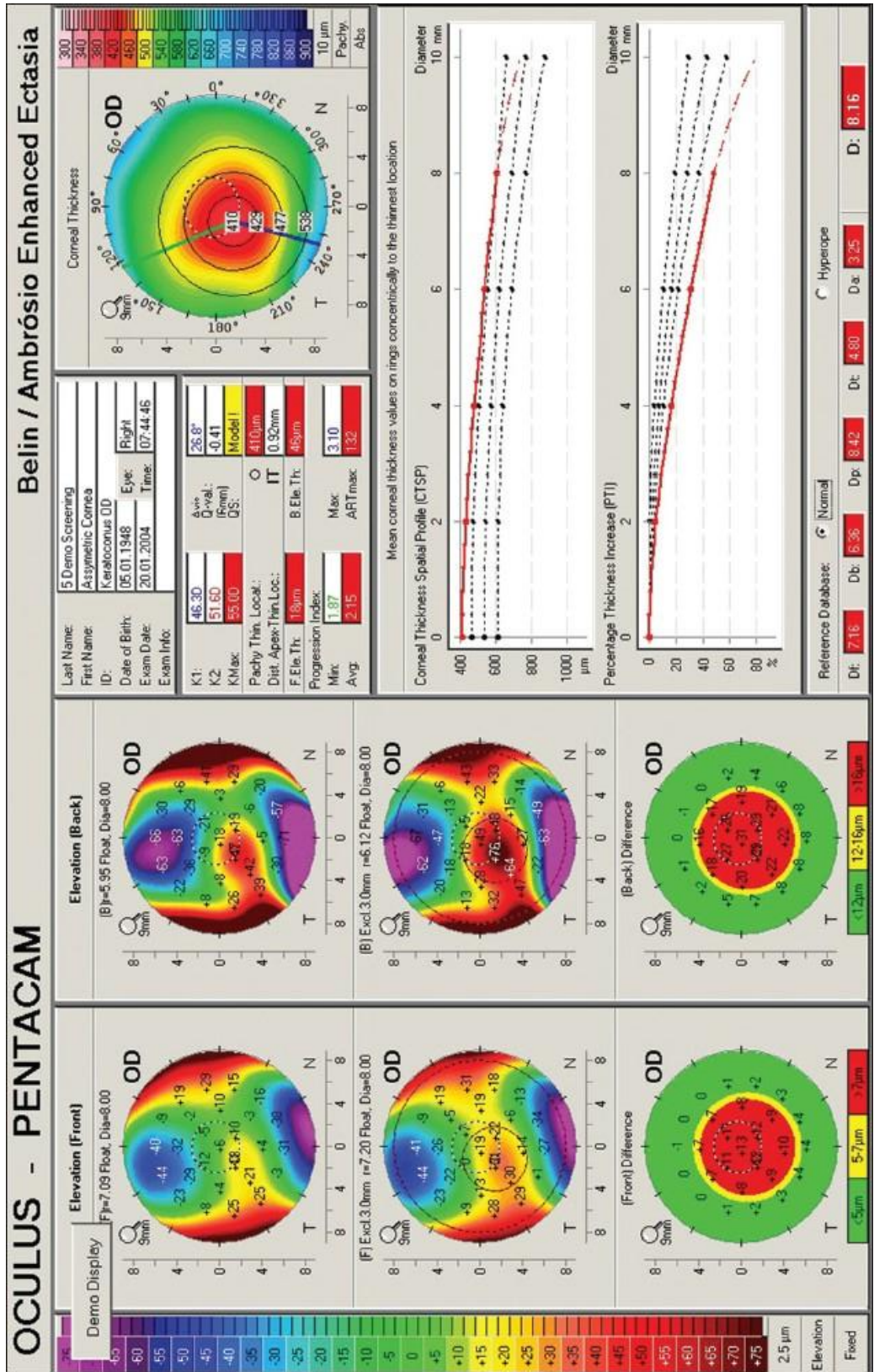
1.2.6.5. Keratioskopija, keratometrija, topografija i tomografija rožnice

Keratokonius je poremećaj progresivnog karaktera pa će i rezultati dijagnostičkih postupaka ovisiti o njegovom stadiju. Za dijagnozu keratokonusa posebno je bitna dinamika promjena (*slika 7.*)

Keratioskopija se temelji na inspekciji refleksa Placidovih prstena (engl. *Placido-rings*) na rožnici. U ranom stadiju keratokonusa očituje se fokalnom distorzijom reflektiranih prstenova i ponešto smanjenim razmacima između prstenova na strmijem dijelu rožnice – obično centralno ili paracentralno inferiorno. Progresijom poremećaja distorzija je sve naglašenija, a razmak između prstenova postaje nepravilniji i sve se više smanjuje. Kompjuterizirana videokeratografija bazirana je na istoj Placido-ring tehnologiji, no uz pomoć računalne obrade prikazuje površinu rožnice u obliku specifičnih topografskih mapa.

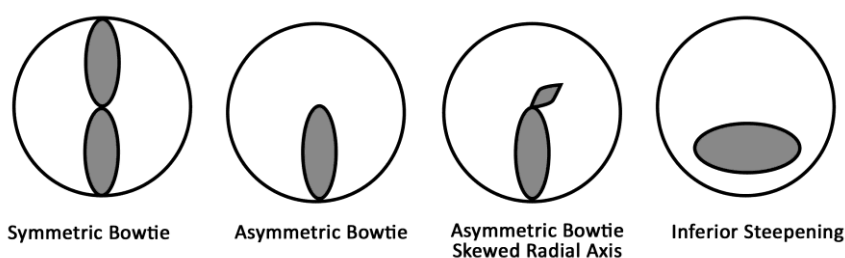
Nalaz na keratometru u keratokonusno promijenjenih rožnica pokazivat će da se radi o iregularnom astigmatizmu različitog stupnja. Takav nalaz obilježje je keratokonusa, ali za njega nije specifičan, jer astigmatizam može biti posljedica drugih bolesti rožnice kao što su ožiljkavanje nakon upale ili traume. Međutim, svaki visoki iregularni astigmatizam pobuđuje sumnju na keratokonus i mora biti redovito praćen.

Danas se u dijagnostici rožničnih abnormalnosti zlatnim standardom smatra automatizirana topografija i tomografija bazirana na Scheimpflug tehnologiji. Uz pomoć aparata kao što su Orbscan (*slika 6.*), ili pak noviji Pentacam, mjeri se debljina, lomna jakost te prednja i stražnja elevacija rožnice. Svaka od varijabli nakon računalne obrade prikazana je na nalazu vizualno – u obliku specifičnih mapa rožnice (engl. *pachymetry map, power map, elevation map*). Automatizirana tomografija posebno je vrijedna u otkrivanju pretkliničkih stadija keratokonusa (franc. *forme fruste*) kada kliničkim pregledom na biomikroskopu nisu uočljivi objektivni znakovi poremećaja. Keratokonus je važno rano otkriti jer je uspješnost terapijskog križnog umrežavanja kolagena rožnice najveća upravo u ranim stadijima poremećaja.



Slika 6. Pentacam nalaz umjereno uznapredovalog keratokonusa desnog oka (32). Svi analizirani parametri (prednja i stražnja elevacija, pahimetrija, K Max= točka na prednjoj površini rožnice najveće lomne jakosti) pokazuju patološke abnormalnosti.

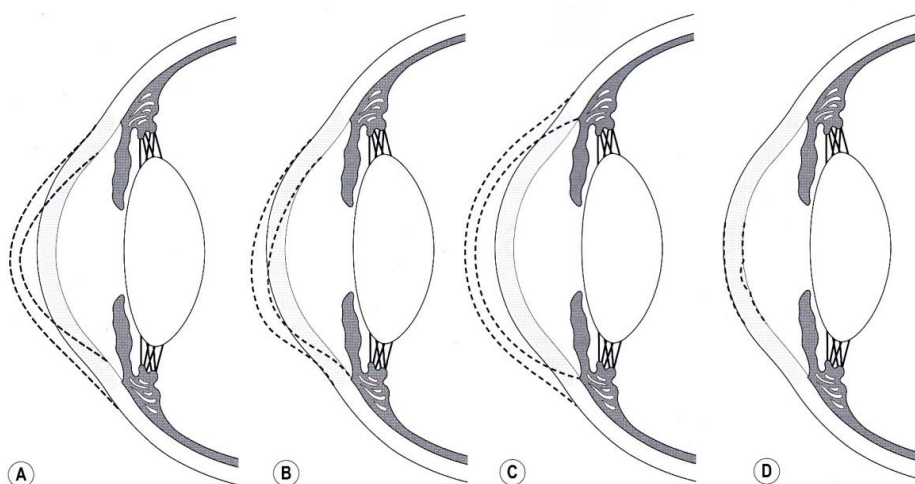
Tipični topografski nalaz u keratokonusno promjenjene rožnice je obrazac tzv. asimetrične leptir mašne (*slika 7.*) s prelomljenom/iskrivljenom radijalnom osi, tzv. SRAX (engl. SRAX = skewed radial axis). On može biti prisutan čak i u ranijim stadijima poremećaja (33). Takav obrazac ponekad se uočava i u pacijenata s iregularnim astigmatizmom koji nemaju niti će ikada razviti keratokonus. Međutim, promjene je bitno detektirati kako bi se izbjegle eventualne komplikacije primijenjene refraktivne kirurgije (34). Kod uznapredovalog keratokonusa zamijećuje se, obično inferiorno paracentralno, izražena elevacija uz znatno strmiju rožnicu. Na promijenjenom dijelu rožnice povećana je i njena lomna jakost, a rožnica je veoma tanka.



Slika 7. Progresija keratokonusa – shematski prikaz topografskih obrazaca (35). Topografija će često pokazivati prelazak simetričnog u asimetrični obrazac astigmatizma. Daljnjom progresijom keratokonusa uočava se tipični obrazac „asimetrične leptir mašne“ uz SRAX.

1.2.7. Diferencijalna dijagnoza

Keratokonus je potrebno razgraničiti od ostalih ektatičnih anomalija rožnice kao što su pelucidna marginalna degeneracija, keratoglobus i stražnji keratokonus (*slika 8.*).



Slika 8. Prisutnost i položaj stanjenja rožnice te oblik njene poremećene konture mogu pomoći u razlikovanju ektatičnih poremećaja rožnice (1). (A) Keratokonus; (B) Pelucidna marginalna degeneracija; (C) Keratoglobus; (D) Stražnji keratokonus.

Iako slični u nazivu, keratokonus (prednji) i stražnji keratokonus po svojim značajkama su veoma različiti. Naime, stražnji keratokonus je poremećaj razvoja oka, obično nije progresivnog karaktera i najčešće je unilateralan. U stražnjem keratokonusu rožnica se stanjuje zbog promjene zakrivljenosti njenog stražnjeg dijela, a poremećaj može zahvatiti cijelu ili pak samo dio rožnice.

Kod pelucidne marginalne degeneracije (PMD), za razliku od keratokonusa, područje najtanje rožnice ne podudara se s područjem najveće protruzije, već je obično smješteno ispod njega. Tipični znaci keratokonusa kao što su Vogtove strije i Fleischerov prsten nisu prisutni kod PMD. Na epitelu i endotelu rožnice, kao i na Descemetovoj membrani, kod ovog poremećaja nisu uočljive promjene.

Keratoglobus je obično prisutan već pri rođenju, protruzija rožnice je generalizirana, a rožnica je najtanja na perifernom dijelu. U uznapredovalom stadiju keratoglobusa rožnica poprima oblik polukugle, dok je kod keratokonusa u obliku stošca (1).

Obilježje svih ektatičnih poremećaja rožnice je promjena njene zakrivljenosti i debljine, pa je svaki obilježen određenim stupnjem astigmatizma. Stoga je i osnovni redoslijed metoda u ispravljanju vidne oštine sličan. Ove poremećaje međusobno je moguće razlikovati i prema topografskom nalazu. Ta metoda posebno je važna u otkrivanju i razlučivanju poremećaja koji imaju viši rizik komplikacija refraktivne kirurgije, kao što je npr. pelucidna marginalna degeneracija.

2. MODERNI TRENDVI U LIJEČENJU KERATOKONUSA

2.1. Uvod u liječenje

Danas razlikujemo velik broj metoda u liječenju keratokonusa. Izbor metode ovisi o stadiju poremećaja i njegovim karakteristikama, stupnju pogoršanja vidne oštine i subjektivnim smetnjama pacijenta.

U ranim stadijima keratokonusa, kada se radi o relativno niskom stupnju refrakcijskih grešaka (miopija, blagi iregularni astigmatizam), obično je dovoljna korekcija naočalama. Progresijom poremećaja naočalama se najčešće ne uspijeva u potpunosti korigirati refrakcijska greška oka te je vrlo često potrebna korekcija kontaktnim lećama. Kontaktne leće potrebno je prilagoditi svakom pacijentu tako da se, uz potrebnu korekciju vidne oštine, omogući dobar kontakt leće s rožnicom, postigne udobnost te da se izbjegnu nepotrebne komplikacije nošenja leća. Proces prilagođavanja kontaktnih leća pacijentu naziva se „*fitting*“ (od engl. gl. to fit = odgovarati, pristajati, podesiti).

Kirurška ugradnja intrakornealnih prstenova sljedeći je stupanj u korekciji keratokonusa i preporučuje se u pacijenata kod kojih je prilagođavanje kontaktnih leća otežano ili nošenje istih ne dolazi u obzir.

Sve navedene metode nažalost ne zaustavljaju progresiju keratokonusa, već pomažu samo u kontekstu korekcije vidne oštine i to najčešće privremeno - do trenutka kada će zbog progresije poremećaja biti potrebna nova korekcija.

Prva metoda liječenja keratokonusa koja je pokazala učinkovitost u usporavanju i/ili zaustavljanju njegove progresije je metoda tzv. križnog umrežavanja kolagena rožnice (engl. *corneal collagen cross-linking*, CXL). Metoda se zasniva na ojačavanju strome rožnice i najviše pomaže pacijentima s blagim, a progresivnim keratokonusom dok kod pacijenata s uznapredovalim stadijem keratokonusa nije toliko učinkovita (1). CXL se danas često kombinira s metodama laserske refraktivne kirurgije i to najčešće s fotorefraktivnom keratektomijom – PRK (engl. PRK = *photo-refractive keratectomy*).

U krajnje uznapredovalim stadijima poremećaja često je jedina opcija presađivanje rožnice ili keratoplastika. Iako se dugo vremena smatralo kako je u takvim slučajevima penetrantna keratoplastika metoda izbora, u zadnje se vrijeme u liječenju krajnje uznapredovalih stadija sve više primjenjuju metode lamelarne keratoplastike.

2.2. Korekcija naočalama

Naočale su kod keratokonusa dovoljna korekcija samo kod veoma ranih, početnih stadija keratokonusa kada se pacijenti zbog niske miopije žale na pogoršanje vidne oštine. Čim se progresijom poremećaja razvije iregularni astigmatizam, kontaktne leće postaju bolji odabir korekcije (36). Korekciju naočalama otežava također i asimetrični karakter poremećaja zbog posljedične anizometrije (37).

2.3. Kontaktne leće

Prve kontaktne leće bile su izrađene od polimetilmetakrilata (PMMA), no danas se u njihovoj izradi koristi velik broj različitih materijala. Svaka vrsta materijala ima svoj specifičan indeks propusnosti vode, a time i kisika (D). No, propusnost kisika pojedine leće ovisi i o njenoj debljini (t) pa je propusnost definirana izrazom Dk/t , gdje je k konstanta topljivosti kisika u suznom filmu. Količina kisika koju rožnica apsorbira ovisi i vanjskim čimbenicima (tlak zraka), kao i o njenom metabolizmu. Osim materijala, leće se međusobno razlikuju svojim oblikom, promjerom, debljinom i polumjerom zakrivljenosti.

Danas je na tržištu za liječenje keratokonusa prisutan velik broj različitih vrsta kontaktnih leća. Odabir odgovarajućih kontaktnih leća i njihovo prilagođavanje (*fitting*) kod pacijenata s keratokonusom, pogotovo u onih s izraženim iregularnim astigmatizmom, često je pravi izazov i zahtijeva iskustvo oftalmologa. Pri odabiru potrebno je uzeti u obzir tip i stadij poremećaja, fizikalne karakteristike leća i njihovu podnošljivost za pacijenta, kao i moguće komplikacije (*tablica 3.*).

Tablica 3. Raspoloživi dizajni kontaktnih leća u korekciji keratokonusa (1).

Available contact lens designs for keratoconus	
Conventional hydrogels	Early cones with little astigmatism, will drape cornea
Silicone hydrogels	Early cones, less drape due to higher modulus
Torics	Early cones with regular astigmatism
Soft keratoconic designs	Early to moderate cones, thicker centrally to mask irregular astigmatism
RGP multicurve	Early to moderate cones, individual parameters can all be modified to enhance fit
Aspheric RGP	Early to moderate cones, decentration can cause problems with vision
RGP keratoconic designs	Moderate to advanced cones, can add toric surfaces
Semisclerals and sclerals	Advanced cones, vaults apex, can add toric surfaces
Hybrids and piggybacks	Moderate to advanced cones, comfort of soft lens, vision of RGP, use higher Dk materials
Intacts	Used to restore contact lens tolerance

Najčešće komplikacije u nošenju kontaktnih leća su hipoksična i mehanička oštećenja epitela rožnice, infekcije, disfunkcija Meibomovih žlijezdi, papilarni konjuktivitis (engl. CLPC - *contact lens–induced papillary conjunctivitis*), neovaskularizacija te ostali oblici alergijskih reakcija i netolerancija (38). Tolerancija kontaktnih leća veoma je bitna jer je ovaj način korekcije u pacijenata s keratokonusom često dugoročan. Iz istog razloga poželjno je birati leće s višim koeficijentom propusnosti kisika.

2.3.1. Meke kontaktne leće

Meke kontaktne leće se u korekciji koriste isključivo u ranom stadiju keratokonusa kada još uvijek pružaju dovoljnu korekciju vidne oštine. Prednost mekih kontaktnih leća je njihova udobnost nošenja, pogotovo u početnim stadijima stvaranja konusa kada je

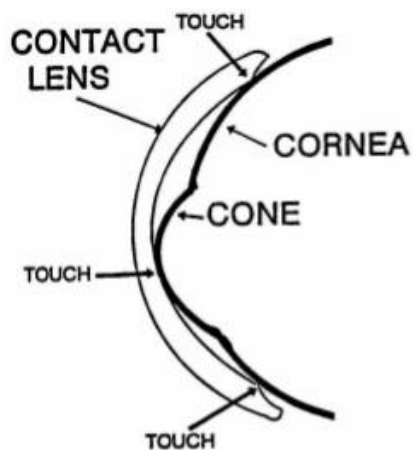
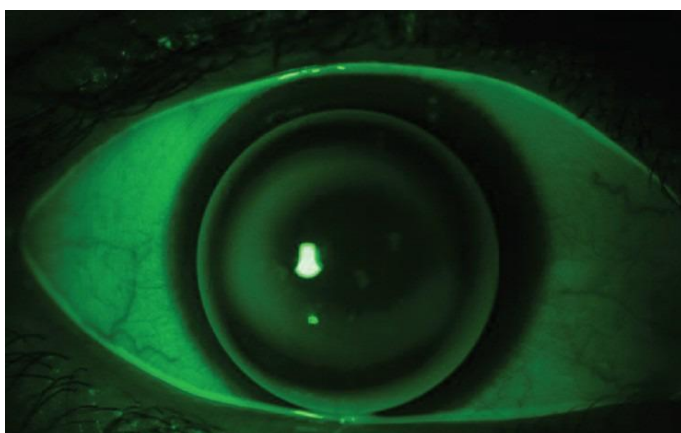
rožnica zbog istezanja živčanih vlakana veoma osjetljiva. Zbog svoje građe ove leće u potpunosti priliježu na rožnicu i poprimaju njen oblik pa ne mogu premostiti nepravilne promjene površine rožnice. Stoga nisu dobar izbor u pacijenata s iregularnim astigmatizmom. Na tržištu danas postoji velik broj mekih leća dizajniranih upravo za potrebe korekcije u keratonusu kojima se pokušava umanjiti njihove nedostatke. Takve leće deblje su u svom centru pa onemogućavanjem potpunog prilijeganja bolje korigiraju blage iregularne astigmatske pogreške (tzv. *custom soft*) (1).

2.3.2. Tvrde plinopropusne kontaktne leće

Tvrde plinopropusne kontaktne leće (engl. RGP = *rigid gas permeable*) smatraju se zlatnim standardom u korekciji umjerenih do uznapredovalih stadija keratokonusa. Za razliku od mekih kontaktnih leća, tvrde plinopropusne leće zbog svoje čvrstoće zadržavaju oblik i priliježući na rožnicu stvaraju „novu“ refrakcijsku površinu. To je upravo i njihova najveća prednost jer je na taj način moguće neutralizirati topografski uočljive nepravilnosti rožnice (1). Nedostatak ove vrste leća je što su, u usporedbi s mekim kontaktnim lećama, neugodnije za nošenje pa vrijeme privikavanja iznosi i do nekoliko tjedana. S obzirom da se ne prilagođavaju konturama rožnice, RGP leće moraju biti veoma dobro prilagođene kako bi se izbjegla nepotrebna oštećenja već ovako tanke i slabe rožnice.

2.3.2.1. Prilagođavanje RGP kontaktnih leća

U ostvarivanju dobrog kontakta leće i rožnice služimo se najprije nalazima topografije rožnice, a potom obrascem nastalim ukapavanjem fluoresceinskih kapi. Prije samog prilagođavanja poželjno je anestetizirati rožnicu jer bi prekomjerno suženje oka moglo otežati cijeli proces. Prema dodirnim mjestima uočljivima na fluoresceinskom obrascu razlikujemo tri najučestalije *fitting* metode kontaktnih leća: *3-point touch*, apikalno i plošno prilagođavanje. *3-point touch* najpopularnija je *fitting* metoda u keratokonusu zbog ravnomjerne raspodjele težine leće koja priliježe na površinu rožnice (30) – *slika 9.* Tom metodom moguće je izbjeći oštećenje epitela i neudobnost nošenja leća – komplikacije koje su češće prisutne kod plošno ili apikalno prilagođenih leća (1).



Slika 9. *3-point touch fitting* tehnika. Lijevo (39) – na obrascu nastalome kontaktom RGP kontaktne leće i rožnice nakon ukapavanja fluoresceinskih kapi uočljiva su tamna područja gdje je fluorescein istisnut ili u vrlo tankom sloju – točke oslonca leće. Desno (40) – shematski prikaz dodirnih točaka u *3-point touch* tehnici .

2.3.2.2. Tradicionalne RGP kontaktne leće

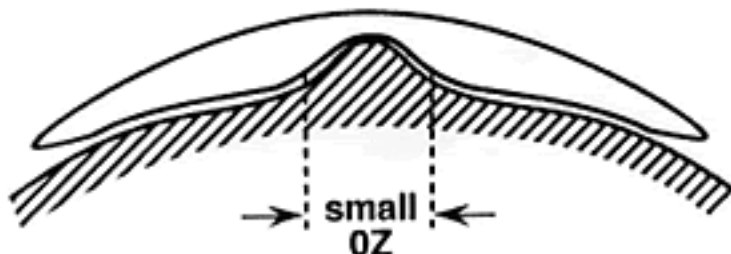
Za korekciju ranih i umjerenih stadija keratkonusa koriste se sferične, asferične i višestruko svinute RGP leće (eng. *multicurve*). Sferične tvrde plinopropusne kontaktne leće imaju konstantan polumjer zakrivljenosti, no kod asferičnih tvrdih plinopropusnih leća polumjer zakrivljenosti smanjuje se prema periferiji leće. Takav dizajn omogućuje bolji kontakt leće s površinom rožnice. Međutim, u slučaju lošeg položaja (decentracije) asferične kontaktne leće, njen dizajn zbog različitih polumjera zakrivljenosti duž leće ponekad može prouzročiti sferne aberacije i subjektivne smetnje u vidnoj oštini (1). Kod višestruko svinutih kontaktnih leća moguće je izabrati polumjere zakrivljenosti i promjer leće prema individualnim potrebama što olakšava prilagođavanje.

2.3.2.3. Keratkonusno dizajnirane RGP kontaktne leće

U uznapredovalim stadijima keratkonusa danas se koriste posebne vrste RGP leća. U najpopularnije ubrajamo *Rose K*, *Soper Cone* i *McGuire* kontaktne leće. Svako od navedenih kontaktnih leća moguće je promijeniti parametre (ukupni promjer kontaktne leće, širinu optičke zone, dizajn zakrivljenosti periferije, osnovni polumjer zakrivljenosti) ovisno o potrebama.

Rose K kontaktne leće pokazale su se izrazito korisnima u korekciji centralno smještenih konusa (41). Posebnost ovih kontaktnih leća je u uskoj optičkoj zoni leće koja, uz poboljšanje vidne oštine, omogućuje i njenu bolju stabilnost te veću udobnost nošenja (slika 10.).

Novije *Rose K2* kontaktne leće uz sve prednosti klasičnih *Rose K* imaju i dodatni asferični dizajn stražnje strane optičke zone, uz manje izražene aberacije u usporedbi s klasičnim asferičnim RGP lećama (42).



Slika 10. *Rose K* dizajn kontaktne leće – shematski prikaz (43). Uska optička zona kontaktne leće (OZ) poboljšava njenu stabilnost na keratokonusno promjenjenoj rožnici.

Soper Cone kontaktne leće imaju 2 polumjera zakrivljenosti (centralni i periferni) koji ostaju nepromijenjeni. Ukupni promjer leće i optičku zonu moguće je mijenjati odabirom odgovarajuće kontaktne leće iz tri dostupna seta, a ovisno o stadiju keratokonusa,. Što je stadij keratokonusa viši, u pravilu je potreban veći ukupni promjer *Soper Cone* kontaktne leće.

Iako su se obje vrste kontaktnih leća pokazale uspješnima u liječenju keratokonusa, nedavno je objavljena randomizirana studija koja u svrhu korekcije keratokonusa ipak ističe prednost *Rose K* kontaktnih leća (44).

McGuire kontaktne leće veoma su slične *Soper Cone* lećama, ali imaju 4 periferna polumjera zakrivljenosti. Također su dostupne u 3 seta od kojih svaki pojedini set odgovara jednom od stadija keratokonusa (1).

2.3.3. Kombinirani dizajni kontaktnih leća

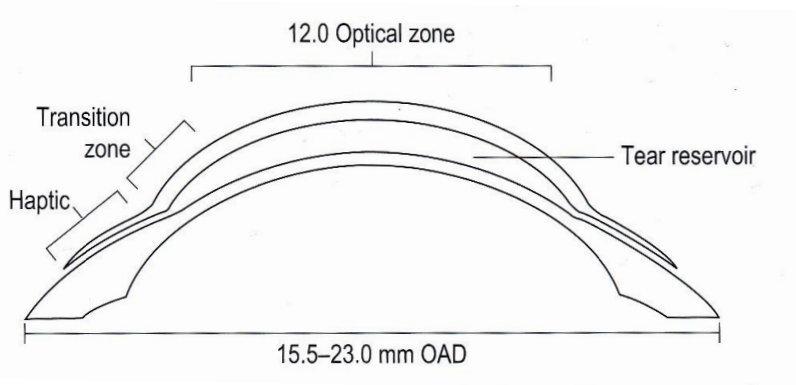
S obzirom da dugotrajno nošenje RGP kontaktnih leća često rezultira erozijama epitela konusa i neudobnošću te njihovim otežanim prilagođavanjem, osmišljeni su tzv. „*piggyback*“ sistemi. *Piggyback* dizajn uključuje kombinaciju dvije različite vrste kontaktnih leća u kojoj jedna od njih ima ulogu podloge odnosno nosača i omogućuje lakše prilagođavanje i veću udobnost (primjerice meka kontaktna leća kao nosač za tvrdi plinopropusnu kontaktnu leću).

Istom logikom, specijalno za keratokonus, nastale su i tzv. hibridne leće. Hibridne leće oponašaju „*piggyback*“ sistem u jednoj kontaktnoj leći. Centralni dio hibridnih leća

izrađen je od tvrdog materijala i služi primarno korekciji vidne oštine (RGP), a periferija je mekša (hidrogel, silikon), olakšava prilagođavanje leće i povećava udobnost nošenja (45) (46).

2.3.4. Skleralne i mini skleralne leće

Skleralne kontaktne leće primjenjuju se u korekciji keratkonusa u slučajevima kada to nije moguće učiniti bilo kakvim drugim oblikom kontaktnih leća zbog uznapređovalosti poremećaja ili pak pojave komplikacija u sklopu njihove dugotrajne primjene. S obzirom da su glavne točke oslonca skleralnih leća na samoj skleri, ove leće su korisne i u slučajevima opetovanog ozljeđivanja epitela rožnice jer premošćuju rožnicu i iznad epitela stvaraju svojevrsni bazen suza – *slika 11.* (47) (39). Mini skleralne leće koje se od tradicionalnih skleralnih leća razlikuju po svojem manjem promjeru, zadržavaju sve prednosti skleralnih leća, a prema mišljenju pojedinih autora u usporedbi s njima olakšavaju proces prilagođavanja (*fitting*) (48).



Slika 11. Shematski prikaz skleralnih leća (1). Na slici valja uočiti rezervoar suza nastao premoštavanjem rožnice lećom.

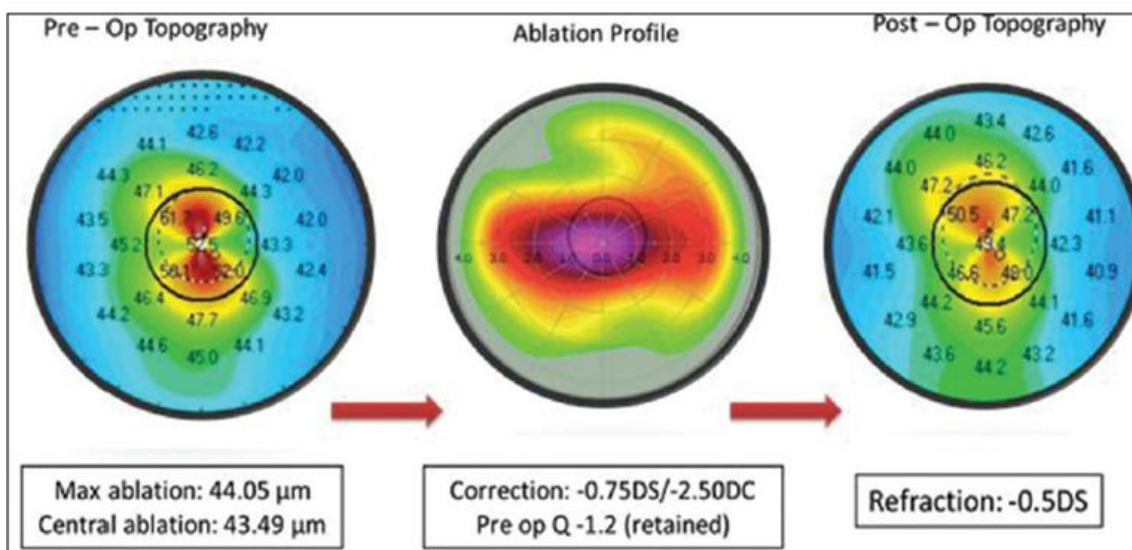
2.4. Fotorefraktivna keratektomija

Fotorefraktivna keratektomija (engl. PRK = photorefractive keratectomy) pomaže u korekciji keratkonusa u kontekstu ispravljanja miopije i /ili iregularnog astigmatizma. Osim navedenog, cilj zahvata je i izgladiti površinu rožnice koliko je to moguće kako bi se olakšala korekcija kontaktnim lećama ili čak naočalama (rani stadij).

Zahvat se izvodi u topičkoj anesteziji i obično pod kontrolom automatizirane topografije (engl. T-PRK = topography-guided photorefractive keratectomy). S obzirom da se radi o laserskom stanjivanju rožnice, u slučaju keratkonusa, kao i drugih ektatičnih anomalija rožnice, veoma je važno preoperativno utvrditi debljinu samog centralnog

dijela rožnice. Ona bi trebala iznositi minimalno 450 μm preoperativno, a očekivana postoperativna debljina ne bi trebala biti manja od 400 μm (36). PRK se koristi u korigiranju početnih stadija keratokonusa (forme fruste keratokonus) te uznapredovalih stadija u pacijenata kod kojih je razvijena netolerancija na kontaktne leće, a još uvijek zadovoljavaju kriterije vezane za debljinu rožnice. Ova metoda vrijedna je i u liječenju hidropsa rožnice koji perzistira dulje od 3 mjeseca (1).

Danas se T-PRK sve više primjenjuje u kombinaciji s CXL-om, u istom aktu (49) ili pak vremenski odvojeno. Kombinacija T-PRK i CXL-a posebno je vrijedna opcija u progresivnim oblicima keratokonusa jer T-PRK sama po sebi ne utječe na usporavanje i/ili zaustavljanje progresije.



Slika 12. Planiranje T-PRK kod keratokonusa s centralno smještenim konusom (36). T-PRK aparat učitava preoperativni nalaz topografije rožnice (lijevo) i generira profil PRK ablacije (sredina). Nakon dovršenog plana temeljenog na keratometrijskim i pahimetrijskim parametrima, Q vrijednosti i sfernom dioptrijskom ekvivalentu, učini se PRK ablacija. Postoperativno je prisutan pravilniji topografski obrazac rožnice (desno).


2.5. Intrakornealni prstenovi

Intrakornealni prstenovi alternativa su u korekciji uznapredovalih stadija keratokonusa. Često se koriste u pacijenata koji su razvili nepodnošljivost nošenja kontaktnih leća ili radi odgađanja transplantacije rožnice. Prema Arora Vishal i sur. (36) intrakornealni prstenovi korisni su u kombinaciji s CXL-om za pacijente s progresivnim keratokonusom umjerenog do uznapredovalog stadija.

Iako hrvatski termin daje naslutiti da je riječ o jednom prstenu, zapravo se radi o 2 poluprstenasta segmenta koji dolaze u paru (engl. ICRS = intrastromal corneal ring

segments). Segmenti su izgrađeni od polimetilmetakrilata i ugrađuju se u stromu, približno na dubinu od dvije trećine ukupne debljine rožnice. Stoga je za zahvat potrebno pahimetrijski utvrditi da rožnica centralno nije tanja od 450 μm (1). Zahvat se izvodi u topičkoj ili lokalnoj anesteziji, a kanali u koje se smještaju segmenti tvore se pomoću posebno dizajniranih keratoma ili femtolasera.

Cilj ove kirurške metode je ugradnjom prstenastih segmenata ublažiti zakrivljenost rožnice (slika 13.) i posljedično smanjiti smetnje u vidnoj oštirini, kao i omogućiti ponovno korištenje kontaktnih leća. Ugradnjom prstenova povećava se i rigiditet rožnice.

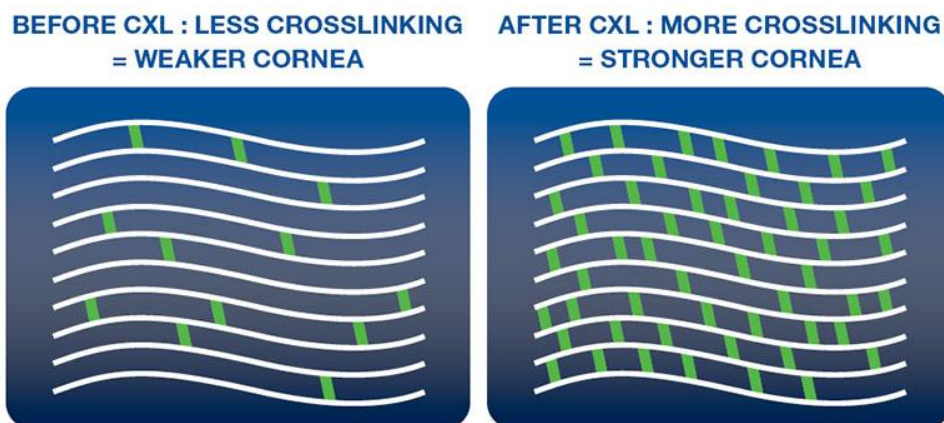


Slika 13. Intrakornealni prstenovi – shematski prikaz (50). Zakrivljenost rožnice prije zahvata na slici je označena iscrtkanom linijom. Nakon ugradnje ICRS-a postignuta je pravilnija, blaža zakrivljenost (puna linija).

Ugradnja ICRS-a je kontraindicirana u slučajevima zamućenja centralnog dijela rožnice, pacijenata mlađih od 21 godine i rožnica tanjih od 450 μm . Također, ICRS ne bi trebalo ugrađivati u slučajevima kada je još uvijek moguća dovoljna korekcija kontaktnim lećama. Iako istraživanja govore u prilog reverzibilnosti zahvata (51) (52), potreban je oprez (1).

2.6. Križno umrežavanje kolagena rožnice

Križno umrežavanje kolagena rožnice (CXL – corneal collagen cross-linking) najnovija je metoda u liječenju progresivnog oblika keratokonusa. Ojačavanje rožnice izvodi se pomoću topikalne primjene 0.1 % otopine riboflavina (vitamina B₂) i potom ozračivanja centralnog dijela rožnice UVA zrakama valne duljine 370 nm. U takvim uvjetima inducirano je pojačano križno umrežavanje kolagenih vlakana i posljedično jačanje strome rožnice, čak i do 300% (53) – slika 14.



Slika 14. Shematski prikaz učinaka CXL-a na križno umrežavanje kolagenih vlakana rožnice (54).

Osim efekta ojačavanja, nakon primjene CXL-a uočena su i poboljšanja u nalazima topografije, kao i poboljšanje u vidnoj oštromi (55). Za sada je ovo jedina metoda koja je pokazala učinkovitost u usporavanju tijeka poremećaja i njegovom zaustavljanju. Usprkos pozitivnom kliničkom iskustvu, *Cochrane database* sustavni pregled literature vezane uz primjenu CXL-a u liječenju keratokonusa 2015. g. (56) ocijenio je kako nema konkretnih dokaza o učinkovitosti i sigurnosti metode zbog nedovoljnog broja ispravno provedenih randomiziranih kliničkih pokusa (RCT). S obzirom da je metoda još uvijek relativno nova, većina autora ističe kako je potreban oprez te da valja i dalje ulagati napore u istraživanje CXL-a i njegovih dugoročnih učinaka.

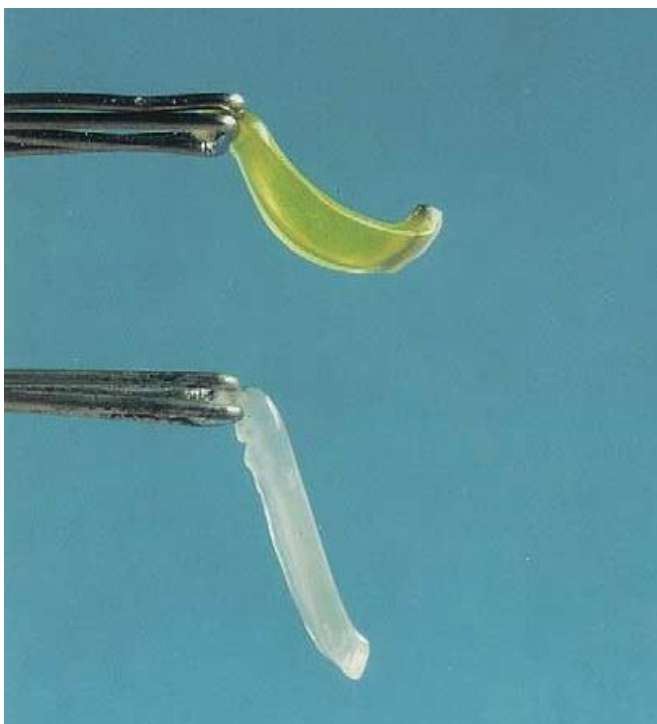
2.6.1. Razvoj CXL-a

Prvi koraci u istraživanju ove metode bili su u promatranju učinaka na toplinski i svjetlosno aktiviranim albuminima i fluorescein-izocijanatu (57). U ovom istraživanju za svjetlosnu aktivaciju bio je primjenjen laserski snop valnih duljina 488-512 nm. Usprkos očekivanjima, supstance tretirane laserom postale su učinkovito „biološko ljepilo“.

Spörl i sur. 1997. objavili su istraživanje (58) u kojem su 0.5 %-tnim riboflavinom i UVA zračenjem valne duljine 365 nm tretirali 10 svinjskih rožnica, uz jednak broj netretiranih kontrola. Rožnice tretirane riboflavinom i UV zračenjem bile su značajno čvršće od netretiranih svinjskih rožnica (slika 15.). U međuvremenu, znanstvenici su pokušavali postići isti učinak s različitim kombinacijama supstanci, no naposljetku zaključili kako je upravo vitamin B₂ uz UVA najbolja opcija.

Wollensak i sur. (59) 2003. godine usporedili su učinke CXL metode na svinjskim i ljudskim, kadaveričnim rožnicama. Ljudske, kadaverične rožnice bile su nakon provedenog križnog umrežavanja čak i čvršće od svinjskih rožnica, koje su bile jednako

tretirane. Također, pokazali su kako su učinci ove metode najveći u prednjih 300 μm rožnice. 2003. godine objavljeno je i prvo prospektivno istraživanje CXL metode na ljudskim keratokonusno promjenjenim rožnicama. Odabrani su pacijenti s umjerenim do uznapredovalim stadijem progresivnog oblika keratokonusa. Radilo se o klasičnoj, tzv. *epithelium-off* varijanti umrežavanja. Na svim tretiranim rožnicama, praćenjem od 3 mjeseca do 4 godine, progresija poremećaja je zaustavljena, a u većini rožnica (70%) uočena su i poboljšanja u nalazu keratometrije. Kod 65 % očiju zabilježeno je i blago poboljšanje vidne oštine.

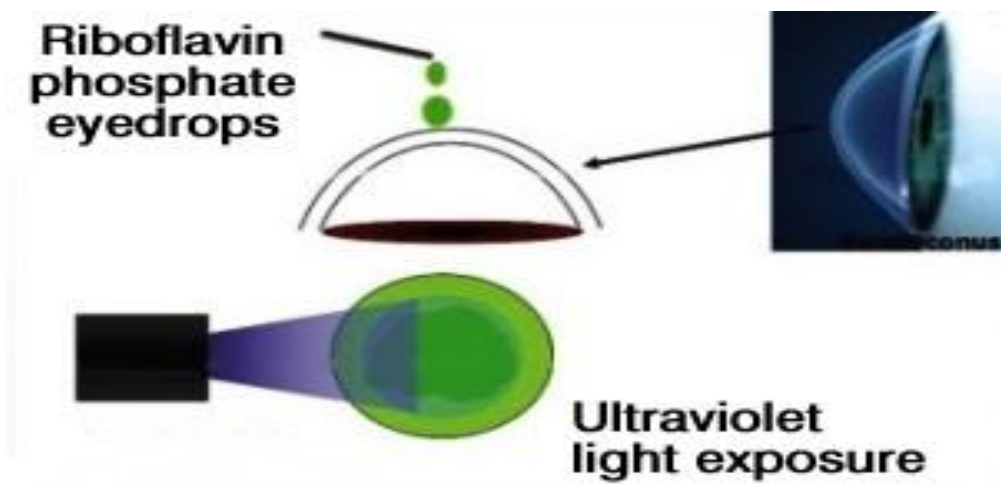


Slika 15. Traka svinjske rožnice prije (dolje) i nakon CXL-a (gore) (60).

2.6.2. CXL- zahvat

Križno umrežavanje kolagena rožnice izvodi se u topičkoj anesteziji. Prije primjene riboflavina, kod klasične procedure križnog umrežavanja, epitel rožnice se kirurški odstranjuje kako bi se povećala imbibicija strome riboflavinom – tzv. *epithelium-off* CXL. S obzirom da će metoda željeni učinak ostvariti samo u dijelu rožnice koji je prožet riboflavinom, nakon primjene riboflavina, a prije samog ozračivanja, potrebno je utvrditi imbibiciju čitave strome rožnice. Indikator potpune imbibicije je nalaz žućkasto obojene prednje sobice oka pregledom na biomikroskopu. Kod *epithelium-off* varijante CXL-a u prvim danima nakon zahvata pacijentu se ordiniraju meke terapijske kontaktne leće u svrhu zaštite ogoljele rožnice – tzv. „bandažne leće“.

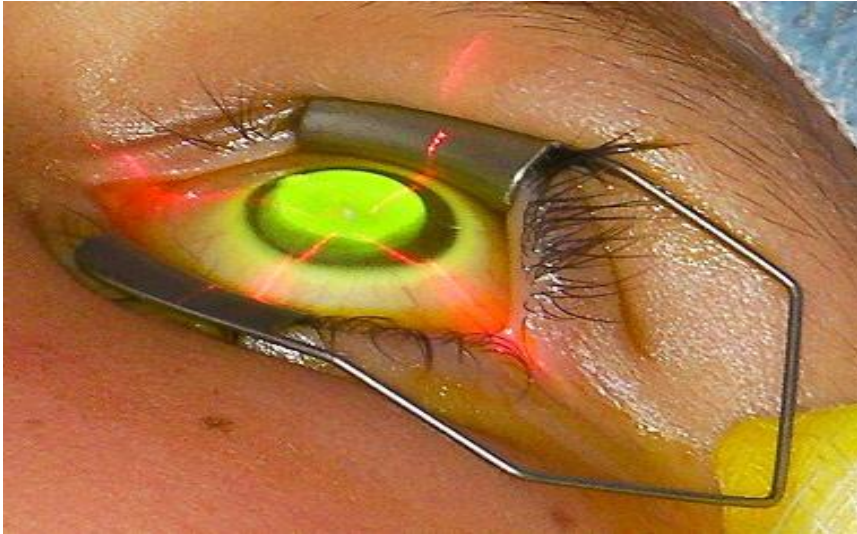
Metoda križnog umrežavanja može se provesti i uz očuvani epitel. Takva varijanta zahvata naziva se transepitelno križno umrežavanje kolagena (engl. *transepithelial, epthelium-on CXL*). Kod transepitelnog zahvata umrežavanja, imbibicija strome riboflavinom poboljšava se primjenom 20 %-tne otopine Dextrana T500 (53).



Slika 16. Shematski prikaz postupaka kod metode križnog umrežavanja kolagena rožnice (61).

Vrijeme trajanja klasičnog zahvata iznosi oko sat vremena – 30 minuta potrebno je za imbibiciju strome riboflavinom, a potom slijedi primjena UVA, također u trajanju od pola sata (53). Radi izbjegavanja potencijalnih štetnih učinaka na endotelu rožnice, šarenici, leći i mrežnici, potrebno je pažljivo odrediti dozu UV zračenja i uvjeriti se da je rožnica primjerene debljine. Energija koju rožnica apsorbira nakon 30 minuta ne bi smjela prijeći 5.4 J/cm^2 , a debljina rožnice mora iznositi najmanje $450 \text{ }\mu\text{m}$. Pri tome sama stroma ne bi smjela biti tanja od $400 \text{ }\mu\text{m}$. S obzirom na navedeno, danas se većinom koristi tzv. Dresdenski protokol kod kojega se primjenjuje energija zračenja od 3 mW/m^2 .

Novija metoda CXL-a je tzv. ubrzano križno umrežavanje kolagena rožnice (engl. *Accelerated CXL*). Osnovna razlika je u znatno kraćem trajanju zahvata. Naime, kod *Avedro KXL* ubrzanog umrežavanja (engl. *Avedro KXL accelerated cross-linking*) svaka od faza zahvata traje svega 3 minute. No, količina energije predana rožnici približno je jednaka jer se ovdje, unatoč kraćem ozračivanju, radi o snažnijem UVA zračenju – 30 mW/m^2 (53). Tek nedavno, u travnju 2016. godine, ova metoda dobila je i odobrenje od FDA.



Slika 17. CXL zahvat (62).

2.6.3. Indikacije, komplikacije i kontraindikacije za CXL

S obzirom da je glavni cilj primjene CXL-a spriječiti progresiju keratokonusa, idealni kandidati za ovaj oblik liječenja su pacijenti s blagom kliničkom slikom koji imaju velik rizik progresije. Zahvat križnog umrežavanja nije isključen ni kod poremećaja umjerenog ili uznapredovalog stadija, no tada nema veliku korist jer je najveći dio promjena na rožnici već nastupio. Kriteriji za probir pacijenata prikazani su u *tablici 4*.

Tablica 4. Kriteriji progresivnog keratokonusa i indikacije za CXL. K Max = točka na prednjoj površini rožnice najveće lomne jakosti, K Min = točka na prednjoj površini rožnice najmanje lomne jakosti, Km = srednja vrijednost keratometrije K Max i K Min (28).

Indikacije za CXL	
biometrijski čimbenik oka	promjena
K Max	povećanje $\geq 1D$
K Max - K Min	povećanje $\geq 1D$
Km	povećanje $\geq 0,75 D$
pahimetrija	stanjenje $\geq 2 \%$
dioptrijska jakost rožnice na apeksu	povećanje $> 1D$
manifestni refrakcijski sferni ekvivalent	$>0,5 D$

Kada je pacijent pažljivo odabran i svi kriteriji za zahvat zadovoljeni, u pravilu kod CXL-a nema većih komplikacija, barem prema trenutno dostupnim istraživanjima (63) (64). Ipak, i tada se može javiti više ili manje izraženo zamagljenje (engl. *haze*) epitela rožnice i njegovo otežano cijeljenje. Ostale komplikacije, kao što su recidiv infekcije

HSV-om, oštećenja endotela, keratitis i ulkusi rožnice, prema autorima navedenih studija posljedica su nepoštivanja kriterija uključivanja ili odmaka od uobičajenog protokola zahvata. Kontraindikacije za zahvat križnog umrežavanja su: rožnica tanja od 450 µm, nedavna ili aktivna HSV infekcija, dokumentirano oslabljeno cijeljenje epitela rožnice, izražene ožiljne promjene rožnice, patologija površine oka (npr. sindrom suhog oka) i autoimunosna bolest (53).

2.6.4. CXL u kombinaciji s drugim kirurškim metodama

CXL se u liječenju keratokonusa danas često kombinira s drugim kirurškim metodama kao što su PRK i ugradnja intrakornealnih prstenova. U svrhu liječenja progresivnih oblika keratokonusa s izraženim astigmatizmom u Grčkoj su 2002. godine uveli simultanu primjenu T-PRK i CXL-a – tzv. Atenski protokol. Osim zaustavljanja progresije poremećaja križnim umrežavanjem, imultani PRK dodatno ispravlja nepravilnu površinu rožnice, poboljšava vidnu oštrinu i umanjuje halo nastao nakon CXL-a (65).

U randomiziranoj studiji objavljenoj 2007. Chan i sur. zaključili su da je kombinacija ICRS s CXL-om u liječenju keratokonusa uspješnija nego izolirana ugradnja intrakornealnih prstenova (66).

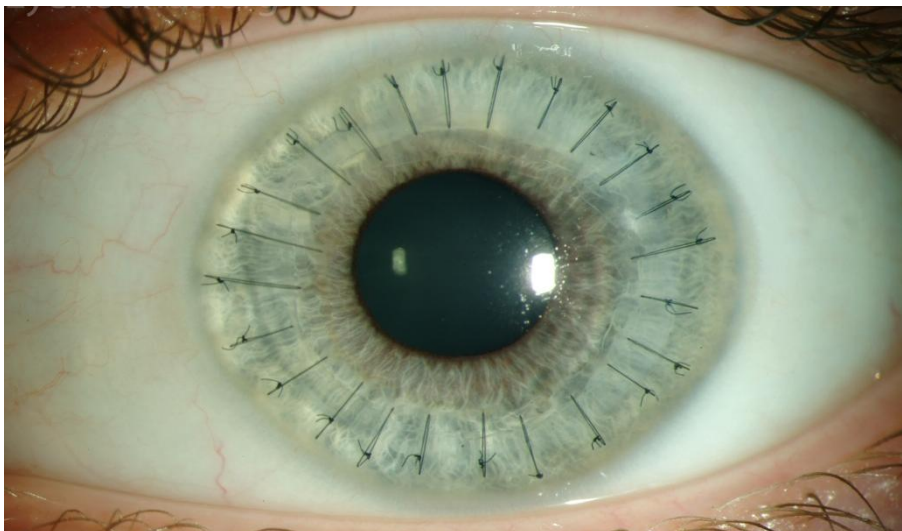
2.7. Keratoplastika

2.7.1. Penetrantna keratoplastika

Penetrantna keratoplastika (engl. PK = *penetrating keratoplasty*) koristi se u liječenju krajnje uznapredovalog stadija keratokonusa kada je konus potpuno formiran, kada su prisutne ožiljne promjene rožnice ili je oštećen endotel. Vidna oštrina tada je često ozbiljno narušena i nije ju moguće korigirati niti jednom od ranije navedenih metoda/pomagala.

Zahvat se najčešće izvodi u općoj anesteziji. Kod ove metode rožnica se odstranjuje u svojoj punoj debljini i zamijenjuje kadaveričnim transplantatom koji se radijalno ušiva na uski preostali dio rožnice uz limbus. Transplantacija rožnice posebna je zbog specifičnih imunoloških reakcija rožničnog tkiva. S obzirom da je glavni imunološki aktivni dio rožnice njen limbus, odgovarajuća širina transplanta veoma je važna. Idealnu veličinu transplanta potrebno je odrediti i radi izbjegavanja postoperativnih

komplikacija kao što su miopija ili pak hipermetropija (1). Tehnika zahvata i veličina transplanta prilagođava se ovisno o slučaju pa nema izričitih univerzalnih preporuka.



Slika 18. Fotografija oka nakon učinjene PK. Na fotografiji su vidljivi radijalno postavljene šavovi (67).

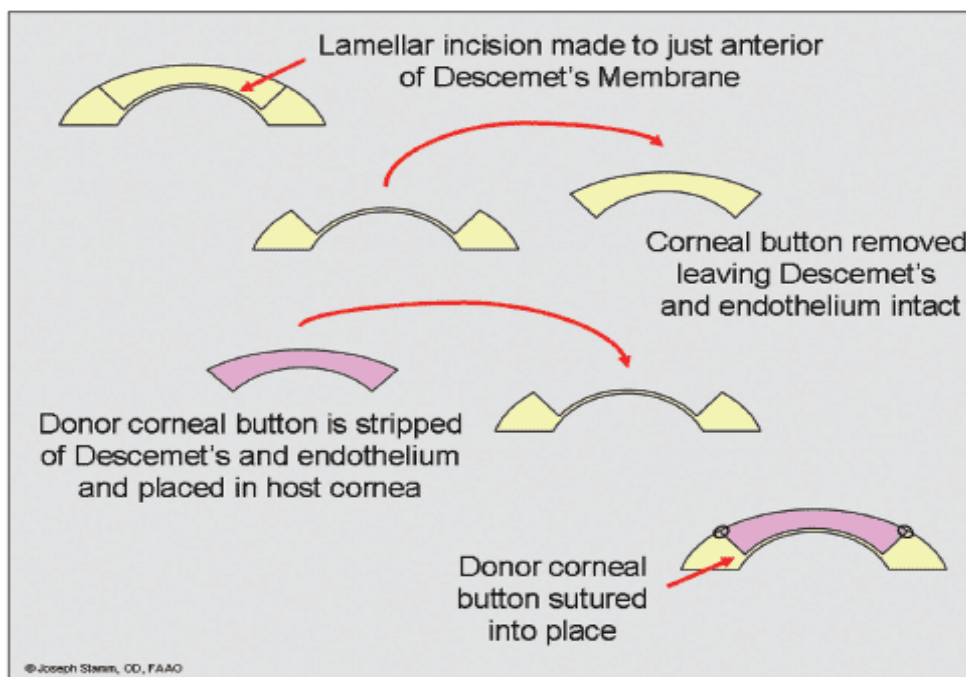
Intraoperativne komplikacije PK uključuju ozljedu transplanta ili njegov loš položaj, ozljede leće oka, prolaps staklovine i koroidalno krvarenje. Nakon operacije, zbog čestog privremenog postoperativnog astigmatizma, potreban je relativno dug period oporavka prije poboljšanja vidne oštine (68). Postoperativno je moguć i razvoj glaukoma, edoftalmitisa ili infekcije kao i odbacivanje transplantata, permanentne ozljede epitela i trajni astigmatizam (69). Unatoč tome, penetrantna keratoplastika u liječenju keratokonusa pokazala je veoma dobre dugoročne rezultate. Prema Jensen i sur. (70), kroz vrijeme praćenja od gotovo 27 godina, u 80 % očiju od ukupno 61 transplant je ostao bistar, a u njih 46 % BSCVA je bila veća ili jednaka 0,5. Rožnični transplantati ostali su primjerene debljine – 0.565 mm (SD 0.048 mm).

Penetrantna keratoplastika dugo se smatrala zlatnim standardom u liječenju uznapredovalog keratokonusa. Radi se i danas, međutim, sve više je zamjenjuju metode lamelarne keratoplastike. Osim toga, nizom već nabrojanih modernih metoda u liječenju keratokonusa PK je moguće odgoditi, pa čak i prevenirati.

2.7.2. Prednja duboka lamelarna keratoplastika

Prednja duboka lamelarna keratoplastika (engl. DALK – deep anterior lamellar keratoplasty) u zadnje vrijeme sve je više alternativa tradicionalnoj PK. Prednost ove kirurške metode je u očuvanju još uvijek zdravog endotela rožnice domaćina i posljedično u manjem riziku odbacivanja transplantata. Stroma rožnice domaćina

pažljivo se disecira sve do Descemetove membrane, a potom se zamjenjuje kadaveričnom rožnicom koja je lišena Descemetove membrane i endotela (slika 19.). S obzirom da se pri zahvatu ne otvara prednja očna sobica, osim rizika od odbacivanja, smanjen je i rizik infekcije oka (1).



Slika 19. Prednja duboka lamelarna keratoplastika - shematski prikaz postupka (71).

Proces disekcije strome tehnički je veoma zahtjevan pa su razvijene brojne pomoćne tehnike kao što su disekcija strome pomoću zraka – tzv. big bubble tehnika (72) – ili viskoelastika (engl. *air/saline-assisted dissection, Melles technique*) (73).

Kako bi se zahvat učinio još preciznijim u posljednjih nekoliko godina u zahvatu se koristi *femtosecond* laser. Ovaj laser omogućuje veoma precizne, unaprijed definirane rezove rožnice i umanjuje rizik oštećenja tkiva. Prema Yan i sur. (74) DALK uz femtosecond laser i big- bubble tehniku sigurna je i učinkovita metoda u liječenju keratokonusa s još uvijek očuvanim endotelom rožnice. U slučaju neuspješnosti ove metode, obično se prelazi na transplantaciju rožnice pune debljine (PK).

Glavne kontraindikacije za prednju duboku lamelarnu keratoplastiku su disfunkcija endotela rožnice i oštećenja ili ožiljne promjene Descemetove membrane. U tom slučaju metoda izbora također je penetrantna keratoplastika.

ZAKLJUČAK

U posljednjih nekoliko desetljeća uložen je velik napor u otkrivanju uzroka i boljih metoda liječenja keratokonusa. S obzirom da se keratokonus javlja u mlađoj životnoj dobi, a kasnije znatno umanjuje kvalitetu života, poremećaj je potrebno rano otkriti i spriječiti njegovu moguću progresiju. Na sreću, danas je to u većini slučajeva i moguće. Metodama automatizirane topografije moguće je uočiti keratokonus čak i u subkliničkom stadiju, kada još nema izraženijih subjektivnih smetnji. Upravo u to vrijeme najuspješnija je metoda križnog umrežavanja kolagena koja je zasad ostvarila zavidne rezultate u sprječavanju progresije keratokonusa.

Pristup u liječenju ovog poremećaja uvijek će ovisiti o njegovom stadiju, ali dva osnovna cilja ostaju ista – spriječiti progresiju poremećaja i poboljšati vidnu oštrinu. Stoga se u zadnje vrijeme kod progresivnog oblika poremećaja preporučuje što ranije podvrgnuti pacijenta CXL-u, a potom vidnu oštrinu korigirati najboljim odgovarajućim i keratokonusno dizajniranim RGP lećama. Kada je korekcija kontaktnim lećama iz bilo kojeg razloga onemogućena, a rožnica je još uvijek primjerene debljine, fotorefraktivna keratometrija i ugradnja intrakornealnih prstenova važne su terapijske opcije. Nedavna istraživanja sve su više usmjerena na istraživanje različitih kombinacija kirurških metoda liječenja.

Keratokonus je u prošlosti, u nedostatku boljih metoda liječenja, bio jedan od najčešćih razloga za transplantaciju rožnice. Razvojem tehnologije u liječenju ovog poremećaja ostvaren je velik napredak jer moderne metode i pedantne kirurške tehnike olakšavaju njegovo konzervativno liječenje, a transplantacija rožnice rezervirana je samo za krajnje uznapredovale slučajeve.

Najveće nade i dalje se polažu u križno umrežavanje kolagena rožnice. Međutim, s obzirom da je metoda relativno nova, potrebna su daljnja istraživanja. Nedavno odobrenje metode od američke Agencije za hranu i lijekove tomu je dodatni poticaj.

ZAHVALE

Zahvaljujem svome mentoru doc. dr.sc. Miri Kalauzu na pruženoj stručnoj pomoći, suradnji i dostupnosti bez koje ovaj rad ne bi bilo moguće dovršiti.

Neizmjerne sam zahvalna svim djelatnicima, a posebno liječnicima, Očnog odjela klinike Landeskrankenhaus Horn na njihovom velikom trudu, iskazanoj pažnji i prenesenom teorijskom i praktičnom znanju u toku studentske prakse u Austriji 2015. godine.

Veliko hvala cijeloj mojoj obitelji, pogotovo majci, baki i ocu na prenesenom znanju i pruženoj podršci tokom školovanja i obrazovanja, kao i u drugim životnim prilikama.

Zahvalnost upućujem i obitelji Ferenc jer su me u prethodnih nekoliko godina smatrali članom obitelji i u svemu mi bili velika podrška.

LITERATURA

1. Krachmer J, Mannis M, Holland E. *Cornea: Fundamentals, Diagnosis and Management*. 3rd ed. New York: Mosby Elsevier; 2011.
2. LifeMap Sciences, Inc. - [Discovery.lifemapsc.com](https://discovery.lifemapsc.com). [slika s interneta]. [pristupljeno 1. 6. 2017.]. Dostupno na: <https://discovery.lifemapsc.com/library/images/the-anatomy-and-structure-of-the-adult-human-cornea>.
3. Forrester JV, Dick, AD, McMenamin GP, Lee WR. *The Eye. Basic Sciences in Practice*, 2.nd edition. Edinburgh : W.B.Saunders , 2002.
4. Parthopratim Dutta Majumder. eOphtha. [slika s interneta]. 2017 [pristupljeno 1. 6. 2017]. Dostupno na: <http://www.eophtha.com/eophtha/anatomy/anatomyofcornea2.html>.
5. Veterian Key. Figure 10-3 Modified from Hogan MJ, et al. [1971]: *Histology of the Human Eye*. Saunders, Philadelphia. [Internet]. 2017 [pristupljeno 1. 6. 2017.]. Dostupno na: <https://veteriankey.com/cornea-and-sclera>.
6. Gokhale NS. *Epidemiology of keratoconus*. *Indian J Ophthalmol* 2013;61:382-3.
7. Gorskova EN, Sevost'ianov EN. *Epidemiology of keratoconus in the Urals*. *Vestn Oftalmol*. 1998;114:38–40.
8. Jonas JB, Nangia V, Matin A, Kulkarni M, Bhojwani K. *Prevalence and associations of keratoconus in rural Maharashtra in central India: The central India Eye Medical Study*. *Am J Ophthalmol*. 2009;148:760–5.
9. Krachmer J, Feder R, Belin M. *Keratoconus and related noninflammatory corneal thinning disorders*. *Survey of Ophthalmology*. 1984;28(4):293-322.
10. Georgiou T, Funnell CL, Cassels-Brown A, O'Connor R. *Influence of ethnic origin on the incidence of keratoconus and associated atopic diseases in Asian and white patients*. *Eye (Lond)* 2004;18:379–83.
11. Pearson AR, Soneji B, Sarvananthan N, Sandforth-Smith JH. *Does ethnic origin influence the incidence or severity of keratoconus?* *Eye (Lond)* 2000;14:625–8.
12. Zadnik K, Barr JT, Edrington TB, Everett DF, Jameson M, McMahon TT, et al. *Baseline findings in the Collaborative Longitudinal Evaluation of Keratoconus (CLEK) study*. *Invest Ophthalmol Vis Sci* 1998;39:2537-46.
13. Bykhovskaya Y, Margines B, Rabinowitz Y. *Genetics in Keratoconus: where are we?*. *Eye and Vision*. 2016;3(1). .

14. Dudakova L, Palos M, Jirsova K, Stranecky V, Krepelova A, Hysi PG i sur. Validation of rs2956540:G > C and rs3735520:G > A association with keratoconus in a population of European descent. *Eur J Hum Genet.* 2015;23(11):1581–3. doi: 10.1038/ejhg.2015.28.
15. Hao XD, Chen P, Chen ZL, Li SX, Wang Y. Evaluating the association between Keratoconus and reported genetic loci in a Han Chinese population. *Ophthalmic Genet.* 2015;36(2):132–6. doi: 10.3109/13816810.2015.1005317.
16. Hasanian-Langroudi F, Saravani R, Validad MH, Bahari G, Yari D. Association of Lysyl oxidase (LOX) polymorphisms with the risk of Keratoconus in an Iranian population. *Ophthalmic Genet.* 2015;36(4):309–14. doi: 10.3109/13816810.2014.881507.
17. Shetty R, Sathyanarayanamoorthy A, Ramachandra RA, Arora V, Ghosh A, Srivatsa PR, et al. Attenuation of lysyl oxidase and collagen gene expression in keratoconus patient corneal epithelium corresponds to disease severity. *Mol Vis.* 2015;21:12–25. doi: 10.3.
18. Zhang J, Zhang L, Hong J, Wu D, Xu J. Association of common variants in LOX with Keratoconus: a meta-analysis. *PLoS One.* 2015;10(12):e0145815. doi: 10.1371/journal.pone.0145815.
19. Nowak DM, Gajecka M. The Genetics of Keratoconus. *Middle East African Journal of Ophthalmology.* 2011;18(1):2-6. doi:10.4103/0974-9233.75876.
20. Sawaguchi S, Yue BYJT, Sugar J, Gilboy JE. Lysosomal Enzyme Abnormalities in Keratoconus. *Arch Ophthalmol.* 1989;107(10):1507-1510. doi:10.1001/archophth.1989.01070020581044.
21. Zhou L, Sawaguchi S, Twining SS, Sugar J, Feder R S, Yue BY. Expression of degradative enzymes and protease inhibitors in corneas with keratoconus.. *Invest. Ophthalmol. Vis. Sci.* 1998;39(7):1117-1124.
22. Fabre E, Bureau J, Pouliquen Y, Lorans G. Binding sites for human interleukin 1 α , gamma interferon and tumor necrosis factor on cultured fibroblasts of normal cornea and keratoconus. *Current Eye Research.* 1991, 10(7):585-592.
23. Wilson SE, He YG, Weng J, Li Q, McDowall AW, Vital M, et al. Epithelial injury induces keratocyte apoptosis: Hypothesized role for the interleukin-1 system in the modulation of corneal tissue organization and wound healing. *Exp Eye Res.* 1996;62:325–7.
24. Gordon-Shaag A, Millodot M, Kaiserman I, Sela T, Barnett Itzhaki G, Zerbib Y, Matityahu E, Shkedi S, Miroshnichenko S & Shneur E. Risk factors for keratoconus in Israel: a case–control study. *Ophthalmic Physiol Opt* 2015; 35: 673–681. doi: 10.1111/opo.1223.
25. Panikkar K, Manayath G, Rajaraman R, Saravanan V. Progressive keratoconus, retinal detachment, and intracorneal silicone oil with obsessive-compulsive eye rubbing. *Oman Journal of Ophthalmology.* 2016;9(3):170. .

26. Daxer A, Fratzl P. Collagen fibril orientation in the human corneal stroma and its implication in keratoconus. *Invest. Ophthalmol. Vis. Sci.* 1997;38(1):121-129.
27. Sturbaum C, Peiffer, Jr. R. Pathology of Corneal Endothelium in Keratoconus. *Ophthalmologica.* 1993;206(4):192-208.
28. Bušić M., Šarić D., Bjeloš M., Kuzmanović Elabjer B., Bosnar D. *Mundus Cornealis - Atlas rožnice.* Osijek - Zagreb : Cerovski d.o.o., 2017. ISBN 978-953-59505-0-9.
29. Kriszt Á, Losonczy G, Berta A, Takács L. Presence of Fleischer ring and prominent corneal nerves in keratoconus relatives and normal controls. *Int J Ophthalmol.* 2015 Oct 18;8(5):922-7.
30. Waheeda Illahi PhD, MSc, BSc(Hons), MCOptom, *Keratoconus: Diagnosis, contact lens fitting and management- Optometry today, August 18, 2006.*
31. El-Malah M, Abo-Hussein N. Comparative measurement of central corneal thickness using Pentacam, ocular response analyzer, and ultrasound pachymetry devices for normal, glaucomatous, and keratoconic eyes. . s.l. : *Journal of the Egyptian Ophthalmological Society.* , 2014, Svez. 107(1):16. .
32. Belin M, Ambrósio R. Scheimpflug imaging for keratoconus and ectatic disease. *Indian Journal of Ophthalmology [Internet].* 2013 [pristupljeno 30.5.2017.];61(8):401.
33. Rabinowitz YS. Diagnosing keratoconus and patients at risk. *Cataract and refractive surgery today [Internet]* 2007 May. [pristupljeno 20.5.2017.] 85-87. Dostupno na : <http://www.keratoconus.com/resources/DiagnosingKeratoconusandPatientsofRisk.pdf>.
34. Xu K, McKee H, Jhanji V. Changing perspective of reasons for not performing laser-assisted in situ keratomileusis among candidates in a university eye clinic. *Clinical and Experimental Optometry.* 2012;96(1):20-24. .
35. University of Iowa Health Care. Figure 7. [slika s interneta]. 2016 [pristupljeno 7. 6. 2017.]. Dostupno na: <http://webeye.ophth.uiowa.edu/eyeforum/tutorials/Corneal-Imaging/Index.htm>.
36. Arora V, Shetty R, Kaweri L, Pahuja N, Nagaraja H, Wadia K et al. Current review and a simplified "five-point management algorithm" for keratoconus. *Indian Journal of Ophthalmology.* 2015;63(1):46. .
37. Sorbara, Luigina. *Keratoconus Correction With GP Lenses.* 1st ed. Waterloo: Centre for contact lens research.[Internet][pristupljeno 31.5. 2017.] Dostupno na : https://www.artoptical.com/storage/docs/Correction_of_Keratoconus_with_GP.pdf.
38. Zhou A, Kitamura K, Weissman B. Contact lens care in keratoconus. *Contact Lens and Anterior Eye.* 2003;26(4):171-174.
39. Rathi V, Dumpati S, Mandathara P. Contact lens in keratoconus. *Indian Journal of Ophthalmology.* 2013;61(8):410. .

40. Dhungel P. Three point touch fitting [slika s interneta]. 2015 [pristupljeno 8.6.2017.]. Dostupno na: <https://www.slideshare.net/pabitadhungel321/optics-of-rgp-contact-lens>.
41. Ozkurt Y, Sengor T, Kurna S, Evciman T, Acikgoz S, Haboğlu M et al. Rose K contact lens fitting for keratoconus. *International Ophthalmology*. 2007;28(6):395-398.
42. Menicon Co. Ltd. Rose K Lens Types [Internet]. [pristupljeno 30. 5. 2017]. Dostupno na: <http://www.roseklens.com/practitioners/lens-types/>.
43. Menicon Co. Ltd. Rose K Lens Types. Figure 2. 2017. [slika s interneta]. [pristupljeno 30. 5. 2017]. Dostupno na: <http://www.roseklens.com/practitioners/lens-types/>.
44. Gupta R, Sharma N, Singh P, Sinha R, Tandon R, Titiyal J. Rose-K versus soper contact lens in keratoconus: A randomized comparative trial. *Middle East African Journal of Ophthalmology*. 2014;21(1):50. .
45. Trattler W. All About Vision. Keratoconus Causes, Symptoms And Nine Treatment Options. [Internet] 2016 May. [pristupljeno 30. 5. 2017]. Dostupno na: <http://www.allaboutvision.com/conditions/keratoconus.htm>.
46. Heiting G. Contact Lenses For Astigmatism: Toric, GP And Hybrid Lenses [Internet]. AllAboutVision.com. 2016. [pristupljeno 30. 5. 2017.]. Dostupno na: <http://www.allaboutvision.com/contacts/torics.htm>.
47. Schornack M, Patel S. Scleral Lenses in the Management of Keratoconus. *Eye & Contact Lens: Science & Clinical Practice*. 2010;36(1):39-44. .
48. Ping Y, Sun A, Weissman AB. Role Of Mini-Scleral Gas-Permeable Lenses In The Treatment Of Corneal Disorders. *Eye & Contact Lens: Science & Clinical Practice*. 2007; 33.2:111-113. .
49. Topography-Guided Transepithelial Surface Ablation Followed by Corneal Collagen Cross-Linking Performed in a Single Combined Procedure for the Treatment of Keratoconus and Pellucid Marginal Dege. Stojanovic A, Zhang J, Chen X, Nitter T, Chen S, Wang Q. 2; 145-152, s.l. : *Journal of Refractive Surgery*, 2010., Svez. 26.
50. All About Vision. Intacs for myopia or keratoconus work by flattening corneal curvature [slika s interneta]. 2017 [pristupljeno 7. 6. 2017]. Dostupno na: <http://www.allaboutvision.com/conditions/inserts.htm>.
51. Chan S, Khan H. Reversibility and exchangeability of intrastromal corneal ring segments. *Journal of Cataract & Refractive Surgery*. 2002;28(4):676-681.
52. Chan S, Khan H. Reversibility and exchangeability of intrastromal corneal ring segments. *Journal of Cataract & Refractive Surgery*. 2002;28(4):676-681. .

53. Alhayek A, Lu PR. Corneal collagen crosslinking in keratoconus and other eye disease. *Int J Ophthalmol.* 2015;8:407–418. doi:10.3980/j.issn.2222-3959.2015.02.35. [PMC free article] [PubMed].
54. ICON Eye care. [slika s interneta]. 2017 [pristupljeno 7. 6. 2017.]. Dostupno na: <https://iconlasik.com/corneal-cross-linking>.
55. Raiskup-Wolf F, Hoyer A, Spoerl E, Pillunat L. Collagen crosslinking with riboflavin and ultraviolet-A light in keratoconus: Long-term results. *Journal of Cataract & Refractive Surgery.* 2008;34(5):796-801. .
56. Corneal collagen cross-linking for treating keratoconus. Sykakis E, Karim R, Evans JR, Bunce C, Amisshah-Arthur KN, Patwary S, McDonnell PJ, Hamada S. Issue 3, s.l. : Cochrane Database of Systematic Reviews, 2015. DOI:10.1002/14651858.CD010621.pub2..
57. Khadem J, Truong T, Ernest J. Photodynamic Biologic Tissue Glue. *Cornea.* 1994;13(5):406-410. .
58. Spörl E, Huhle M, Kasper M, Seiler T. Artificial stiffening of the cornea by induction of intrastromal cross-links. *Der Ophthalmologe.* 1997;94(12):902-906.
59. Wollensak G, Spoerl E, Seiler T. Stress-strain measurements of human and porcine corneas after riboflavin–ultraviolet-A-induced cross-linking. *Journal of Cataract & Refractive Surgery.* 2003;29(9):1780-1785.
60. Research Gate. Figure 1. [slika s interneta]. 2017 [pristupljeno 7. 6. 2017.]. Dostupno na: https://www.researchgate.net/figure/9069996_fig12_FIGURE-1-Top-Stiffening-effect-of-porcine-cornea-after-crosslinking-with-preserved.
61. personalEYES. [slika s interneta]. [pristupljeno 8. 6. 2017.]. Dostupno na: <https://www.personaleyeyes.com.au/other-services/uvxcxl/>.
62. UK Cross-linking Consortium. CXL Procedure [slika s interneta]. 2017 [pristupljeno 7. 6. 2017.]. Dostupno na: <http://sites.cardiff.ac.uk/ukcxl/standard-procedure/>.
63. Caporossi A, Mazzotta C, Baiocchi S, Caporossi T. Long-term Results of Riboflavin Ultraviolet A Corneal Collagen Cross-linking for Keratoconus in Italy: The Siena Eye Cross Study. *American Journal of Ophthalmology.* 2010;149(4):585-593. .
64. Wittig-Silva, C; Whiting M, Lamoureux E, Lindsay RG, Sullivan LJ, Snibson GR. A Randomized Controlled Trial of Corneal Collagen Cross-linking in Progressive Keratoconus: Preliminary Results. *Journal of Refractive Surgery.* 2008 (24): S720 - S725.
65. Kanellopoulos AJ. Comparison of sequential vs same-day simultaneous collagen cross-linking and topography-guided PRK for treatment of keratoconus. *J Refract Surg.* 2009;25(9):S812-S818.

66. Chan C, Sharma M, Wachler B. Effect of inferior-segment Intacs with and without C3-R on keratoconus. *Journal of Cataract & Refractive Surgery*. 2007;33(1):75-80.
67. University of Iowa Health Care. B [slika s interneta]. 2017 [pristupljeno 7. 6. 2017.]. Dostupno na: <http://webeye.ophth.uiowa.edu/eyeforum/tutorials/Cornea-Transplant-Intro/2-PK.htm>.
68. Donaghy CL, Vislisel JM, Greiner MA. An Introduction to Corneal Transplantation.[Internet] 2015 May 21.; Dostupno na: <http://EyeRounds.org/tutorials/cornea-transplant-intro/>.
69. Bartolomei A. Penetrating keratoplasty [Internet]. American Academy of Ophthalmology - EyeWiki.2015 May 11th [pristupljeno 6. 6. 2017.]. Dostupno na: http://eyewiki.aaopt.org/Penetrating_Keratoplasty.
70. Jensen L, Hjortdal J, Ehlers N. Longterm follow-up of penetrating keratoplasty for keratoconus. *Acta Ophthalmologica*. 2009;88(3):347-351.
71. Stamm J. Review of Optometry. [slika s interneta]. 2011 [pristupljeno 1.6.2017.]. Dostupno na: <https://www.reviewofoptometry.com/ce/advances-in-corneal-transplant-surgery>.
72. Anwar M,Teichmann DK. Big-Bubble Technique To Bare Descemet'S Membrane In Anterior Lamellar Keratoplasty. *Journal of Cataract & Refractive Surgery*. 2002 March 28th; 398-403.
73. Melles G, Lander F, Rietveld F, Remeijer L, Beekhuis W, Binder P. A new surgical technique for deep stromal, anterior lamellar keratoplasty. *British Journal of Ophthalmology [Internet]*. 1999;83(3):327-333.
74. Huang Z, Lu Y, Chen X, Yang L, Xue C. Femtosecond laser-assisted deep anterior lamellar keratoplasty with big-bubble technique for keratoconus. *Indian Journal of Ophthalmology*. 2016;64(9):639. .
75. Wollensak G, Spoerl E, Seiler T. Riboflavin/ultraviolet-a–induced collagen crosslinking for the treatment of keratoconus. *American Journal of Ophthalmology*. 2003;135(5):620-627. .

ŽIVOTOPIS

Rođena sam 17. veljače 1993. godine u Zagrebu. Srednjoškolsko obrazovanje završila sam 2011. godine u zagrebačkoj prirodoslovno-matematičkoj XV. gimnaziji. Iste godine upisala sam Medicinski fakultet Sveučilišta u Zagrebu.

2015. godine uključila sam se u jednomjesečnu studentsku praksu na njemačkom jeziku u sklopu programa LionsClub Austria – Studenten Ohne Grenzen. Praksu sam obavljala na oftalmološkom odjelu klinike Landeskrankenhaus Horn, Republika Austrija.

Tečaj ERC-a (European Resuscitation Council) za osnovno i neposredno održavanje života (BLS/AED Provider Course) položila sam 2014. godine.

Aktivno govorim engleski, njemački i portugalski jezik. Slobodno vrijeme najviše volim provoditi družeći se s dečkom, baveći se konjičkim sportom te u pečenju kolača.