

Ehokardiografija u hitnim stanjima

Čačić, Marija

Master's thesis / Diplomski rad

2017

Degree Grantor / Ustanova koja je dodijelila akademski / stručni stupanj: **University of Zagreb, School of Medicine / Sveučilište u Zagrebu, Medicinski fakultet**

Permanent link / Trajna poveznica: <https://um.nsk.hr/um:nbn:hr:105:702587>

Rights / Prava: [In copyright](#)/[Zaštićeno autorskim pravom.](#)

Download date / Datum preuzimanja: **2024-07-13**



Repository / Repozitorij:

[Dr Med - University of Zagreb School of Medicine Digital Repository](#)



**SVEUČILIŠTE U ZAGREBU
MEDICINSKI FAKULTET**

Marija Čačić

Ehokardiografija u hitnim stanjima

DIPLOMSKI RAD



Zagreb, 2017.

Ovaj diplomski rad je izrađen na Klinici za bolesti srca i krvnih žila KBC-a Sestre milosrdnice pod vodstvom doc. dr. sc. Nikole Bulja i predan je na ocjenu u akademskoj godini 2016./2017.

SADRŽAJ

SAŽETAK

SUMMARY

1. UVOD.....	1
2. PROTOKOLI EHOKARDIOGRAFIJE U HITNIM STANJIMA.....	4
2.1. FOCUS.....	4
3. HITNA STANJA U KARDIOLOGIJI.....	6
3.1 AKUTNI KORONARNI SINDROM.....	6
3.1.1. INFARKT MIOKARDA.....	7
3.1.2. NESTABILNA ANGINA PEKTORIS.....	8
3.1.3. KOMPLIKACIJE INFARKTA MIOKARDA.....	8
3.2 AKUTNI AORTALNI SINDROM.....	9
3.2.1. DISEKCIJA AORTE.....	10
3.2.2. INTRAMURALNI HEMATOM.....	11
3.2.3. PENETRIRAJUĆI ULKUS AORTE.....	12
3.3. ŠOK.....	12
3.3.1. HIPOVOLEMIJSKI ŠOK.....	13
3.3.2. KARDIOGENI ŠOK.....	14
3.3.3. SEPTIČKI ŠOK.....	15
3.4. AKUTNO ZATAJENJE SRCA.....	15
3.5. PERIKARDIJALNI IZLJEV.....	16
3.5.1. TAMPONADA SRCA.....	18
3.5.2. PERIKARDIOCENTEZA.....	20
3.6. PLUĆNA EMBOLIJA.....	21
3.7. INFEKTIVNI ENDOKARDITIS.....	23
3.8. TRAUMA PRSIŠTA.....	26
3.9. KARDIOPULMONALNI AREST.....	28
4. ZAKLJUČAK.....	31
5. ZAHVALE.....	32

6. POPIS LITERATURE.....	33
7. ŽIVOTOPIS.....	39

POPIS KRATICA

4H – Hipoksija, Hipotermija, Hipovolemija, Hipo/Hiperkalijemija i drugi metabolički poremećaji (hipo/hiper H⁺, hipo/hiper Ca²⁺)

4T – Tromboembolija, Toksini, Tenzijski pneumotoraks, Tamponada srca

AAS - akutni aortalni sindrom

ALS - engl. advanced life support - napredno održavanje života

Ao - aorta

CT - engl. computed tomography - kompjuterizirana tomografija

DA - desni atrij

DV - desni ventrikul

DVT - duboka venska tromboza

EACVI - engl. European Association of Cardiovascular Imaging - Europsko udruženje kardiovaskularnog slikovnog prikaza

EKG - elektrokardiogram

engl. - engleski

ERC – engl. European Resuscitation Council - Europsko vijeće za reanimatologiju

ESC - engl. European Society of Cardiology – Europsko kardiološko društvo

FAST - engl. focused assessment sonography for trauma - fokusirani ultrazvučni pristup za traumatu

FATE - engl. focus assessed transthoracic echocardiography - fokusirana transtorakalna ehokardiografija

FEEL - engl. focused echo evaluation in life support - fokusirana eho evaluacija u održavanju života

FOCUS - engl. focused cardiac ultrasound - fokusirani ultrazvuk srca

IE - infektivni endokarditis

IM - infarkt miokarda

LA - lijevi atrij/engl. left atrium

LV - lijevi ventrikul/engl. left ventricle

mmHg - milimetara stupca žive

MR - magnetna rezonancija

NSTEMI – engl. non ST-elevation myocardial infarction – infarkt miokarda bez elevacije ST-spojnice

PE – plućna embolija

PEA – engl. pulseless electrical activity – električna aktivnost bez pulsa

PET/CT - engl. positron emission tomography/computed tomography - pozitronska emisijska tomografija/kompjuterizirana tomografija

RV - engl. right ventricle - desni ventrikul

STEMI - engl. ST-elevation myocardial infarction - infarkt miokarda s elevacijom ST-spojnice

TTE – engl. transthoracic echocardiography – transtorakalna ehokardiografija

TOE – engl. transoesophageal echocardiography – transezofagealna ehokardiografija

UAP – engl. unstable angina pectoris – nestabilna angina pectoris

VF - ventrikularna fibrilacija

VT - ventrikularna tahikardija

Naslov rada: Ehokardiografija u hitnim stanjima

Autor: Marija Čačić

SAŽETAK

Ehokardiografija je neinvazivna dijagnostička metoda pomoću koje procjenjujemo anatomiju i funkciju srca. Osim neinvazivnosti, druge prednosti metode su što je ona brzo dostupna, može se izvesti uz krevet pacijenta i pruža nam brzo potrebne informacije.

Zbog navedenih karakteristika, prepoznata je njena uloga u razrješavanju diferencijalne dijagnoze bolova u prsištu u hitnim bolničkim prijemima, ali i drugim odjelima (i izvan njih) tijekom hitnih stanja. Takva je diferencijalna dijagnoza široka i obuhvaća životno ugrožavajuća stanja, a bolovi u prsištu su najčešći vodeći simptom u hitnim bolničkim prijemima. Stoga ni ne čudi podatak da ehokardiografija više nije privilegija kardiologa, nego i dijagnostičko oruđe liječnika drugih specijalizacija. Važno je naglasiti kako ehokardiografija ne razrješava samo dijagnostičke dileme, nego može usmjeriti i odluku o terapiji u drugom smjeru. Svoje je mjesto ehokardiografija našla i u najhitnijem stanju u medicini uopće, kardiopulmonalnom arestu, gdje može upućivati na moguće reverzibilne uzroke aresta koji zahtijevaju specifičnu terapiju.

Za kvalitetnu interpretaciju ehokardiografskih slika u zahtjevnim uvjetima hitnih stanja, potrebna je edukacija i trening liječnika koji se njome služe. Jedino se tako može smanjiti mogućnost previđanja ključnih patoloških nalaza u kratkom vremenu koje nam stoji na raspolaganju.

KLJUČNE RIJEČI: ehokardiografija, hitna stanja, fokusirani ultrazvuk srca

Title: Echocardiography in emergencies

Author: Marija Čačić

SUMMARY

Echocardiography is a non-invasive diagnostic tool used for the assesment of cardiac anatomy and function. Besides being non-invasive,echocardiography is easily accessible,can be used at the patients' bedside and provides us with information almost immediately.

Beacuse of its characteristics, echocardiography has found its place in solving diagnostic dilemmas of chest pain in the emergency department as well as other departments in the setting of emergency.Thus, it is understandable that echocardiography is no longer cardiologists' privilege, but also a diagnostic tool among physicians of various specialties. It is important to understand that echocardiography does not only aids us in diagnosing our patient, but also helps us in treating the patient. It has also found its place in the most emergent case in medicine, cardiopulmonary arrest, where it helps us to recognise reversible causes which require specific treatment.

Physician using echocardiography need additional training and education for better quality of interpretation of the images in the stresfull conditions present at the emergency room. In that way we can be more certain about not overlooking cardinal pathological findings.

KEY WORDS: echocardiography, emergencies, focused cardiac ultrasound

1. UVOD

Ehokardiografija je neinvazivna dijagnostička metoda pomoću koje dobivamo uvid i procjenjujemo anatomiju i funkciju srca u realnom vremenu. Princip rada se temelji na ultrazvučnim valovima koji se, kada naiđu na tkiva, odbijaju i daju na monitoru sliku struktura različite ehogenosti.

Osim neinvazivnosti, ehokardiografija je brza metoda, može biti izvedena uz krevet pacijenta („bedside echocardiography“) i, u rukama iskusnog sonografičara, nam daje potrebne informacije gotovo isti čas.(1) Vrlo je lako ponavljati ehokardiografske preglede, što je zbog naravi hitnih stanja u kardiologiji, gdje se hemodinamsko stanje pacijenta može brzo promijeniti, vrlo pogodno.(2) Zbog svojih brojnih prednosti, ehokardiografija je uvrštena u brojne dijagnostičke protokole kardioloških hitnih stanja.(3) U slučaju da ehokardiografiju izvodi onaj liječnik koji treba donijeti i odluku o daljnjem postupku s pacijentom, takva metoda je ne samo dijagnostička, nego mu i pomaže donijeti odluku kojom bi pacijentu pružio najbolju skrb.(4)

Osim pravodobnog prepoznavanja hitnih stanja gdje je potrebna neposredna intervencija i primanje pacijenta u bolnicu, ehokardiografija nam omogućuje i isključivanje takvih hitnih stanja i daje nam veću sigurnost pri otpustu pacijenta iz bolnice.(5) Takvom upotrebom ehokardiografije je omogućeno smanjenje pretjerane medikacije u stanjima gdje ni primjena lijekova ni prijem u bolnicu nisu indicirani.

Nedostaci su metode što je ona subjektivna, a prikaz srca te interpretacija nalaza ovise o iskustvu i edukaciji onoga koji je izvodi, što znači da u nekim okolnostima prikaz srca može biti suboptimalan, a podaci dobiveni takvim prikazom mogu biti nedostadni.(1) Zadnjih je godina primjena ultrazvuka u hitnom bolničkom prijemu sve učestalija. U takvim zahtjevnim

situacijama gdje je bitno donijeti pravu dijagnozu u što kraćem vremenu, kako bi se što prije pristupilo adekvatnom terapiji, koriste se razni protokoli fokusiranog ultrazvuka srca i hitne ehokardiografije koji nam pomažu da ne propustimo bitne ehokardiografske nalaze.(3,4)

Osim u hitnim bolničkim prijemima, hitna ehokardiografija je našla svoje mjesto i u koronarnoj jedinici, jedinici intenzivnog liječenja, intraoperativno tijekom kardiokirurških zahvata, postoperativnim kardiokirurškim intenzivnim jedinicama, laboratorijima za kateterizaciju srca te pri kardiopulmonalnoj resuscitaciji.(4) Zbog svega navedenog, jasno je da se ehokardiografija više ne nalazi samo u rukama kardiologa, nego i liječnika drugih specijalizacija (anesteziologija, reanimatologija i intenzivno liječenje, hitna medicina, kardiokirurgija).

Dvije su vrste ehokardiografije koje koristimo - transtorakalna (engl. TTE - transthoracic echocardiography) i transezofagealna (engl. TOE - transoesophageal echocardiography). Češće, pri prvom kontaktu s pacijentom, koristimo TTE, iako postoje situacije kada nam je, zbog ograničenja TTE, potrebna bolja vizualizacija srčanih struktura koju postizemo pomoću TOE.(4) Osim toga, TOE nam može pomoći u razjašnjavanju stanja pacijenta, kada smo uz pomoć TTE dobili prikaz koji je manjkav, a informacije dobivene takvim prikazom nezadovoljavajuće.(4) TOE može biti dijagnostička metoda prvog izbora u stanjima gdje možemo pretpostaviti da nam prikaz pomoću TTE neće dati dovoljno podataka za daljnje odluke.(5) Takva stanja uključuju disekciju aorte, aneurizmu aorte i infektivni endokarditis.(6) Suboptimalan prikaz dobiven pomoću TTE može nas, zbog previđanja ponekad ključnih nalaza, navesti na krivu dijagnozu i time i krivo usmjeriti liječenje, što može imati katastrofalne posljedice po pacijenta.(3-5)

Upotrebom ultrazvuka u dijagnostici hitnih stanja je poboljšanja točnost dijagnoze, a time i ishod pacijenta. Pokazalo se da se primjenom hitne ehokardiografije promijenila odluka o daljnjem terapijskom postupku u čak 60-80% slučajeva.(3)

2. PROTOKOLI EHOKARDIOGRAFIJE U HITNIM STANJIMA

U hitnim smo stanjima siromašni vremenom koje nam stoji na raspolaganju za donošenje odluka, a uvjeti su stresniji u odnosu na nehitne slučajeve. Zbog toga su za takve slučajeve osmišljeni razni dijagnostički i terapijski protokoli kako bi u najkraćem vremenskom periodu donijeli odluke najbolje za pacijenta. Razna su društva u sklopu dijagnostike hitnih stanja uvrstile i ultrazvuk u svojim protokolima. Dijagnostički protokoli koji uključuju hitnu ehokardiografiju su FEEL (engl. focused echo evaluation in life support), FATE (engl. focus assessed transthoracic echocardiography), FoCUS te brojni drugi.

2.1.1. FOCUS

FoCUS (engl. Focused Cardiac UltraSound - fokusirani ultrazvuk srca) je, prema Preporukama Europskog udruženja kardiovaskularnog slikovnog prikaza (EACVI -engl. European Association of Cardiovascular Imaging), vrsta ehokardiografskog pregleda kritično bolesnog pacijenta.(5)

Iako sličan, FoCUS se razlikuje od ehokardiografije korištene u hitnim stanjima u nekoliko točaka: uređaju, operateru, uvjetima te nalazima koje tražimo pri pregledu.(5) Kako se fokusirani ultrazvuk srca izvodi u hitnim prijemima, pogodni su mali, prenosivi ultrazvučni uređaji za pregled.(5) Zbog izvedbe uređaja, oni nam ne mogu pružiti sve informacije koje nam pruža ehokardiografija zbog lošije kvalitete slike i ograničenja u smislu nepostojanja komandi za mjerenje veličina i brzina protoka.(5) Stoga se on više smatra nadogradnjom fizikalnog pregleda.(5)

Često liječnici koji izvode FoCUS nisu kardiolozi, nego i liječnici drugih specijalizacija (anesteziolozi, liječnici hitne medicine) koji su prošli tečaj fokusiranog ultrazvuka srca i dodatno su educirani u razumijevanju kardiovaskularne patologije kako bi

bolje razumjeli sliku koji dobiju ultrazvukom. Ultrazvučni je pregled često temeljen na traganjem za specifičnim patološkim nalazima koje uočavamo kod stanja koja neposredno ugrožavaju život pacijenta.(5)

3. HITNA STANJA U KARDIOLOGIJI

Hitna stanja u medicini su ona stanja koja neposredno ugrožavaju ljudski život i zahtijevaju brzu intervenciju. Takvih je stanja u kardiologiji mnogo, a većina se pacijenata javlja sa sličnim simptomima – bolovima u prsištu i zaduhom. Navedeni simptomi nisu isključivo odlika bolesti kardiovaskularnog sustava, nego i dišnog, probavnog i mišićno-koštanog sustava, stoga i ne čudi podatak da je najčešći vodeći simptom pacijenata u hitnom prijemu bolovi u prsištu.

Diferencijalna dijagnoza bolova u prsištu je široka i zbog toga nam je bitan prvi korak u zbrinjavanju pacijentapomno uzeta anamneza i fokusirani klinički pregled.(1) Najvažnije kardiološke dijagnoze na koje moramo pomišljati su akutni koronarni sindrom, akutni aortalni sindrom, akutno zatajenje srca, plućna embolija, tamponada srca, infektivni endokarditis.

3.1.AKUTNI KORONARNI SINDROM

Akutno koronarni sindrom je skupni naziv za 3 klinička identiteta: infarkt miokarda s elevacijom ST-spojnice (STEMI), infarkt miokarda bez elevacije ST-spojnice (NSTEMI) te nestabilna angina pectoris (UAP). Pacijenti se javljaju sa sličnom kliničkom slikom kojom dominira bol u prsištu.

Nezaobilazna dijagnostička metoda u obradi takvog pacijenta jest 12-kanalni EKG (elektrokardiogram). U EKG-u nalazimo karakteristične promjene koje govore u prilog ishemiji miokarda – elevacija ST-spojnice u slučaju infarkta miokarda s elevacijom ST-spojnice (engl. STEMI – ST-elevation myocardial infarction) te denivelaciju ST-spojnice u slučaju infarkta miokarda bez elevacije ST-spojnice (engl. NSTEMI - non-ST-elevation myocardial infarction) i kod nestabilne angine pectoris (engl. UAP - unstable angina

pectoris). Važno je napomenuti da su navedene promjene prisutne samo u određenim odvodima koji „gledaju“ na isto područje zahvaćeno ishemijom.

U hemodinamski nestabilnih pacijenata je preporučeno napraviti ehokardiografski pregled za utvrđivanje (ili isključivanje) kardiovaskularne geneze simptoma.(8) Uz dijagnostiku, ehokardiografija se može koristiti za sigurniji otpust pacijenata iz bolnice.(8) Pacijenti koji su par sati bez bolova u prsištu, imaju uredan EKG i negativne troponine se podvrgnu stres ehokardiografiji dobutaminom.(8) Ukoliko takva pretraga daje normalan nalaz, pacijent se može otpustiti iz bolnice.(8)

3.1.1. INFARKT MIOKARDA

Infarkt miokarda je, prema epidemiološkim podacima, jedna najčešćih bolesti od kojih umiru ljudi, kako u drugim razvijenim zemljama, tako i u Hrvatskoj. Do infarkta dolazi zbog okluzije koronarnih arterija.

Pacijenti se javljaju u hitnu službu s bolovima u prsištu tupog karaktera, poput stezanja obruča oko prsnog koša ili poput pritiska. Karakteristično je da bolovi traju duže od 20 minuta te ne prolaze na primjenu nitroglicerina kod pacijenata koji imaju otprije dijagnosticiranu stabilnu anginu pectoris. Pacijenti su anksiozni, blijede i ožnojene kože, tahikardni, a tlak može biti ili povišen ili snižen.(9)

U takvoj je situaciji obavezno napraviti EKG pacijentu i izvaditi krv za laboratorijske nalaze u kojima tražimo elemente koji govore u prilog oštećenju miokarda. Najosjetljiviji biokemijski parametar koji govori u prilog IM (infarkt miokarda) jest povišenje troponina T.

Ultrazvučni nalaz kod infarkta miokarda ovisi o zahvaćenim koronarnim arterijama gdje zbog ishemije dolazi do poremećaja pokretljivosti stijenke srca, bilo kao poremećena pokretljivost stijenke ili kao odsutnost pokreta miokarda.(10) Kod začepljene donje silazne lijeve koronarne arterije nalazimo abnormalnu pokretljivost LV-a (lijevog ventrikula),

septuma, apeksa srca i prednje stijenke srca.(10) Kod ishemije cirkumfleksne arterije očekujemo abnormalnu pokretljivost lateralne i inferiorne stijenke srca.(10) Kod ishemije desne koronarne arterije će biti zahvaćeni inferiorni i posteriorni dio stijenke i bazalni dijelovi septuma.(10)

3.1.2. NESTABILNA ANGINA PEKTORIS

O nestabilnoj angini pektoris govorimo u slučaju naglo nastalih bolova u prsištu dok pacijent miruje ili kada takvi se jave prvi puta u životu pacijenta.(8) Među pacijentima koji se javljaju u hitnoj službi zbog bolova u prsištu, UAP (engl. unstable angina pectoris - nestabilna angina pektoris) je zastupljena u 10% slučajeva.(8) Za razliku od infarkta miokarda, u UAP nemamo povišenje troponina.(9) U takvim slučajevima nam ehokardiografija nije dijagnostička metoda izbora, iako njome možemo isključiti druga stanja kardiovaskularnog porijekla ukoliko je pacijent nestabilan.

3.1.3. KOMPLIKACIJE INFARKTA MIOKARDA

Komplikacije IM su brojne i također ugrožavaju život pacijenta. To su redom: šok, kongestivno zatajenje srca, akutna mitralna regurgitacija, ruptura miokarda, sistemna ili plućna embolija te perikarditis.(11)

Šok se javlja u 7-8% pacijenata i to najčešće uslijed velikog infarciranog područja te smanjenja minutnog volumena.(11) Drugi mehanizmi nastanka šoka su neprimjerena periferna vazodilatacija, aritmije, hipovolemija, infarkt desnog ventrikula, ruptura stijenke miokarda (koja vodi u tamponadu srca) i teška mitralna regurgitacija. Kod pacijenata s kardiogenim šokom kao komplikacijom IM je smrtnost visoka te iznosi 70-80%.(11)

Uzroci kongestivnog zatajenja srca su opsežan IM, preopterećenje tekućinom, aritmije, akutna mitralna regurgitacija te ruptura septuma.(11) Akutna mitralna regurgitacija nastaje

uslijed zahvaćanja papilarnih mišića IM-om gdje oni zbog ishemije postaju insuficijentni.(11)Ruptura septuma ventrikula se definira kao isprekidanost kontinuiteta interventrikularnog septuma te nastaje na području koje je oslabljeno (ishemično) zbog prethodnog IM.(11) Ruptura miokarda je rijedak uzrok smrti kod pacijenta s IM i zastupljen je u 5% slučajeva.(11)

Tijekom IM, transmuralni infarkt može dovesti do upale perikarda oko zahvaćenog miokarda.(11) Obično se pojavljuje 2. ili 3. dan nakon IM-a. Simptomi koji nas upućuju na perikarditis su perikardijalno trenje, a ehokardiografski možemo utvrditi perikardijalni izljev.(11) Perikarditis, ukoliko nema velikog izljeva, liječimo primjenom nesteroidnih protuupalnih lijekova, točnije, indometacinom. Iako rijetko, moguć je nastanak tamponade srca u pacijenata s perikarditisom te zbog toga moram pacijente monitorirati na odjelima koronarne jedinice.(11)

Ehokardiografijom procjenjujemo funkciju LV-a i uočavamo moguću diskineziju, procjenjujemo funkciju zalistaka, uočavamo prisutnost aneurizme ventrikula, te utvrđujemo postojanje perikardijalnog izljeva koji može progredirati u tamponadu srca.

3.2.AKUTNI AORTALNI SINDROM

U sklopu diferencijalnih dijagnoza akutne boli u prsištu, važna dijagnoza koju ne smijemo zaboraviti jest dijagnoza akutnog aortalnog sindroma. Ta dijagnoza obuhvaća 3 entiteta koja ugrožavaju pacijenta: akutna disekcija aorte, intramuralni hematoma te penetrirajući ulkus aorte.

Za pregled je aorte, iako nije optimalna, najčešće korištena TTE kod prvog kontakta s pacijentom. TTE je idealna dijagnostička metoda za prikaz proksimalnog segmenta aorte te ušća i zalistaka aorte koji je često zahvaćen u bolestima aorte.(12) Pomoću lijeve

parasternalne duge osi i modificiranog prikaza 5 komora prikazujemo ušće aortalnog zaliska.(12) Uz navedene, važan prikaz u procjeni aorte je suprasternalni prikaz koji nam daje uvid u stanje aortalnog luka.(12) Zbog anatomske odnose jednjaka i aorte, TOE je metoda izbora za dijagnozu i vizualizaciju aorte i njene patologije.

3.2.1. DISEKCIJA AORTE

Disekcija aorte je definirana kao prekid kontinuiteta medije aortalne stijenke uzrokovano krvarenjem, što dovodi do razdvajanja slojeva stijenke te predstavlja po život opasno stanje gdje je pravodobna dijagnostika i terapija od velikog značaja.(1,12) Smrtnost je visoka i u prvih 48 sati se svaki sat za koji je terapija odgođena povećava za 1-2%.(16)

Pacijenti zbog razdvajanja slojeva stijenke osjećaju jaku, razdiruću bol koju često opisuju kao najjaču bol koju su ikad doživjeli i ta bol često iradira u leđa.(14,15) Osim naglo nastale boli u prsištu, pacijenti imaju povišene vrijednosti krvnog tlaka, deficit pulsa te mogu razviti druge simptome ovisno o razvitku komplikacija kao što su akutna aortalna regurgitacija, ishemija miokarda, zatajenje srca, pleuralni i perikardijalni izljev, bolovi u abdomenu (zbog mezenteričke ishemije) te neurološke komplikacije.(12)

Dvije su najpoznatije klasifikacije disekcije aorte prema mjestu nastanka: DeBakey i Stanford. Prema Stanfordovoj klasifikaciji postoje 2 tipa disekcije, tip A i tip B, gdje tip A zahvaća ascendentnu aortu, a tip B luk te descendentnu aortu.(14,15)

Ta podjela nam je bitna zbog daljnje terapije - disekcija aorte tipa A se liječi kirurški, dok se disekcija aorte tipa B, ukoliko nema znakova hipoperfuzije organa, liječi medikamentno snižavanjem krvnog tlaka i analgezijom.(12) U slučaju komplikacija, tip B disekcije aorte se liječi intervencijski.(12)

U disekciji aorte je TOE dijagnostička metoda izbora, poglavito u hemodinamski nestabilnih pacijenata.(7) Njome se početni razdor disekcije može dokazati u 78-100%

slučajeva.(13) Za vizualizaciju "intimal flapa" TOE doseže osjetljivost od 94-100% (13), a upravo nam je takav nalaz ultrazvučni dokaz disekcije aorte.(12,16) Važnost TOE uz to leži i u prepoznavanju i razlikovanju pravog i lažnog lumena aorte.(7) Unatoč tome, treba imati na umu da su mogućnosti vizualizacije TOE ograničene u području distalne torakalne aorte i abdominalne aorte.(7)

Ukoliko je već uz pomoću TTE dijagnoza disekcije aorte tipa A jasna, nije potrebna daljnja dijagnostika pomoću TOE u smislu potvrđivanja dijagnoze.(7) Transtorakalnom ehokardiografijom možemo vizualizirati korijen aorte i luk.(1) Za sve druge dvojbene slučajeve se nakon TTE pomažemo ili upotrebom kontrastne ehokardiografije ili upotrebom TOE.(2) Za manje je razdore potrebna upotreba color Dopplera.(12) Osim same dijagnostike, treba i procijeniti tip disekcije (ovisno koji je dio zahvaćen) i proširenost. Uz aortu, disekcija može zahvatiti i aortalni zalistak te tako uzrokovati insuficijenciju aortalnog zalistka ili koronarne i druge arterije te uzrokovati ishemiju opskrbnog područja.(12)

3.2.2. INTRAMURALNI HEMATOM

Intramuralni hematoma čini spektar bolesti unutar akutnog aortalnog sindroma gdje nalazimo hematoma unutar medije stijenke aorte u odsustvu „intimal flapa“ ili lažnog lumena.(12) Prema zahvaćenom području, intramuralni hematoma dijelimo na tip A i tip B.(12) U tipu A je zahvaćena ascendentna aorta i aortalni luk, a u tipu B descendentna aorta. Tip B je češći te čini 60-70% od ukupnog broja pacijenata s intramuralnim hematoma.(12) Analogno disekciji aorte, kod tipa A intramuralnog hematoma liječenje je obavezno kirurški, dok se kod nekompliciranog tipa B intramuralnog hematoma može pristupiti prvo medikamentnom terapijom.(12)

Ehokardiografski, on se prezentira kao zadebljanje stijenke preko 7mm, bez prisutnosti početnog razdora ili "intimal flapa".(13) Međutim, zbog niske osjetljivosti (manje od 40%), TTE nije metoda izbora za dijagnostiku intramuralnog hematoma te su potrebne dodatne, suplementarne metode slikovnog prikaza poput CT-a (engl. computed tomography - kompjuterizirana tomografija) ili MR-a (magnetna rezonancija).(12,13)

3.2.3. PENETRIRAJUĆI ULKUS AORTE

Penetrirajući ulkus aorte je, prema smjernicama ESC-a (engl. European Society of Cardiology - Europsko kardiološko društvo) iz 2014. godine, ulceracija aterosklerotskog plaka aorte koji prodire do medije stijenke aorte.(12) Te lezije čine najmanji udio AAS (akutni aortalni sindrom) s 2-7%.(12) Penetrirajući ulkus aorte može dalje progredirati u intramuralni hematom, pseudoaneurizmu ili čak i disekciju aorte.(12,13) U većini slučajeva se nalazi u descedentnoj torakalnoj i abdominalnoj aorti.(13)

Ova se bolest javlja češće kod starijih osoba, čije su stijenke aterosklerotski promijenjene.(13) Kada bi kod takvih osoba ulkus i progredirao do disekcije, ona bi bila kraća zbog okolne fibroze.(13)

3.3.ŠOK

Prema definiciji, šok je po život opasno stanje karakterizirano zatajenjem mikrocirkulacije.(17) Zbog toga dolazi do smanjenje dostave kisika u tkiva, nastaje nesrazmjer potrošnje i dostave kisika i na kraju tkiva postaju hipoksična.(17)

Šok prema patofiziološkim značajkama možemo podijeliti u 4 osnovne vrste: distributivni, kardiogeni, hipovolemijski i opstruktivni.(17) Iako je to osnovna podjela, navedene vrste šoka se međusobno ne isključuju te bolesnici mogu imati više različitih uzroka šoka.(17)

Simptomi i znakovi su slični za različite vrste šoka, a obuhvaćaju hipotenziju, tahikardiju, promjene boje kože, hladnoću (kod septičkog šoka toplinu!) okrajina. Uz to, pacijenti imaju laboratorijske i druge nalaze koji upućuju na oštećenje ciljnih organa, kao što su porast kreatinina i jetrenih transaminaza i povišene razine laktata. Ukoliko se takvo stanje ne liječi adekvatno ili dovoljno brzo, pacijenti iz šoka mogu progredirati u multiorgansku disfunkciju, potom multiorgansko zatajivanje te, na kraju, u smrt.(17)

Zadaća je ehokardiografije objasniti zašto je pacijent hipotenzivan.(1) Procjena srca ultrazvukom uključuje traganje za perikardijalnim izljevom s ili bez znakova tamponade srca, procjena globalne kontraktilnosti srca, diskinezije, prisutnost tragova opterećenja desnog ventrikula, strukturne abnormalnosti srca i hiperdinamičko srce koja nam govori u prilog hipovolemije.(1)

3.3.1. HIPOVOLEMIJSKI ŠOK

Hipovolemijski šok definiramo kao vrstu šoka gdje postoji smanjeni intravaskularni volumen zbog kojeg je posljedično smanjen srčani udarni i minutni volumen.(17) Ugrubo se može podijeliti na hemoragični i nehemoragični šok, ovisno iz kojeg odjeljka organizam gubi tekućinu.

U hemoragičnom šoku dolazi do gubitka krvi, odnosno smanjenju volumena direktno iz intravaskularnog odjeljka. Uzroci hemoragičnom šoku su mnogobrojni, od trauma preko krvarenja iz pojedinog organskog sustava.(17) Nehemoragični šok nastaje zbog gubitka ekstracelularne tekućine (ne krvi) u stanjima kao što su povraćanje, proljev, opekline, gubitak tekućine zbog oštećenje bubrega, gubitak tekućine u „treći prostor“ uzrokovan pankreatitisom, cirozom jetre, traumom te drugi uzroci.(17)

Ehokardiografskim prikazom srca pacijenta s hipovolemijskim šokom vidimo hiperdinamični LV, mali promjer srčanih šupljina te inspiratorni kolaps donje šuplje vene.(2)

3.3.2. KARDIOGENI ŠOK

Kardiogeni je šok vrsta šoka u kojoj zbog bolesti srca dolazi do zatajivanja srca kao pumpe i time do značajnog smanjenja minutnog volumena.(17) Iako razni, uzroci kardiogenog šoka se mogu svrstati u 3 glavne skupine: kardiomiopatski, aritmogeni i mehanički uzroci.(17)

Kao bolesti koje mogu biti kardiomiopatskim uzrokom ubrajamo infarkt miokarda (poglavito lijevog ventrikula), infarkt miokarda s opsežnom ishemijom, opsežan infarkt desnog ventrikula, akutno zatajenje srca kod pacijenata s dilatativnom kardiomiopatijom, „stunned myocardium“ nakon kardiopulmonalne reanimacije, depresija miokarda tijekom septičkog ili neurogenog šoka te drugi uzroci.(17)

Aritmije, i atrijske i ventrikularne, mogu biti uzrok smanjenju udarnog volumena. Ukoliko zbog podležće aritmije udarnog volumena nema, govorimo o ritmu nespojivim sa životom i takav je pacijentu stanju kardijalnog aresta.(17,18)

Mehanički su uzroci kardiogenog šoka teška mitralna i aortalna insuficijencija, retrogradna disekcija aorte koja zahvaća aortalni prsten, ruptura papilarnih mišića i/ili korda, apsces aortalnog ušća, ventrikularni septalni defekt, atrijski miksom, intraventrikularna ruptura septuma i ruptura aneurizme stijenke ventrikula.(17)

Zbog raznolikosti "uzročnika" kardiogenog šoka, na ehokardiogramu možemo naići na različite nalaze.(2) Kod opsežnog infarkta miokarda, gdje je više od 40% LV-a ispalo iz funkcije, postoji vjerojatnost nastanka kardiogenog šoka.(2) Osim toga, moguće je vizualizirati mehaničke komplikacije infarkta miokarda koje mogu dovesti u kardiogeni šok -

ruptura papilarnih mišića, ventrikularni septalni defekt, rupturu miokarda, kardiomiopatije te oštećenje zalistaka.(2)

3.3.3. SEPTIČKI ŠOK

Septički je šok podvrsta distributivnog šoka i vrlo se često susreće u jedinicama intenzivnog liječenja.(17) Ova je vrsta šoka uzrokovana mikroorganizmima u cirkulaciji (bakterijemija) gdje uz jak odgovor domaćina (sepsa) imamo hipotenziju unatoč nadoknadi volumena.(17,19)

Za septički šok je bitna činjenica da je česta komplikacija takve vrste šoka kardijalna depresija, čak i u pacijenata koji nemaju otprije postojeću kardiovaskularnu bolest.(6) Kardijalna je depresija u takvim slučajevima reverzibilna.(6)

Kako je napredovala tehnologija, ehokardiografija se sve više upotrebljava u jedinicama intenzivnog liječenja, jer pruža mogućnost neinvazivnog hemodinamskog monitoriranja ili detekcije kardijalnih komplikacija u sklopu sistemske infekcije.(5)

3.4. AKUTNO ZATAJENJE SRCA

Prema definiciji ESC-a, akutno zatajenje srca je nagli nastup pogoršanja simptoma i/ili znakova zatajivanja srca.(20) Ono predstavlja po život opasno stanje i potrebna je brza intervencija te takvi pacijenti budu hospitalizirani.(20) Akutno zatajenje srca se može javiti kao "de novo" bolesti ili, što je češće, kao akutno pogoršanje otprije postojećeg kroničnog zatajivanja srca.(20)

Najčešći uzroci akutnog zatajenja srca su akutna disfunkcija miokarda, akutna insuficijencija zalistaka te perikardijalni izljev.(20) Klinički, pacijente svrstavamo u grupe ovisno o prisutnosti znakova hipoperfuzije i znakova kongestije te tako dobijemo 4 velike grupe pacijenata: topli-suhi, topli-mokri, hladni-suhi i hladni-mokri.(20) Toplo/hladno se odnosi na znakove hipoperfuzije, a suhi/mokri na prisutnost znakova kongestije. Znakovi hipoperfuzije koje tražimo kod pacijenata su hladne i ožnojene okrajine, kvalitativni poremećaj svijesti, oligurija i uski tlak pulsa.(20) Znakovi kongestije su prisutnost plućnog edema, ortopneja, periferni bilateralni edemi, ascites, hepatojugularni refluks, hepatomegalija te nabrekle vratne vene.(20)

Takva raspodjela pacijenata nas može usmjeravati kako koju skupinu liječiti u skladu s njegovim stanjem.(20) Pacijenti najčešće spadaju u grupu topli-mokri (dobra perfuzija organa i znakovi kongestije).(20)

Prvi korak za dijagnozu akutnog zatajenja srca jest pomno uzeta anamneza. Važno je uočiti simptome i znakove hipoperfuzije i kongestije kod pacijenta, a kad postavimo radnu dijagnozu akutnog srčanog zatajenja, potvrditi istu daljnjim pretragama. EKG u ovom slučaju ima visoku negativnu prediktivnu vrijednost (20) jer je on u sklopu akutnog srčanog zatajenja rijetko kada normalan. Rentgen srca i pluća je korisna pretraga kojom utvrđujemo postojanje kardiomegalije, izljeva i plućnog edema, ali je ona u skoro 20% pacijenata s akutnim zatajenjem srca negativna.(20)

Ehokardiografija je obavezna pretraga kod hemodinamski nestabilnog pacijenta i kod kojih se sumnja da su ugroženi mehaničkom ili funkcionalnom kardijalnom abnormalnosti.(20) Osim toga, ehokardiografiju treba napraviti čim prije kod pacijenata kod kojih je nastalo "de novo" akutno srčano zatajenje.(20) Nalaze koje možemo očekivati jesu dilatacija srčanih komora, difuzna ili regionalna abnormalnost kontraktilnosti, funkcionalna mitralna i/ili trikuspidalna insuficijencija, uvećan LA (lijevi atrij) te hipertrofija LV-a.(1)

3.5.PERIKARDIJALNI IZLJEV

Perikardijalni je izljev prisutnost tekućine između dva lista perikarda, visceralnog i parijetalnog. U grubo, perikardijalni izljev možemo podijeliti na idiopatski i na izljev poznate etiologije.(21) U skupini poznatog uzroka, do perikardijalnog izljeva dolazi u raznim bolestima, kako sustavnim, primjerice kronično zatajivanje bubrega, malignim bolestima, autoimunim bolestima te bolestima štitnjače (21), tako i bolestima vezanima isključivo za miokard i perikard, kao što su primjerice perikarditis, mioperikarditis, tijekom akutnog infarkta miokarda i u sklopu Dresslerovog sindroma.(2,22)

Više od same prisutnosti i količine izljeva, za hemodinamsko stanje pacijenta nam je važno kojom je brzinom nastao perikardijalni izljev.(2,23) U slučaju brzog nakupljanja tekućine, već i mala količina može dovesti do tamponade srca i time uzrokovati naglo pogoršanje stanja pacijenta.(2,21-23) Osim navedenog, krv također može biti prisutna u perikardijalnom prostoru, a to se može naći u slučaju disekcije ascendentne aorte i traume prsišta, poglavito penetrantne traume srca.

Prema smjernicama ESC-a, TTE je metoda izbora za dijagnozu perikardijalnog izljeva.(21,24) Uz samu dijagnozu perikardijalnog izljeva, TTE nam, zbog dobre vizualizacije, daje i mogućnost izvođenja perikardiocenteze.

Perikardijalni izljev se ehokardiografski očituje kao anehogeno područje oko srca, a takav prikaz pomoću TTE ćemo dobiti ako količina izljeva iznosi više od 50mL.(21,24) Prema nalazu na ehokardiogramu, perikardijalni izljev dijelimo na minimalni (do 5mm anehogene zone oko srca u dijastoli), mali (5-10mm anehogene zone oko srca u dijastoli), umjereni (10-20mm anehogene zone oko srca u dijastoli) i veliki (više od 20mm anehogene zone oko srca u dijastoli).(21)

Unatoč velikoj točnosti drugih dijagnostičkih metoda kao što su CT i MR, ehokardiografija je prihvatljivije dijagnostičko sredstvo u akutno bolesnih i ugroženih pacijenata zbog dostupnosti, neinvazivnosti i brzine provođenja pretrage.(21,24)

3.5.1. TAMPONADA SRCA

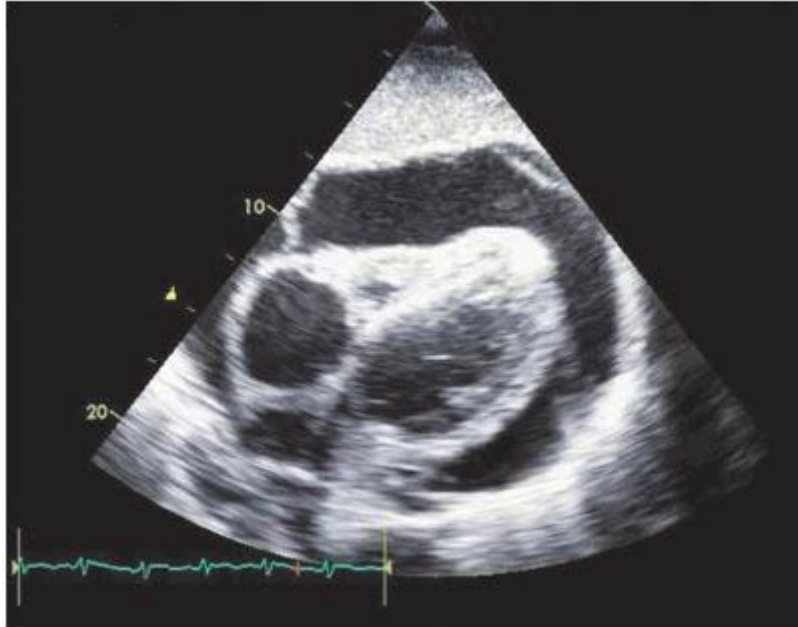
Tamponada srca je hitno stanje koje nastaje zbog prisutnosti izljeva, krvi, gnoja ili plina između parijetalnog i visceralnog perikarda.(24)U perikardijalnom prostoru nastane veći tlak nego u svim srčanim šupljinama uslijed čega dolazi do nemogućnosti pravilnog punjenja srca tijekom diastole i izbacivanja tijekom sistole, što doprinosi kompromitiranju cirkulacije te njezinom zatajivanju.(10).

Koliko takvo stanje može ugroziti ljudski život, najbolje nam govori činjenica da je tamponada srca jedan od reverzibilnih uzroka kardiopulmonalnog aresta (4H – hipovolemija, hipoksija, hipotermija, hipo/hiperkalijemija/drugi metabolički poremećaji i 4T – tromboembolija, tenzijski pneumotoraks, toksini i tamponada).(18) Uzroci tamponade su raznoliki. Neki od njih su perikarditis, disekcija aorte, hemodijaliza, varfarin u terapiji, transeptalna punkcija kod kateterizacije srca, stanje poslije biopsije srca.(25)

Klinički simptomi i znakovi tamponade su raznoliki, ali nespecifični. Pacijenti s tamponadom srca se mogu javiti s tahikardijom, dispnejom, hipotenzijom, paradoksnim pulsom, porastom venskog jugularnog tlaka te posljedično proširenjem vratnih vena, Kussmaulovim znakom, prigušenim srčanim tonovima te smanjenom voltažom na EKG-u.(6, 22,24,25) Trijas simptoma pada arterijskog tlaka, porasta jugularnog venskog tlaka te prigušenih srčanih tonova nazivamo Beckovom trijadom.(25) Iako specifična za tamponadu srca, Beckova je trijada prisutna tek u malog udjela pacijenata, oko 10% (6) te nam odsutnost

iste ne može isključiti tamponadu srca. Paradokсни je puls također specifičan znak tamponade srca koji se definira padom sistoličkog arterijskog tlaka $>10\text{mmHg}$ tijekom udisaja.(24,26)

Kao što je već ranije spomenuto, za nastanak tamponade nije toliko bitna količina izljeva koliko brzina nastajanja istog u perikardijalnom prostoru.(24,25)



Slika 1. Ehokardiografski prikaz perikardijalnog izljeva sa znakovima tamponade.(27)

Za dijagnozu tamponade je ehokardiografija metoda izbora.(24) Njome uočavamo prisutnost izljeva, koji se očituje kao anehogeno područje između parijetalnog perikarda i srca, i procjenjujemo njegovu količinu, lokaciju i utjecaj na hemodinamsko stanje pacijenta.(24) Ultrazvučni znakovi da se radi o tamponadi su sljedeći: „ljudjanje srca“ (swinging of the heart), rani dijastolički kolaps DV-a (desnog ventrikula), kasni dijastolički kolaps DA-a (desnog atrija), abnormalna pokretljivost ventrikularnog septuma, povećana respiratorna varijabilnost brzine mitralnog utoka, inspiratorni pad i ekspiratorno povećanje dijastoličkog protoka pulmonalne vene, respiratorna varijabilnost veličine ventrikula, aortalne brzine protoka i pletora donje šuplje vene.(24)

Terapija tamponade srca je evakuacija sadržaja iz perikardijalnog prostora, najčešće perikardiocentezom ili kirurškom drenažom perikardijalnog prostora.(24)

3.5.2. PERIKARDIOCENTEZA

Perikardiocenteza je i dijagnostički i terapijski zahvat kojim izvlačimo tekućinu nastalu između dva lista perikarda.(24,28) U sklopu hitne medicine, ona se može izvoditi na slijepo ili pod kontrolom ultrazvuka.

Na slijepo se perikardiocenteza treba izvesti jedino u slučaju kritično bolesnog pacijenta kada nam ultrazvuk nije pri ruci.(28) Ukoliko je pacijent životno ugrožen, kontraindikacije za izvođenje perikardiocenteze ne postoje.(28)

U drugih pacijenata stanja koja predstavljaju kontraindikacije za zahvat su infekcija na strani predmnijevanog izvođenja perikardiocenteze i poremećaji koagulacije.(28) Za izvođenje zahvata trebaju biti prisutna tri liječnika te bi bilo poželjno, u slučaju komplikacija, imati dostupnog kardiokirurga.(28) Kada se ne radi o hitnom zahvatu, treba pacijentu dati premedikaciju narkoticima i atropinom te se zahvat izvodi pod lokalnom anestezijom.(24,28)

Ako se perikardiocenteza izvodi tijekom reanimacije, treba osigurati da sva oprema bude spremna tokom masaže srca te da prekid reanimacije zbog zahvata bude minimalan.(28) Igla za izvođenje perikardiocenteze treba biti pozicionirana kaudalno i desno od ksifoidnog nastavka, a kut pod kojim je igla nagnuta iznositi 30-45 stupnjeva prema površini kože.(28) Igla treba biti usmjerena prema pacijentovom desnom ramenu i kada krene, polagano napredovati prema unutrašnjosti. Tijekom svog puta, treba aspirirati, a kada dođe do parijetalnog perikarda, obično se osjeti lagani otpor prolasku igle.(28)

3.6. PLUĆNA EMBOLIJA

Plućna embolija se definira kao prisutnost tromba u plućnim arterijama ili plućnom krvotoku.(29,30) Simptomi najčešće nastaju naglo te su nespecifični što nam može predstavljati dijagnostički problem.

Patofiziološki, PE (plućna embolija) stvara poremećaje kako u respiraciji, tako i u hemodinamici. Zbog začepjenja plućne arterije nastaju područja u plućima u kojima nema protoka krvi te je perfuzija narušena, ali je ventilacija očuvana. Kako je ventilacijsko-perfuzijski omjer povećan, takva je ventilacija neučinkovita. U plinskoj analizi krvi nalazimo hipoksemiju s hipokapnijom. Hemodinamske posljedice PE su povećanje otpora u malom krvotoku zbog smanjenja površine ukupnog presjeka krvnih žila i vazokonstrikcije.(30) Takvo povećanje otpora dovodi do akutnog povišenja arterijskog tlaka u plućnom krvotoku koji opterećuje DV.(30) DV se usred akutnog povećanja tlaka dilatira, što uzrokuje povećanje napetosti stijenki srca i razvlačenje miocita.(31)

PE se javlja godišnje u 100-200/100000 stanovnika, a godišnje od nje u Europi umire više od 317000 ljudi.(31) Pacijenti koji imaju plućnu emboliju dolaze s dispnejom, bolovima u prsištu, tahipnejom te manji dio njih s hemoptizom.(32,33) Prema vremenu nastanka, PE može biti akutna, subakutna ili kronična.(29)

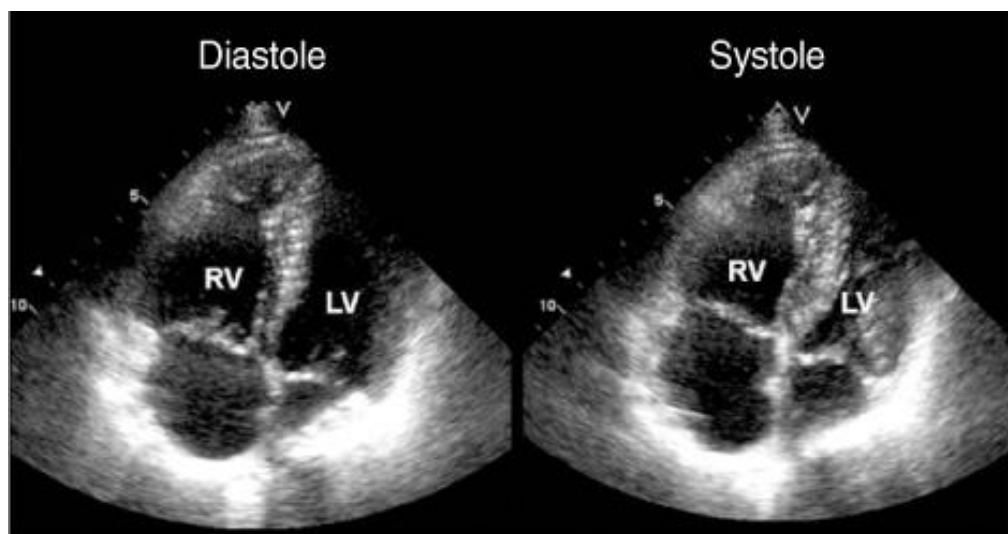
Ovisno o veličini opstrukcije, plućna embolija može biti hemodinamski stabilna (submasivna PE) i hemodinamski nestabilna (masivna PE).(29) Masivna plućna embolija dovodi do hipotenzije i šoka te je jedan od uzroka aresta na koji trebamo pomišljati u slučaju PEA-e (engl. pulseless electrical activity - električna aktivnost bez pulsa).

U statusu pacijenta s akutno nastalom PE možemo naći tahikardiju, tahipneju, nabrekle vratne vene, a u EKG-u nalazimo znakove opterećenja desne klijetke, desnu srčanu os te, češće kod masivnijih PE, možemo naći patognomoničan S1Q3T3 obrazac.(34)

Uvijek treba posumnjati na plućnu emboliju u slučaju nerazjašnjenje dispneje kod pacijenata koji imaju predisponirajuće čimbenike za PE. Zbog nespecifičnosti simptoma, postavljanje dijagnoze PE nije lagano. U procjenjivanju vjerojatnosti PE nam pomažu Wellsovi kriteriji.(31,33) Ti kriteriji objedinjuju anamnestičke podatke o prijašnjim epizodama PE-e i DVT-a (duboke venske tromboze), intravenskoj zlouporabi droga, prethodnoj operaciji (unutar 4 tjedana) ili imobilizaciji, aktivnoj malignoj bolesti, kliničke znakove DVT-a (duboke venske tromboze) , tahikardiju, veliku vjerojatnost dijagnoze PE i malu vjerojatnost drugih dijagnoza.(31,33) Uz Wellsove kriterije, postoji i Ženevsko pravilo koje, uz sve navedene točke Wellsovih kriterija, u obzir uzima u dob pacijenta (iznad 65 godina), frakture unutar mjesec dana te jednostranu bol u donjem ekstremitetu.(31)

Ultrazvučnom dijagnostikom u akutnoj PE nalazimo znakove opterećenja i disfunkcije desne klijetke.(10,31). Znakovi opterećenja DV-a su: $DV:LV >0.9$, $DV >30\text{mm}$, hipokinezija stijenke DV-a, paradoksalna pokretljivost septuma te McConnellov znak.(35) U najmanje 25% pacijenata s PE je nađena dilatacija DV-a, a taj nalaz nam je značajan zbog stratifikacije rizika.(31) McConnellov znak je specifičan ehokardiografski nalaz kod PE gdje postoji diskinezija DV u smislu akinezije stijenke, dok je apeks uredne pokretljivosti.(36) Uz njega, 60/60 znak na ehokardiogram, koji ujedinjuje nalaze trikuspidne regurgitacije s "jet gradijentom" manjim od 60mmHg i pulmonalnim vremenom akceleracije protokamanjim od 60 milisekundi (37), imaju visoku prediktivnu vrijednost.(31) U slučaju masivne PE nalazimo i poseban oblik septuma, tzv. „D-shaped septum“, gdje se interventrikularni dio septuma izbočuje u LV.(38) Ehokardiografija se preporučuje u hemodinamski nestabilnog pacijenta

kao prva pretraga, ukoliko nije odmah dostupna CT-angiografija te su nam znakovi opterećenja DV-a indikativni za PE.(31)



Slika 2. Ehokardiografski prikaz opterećenja desnog ventrikula u plućnoj emboliji. RV (engl. right ventricle) - desni ventrikul, LV (engl. left ventricle) - lijevi ventrikul.(39)

3.7. INFEKTIVNI ENDOKARDITIS

Infektivni endokarditis je upala endokarda i zalistaka srca uzrokovana mikroorganizmima.(40) Unatoč napretku liječenja, infektivni je endokarditis i dalje bolest obilježena visokom smrtnošću.(41) Da bi nastala infekcija, potrebno je prethodno oštećenje endokarda, koje može biti uzrokovano raznim čimbenicima kao što su reumatska bolest srca, degenerativne promjene, kongenitalne malformacije srca, prolapsmitralnogzalistka te prisutnost umjetnog zalistka.(42) Takvo je oštećenje podložno taloženju trombocita i fibrina, stvarajući tromb koji je izložen bakterijama. Novonastali tromb čini idealnu podlogu za razmnožavanje bakterija koje se nađu u krvotoku prilikom uobičajenih aktivnosti (primjerice, pranje zubiju) ili tijekom rutinskih zahvata, najčešće kod stomatoloških zahvata.

Klinička je slika endokarditisa raznolika i ovisi o prethodnom zdravstvenom stanju pacijenta te uzročniku endokarditisa. Prema kliničkoj slici, razlikujemo dvije vrste

endokarditisa - akutni i subakutni oblik. Najčešći simptomi (oko 90%) s kojima se javljaju pacijenti su anoreksija, tresavica i gubitak tjelesne mase.(43) Drugi česti simptomi uključuju opće loše stanje, noćno znojenje, mialgije, artralgije, glavobolju, dispneju, pleuritičku te abdominalnu bol.(42,43) U oko 85% pacijenata nalazimo novonastali sistolički šum.(43) Pehelje, bilo po koži ili po sluznicama, se javljaju u 20-40% pacijenata. Znakovi koji su rijetki, ali visoko specifični za IE (infektivni endokarditis) su Janewayjeve lezije, Oslerovi čvorići i Rothove pjege.

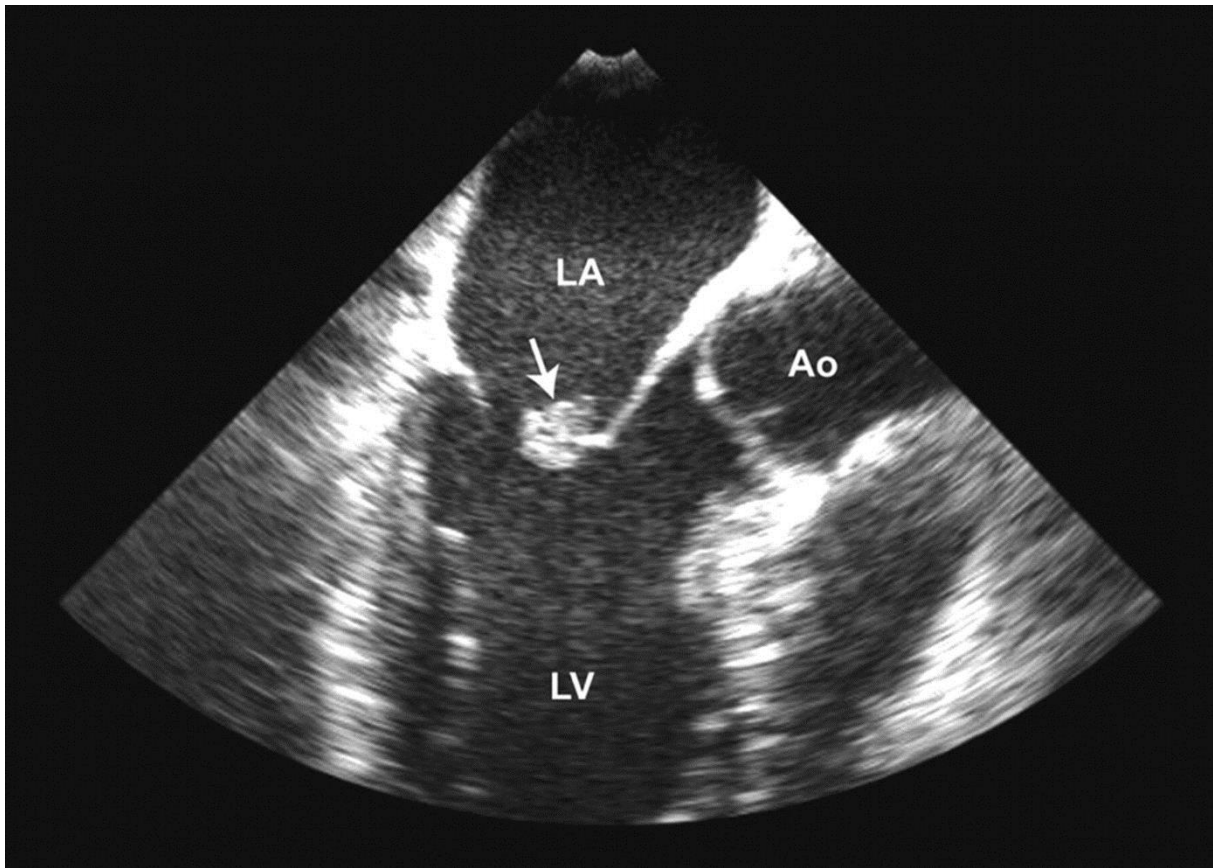
Bitan podatak u zbrinjavanju pacijenta s IE jest anamnestički podatak o zamjeni zalistaka jer su takvi pacijenti skloniji obolijevanju od IE uzrokovanog drugim mikroorganizmima. Time je i terapijski pristup drukčiji nego kod pacijenta s nativnim zaliscima. Kod pacijenata s nativnim zaliscima, najčešći su uzročnici streptokoki, stafilokoki te enterokoki, dok su kod pacijenata s umjetnim zaliscima na prvom mjestu stafilokoki, potom gram negativni bacili te streptokoki.

Kako bi mogli dijagnosticirati IE, postoji više kriterija koji trebaju biti zadovoljeni. Prema modificiranim Dukesovim kriterijima, to su klinički i patološki kriteriji čiji nam zbroj ukazuje na veću ili manju vjerojatnost dijagnoze IE.(41) ESC je 2015. godine izdalo nove smjernice za dijagnozu i liječenje IE. U sklopu tih smjernica, definirali su velike i male kriterije endokarditisa te slikovne prikaze koji govore u prilog IE.(41) U velike kriterije spadaju pozitivne hemokulture te znakovi endokarditisa potvrđeni slikovnim metodama kao što su ehokardiografija, PET/CT (engl. positron emission tomography/computed tomography - pozitronska emisijska tomografija/kompjuterizirana tomografija) i CT.(41) U male kriterije spadaju klinička slika (predisponirajuća stanja, imunološki fenomeni endokarditisa, vaskularni fenomeni endokarditisa, vrućica >38 stupnjeva Celzijusa te pozitivni mikrobiološki nalazi koji ne odgovaraju velikim kriterijima).(41)

U dijagnostici, ali i u daljnjem zbrinjavanju pacijenta, ehokardiografija igra veliku ulogu. TTE je dijagnostička metoda prvog izbora.(41) Ukoliko se pomoću TTE dobiju nejasni rezultati, a postoji opravdana klinička sumnja na IE, tada je TOE dijagnostička metoda izbora.(41) Osim u nejasnim slučajevima, TOE je metoda izbora za pacijente s umjetnim zaliscima ili intrakardijalnim uređajem.(41) Ehokardiografski nalazi koji nam govore u prilog IE su nalaz vegetacija na zaliscima i apscesa.(41) Osim toga, važno je uočiti prisutnost komplikacija endokarditisa, kao što su pseudoaneurizma, dehiscijencija umjetnih zalistaka, perforacije, fistule te aneurizme zalistka.(41)

Važnost IE jest u posljedicama koje nosi. Zbog prisutnosti vegetacija, može doći do formiranja daljnjih tromba koji mogu embolizirati u sistemnoj cirkulaciji te dovesti do ispada funkcije odgovarajućeg organa.(42) Uz to, mogu biti zahvaćeni bubrezi, mozak i arterije. Međutim, najčešće komplikacije zahvaćaju srce.(42) To je u prvom redu kongestivno zatajenje srca zbog destrukcije zalistaka.(42) Drugi mehanizam kojim IE uzrokuje srčane komplikacije jest opstrukcijom izlaznog trakta vegetacijama.(42)

Terapija IE je medikamentna i kirurška. Ovisno o uzročniku prilagođavamo izbor antibiotika i duljinu liječenja.



Slika 3. Ehokardiografski prikaz endokarditisa. Strelicom je označena vegetacija na mitralnom zalistku. LA (engl. left atrium) - lijevi atrij, LV (engl. left ventricle) - lijevi ventrikul, Ao – aorta.(44)

3.8. TRAUMA PRSIŠTA

Trauma prsišta je posljedica djelovanja jakih sila na prsište i kao takva sa sobom nosi mogućnost ozljeđivanja svih struktura unutar prsišta. Trauma prsišta može biti tupa kao u

primjerice prometnim nesrećama ili penetrantna kao što je trauma oštrim predmetima (npr. ubod nožem, ozljeda fragmentima rebara ili sternuma).

U sklopu kardioloških hitnih stanja, bitne su nam kontuzija srca, penetrantna ozljeda srca, koja sa sobom nosi ozljedu stijenke i zalistaka, te ruptura torakalne aorte i velikih krvnih žila.(2)

U slučaju kontuzije srca, najčešće bude zahvaćena stijenka desnog ventrikula.(2) Takva je regija zbog prisutne nekroze edematozna i na ehokardiogramu djeluje kao zadebljanje stijenke.(2) Zahvaćeno područje pokazuje regionalnu diskineziju kao posljedicu funkcionalnog poremećaja.(2) Rijetko, trauma može uzrokovati rupturu srca, gdje najčešće rupturira stijenka DV-a. Takvi pacijenti rijetko kada stignu u bolnicu i umiru na licu mjesta.(2)

Ozljeda atrijskih i pripadajućih vena može rezultirati hematoperikardom koji može dovesti do tamponade srca, hematomedijastinumom ili hematoraksom.(2) Posljedica ozljede zalistaka je akutna insuficijencija, a od zalistaka su najčešće zahvaćeni semilunarni zalisci aorte.(2) Ruptura aorte je posljedica traume koja nosi visoku smrtnost.(45) Bitno je čim prije postaviti pravu dijagnozu u onih pacijenata koji prežive prijevoz do bolnice.

U sklopu pregleda pacijenata nakon traume, bitno je izvesti i FAST pregled. FAST (engl. Focused Assessment with Sonography for Trauma - fokusirani ultrazvučni pristup za traumu) je ultrazvučni pregled kojim tražimo prisutnost tekućine u abdominalnoj i perikardijalnoj šupljini.(46) Takav pregled mora biti brz kako ne bi gubili dragocjeno vrijeme za zbrinjavanje pacijenta. Postoje 4 osnovna prozora gdje tražimo prisutnost slobodne tekućine u pacijenta s anamnezom traume – perihepatični prikaz (Morisonova točka), subksifoidnikardijalni prikaz, splenorenalni prikaz i pelvični prikaz.(46) Subksifoidnim prikazom srca se procjenjuje prisutnost perikardijalnog izljeva te, ukoliko postoje klinički znakovi, prisutnost tamponade.(46) Ukoliko postoje poteškoće pri prikazu, primjerice kod

izrazito pretilih pacijenata ili kad postoji izrazita osjetljivost abdomena, može se umjesto subksifoidnog koristiti lijevi parasternalni prikaz. Zbog površinskih ozljeda prsišta je, međutim, nekada TOE jedini ultrazvučni put prikaza torakalnih organa.(2)

3.9.KARDIOPULMONALNI AREST

Kardiopulmonalni arrest definiramo kao prestanak rada srca te dišnog sustava.(10,18)

U odraslih je osoba kardiopulmonalni arrest najčešće kardiogene prirode u Europi predstavlja glavni uzrok smrti.(18)

Iako nije preduvjet, osobe koje dožive kardijalni arrest često u osobnoj anamnezi imaju podležeće kardiološke bolesti kao što su zatajivanje srca, razne aritmije, kongenitalne anomalije te miokarditis.(47)

Takvo stanje zahtijeva neodgodivu intervenciju, odnosno postupak reanimacije. Čim ranije započeta reanimacija korelira s većom vjerojatnošću uspostave spontane cirkulacije (18), a, ako je pravilno provedena, smanjuje se vjerojatnost javljanja posljedica zbog moždane ishemije.

U sklopu protokola ALS-a (engl. advanced life support – napredno održavanje života) se defibrilatorom provjerava postoji li ritam, odnosno srčana aktivnost.(18) Glavna podjela srčanog ritma tijekom reanimacije je na ritam spojiv sa životom i ritam nespojiv sa životom, a upravo ti ritmovi nespojivi sa životom su povezani s kardijalnim arestom.(2) Zbog različitog daljnjeg postupka u reanimaciji, ritam nespojiv sa životom se dijeli na ritam koji se defibrilira i na ritam koji se ne defibrilira. U prvu skupinu spadaju VF (ventrikularna fibrilacija) i VT (ventrikularna tahikardija) bez pulsa. U drugu skupinu spadaju asistolija i PEA. PEA predstavlja srčani ritam u kojemu i dalje postoji električna aktivnost srca koju EKG zabilježi,

ali ne i mehanička aktivnost, zbog čega osoba s PEA-om nema puls. I asistolija i PEA zahtijevaju nastavak masaže srca i intubaciju, uz intravensku primjenu adrenalina.(10,18) Opaženo je da su ritmovi koji se defibriliraju povezani s povoljnijim ishodom od onih koji se ne defibriliraju.(10,18)

Prema smjernicama naprednog održavanja života ERC-a (engl. European Resuscitation Council - Europsko vijeće za reanimatologiju), primjena ultrazvuka tijekom reanimacije nam potencijalno može ukazati na reverzibilne uzroke aresta i tako nam pomoći u razlikovanju „prave“ PEA-e od pseudo-PEA-e.(18) Za najbolji prikaz tijekom reanimacije se preporučuje subksifoidni prozor. Uvježbani ultrasoničari mogu koristiti ultrazvuk za provjeru ritma, stavljajući sondu ultrazvuka subksifoidno netom prije pauze masaže srca, prema pravilima FEEL protokola (eng. Focused Echo Evaluation in Life support - fokusirana eho evaluacija u održavanju života).(18) Bitno je izvesti ehokardiografski pregled bez oduzimanja vremena za kompresije srca, za što na raspolaganju stoji najviše 10 sekundi tijekom kojih se provjerava puls.(10,48) Ukoliko se unutar 3 sekunde ne može uopće vizualizirati srce, treba prekinuti pregled ultrazvuk i nastaviti s reanimacijom.(48)

Prema istraživanjima (18), odsutnost mehaničke aktivnosti srca vizualizirane ultrazvukom pokazuje visoku pozitivnu korelaciju sa smrtnih ishodom.(18,49) Isto tako, PEA korelira s lošijim ishodom od drugih aritmičkih poremećaja kardijalnog aresta jer je ona rezultat ili krajnjeg stadija zatajivanja srca ili reverzibilnog uzroka aresta koji zahtijevaju specifičnu terapiju.(49)

Reverzibilni su uzroci kardijalnog aresta opisani mnemoničkom kraticom 4H i 4T, gdje svako od tih slova predstavlja jedan od mogućih uzroka aresta na koje treba misliti tokom reanimacije.(18) To su redom 4H: hipoksija, hipotermija, hipovolemija, hipo/hiperkalijemija (uz druge metaboličke poremećaje, hipo/hiper H⁺, hipo/hiper Ca²⁺) te 4T: tromboembolija, toksini, tenzijski pneumotoraks, tamponada srca. Od tih reverzibilnih

uzroka, s PEA-om su povezani plućna embolija, tenzijski pneumotoraks, hipovolemija te tamponada srca.(49)

Svako od navedenih stanja ima svoje karakteristike koje sonografičara upućuju na ispravnu dijagnozu. Kod masivne plućne embolije nailazimo na znakove opterećenja desne strane srca s normalnim ili smanjenim LV-om.(2,49) Prisutnost povećeg perikardijalnog izljeva nas u pacijenta s PEA-om upućuje na tamponadu srca kao uzrok aresta.(49) U slučaju teške hipovolemije, na ehokardiogramu ćemo vidjeti male srčane klijetke kod kojih su nasuprotne stijenke približene, srce će biti hiperdinamično, dok će donja šuplja vena biti kolabirana.(49) Na tenzijski pneumotoraks pomišljamo u slučaju da pacijent u arestu ima nabrekle vratne vene, postoji anamneza prethodne traume, a tamponada srca je isključena.(49) U takvim slučajevima kratkim ultrazvučnim pregledom pluća možemo ustanoviti nedostatak klizanja parijetalne i visceralne pleure koji je patognomoničan za pneumotoraks.(10,49)

Uz intraresuscitacijski ultrazvuk, u preživjelih osoba je preporučljivo napraviti ehokardiografiju nakon reanimacije ukoliko je osoba do tada bila zdrava i uzrok aresta nije jasan, a istražuju se sljedeća stanja: stanja povezana s malignim aritmijama, plućna embolija, disekcija aorte te tamponada srca.(49)

4. ZAKLJUČAK

Zbog svojih karakteristika, ehokardiografija je prepoznata kao pogodno dijagnostičko sredstvo u hitnim stanjima u rješavanju diferencijalne dijagnoze bolova u prsištu i razjašnjavanju uzroka hemodinamske nestabilnosti.(1)

U hitnim prijemima korištenje hitne ehokardiografije poboljšava točnost postavljanja dijagnoze, a time i poboljšava njihovo preživljenje.(3) Za razliku od drugih dijagnostičkih metoda, ehokardiografija se može izvesti uz krevet pacijenta, što je pogodno za hemodinamske nestabilne pacijente koje bi i transport do radiološkog odjela potencijalno ugrozio. Ehokardiografija je dijagnostička metoda koja ne zahtijeva puno vremena, a informacije se dobiju brzo, što je karakteristika koja također odgovara uvjetima na hitnom prijemu.

Svoje je mjesto ehokardiografija našla i u sklopu reanimacijskih protokola u otkrivanju potencijalno reverzibilnih uzroka aresta koji zahtijevaju specifičnu terapiju.(18)

Više je ne koriste samo kardiolozi, nego i liječnici drugih specijalizacija koji se susreću s hitnim stanjima. Njena upotreba u hitnim prijemima poboljšava točnost postavljanja dijagnoze i, shodno tome, poboljšava i terapiju pruženu pacijentima te, na kraju, i preživljenje.

Iz svega možemo zaključiti da je ehokardiografija izuzetno korisno oruđe u rukama treniranih liječnika, a pristup njoj, osim kardiologa, trebaju imati i liječnici drugih specijalizacija, poput hitne medicine, anesteziologije te kardiokirurgije.

5. ZAHVALE

U prvom se redu zahvaljujem svom mentoru, doc. dr. sc. Nikoli Bulju koji mi je i savjetima i literaturom pomogao u izradi diplomskog rada i uložio svoje vrijeme u izradi istog te mi time omogućio da završim fakultet i steknem zvanje doktora medicine.

Zahvaljujem se svojoj obitelji koja me podržavala čitavo vrijeme tijekom studiranja u svim aspektima, posebno svojoj majci Jasni i sestri Ani.

Zahvaljujem se svojim prijateljima, s fakulteta i izvan njega, čija mi je podrška uvijek puno značila, a oni su mi je pružali unatoč mom pretrpanom rasporedu.

Zahvaljujem se svom zaručniku, Saši, koji je bio uz mene tijekom svake „predispitne krize“ i uljepšao mi, kako studentski, tako i život koji slijedi nakon fakulteta.

6. POPIS LITERATURE

1. Pierard LA, Lancellotti P. Echocardiography in the emergency room: non-invasive imaging. *Heart*. 2009 Feb;95(2):164-70 DOI:10.1136/hrt.2007.122796
2. Haggendorf A. Echocardiography in emergency diagnostics. *Herz*. 2012 Sep;37(6):675-86; quiz 687-9. DOI:10.1007/s00059-012-3646-5
3. Nesković AN, Hagendorff A, Lancellotti P, Guarracino F, Varga A, Cosyns B, i sur. Emergency echocardiography: the European Association of Cardiovascular Imaging recommendations. *Eur Heart J Cardiovasc Imaging*. 2013 Jan;14(1):1-11. doi: 10.1007/s00063-012-0167-1
4. Nesković AN, Edvardsen T, Galderisi M, Garbi M, Gullace G, Jurcut R, i sur. Focus cardiac ultrasound: the European Association of Cardiovascular Imaging viewpoint. *European Heart Journal – Cardiovascular Imaging* (2014) 15, 956–960. doi:10.1093/ehjci/jeu081
5. Lancellotti P, Price S, Edvardsen T, Cosyns B, Neskovic AN, Dulgheru R, i sur. The use of echocardiography in acute cardiovascular care: Recommendation of the European Association of Cardiovascular Imaging and the Acute Cardiovascular Care Association. *European Heart Journal* (2014) 35, 2873–2926. doi:10.1093/eurheartj/ehu281
6. Marcao I, Teixeira H, Longo S, Robalo M, Oliveira S, Fevereiro T, i sur. Echocardiography in emergency. *Rev Port Cardiol*. 2004 Jan;23(1):81-92.
7. Flachkamp FA, Wouters PF, Edvardsen T, Evangelista A, Habib G, Hoffman P, i sur. Recommendations for transoesophageal echocardiography: EACVI update 2014. *Eur Heart J Cardiovasc Imaging*. (2014) 15, 353-365. doi: 10.1007/s00063-012-0167-1
8. European Society of Cardiology. Guidelines for the management of acute coronary syndromes in patients presenting without persistent ST-segment elevation. *Eur Heart J* (2016) 37 (3): 267-315. doi:10.1093/eurheartj/ehv320

9. Ramrakha P, Hill J. Oxford handbook of cardiology. 2. izd. New York: Oxford university press; 2012. Str. 254.
10. Zafiroopoulos A, Asrress K, Redwood S, Gillon S, Walker D. CRITICAL CARE ECHO ROUNDS: Echo in cardiac arrest. Echo ResPract December 1, 2014vol. 1 no. 2 D15-D2. doi:10.1530/ERP-14-0052
11. Stone CK, Humphries RL. Current diagnosis & treatment: Emergency medicine. 7. izd. USA: McGraw-Hil; 2011. Str. 558.-561.
12. European Society of Cardiology. Guidelines on the diagnosis and treatment of aortic diseases. 2014. European Heart Journal (2014) 35, 2873–2926. doi:10.1093/eurheartj/ehu281
13. Meredith EL, Masani ND. Echocardiography in the emergency assessment of acute aortic syndromes. Eur J Echocardiogr. 2009 Jan;10(1):i31-9.doi: 10.1093/ejechocard/jen251
14. Šoša T, Sutlić Ž, Stanec Z, Tonković I i sur. Kirurgija.Zagreb: Naklada Ljevak; 2007. Str. 836.
15. Longmore M, Wilkinson IB, Baldwin A, Wallin E. Oxford handbook of clinical medicine. 9. izd. New York: Oxford university press;2014. Str. 656,
16. Yelland MJ. Outpatient evaluation of the adult with chest pain.U: UpToDate, Aronson MD ur., Libman H ur. UpToDate (Internet) 2016. (pristupljeno 31.5.2017.) Dostupno na https://www.uptodate.com/contents/outpatient-evaluation-of-the-adult-with-chest-pain?source=search_result&search=chest%20pain%20diagnostic%20evaluation&selectedTitle=1~150
- 17.Gaieski DF, Mikkelsen ME. Definition, classification, etiology, and pathophysiology of shock in adults. U: UpToDate. Parson PE ur., finlay G. ur. UpToDate (Internet). 2017. (pristupljeno 31.5.2017.) Dostupno na: https://www.uptodate.com/contents/definition-classification-etiology-and-pathophysiology-of-shock-in-adults?source=search_result&search=shock%20emergency&selectedTitle=2~150

18. European Resuscitation Council. Guidelines for resuscitation. 2015. Resuscitation 95 (2015) 1–80. <http://dx.doi.org/10.1016/j.resuscitation.2015.07.038>
19. Stone CK, Humphries RL. Current diagnosis & treatment: Emergency medicine. 7. izd. USA: McGraw-Hil; 2011. Str. 179.
20. European Society of Cardiology. Guidelines for the diagnosis and treatment of acute and chronic heart failure. Eur Heart J (2016) 37 (27): 2129-2200. <https://doi.org/10.1093/eurheartj/ehw128>
21. Jung HO. Pericardial Effusion and Pericardiocentesis: Role of Echocardiography. Korean Circ J. 2012 Nov;42(11):725-34. doi: 10.4070/kcj.2012.42.11.725. Epub 2012 Nov 28
22. Hoit BD. Diagnosis and treatment of pericardial effusion. U: UpToDate. LeWinter MM, Sexton DJ ur., Downey BC ur. UpToDate (Internet). 2017. (stranici pristupila 31.5.2017.) Dostupno na: https://www.uptodate.com/contents/diagnosis-and-treatment-of-pericardial-effusion?source=search_result&search=pericardiocentesis&selectedTitle=2~61
23. Hoffmann R. Appropriate diagnostics in emergency admission. Echocardiography. Med Klin Intensivmed Notfmed. 2013 Apr;108(3):209-13. doi: 10.1007/s00063-012-0136-8. Epub 2012 Sep 14
24. European Society of Cardiology. Guidelines for the diagnosis and management of pericardial diseases. Eur Heart J (2015) 36 (42): 2921-2964. <https://doi.org/10.1093/eurheartj/ehv318>
25. Longmore M, Wilkinson IB, Baldwin A, Wallin E. Oxford handbook of clinical medicine. 9. izd. New York: Oxford university press; 2014. Str. 148.
26. Longmore M, Wilkinson IB, Baldwin A, Wallin E. Oxford handbook of clinical medicine. 9. izd. New York: Oxford university press; 2014. Str. 40.

27. Ntsekhe M., Mayosi BM. Cardiac manifestations of HIV infection: an African perspective. *Nature Clinical Practice Cardiovascular Medicine* (Internet). 2009 (citirano 11.6.2017.); 6, 120-127. Figure 1. A substernal echocardiography image of the heart in a patient with HIV and tuberculous pericarditis showing “frons” on the visceral pericardium and signs of tamponade with diastolic collapse of the right ventricle. Str. 122. doi:10.1038/ncpcardio1437. Dostupno na: http://www.nature.com/nrcardio/journal/v6/n2/fig_tab/ncpcardio1437_F1.html
28. Stone CK, Humphries RL. *Current diagnosis & treatment: Emergency medicine*. 7. izd. USA: McGraw-Hill; 2011. Str. 110.-112.
29. Thompson BT, Kabrhel C. Overview of acute pulmonary embolism in adults. U. UpToDate. Mandel J, ur., Finlay G, ur. UpToDate (Internet). 2017. (pristupljeno 31.5.2017.). Dostupno na: https://www.uptodate.com/contents/overview-of-acute-pulmonary-embolism-in-adults?source=search_result&search=pulmonary%20embolism&selectedTitle=1~150
30. Gamulin S, Marušić M, Kovač Z i sur. *Patofiziologija*. 7. izd. Zagreb: Medicinska naklada; 2011. Str. 971.-972.
31. European Society of Cardiology. Guidelines on the diagnosis and management of acute pulmonary embolism. 2014. *European Heart Journal* (2014) 35, 3033–3080 doi:10.1093/eurheartj/ehu283.
32. Ramrakha P, Hill J. *Oxford handbook of cardiology*. 2. izd. New York: Oxford university press; 2012. Str. 742.
33. Wyatt JP, Illingworth RN, Graham CA, Hogg K. *Oxford handbook of emergency medicine*. 4. izd. New York: Oxford university press; 2012. Str. 120.
34. Longmore M, Wilkinson IB, Baldwin A, Wallin E. *Oxford handbook of clinical medicine*. 9. izd. New York: Oxford university press; 2014. Str. 828.

35. Partyka C. Ultrasound updates for prehospital providers. Str. 33. dostupno na: <https://www.slideshare.net/chrispartyka/ultrasound-updates-for-sydney-hems>
36. Sosland RP, Gupta K, McConnell's Sign. <https://doi.org/10.1161/CIRCULATIONAHA.107.746602> Circulation. 2008;118:e517-e518
37. Francis J. 60/60 sign in acute pulmonary embolism. Stranici pristupila 31.5. 2017. Dostupno na: <https://cardiophile.org/6060-sign-in-acute-pulmonary-embolism/>
38. Schmidt J, Maier A, Christ M. Echocardiography in emergency admissions. Recognition of cardiac low-output failure. Med Klin Intensivmed Notfmed. 2012 Oct;107(7):571-81; quiz 582-3. doi: 10.1007/s00063-012-0167-1
39. Park JH. Role of Echocardiography in Patients With Acute Pulmonary Thromboembolism. J Cardiovasc Ultrasound. (Internet) 2008 Mar (citirano 11.6.2017.);16(1):9-16. Figure 1. Characteristic features of acute pulmonary thromboembolism identified by transthoracic echocardiography. Str. 11. <https://doi.org/10.4250/jcu.2008.16.1.9>. Dostupno na: <https://synapse.koreamed.org/Synapse/Data/PDFData/0059JCU/jcu-16-9.pdf>
40. Bruschi JL. Infective Endocarditis. Bronze MS ur. Stranici pristupila: 31.5.2017. Dostupno na: <http://emedicine.medscape.com/article/216650-overview>
41. European Society of Cardiology. Guidelines for the management of infective endocarditis. 2015. European Heart Journal (2015) 36, 3075–3123. doi:10.1093/eurheartj/ehv319
42. Southwick F. Infectious diseases: a clinical short course . 2. izd. USA: McGraw-Hill; 2007. Str. 167. - 171.
43. Sexton DJ, Fowler VG. Clinical manifestations and evaluation of adults with suspected native valve endocarditis. U: UpToDate. Otto CM, ur., Baron EL, ur. UpToDate (Internet) 2017. (pristupljeno 31.5.2017.) Dostupno na: https://www.uptodate.com/contents/clinical-manifestations-and-evaluation-of-adults-with-suspected-native-valve-endocarditis?source=search_result&search=endocarditis&selectedTitle=1~150

44. Vinales KL, Gopalan RS, Lanza LA, Lester SJ, Chaliki HP. Unusual Case of Nonbacterial Thrombotic Endocarditis Attributable to Primary Antiphospholipid Syndrome. *Circulation*. (Internet) 2010 (citirano 12.6.2017.);122:e459-e460. Figure 2. Two-dimensional transesophageal echocardiogram. Str. 459.
<https://doi.org/10.1161/CIRCULATIONAHA.110.954032>. Dostupno na: <http://circ.ahajournals.org/content/122/12/e459>
45. Stone CK, Humphries RL. *Current diagnosis & treatment: Emergency medicine*. 7. izd. USA: McGraw-Hil; 2011. Str. 355.-358.
46. Stone CK, Humphries RL. *Current diagnosis & treatment: Emergency medicine*. 7. izd. USA: McGraw-Hil; 2011. Str. 60.-64.
47. Podrid DJ. Overview of sudden cardiac arrest and sudden cardiac death. U: UpToDate. Olshansky B, Manaker S ur., Downey BC ur. UpToDate. (Internet). 2017. (pristupljeno 31.5.2017.) Dostupno na: https://www.uptodate.com/contents/overview-of-sudden-cardiac-arrest-and-sudden-cardiac-death?source=search_result&search=cardiac%20arrest&selectedTitle=1~150
48. Orto MC, Leick J, Breitzkreutz R, Hamm CW. Einsatz der Echokardiographie bei der Reanimation –neue Leitlinienempfehlungen. *Hessisches Ärzteblatt, Fortbildung*. 4/2013, str. 242.-248. Dostupno na: https://www.laekh.de/images/Hessisches_Aerzteblatt/2013/04_2013/HAEBL_04_2013.pdf
49. Chenzbraun A. *Emergency echocardiography*. The Royal Liverpool University Hospital, Liverpool UK: Springer; 2009. str. 117.-121.

7. ŽIVOTOPIS

OSNOVNI PODACI

Ime i prezime: Marija Čačić

Datum i mjesto rođenja: 4. studeni 1992., Zagreb

Prebivalište: Buševac

OBRAZOVANJE

Područna škola Buševac, Osnovna škola Vukovina 1999. - 2003. godina

Osnovna škola Vukovina 2003. - 2007. godina

Gimnazija Velika Gorica 2007. - 2011. godina

Medicinski fakultet Zagreb 2011. - 2017. godina

STUDENTSKE AKTIVNOSTI

Demonstrator, Zavod za histologiju i embriologiju, Medicinski fakultet, Sveučilište u Zagrebu, 2013. - danas

Demonstrator, Pedijatrija, Medicinski fakultet, Sveučilište u Zagrebu, 2016. - danas

Sportska udruga studenata medicine SportMEF, voditeljica odbora za šah, 2013. - danas

Studentska sekcija za kardiologiju, predsjednica Upravnog odbora, 2016. - danas

Studentska sekcija za anesteziologiju, član Upravnog odbora, 2016.- danas

Aktivno sudjelovanje na 1. Kongres studenata dentalne medicine Stomatološkog fakulteta u Zagrebu - predavanje Infektivni endokarditis

Aktivno sudjelovanje na CROSS13, radionica EKG-a (Studentska sekcija za kardiologiju)

Pasivno sudjelovanje na kongresima i simpozijima

Položeni ERC-ovi tečajevi BLS-a (2014.) i ALS-a (2015.)

STRANI JEZICI

Engleski jezik - C1

Njemački jezik - C1

Ruski jezik - B2

HOBIJI

Šah - članica Šahovskog kluba "Polet" iz Buševca, natjecateljica u 1. hrvatskoj ženskoj šahovskoj ligi