

Sinkrone resekcije jetre kod metastaza kolorektalnog karcinoma

Šerić, Ivan

Master's thesis / Diplomski rad

2017

Degree Grantor / Ustanova koja je dodijelila akademski / stručni stupanj: **University of Zagreb, School of Medicine / Sveučilište u Zagrebu, Medicinski fakultet**

Permanent link / Trajna poveznica: <https://um.nsk.hr/um:nbn:hr:105:828094>

Rights / Prava: [In copyright](#) / [Zaštićeno autorskim pravom.](#)

Download date / Datum preuzimanja: **2024-07-23**



Repository / Repozitorij:

[Dr Med - University of Zagreb School of Medicine Digital Repository](#)



**SVEUČILIŠTE U ZAGREBU
MEDICINSKI FAKULTET**

Ivan Šerić

**Sinkrone resekcije jetre kod metastaza
kolorektalnog karcinoma**

DIPLOMSKI RAD



Zagreb, 2017.

**SVEUČILIŠTE U ZAGREBU
MEDICINSKI FAKULTET**

Ivan Šerić

**Sinkrone resekcije jetre kod metastaza
kolorektalnog karcinoma**

DIPLOMSKI RAD



Zagreb, 2017.

Ovaj rad je izrađen na Klinici za kirurgiju Kliničkog bolničkog centra Zagreb pod mentorstvom prof.dr.sc. Mate Škegre i predan je na ocjenu u akademskoj godini 2016./2017.

SADRŽAJ

SAŽETAK	I
SUMMARY	II
1. UVOD	1
1. KOLOREKTALNI KARCINOM	2
1.1. ANATOMIJA DEBELOG CRIJEVA	2
1.2. EPIDEMIOLOGIJA KOLOREKTALNOG KARCINOMA	3
1.3. PATOLOGIJA KOLOREKTALNOG KARCINOMA	4
1.4. DIJAGNOZA KOLOREKTALNOG KARCINOMA	5
1.5. ODREĐIVANJE STADIJA I PROGNOZA KOLOREKTALNOG KARCINOMA	7
2. JETRENE METASTAZE KOLOREKTALNOG KARCINOMA	9
2.1. ANATOMIJA JETRE	9
2.1.1. OPĆA ANATOMIJA	9
2.1.2. KIRURŠKA ANATOMIJA JETRE	11
2.2. EPIDEMIOLOGIJA JETRENIH METASTAZA	12
2.3. DIJAGNOZA JETRENIH METASTAZA	13
2.4. PATOLOGIJA JETRENIH METASTAZA	15
2.5. KRITERIJI RESEKTABILNOSTI JETRENIH METASTAZA	15
2.6. TEHNIKA RESEKCIJE JETRE	16
3. SINKRONA RESEKCIJA JETRENIH METASTAZA I PRIMARNOG KOLOREKTALNOG KARCINOMA	18
3.1. CILJEVI RADA	19
3.2. ISPITANICI I METODE	20
3.2.1. KRITERIJ UKLJUČIVANJA	20
3.2.2. ANALIZA PODATAKA	20
3.3. REZULTATI	21
3.3.1. LOKALIZACIJA I VELIČINA PRIMARNOG TUMORA	23
3.3.2. KIRURŠKI PRISTUP I ZAHVAT NA DEBELOM CRIJEVU	24
3.3.3. BROJ I RASPORED JETRENIH LEZIJA	24
3.3.4. TEHNIKA RESEKCIJE JETRE	26
3.3.5. KIRURŠKE KOMPLIKACIJE SINKRONE OPERACIJE	27
3.4. MINIMALNO INVAZIVNI PRISTUP	29
3.5. INTRAOPERATIVNI ULTRAZVUK (IOUS)	31
4. OSTALI PRISTUPI KIRURŠKOG LIJEČENJA SINKRONE BOLESTI	33
4.1. METAKRONA RESEKCIJA METASTAZA	34

4.2. OBRNUTI, „LIVER-FIRST“ PRISTUP.....	34
5. ZAKLJUČAK.....	36
ZAHVALE.....	37
LITERATURA.....	38
ŽIVOTOPIS.....	44

SAŽETAK

SINKRONE RESEKCIJE JETRE KOD METASTAZA KOLOREKTALNOG

KARCINOMA

Ivan Šerić

Kolorektalni karcinom jedan je od najčešćih tumora u općoj populaciji. Gotovo petina pacijenata u trenutku postavljanja dijagnoze ima metastaze u jetri (sinkrone jetrene metastaze). Optimalan izbor liječenja za takve bolesnike je kontroverzan. Ovaj rad analizira kirurške ishode i stopu komplikacija za pacijente podvrgnute sinkronoj resekciji jetre kod metastaza kolorektalnog karcinoma. Uključeni su svi pacijenti koji su bili podvrgnuti takvom zahvatu u zadnjih 5 godina (od 1.1.2011. do 31.12.2016.) na Klinici za kirurgiju Kliničkog bolničkog centra Zagreb. Usporedivši dobivene rezultate sa podacima iz literature ustanovljeno je da nema značajnije razlike u ishodima ili stopi komplikacija pri sinkronoj resekciji jetrenih metastaza i primarnog kolorektalnog karcinoma u odnosu na druge kirurške pristupe liječenju takve bolesti. Nadalje, pacijenti koji su bili podvrgnuti takvoj resekciji imali su značajno kraći postoperativni boravak u bolnici. Naposljetku, zaključeno je da je sinkrona resekcija jetre kod metastaza kolorektalnog karcinoma jednako siguran postupak kao i ostali pristupi liječenja takve bolesti, čak i kad se promatraju pacijenti podvrgnuti tako složenom postupku, i vodi do kraćeg postoperativnog boravka pacijenta u bolnici, a samim time i bržeg uključivanja u adjuvantne modalitete liječenja (kemoterapija i radioterapija). Sinkrona resekcija jetre kod metastaza kolorektalnog karcinoma ima povoljan učinak i na pacijente, ali i na troškove pojedine ustanove pa bi, gdje je god to moguće, to trebao biti pristup izbora.

KLJUČNE RIJEČI: kolorektalni, karcinom, jetra, metastazektomija, sinkrono

SUMMARY

SYNCHRONOUS LIVER RESECTION IN COLORECTAL CARCINOMA

METASTASES

Ivan Šerić

Colorectal carcinoma is one of the most common malignant tumours. Almost a fifth of all diagnosed patients will be diagnosed with liver metastases at the same time (synchronous liver metastases). Optimal treatment for those patients is controversial. This paper will analyse the surgical outcome and complication rate for patients presenting with synchronous colorectal cancer liver metastasis in the simultaneous approach. The patients involved were all patients that underwent simultaneous surgery in the UHC Zagreb in the period of the last five years (2011 – 2016), presenting with synchronous metastases diagnosed before surgery or intraoperatively. Results have shown that there was no significant difference in the rate of surgical complications or outcome compared to staged surgery data found in the literature. Furthermore, patients undergoing simultaneous resection had significantly fewer days of hospital stay. In conclusion, simultaneous resection was found to be equally safe as staged resection, even when evaluating patients undergoing more complex operations, and led to shorter hospital stay. Under appropriate clinical circumstances, simultaneous resection offers benefits to patients and the health care system and should be the recommended surgical approach.

KEY WORDS: colorectal, carcinoma, liver, metastasectomy, synchronous

1. UVOD

Kolorektalni karcinom jedna je od tri najčešće zloćudne tumorske bolesti koja zahvaća populaciju. Metastatska bolest jetre, koja predstavlja najčešću lokalizaciju metastaza kolorektalnog karcinoma, nađe se u gotovo petine pacijenata istovremeno s dijagnozom primarnog tumora (sinkrona metastatska bolest) te se smatra da će još do trećine pacijenata u kojih se dijagnosticira primarni tumor naposljetku razviti metastatsku bolest. Takva bolest predstavlja stadij IV (Dukes D) u kojem je petogodišnje preživljenje 6 %. Ne postoji konsenzus oko točnog značenja termina sinkrone metastatske bolesti pa tako neki autori u svojim radovima uključuju metastaze otkrivene i do 12 mjeseci nakon dijagnoze primarnog tumora. Radi toga se smatra da je prihvatljivije koristiti termin sinkrono dijagnosticirane metastaze. Pristup takvim pacijentima znatno je složeniji jer se smatra da je biologija takvih tumora bitno nepovoljnija te su kod takvih pacijenata izgledi za dugoročno preživljenje znatno manji. Kirurški pristup takvom liječenju može biti metakroni (klasični), sinkroni i obrnuti, 'liver first' pristup. U klasičnom (metakronom) pristupu prvi operativni zahvat usmjeren je na primarni tumor, dok se vrijeme oporavka od operacije smatra prozorom za odabir kandidata za kirurgiju jetre, dok se u sinkronom pristupu u istom operativnom zahvatu pristupa i na primarni tumor i na jetrenu metastazu. Opće prihvaćeno mišljenje u zadnjih tridesetak godina je da je kirurgija jetre kod takvog stadija bolesti samo potencijalno kurativna. Iako stav prema kirurškom liječenju metastatske bolesti kroz povijest nije bio pozitivan stav se promijenio kada su uočeni ishodi takvih postupaka. Već je krajem 20. stoljeća takav postupak postao standard u liječenju takve bolesti te se provodi kad god je moguće pod uvjetom da je moguća potpuna resekcija. Tako danas pacijenti u IV. stadiju bolesti u kojih se utvrdi da je metastatska bolest resektabilna nakon kirurškog zahvata imaju znatno poboljšane izgledi za dugoročno preživljenje. Ovaj rad je usredotočen na sinkroni pristup te usporedbu sa alternativnim metodama pristupa metastatskoj bolesti. (1–5)

1. KOLOREKTALNI KARCINOM

1.1. ANATOMIJA DEBELOG CRIJEVA

Debelo crijevo (intestinum crassum) predstavlja završni dio probavnog trakta. Smješteno je u trbušnoj šupljini i ima stalan položaj. Dugo je 1 – 1,5 m i sastoji se od slijepog crijeva i obodnog crijeva te se dijeli na nekoliko cjelina: slijepo crijevo s crvuljkom (ceacum i appendix vermiformis), uzlazno obodno crijevo (colon ascendens), poprečno obodno crijevo (colon transversum), silazno obodno crijevo (colon descendens) i sigmoidno obodno crijevo (colon sigmoideum). Ravno crijevo (rectum) se nastavlja na colon sigmoideum i većim dijelom je smješteno unutar male zdjelice. Vanjski izgled debelog crijeva ovisan je o mišićnom tonusu, ispunjenosti i građi te je različite širine. Sigurno razlikovanje od tankog crijeva omogućuju taenae coli (tri približno 1 cm široke vrpce, zadebljanja uzdužne muskulature), haustra (ispupčenja između tenija), plicae semilunares (nabori ovisni o kontrakciji) i appendices epiploicae (krpičasti serozni privjesci koji u odraslih primaju mast). Sluznica debelog crijeva nema resica, ali ima više vrčastih stanica, a Lieberkühnove kripte prema završnom crijevu postaju dulje. Seroza prekriva sve dijelove osim na stražnjem dijelu retroperitonealnih dijelova kolona. Krvnu opskrbu debelo crijevu dobija putem dvije veće arterije i njihovih ogranaka. Arterija mesenterica superior opskrbljuje caecum, colon ascendens i colon transversum, a arterija mesenterica inferior opskrbljuje colon descendens, colon sigmoideum i najveći dio rektuma. Obe arterije imaju brojne anastomoze, a posebno su povezane preko Riolandovog luka. Venska odvodnja se odvija uz istoimene arterije, iz cekuma, uzlaznog i poprečnoga kolona preko v. mesenterica superior do portalne vene, a krv iz dijela rektuma, sigmoidnog i descendentnoga kolona putem v. mesenterica inferior do splenične vene. Limfne žile kolona teku prema odgovarajućim čvorovima (nly. colici dextri, medii, sinistri, sigmoidei) te na koncu se sva crijevna limfa slijeva u limfno deblo, truncus intestinalis. Gornji dio debelog crijeva inervira plexus mesentericus superior koji svoja simpatička vlakna dobiva od nn. splahnici, a parasimpatička od n. vagusa čije se inervacijsko područje proteže do Cannon-Böhmmove točke. Silazni i sigmoidni kolon primaju simpatička vlakna od plexus mesentericus inferior, dok parasimpatička dolaze od plexus hypogastricus inferior.

(6,7)

1.2. EPIDEMIOLOGIJA KOLOREKTALNOG KARCINOMA

Kolorektalni karcinom čini 90% malignih tumora debelog crijeva i prema svojoj pojavnosti u općoj populaciji zauzima treće mjesto među svim zloćudnim novotvorinama, a po ukupnoj smrtnosti se nalazi na drugom mjestu. Vršak incidencije je između 60 i 79 godina, a manje od 20% karcinoma nastaje u osoba mlađih od 50 godina života. U mlađih osoba obično nastaje u sklopu nekoga od prekanceroznih stanja. Prema biltenu br. 39 Registra za rak Hrvatskog zavoda za javno zdravstvo za 2014. godinu kolon, rektum, rektosigma i anus zajedno u incidenciji sudjeluju s 17% u muškaraca i 12% u žena što ih stavlja na treće mjesto najčešćih sijela. Incidencija i smrtnost u posljednjih tridesetak godina su u stalnom porastu s prosječnom godišnjom stopom od 3%. Godišnje se u svijetu otkrije oko 1.000.000 novih slučajeva i oko 500.000 sa smrtnim ishodom. Učestalost kolorektalnog karcinoma se razlikuje od zemlje do zemlje i znatno je povezana sa dobi stanovništva. Osim dobi kao rizični čimbenici navode se i genski čimbenici, upalne bolesti debelog crijeva i prethodno operirani karcinomi debelog crijeva. U SAD-u se svake godine otkrije oko 150.000 novih slučajeva, a u Europi još toliko. Smatra se da će u tim zemljama tijekom života od raka debelog crijeva oboljeti 4,6% muškaraca i 3,2% žena. Pola od svih novootkrivenih karcinoma nalazi se u rektosigmoidnom dijelu crijeva, četvrtina u uzlaznom kolonu i četvrtina u preostalom dijelu crijeva. Najnoviji podatci ukazuju na znatan porast karcinoma uzlaznog kolona i smanjen broj karcinoma rektosigmoidnog dijela što bi se moglo objasniti uspješnim preventivnim programom (ranije otkrivanje polipa i odstranjivanje),

U Hrvatskoj prema podacima iz 2014. godišnje je bilo 3127 novootkrivenih slučajeva, od toga 1884 u muškaraca i 1243 u žena. U muškaraca od ukupno 1884 novootkrivenih slučajeva u 1101 slučaju je sijelo bilo debelo crijevo (bez rektuma, rektosigme i anusa), dok je u 783 slučaja sijelo bio rektum, rektosigma ili anus. U žena od ukupno 1243 novootkrivena slučaja debelo crijevo je bilo sijelo u 779 slučajeva, dok je u 464 slučajeva sijelo bilo rektum, rektosigma i anus. (7–10)

1.3. PATOLOGIJA KOLOREKTALNOG KARCINOMA

Karcinom debelog crijeva je maligni tumor koji nastaje iz epitelnih stanica sluznice. Kolorektalni karcinom čini 90% malignih tumora debelog crijeva. Vrijedi mišljenje kako je karcinom posljedica genetskoga poremećaja te da nakupljanje genetskih alteracija naposljetku dovodi do maligne transformacije stanice. Većina karcinoma nastaje iz adenoma adenomsko-karcinomskim slijedom. Smatra se da čak 80% karcinoma raste iz adenomatoznih polipa. Ta teza nalazi uporište u tome da je rasprostranjenost adenoma unutar debelog crijeva i rektuma manje-više usporediva sa rasporedom karcinoma, vršak pojavnosti adenoma odgovara razdoblju od nekoliko godina prije vrška pojavnosti kolorektalnog karcinoma. U trenutku dijagnosticiranja invazivnih karcinoma također se često nađu ostatci adenoma. Polipi histološki mogu biti tubularni, vilozni ili mješoviti. Učestalost maligne alteracije je dokazano veća u viloznih polipa nego u tubularnih. Veličina polipa je također bitna pa tako polipi veći od 2 centimetra imaju veću vjerojatnost maligne alteracije bez obzira na njihovu histološku sliku. Smatra se da je rizik nastanka karcinoma izravno vezan za broj adenoma pa je tako u bolesnika koji boluju od obiteljske adenomatozne polipoze rizik 100%. U populacijama koje imaju visoku stopu adenoma također se nalazi visoka stopa karcinoma. Preventivni programi koji prate bolesnike s adenomima i uklanjaju sumnjive promjene također pokazuju manju stopu pojavnosti kolorektalnog karcinoma.

Urođena stanja koja nisu karakterizirana adenomatoznom polipozom, a povezana su sa znatno visokim rizikom nastanka karcinoma debelog crijeva pripadaju u skupinu sindroma obiteljskog nepolipoznoga karcinoma debeloga crijeva (HNPCC) i uključuju sindrom urođenih ravnih adenoma i sindrom nepolipoznoga kolorektalnoga karcinoma (Lynchov sindrom I i II).

Makroskopski karcinomi nastali unutar cekuma i uzlaznog kolona mogu biti polipozni, ali mogu biti i ulcerirani ili sličiti na tanjur. Takvi tumori se češće otkrivaju u uznapredovalijem stadiju. Karcinomi nastali u silaznom i sigmoidnom kolonu češće su prstenasta izgleda i obično ranije daju simptome. Tumori i lijevog i desnog kolona tijekom razvoja se šire kroz stijenkiju crijeva i to tako da prodiru u stijenkiju i eventualno probijaju serozu sa infiltracijom okolnog masnog tkiva.

Mikroskopski, takvi su karcinomi adenokarcinomi. Mogu se svrstati u dobro i slabo diferencirane. Dobro diferencirani tumori su građeni od žlijezda obloženih pseudostratificiranim, visokim cilindričnim epitelom nalik na epitel kod adenoma. Slabo

diferencirani tumori su građeni od pojedinačnih stanica, tračaka ili nakupina atipičnih, pleomorfnih stanica. Posebni tipovi karcinoma, poput mucinoznog kolorektalnog karcinoma, izlučuju veliku količinu sluzi koja raslojava slojeve crijevne stijenke. Karcinomi sa stanicama prstena pečatnjaka čine posebnu podvrstu mucinoznih tumora. Takvi karcinomi su građeni od stanica obilne citoplazme koju ispunjava sluz i potiskuje jezgru na periferiju što stanicama daje karakterističan izgled. Takvi karcinomi se ubrajaju u slabo diferencirane tumore i imaju lošu prognozu.

Svi kolorektalni karcinomi se šire izravno kroz stijenkiju crijeva i metastatski putem limfnih i krvnih žila. U početku se tumor metastatski širi na okolne limfne čvorove, a poslije se može izravno proširiti po peritoneju ili putem portalne vene u jetru. Nisko smješteni rektalni karcinomi se ponajprije šire u pluća putem rektalnih vena i donje šuplje vene. (9–11)

1.4. DIJAGNOZA KOLOREKTALNOG KARCINOMA

Klinička slika i simptomi koje izaziva kolorektalni karcinom ovisni su o lokalizaciji tumora. Ako se tumor nalazi u uzlaznom kolonu (do hepatalne fleksure) simptomi su obično nespecifični. Takvi tumori obično egzulceriraju što rezultira okultnim krvarenjem i anemijom. Anemija se očituje općom slabošću i umorom, gubitkom tjelesne težine i karakterističnim nalazom pri laboratorijskim pretragama. Takav nalaz dake sliku hipokromne anemije s manjkom željeza. Testovi na okultno krvarenje u takvih bolesnika mogu biti korisni kako bi upozorili na moguće postojanje bolesti. Međutim, s obzirom da takav tumor krvari neredovito, testovi mogu biti negativni što čini pretragu nepouzdanom. Stoga svaka anemija u odraslog, inače zdravog čovjeka (pogotovo stariji i muškarci), treba pobuditi sumnju na postojanje karcinoma u tom dijelu debelog crijeva te je takve bolesnike nužno podvrgnuti kolonoskopiji. Kod bolesnika sa tumorom u poprčnom dijelu debelog crijeva simptomi uključuju grčevite bolove, meteorizam i znakove opstrukcije. Razlog tome leži u činjenici da je u tom dijelu crijeva lumen uži, a stolica kompaktnija zbog resorpcije vode. Simptomi u bolesnika sa tumorom u lijevom kolonu se očituju znatno ranije. Opstipacija, naizmjenična pojava opstrukcije i proljeva svakako trebaju probuditi sumnju na tumorsku bolest. Česta je i pojava krvi i sluzi u stolici, no rijetko dolazi do anemije jer se takvi bolesnici obično javljaju u bolnicu čim primijete krv u stolici. Diferencijalno dijagnostički potrebno je isključiti krvarenje iz hemeroida te je nužan endoskopski pregled (kolonoskopija).

Karcinomi rektosigmoidnog dijela crijeva i rektuma se očituju obilnijim krvarenjima koja mogu, ali i ne moraju biti miješana sa stolicom. Do pojave bolova dolazi zbog tumorske infiltracije perirektalnog tkiva i pritiska na sakralni pleksus.

Prvi korak prema točnoj dijagnozi je precizna i iscrpna anamneza i temeljit klinički pregled koji obavezno mora uključivati i digitorektalni pregled. Anamnestički podatci o promjeni karaktera i učestalosti stolice, pogotovo izmjene konstipacije i proljeva, nalazu krvi ili sluzi u stolici trebaju pobuditi sumnju na karcinom i siguran su znak da takvog bolesnika treba uputiti na specijalistički pregled. Fizikalnim pregledom se palpacijski može otkriti tumorska masa, ascites ili povećana jetra. Digitorektalnim pregledom može se napipati tumor lokacije 7-8 cm od analnog ruba. Također treba utvrditi postoji li trag krvi na rukavici. Na taj se način otkrije čak 15% karcinoma rektuma.

Kolonoskopija danas predstavlja „zlatni standard“ u dijagnostici bolesti debelog crijeva. Uvijek je potrebno obaviti potpunu kolonoskopiju, kako bi se isključilo postojanje multiplih lezija. Ako se pri kolonoskopiji utvrdi postojanje polipa, njih je nužno odstraniti i poslati na patohistološki pregled. Kontrastne rendgenske pretrage kolona (irigografija) pri sumnji na karcinom su rijetko indicirane jer ne prikazuju manje lezije. Posljednjih godina sve se više primjenjuje tzv. virtualna kolonoskopija, radiološka metoda koja uporabom brzog spiralnog CT-a ili MR-a i sofisticiranog računalnog programa stvara endoluminalnu sliku debelog crijeva ispunjenog zrakom. Osjetljivost te metode je oko 90% na razini tumora većeg od 1 centimetar. Rendgenogram pluća i ultrazvuk abdomena mogu poslužiti kao pomoćne metode kako bi se potvrdilo ili isključilo postojanje udaljenih metastaza. Karcinoembrionalni antigen (CEA) i CA 19-9 kao tumorski markeri nisu specifični za kolorektalni karcinom. Mogu se koristiti postoperativno, a njihove vrijednosti će se normalizirati samo u slučaju potpunog odstranjenja tumora. Svaki porast vrijednosti CA 19-9 nakon operativnog zahvata na debelom crijevu treba pobuditi sumnju na postojanje metastatskog procesa ili recidiva. (7,10–12)

1.5. ODREĐIVANJE STADIJA I PROGNOZA KOLOREKTALNOG KARCINOMA

Odabir načina liječenja od ključne je važnosti kod bolesnika sa kolorektalnim karcinomom. Kako bi liječnik koji ima takvu zadaću mogao pravilno odlučiti nužno je odrediti stadij karcinoma koji će onda i liječniku i pacijentu dati i prognostičke pokazatelje. Najvažniji prognostički pokazatelj je proširenost tumora u vrijeme postavljanja dijagnoze. Proširenost i stadij tumora se može odrediti prema TNM sustavu ili prema uvriježenom sustavu koji je uveo Dukes. Dodatni prognostički čimbenici uključuju stupanj diferencijacije tumora, način rasta (infiltrativni ili neinfiltrativni) i nalaz tumora unutar krvnih i limfnih žila. Za postoperativno praćenje bolesnika važni su i određivanje karcinoembrionalnog antigena (CEA) i CA19-9 u serumu. Porast tih markera nakon operativnog uklanjanja tumora može upućivati na metastaze ili recidiv.

Prognoza ovisi o kliničkom stadiju koji se određuje prema TNM sustavu. Petogodišnje preživljenje u bolesnika bez metastaza u limfnim čvorovima je do 97% do 63% (T1 – T4). Nalaz metastaza u regionalnim limfnim čvorovima bez obzira na dubinu prodora tumora kroz crijevnu stijenku (N1, 1-3 pozitivna limfna čvora) smanjuje petogodišnje preživljenje na 66%. Stadij N2 (4 ili više pozitivnih limfnih čvorova) ima stopu petogodišnjeg preživljenja od 37%, a nalaz udaljenih metastaza (M1) 4%.

Tablica 2. Određivanje stadija proširenosti tumora prema TNM sustavu. Prema:
Damjanov i sur. (2011.), str. 555-559

TNM	PROŠIRENOST KARCINOMA	PETOGODIŠNJE PREŽIVLJENJE
T1N0M0	ne prodire kroz m. mucosae	>90 %
T2N0M0	ograničen na m. mucosae i ne zahvaća limfne čvorove	85 %
T3-4N0M0	prodire u/kroz serozu; ne zahvaća limfne čvorove	70-75 %
T2N1M0	ograničen na m. mucosae; prisutne metastaze u regionalnim limfnim čvorovima	35-65 %
T3-4N1M0	prodire u/kroz serozu; zahvaćeni regionalni limfni čvorovi	
TXNXM1	udaljene metastaze	4 %

Sustav određivanja stadija prema Dukesu se dijeli na četiri stadija označenih A – D. U bolesnika u kojih je tumor ograničen na crijevnu stijenku (Dukes A) petogodišnje preživljenje je više od 90%. Ako tumor probije serozu i infiltrira okolno masno tkivo (Dukes B) preživljenje pada na 70%. Zahvaćenost regionalnih limfnih čvorova bez obzira na dubinu prodora crijevne stijenke (Dukes C) smanjuje preživljenje na 65-35%. Stadij C po Dukesu se dijeli na 2 podskupine pa tako u stadiju C1 se metastaze nalaze samo u susjednom limfnom čvoru dok u stadiju C2 se metastaze nalaze i u limfnim čvorovima duž donje mezenterične arterije. Bolesnici sa udaljenim metastazama (Dukes D) imaju stopu petogodišnjeg preživljenja od 4%. (7,9)

Tablica 2. Određivanje stadija proširenosti tumora prema Dukes-u. Prema: Damjanov i sur. (2011.), str. 555-559

	PROŠIRENOST KARCINOMA	PETOGODIŠNJE PREŽIVLJENJE
DUKES A	ograničen na crijevnu stijenku	>90 %
DUKES B	probija serozu, infiltracija okolnog masnog tkiva	70 %
DUKES C	zahvaćeni parakolični i perirektalni limfni čvorovi	35-65 %
DUKES D	udaljene metastaze	4 %

2. JETRENE METASTAZE KOLOREKTALNOG KARCINOMA

Jetra je najveći unutrašnji organ u ljudi. Ujedno je najveći metabolički organ i najveća žlijezda. Uloga jetre u metabolizmu izrazito je raznolika. Osim kataboličke uloge, poput razgradnje bilirubina, proteina, inaktivacije hormona, otrovnih tvari i lijekova ima ključnu anaboličku ulogu. Osim pohrane glukoze u obliku glikogena, služi i kao spremište masti, vitamina i elemenata u tragovima. Također proizvodi proteine plazme kao i faktore koagulacije. U fetalnom životu služi i kao imunološki i hematopoetski organ. Kao egzokrini organ jetra dnevno izluči 600 do 1000 mL žuči, ključne za probavu. (6)

2.1. ANATOMIJA JETRE

2.1.1. OPĆA ANATOMIJA

Jetra je najveći unutrašnji organ u ljudi i teži oko 1500 g te svojom masom čini 1/50 ukupne tjelesne mase odraslog čovjeka. Nalazi se u desnom i djelomično lijevom hipohondriju i epigastričnoj regiji. Većina organa pokrivena je rebrenim lukovima gdje je u izravnom kontaktu sa prednjom trbušnom stijenkom. Zbog svog prirastanja s ošitom jetra prati pokrete disanja te je tako i položaj jetre promjenjiv. Međutim, smatra se da je gornja granica jetre u projekciji ošitnog svoda u razini hvatišta 5. rebra. Donji rub jetre leži približno u crti koja spaja hvatište 9. rebrene hrskavice i koštano-hrskavičnu granicu 7. rebra. Izuzetno, pri povećanju jetre, donji rub jetre se može nalaziti i niže.

Na vanjskoj površini organa anatomski se razlikuju dvije plohe, *facies visceralis* i *facies diaphragmatica*, koje razdvaja oštri rub, *margo inferior*. *Facies diaphragmatica* je dorzokranijalno prirasla za ošit te nije pokrivena peritonejem (*area nuda hepatis*). Ostatak jetrene površine naziva se *pars libera* te je pokriven peritonealnom ovojnicom. *Facies visceralis* vidljiv je kad se podigne jetra. Taj dio jetre nalazi se u izravnom kontaktu s okolnim organima (jednjak, želudac, duodenum, desni bubreg, nadbubrežna žlijezda, desna fleksura kolona) koji na jetri stvaraju karakteristične utore. Na sredini visceralne plohe leži ulazno mjesto vene porte, jetrene arterije i izlazno mjesto žučnih vodova koje se naziva *porta hepatis* (vrata jetre). Osim preko područja *area nuda*, jetra

je za ošit i stražnju trbušnu stijenku povezana i putem *lig. coronarium hepatis*. Ta sveza postranično prelazi u *lig. trinagulare dextrum* i *lig. triangulare sinistrum*. *Lig. falciforme hepatis* i *lig. teres hepatis* učvršćuju jetru za ošit i prednju trbušnu stijenku. *Omentum minus* povezuje jetru sa želudcem i dvanesnikom preko *lig. hepatoduodenale* (u kojem se nalaze *ductus choledocus*, *vena portae* i *arteria hepatica*) i *lig. hepatogastricum*.

Prema klasičnoj anatomskej podjeli jetra se dijeli na manji lijevi i veći desni režanj te male režnjeve na visceralnoj plohi, *lobus caudatus* i *lobus quadratus*. Granicu između lijevog i desnog režnja izvana čini *lig. falciforme hepatis* i *fissura sagittalis sinistra*.

Arterijsku opskrbu jetra dobija putem *a. hepatica propria* koja se nakon ulaska u parenhim dijeli na ogranke, *r. dexter* i *r. sinister*, koji opskrbljuju glavne dijelove jetre. Može postojati i treća arterija, *a. hepatica media*, koja opskrbljuje *lobus caudatus*, a odvaja se ili od jedne od opisanih arterija ili izravno od celijačnog stabla. U unutrašnjosti organa nastavlja se daljnje grananje arterija na *aa. segmentorum* te dalje na *aa. interlobulares*.

Venska krv u jetru dolazi putem *v. portae* koja dovodi krv bogatu nutrijentima iz probave. Ona nastaje spajanjem četiri velike vene te skuplja krv iz gotovo cijele probavne cijevi, od kardije želudca do gornje polovice rektuma. Grane koje svojim konačnim spajanjem čine *v. portae* su: *v. mesenterica inferior*, *v. mesenterica superior*, *v. splenica (lientalis)* i *v. prepylorica*. Nakon ulaza u jetru *v. portae* se dijeli u veći desni i manji lijevi ogranak. Desni ogranak nastavlja tijek *v. portae* dok lijevi ogranak oštro zavija i završava lijevo. Daljnji tijek vena nastavlja se preko segmentnih vena koje prate tijek arterija do *vv. Interlobulares* te završavaju u jetrenim sinusoidama. Venska odvodnja dalje se odvija putem tri velike *vv. hepaticae*. *V. hepatica dextra*, koja odvodi krv iz desnog režnja, *v. hepatica sinistra*, koja odvodi krv iz lijevog režnja i *v. hepatica intermedia*, koja odvodi krv iz *lobus quadratus*, *lobus caudatus* i područja ležišta žučnjaka, izravno se ulijevaju u donju šuplju venu.

Limfna odvodnja se odvija putem površinske i dubinske mreže. Površinska mreža limfu iz područja, *area nuda*, kroz dijafragmu u *nly. phrenici superiores* i *nly. parasternales*. Dubinska mreža vodi limfu uz jetrene vene prema čvorovima uz donju šuplju venu. Iz područja žučnog mjehura limfne žile nose limfu prema *nly. hepatici* smještenim u jetrenim vratima.

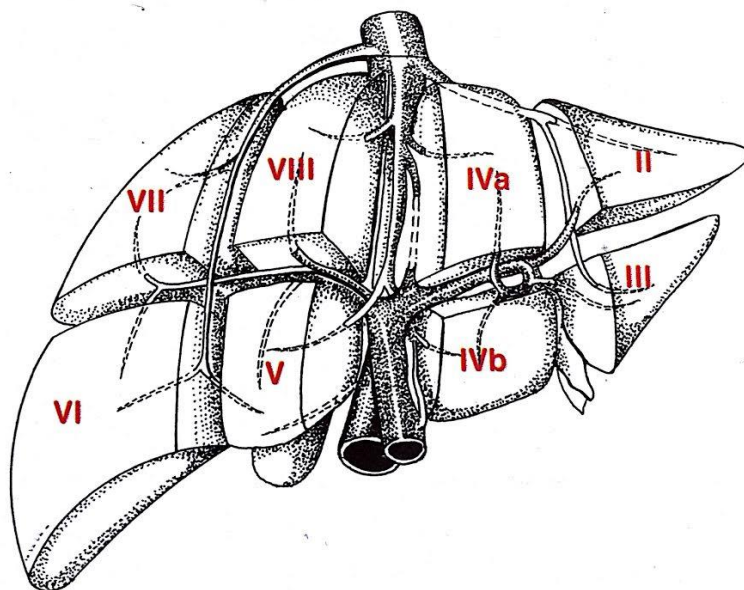
Jetra ima vegetativnu i osjetnu inervaciju. Simpatička vlakna potječu iz *plexus coeliacus* i nastavljaju kao splet, *plexus hepaticus*, prateći ogranke jetrene arterije. Parasimpatička vlakna, *rr. hepatici*, jetra prima od prednjeg vagalnog trunkusa, a osjetna vlakna potječu od desnog, i manjim dijelom lijevog, *n. phrenicus*. Osjetno opskrbljuju dio jetrene čahure smješten uz ošit. (6,7,11)

2.1.2. KIRURŠKA ANATOMIJA JETRE

Točna granica između lijevog i desnog režnja opisana je još na prijelazu iz 19. u 20. stoljeće. Linija razgraničenja se poklapa s položajem srednje hepatalne vene i još se naziva Cantlijeva linija (*fissura principalis*). Ta se granica proteže od sredine žučnog mjehura prema lijevom rubu subdijafragmalnog dijela donje šuplje vene

Za modernu kirurgiju najvažnija je podjela jetre po segmentima. Opće je prihvaćena podjela na osam segmenata po Couinaudu iz 1954. godine koja se osniva na grananju intrahepatičnih trijada i hepatičnih vena. Svaki segment je neovisan i ima vlastiti Glissonov trijas (portalna i arterijska segmentalna grana te segmentalni žučni vod). Tako orijentirana podjela jetre omogućila je sigurnu kirurgiju bez ugrožavanja vaskularnih struktura i žučnih vodova. Osim u kirurgiji takva funkcionalna podjela jetre koristi se i u dijagnostičkim postupcima.

Oba režnja jetre podijeljene su pomoćnim fisurama (*fissura accesoria dextra et sinistra*) na dva sektora. One odjeljuju posterolateralni i anteromedijalni sektor na desnoj strani, a na lijevoj strani anteriorni i posteriorni sektor. Posterolateralni sektor se dijeli na segment VI i segment VII, a anteromedijalni sektor na segment V i segment VIII. Lijevi anteriorni sektor se dijeli na segment IV (dalje se dijeli na dva subsegmenta IVa - gornji dio i IVb - donji dio) i segment III, a posteriorni sektor sadrži samo segment II. Segment I je lobus caudatus i obično se izuzima iz podjele na sektorske podjele zbog svojih anatomskih specifičnosti. On prima krv iz obje jetrene arterije i tako predstavlja specifično područje u kojem su povezane krvne žile lijevoga i desnoga arterijskoga stabla jetre. (7,11,13,14)



Slika 1. Funkcionalna podjela jetre na segmente po Couinaudu. Prema: Šoša i sur. (2007.), str 536.

2.2. EPIDEMIOLOGIJA JETRENIH METASTAZA

Metastaze raznih zloćudnih tumora najčešći su zloćudni tumori jetre, a jetra predstavlja najčešće sjelo metastaza kolorektalnog karcinoma (50% svih metastaza kolorektalnog karcinoma). U zemljama zapadnog svijeta pa tako i u Hrvatskoj češća je pojava sekundarizama u jetri nego primarnih hepatocelularnih karcinoma. Najčešće metastaze su upravo metastaze kolorektalnog karcinoma i čine 2/3 svih metastatskih tumora jetre. Javljaju se u gotovo 50% pacijenata sa kolorektalnim karcinomom i pripisuje im se značan udio od najmanje 2/3 u smrtnosti od kolorektalnog karcinoma. Među pacijentima sa kolorektalnim karcinomom 15-25 % će razviti sinkrone metastaze u jetri (otkrivene u isto vrijeme kada i primarni tumor), a još 15-20 % metakrone. Sinkrone metastaze su u 70-80% slučajeva ograničene na jetru. Smatra se da su jetrene metastaze glavni uzrok neuspjeha u liječenju kolorektalnog karcinoma. (2,15–22)

2.3. DIJAGNOZA JETRENIH METASTAZA

Pri uspostavljanju dijagnoze metastaza u jetri glavnu ulogu imaju slikovne dijagnostičke pretrage. Osim u utvrđivanju postojanja metastaza pravilan odabir dijagnostičke metode vrlo je važan i pri određivanju stadija bolesti, procjene resektabilnosti, procjene učinkovitosti terapije i kontrole zbog pojave recidiva bolesti. Izbor optimalne metode trebao bi se temeljiti na karakteristikama same jetre i jetrenih lezija, uključujući njihov broj, veličinu, lokalizaciju i raspored.

Konvencionalni transabdominalni ultrazvuk se još uvijek zbog svoje široke dostupnosti, dobre prihvaćenosti među bolesnicima i relativno niske cijene koristi kao prva linija pri otkrivanju metastaza u jetri. Prednost takve metode je što može dati sliku u realnom vremenu uz minimalnu invazivnost. Pregled se vrši u longitudinalnoj i transverzalnoj ravnini jetre, a kvalitetnim pregledom se smatra ako se supkostalnim medioklavikularnim pristupom uspije prikazati stražnja i lateralna površina jetre. Ultrazvuk s kontrastom (CEUS), u kojemu se pacijentu intravenski ubrizgava kontrastno sredstvo, poboljšava senzitivnost pretrage. Nalaz metastaze na ultrazvučnom pregledu je karakterističan. Većina izgleda kao okruglo, ovalno ili lobulirano hipoehogeno područje okruženo jetrenim parenhimom. Hipoehogeni prsten ili kalcifikacije su tipičan, ali ne i specifičan znak. Izoehogene i hiperehogene metastaze je na ultrazvuku teško prepoznati. Dok izoehogene izgledaju jednako kao jetreni parenhim, hiperehogene na ultrazvučnom pregledu oponašaju hemangiome. Također treba biti oprezan kod adipoznih pacijenata, pacijenata sa visoko položenom dijafragmom, interpozicijom crijeva ili nesuradljivih pacijenata jer je u takvih pacijenata osjetljivost pregleda ultrazvukom smanjena.

Kompjuterizirana tomografija (CT) se ubraja u osnovne pretrage kada je riječ o slikovnom prikazu jetre. Korisnost te pretrage se ogleda u tome što pokriva većinu kliničkih indikacija poput proširenosti bolesti u i izvan jetre. MSCT je trenutno najčešće korištena metoda slikovnog prikaza jetre radi otkrivanja i opisivanja metastatske bolesti. Intravenskom primjenom kontrasta se može dodatno poboljšati prikaz lezija. Kombiniranom primjenom MSCT-a i kontrasta može se u potpunosti prikazati vaskularna anatomija jetre što konvencionalnu angiografiju čini nepotrebnom u kirurškom planiranju resekcije. Moguće je također točnije volumetrijski odrediti veličinu

lezije i veličinu jetre koja će ostati nakon resekcije. Većina metastaza na CT-u su solidne hipovaskularne lezije, ali neke metastaze kolorektalnog karcinoma mogu biti hipervaskularne i izgledati kao hiperdenzne u odnosu na okolno tkivo.

Magnetna rezonancija (MR) se nametnula kao bitna dijagnostička metoda u prikazu metastatskih procesa u jetri i danas se smatra najtočnijom metodom prikaza i procjene jetrenih metastaza, čak i za lezije manje od 1 cm. Također su razvijena ekstracelularna, retikuloendotelna, hepatobilijarna, krvna i kombinirana kontrastna sredstva za MR kako bi ih se još bolje moglo prikazati i opisati. Metastaze u jetri pri pregledu magnetnom rezonancom izgledaju kao lezije smanjena intenziteta u T1 fazi i nehomogeno i smanjenog intenziteta u T2 fazi. Nakon primjene kontrasta izgled lezija sličan je onome na pretragama kompjuteriziranom tomografijom (CT).

Pozitronska emisijska tomografija (PET) korištenjem FDG-a je revolucionizirala slikovnu dijagnostiku u pacijenata sa rekurentnim karcinomom ili metastazama kolorektalnog karcinoma. Biološka osnova pretrage se temelji na povišenoj glikolitičkoj aktivnosti tumorskih tkiva. Nakon unosa FDG-a kao analoga glukoze u stanice putem GLUT transportera, FDG se fosforilira. Budući da takva molekula ne može ući u glikolitički lanac, takve se molekule nakupljaju u tumorskim stanicama te ih je moguće detektirati i tako odrediti proširenost bolesti u vrijeme dijagnoze. Smatra se da je promjena u unosu FDG-a u stanice izravno povezana sa razinama CEA u serumu. Unatoč velikom potencijalu takve pretrage FDG-PET se pokazao od upitne koristi u pacijenata prethodno podvrgnutih kemoterapiji. Još jedan nedostatak je i loša prostorna rezolucija što na koncu zahtijeva korelaciju rezultata dobivenih takvim pretragama i rezultata dobivenih putem CT-a ili MR-a. Kao rješenje takvog problema razvijena je nova tehnika, PET/CT, koja pozitivne lezije pronađene PET skeniranjem prikazuje na CT snimku kako bi osigurala istodobno funkcionalno i anatomske točne i precizne podatke. Dokazano je da rezultati dobiveni putem PET/CT-a dovode do ranijih dijagnoza što je izravno povezano sa stopom preživljenja. (2,11,23)

2.4. PATOLOGIJA JETRENIH METASTAZA

Jetrene metastaze su agresivnije od primarnog tumora. Najčešće se pojavljuju u obliku multiplih čvorova nepravilno raspoređenih po jetri, sa čestom središnjom nekrozom. Ako se ti čvorovi nalaze blizu jetrene čahure, zbog središnje nekroze se u središtu vide uvučenja što se naziva „karcinomskim pupkom“ i smatra se karakterističnim makroskopskim nalazom. Iako razne dijagnostičke metode (RTG, CT, UZV) daju tipične nalaze, konačna dijagnoza se postavlja tek patohistološkom analizom. (9,11)

2.5. KRITERIJI RESEKTABILNOSTI JETRENIH METASTAZA

Izbor kandidata za resekciju jetre temelji se na dva ključna čimbenika: općem zdravstvenom statusu bolesnika (odsutnost ili prisustvo komorbiditeta) i proširenosti bolesti. Nakon toga, prije pristupanja kirurškom zahvatu, treba odrediti izvedivost operacije i stanje ostalog parenhima jetre (koji nije zahvaćen metastazama). Izvedivost operacije ovisit će o odnosu metastatske promjene sa okolnim vaskularnim strukturama, a stanje parenhima koji nije zahvaćen metastazama odredit će volumen jetre koji mora ostati nakon resekcije, FLR (*future liver remnant*). FLR se određuje u postotku, u odnosu prema ukupnom preoperativnom jetrenom volumenu, TLV (*total liver volume*). Ako je parenhim zdrav smatra se da je preoperativni FLR > 25% siguran, dok mora biti veći od 31-40% ako je parenhim oštećen (npr. kemoterapijom) ili zahvaćen promjenama poput nealkoholne steatohepatoze. Još jedan ključan faktor pri pristupanju operaciji je utvrđivanje mogućnosti osiguravanja čistih resekcijskih rubova. Iako danas ciljani resekcijski rub ostaje 1 cm, dokazano je da ne postoji značajna razlika u ishodima i kada je taj rub manji od 1 cm. S vremenom su indikacije za kirurško liječenje metastatske bolesti jetre postale sve agresivnije pa tako danas, prema konsenzusu konferencije Američke hepato-pankreato-bilijarne udruge, vrijedi da se metastaza može smatrati resektabilnom dokle god zadovoljava nekoliko osnovnih kriterija: lezija može biti u potpunosti resecirana, mogu se poštediti dva susjedna segmenta, može biti održana prikladna vaskularizacija i bilijarna drenaža te postoji dovoljan FLR. (2,17,24)

2.6. TEHNIKA RESEKCIJE JETRE

Prije 40-ak godina preporuke Američke akademije za kirurške bolesti jetre bile su da je resekcija jetre kao način liječenja procesa u jetri opravdan ako broj metastaza u jetri nije veći od 4. Takav se stav zbog napretka kirurške tehnike, kvalitete anesteziološke i postoperativne intenzivne skrbi i sve većeg iskustva na tom području s vremenom mijenjao tako da se danas smatra da je opravdano liječiti bolesnike i s većim brojem metastaza u jetri.

Pristup izbora pri kirurškim zahvatima na jetri danas je uglavnom laparotomija bez dodatne torakotomije. Najčešće se koristi desni supkostalni rez koji se produži u medijalnoj liniji, a po potrebi se može i produžiti ispod lijevog rebrenog luka što daje kolokvijalno zvan „znak Mercedes“. Slijedeći korak je mobilizacija jetre kao predradnja resekciji, a njen opseg ovisi o veličini procesa kojeg treba resecirati i njegovom anatomskom položaju. Najprije se pristupi na *lig. teres hepatis* kojeg se presiječe, a u nastavku i falciformni ligament sve do koronarnog ligamenta. Ovisno o lokalizaciji procesa u nastavku slijedi mobilizacija desnog ili lijevog reznja presijecanjem triangularnih ligamenata i koronarnog ligamenta. Slijedeći korak uključuje mobilizaciju desnog reznja jetre s donje stražnje strane gdje je važno prikazati cijeli desni rub donje šuplje vene. Mobilizacija lijevog reznja vrši se presijecanjem lijevog koronarnog ligamenta i triangularnog ligamenta, a nakon toga i hepatogastričnog ligamenta. Slijedeći potez kirurga ovisit će o veličini procesa i njegovoj lokalizaciji.

Najsigurniji način otkrivanja lokalizacije metastaza intraoperativno osim palpacije kirurga uključuje intraoperativnu ultrazvučnu pretragu (IOUS). Osim lokalizacije metastaze ta će pretraga odlično prikazati i odnos lezije prema vaskularnim i bilijarnim strukturama te resektibilnost lezije.

Budući da je jetra izrazito prokrvljen organ i pri prekidu kontinuiteta obilno krvari potrebno je u tijeku resekcije prevenirati krvarenje. To najbolje postiže okluzijom hepatoduodenalnog ligamenta primjenom jednostavnog podveza (*tourniquet*), što se naziva Pringleov postupak. Takva okluzija može trajati do 60 minuta, no budući da jetra slabo podnosi produljena razdoblja ishemije predloženo je par izmjena originalnog Pringleovog postupka kako bi se izbjegla ishemijsko-reperfuzijska oštećenja, a ona uključuju intermitentne okluzije hepatoduodenalnog ligamenta, ishemijsko prekondicioniranje i selektivno okludiranje portalne trijade. Uvođenjem u

rutinsku upotrebu novijih kirurških metoda, poput ultrazvučnog noža, intraoperativni gubitak krvi se svodi na minimum pa se potreba za Pringleovim postupkom stavlja pod upitnik.

Nakon što se obave sve potrebne predradnje pristupa se samoj resekciji jetre. Čahura se incidira najčešće termokauterom po planiranoj liniji resekcije, a nakon toga se jetreno tkivo presijeca digitoplazijom kavitronom, čime se uštedi veća količina krvi, i drugim tehnikama. Nakon završene resekcije korisno je resekcijsku površinu pokriti dvokomponentnim fibrinskim ljepilom i postaviti kontaktni dren. (2,7,11)

3. SINKRONA RESEKCIJA JETRENIH METASTAZA I PRIMARNOG KOLOREKTALNOG KARCINOMA

Izbor optimalne strategije liječenja sinkronih resektabilnih jetrenih metastaza primarnog kolorektalnog karcinoma je kontroverzan i vuče za sobom nekoliko problema na koje bi trebalo obratiti pažnju. Osim tehničkih pitanja i pravovremenog kirurškog pristupa na jetrene metastaze, postavlja se i pitanje potrebe za neoadjuvantnom kemoterapijom i uključivanjem radioterapije u postupak liječenja karcinoma rektuma. Sinkrona resekcija jetrenih metastaza i primarnog kolorektalnog karcinoma utemeljila se kao pristup izbora u novije doba kod bolesnika sa sinkrono dijagnosticiranom bolešću (2). Smatra se kako se s takvim operacijama započelo zbog straha da pri metakronom pristupu kolorektalne metastaze u jetri neće reagirati na adjuvantnu kemoterapiju nakon operacije primarnog tumora. Osim što neće adekvatno reagirati, postoji i velik strah od daljnje progresije metastaza pa se tada gubi mogućnost potencijalno kurativnog kirurškog zahvata na jetri (25). Radikalni kirurški zahvat smatra se zlatnim standardom i potencijalno kurativnim zahvatom u liječenju metastatske bolesti. Pod pojmom sinkrone resekcije podrazumijeva se uklanjanje primarnog tumora (resekcija kolona) i metastatskog procesa (resekcija jetre) u istom operacijskom zahvatu. Prednosti takvog radikalnog zahvata su višestruke. Osim toga što se bolesnika podvrgava samo jednom kirurškom zahvatu i time izbjegava imunodepresija nakon izolirane resekcije primarnog tumora, što može pospješiti tumorski rast i proširenje, u jednom se aktu uklanjaju sva neoplastična žarišta i time se prekida metastatska kaskada. Prema meta-analizama, analizirajući dugoročne ishode, takav je pristup jednako učinkovit kao klasični metakroni pristup. Dodatna prednost sinkronog pristupa je skraćivanje boravka bolesnika u bolnici i posljedično smanjenje troškova ustanove (26). Kroz povijest se smatralo da takav zahvat zbog svoje složenosti i opsežnosti nije prikladan za pacijenta te se u prvom zahvatu uklanjao primarni tumor dok se metastatska bolest kirurški liječila metakrono, nakon oporavka bolesnika od prve operacije i nekoliko ciklusa kemoterapije. (2,25,26)

3.1. CILJEVI RADA

Ciljevi ovog rada bili su prikazati selekciju pacijenata za sinkronu resekciju jetre kod metastaza kolorektalnog karcinoma, tehničku prirodu i ishode takvog zahvata kao i broj intraoperativnih i postoperativnih komplikacija te duljinu postoperativnog boravka u bolnici.

3.2. ISPITANICI I METODE

Istraživanje je retrospektivno, temeljeno na analizi dobivenih podataka iz dostupne medicinske dokumentacije pacijenata podvrgnutih sinkronoj resekciji jetrenih metastaza i primarnog kolorektalnog karcinoma na Klinici za kirurgiju Kliničkog bolničkog centra (KBC) Zagreb, u razdoblju od 1. siječnja 2011. godine do 31. prosinca 2016. godine.

3.2.1. KRITERIJ UKLJUČIVANJA

U analizu su uključeni svi pacijenti podvrgnuti sinkronoj resekciji jetre i primarnog kolorektalnog karcinoma u prethodno navedenom vremenskom razdoblju.

3.2.2. ANALIZA PODATAKA

Podatci su prikupljeni i analizirani u MS Office Excel tablici. Pri opisu rezultata korišteni su apsolutni brojevi i postotci. Rezultati su također prikazani pomoću tablica i dijagrama.

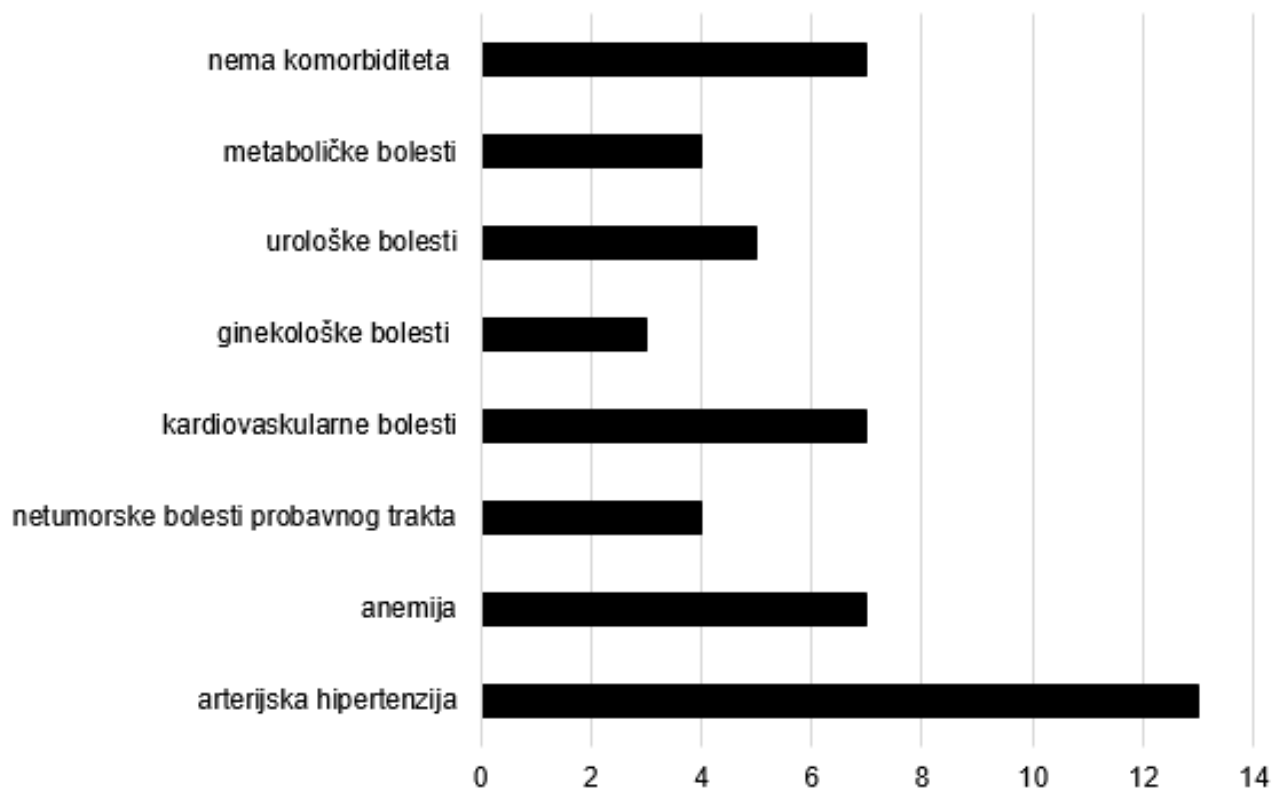
3.3. REZULTATI

U razdoblju od 1. siječnja 2011. godine do 31. prosinca 2016. godine sinkronoj resekciji jetre zbog metastaza kolorektalnog karcinoma na Klinici za kirurgiju KBC Zagreb podvrgnuto je 29 pacijenata, od toga 21 muškarac i 8 žena. Prosječna starost svih pacijenata je bila 60,66 godina (raspon 35-84 godina), muškaraca 62,48 godina (raspon 35-84 godina), a žena 55,88 godina (raspon 38-74 godina). Ukupno je bilo 16 pacijenata mlađih od 65 godina i 13 pacijenata starijih od 65 godina. Medijan za dob za oba spola iznosi 61, za muškarce 69, a za žene 56,5 godina. Od ukupno 29 pacijenata, 3 pacijenta su primila preoperativnu kemoterapiju (10,34%).

Tablica 3. Struktura pacijenata po dobi i spolu

	BROJ	UDIO (%)	PROSJEČNA STAROST	MEDIJAN ZA DOB
MUŠKARCI	21	72,4	62,48	69
ŽENE	8	27,6	55,88	56,5
UKUPNO	29	100	60,66	61
<65 G.	16	55,17	49,69	50
>65 G.	13	44,83	74,15	73

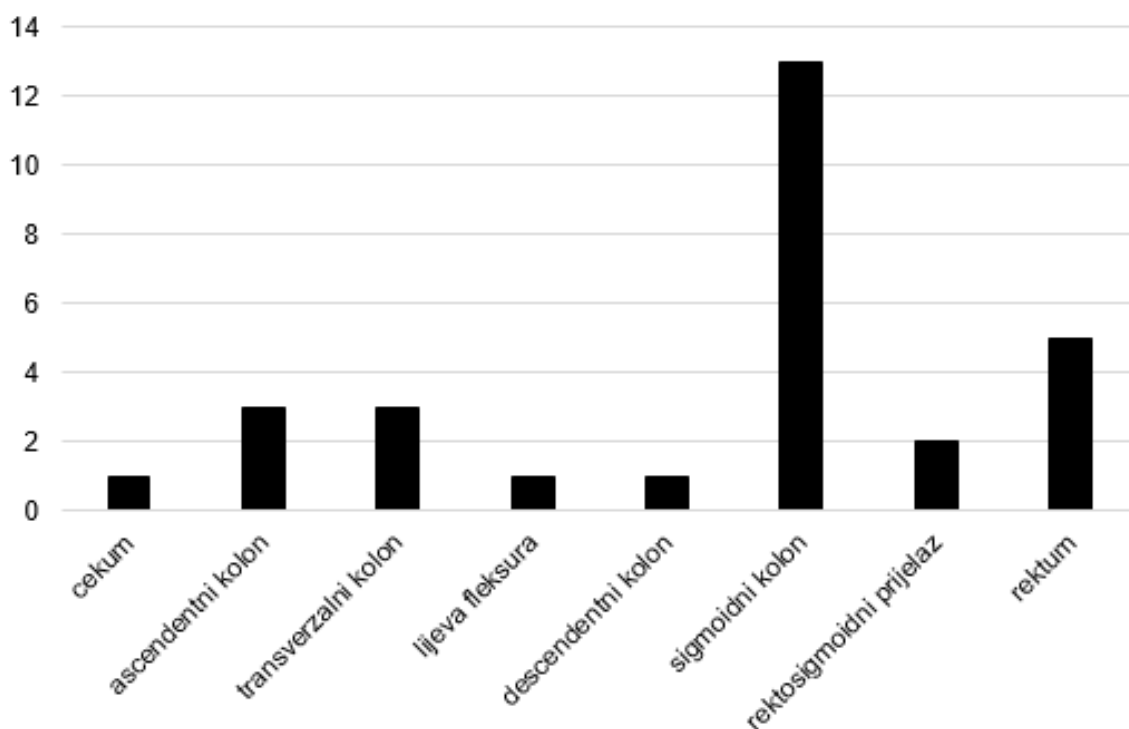
Iako se u literaturi, pogotovo onoj starijeg datuma, ovakav pristup preporuča samo u pacijenata dobrog općeg stanja, značajan je broj bolesnika sa komorbiditetima kako lakšeg tako i težeg karaktera. Najčešći komorbiditet je arterijska hipertenzija od koje je bolovalo 13 bolesnika, zatim slijede anemija i bolesti kardiovaskularnog sustava od kojih je bolovalo 7 bolesnika. Od ostalih komorbiditeta još se navode ginekološke i urološke bolesti te metaboličke bolesti poput hiperlipidemije, diabetes mellitus tip II i osteoporoze. Ukupno 7 pacijenata nije imalo značajnijih komorbiditeta.



Slika 2. Zastupljenost komorbiditeta u pacijenata podvrgnutih sinkronoj operaciji na Klinici za kirurgiju KBC Zagreb u razdoblju od 1.1.2011. – 31.12.2016.

3.3.1. LOKALIZACIJA I VELIČINA PRIMARNOG TUMORA

Primarni tumor u svih je 29 pacijenata adenokarcinom debelog crijeva i rektuma. Učestalost smještaja primarnog tumora približno odgovara podacima opisanima u literaturi (7,8,11,20). Najčešća lokalizacija je sigmoidni kolon u 44,83% bolesnika (13 od 29 ukupno), zatim rektum u 17,24% bolesnika. Prema učestalosti slijede tumori u ascendentnom i transverzalnom kolonu koji su pronađeni u 10,34% bolesnika i tumori rektosigmoidnog prijelaza koji su pronađeni u 6,89% bolesnika. Najrjeđa lokalizacija primarnog tumora su bili cekum, lijeva fleksura kolona i descendentni kolon gdje je pronađen tumor u po jednog bolesnika (3,45%). Prosječna veličina primarnog tumora bila je 5,73 centimetara sa medijanom vrijednosti od 5,5 centimetara.



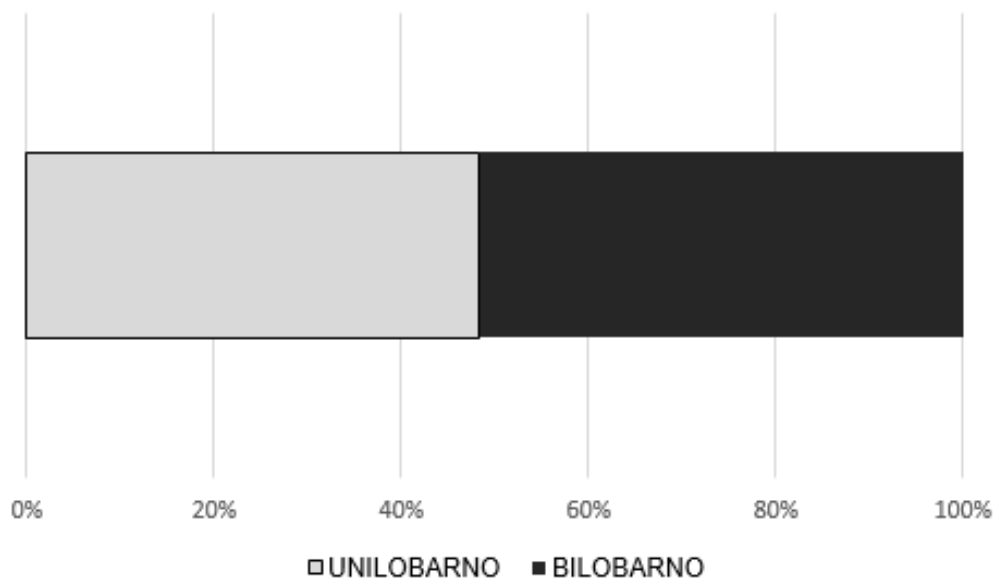
Slika 3. Lokalizacija primarnog kolorektalnog karcinoma u pacijenata podvrgnutih sinkronoj operaciji na Klinici za kirurgiju KBC Zagreb u razdoblju od 1.1.2011. – 31.12.2016.

3.3.2. KIRURŠKI PRISTUP I ZAHVAT NA DEBELOM CRIJEVU

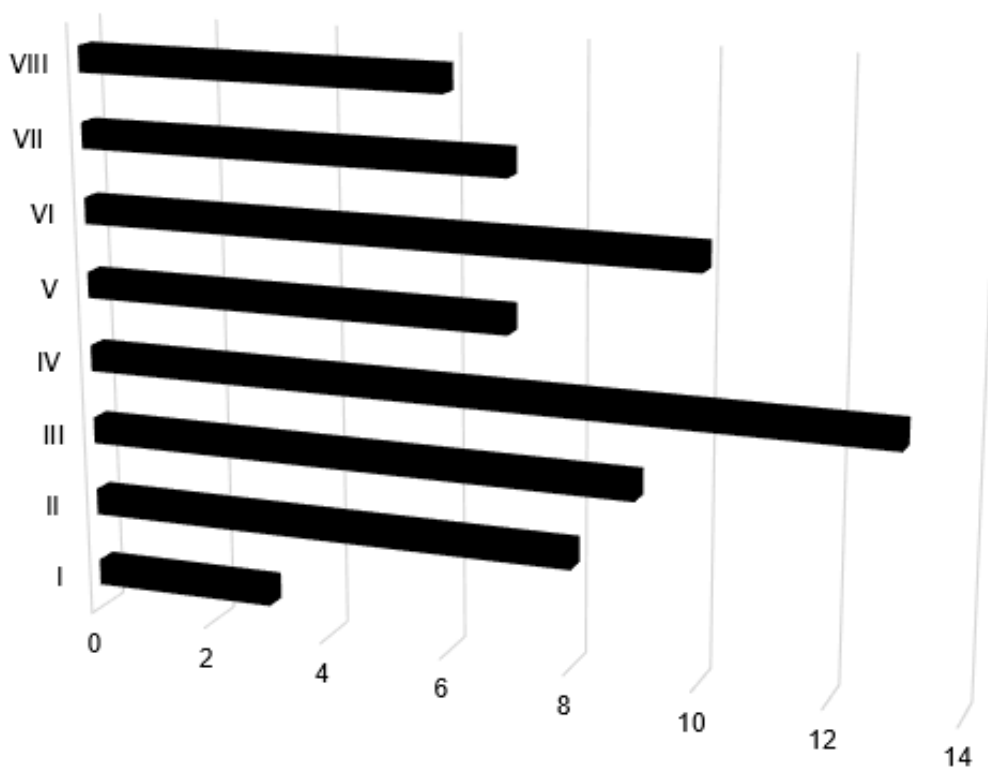
U svih 29 pacijenata korišten je otvoreni pristup, medijanom laparotomijom. Vrsta operativnog zahvata na debelom crijevu uvelike je ovisila o lokalizaciji primarnog tumora. U 5 od ukupno 29 slučajeva (17,24%) gdje se primarni tumor nalazio u rektumu u svih 5 slučajeva učinjena je operacija po Milesu. Desnostrana hemikolektomija je bila pristup izbora u sva 3 slučaja u kojima je lokalizacija primarnog tumora bio ascendentni kolon i u jednom slučaju gdje je tumor bio smješten u transverzalnom kolonu. U jedinom slučaju gdje je tumor bio smješten u cekumu odlučeno je da se učini desnostrana hemikolektomija s parcijalnom resekcijom ileuma. Subtotalna kolektomija učinjena je u samo jednom slučaju (3,45%) gdje se primarni tumor nalazio u transverzalnom kolonu.

3.3.3. BROJ I RASPORED JETRENIH LEZIJA

Broj lezija u jetri bio je vrlo varijabilan s rasponom od 1 do 13. Od toga su u 48,26% slučajeva (14 od 29 bolesnika) one bile smještene unilobarno, a u 51,72% (15 bolesnika) bilobarno. Medijana vrijednost broja metastaza po bolesniku iznosi 2, sa srednjom vrijednošću od 2,86 metastaze po pacijentu. Uspoređene su i veličine metastaza, gdje je u slučaju više od jedne lezije razmatrana veća, odnosno najveća u slučaju više od dvije metastaze. Prosječna veličina najveće lezije iznosi 3,58 centimetara (medijan iznosi 3 centimetra). Razmatrajući distribuciju metastaza po jetrenim segmentima, metastaze su najčešće bile smještene u segmentu IV i to češće u IVa nego u IVb podsegmentu. Poslije segmenta IV najčešće sijelo metastaza u jetri bio je segment VI, a za njim slijede i segmenti II i III te segmenti V i VII. Najrjeđe sijelo za metastaze u jetri bio je segment I koji je bio zahvaćen u svega 10,34% slučajeva (3 bolesnika).



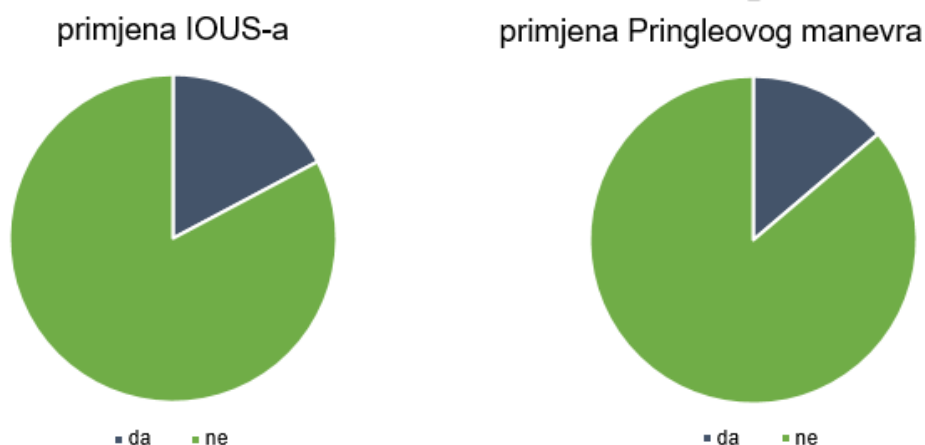
Slika 4. Distribucija jetrenih metastaza po režnjevima u pacijenata podvrgnutih sinkronoj operaciji na Klinici za kirurgiju KBC Zagreb u razdoblju od 1.1.2011. – 31.12.2016.



Slika 5. Distribucija jetrenih metastaza po segmentima u pacijenata podvrgnutih sinkronoj operaciji na Klinici za kirurgiju KBC Zagreb u razdoblju od 1.1.2011. – 31.12.2016.

3.3.4. TEHNIKA RESEKCIJE JETRE

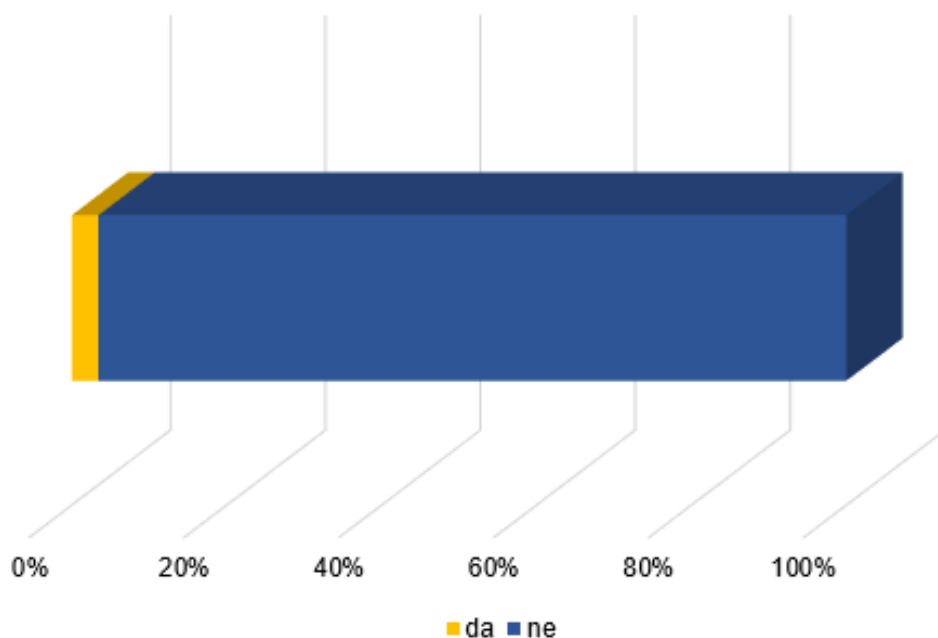
Pri resekciji jetre osim broja, veličine i distribucije lezija razmatrani su i tehnički parametri poput korištenja intraoperativnog ultrazvuka (IOUS), Pringleovog manevra i samog trajanja operativnog zahvata. Pringleov manevar korišten je u 3 bolesnika (10,34%) i to u dva slučaja samo jednom po 15 minuta, a u jednom slučaju jednom u trajanju od 15 minuta zatim je puštena reperfuzija u trajanju od 10 minuta pa je ponovno primijenjen Pringleov manevar u trajanju od 30 minuta. Pri samoj resekciji jetre u 86,21% slučajeva (25 bolesnika) učinjena je metastazektomija, a kod 13,79% bolesnika (4 pacijenta) operater se odlučio za segmetektomiju. Iz dostupnih podataka može se uočiti da je prosječno trajanje takve operacije bilo 171,36 minuta (medijan 165 minuta).



Slika 6. Intraoperativna primjena IOUS-a i Pringleovog manevra u pacijenata podvrgnutih sinkronoj operaciji na Klinici za kirurgiju KBC Zagreb u razdoblju od 1.1.2011. – 31.12.2016.

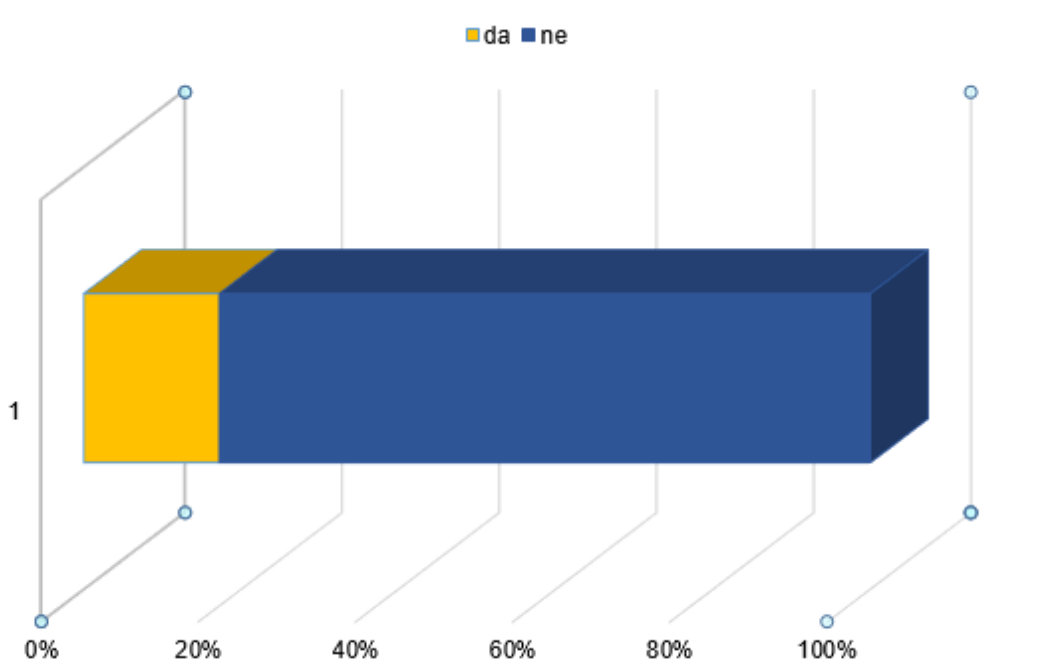
3.3.5. KIRURŠKE KOMPLIKACIJE SINKRONE OPERACIJE

Kirurške komplikacije pri izvođenju sinkrone resekcije jetrenih metastaza kolorektalnog karcinoma najviše se pripisuju fizičkom i psihičkom stresu takve tehnički zahtjevne i vremenski duge operacije. U istraživanju koje su proveli Nakajima i sur. (27), analizirali su prediktivne čimbenike sa dehiscenciju anastomoze kod bolesnika podvrgnutih sinkronoj resekciji jetrenih metastaza i primarnog kolorektalnog karcinoma. Nakon 30 dana praćenja 64% pacijenata je razvilo komplikacije, 21% dehiscenciju crijevne anastomoze, a 7% je zahtijevalo hitnu reoperaciju. Veća je vjerojatnost dehiscencije u pacijenata koji su intraoperativno izgubili veće količine krvi i u pacijenata koji su podvrgnuti operacijama koje su trajale duže od 8 sati. Općenito se komplikacije mogu podijeliti na intraoperativne, rane postoperativne i kasne postoperativne. Kod bolesnika podvrgnutih sinkronoj resekciji jetrenih metastaza i primarnog kolorektalnog karcinoma u 3,45% slučajeva (1 od 29) došlo je do lezije dijafragme, lakše komplikacije, koja je zbrinuta trenutak kasnije.



Slika 7. Stopa intraoperativnih komplikacija u pacijenata podvrgnutih sinkronoj operaciji na Klinici za kirurgiju KBC Zagreb u razdoblju od 1.1.2011. – 31.12.2016.

Stopa ranih postoperativnih komplikacija je nešto viša pa se tako postoperativno zakompliciralo 5 bolesnika (17,24%) i od toga je jedan pacijent zbog dehiscencije kolorektalne anastomoze i posljedičnog peritonitisa bio podvrgnut reoperaciji. Kod drugog pacijenta komplikacije su se javila 3 sata nakon operacije kada je u jedinici intenzivnog liječenja razvio fibrilaciju ventrikula i infarkt miokarda sa ST elevacijom. Ostale komplikacije su uključivale postoperativni febrilitet do 38,5°C i sekundarne infekcije rane. Stopa takvih komplikacija može se pratiti i kroz broj dana koje je bolesnik proveo na odjelu nakon operacije. U prosjeku su na odjelu bolesnici proveli 10,54 dana (raspon 1-34 dana). Kasne postoperativne komplikacije praćene su uvidom u stanje bolesnika 30 dana nakon operacije gdje se su se pronašle povišene vrijednosti tumorskih markera u 3,45% bolesnika (1 pacijent) uz subjektivno lošije stanje. Uvid u kasnije komplikacije i eventualne recidive je otežan zbog neujednačenosti u praćenju bolesnika (0,5-76 mjeseci). Pacijenti se u dokumentaciji u prosjeku prate 28,53 mjeseca (medijan 24 mjeseca).



Slika 8. Stopa ranih postoperativnih komplikacija u pacijenata podvrgnutih sinkronoj operaciji na Klinici za kirurgiju KBC Zagreb u razdoblju od 1.1.2011. – 31.12.2016.

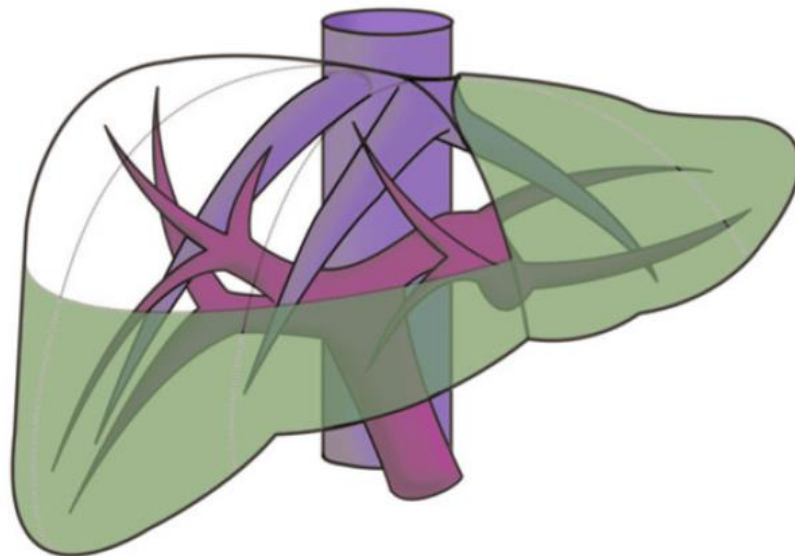
3.4. MINIMALNO INVAZIVNI PRISTUP

Laparoskopska kirurgija kao minimalno invazivni pristup je široko zastupljena u kirurgiji. Za najčešće operacije u abdominalnoj kirurgiji, poput apendektomije ili kolecistektomije, laparoskopija je postala zlatni standard. Iako takva kirurška tehnika zahtijeva posebne vještine i dodatnu edukaciju rezultati takvih operacija su brži oporavak, kraći boravak u bolnici i brži povratak bolesnika svakodnevnim aktivnostima, smanjenje postoperativnog morbiditeta, smanjen odgovor organizma na stres, manji broj postoperativnih infekcija rane i estetski prihvatljiviji postoperativni ožiljci. Zbog značajno slabijih bolova manja je potrošnja analgetika te je moguće brže ustajanje iz kreveta. Brži oporavak plućnih funkcija i peristaltike te manji broj priraslica još su samo neke prednosti minimalno invazivnog pristupa u odnosu na laparotomiju.

O laparoskopskoj resekciji debelog crijeva zbog karcinoma se šira kirurška zajednica dugo nije mogla usuglasiti. Tek krajem 2002. godine je Europsko društvo za endoskopsku kirurgiju iznijelo smjernice i usuglašene stavove na tu temu. Najveća opasnost kod tog tipa kirurškog zahvata prijeti od pojave metastaza na mjestu uvođenja troakara. Takva pojava se pokušava spriječiti preporučenim mjerama opreza poput „no-touch“ tehnike (izbjegavanje dodirivanja tumora), zaštitom rane, ispiranjem rektuma, trbušne šupljine i rane, boljom fiksacijom troakara i mnogih drugih. Još jedan problem kod minimalno invazivne kirurgije debelog crijeva zbog karcinoma je lokalizacija tumorskog procesa. Taj problem se može riješiti označivanjem tumora prilikom endoskopije metalnom kvačicom ili bojenjem no čini se da je ipak najsigurnija metoda kolonoskopija za vrijeme operacije. Budući da se pri kolonoskopiji crijevo napuhuje zrakom to bi moglo otežati laparoskopski zahvat. Ipak, u 14 % slučajeva se zahvat konvertira na otvoreni postupak. Razlozi tome su veličina tumora, zahvaćenost ostalih struktura te razni tehnički problemi. Iako laparoskopska operacija zahtijeva veliko iskustvo operatera, trajanje operacije je unatoč tome prosječno duže nego kod otvorene operacije, a mortalitet i morbiditet su slični.

Iako je stav oko laparoskopske operacije debelog crijeva zbog tumorske bolesti usuglašen, minimalno invazivni pristup na jetru nešto je problematičniji. Kako navodi Untereiner (28), primjena minimalno invazivnog pristupa pri zahvatima na jetri je i dalje ograničena. Kao glavne razloge navodi nedostatak odgovarajućih instrumenata, rizik

od plinske embolije i nekontroliranog krvarenja. Indikacije za laparoskopsku hepatektomiju su definirane tek 2008. i naknadno revidirane 2014. Preporuča se korištenje minimalno invazivnog pristupa u pažljivo odabranih pacijenata prema specifičnim kriterijima: lokalizacija tumora, veličina lezije, funkcija jetre i iskustvo kirurškog tima. Ribero (2) smatra da je najpovoljnija indikacija za laparoskopsku resekciju jetre solitarna lezija, ne veća od 5 centimetara, smještena u lijevom lateralnom sektoru (segmenti II i III), segmentu IVb ili prednjem desnom sektoru jetre (segmenti V i VI). U takvih pažljivo odabranih pacijenata, laparoskopaska resekcija jetre daje rezultate jednake onima postignutim resekcijama u kojima je korišten otvoreni pristup. Najčešći razlog konverzije u operaciju otvorenog pristupa je nekontrolirano krvarenje (80%) sa ukupnom stopom konverzije od 4,1%.



Slika 9. Segmenti jetre pogodni za laparoskopsku operaciju. Prema: Ribero (2011.), str 46.

Simultana resekcija karcinomom zahvaćenog debelog crijeva i jetrenih metastaza je, prema Ratti (29), trend u porastu. Iako su pojedinačne operacije dokazano sigurne i jednako učinkovite, simultana operacija podiže nove probleme. Osim same tehničke izvedivosti operacije postavlja se i pitanje jesu li potrebna dva kirurška tima (jedan iskusan u laparoskopskoj kirurgiji kolona, a drugi u laparoskopskoj kirurgiji jetre). Prema Garritanu (30), sinkrona operacija kolorektalnog karcinoma i

jetrenih metastaza je sasvim sigurna uz prihvatljiv komorbiditet. Studija koju je proveo Tranchart (31) ustanovila je da su kod pacijenata sa težim komorbiditetima koji se prezentiraju sa solitarnom lezijom, ne većom od 3 centimetra, a ustanovi se da je lezija resektabilna klinastom incizijom ili odstranjenjem lijevog lateralnog sektora, kratkoročni i dugoročni rezultati vrlo slični onima postignutim otvorenim pristupom. Glavne prednosti takvog zahvata izvedenog minimalno invazivnim pristupom, u odnosu na zahvat izveden otvorenim pristupom, su manji postoperativni bolovi, kraći boravak u bolnici i brže uključivanje bolesnika u adjuvantno kemoterapijsko ili radioterapijsko liječenje. Još jedna velika prednost takvog postupka je manji broj postoperativnih priraslica što je osobito korisno pri naknadnim reoperacijama u slučaju recidiva. (2,11,28–36)

3.5. INTRAOPERATIVNI ULTRAZVUK (IOUS)

Uporaba intraoperativnog ultrazvuka (IOUS) prvi je put opisana 1977. godine. Od tada njegova je primjena sve raširenija i danas predstavlja standard intraoperativne procjene jetre i planiranja resekcije.

Koristi intraoperativnog ultrazvuka je višestruka. IOUS je jedini način točnog predočavanja anatomije jetre i eventualnih varijacija u anatomiji vaskularnih struktura na koje se relativno često nailazi prilikom kirurgije jetre (2). Osim toga, neupitna je njegova korist pri intraoperativnom određivanju stadija bolesti, točnog smještaja i broja lezija te utvrđivanja eventualne pojave novih lezija. Intraoperativni ultrazvučni pregled je primjenjiv i pri klasičnom pristupu laparotomijom i pri laparoskopskom pristupu na jetru. Smatra se da bi taj postupak trebao biti prvi korak pri pristupanju na jetru, pogotovo zbog činjenice da ne zahtijeva prethodnu mobilizaciju organa. Još jedan razlog leži u činjenici da bi se prethodnom kirurškom disekcijom jetre omogućio ulazak zraka u anatomske strukture jetre što bi na ultrazvučnom pregledu rezultiralo brojnim artefaktima. Laparoskopski intraoperativni ultrazvuk (LUS) je tehnički nešto zahtjevniji, ali njegova uporaba uzima sve više zamaha i sve je popularnija metoda za planiranje laparoskopskih resekcija jetre.

Pri intraoperativnom pregledu, bilo IOUS-om ili LUS-om, bitno je prvenstveno procijeniti anatomiju jetre, a zatim i jetreni parenhim i postojanje eventualnih lezija. Nalaz lezije u parenhimu jetre može biti različit. Većinom su lezije hipoehogene, zatim

izoehogene, a najrjeđe hiperehogene. U slučaju da je bolesnik prethodno bio podvrgnut kemoterapijskom liječenju lezija može biti i hiperehogena sa dorzalnim zasenjenjem unutar lezije uzrokovano nekrozom tumora. Ako je riječ o izoehogenoj metastazi, njeno postojanje treba utvrditi prisutnošću indirektnih znakova poput kompresije vaskularnih struktura ili dilatacije žučnih vodova. U takvim bi slučajevima intraoperativni ultrazvuk s kontrastom (CE-IOUS) mogao više biti od koristi.

Intraoperativno IOUS, uzimajući u obzir lokalizaciju i broj lezija u jetri i njihov odnos sa većim vaskularnim strukturama, ima iznimno visoku osjetljivost (95-99%) i specifičnost (95-100%). Nadalje, pri uporabi intraoperativnog ultrazvuka nađe se barem još jedna ranije neotkrivena lezija u 10-12% bolesnika, a u 20% bolesnika sa jetrenim metastazama IOUS daje nove informacije koje mijenjaju plan operacije (2). Prema istraživanju Torzillija i sur.(37), u 20 od 43 pacijenta (43%) uporabom IOUS-a otkriveno je ukupno 43 nove lezije koje nisu ranije otkrivene korištenjem uobičajenih preoperativnih dijagnostičkih metoda. Dodatnom uporabom i CE-IOUS-a otkriveno je još 10 dodatnih lezija koje nisu uočene pri primjeni IOUS-a bez kontrasta. O važnosti primjene tih metoda govori činjenica da je kombiniranom primjenom te dvije metode ukupno otkriveno 53 nove lezije u 43% ispitanika koje su uobičajene dijagnostičke metode propustile.

Preoperativna dijagnostika često propusti detektirati sve lezije. Lezije oko falciformnog ligamenta, u III. i IV. jetrenom segmentu ili na površini jetre se često previde pri preoperativnom pregledu CT-om (2). Stoga se danas korištenje intraoperativnog ultrazvuka, koji omogućuje određivanje točne ravnine resekcije kako bi se postigli adekvatni resekcijski rubovi i izbjeglo oštećenje većih vaskularnih struktura, smatra obaveznim kako bi se postigla što veća sigurnost zahvata i minimalizirao broj intraoperativnih komplikacija. (2,37)

4. OSTALI PRISTUPI KIRURŠKOG LIJEČENJA SINKRONE BOLESTI

U prošlosti je jedino palijativna medicina predstavljala opciju zbrinjavanja pacijenata sa multiplim ili uvećanim metastazama u jetri. Napretkom kirurgije, intervencijske radiologije i onkološke medicine otvorile su se višestruke mogućnosti liječenja bolesnika u takvom stadiju bolesti. Iako sve opcije imaju svoj poželjan učinak, također imaju i nepoželjan pa se tako pojavio problem pravilnog odabira načina liječenja i kronološke primjene različitih oblika terapije. Zbog loših dugoročnih rezultata tradicionalnog pristupa (metakroni pristup) počeli su se razmatrati i drugačiji pristupi u liječenju sinkrone bolesti (38). Upravo zbog toga slijedi kratak prikaz i ostalih načina kirurškog i onkološkog liječenja primarnog kolorektalnog karcinoma i sinkronih jetrenih metastaza.

Ako se liječenje započne kemoterapijom (neoadjuvantna kemoterapija) i metastaze pokažu adekvatan odgovor na taj oblik liječenja veće su mogućnosti postizanja kompletne resekcije (R0) ili manjih hepatektomija. Također, moguće je da se metastaze potpuno povuku što bi otežalo kasniju kiruršku resekciju radi uklanjanja rezidualnih mikrometastaza. Taj način liječenja dat će željeni učinak jedino ako je ispravno odabrana kemoterapija i ako metastaze odreagiraju na kemoterapiju na očekivan način. Nadalje, brojne nuspojave kemoterapije i velika hepatotoksičnost gotovo svih lijekova koji se primjenjuju za tu svrhu mogu naposljetku dovesti do odgađanja kirurškog zahvata.

Drugi problem u odabiru načina liječenja je i izbor kirurškog zahvata. Sinkrona operacija može teoretski odstraniti sva tumorska žarišta jednom operacijom što ima bolji učinak na psihičko stanje pacijenta i ekonomski je povoljnije zbog prosječno kraćeg trajanja hospitalizacije takvih pacijenata. S druge strane, zbog opsežnosti zahvata veća je vjerojatnost da će doći do postoperativnih komplikacija, bilo radi kolektomije ili hepatektomije, što bi moglo ugroziti bolesnika na način da mu se odgađa početak adjuvantne kemoterapije. (1,25,38–40)

4.1. METAKRONA RESEKCIJA METASTAZA

Metakroni pristup, također poznat i kao klasični ili tradicionalni, podrazumijeva kiruršku resekciju primarnog tumora u prvom operativnom zahvatu nakon čega slijedi liječenje kemoterapijom i radioterapijom za tumore smještene u rektumu. Pod uvjetom da su jetrene metastaze i dalje resektabilne njihovoj resekciji se pristupa naknadno, obično nakon 3-6 mjeseci.

Misao vodilja u takvom pristupu je da je primarni tumor taj koji uzrokuje simptome i metastatsko širenje tumora. Glavna prednost ovakvog pristupa je izbjegavanje potencijalnih komplikacija vezanih uz primarni tumor kod kasnije kirurgije jetre ili adjuvantne kemoterapije. Prema nekim autorima takav način liječenja čak ima veću stopu preživljenja u odnosu na simultanu resekciju za liječenje kolorektalnih metastaza u jetri, dok kod solitarnih metastaza nema značajne razlike (41). Najveći nedostatak takvog pristupa je nastavak progresije metastatskog procesa koji s vremenom često postaje nereseptabilan pa se takav način liječenja dovršava u manje od 30% bolesnika. Nadalje, Slessor i sur. (42) su ustanovili u svom istraživanju da takav pristup u pacijenata sa sinkronom bolešću rezultira daljnjom progresijom bolesti. Odgođena resekcija jetre može izazvati povećanu bol, tjeskobu i stres kod bolesnika budući da se podvrgavaju dvama umjesto jednom operativnom zahvatu. (38,39,41,42)

4.2. OBRNUTI, „LIVER-FIRST“ PRISTUP

Obrnuti, „*liver-first*“, pristup je relativno nova filozofija u liječenju kolorektalnog karcinoma sa sinkronim metastazama. Taj način liječenja je predstavljen prvi put 2008. godine i zapravo počinje s 3-6 ciklusa neoadjuvantne kemoterapije što slijedi primarno resekcija jetrenih metastaza pa tek naknadno primarnog tumora. Zato brojni autori predlažu da bi se takav pristup zapravo trebao zvati „*chemotherapy-first*“. Takav bi naziv točno naglasio važnost neoadjuvantne kemoterapije kojom se postiže rano sustavno liječenje i snižava se rizik daljnje progresije metastatskog procesa. Također takva terapija ima mogućnost preoperativnog smanjenja veličine metastaza ili konverzija nereseptabilne u resektabilnu leziju. Kemoterapija se također primjenjuje u razdoblju između dvije operacije. Takav način liječenja zaživio je ponajviše zahvaljujući uvođenju novih kemoterapeutika i pametnih lijekova kojima je omogućeno postizanje boljeg odgovora tumora na terapiju. Budući da metastaze predstavljaju značajniji prognostički

čimbenik nego primarni tumor smatra se da bi one trebale biti primat pri liječenju te budući da je stadij IV tumorske bolesti sustavna bolest, smatra se da ima smisla što ranije dati sustavnu terapiju.

Prednost takvog zahvata, osim zaustavljanja daljnje progresije metastatskog širenja, je redukcija veličine jetrenih metastaza što kirurzima omogućuje poštenije čiste resekcije. Također je na osnovu tog početnog odgovora tumora na kemoterapiju moguće daljnje planiranje i eventualna promjena kemoterapijskog liječenja. Glavni nedostatak je odgađanje resekcije primarnog tumora i strah od komplikacija i ozbiljnijih simptoma koje bi on mogao izazvati poput krvarenja, opstrukcije ili perforacije crijeva. Zbog niske incidencije takvih komplikacija ovaj pristup postaje sve popularniji. Budući da je ovaj pristup liječenja sinkronih jetrenih metastaza kolorektalnog karcinoma relativno nov, istraživanja obiluju rezultatima širokih raspona te ne postoji usuglašeno mišljenje o primjenjivosti takvog pristupa (43–45). Još uvijek su potrebna detaljnija istraživanja kako bi se utvrdili dugoročni rezultati takvog pristupa i kako bi se mogao usporediti sa ostalim načinima liječenja sinkrone bolesti. (38,39,43–46)

5. ZAKLJUČAK

Usporedbom podataka iznesenih u ovom radu i podataka pronađenih u literaturi može se sa sigurnošću zaključiti da je sinkrona resekcija jetre kod metastaza kolorektalnog karcinoma siguran zahvat koji u najmanju ruku daje jednake rezultate kao i drugi pristupi liječenju sinkrone bolesti. Kontroverze koje su postojale oko ovog pristupa poput stope komplikacija i sposobnosti organizma bolesnika da podnese odjednom tako opsežnu operaciju uspješno su razriješene. Kako bi se ta stopa komplikacija održala što nižom preporuča se da zbog duljeg trajanja operacije, što dokazano povećava rizik od komplikacija, operater bude vrlo iskusan i u kirurgiji jetre i u kirurgiji debelog crijeva. Nadalje, kao glavna prednost ovog sinkrone resekcije jetre kod metastaza kolorektalnog karcinoma izdvaja se kraći boravak pacijenta u bolnici što ima brojne pozitivne učinke. Osim pozitivnog utjecaja na psihološko stanje takvog bolesnika i na ranije uključivanje u adjuvantne terapijske modalitete (kemoterapiju i radioterapiju) što kraći boravak u bolnici također je značajan sa administrativne strane jer osjetno smanjuje troškove kako odjela tako i cijele bolnice. Upravo zbog te činjenice, kao i činjenice da su rezultati sinkronog pristupa u najmanju ruku jednaki onima koje daju drugačiji pristupi, smatra se da će ovaj pristup u bližoj budućnosti postati standard skrbi za bolesnike sa sinkronom bolešću.

ZAHVALE

Zahvaljujem svojem mentoru prof.dr.sc. Mati Škegri, dr.med. Igoru Petroviću i dr. med. Jurici Žedelju na pomoći pri izradi ovoga rada.

Zahvaljujem i svojoj obitelji na bezuvjetnoj podršci tijekom čitavog mog školovanja.

LITERATURA

1. Siriwardena AK, Mason JM, Mullamitha S, Hancock HC, Jegatheeswaran S. Management of colorectal cancer presenting with synchronous liver metastases. *Nat Rev Clin Oncol* [Internet]. 2014;11(8):446–59. Dostupno na: <http://www.ncbi.nlm.nih.gov/pubmed/24889770>
2. Ribero D. *Surgical Treatment of Colorectal Metastases*. Capussotti LRD, urednik. Springer Milan; 2011. 1-71-116 str.
3. Chan AK, Siriwardena AK. Improving definition of the term “synchronous liver metastases” from colorectal cancer. *Hepatobiliary Pancreat Dis Int* [Internet]. 2016;15(5):458–60. Dostupno na: <http://linkinghub.elsevier.com/retrieve/pii/S149938721660125X>
4. Baltatzis M, Chan AKC, Jegatheeswaran S, Mason JM, Siriwardena AK. Colorectal cancer with synchronous hepatic metastases: Systematic review of reports comparing synchronous surgery with sequential bowel-first or liver-first approaches. *Eur J Surg Oncol* [Internet]. 2016;42(2):159–65. Dostupno na: <http://dx.doi.org/10.1016/j.ejso.2015.11.002>
5. Elias D, Viganò L, Orsi F, Scorsetti M, Comito T, Lerut J, i sur. *New Perspectives in the Treatment of Colorectal Metastases*. 2016;90–8. Dostupno na: www.karger.com/lic
6. Fanghanel J, Pera F, Anderhuber F, Nitsch R. *Waldeyerova anatomija čovjeka*. 1. izdanje. Vinter I, urednik. Zagreb: GOLDEN MARKETING-TEHNIČKA KNJIGA; 2009. 931-1002 str.
7. Kvesić A i sur. *Kirurgija*. 1. Paladino, Josip; Stanec, Zdenko; Gilja, Ivan; Vučkov, Šime; Brekalo, Zdrinko; Bakula, Branko; Bukvić, Nado; Bušić, Željko; Galić, Gordan; Nikolić, Igor; Rudež I, urednici. Zagreb: Medicinska naklada; 2016. 121-261 str.
8. HZJZ. *Incidencija raka u Hrvatskoj 2014.*, Bilten 39. Zagreb: Hrvatski zavod za javno zdravstvo; 2016. str. 1–44.
9. Damjanov I, Jukić S, Nola M. *Patologija*. 3rd ed. Zagreb: Medicinska naklada; 2011. 551-561 str.

10. Miyoshi N, Ohue M, Shingai T, Noura S, Sugimura K, Akita H, i sur. Clinicopathological characteristics and prognosis of stage IV colorectal cancer. *Mol Clin Oncol* [Internet]. 2015;(mc):1093–8. Dostupno na: <http://www.spandidos-publications.com/10.3892/mco.2015.598>
11. Šoša T i sur. Kirurgija. Sutlić Ž, Stanec Z, Tonković I, urednici. Zagreb: Naklada LJEVAK, d.o.o.; 2007. 222-227, 515-547 str.
12. Abdel-Razek AH. Challenge in diagnosis and treatment of colonic carcinoma emergencies. *Alexandria J Med* [Internet]. 2012;48(2):109–13. Dostupno na: <http://dx.doi.org/10.1016/j.ajme.2011.12.006>
13. Štulhofer M i sur. Kirurgija probavnog sustava. Zagreb: Grafički zavod; 1992. 183-532 str.
14. Nikolić V, Keros P. Klinička anatomija abdomena. Zagreb: Naklada LJEVAK, d.o.o.; 2000. 155-161 str.
15. Adam R, de Gramont A, Figueras J, Kokudo N, Kunstlinger F, Loyer E, i sur. Managing synchronous liver metastases from colorectal cancer: A multidisciplinary international consensus. *Cancer Treat Rev*. 2015;41(9):729–41.
16. Rougier P. State of the art – colorectal liver metastases. *Eur J Cancer Suppl* [Internet]. 2012;10(3):2–3. Dostupno na: <http://linkinghub.elsevier.com/retrieve/pii/S1359634912700290>
17. Coimbra FJF, Pires TC, Costa Junior WL da, Diniz AL, Ribeiro HS de C. Advances in surgical treatment of colorectal liver metastases. *Rev Assoc Med Bras*. 2011;57(2):220–7.
18. Li Y, Bi X, Zhao J, Huang Z, Zhou J, Li Z, i sur. Simultaneous hepatic resection benefits patients with synchronous colorectal cancer liver metastases. *Chinese J Cancer Res* [Internet]. 2016;28(5):528–35. Dostupno na: http://www.cjcrn.org/article/html_9687.html
19. Jang KU, Kim CW, Kim KH, Lim SB, Yu CS, Kim TW, i sur. Prognostic factors in terms of the number of metastatic nodules in patients with colorectal cancer liver metastases. *Ann Coloproctol*. 2016;32(3):92–100.

20. van der Geest LG, Lam-Boer J, Koopman M, Verhoef C, Elferink M a, de Wilt JH. Nationwide trends in incidence, treatment and survival of colorectal cancer patients with synchronous metastases. *Clin Exp Metastasis*. 2015;32(5):457–65.
21. Limmer S, Oevermann E, Killaitis C, Kujath P, Hoffmann M, Bruch HP. Sequential surgical resection of hepatic and pulmonary metastases from colorectal cancer. *Langenbeck's Arch Surg*. 2010;395(8):1129–38.
22. Brambilla E, Sgarioni AC, Finger G, Sartori G, Cimarosti MJ. Incidence and epidemiological features of synchronous and metachronous colorectal cancer. *J Coloproctology (Rio Janeiro)* [Internet]. 2013;33(2):58–61. Dostupno na: http://www.scielo.br/scielo.php?script=sci_arttext&pid=S2237-93632013000200058&lng=en&nrm=iso&tlng=en
23. Mainenti PP. Non-invasive diagnostic imaging of colorectal liver metastases. *World J Radiol*. 2015;7(7):157–69.
24. Gruenberger T, Beets G, Van Laethem JL, Rougier P, Cervantes A, Douillard JY, et al. Treatment sequence of synchronously (liver) metastasized colon cancer. *Dig Liver Dis* [Internet]. 2016;48(10):1119–23. Dostupno na: <http://dx.doi.org/10.1016/j.dld.2016.06.009>
25. Dimitroulis D, Kouraklis G. Surgical dilemmas in the management of colorectal liver metastases: the role of timing. *World J Gastroenterol* [Internet]. 2016;22(21):4963. Dostupno na: <http://www.wjgnet.com/1007-9327/full/v22/i21/4963.htm>
26. Feng Q, Wei Y, Zhu D, Ye L, Lin Q, Li W, i sur. Timing of hepatectomy for resectable synchronous colorectal liver metastases: For whom simultaneous resection is more suitable - A meta-analysis. *PLoS One*. 2014;9(8).
27. Nakajima K, Takahashi S, Saito N, Kotaka M, Konishi M, Gotohda N, i sur. Predictive Factors for Anastomotic Leakage after Simultaneous Resection of Synchronous Colorectal Liver Metastasis. *J Gastrointest Surg*. 2012;16(4):821–7.
28. Untereiner X, Cagniet A, Memeo R, Tzedakis S, Piardi T, Severac F, i sur. Laparoscopic hepatectomy versus open hepatectomy for colorectal cancer liver

- metastases: comparative study with propensity score matching. *HepatoBiliary Surg Nutr.* 2016;5(4):290–9.
29. Ratti F, Catena M, Di Palo S, Staudacher C, Aldrighetti L. Impact of totally laparoscopic combined management of colorectal cancer with synchronous hepatic metastases on severity of complications: a propensity-score-based analysis. *Surg Endosc Other Interv Tech.* 2016;30(11):4934–45.
 30. Garritano S, Selvaggi F, Spampinato MG. Simultaneous Minimally Invasive Treatment of Colorectal Neoplasm with Synchronous Liver Metastasis. *Biomed Res Int.* 2016;2016.
 31. Tranchart H, Fuks D, Vigano L, Ferretti S, Paye F, Wakabayashi G, i sur. Laparoscopic simultaneous resection of colorectal primary tumor and liver metastases: a propensity score matching analysis. *Surg Endosc* [Internet]. 2015; Dostupno na: <http://www.ncbi.nlm.nih.gov/pubmed/26275554>
 32. Ito T, Kushida T, Sakurada M, Maekawa H, Orita H, Mizuguchi K, i sur. Two cases of laparoscopic simultaneous resection of colorectal cancer and synchronous liver metastases in elderly patients. *Int J Surg Case Rep* [Internet]. 2016;26:134–7. Dostupno na: <http://dx.doi.org/10.1016/j.ijscr.2016.07.030>
 33. Berti S, Francone E, Minuto M, Bonfante P, Sagnelli C, Bianchi C, i sur. Synchronous totally laparoscopic management of colorectal cancer and resectable liver metastases: a single center experience. *Langenbeck's Arch Surg.* 2015;400(4):495–503.
 34. Takorov I, Belev N, Lukanova T, Atanasov B. Laparoscopic combined colorectal and liver resections for primary colorectal cancer with synchronous liver metastases. 2016;167–72.
 35. Inoue A, Uemura M, Yamamoto H, Hiraki M, Naito A, Ogino T, i sur. Short-term outcomes of simultaneous laparoscopic colectomy and hepatectomy for primary colorectal cancer with synchronous liver metastases. *Int Surg.* 2014;99(4):338–43.
 36. Langella S, Russolillo N, D'Eletto M, Forchino F, Lo Tesoriere R, Ferrero A. Oncological safety of ultrasound-guided laparoscopic liver resection for

- colorectal metastases: a case-control study. *Updates Surg.* 2015;67(2):147–55.
37. Torzilli G, Botea F, Procopio F, Donadon M, Balzarini L, Lutman F, i sur. Use of contrast-enhanced intraoperative ultrasonography during liver surgery for colorectal cancer liver metastases – Its impact on operative outcome. Analysis of a prospective cohort study. *Eur J Cancer Suppl [Internet]*. 2008;6(11):16–23. Dostupno na: <http://www.sciencedirect.com/science/article/pii/S1359634908000918>
 38. Lianos GD, Glantzounis GK. Synchronous colorectal liver metastases : treatment dilemmas and hopes for improving oncological outcomes. 2016;12:1743–6.
 39. Ihnát P, Vávra P, Zonča P. Treatment strategies for colorectal carcinoma with synchronous liver metastases: Which way to go? *World J Gastroenterol.* 2015;21(22):7014–21.
 40. Veereman G, Robays J, Verleye L, Leroy R, Rolfo C, Van Cutsem E, i sur. Pooled analysis of the surgical treatment for colorectal cancer liver metastases. *Crit Rev Oncol Hematol [Internet]*. 2015;94(1):122–35. Dostupno na: <http://dx.doi.org/10.1016/j.critrevonc.2014.12.004>
 41. She WH, Chan ACY, Poon RTP, Cheung TT, Chok KSH, Chan SC, i sur. Defining an optimal surgical strategy for synchronous colorectal liver metastases: Staged versus simultaneous resection? *ANZ J Surg.* 2015;85(11):829–33.
 42. Slessor AAP, Khan F, Chau I, Khan AZ, Mudan S, Tekkis PP, i sur. The effect of a primary tumour resection on the progression of synchronous colorectal liver metastases: An exploratory study. *Eur J Surg Oncol [Internet]*. 2015;41(4):484–92. Dostupno na: <http://dx.doi.org/10.1016/j.ejso.2014.12.009>
 43. Patrlj L, Kopljar M, Kli R, Patrlj MH, Kolovrat M, Raki M, i sur. The surgical treatment of patients with colorectal cancer and liver metastases in the setting of the “ liver first ” approach. *Hepatobiliary Surg Nutr.* 2014;3(14):324–9.
 44. Jegatheeswaran S, Mason JM, Hancock HC, Siriwardena AK. The liver-first approach to the management of colorectal cancer with synchronous hepatic

metastases: a systematic review. *JAMA Surg* [Internet]. 2013;148(4):385–91. Dostupno na: <http://www.ncbi.nlm.nih.gov/pubmed/23715907>

45. Stureson C, Valdimarsson VT, Blomstrand E, Eriksson S, Nilsson JH, Syk I, i sur. Liver-first strategy for synchronous colorectal liver metastases – an intention-to-treat analysis. *Hpb* [Internet]. 2017;19(1):1–7. Dostupno na: <http://dx.doi.org/10.1016/j.hpb.2016.10.005>
46. Waisberg J, Ivankovics IG. Liver-first approach of colorectal cancer with synchronous hepatic metastases: A reverse strategy. *World J Hepatol* [Internet]. 2015;7(11):1444–9. Dostupno na: <http://www.pubmedcentral.nih.gov/articlerender.fcgi?artid=4462684&tool=pmcentrez&rendertype=abstract>

ŽIVOTOPIS

OSOBNI PODACI:

- ime i prezime: Ivan Šerić
- datum i mjesto rođenja: 11. rujna 1992., Osijek
- adresa: Ulica Hrvatske Republike 17a, Osijek
- kontakt:
 - Mobitel: +385 99 695 6932
 - e-mail: seric.os@gmail.com

OBRAZOVANJE

- 2011. – 2017. Medicinski fakultet Sveučilišta u Zagrebu
- 2007. – 2011. Isusovačka klasična gimnazija s pravom javnosti u Osijeku
- 1999. – 2011. OŠ Franje Krežme, Osijek

DODATNE AKTIVNOSTI

- 2012. – 2014. demonstrator na Katedri za fiziku i biofiziku
- 2017. demonstrator na Katedri za kirurgiju
- 2015. – 2017. član Studentske sekcije za kirurgiju
- 2016. – 2017. suvoditelj Studentske sekcije za kirurgiju

OSOBNNE VJEŠTINE

- jezici: aktivno napredno služenje engleskim jezikom, poznavanje osnova njemačkog jezika
- rad na računalu: poznavanje rada i korištenje svih MS Office programa
- vozačka dozvola B kategorije