

Metoda po Ilizarovu

Lončar, Dominik

Master's thesis / Diplomski rad

2017

Degree Grantor / Ustanova koja je dodijelila akademski / stručni stupanj: **University of Zagreb, School of Medicine / Sveučilište u Zagrebu, Medicinski fakultet**

Permanent link / Trajna poveznica: <https://um.nsk.hr/um:nbn:hr:105:666143>

Rights / Prava: [In copyright](#)/[Zaštićeno autorskim pravom.](#)

Download date / Datum preuzimanja: **2024-09-05**



Repository / Repozitorij:

[Dr Med - University of Zagreb School of Medicine Digital Repository](#)



SVEUČILIŠTE U ZAGREBU
MEDICINSKI FAKULTET

Dominik Lončar

Metoda po Ilizarovu

DIPLOMSKI RAD



Zagreb, 2017.

Ovaj diplomski rad izrađen je u Klinici za ortopediju Kliničkog bolničkog centra Zagreb i Medicinskog fakulteta Sveučilišta u Zagrebu pod vodstvom prof.dr.sc. Domagoja Delimara i predan je na ocjenu u akademskoj godini 2016./2017.

Mentor rada: prof.dr.sc Domagoj Delimar

Sadržaj

1. Sažetak	
2. Summary	
3. Uvod	1
4. Instrumentarij	2
5. Biomehanika vanjskog fiksatora po Ilizarovu	6
6. Distrakcijska osteogeneza	7
7. Osnovni principi operativne tehnike	8
8. Postoperativno liječenje.....	12
8.1 Neposredno primarno liječenje.....	12
8.2 Neposredno sekundarno liječenje.....	12
8.3 Kasno liječenje.....	13
9. Uklanjanje aparata.....	14
10. Liječenje prijeloma.....	16
10.1 Prijelomi potkoljenice.....	16
10.1.1 Klasifikacija prijeloma potkoljenice po Ilizarovu.....	16
10.1.2 Postupci u liječenju.....	17
10.1.3 Montaža tip a1 (poprečni proksimalni prijelom).....	18
10.1.4 Montaža tip a2 (kosi proksimalni prijelom).....	18
10.1.5 Montaža tip b1 (poprečni dijafizarni prijelom)	18
10.1.6 Montaža tip b2 (kosi dijafizarni prijelom)	18
10.1.7 Montaža tip b3 (prijelom dijafize s tri ulomka)	19
10.1.8 Montaža tip c1 (poprečni distalni prijelom).....	20
10.1.9 Montaža tip c2 (kosi metafizarni prijelomi).....	20
10.2 Prijelomi femura.....	21
10.2.1 Progresivna koncentrična konstrukcija na femuru (Argnani).....	21
10.2.2 Okvir s proksimalnim pinovima i lukovima (Catagni).....	22
10.3 Prijelomi humerusa.....	23
10.4 Prijelomi podlaktice.....	25
11. Pseudoartroze.....	26
12. Produživanje kosti.....	28
12.1 Produživanje tibije.....	29

12.1.1 Monofokalno produživanje tibije.....	29
12.1.2 Bifokalno produživanje tibije.....	31
12.2 Produživanje femura.....	31
12.3 Produživanje humerusa.....	32
13. Komplikacije kod produživanja ekstremiteta.....	33
13.1 Kontraktura mišića.....	33
13.2 Luksacija zgloba.....	33
13.3 Aksijalna devijacija.....	34
13.4 Neurološka ozljeda.....	34
13.5 Vaskularna ozljeda.....	34
13.6 Prerana konsolidacija.....	35
13.7 Kasna konsolidacija.....	35
13.8 Refraktur.....	35
13.9 Kontraktura zglobova.....	36
14. Zaključak.....	37
15. Popis literature.....	39
16. Životopis.....	42

1. Sažetak

METODA PO ILIZAROVU

Dominik Lončar
Sveučilište u Zagrebu
Medicinski fakultet

Metoda po Ilizarovu je minimalno invazivna tehnika produljenja ekstremiteta. Osim za produljenje ekstremiteta metoda se koristi za liječenje prijeloma, pseudoartroza i korekciju deformiteta. Izmislio ju je Gavril Abramovič Ilizarov, sovjetski ortoped, 50-tih godina 20. stoljeća. Metoda se osniva na biološkim i mehaničkim principima distrakcijske osteogeneze i vanjskog fiksatora po Ilizarovu. Distrakcijska osteogeneza je mehanička indukcija nove kosti između koštanih površina koje se postupno razvlače. Očuvanje osteogenog potencijala endostealnih struktura i minimalna trauma periostalnim strukturama bitni su u koštanom cijeljenju. Metodom po Ilizarovu to se postiže kortikotomijom. Vanjski fiksator po Ilizarovu je specijalizirani oblik vanjskog fiksatora, cirkularnog oblika, modularan u konstrukciji. Tankim žicama se koštani segmenti stabiliziraju za okvir fiksatora. Postepenim zatezanjem i opuštanjem vijaka na okviru može se izvršiti kompresija ili distrakcija koštanih segemenata ovisno o indikaciji. U slučaju produživanja ekstremiteta takvo zatezanje vijaka mora se vršiti točno određenom brzinom. Preporuča se brzina od 1mm dnevno u intervalima od 6 sati. Veće ili manje brzine uzrokuju komplikacije. Iako se radi o minimalno invazivnom zahvatu, metoda nije bez komplikacija. Bol je česta, ali se može liječiti analgeticima. Potrebna je pažnja i svakodnevno čišćenje spoja između žica i kože kako bi se izbjegla infekcija. Metoda se preferira nad konvencionalnim opcijama kada postoji veliki rizik od infekcija, ili kada se unutarnji fiksatori ne mogu primjeniti.

Ključne riječi: metoda po Ilizarovu, distrakcijska osteogeneza, vanjski fiksator

2. Summary

ILIZAROV METHOD

Dominik Lončar

University of Zagreb

Faculty of Medicine

The Ilizarov method is a minimal invasive technique for limb lengthening. Beside limb lengthening it is used for treating fractures, non-unions, and deformity corrections. It was invented by Gavril Abramovich Ilizarov, soviet surgeon, in the 50's. The method is based on biological and mechanical principles of distraction osteogenesis and Ilizarov external fixator. Distraction osteogenesis is a mechanical induction of new bone between bone surfaces which are gradually pulled apart. The preservation of osteogenic potential of endosteal structures and minimal trauma to periosteal structures are valuable for bone healing. The Ilizarov method achieves this with corticotomy. Ilizarov external fixator is a specialized form of external fixator, circular shaped, modular in construction. With thin wires bone fragments are stabilized to the frame of fixator. By the means of gradual tightening and loosening of the screws on the frame, compression and distraction of bone fragments can be achieved, depending on the indication. In case of limb lengthening such tightening of the screws must be done with exact speed. Suggested speed is 1 mm per day with intervals of 6 hours. Higher or lesser speeds cause complications. Despite being an minimal invasive technique, the method is not without complications. Pain is common, but treatable with analgesics. Daily cleaning of wire insertion sites are necessary to prevent infections. This method is preferred over conventional options when there is high risk of infection, or internal fixators are unworkable.

Key words: Ilizarov method, distraction osteogenesis, external fixator

3. Uvod

Kada se razmatraju mogućnosti produljenja kosti i ekstremiteta, metoda po Ilizarovu se ne može zaobići. Nekada to nije bilo tako. Gavril Abramovič Ilizarov, sovjetski kirurg po kojem je metoda dobila ime, razvijao je ideju o distrakcijskoj osteogenezi i usavršavao svoj vanjski fiksator 50-tih godina 20. stoljeća. Za njega i njegove ideje nije se znalo izvan tadašnjeg Sovjetskog saveza. Zahvaljujući Carlu Mauriju, talijanskom istraživaču, koji je i sam bio pacijent Ilizarova, započinje otvaranje i širenje ideje u svijet. Isprva je ostatak svijeta bio iznenađen i skeptičan prema rezultatima koje je Ilizarov prezentirao. S vremenom se metoda usavršavala i rezultat metode se poboljšavao, te se postepeno uvidjela originalnost i značaj Ilizarovog rada. Danas se metoda koristi diljem svijeta i postoje mnoge spoznaje o njoj.

Cilj ovog preglednog rada je prikazati mogućnosti metode po Ilizarovu, te поближе opisati osnovne principe, kao i vanjski fiksator i njegovu primjenu .

4. Instrumentarij

Ilizarov aparat sastoji se od dijelova koji se mogu razvrstati u primarne i sekundarne komponente. Primarne komponente su oni osnovni dijelovi kojima koštane segmente spajamo s okvirom. Tu pripadaju transosealne žice, prstenovi i vijci za fiksaciju žica. Sekundarne komponente su one koje se upotrebljavaju za konstrukciju samog aparata. Primjeri su: narezane i teleskopske šipke, spojne ploče, šarniri, vertikalni nosači, ključevi... Iako nije dio standardnog seta, dinamometar, koji se koristi za napinjanje žica, koristan je element u konstrukciji aparata. Pomoću njega se može vrlo precizno napinjati žice na željenu napetost.

Luk s otvorima

Većeg su promjera od najvećeg poluprstena iz seta. Upotrebljava se kod proksimalnog humerus i proksimalnog femura. Takvog je oblika da omogućuje pune pokrete u kuku ili ramenu nakon pravilnog postavljanja. Veći broj otvora omogućuje bolju i sigurniju fiksaciju.

Puni prsten

Zbog svoje cirkumferencije najčešće se koristi najdistalnije u konstrukciji, kako bi se mogao po potrebi zamijeniti. Idealan je za derotacijske konstrukcije, jer spojne kopče mogu kliziti preko njegove nenarušene površine.

Poluprsten s otvorima

Može se koristiti pojedinačno ili u paru kako bi se dobio puni prsten istog promjera. Međusobno se spajaju preklapanjem bajonetiranih krajeva koji se fiksiraju s dva vijka (15 mm) i matice.

Poluprsten sa zavijenim krajevima i petosminski prsten

Poluprsten sa zavijenim krajevima (Omega prsten), upotrebljava se za proksimalni humerus. Zbog konstrukcije pokretljivost ramenog zgloba je dobra. 5/8 prsten ima primjenu na distalnom humerusu. Omogućuje slobodno gibanje lakta nakon fiksacije.

Vijak za fiksaciju žice s provrtom

Žica se provede kroz provrt ispod glave vijka, a fiksira se za prsten (poluprsten i druge komponente) pritezanjem matice na navoj vijka sa suprotne strane prstena. Upotrebljava se kada žica ide točno preko sredine otvora i u usporedbi sa vijcima koji imaju utor daju veću sigurnost kod fiksacije žica. Postoji varijacija narezanim kavitetom u glavi vijka. Takav vijak omogućuje nastavak konstrukcije u vertikalnom smjeru.

Vijak za fiksaciju žice s utorom

Utor za fiksaciju žice nalazi se ispod glave vijka, ekscentrično, duž dulje osovine ovalne glave vijka. Fiksira se između glave i površine prstena pritješnjenjem utora uz pomoć matice sa druge strane. Pritezanjem matice dobiva se kompleks matica-žica-vijak koji se pomoću ključa može rotirati i na taj način napinjati žicu. Za maksimalnu stabilnost, par žica trebalo bi postaviti na suprotne strane površine prstena. Tako se žice međusobno udaljavaju po visini za približno 5 mm (ovisno o debljini prstena), te se tako izbjegava moguća pojava torzijskih sila u koštanom segmentu fiksnim pojedinim prstenom. Na ovaj način se također sprečava iskrivljavanje prstena.

Spojna kopča za fiksaciju žice

Vrlo je važna komponenta za primjenu kod mehaničke derotacije i angularne korekcije. Sastoji se od dvije ploče. Jedna ploča sadrži dvije narezane šipke (15 mm dužine). Druga ploča je kongruentna s dva otvora i dvije matice za spajanje. Longitudinalni utor na gornjem segmentu kopče pričvršćuje žicu. Narezani otvor na kopči omogućuje konstrukciju jedinice koja klizi po prstenu. Dodatno, može se koristiti spojna ploča s tri otvora kojom se dobiva lateralno uporište za nadogradnju. Time se dobiva fiksacija žice s dodatnim uporištem za vertikalnu konstrukciju.

Narezane šipke

Imaju bitnu ulogu u prijenosu kontrolirane mehaničke sile i jedna su od najvažniji komponenata u setu. Navijanjem matica šipke se fiksiraju za prsten i dobiva se željena distrakcijska ili kompresijska sila. Izrađene su na takav način da jedan puni okret matice vrši longitudinalni pomak za točno jedan milimetar. Kao varijacija postoje još teleskopska šipka i narezana šipka s utorom.

Vertikalni nosači

Postoje takozvani muški i ženski. Muški vertikalni nosač se fiksira maticom , a ženski vijkom. Uglavnom se upotrebljava za postavljanje treće žice na prstenu za postizanje veće stabilizacije. Žica se fiksira na nosač na isti način kao i na prsten. Pomoću suprotno postavljenih muških i ženskih nosača može se ostvariti fiksacija dvije žice na jednom otvoru prstena. Ako se dva nosača spoje dobiva se šarnir koje se upotrebljava kod korekcije angularnih deformacija. Također , na vertikalni nosač se može spojiti i vertikalna ploča , a u kombinaciji s kopčama dobiva mogućnost klizanja po prstenu za rotatorne korekcije.

Šarniri

Slični su vertikalnim nosačima. Pomoću vijka se po dva spajaju u zglob. Visina im je 20 mm, a širina 5 mm. Mogu imati muški ili ženski nastavak. U parovima spojeni na prstenove dobiva se konstrukcija za postupno ispravljanje angularnih deformacija ili za prevenciju subluksacije za vrijeme većih produživanja. Treba napomenuti da ako očekujemo pokrete u zglobu šarnira spojni vijak se ne priteže.

Kratke i duge spojne ploče

Debljina ovih ploča je 5 mm, a duljina od 35 do 335 mm. Najčešća uporaba ploča je pri konstrukciji okvira za stabilizaciju stopala. Načelno se koriste za produženje polu-prstenova i prstenova. Postoji i varijacija s narezanim krajem.

Iskrivljene ploče

Za njih je specifično da imaju torziju od 90 stupnjeva. Upotrebljavaju se kada je potrebno promijeniti ravninu otvora (npr. horizontalnu u vertikalnu).

Vijci i matice

Standardne dužine su 10, 16 i 30 mm s glavom i maticom od 10 mm.

Ilizarov žica

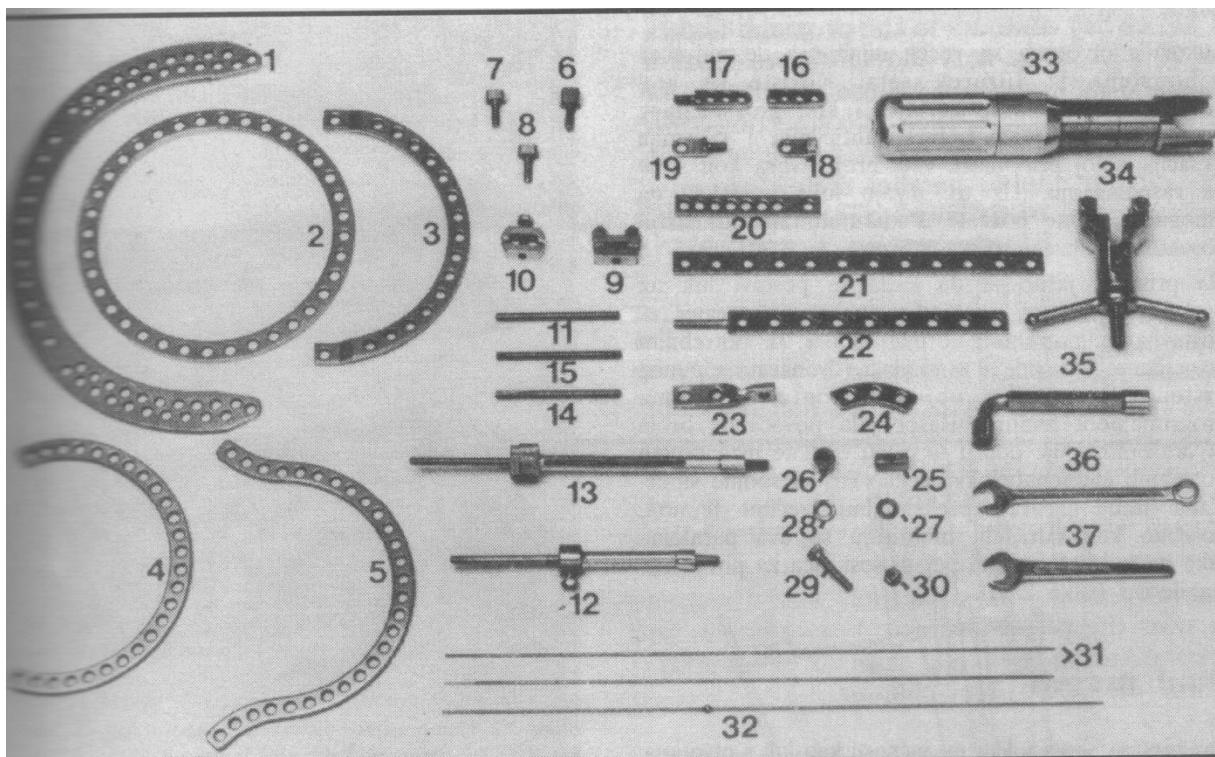
Postoje dvije inačice. Žica s bajonetnim vrhom koristi se za napredovanje žice kroz kortikalnu kost. Vrh žice jednakog je promjera kao i ostatak žice. Žica s troakarnim vrhom može prolaziti kroz kortikalnu kost u epifiznim i metafiznim područjima, ali ima bolju kontrolu smjera kroz spongioznu kost.

Olivarna žica

To je žica koja na jednom dijelu dužine ima „olivu“, kuglastu tvorbu malo većeg promjera od ostatka žice. Vrlo je korisna i ima različite primjene. Koristi se za interfragmentarnu kompresiju, povećanje stabilnosti konstrukcije, postupnu distrakciju ili translaciju koštanih ulomaka.

Pinovi

Na mjestima gdje postoji mogućnost kompromitacije neurovaskularnih struktura ponekad je kvalitetnije koristiti pinove umjesto žica. Standardni su promjera 4 do 6 mm.



Slika 1. Komponente vanjskog fiksatora po Ilizarovu. Prema: , Argnani F., Aronson J., Benedetti G.B., Bianchi Maiocchi A., Canuti M., Catagni M.A., Cattaneo R., Paley D., Pous Barral J., Villa A.; Operativni principi metode Ilizarov, Zagreb, A.S.A.M.I. grupa Croatia. Slika 2.1, Ilizarov kompresijsko-distrakcijski aparat; str.7

5. Biomehanika vanjskog fiksatora po Ilizarovu

Mehaničke osobitosti vanjskog fiksatora općenito određuju biomehanički okoliš prijeloma, osteotomije ili pseudoartroze. Kod vanjskog fiksatora po Ilizarovu potrebna stabilnost se postiže žicama od 1.5 ili 1.8 mm, pod tenzijom fiksirane za vanjski okvir.

U razmatranju biomehanike treba navesti dva bitna čimbenika. Prvo je cikličko aksijalno opterećenje. Za cikličko aksijalno opterećenje dokazano je da potiče održavanje koštane mase i remodeliranje kosti. Drugo je da su sile smika štetne za cijeljenje prijeloma i stvaranje kosti. Sposobnost fiksatora da se suprotstavi translacijskom smiku predstavlja ukrućenost smika za bilo koji smjer opterećenja. Što je veća ukrućenost smika, to je veći otpor na sile smika.

Sposobnost fiksatora da se suprotstavi zatvaranju pukotina se mjeri kao aksijalna ukrućenost. Povećana aksijalna ukrućenost znači veliki otpor aksijalnom vektoru opterećenja pri aksijalnom pritisku ili savijanju. Treba napomenuti da uvijek postoji aksijalni pomak za bilo koju silu savijanja.

Ilizarov fiksator posjeduje dobre biomehaničke karakteristike za cijeljenje prijeloma: ima nisku aksijalnu krutost bez plastične deformacije, a visoku ukrućenost na smik. Žice pod napetosti dopuštaju zatvaranje pukotine ovisno o opterećenju, bez smika, dok stvaraju recipročnu elastičnu silu koja vraća koštane krajeve na njihovu poziciju prije opterećenja. Postoji nekoliko različitih konfiguracija žica koje se razlikuju po biomehanici. One mogu biti ili centrirane ili „off set“. Također, mogu se razlikovati po međusobnom kutu u odnosu jedna na drugu (npr 90/90, 45/135). 90/90 konfiguracija je najbolja konfiguracija u smislu stabilnosti i minimalnog smika. U odnosu na 45/135 konfiguraciju ima nižu ukrućenost smika pri lateralnom savijanju i ima dobru ukrućenost na torzije. Nasuprot tome, 45/135 konfiguracija ima značajno manju stabilnost u fleksiji.

Karakteristike žica i prstenova utječu na biomehaniku. Na povećanje stabilnosti pri aksijalnom opterećenju doprinose: povećan dijametar žice, povećana napetost žice, smanjen dijametar prstena. Pokazalo se da primjena olivarnih žica nisu povećale aksijalnu ukrućenost, ali zato značajno povećavaju ukrućenost smika kod savijanja, iako ne i kod torzija. Kod Ilizarovog fiksatora koriste se žice debljine 1.5 i 1.8mm jer

imaju nisku ukrućenost, a istovremeno dovoljnu snagu da se odupru pucanju ili plastičnoj deformaciji. Tenzilna sila žica, prema Bagnoliju, ne bi trebale prelaziti 105 kg kod 1.5mm žica, odnosno 150kg kod 1.8mm žica da se ne riskira pucanje. Treba napomenuti da pri produživanju ekstremiteta dolazi do pojave dodatne predtenzije zbog otpora koje pruža meko tkivo, koje može iznositi i do 50 kg. U takvom slučaju moramo uračunati predtenziju pri napinjanju žica. Broj žica pridonosi stabilizaciji. Doduše moramo koristiti što manji broj žica da dobijemo zadovoljavajuću stabilnost zbog problema transfiksije žicom, tj povećanog oštećenja tkiva. Što je dijametar prstena manji to je veća stabilnost. Preporuča se da prsten ipak bude minimalno 2 cm udaljen od tkiva kako bi se lakše provela toaleta rana i tkiva oko žice, te zbog mogućeg razvoja edema. Na primjeru prijeloma, za veću stabilnost centralne prstenove trebalo bi postaviti što bliže pukotini. To ne vrijedi za distalni i proksimalni prsten.

Postoji i nekoliko intrinzičnih čimbenika koji doprinose stabilnosti. To su: površine koštanog kontakta između ulomaka, modul elastičnosti tkiva između ulomaka, veličina pukotine između ulomaka, tenzija mekog tkiva u ekstremitetu te mehanička konfiguracija spoja između ulomaka. Konfiguracija koštanih krajeva i način na koji se oni spajaju može biti značajni čimbenik stabilnosti sustava. Ovo se koristi pri liječenju pseudoartroza ili prijeloma gdje se stabilnost može značajno povećati oblikovanjem koštanih krajeva. Kod produživanja konfiguracija kortikotomije može pripomoći spriječavanju varus ili valgus deformiteta, na način da se učine duže i kose, a ne poprečne kortikotomije. Razmatranje ovih čimbenika osnova je za pravilnu uporabu Ilizarov fiksatora.

6. Distrakcijska osteogeneza

Distrakcijska osteogeneza je mehanička indukcija nove kosti između koštanih površina koje se postupno razvlače. Biološki most koji nastaje između koštanih površina nastaje od lokalne neovaskularizacije i proteže se kroz čitav presjek. Fibrovaskularni sloj se slaže paralelno sa smjerom distrakcije, dok novi koštani stupci dodaju dužinu šupljini. Kada su zadovoljeni idealni biološki i mehanički uvjeti, kost se stvara čistom intramembranoznom osifikacijom. U suprotnom, ako uvjeti nisu zadovoljeni nastat će pseudoartroza. Ključni efekt je hipervaskularizacija na mjestu regenerata. Očuvanje osteogenog potencijala endostealnih struktura i minimalna trauma periostalnim strukturama (periost i vaskularna potpora), su bitni u koštanom cijeljenju. Intaktna vaskularna opskrba je od izuzetnog značaja, a pogotovo u slučajevima većih produživanja. Očuvanje većine vaskularne opskrbe i indukcija vaskularne neogeneze nakon kortikotomije posebno se efikasne u stanjima kao što su kronične infekcije i pseudoartroza u kojih je mikrovaskularna deficijencija jedan od uzroka slabog koštanog trofizma. Postepena distrakcija sigurno stabiliziranih koštanih fragmenata ne šteti intramedularnom krvotoku koji je glavni izvor vaskularizacije koštanog regenerata s obzirom da se on svojom dužinom i širinom prilagođava regeneriranoj kosti i njenim potrebama. Kortikotomija omogućuje minimalno oštećenje većih opskrbnih krvnih žila i periosta. Što je manji vaskularni kontinuitet to je slabija regeneracija kosti.

Pravovremena distrakcija je osnova očuvanju adekvatne vaskularne opskrbe kosti. Pretjeranom distrakcijom izaziva se relativna ishemija velikim rastezanjem krvnih žila, što prevenira dobru koštanu regeneraciju. Također, koštana srž ima izvanredan potencijal regeneracije pod uvjetom da je njezin kontinuitet kao i kontinuitet opskrbne arterije očuvan i da su fragmenti dobro stabilizirani.

„Callotasis“ kao pojam označava visoki osteogeni potencijal kao substrat/osnovu za procedure produživanja. Distrakcija intaktne medularne kosti stimulira koštano formiranje duž osi trakcije od iznutra i osifikacija se sekundarno širi prema kortikalnoj kosti. Kod callotasis vrijeme mirovanja mora biti između 8 i 12 dana nakon osteotomije i prije početka distrakcije, kako bi periostalna formacija kalusa bila efikasna u proliferaciji.

7. Osnovni principi operativne tehnike

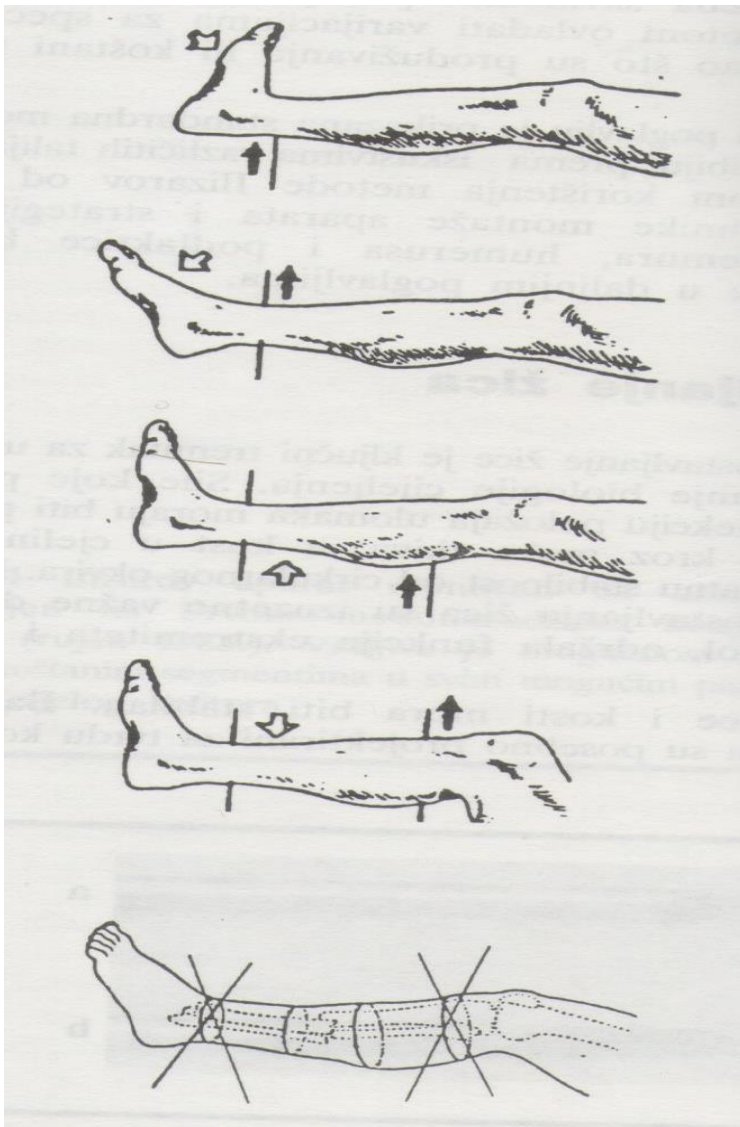
Postavljanje žica pravilnim tehnikama ključan je čimbenik da se poslije postavljanja aparata održi funkcija ekstremiteta, ubrza cijeljenje i izbjegne bol. Zbog loše insercije žice dolazi do labavljenja odnosa kost-žica te dovodi do kasne nestabilnosti okvira. Za pravilnu inserciju žica bitno je dobro poznavati topografsku anatomiju područja kako bi se transfiksijom izbjeglo oštećenje krvnih žila i živaca. Insercija žica bi se uvijek trebala započeti sa strane gdje se nalaze kritične strukture. Žice se manualno navode do kosti da bi se zatim bušilicom prošlo kroz oba kortikalisa. Potom se žica opet manualno navodi do izlazišta na suprotnoj strani. Prilikom insercije žica mišići bi trebali biti maksimalno rastegnuti kako bi se poslije osiguralo bolju postoperativnu rehabilitaciju zglobova. Koža mora počivati na žici bez napetosti. Treba napomenuti da u slučaju većih produživanja treba napeti kožu prema kortikotomiji kako bi se time tijekom procesa produživanja koža ispravila. Prilikom insercije olivarnih žica potrebno je učiniti malu inciziju kako bi oliva nesmetano mogla kliziti do kosti. Tijekom insercije žica treba se voditi idejom da se koristi minimalan broj žica kojima se postiže dovoljna stabilnost okvira, a da se vrši što manja transfiksija i nepotrebno ozljeđivanje tkiva.

Nakon što se postave žice treba izvršiti montažu prstena. Segment ekstremiteta, koji ne treba nužno biti kost, postavlja se u središte prstena. Žice na prstenovima treba napeti dinamometrom ili navijanjem. Ukoliko postoji više žica na prstenu, one se trebaju fiksirati na suprotnim površinama prstena, a napinju se istodobno kako ne bi došlo do savijanja prstena. Postoje preporuke za jačinu napinjanja pojedinih žica.

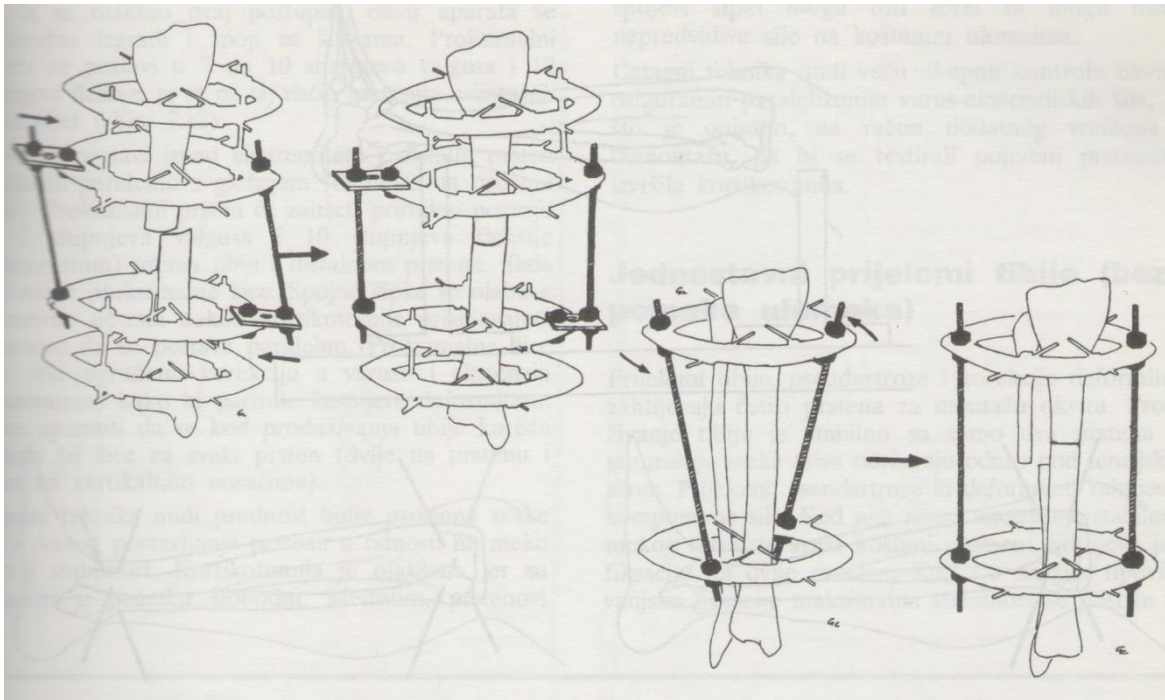
Poluprsten: 50kg, 1 žica na prsten: 70kg, 2 žice na prsten: 110-130kg, olivarna žica za interfragmentarnu kompresiju: 30 kg.

Prilikom spajanja prstenova pomoću narezanih šipki treba paziti da su one međusobno paralelno položene i paralelne s mehaničkom osovinom kosti. Šipke treba postavljati na međusobno jednaku udaljenost na prstenovima. Također, narezane šipke koje služe za spajanje prstenova trebaju biti položene što bliže mjestima fiksacije žica na prstenu. Za spajanje prstena preporuča se koristiti 3 do 4 šipke. Kada se izvrši montiranje aparata potrebno je učiniti radiološku procjenu i sukladno izvršiti eventualnu korekciju aparata.

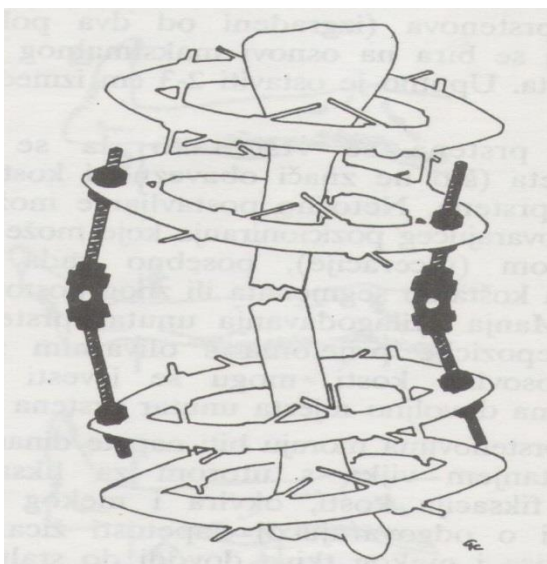
U slučaju kada šipka nije postavljena okomito na ravninu prstena, prilikom stezanja matica dolazi do pojave lateralnog opterećenja. Pritom je pomicanje ulomaka jednak udaljenosti greške kod postavljanja šipke. Ukoliko treba izvršiti rotatornu korekciju šipke se postavljaju međusobno paralelno, ali koso u otvore na prstenovima. Tada pritezanjem matica dolazi do pomicanja šipke prema okomitom položaju u odnosu na prsten i posljedične rotacije segmenta kosti. Kod produljivanja najčešće se koriste dva prstena, a kod prijeloma, pseudoartroza, i korekcija deformiteta po četiri.



Slika 2. Položaj stopala i koljena tijekom insercije žice. Prema: , Argnani F., Aronson J., Benedetti G.B., Bianchi Maiocchi A., Canuti M., Catagni M.A., Cattaneo R., Paley D., Pous Barral J., Villa A.; Operativni principi metode Ilizarov, Zagreb, A.S.A.M.I. grupa Croatia. Slika 7.4, str64



Slika 3: Konstrukcije za rotatorne korekcije Prema: Argnani F., Aronson J., Benedetti G.B., Bianchi Maiocchi A., Canuti M., Catagni M.A., Cattaneo R., Paley D., Pous Barral J., Villa A.; Operativni principi metode Ilizarov, Zagreb, A.S.A.M.I. grupa Croatia. Slika 7.10, str 67



Slika 4: Konstrukcija za ispravljanje angulacije. Prema: , Argnani F., Aronson J., Benedetti G.B., Bianchi Maiocchi A., Canuti M., Catagni M.A., Cattaneo R., Paley D., Pous Barral J., Villa A.; Operativni principi metode Ilizarov, Zagreb, A.S.A.M.I. grupa Croatia. Slika 7.9, str.66

8. Postoperativno liječenje

Postoperativno liječenje se dijeli na :

- a) neposredno primarno
- b) neposredno sekundarno
- c) kasno liječenje

8.1 Neposredno primarno liječenje

Bolesnikov ekstremitet postavlja se u povišeni položaj. Spoj kože i žica zaštiti se gazom koja se može pričvrstiti gumenim čepom. Mjesta incizije također se pokrivaju gazom. Gaze se moraju mijenjati nakon nekoliko dana, a poslije barem jedanput tjedno.

8.2-Neposredno sekundarno liječenje

Previjanje bolesnika sa Ilizarov aparatom treba započeti pranjem ruku sapunom i vodom, a zatim utrljavanjem alkohola. Uklone se gaze i gumeni čep. Sterilna gaza se natopi alkoholom i uhvati hvataljkom , pa se dobro očisti spoj žice i kože. Kada postoji pojava gnojne drenaže indicirano je upotrebiti antbiotsku mast. Na kraju se spojevi koža-žica namaže otopinom betadina i prekrije suhom sterlinom gazom. Previjanje završava umatanjem cijelog aparata u posebnu vreću s uzicama. Stabilnom fiksacijom uz pomoć Ilizarov aparata ne dolazi do imobilizacije susjednih zglobova. To ima povoljan učinak na cirkulaciju, osteogenezu i izbjegava pojavu kontraktura.

Fizioterapija je od izuzetnog značaja i treba se prilagoditi svakom liječenom segmentu. Kod donjih ekstremiteta preporuča se parcijalno opterećenje sa štakam 3 do 5 dana postoperativno u slučaju femura, odnosno dan nakon operacije u slučaju tibije. Kod gornjih ekstremiteta bitno je vršiti aktivne i pasivne kretnje 2 do 3 dana nakon operacije.

8.3.Kasno liječenje

Tenziju žica treba kontinuirano provjeravati. Kada se uoči labavljenje žice, tu istu treba ponovno napeti. Ako se uoče znakovi infekcije indicirana je primjena antibiotika lokalno ili sustavno ovisno o intenzitetu. U slučaju perzistentne infekcije na mjestu insercije, žica se mora ukloniti ili postaviti u nekom drugo smjeru ako je neophodna za stabilnost konstrukcije. Ako bol na mjestu prijeloma traje više od nekoliko dana, to nas upućuje u nestabilnost aparata koja se mora sanirati. Pri pojavi kontraktura treba se započeti sa intenzivnom fizikalnom terapijom , a u rjeđim slučajevima pribjeći kirurškim procedurama.

9. Uklanjanje aparata

Uklanjanje aparata ovisi o nekoliko čimbenika koje valja uzeti u obzir. Stanje ekstremiteta, dijagnoza i patologija koja se liječi ključni su čimbenici. U trenutku kada pacijent može hodati bez bolova i kada imamo rentgensku potvrdu kvalitetnog stvaranja nove kosti, odvijaju se matice na narezanim ili teleskopskim šipkama. Aparat se ne skida, već se pacijenta pošalje doma. Ako nakon 2 tjedna ne dolazi do pojave boli na puno opterećenje, tada se aparat može sigurno skinuti. Žice se presjeku nekoliko milimetara iznad kože, aparat se ukloni, a potom se žice lagano izvuku. Kožu treba dezinficirati.

Postoperativne komplikacije

Pod postoperativne komplikacije spadaju:

- a) nestabilnost aparata
- b) ozljeda velikih krvnih žila i živaca
- c) površne infekcije oko žice
- d) duboke infekcije koje zahvaćaju meka tkiva i kosti.

Nestabilnost aparata

Može nastati zbog loše i nestabilne konfiguracije okvira, loma i labavljenja žica, osteolize oko žice...

Ozljeda velikih krvnih žila i živaca

Vrlo je bitno dobro poznavati topografsku anatomiju kako bi se izbjegle ozljede živčanih i krvožilnih struktura. U slučaju da postoje jasni znakovi jakih krvarenja na mjestima umetanja žice, treba ih ukloniti i primjeniti kompresivni zavoj.

Osim za vrijeme umetanja žice, ozljede se mogu pojaviti nakon napinjanja žica i posljedičnih laceracija. Izravna ozljeda živca rijetka je komplikacija ukoliko operater dobro poznaje anatomiju.

Površne infekcije oko žica

Infekcije na mjestima umetanja žica su najčešća komplikacija u uporabi Ilizarov metode. Najčešće one nisu značajne niti imaju bitan učinak na konačni rezultat. Kod tvrdokornih infekcije može se ukloniti žica i postaviti nova.

10. Liječenje prijeloma

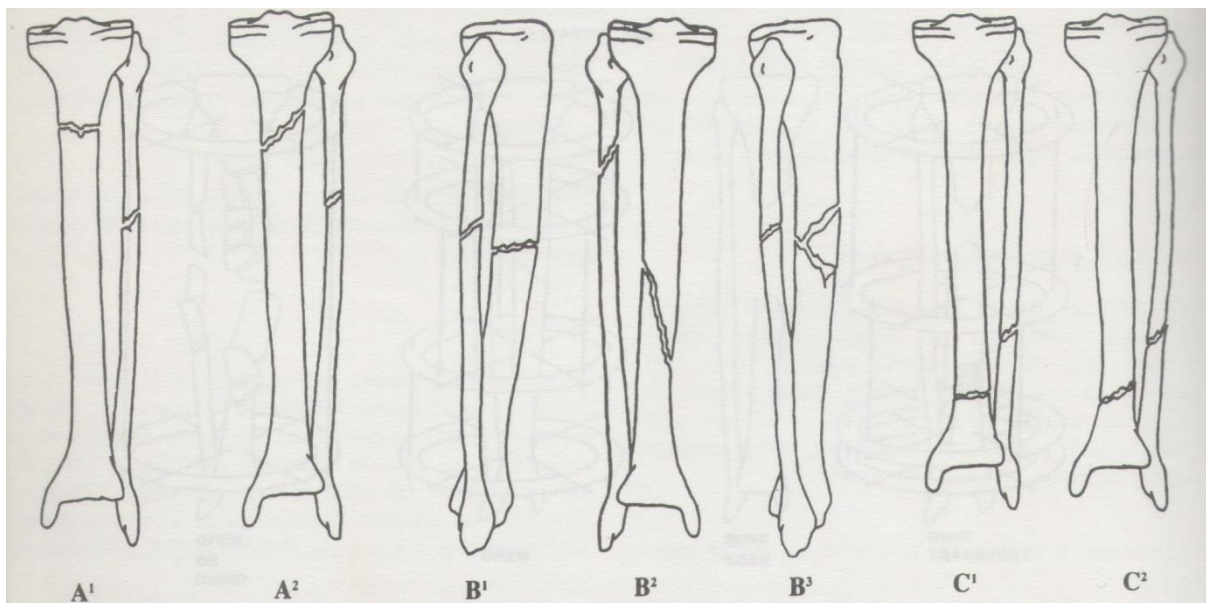
10.1 Prijelomi potkoljenice

10.1.1 Klasifikacija prijeloma potkoljenice prema Ilizarovu

1. Proksimalni prijelomi
 - a) poprečna konstrukcija- tip a1
 - b) kosa konstrukcija- tip a2

2. Dijafizarni prijelomi
 - a) poprečna konstrukcija- tip b1
 - b) kosa konstrukcija- tip b2
 - c) trofragmentna konstrukcija- tip b3

3. Distalni prijelomi
 - a) poprečna konstrukcija- tip c1
 - b) kosa konstrukcija- tip c2



Slika 5: Klasifikacija prijeloma potkoljenice prema Ilizarovu. Prema: , Argnani F., Aronson J., Benedetti G.B., Bianchi Maiocchi A., Canuti M., Catagni M.A., Cattaneo R., Paley D., Pous Barral J., Villa A.; Operativni principi metode Ilizarov, Zagreb, A.S.A.M.I. grupa Croatia. Slika 9.2, str. 92

10.1.2 Postupci u liječenju

Saniranje akutnih zatvorenih prijeloma preporuča se izvršiti unutar 2 do 3 dana od ozlijeđivanja. Ako je potrebna hitna intervencija, repozicija i stabilizacija se mogu napraviti odmah. Pri liječenju otvorenih prijeloma ne vrijedi princip od 6 sati hitnosti za operaciju kao kod interne osteosinteze s obzirom da je transosealna osteosinteza nekirurški postupak. Rizik od infekcije nije znatno povećan.

Transosealna osteosinteza može se izvršiti čak i ambulantno.

Točna konstrukcija aparata trebala bi se isplanirati prije operacije na temelju rentgenskih nalaza, te bi se trebala napraviti pretkonstrukcija koja se sterilizira. Na taj način skraćuje se vrijeme same operacije. Montaža aparata ima tri glavne faze : transosealna insercija žica, fiksacija žica za prstenove ili lukove, te postavljanje spojnih narezanih šipki. Za lakšu primjenu aparata postoje specijalni okviri koji omogućuju pristup ekstremitetu u puoj cirkumferenciji. Za vrijeme operacije može se koristiti opća, spinalna ili regionalna anestezija.

10.1.3 Montaža tip a1 (poprečni proksimalni prijelom)

Prvo se postavljaju dva para žica. Prvi par u proksimalnu epifizu, a drugi u distalnu epifizu. Ravnine parova žica moraju biti paralelne u odnosu na susjedne zglobove ili okomite na osovinu segmenata prijeloma. Proksimalni i distalni prstenovi montiraju se na jednaku udaljenost od osovine glavnih ulomaka. Proksimalni i distalni prsten potom se spajaju dugim narezanim šipkama na kojima je montiran intermedijarni prsten koji slobodno klizi. Stabilnost proksimalnog dijela konstrukcije može se pojačati umetanjem dviju poprečnih žica, od kojih je jedna fiksirana za prsten a druga na dva vertikalna nosača. Nakon repozicije prijeloma intermedijarni prsten se fiksira distalno od mjesta prijeloma. Mogu se koristiti olivarne žice za veću stabilnost reponiranih ulomaka. Na kraju se prstenovi međusobno spoje narezanim šipkama odgovarajućih dužina, a uklanjaju se privremene koje su služile za centriranje. Izvrši se aksijalna kompresija i napravi radiološka verifikacija rezultata operacije.

10.1.4 Montaža tip a2 (kosi proksimalni prijelom)

Vrijede od prije navedeni opći principi i postupak kao u montaži tip a1. Kod kosih prijeloma preporuča se korištenje olivarnih žica na suprotnim pozicijama za bolju stabilizaciju ulomaka.

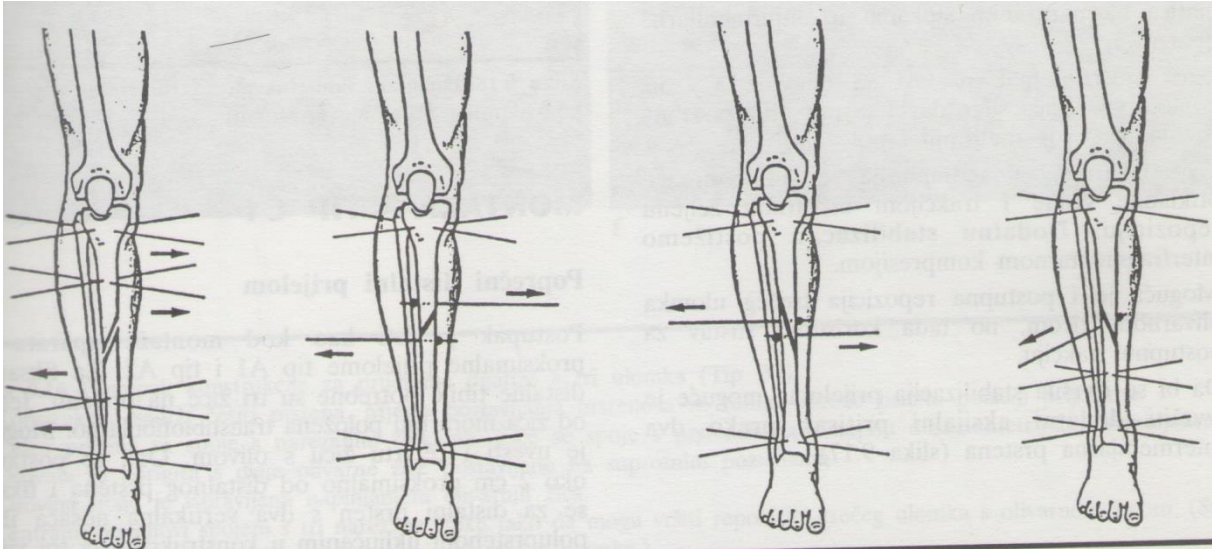
10.1.5 Montaža tip b1 (poprečni dijafizarni prijelom)

Proksimalni i distalni prsten se postavljaju na jednak način kako je prije navedeno. U slučaju kod poprečnog dijafizarnog prijeloma koriste se dva intermedijarna prstena. Jedan se postavlja približno 2 cm proksimalno, a drugi distalno od mjesta prijeloma.

10.1.6 Montaža tip b2 (kosi dijafizarni prijelom)

Za bolju manipulaciju i stabilizaciju ulomaka preporuča se koristiti olivarne žice. Konstrukcija je ista kao kod tip b1 montaže, kod kojeg se koriste dva intermedijarna prstena. Kratki kosi ili spiralni prijelomi zahtijevaju interfragmentarnu kompresiju za povećanu stabilnost. Za postizanje interfragmentarne kompresije postoje 4 tipa konstrukcije: 1. Suprotnim silama između dva prstena fiksirana za kost žicama 2. Uporabom dvije olivarne žice postavljene na suprotne strane kosti. Time se postiže repozicija i interfragmentarna kompresija 3. Korištenjem dviju olivarnih žica kao u prethodnom slučaju samo sa varijacijom da žice prolaze kroz prijelom

4.interfragmentarna kompresija se vrši jednom koso položenom olivarnom žicom koja se fiksira i napinje na kratku narezanu šipku s utorom koja se montira na jedan intermedijarni prsten.



Slika 6: Konstrukcije kojima se vrši interfragmentarna kompresija kod kosih prijeloma
Prema: , Argnani F., Aronson J., Benedetti G.B., Bianchi Maiocchi A., Canuti M.,
Catagni M.A., Cattaneo R., Paley D., Pous Barral J., Villa A.; Operativni principi
metode Ilizarov, Zagreb, A.S.A.M.I. grupa Croatia. Slika 9.13, str 97

10.1.7 Montaža tip b3 (prijelom dijafize s tri ulomka)

Postupak je sličan prethodnom uz dodatnu fiksaciju trećeg ulomka olivarnom žicom. Postave se parovi žica na proksimalni i distalni dio kosti. Prstenovi se spoje narezanim šipkama, a žice fiksiraju i napnu na prsten tenzijom od 120kg. Po jedna olivarna žica se postavi 2cm iznad i ispod prijeloma sa suprotnim pozicijama oliva. Pomoću dva dinamometrijska napinjača napravi se repozicija dijafizarne osovine. Tada se očekuje ispravljanje longitudinalne osovine uz zaostajanje mogućeg rekurvatuma, koji se može ispraviti zatezanjem, odnosno labavljenjem matica na narezanim šipkama kod intermedijarnih prstenova. Kroz treći ulomak se provede olivarna žica koja se spaja na prikladne vertikalne nosače.

10.1.8 Montaža tip c1 (poprečni distalni prijelom)

Postupak je identičan kao kod tipa a1 i tipa a2. Fiksacija distalne tibije vrši se pomoću tri žice na prstenu s uvjetom da jedna žica prolazi transtibiofibularno. Moguće je koristiti i četvrtu žicu, olivarnu žicu, koja se pomoću vertikalnih nosača spojenih na distalni prsten postavlja 2 cm proksimalno. Za bolju stabilizaciju preporuča se koristiti još jednu olivarnu žicu koja se postavlja na intermedijarni prsten.

10.1.9 Montaža tip c2 (kosi metafizarni prijelom)

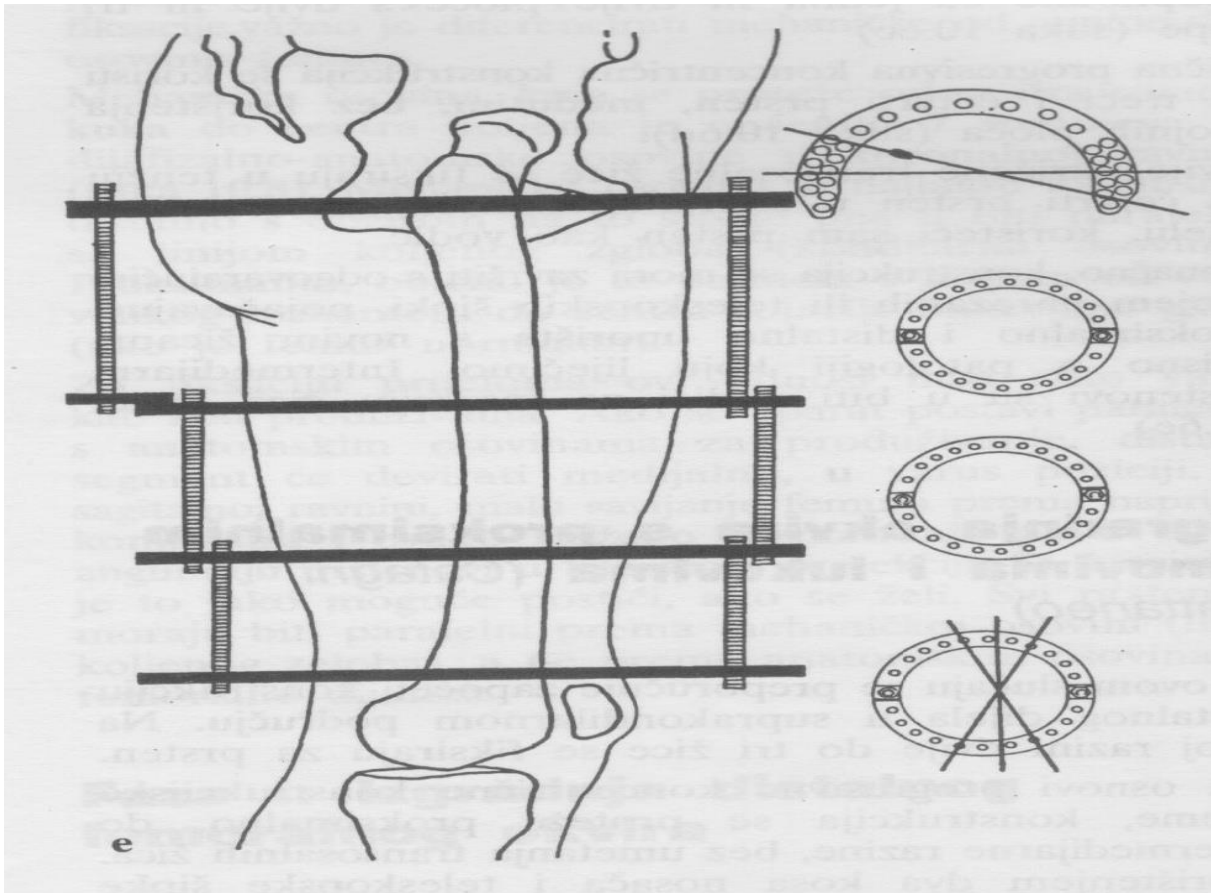
Procedura je ista kao u prijašnjem slučaju. Kada je distalni ulomak malen konstrukcija se širi na kalkaneus. Tada se dvije ukrižene žice provedu kroz tuber kalkaneusa i fiksiraju za poluprsten koji se narezanim šipkama spaja sa distalnim prstenom.

10.2 Prijelomi femura

Potrebno je temeljito proučiti anatomiju regije kako bi se adekvatno mogle postaviti žice. U trohanternoj i subtrohanetnoj regiji postoji opasnost u anteromedijalnom i posteromedijalnom području od povrede neurovaskularnih snopova. Konstrukcija okvira se može raditi od proksimalno prema distalno po Argnaniju ako se koriste transosealne žice, ili od distalno prema proksimalno ako se koriste pinovi u proksimalnom kraju po Catagniju.

10.2.1 Progresivna koncentrična konstrukcija na femuru (Argnani)

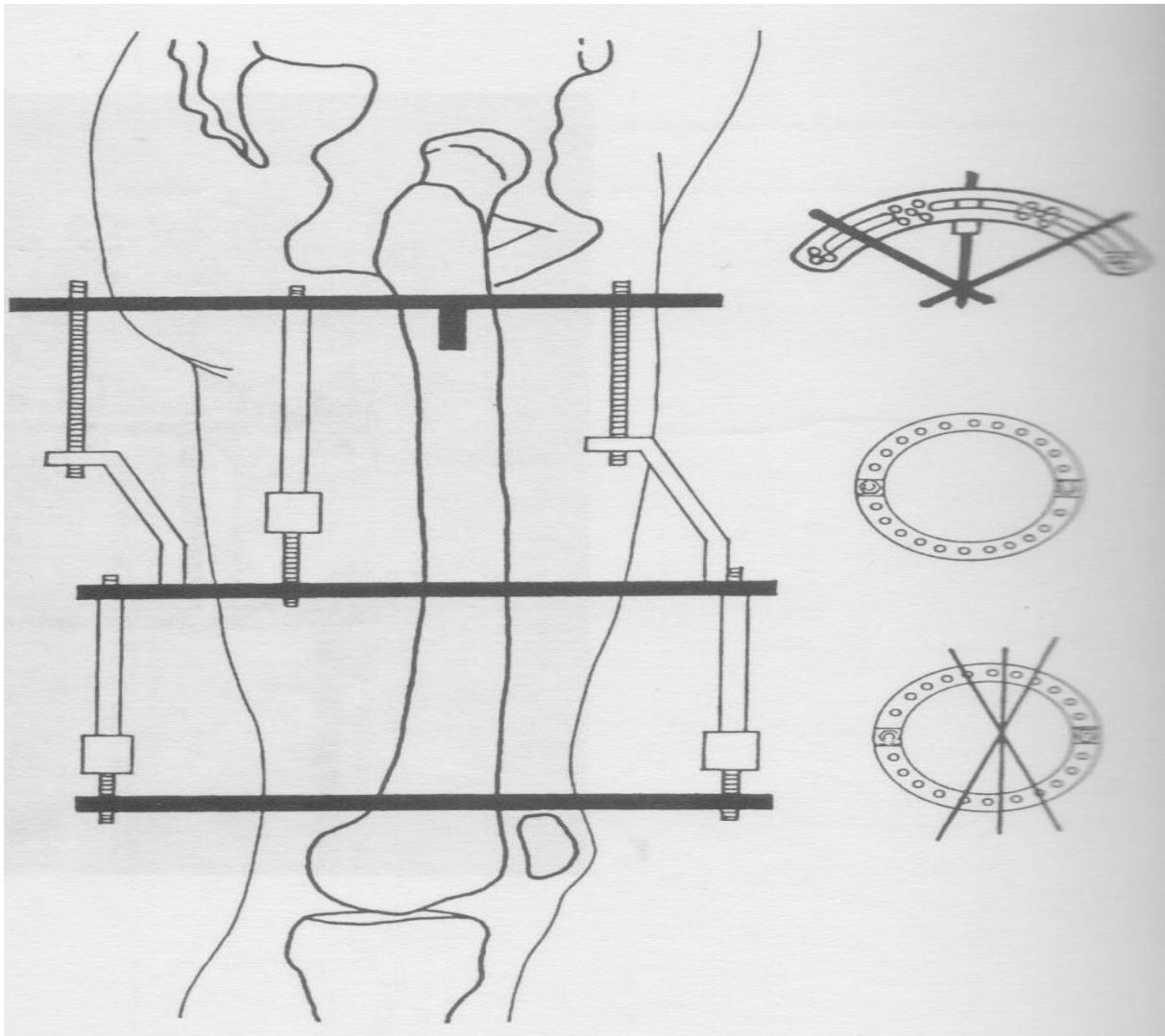
Pacijent se postavlja na ortopedski stol sa nogom u abdukciji. Transtrohanterne žice se postavljaju u trohanternu regiju. Pozicionira se luk, te se postavljaju dvije narezane šipke za određivanje pozicije prstena na drugoj razini. Prsten manjeg dijametra, postavlja se paralelno s lukom. Za spajanje će biti potrebna barem jedna pločica sa dva ili tri otvora. Slična progresivna konstrukcija se koristi za treći i četvrti prsten, ali nije potrebna pločica. Dvije ukrižene transosealne žice moraju se fiksirati na četvrti prsten u suprakondilarnom području. Konačno se konstrukcija završava odgovarajućim brojem narezanih šipki za spajanje proksimalnog i distalnog uporišta, te fiksiranjem dodatnih žica.



Slika 7: Progresivna koncentrična konstrukcija za femur. Prema: , Argnani F., Aronson J., Benedetti G.B., Bianchi Maiocchi A., Canuti M., Catagni M.A., Cattaneo R., Paley D., Pous Barral J., Villa A.; Operativni principi metode Ilizarov, Zagreb, A.S.A.M.I. grupa Croatia. Slika 10.6, str 126-127

10.2.2 Okvir s proksimalnim pinovima i lukovima (Catagni)

U prvoj fazi se izgrađuje distalni femoralni okvir. Dvije žice se postavljaju kroz distalnu femoralnu metafizu i fiksiraju za prsten. Dva centimetra proksimalnije se postavlja olivarna žica s olivom na medijalnoj strani i paralelno s prstenom. Prsten se zatim spoji na žicu i pomoću tri narezane šipke od 60 mm spoji za distalni prsten. Žice se zategnu na 120kg. Za veću stabilizaciju druga olivarna žica postavlja se na distalni prsten s olivom na lateralnoj strani femura. U drugoj fazi se izgrađuje proksimalni femoralni okvir. U subtrohanteričnoj regiji prvi polupin se postavlja od sprijeda prema straga , a drugi od lateralno prema medijalno. Moraju biti paralelni s distalnim prstenovima. Izabere se luk takve veličine da omogući slobodnu glutealnu regiju, te se polupinovi fiksiraju za luk. Postavlja se treći polupin. Pomoću četiri graduirane teleskopske šipke spajaju se distalni za proksimalni okvir.

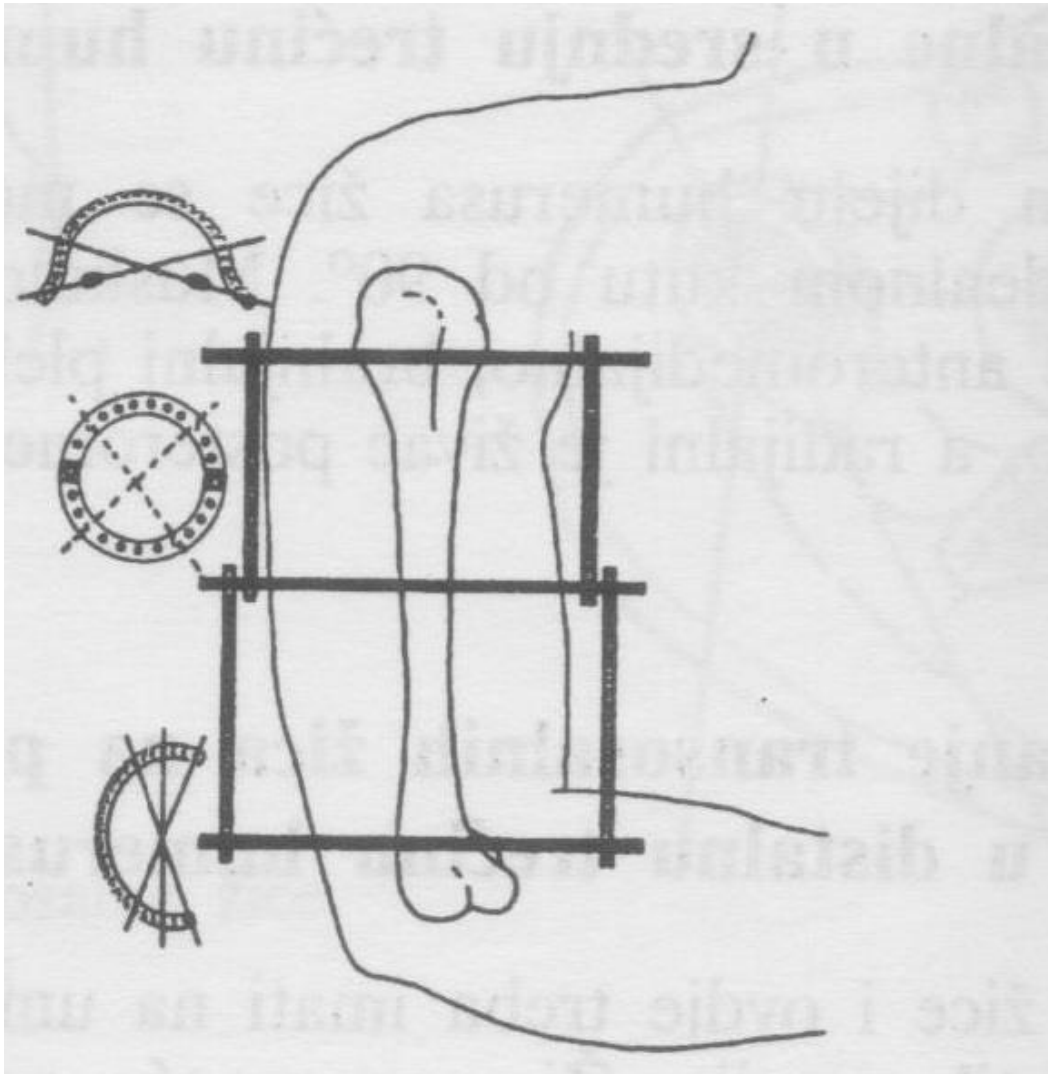


Slika 8: Progresivna koncentrična konstrukcija za femur s posebnom proksimalnom fiksacijom. Prema: , Argnani F., Aronson J., Benedetti G.B., Bianchi Maiocchi A., Canuti M., Catagni M.A., Cattaneo R., Paley D., Pous Barral J., Villa A.; Operativni principi metode Ilizarov, Zagreb, A.S.A.M.I. grupa Croatia. Slika 10.7a, str 128

10.3 Prijelomi humerusa

Pacijent se postavlja na operacijski stol tako da se gornji gornji ekstremitet može lako abducirati. Kao i kod prijeloma femura, konstrukcija se može izvoditi prema Argnaniju ili Catagniju. Kod progresivne koncentrične konstrukcije pacijent je u supinacijskom položaju, nadlaktica je u abdukciji , a lakat flektiran za 90 stupnjeva. Na proksimalni humerus se postave dvije olivarne žice zbog stabilizacije, jer se međusobno

postavljaju pod kutem od 40 stupnjeva. Omega prsten se centririra i postavi na žice. Žice se napinju. Dvije narezane šipke se postavje na prvi omega prsten osiguravajući paralelnost i koncentričnost konstrukcije. Konstrukcija napreduje do trećeg prstena. Dvije žice se preko trećeg prstena provode okomito na osovinu humerusa. Distalni prsten je otvoren prema medijalno, a proksimalni prema medijalno kako bi bili omogućeni normalni pokreti ruku.



Slika 9: Konstrukcija za humerus. Prema: , Argnani F., Aronson J., Benedetti G.B., Bianchi Maiocchi A., Canuti M., Catagni M.A., Cattaneo R., Paley D., Pous Barral J., Villa A.; Operativni principi metode Ilizarov, Zagreb, A.S.A.M.I. grupa Croatia. Slika 11.5, str 146

10.4 Prijelomi podlaktice

Zbog složene anatomije regije, kretnje u više ravnina, ograničen prostor za izgradnju okvira, te velikog rizika od neurovaskularnih oštećenja i mišićnih ozljeda, prijelomi podlaktice se rijetko liječe metodom po Ilizarovu. Iako nije nemoguće, takva se stanja uobičajeno liječe drugim metodama, te zbog toga u nastavku neće biti obrađena ova problematika.

11. Pseudoartroze

Pseudoartrozu možemo definirati kao trajnu pokretljivost između ulomaka prijeloma. Prijelom se pretvara u pseudoartrozu ako ne postoji stabilnost, funkcija ili je vaskularizacija manjkava. Pseudoartroze se mogu klasificirati prema lokalnom trofizmu i prema postojanju infekcije. Način liječenja određen je klasifikacijom pseudoartroza. Hipertrofične pseudoartroze su vaskularizirane i krute, dok su hipotrofične avaskularizirane i pokretne. Liječe se aksijalnim opterećenjem uz onemogućavanje smika, uspostavom funkcije i obnovljene vaskularizacije, što potiče osteogenezu i lokalni tkivni trofizam. Kortikotomija je biološki stimulus za neovaskularizaciju. Aseptične pseudoartroze možemo podijeliti prema postojanju koštanog defekta na:

1) Aseptična pseudoartroza bez koštanog defekta

Tip a1: pokretne (hipotrofična)

Preporuča se liječenje bifokalnom ostesintezom uz koju se izvodi kortikotomija s postupnom distarkcijom i istovremenom postupnom kompresijom pseudoartroze na stvarnoj osovini kosti.

Tip a2: kruta bez deformiteta (hipertrofična)

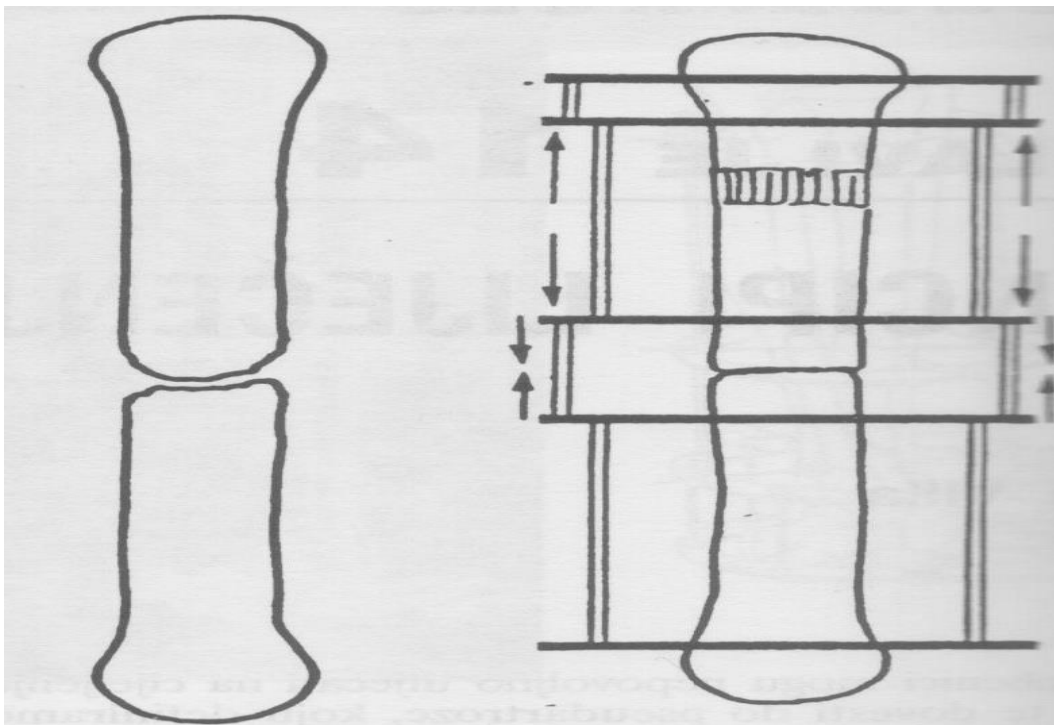
Liječenje se izvodi monofokalnom ostesintezom postupnom distrakcijom nakon koje se vrši kompresija. Originalno Ilizarov preporuča primarnu kompresiju od 10 do 20 dana, nakon koje slijedi distrakcija i konačna kompresija.

Tip a3: kruta s deformitetom (hipertrofična)

Preporučeno je izvršiti monofokalnu ostesintezu uz distrakciju i kompresiju uz saniranje deformiteta. Postoje tri varijacije u liječenju takve pseudoartroze. Mogu se koristiti šarniri, poprečne žice ili samo olivarne žice

2) Aseptična pseudoartroza s koštanim defektom

Koštani defekt definira se kao gubitak duljine ekstremiteta više od 4 centimetra. Takve pseudoartroze najčešće se manifestiraju kao pokretne, atrofične. U ovim situacijama postoje 3 glava problema. To su: razlika u duljini ekstremiteta, atrofija segmenta i sama pseudoartroza. Mora se koristiti bifokalna metoda u svim slučajevima. Ako je gubitak koštane supstance do 5 cm koristi se proksimalna i distalna fiksacija sa koštanim transportom. Transport se vrši brzinom od 1mm dnevno, dok se kompresija vrši brzinom od 0,25mm svaka tri dana. Fibulotomija nije potrebna. U slučaju da je gubitak veći od 5 cm, onda se mogu izvršiti kortikotomije na dvije razine.



Slika 10 Bifokalna osteosinteza s distrakcijom i kompresijom. Prema: , Argnani F., Aronson J., Benedetti G.B., Bianchi Maiocchi A., Canuti M., Catagni M.A., Cattaneo R., Paley D., Pous Barral J., Villa A.; Operativni principi metode Ilizarov, Zagreb, A.S.A.M.I. grupa Croatia. Slika 14.1, str 188

12. Produživanje kosti

Glavni aktivator tkivne regeneracije i reprodukcije je proces upale. Upala je kontrolirana neurohumoralnim faktorima što rezultira tkivnom regeneracijom. Tijekom produživanja kosti kortikotomija će stvoriti biološki aktivno mjesto. Lokalne nediferencirane mezenhimske stanice se aktiviraju, razvijaju u osteoblaste, proizvode kolagen, osteoidni matriks i na kraju koštani mineral. Primjenom distrakcijske sile pomoću Ilizarov aprata, osteogeneza se razvija u longitudinalnom smjeru vektora sile, te se novoformirane lamele postavljaju međusobno paralelno. To je osnovni mehanizam produživanja ekstremiteta Ilizarovom metodom.

Kortikotomija se može izbjeći u slučaju epifizealne distrakcije ukoliko je epifizna ploča dobro razvijena i aktivna. Doduše, ovaj princip često dovodi klinički do zaustavljanja rasta.

Na kraju procesa produživanja novostvorena kost se ne razlikuje morfološki niti funkcionalno od ostale kosti. Na temelju mnogih kliničkih opservacija i eksperimenata smatra se da je kritična brzina produljenja 1mm dnevno u intervalima od 0.25mm svakih 6 sati. Brzina produživanja se može ubrzati ali je onda potrebna dvostruka kortikotomija, jedna proksimalna i jedna distalna. Treba imati na umu da kod ovog načina produživanja regenerativni potencijal kosti može premašiti potencijal okolnog tkiva.

Tijekom procesa produživanja mogu se pojaviti muskulotendinozna kontraktura s ukočenosti zgloba, parestezije zbog istezanja perifernih živaca, ozljeda krvnih žila također zbog istezanja. Pravilnom primjenom distrakcije i održavanja normalne funkcije od strane pacijenta takve se komplikacije uglavnom izbjegnu.

Prebrzo produživanje tkiva može dovesti do istezanja krvnih žila i njihove histološke promjene s posljedičnom ishemičnom nekrozom novostvorenog tkiva.

Produživanje brzinom manjom od 1 mm dnevno dovodi do prerane konsolidacije nove kosti. Naravno, treba uzeti u obzir da postoje individualne razlike te da produživanje od 1mm dnevno nije apsolut, već da se treba smatrati kao liniju vodilju. Kortikotomija se vrši na poštudni način, perkutano, da se maksimalno sačuva vaskularna opskrba koja je temelj za rast i regeneraciju novog tkiva. Najoptimalnije područje za kortikotomiju je metafizno područje, koje se odlikuje razvijenom vaskularizacijom i mnogobrojnim hematopoetskim stanicama.

12.1 Produživanje tibije

12.1.1 Monofokalno produživanje tibije

Pretkonstrukcija okvira treba se sastojati od para proksimalnih i para distalnih prstenova. Parovi prstenova međusobno se spajaju heksagonalnim nosačima dužine 2-3 cm. Dvije duge narezane šipke koriste se za spajanje ova dva bloka prstena te se postavljaju kroz otvore uz heksagonalne nosače. Dužina narezanih šipki mora biti takva da proksimalni prsten proksimalnog bloka bude postavljen točno na razinu sredine glavice fibule, a distalni prsten distalnog bloka 2 cm od talokruralnog zgloba.

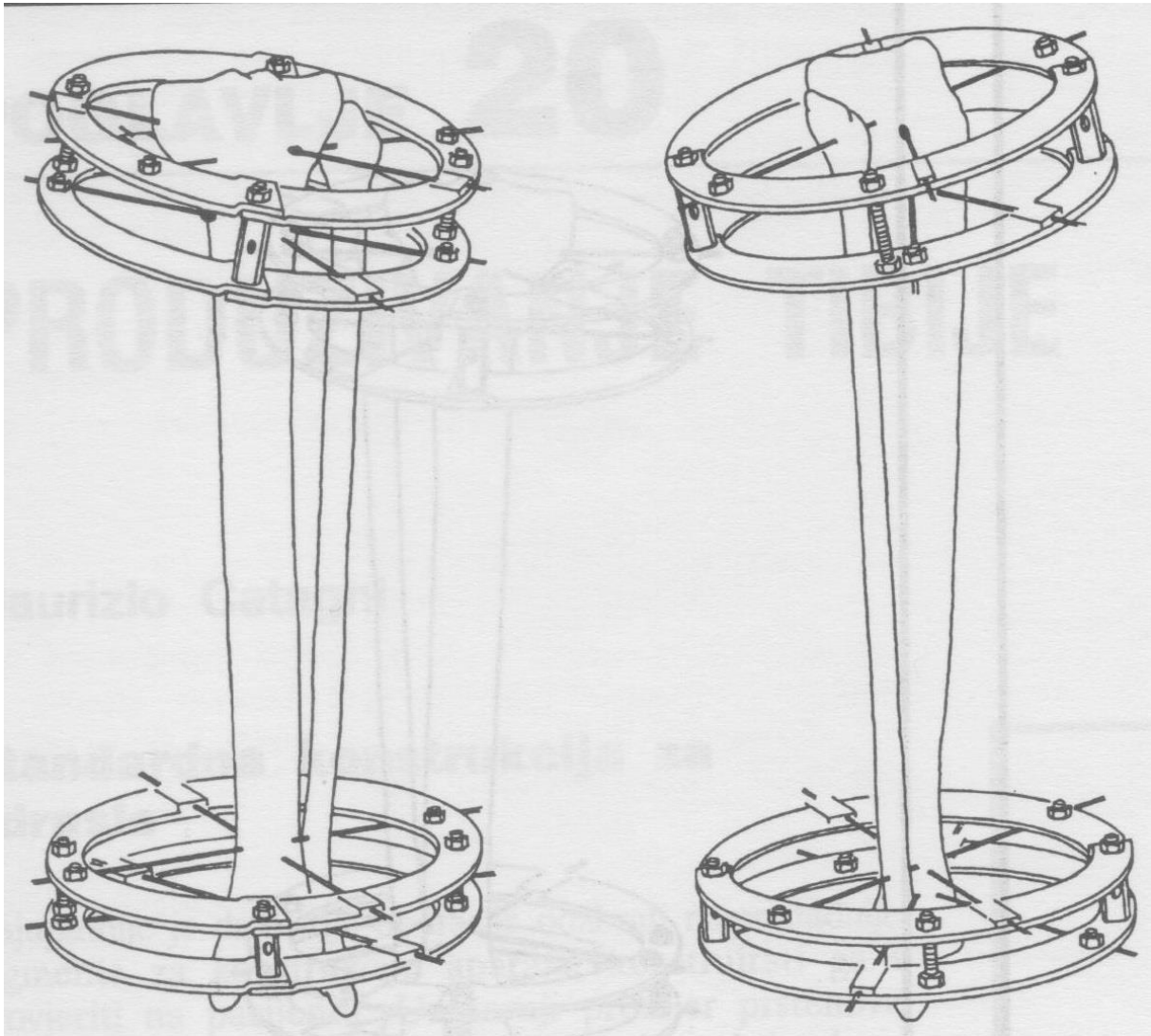
Prva žica, koja je olivarna, postavlja se na razini proksimalne površine proksimalnog prstena od lateralno prema medijalno okomito na osovinu tibije. Druga žica, koja je obična, postavlja se na razini distalne površine najdistalnijeg prstena, paralelno u odnosu na prvu. Žice se fiksiraju. Proksimalni blok se zatim centrira na nogu, a zatim se distalni blok postavlja na jednaku udaljenost od noge kao proksimalni blok. Žice se napinju na 130kg.

Stabilnost okvira se postiže uvođenjem idućih žica. Treća žica postavlja se na najproksimalniji prsten od posterolateralno prema anteromedijalno kroz glavicu fibule. Na distalnom prstenu proksimalnog bloka, postavlja se olivarna žica poprečno od medijalno prema laterlano. Na istom prstenu postavlja se još jedna žica paralelno sa subkutanom površinom od anterolateralno prema posteromedijalno. Na proksimalni prste distalnog bloka postavljaju se dvije obične žice, jedna od posterolateralno ka anteromedijalno i druga od anterolateralno prema posteromedijalno paralelno sa subkutanom površinom tibije.

Posljednja žica postavlja se na najdistalniji prsten od anterolateralno ka posteromedijalno. Sve žice se tada napinju. Ukoliko se planira produženje dulje od 6 cm treba uzeti u obzir pojavu valgusa i prednje angulacije proksimalnog segmenta koji se javljaju posljedično tenzijskim silama posterolateralnih struktura.

Ovo se može spriječiti postavljanjem proksimalnog bloka u 5 do 7 stupnjeva valgusa i prokurvatuma. Konstrukcija se učini kako je i prije navedeno. Nakon kortikotomije proksimalni blok se postavi paralelno s distalnim kako bi tijekom produživanja početna pozicija prešla u neutralnu osovinu.

Kortikotomija se izvodi nakon monitoranja prstenova na fibuli i na tibiji. Napravi se incizija veličine osteotoma na koži na spoju srednje i distalne trećine fibule. Tibijalna kortikotomija se izvodi distalno od tuberozitas tibije. Koriste se osteotomi 2 do 3 milimetra debljine i 8 do 10 milimetra širine. Prilikom kortikotomije valja paziti da se ne uđe u medularni kanal. Sa distrakcijom prstenova započinje se poslije 7 dana kod odraslih, odnosno poslije 3 dana kod djece.



Slika 11: Proksimalni i distalni blok prstenova pri produljivanju tibije. Ravnina proksimalnih postavlja se do 10 stupnjeva u valgus u odnosu na distalni. Prema: , Argnani F., Aronson J., Benedetti G.B., Bianchi Maiocchi A., Canuti M., Catagni M.A., Cattaneo R., Paley D., Pous Barral J., Villa A.; Operativni principi metode Ilizarov, Zagreb, A.S.A.M.I. grupa Croatia. Slika 20.5, str 288

12.1.2 Bifokalno produživanje tibije

Ovo podrazumijeva primjenu dviju kortikotomija odnosno produživanje tibije na dva kortikotomijska mjesta. Koristi se u pacijenata u kojih je potrebno produživanje ekstremiteta više od 8 cm. Vrijedi opće pravilo da se izvodi produljenje brzinom od 1 mm dnevno po kortikotomijskom mjestu, što ukupno iznosi 2 mm produljenja dnevno. Nedostatak ove metode je složenija konstrukcija aparata, te veći rizik od razvoja kontraktura zglobova.

12.2 Produživanje femura

Produživanje femura kompleksnije je od produživanja tibije. Treba uzeti u obzir razliku između anatomske i mehaničke osovine. U slučaju da se femur produžuje duž svoje anatomske osi, tada se koljeno i gležanj medijaliziraju s posljedičnim valgus deformitetom koljena. Pri pokušaju da se segment angulira kako bi se dobila kompenzacija, mogu se površine koljena i gležnja izbaciti iz njihovih paralelnih osovin prema tlu. Produljivanje femura duž njegove mehaničke osovine produljeni segment pomiče lateralno, čuvajući na taj način njihovu osovinu. S obzirom da anatomija proksimalne površine sprečava uporabu punog prsten, moraju se koristiti angularni nosači.

Prva žica se postavlja poprečno u frontalnoj ravnini kroz distalnu metafizu. Pretkonstrukcija se centrira u odnosu na ovu žicu. U konstrukciji je potrebno imati dva distalna prstena međusobno odvojena 3 cm. Treći prsten se spaja na distalni blok prstenova uz pomoć šarnira. Potom se postavlja posebni luk od 120 stupnjeva na razinu malog trohantera i spaja sa dvije teleskopske šipke. Distalni prsten se fiksira za prvu žicu, pa se još dodaju tri ili četiri nove žice za stabilizaciju od koji su dvije suprotno postavljene olivarne žice.

Proksimalni pin s navojem umeće se paralelno s frontalnom ravninom femura u subtrohanternoj regiji. Dva polučavla se koriste za dodatnu stabilizaciju.

Kortikotomija se izvodi iznad anterolateralne strane distalne metafize femura. Prvo se presiječe prednji a zatim lateralni korteks. Šarniri se potom uklanjaju, a kortikotomija se izvrši rotacijom distalnog bloka prema vani dok proksimalni miruje. Šarniri se odstrane i umjesto njih se postavljaju četiri navojne šipke. Preporuča se ne produljivati femur više od 8 cm jer se onda pojavljuju dodatne komplikacije kao što su valgus deformacija i posteriorna subluksacija koljena, neuropraksija ishijadikusa, te subluksacije glave femura.

12.3 Produživanje humerusa

Produživanje humerusa trebalo bi biti jednostavnije od produljivanja tibije i femura. Pacijenti dobro podnose aparat zbog tankih žica (1,5 mm), male kirurške intervencije i postupne distrakcije kojom je omogućeno obavljati normalne aktivnosti svakodnevnog života.

Procedura se izvodi sa pacijentom u ležećem položaju. Lakat se flektira pod 90 stupnjeva i uvede se žica kroz epikondil, okomito na osovinu humerus od straga prema sprijeda. Žica ne smije smetati pokretima u zglobu. Postavlja se petosminski prsten s dva vijka za žicu. Zatim se postavlja pin dijametra od 5 mm lateralno od žljeba za tetivu bicepsa u proksimalnoj metafizi. Na taj pin se fiksira luk od 90 stupnjeva. Dvema privremennim narezanim šipkama spajamo luk i petosminski prsten.

Druga žica se postavlja u epikondil od posterolateralno prema anteromedijalno pod lutem od 35 stupnjeva u odnosu na prvu žicu. Treća žica se također postavlja za distalni prsten, ali dva milimetra proksimalnije (koristiti podložne pločice) tako da siječe kut između prve dvije žice na pola.

Drugi pin se postavlja na luk na suprotnoj strani luka pod kutem od 90 stupnjeva, a treći tako da prolazi između prva dva postavljena. U slučaju monofokalnog produživanja luk i prsten treba spojiti teleskopskim šipkama i kosim nosačima. Kod bifokalnog produživanja nakon uklanjanja privremenih narezanih šipki umeće se središnji prsten i spaja sa tri navojne šipke.

Dvije ukrižene žice se umetnu i fiksiraju za središnji prsten. Kortikotomija se izvodi distalno od deltoidnog tuberozitasa. Kod bifokalnog produživanja, druga kortikotomija se izvodi između srednjeg i distalnog prstena. S distrakcijom se kreće 5 dana nakon operacije standardnom brzinom. Ukoliko se pojave znakovi parestezije uputno je usporiti distrakciju na 0,5 mm dnevno.

13. Komplikacije kod produživanja ekstremiteta

Postoje problemi mekih tkiva, živaca, mišića, kože i zglobova kod uporabe Ilizarov aparata pri produživanju ekstremiteta. Mišići se smatraju najodgovornijima za limitiranje produljenja ekstremiteta. Produljivanje ekstremiteta ne završava nakon operativnog procesa, nego tek nekoliko mjeseci nakon što se aparat uklanja. U razmatranju komplikacija treba uzeti u obzir dva vremenska perioda, a to su faza distrakcije i faza konsolidacije.

13.1 Kontraktura mišića

Mišićna kontraktura uglavnom zahvaća dominantne mišićne skupine i posljedica su tenzije na mišiće koje stvara distrakcija. Kontraktura nastaje kada je duljina mišića u mirovanju manja, odnosno relativno prekratka u odnosu na kost. Također, transfixija tetiva i fascija može ograničiti pokretanje zglobova. Profilaksa kontrakture je neizostavni dio kod produživanja ekstremiteta. Primarna prevencija je izbjegavanje lošeg postavljanja žica, odnosno transfixija tetiva, te maksimalna mišićna ekscurzija prije transfixije žica. Sekundarna prevencija su fizioterapija i postavljanje udloga. Vježbe istezanja slabo preveniraju pojavu kontraktura ukoliko se ne mogu izvoditi barem 6 sati dnevno. Da bi se smanjilo vrijeme ovako intenzivne fizioterapije mogu se primjeniti različite ortoze kao što su one za ekstenziju koljena i za dorzifleksiju stopala. Kod pojave značajnijih kontraktura uz fizioterapiju može se kombinirati i usporavanje distrakcije.

13.2 Luksacija zgloba

Subluksacija i dislokacija susjednog zgloba može se pojaviti tijekom produživanja ekstremiteta. Najčešće se događa kod pacijenta koji od prije imaju nestabilnost zgloba. Koljeno je najpodložnije razvoju ove komplikacije. Prilikom fleksije koljena mišići mogu povlačiti tibiju prema straga. Ovo se sprječava držanjem koljena u pasivnoj ekstenziji, ali ne smije se u potpunosti izbjegavati kretanje koljena u fleksiji. U blažim slučajevima subluksacija zgloba može se riješavati fizioterapijom. Drugi način je trakcija. U težim slučajevima može se primjeniti ekstenzija aparata preko zgloba nakon čega slijedi distrakcija zgloba, a zatim relokacija.

13.3 Aksijalna devijacija

Za vrijeme produživanja postoji tendencija da segment postupno odlazi u devijaciju. Ovo se objašnjava različitim mišićnim silama, odnosno neravnotežom sila na različite dijelove kosti. Smjer devijacije ovisi o kosti, ali i o mjestu kortikotomije. Kortikotomije proksimalnog femura obično teže varusu, distalnog femura valgusu, proksimalne tibije valgusu, a distalne ka varusu. Osim utjecaja mišića uzrok može biti i nestabilnost konstrukcije sa labavljenjem žica. Najbolje liječenje je prevencija. Primjer je naveden u poglavlju produživanja tibije.

13.4 Neurološka ozljeda

Ozljeda živca može biti povezana uz kirurški postupak ili distrakciju. Ozljede živca transosealnim žicama spriječava se poznavanjem anatomije i insercijom žica na sigurnim područjima. Glatke žice promjera 1,5mm i 1,8 mm čine malo oštećenje perforacijom živca. Veći problem je ako se žice rotiraju pod utjecajem bušilice, što može dovesti do većih oštećenja u vidu termičkih ozljeda i namotavanja živca oko žice. Postoperativno kuckanjem po žici mogu se izazvati bol i parestezije u pacijenta, a to nas upućuje na ozljedu živca. U tom slučaju žicu treba odmah ukloniti. Ozljeda živca distrakcijom je mnogo rjeđa. Rani znakovi su hiperestezija i bol sa progresijom prema gubitku mišićne snage i konačno paralizom. U slučaju takvog oštećenja brzinu distrakcije treba smanjiti ili čak zaustaviti na nekoliko dana.

13.5 Vaskularna ozljeda

Kao i neurološka ozljede, vaskularna ozljeda može biti uzrokovana operacijskim postupkom ili distrakcijom. Zbog malog promjera žica oštećenje neke vene ili arterije nije značajno. Ako se ozljeda uoči za vrijeme operacije, žicu treba ukloniti i pritskom napraviti tamponadu do zaustavljanja krvarenja. Ponekad zbog blizine žice pulzirajućoj arteriji može dovesti do stvaranja erozije na istoj i pojavi pseudoaneurizme, ali to je rijetko. Krvne žile mogu biti oštećene za vrijeme kortikotomije osteotomom. Najčešće će obična kompresija biti dovoljna za saniranje problema. U nekim slučajevima može doći do pojave obilnog hematoma koji uzrokuje kompartment sindrom. Problem se rješava fasciotomijom. Pojava duboke venske tromboze i plućne embolije je rijetka.

13.6 Prerana konsolidacija

Najčešće se vidi kao neotvaranje kortikotomije nakon započinjanja distrakcije. Zapravo se tu više radi o nepotpunoj kortikotomiji nego zaista o preranoj konsolidaciji. Prerana konsolidacija se pojavljuje kada postoji preveliki period latencije, odnosno kada značajno cijeljenje kalusa onemogućuje distrakciju kortikotomije. Na rentgenskoj slici to se može vidjeti kao konveksno savijanje žica jedna prema drugoj na suprotnim stranama kortikotomija. Problem se može sanirati na nekoliko načina. Kontinuiranom distrakcijom može se izazvati pucanje konsolidiranog mosta kosti. Na raspolaganju su još rotacijska osteoklaza i ponovna perkutana kortikotomija.

13.7 Kasna konsolidacija

Postoji niz čimbenika koji mogu izazvati kasnu konsolidaciju. To su : početna dijastaza, nestabilnost okvira, prebrza distrakcija, infekcija, ishemija, malnutricija i metabolički čimbenici. Kod nestabilnosti okvira ne dolazi do kašnjenja u stvaranju nove kosti već u njezinom sazrijevanju. U tom slučaju trabekule nisu međusobno paralelne niti su longitudinalno orijentirane na mehaničku os. Treba provjeriti konstrukciju aparata i po potrebi ga prepraviti , te pratiti stanje žica. Pacijenti s malnutricijom i hipofosfatemičnim rahitisom nisu pogodni za ovaj način liječenja, jer se regenerat izuzetno sporo razvija u novu kost. Kasna konsolidacija sanira se pomoću manevra harmonike. To znači da se aparat mora skratiti kako bi se trabekule opet povezale , a potom ponovno izvršiti distrakciju, ali sporijom brzinom.

13.8 Refrakte

Refrakte se mogu pojaviti nakon uklanjanja aparata. Može se manifestirati kao postupna aksijalna devijacija, poput potpunog prijeloma ili kao savijanje kosti s određenim gubitkom duljine. Refrakture se izbjegava pomnom analizom regenerata u distrakcijskoj pukotini prije odluke o uklanjanju aparata. Nova kost mora izgledati jednaka okolnoj, normalnoj kosti, jednake konzistencije sa znakovima neokortikalizacije i gustoće. Refrakte se mogu liječiti primjenom gipsa ili ponovnom uporabom aparata.

13.9 Kontrakture zglobova

Kontraktura zgloba je kasna komplikacija. Perzistentna mišićna napetost ili povećan pritisak na površinu zgloba mogući su mehanizmi. Pri sumnji na kontrakturu zgloba aparat se može ekstenirati preko zgloba i izvršiti distrakciju, odnosno artrodijastazu.

14. Zaključak

Ilizarova metoda je visoko uspješna ortopedska kirurška tehnika koja se osniva na primjeni transosealne osteosinteze pomoću Ilizarova aparata, posebnog vanjskog fiksatora. Metoda se bazira na biološkim konceptima od kojih se najviše ističe distrakcijska osteogeneza posebno kod procedure produživanja ekstremiteta. Ima raznovrsne indikacije, od prijeloma preko pseudoartroza i osteomijelitisa, pa do produživanja ekstremiteta i rekonstrukcije koštanih defekta. Takvu širinu primjene pripisuje se univerzalnosti sistema i njegovoj modularnosti. Metoda je relativno jednostavna. Jedna od najvećih prednosti metode je to što je ona zapravo minimalno invazivna procedura, koja ne zahtijeva velike kirurške incizije i time predstavlja minimalnu traumu za pacijenta, kao i za lokalna tkiva. Iako se u ovom preglednom radu nije prikazala direktna komparacija s ostalim metodama i fiksatorima, mogu se zaključiti određene prednosti. Transosealne žice malog promjera (1,5mm i 1,8mm) uzrokuju relativno mala oštećenja, te se općenito dobro podnose kroz duži period u odnosu na pinove velikog promjera u ostalim procedurama. Ilizarova metoda omogućuje nesposredno postoperativno opterećenje i mobilizaciju što pridonosi bržem i boljem oporavku, te skraćenom vremenu boravka u bolnici. Omogućena je trodimenzionalna korekcija postupnim mehaničkim tehnikama. Također, mogućnost izazivanja reparacijskih procesa i stvaranje nove kosti čine veliku prednost u vidu izbjegavanja uporabe koštanih alografta ili autografta i problema koje oni nose. Novostvorena kost metodom po Ilizarovu je identična normalnoj kosti, jednake gustoće, trabekularnog sustava i mehaničkih karakteristika. Uklanjanje aparata je jednostavno i ne bi trebalo činiti probleme. Iako Ilizarova metoda ima mnoge prednosti, koje su ovdje navedene, ona ima određene nedostatke koje treba navesti kako bi se zaključno prikazala cijela cjelina. Unatoč tome što su opći principi metode vrlo jednostavni, složenost konstrukcije fiksatora može biti problem, pogotovo u kompleksnijim slučajevima. Tijekom liječenja bitna je dobra suradljivost i angažman pacijenta. Od njega se očekuje da je u stanju svakodnevno čistiti sva mjesta na koži oko žica i okretati mnoge matice četiri puta dnevno u točno određenim intervalima. Liječnik takvog pacijenta mora često pratiti i provjeravati napetost žica i stabilnost fiksatora uz radiološko praćenje. Bol različitog intenziteta relativno je često prisutna u pacijenata. Metoda donosi određena potencijalna neurovaskularna oštećenja. Žice malog promjera ne nanose veće štete ali dobro poznavanje anatomije ipak neće u

svakom slučaju garantirati izostanak ovog oblika oštećenja. Značajnija neurovaskularna oštećenja ipak su rijetkost. Nadalje, svi pinovi i žice koje se koriste nose rizik od lokalne infekcije. Određena ukočenost zgloba je neizbježna , ali nakon uklanjanja aparata pokretljivost zgloba brzo se vraća. Treba uzeti i u obzir glomaznost i nespretnost fiksatora , koja sa psihološkog gledišta, ipak ima utjecaja i na socijalni život pacijenata. Zaključno, Ilizarova metoda je originalan i kvalitetan postupak , koji u rukama iskusnog stručnjaka ima značajne rezultate i malo komplikacija, te zasigurno nalazi posebno mjesto u ortopedskoj , ali i u traumatološkoj struci.

15. Popis literature

1. Bianchi-Maiocchi A. (1995) Poglavlje 2: Instrumentarij i njegova uporaba, Argnani F., Aronson J., Benedetti,G.B., Bianchi Maiocchi A., Canuti M., Catagni M.A., Cattaneo R., Paley D., Pous,Barral J., Villa A.; Operativni principi metode Ilizarov, Zagreb, A.S.A.M.I. grupa Croatia
2. Paley D. (1995) Poglavlje 3:Biomehanika vanjskog fiksatora po Ilizarovu, Argnani F., Aronson J., BenedettiG.B., Bianchi Maiocchi A., Canuti M., Catagni M.A., Cattaneo R., Paley D.,Pous, Barral J., Villa A.; Operativni principi metode Ilizarov, Zagreb, A.S.A.M.I. grupa Croatia
3. Bianchi-Maiocchi A.. (1998) Poglavlje 1: General Principles of the Ilizarov External Fixator, Catagni M.A., Bianchi-Maiocchi A.; Treatment of fractures, nonunions, and bone loss of tibia with the Ilizarov method, Milan
4. A.S.A.M.I grupa: (1995) Poglavlje 7:Osnovni principi operativne tehnike, Argnani F., Aronson J., Benedetti,G.B., Bianchi Maiocchi A., Canuti M., Catagni M.A., Cattaneo R., Paley D., Pous,Barral J., Villa A.; Operativni principi metode Ilizarov, Zagreb, A.S.A.M.I. grupa Croatia
5. Cattaneo R. (1995) Poglavlje 8:Postoperativno liječenje, Argnani F., Aronson J., Benedetti,G.B., Bianchi Maiocchi A., Canuti M., Catagni M.A., Cattaneo R., Paley D., Pous,Barral J., Villa A.; Operativni principi metode Ilizarov, Zagreb, A.S.A.M.I. grupa Croatia
6. Catagni M. (1995) Poglavlje 9:Prijelomi potkoljenice (tibija), Argnani F., Aronson J., Benedetti,G.B., Bianchi Maiocchi A., Canuti M., Catagni M.A., Cattaneo R., Paley D., Pous,Barral J., Villa A.; Operativni principi metode Ilizarov, Zagreb, A.S.A.M.I. grupa Croatia

7. Benedetti G.B., Argnani F. (1995) Poglavlje 10:Prijelomi femura, Argnani F., Aronson J., Benedetti,G.B., Bianchi Maiocchi A., Canuti M., Catagni M.A., Cattaneo R., Paley D., Pous,Barral J., Villa A.; Operativni principi metode Ilizarov, Zagreb, A.S.A.M.I. grupa Croatia

8 Benedetti G.B., Argnani F.. (1995) Poglavlje 11:Prijelomi humerusa, Argnani F., Aronson J., Benedetti,G.B., Bianchi Maiocchi A., Canuti M., Catagni M.A., Cattaneo R., Paley D., Pous,Barral J., Villa A.; Operativni principi metode Ilizarov, Zagreb, A.S.A.M.I. grupa Croatia

9 A.S.A.M.I grupa.. (1995) Poglavlje 12:Prijelomi podlaktice, Argnani F., Aronson J., Benedetti,G.B., Bianchi Maiocchi A., Canuti M., Catagni M.A., Cattaneo R., Paley D., Pous,Barral J., Villa A.; Operativni principi metode Ilizarov, Zagreb, A.S.A.M.I. grupa Croatia

10 Villa A., Catagni .M.. (1995) Poglavlje 14:Principi liječenja, Argnani F., Aronson J., Benedetti,G.B., Bianchi Maiocchi A., Canuti M., Catagni M.A., Cattaneo R., Paley D., Pous,Barral J., Villa A.; Operativni principi metode Ilizarov, Zagreb, A.S.A.M.I. grupa Croatia

11 Villa A., Catagni M... (1995) Poglavlje 15:Pseudoartroza potkoljenice (tibija), Argnani F., Aronson J., Benedetti,G.B., Bianchi Maiocchi A., Canuti M., Catagni M.A., Cattaneo R., Paley D., Pous,Barral J., Villa A.; Operativni principi metode Ilizarov, Zagreb, A.S.A.M.I. grupa Croatia

12 Villa A.. (1995) Poglavlje 19:Produživanje kosti, Argnani F., Aronson J., Benedetti,G.B., Bianchi Maiocchi A., Canuti M., Catagni M.A., Cattaneo R., Paley D., Pous,Barral J., Villa A.; Operativni principi metode Ilizarov, Zagreb, A.S.A.M.I. grupa Croatia

13 Catagni M... (1995) Poglavlje 20:Produživanje tibije, Argnani F., Aronson J., Benedetti,G.B., Bianchi Maiocchi A., Canuti M., Catagni M.A., Cattaneo R., Paley D., Pous,Barral J., Villa A.; Operativni principi metode Ilizarov, Zagreb, A.S.A.M.I. grupa Croatia

14 Cattaneo R., Villa A., Catagni M.,(1995) Poglavlje 21:Produživane femura, Argnani F., Aronson J., Benedetti,G.B., Bianchi Maiocchi A., Canuti M., Catagni M.A., Cattaneo R., Paley D., Pous,Barral J., Villa A.; Operativni principi metode Ilizarov, Zagreb, A.S.A.M.I. grupa Croatia

15 Cattaneo R.,Catagni M.(1995) Poglavlje 22:Produživanje humerusa humerusa, Argnani F., Aronson J., Benedetti,G.B., Bianchi Maiocchi A., Canuti M., Catagni M.A., Cattaneo R., Paley D., Pous,Barral J., Villa A.; Operativni principi metode Ilizarov, Zagreb, A.S.A.M.I. grupa Croatia

16 Paley D.. (1995) Poglavlje 25:Problemi , prepreke i komplikacije kod produživanja ekstremiteta, Argnani F., Aronson J., Benedetti,G.B., Bianchi Maiocchi A., Canuti M., Catagni M.A., Cattaneo R., Paley D., Pous,Barral J., Villa A.; Operativni principi metode Ilizarov, Zagreb, A.S.A.M.I. grupa Croatia

16. Životopis

Rođen sam 14.12.1992 u Zagrebu. Završio sam osnovnu školu „Tin Ujević“ u Zagrebu s odličnim uspjehom. V. Gimnaziju u Zagrebu također sam završio s odličnim uspjehom, te sam 2011. godine upisao studij medicine u Zagrebu. Redovni sam student, te sam sada na 6. godini Medicinskog fakulteta.

Demonstrator sam na katedri za Kirurgiju u akademskoj godini 2016/2017

Služim se engleskim i njemačkim jezikom. Poznajem dobro rad u programskom paketu MS Office