

# Akutni diseminirani encefalomijelitis u djece i adolescenata

---

Ledinski, Ivan

Master's thesis / Diplomski rad

2017

Degree Grantor / Ustanova koja je dodijelila akademski / stručni stupanj: **University of Zagreb, School of Medicine / Sveučilište u Zagrebu, Medicinski fakultet**

Permanent link / Trajna poveznica: <https://um.nsk.hr/um:nbn:hr:105:412661>

Rights / Prava: [In copyright](#)/[Zaštićeno autorskim pravom.](#)

Download date / Datum preuzimanja: **2024-08-17**



Repository / Repozitorij:

[Dr Med - University of Zagreb School of Medicine Digital Repository](#)



**SVEUČILIŠTE U ZAGREBU  
MEDICINSKI FAKULTET**

**Ivan Ledinski**

**Akutni diseminirani encefalomijelitis u djece i  
adolescenata**

**DIPLOMSKI RAD**



**Zagreb, 2017.**

Ovaj diplomski rad izrađen je u Zavodu za infektivne bolesti djece Klinike za infektivne bolesti „Dr. Fran Mihaljević“ Medicinskog fakulteta Sveučilišta u Zagrebu pod vodstvom prof.dr.sc. Gorana Tešovića i predan je na ocjenu u akademskoj godini 2016./2017.

## Popis kratica

ADEM	akutni diseminirani encefalomijelitis
MS	multipla skleroza
SŽS	središnji živčani sustav
IPMSSG	(engl. International Pediatric Multiple Sclerosis Study Group) Međunarodna pedijatrijska studijska grupa za multiplu sklerozu
EEG	elektroencefalografija
CT	kompjuterizirana tomografija
MR	magnetska rezonancija
IVIg	intravenski imunoglobulini
IQR	(engl. interquartile range) interkvartilni raspon
GCS	(engl. Glasgow Coma Scale) Glasgowska ljestvica za procjenu kome
CRP	C-reaktivni protein
CSL	cerebrospinalni likvor
HEB	hematoencefalna barijera
OCB	(engl. oligoclonal bands) oligoklonalne vrpce

# Sadržaj

1. Sažetak	
2. Summary	
3. Uvod.....	1
4. Ispitanici i metode .....	6
5. Rezultati.....	7
5.1. Demografski podatci (spol, dob) .....	7
5.2. Klinički podatci .....	7
5.2.1. Antecedentni događaj kao okidač bolesti.....	7
5.2.2. Godišnje doba u kojem se razvila bolest .....	7
5.2.3. Trajanje simptoma prije prijema u Kliniku .....	8
5.2.4. Febrilitet.....	8
5.2.5. Konvulzije .....	8
5.2.6. Vrijednost Glasgowske ljestvice za procjenu kome (engl. Glasgow coma scale - GCS) pri prijemu.....	8
5.3. Laboratorijski nalazi .....	9
5.3.1. Nalazi krvi.....	9
5.3.2. Nalazi cerebrospinalnog likvora .....	9
5.3.3. Nalaz oligoklonalnih vrpca.....	10
5.3.4. Antigangliozidna protutijela .....	10
5.4. Radiološki nalazi .....	10
5.4.1. Kompjuterizirana tomografija (CT) .....	10
5.4.2. Magnetska rezonancija (MR) .....	11
5.5. Nalaz elektroencefalografije (EEG) .....	11
5.6. Liječenje.....	12
5.7. Trajanje hospitalizacije.....	12
5.8. Ishod bolesti kod otpusta .....	12
6. Rasprava .....	14
7. Zaključak .....	20
8. Zahvale .....	21
9. Literatura .....	22
10. Životopis.....	25

# 1. Sažetak

Naslov rada: **Akutni diseminirani encefalomijelitis u djece i adolescenata**

Autor: Ivan Ledinski

Akutni diseminirani encefalomijelitis (ADEM) je rijetka upalna demijelinizirajuća bolest središnjeg živčanog sustava, najčešće monofazičnog tijeka. Nespecifična klinička slika bolesti dovodi do poteškoća u njenom razlikovanju od ostalih upalnih stanja koja zahvaćaju SŽS, poglavito multiple skleroze. U odsutnosti pouzdanih biokemijskih markera, dijagnoza se postavlja na temelju kliničkih i parakliničkih podataka. Proveli smo retrospektivni pregled medicinske dokumentacije 58 bolesnika dječje i adolescentne dobi, hospitaliziranih i liječenih u Klinici za infektivne bolesti „Dr. Fran Mihaljević“ u Zagrebu pod dijagnozom ADEM-a. Pregledom podataka iz postojeće literature i usporedbom naših rezultata s rezultatima drugih autora koji su provodili slične studije, pokušali smo prepoznati specifičnosti koje bi olakšale dijagnozu ove bolesti u ranoj fazi. Dob bolesnika, antecedentna infekcija u anamnezi, povećana pojavnost bolesti zimi i u proljeće, klinički nalazi (febrilitet, konvulzije, encefalopatija), laboratorijski nalazi (povećan broj stanica u likvoru, disfunkcija krvno-moždane barijere), nalaz magnetske rezonancije (difuzne hiperintenzivne lezije bijele tvari neoštrih granica, zahvaćenost duboke sive tvari te relativna pošteta periventrikularne bijele tvari) neki su od nalaza koji su česti u oboljelih od ADEM-a. Sve veći broj kliničkih studija i nova revizija kriterija donesenih konsenzusom unutar međunarodne pedijatrijske studijske grupe (IPMSSG) pomoći će u razlikovanju ADEM-a od ostalih upalnih demijelinizirajućih bolesti i samim time postavljanju ispravne dijagnoze u ranoj fazi bolesti, omogućujući pravodobni početak liječenja.

Ključne riječi: akutni diseminirani encefalomijelitis, multipla skleroza, upalna demijelinizirajuća bolest

## 2. Summary

Title: **Acute disseminated encephalomyelitis in children and adolescents**

Author: Ivan Ledinski

Acute disseminated encephalomyelitis (ADEM) is a rare, in most cases monophasic inflammatory demyelinating disease of the central nervous system. Due to the nonspecific clinical manifestations of the disease, it can be difficult to distinguish it from other inflammatory CNS disorders, particularly multiple sclerosis. In the absence of reliable biochemical markers, the diagnosis is based on clinical and paraclinical data. The authors conducted retrospective chart review of 58 paediatric patients hospitalised and treated at the University hospital for infective diseases „Dr. Fran Mihaljević“ in Zagreb, who were diagnosed with ADEM. By reviewing the literature and comparing our results to results of studies conducted by other authors, we tried to identify distinguishing features of the disease, which could facilitate early diagnosis. Patient age, history of antecedent infection, winter and spring seasonal peaks in disease presentation, clinical findings (fever, convulsions, encephalopathy), laboratory findings (lymphocytic pleocytosis, blood-brain barrier dysfunction), MRI findings (diffuse, poorly demarcated, hyperintense white matter lesions, deep gray matter involvement, relative sparing of the periventricular white matter) are some of the findings commonly associated with ADEM. An increasing number of clinical studies and new, revised International Pediatric Multiple Sclerosis Study Group criteria should help in distinguishing ADEM from other demyelinating CNS disorders, which in turn will help in making an accurate diagnosis in the early stage of the disease, prompting early treatment.

Keywords: acute disseminated encephalomyelitis, multiple sclerosis, inflammatory demyelinating disease

### 3. Uvod

Akutni diseminirani encefalomijelitis (ADEM) je upalna demijelinizirajuća bolest središnjeg živčanog sustava (SŽS), najčešće monofazičnog tijeka [1,2]. U 10-18% bolesnika može se javiti i u multifazičnom obliku [2,3]. Tijek bolesti je u većini slučajeva povoljan te do potpunog oporavka dolazi u 57-89% oboljele djece [2,4]. U preostale djece mogu zaostati neurološke sekvele, od kojih se najčešće javljaju fokalni motorički deficiti (u rasponu od blage nespretnosti do pareze udova), ataksija, oštećenja vida, dok se nešto rjeđe javljaju bihevioralni i kognitivni problemi te razvoj epileptičkih napadaja. Iako je smrtni ishod moguć u akutnoj fazi bolesti, većina studija ne spominje smrt kao posljedicu akutne demijelinizirajuće bolesti [5].

Kao „okidač“ ADEM-a često se spominju infektivne bolesti, što je u pojedinim studijama potkrijepljeno povećanim brojem oboljelih zimi i u proljeće, uz veću učestalost akutnih respiratornih infekcija [4,6]. Mnoge infekcije, ponajviše virusne te ostali imunološki „okidači“ poput cijepljenja u raznim su studijama povezivani s ADEM-om, no usprkos tomu, ti događaji nisu uključeni kao dijagnostički parametar u definiciju ADEM-a, ni kliničke dijagnostičke kriterije [1,7], s obzirom da značajan broj oboljelih nema u anamnezi nedavnu infekciju ili cijepljenje [1]. Pretpostavljeni patofiziološki mehanizam nastanka ove bolesti uključuje prolazni autoimunski odgovor usmjeren prema mijelinu i drugim autoantigenima, moguće mehanizmom molekularne mimikrije ili nespecifičnom aktivacijom reaktivnih klonova T-limfocita [6]. Godišnja incidencija bolesti u djece procjenjuje se na 0,4/100000 [8,9]. Srednja dob pojavljivanja bolesti je, prema različitim studijama od 5-8 godina [2,6,10,11]. Raspodjela po spolu u nekim studijama pokazuje predominaciju muškog spola u ukupnom broju oboljelih [2,9,10], dok pojedine studije ne nalaze značajnu razliku u broju oboljelih među spolovima [11,12].

Kliničke značajke bolesti, zbog nespecifične kliničke slike pri njoj prezentaciji stvaraju poteškoće u diferencijalnoj dijagnozi prema encefalomijelitisima infektivne etiologije, ostalim neinfektivnim upalnim bolestima (ostali demijelinizacijski sindromi poput multiple skleroze, vaskulitisi, encefalopatije), itd. [13].

Nastup bolesti može biti nagao, ili se bolest razvija u razdoblju od nekoliko dana [14]. Klinički znakovi uključuju encefalopatiju, konvulzije, febrilitet, glavobolju, zakočenost



šije [4,14], motoričku slabost (monopareza, hemipareza, parapareza ili kvadripareza), ataksiju, pareze kranijalnih živaca, neuritis vidnog živca, parestezije [11]. Prema kriterijima Međunarodne pedijatrijske radne skupine za multiplu sklerozu i imunološki posredovane demijelinizirajuće poremećaje središnjeg živčanog sustava (IPMSSG) [15] encefalopatija je navedena kao jedan od znakova potrebnih za dijagnozu bolesti. Termin „encefalopatije“ definiran je konsenzusom i odnosi se na promjenu u stanju svijesti (npr. letargija, stupor, poremećaj odgovora na podražaje) ili promjenu u ponašanju (npr. iritabilnost) neobjašnjenu febrilitetom, sistemskom bolešću ili postiktalnim simptomima [1,15,16]. Unatoč tome što je encefalopatija definirana kao jedan od ključnih kriterija za dijagnozu bolesti u kriterijima grupe (IPMSSG), u različitim provedenim studijama prisutnost encefalopatije kao simptoma u oboljelih varira od 42%-100% [2-4,8,10,11]. *Alper i sur.* [11] ističu da, iako postojanje encefalopatije povećava specifičnost dijagnostičkih kriterija predloženih od strane grupe (IPMSSG), njeno odsustvo ne isključuje kliničku dijagnozu ADEM-a u bolesnika čija klinička slika inače upućuje na ADEM. S druge strane *Young i sur.* [1] ističu da specifičnost encefalopatije kao dijagnostičkog kriterija za ADEM ovisi o tome koliko je precizno definirana i činjenicom da postiktalno stanje i fokalne demijelinizirajuće lezije i njihovi posljedični simptomi mogu djelovati kao čimbenik zabune u dijagnozi difuzne encefalopatije.

Abnormalnosti u cerebrospinalnom likvoru su nespecifične i pronalaze se u oko 2/3 oboljelih [4], a uključuju pleocitozu [2-4] i povišenu razinu proteina u likvoru [11,12]. Prije postavljanja dijagnoze ADEM-a, mikrobiološkom analizom cerebrospinalnog likvora mora se isključiti infektivni encefalitis [1]. Oligoklonalne vrpce mogu se naći prema nekim autorima i u do 29% oboljelih [4], ali taj nalaz je većinom prolaznog karaktera [1,13]. Moguć je i nalaz oštećenja hematoencefalne barijere [13].

Promjene u elektroencefalografskom nalazu također su česte, ali i nespecifične. Zbog niske specifičnosti i osjetljivosti, nalaz EEG-a se ne koristi kao kriterij u dijagnozi bolesti [2,5]. Promjene u EEG-u koje se može vidjeti u oboljelih od ADEM-a uključuju varijacije od blage do izrazite difuzne usporenosti te epileptiformna izbijanja [17]. Kompjuterizirana tomografija (CT) mozga je u većini slučajeva uredna ili pokazuje nespecifične multifokalne lezije subkortikalne bijele tvari [12]. Od neuroradioloških pretraga, magnetska rezonancija (MR) je metoda izbora u dijagnostici bolesti i isključivanju drugih dijagnoza, iako se nešto veći naglasak pri postavljanju dijagnoze stavlja na kliničke kriterije [1,15]. Nalaz MR mozga u T2-

mjerenim i FLAIR sekvencama u bolesnika s ADEM-om pokazuje multiple hiperintenzivne lezije, od kojih su mnoge velike (>1-2 cm) i locirane su u supratentorijalnim ili infratentorijalnim regijama bijele tvari. Lezije su nejasnih, neoštih granica. Siva tvar, posebice bazalni gangliji i talamus, također mogu biti zahvaćeni. U rijetkim slučajevima, pretraga može pokazati jednu veću leziju koja predominantno zahvaća bijelu tvar. Uz to, MR kralježnične moždine može prikazati opsežne konfluirajuće intramedularne lezije [7,15]. Periventrikularne lezije rjeđe se javljaju nego kod oboljelih od multiple skleroze, ali su broj, lokacija i veličina lezija varijabilni [18,19]. Pojedini autori, kao *Dale i sur.*, tvrde da je relativna pošteđenost periventrikularne bijele tvari karakteristična za ADEM, iako određeni broj bolesnika s dijagnozom ADEM-a ima lezije u periventrikularnoj bijeloj tvari koje se ne mogu razlikovati od onih viđenih u bolesnika s multiplom sklerozom [4]. Prisutnost hipointenzivnih lezija u bijeloj tvari na T1-mjerenim sekvencama je rijetkost kod ADEM-a [18,19]. Čak i kad nalaz MR izgleda tipično za ADEM, takav nalaz ostaje relativno nespecifičan i mora se razmotriti široka diferencijalna dijagnoza stanja koja mogu imati sličan nalaz. Pri verificiranju multifokalnog demijelinizirajućeg procesa ili sugeriranju alternativne patologije, MR kriteriji mogu biti najkorisniji kada se kombiniraju s kliničkim kriterijima [1].

Patološko obilježje ADEM-a je perivenozna ili perivenularna upala i ograničena demijelinizacija nalik na „rukave“ koji prate navedene krvne žile [20]. U nekim slučajevima, srastanjem mnogo perivenoznih demijeliniziranih lezija sekundarno nastaju veća područja demijelinizacije [1]. Pošto je takav patološki nalaz različit u odnosu na izgled tipičan za plakove u sklopu multiple skleroze, *Young i sur.* ukazuju na mogućnost da takav nalaz bude mogući dijagnostički zlatni standard u razlikovanju ADEM-a od multiple skleroze i ostalih idiopatskih upalnih demijelinizirajućih poremećaja. Međutim, korisnost biopsije mozga kao invazivne metode za razlikovanje navedenih bolesti zasad nije ispitana. Također, značaj tih obrazaca demijelinizacije može biti potpuno razjašnjen jedino u kombinaciji stručnog neuropatološkog pregleda s dugotrajnim prospektivnim kliničkim i neuroradiološkim praćenjem bolesnika [1].

Zahvaćenost perifernog živčanog sustava bolešću, koja nije opisana u klasičnoj definiciji ADEM-a, proučavana je u jednoj studiji opsežnim neurofiziološkim ispitivanjima. Supklinički poliradikuloneuritis opisan je u 43%, dok je klinički evidentan oblik bio prisutan u 26% bolesnika [21]. Prije te studije, ADEM je rijetko povezivan sa

zahvaćanjem perifernog živčanog sustava. Rezultate iz spomenute studije *Young i sur.* [1] pripisuju nešto manje specifičnim kriterijima za dijagnozu ADEM-a i opsežnom prospektivnom neurofiziološkom ispitivanju bolesnika. Daljnja istraživanja su potrebna da bi se odredilo je li zahvaćanje perifernog živčanog sustava svojstveno ADEM-u [1].

Liječenje gotovo svih demijelinizirajućih poremećaja, s obzirom na upalnu patologiju u njihovoj podlozi, temelji se na kortikosteroidima [16]. Učinkovitost kortikosteroida u liječenju ADEM-a zasad nije potkrijepljena kontroliranim kliničkim pokusima [5]. Međutim, kortikosteroidi su postali prva linija terapije u akutnim epizodama demijelinizacije zbog toga što su u većini slučajeva doveli do značajnog poboljšanja stanja oboljelih [22,23]. Lijek prvog izbora u liječenju ADEM-a je metilprednizolon, primijenjen intravenski u dozi od 10-30 mg/kg (do maksimalne doze od 1000 mg) dnevno u trajanju od 3-5 dana (tzv. „pulsna terapija“) [1,16]. Kao druga mogućnost spominje se deksametazon primijenjen intravenski, međutim, navodi se da je ishod bolesnika liječenih deksametazonom nešto lošiji od onih liječenih metilprednizolonom, iako nema randomiziranih kliničkih studija u kojima su ovi lijekovi uspoređivani za ovu indikaciju [16,24]. Nakon pulsne terapije prelazi se na peroralnu primjenu kortikosteroida (npr. prednizon) uz postupno smanjivanje doze u trajanju od 4-6 tjedana. Ovakav režim liječenja također nije baziran na randomiziranim kliničkim pokusima, već je predložen na temelju iskustava u različitim centrima [16,24]. Oko 30% oboljelih slabo reagira na terapiju kortikosteroidima [13], pa se kao daljnje mogućnosti liječenja koriste plazmafereza i intravenski imunoglobulini (IVIg). U odsustvu randomiziranih kliničkih pokusa, ali također na temelju iskustava različitih autora, ove metode koriste se kao druga linija terapije u liječenju ADEM-a [24]. Kombinacije navedenih metoda (npr. metilprednizolon + IVIg) s uspjehom su korištene u bolesnika s atipičnim obilježjima bolesti te ih se može iskušati kod bolesnika s fulminantnom bolešću i agresivnom kliničkom slikom [23]. Simptomatsko i potporno liječenje uključuje osiguravanje dišnog puta u bolesnika s promijenjenim stanjem svijesti, uz mehaničku ventilaciju ako je potrebna (na primjer kod bolesnika s cervikalnim mijelitisom), prekidanje i sprječavanje konvulzija antiepilepticima kod bolesnika s konvulzijama, zatim snižavanje intrakranijskog tlaka kod bolesnika s povišenim intrakranijskim tlakom te fizikalnu terapiju za prevenciju kontraktura i rehabilitaciju bolesnika [16,24].

U liječenih bolesnika, kliničko poboljšanje može nastupiti vrlo brzo nakon početka

liječenja, dok do potpunog oporavka može proći nekoliko tjedana ili mjeseci kod djece s težim oblikom bolesti [5,16]. Hiperakutni početak bolesti, teški neurološki deficiti kao rezultat agresivnog oblika bolesti i slabo reagiranje na terapiju kortikosteroidima loši su prognostički pokazatelji [24].

Tablica 1. Revidirani kriteriji IPMSSG za dijagnozu ADEM-a

**Revidirani kriteriji za dijagnozu ADEM-a Međunarodne pedijatrijske radne skupine za multiplu sklerozu i imunološki posredovane demijelinizirajuće poremećaje srednišnjeg živčanog sustava (IPMSSG) iz 2012. godine [7,15]**

---

**Monofazični ADEM**

- prvi polifokalni klinički događaj koji zahvaća središnji živčani sustav, uz pretpostavku upalnog uzroka
- encefalopatija koja se ne može objasniti drugim uzrocima (npr. febrilitet) i podrazumijeva promjenu stanja svijesti (letargija, koma) ili promjene u ponašanju (konfuzija, iritabilnost)
- nalaz magnetske rezonancije mozga je abnormalan u tijeku akutne (3 mjeseca) faze
- nalaz MR obično pokazuje difuzne, neoštro ograničene, velike (>1-2cm) hiperintenzivne (T2-mjerene i FLAIR sekvence) lezije koje predominantno zahvaćaju cerebralnu bijelu tvar; hipointenzivne lezije u T1-mjerenim sekvencama su rijetke; lezije duboke sive tvari (npr. talamus i bazalni gangliji) mogu biti prisutne
- nema pojave novih simptoma, znakova i novih nalaza na MR nakon isteka 3 mjeseca od pojave bolesti (novi simptomi, znakovi i progresija nalaza na MR unutar 3 mjeseca od početnog manifestiranja bolesti smatraju se dijelom tog akutnog događaja)

**Multifazični ADEM**

- nova manifestacija bolesti 3 mjeseca ili više nakon inicijalne epizode bolesti; može podrazumijevati ponovnu pojavu istih simptoma, znakova i nalaza MR (kategorija **rekurirajućeg ADEM-a**, ukinuta u revidiranoj klasifikaciji) ili pojavu novih, različitih simptoma i znakova te nalaza MR u odnosu na prvu epizodu bolesti
- dijagnoza multifazičnog ADEM-a je revidirana i definirana kao maksimalno **dvije** epizode konzistentne s kriterijima za ADEM; relaps bolesti nakon druge epizode više ne spada u kategoriju multifazičnog ADEM-a, već ukazuje na kronični poremećaj (najčešće multipla skleroza ili optički neuromijelitis)

## 4. Ispitanici i metode

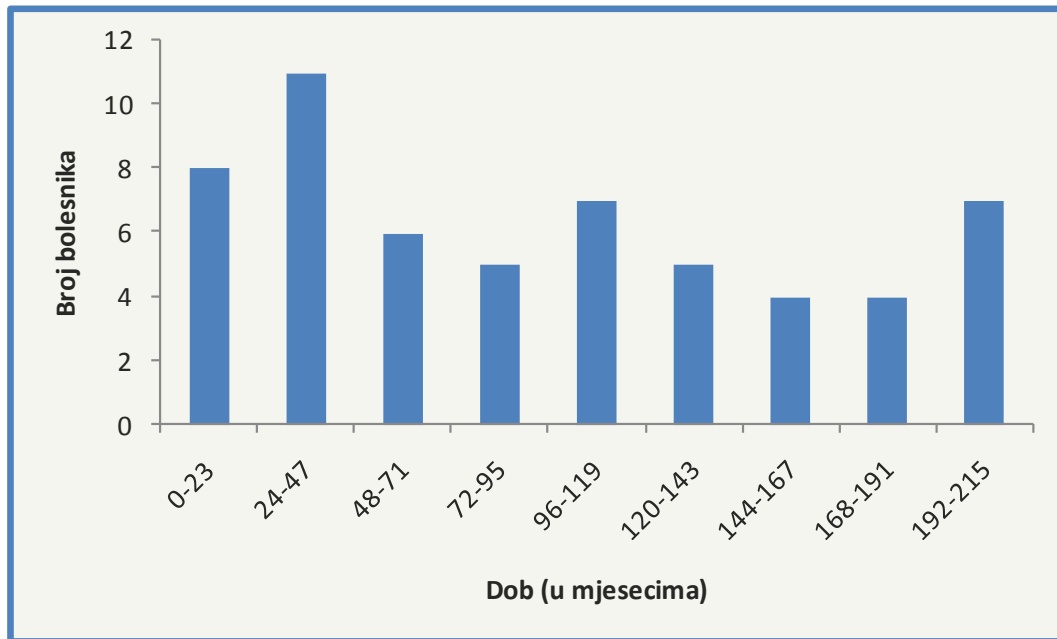
U ovom radu proveden je retrospektivni pregled medicinske dokumentacije bolesnika dječje i adolescentne dobi (0-18 godina), hospitaliziranih i liječenih u Klinici za infektivne bolesti „Dr. Fran Mihaljević“ u Zagrebu u razdoblju od 1. siječnja 2005. do 31. prosinca 2015. godine, pod dijagnozom akutnog diseminiranog encefalomijelitisa, čime je obuhvaćeno 58 bolesnika. Dijagnoza je postavljena na temelju kliničko-radioloških obilježja bolesti i isključenjem ostalih mogućih diferencijalno-dijagnostičkih sumnji laboratorijskom, radiološkom i kliničkom obradom.

Analizirani su demografski podatci bolesnika (spol, dob), klinički podatci (trajanje bolesti prije hospitalizacije, postojanje febriliteta i njegovo trajanje prije prijema u Kliniku, prisutnost konvulzija, vrijednost Glasgowske ljestvice za procjenu kome, postojanje antecedentne infekcije), laboratorijski nalazi (vrijednosti eritrocita, hemoglobina, trombocita, leukocita i C-reaktivnog proteina, nalazi cerebrospinalnog likvora uključujući vrijednosti stanica, proteina i glukoze u likvoru, postojanje oligoklonalnih vrpca i antigangliozidnih protutijela, funkcija krvno-moždane barijere), radiološki nalazi (nalaz kompjuterizirane tomografije i magnetske rezonancije) te nalaz elektroencefalografije. Uz to, pozornost je usmjerena i na korištene modalitete terapije, tijek liječenja (eventualne komplikacije) i ishod liječenja pri otpustu iz bolnice. Podatci su statistički obrađeni i prikazani deskriptivno kao medijani s interkvartilnim rasponom ili apsolutne vrijednosti s postotkom.

## 5. Rezultati

### 5.1. Demografski podatci (spol, dob)

U promatranoj skupini bolesnika, muški (n=29) i ženski (n=29) spol bili su jednako zastupljeni. Medijan dobi oboljelih u promatranoj skupini iznosio je 90 mjeseci, s interkvartilnim rasponom od 32.5 - 144 mjeseca.



Slika 1. Dobna raspodjela bolesnika s ADEM-om

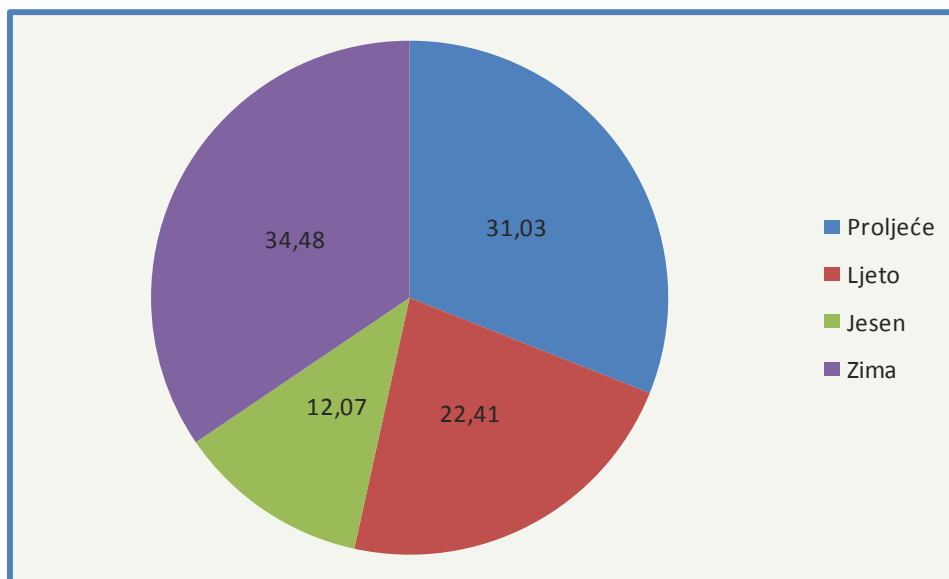
### 5.2. Klinički podatci

#### 5.2.1. Antecedentni događaj kao okidač bolesti

Kod 50% bolesnika iz anamneze je bio dostupan podatak o kliničkom događaju koji je prethodio razvoju kliničke slike ADEM-a. Od bolesnika s antecedentnim događajem u anamnezi, kod 72.41% bolesnika radilo se o infekciji dišnog sustava, dok se kod 27,59% bolesnika radilo o ostalim infekcijama (npr. infekcija varicella zoster virusom, infekcija humanim herpes virusom 6). U 50% bolesnika u anamnezi nije bilo upadljivih događaja koji su prethodili epizodi ADEM-a.

#### 5.2.2. Godišnje doba u kojem se razvila bolest

Najveća incidencija bolesti zabilježena je zimi (34,48%), zatim u proljeće (31,03%), dok se bolest rjeđe javljala ljeti (22,41%) i u jesen (12,07%).



Slika 2. Učestalost pojavnosti bolesti po godišnjim dobima (u %)

### 5.2.3. Trajanje simptoma prije prijema u Kliniku

Medijan trajanja bolesti prije prijema u Kliniku iznosio je 4 dana (interkvartilni raspon 2-8 dana). Osam bolesnika hospitalizirano je u Klinici 10 i više dana nakon početka bolesti. Podatci za jednog bolesnika nisu bili dostupni.

### 5.2.4. Febrilitet

Povišena tjelesna temperatura bila je prisutna kod 72,41% bolesnika te je medijan trajanja febriliteta prije prijema u Kliniku iznosio 2.5 dana (interkvartilni raspon 2-5 dana). Medijan vrijednosti najviše zabilježene vrućice iznosio je 38.8 °C (IQR 38.0-39.4 °C).

### 5.2.5. Konvulzije

Konvulzije su bile zabilježene kod 23 (40,35%) bolesnika, dok za jednog bolesnika podatci nisu bili dostupni.

### 5.2.6. Vrijednost Glasgowske ljestvice za procjenu kome (engl. Glasgow Coma Scale - GCS) pri prijemu

Od bolesnika za koje su podatci bili dostupni, vrijednost GCS pri prijemu u Kliniku kod 66,67% bolesnika iznosila je 15, kod 15,69% bolesnika 14, 9,80% bolesnika imalo je GCS u rasponu 10-12, dok je kod 7,84% bolesnika vrijednost GCS bila manja od 10. Za 7 bolesnika podatci o vrijednosti GCS pri prijemu nisu bili dostupni.

### **5.3. Laboratorijski nalazi**

#### **5.3.1. Nalazi krvi**

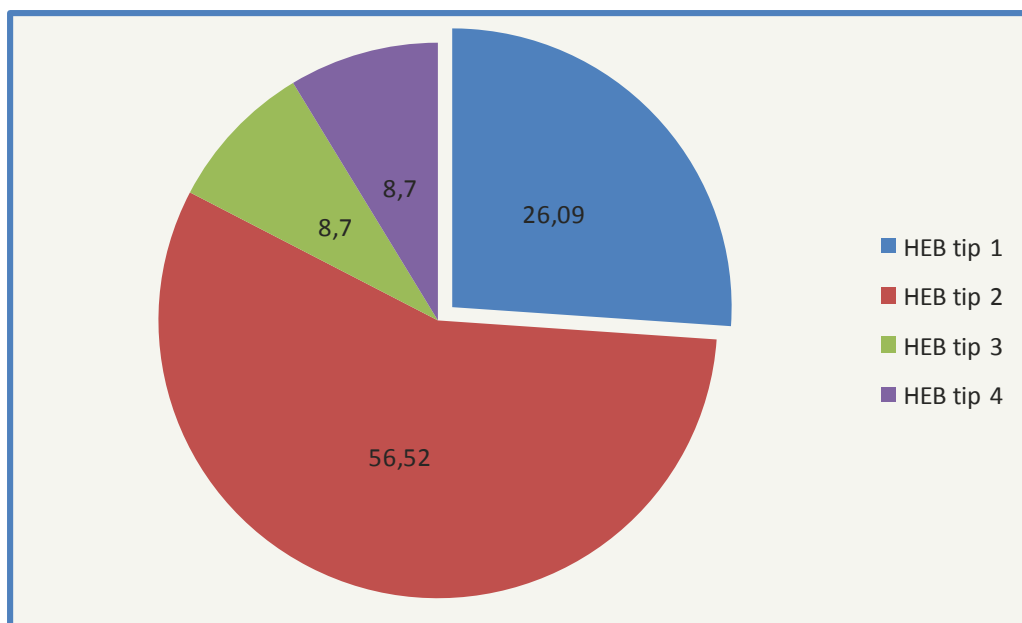
Medijan vrijednosti eritrocita izmjerenih pri prijemu u kliniku iznosio je  $4,95 \times 10^{12}/L$  (IQR  $4,21-4,80 \times 10^{12}/L$ ), hemoglobina 124.5 g/L (IQR 115,3-132.3 g/L), trombocita  $350 \times 10^9/L$  (IQR  $280-458 \times 10^9/L$ ) te leukocita  $11,0 \times 10^9/L$  (IQR  $7,9-15,7 \times 10^9/L$ ). Od biokemijskih nalaza, medijan vrijednosti C-reaktivnog proteina (CRP) iznosio je 4,65 mg/L (IQR 0,8-12,2 mg/L). 17 bolesnika (29,31%) imalo je vrijednosti CRP-a više od 10 mg/L.

#### **5.3.2. Nalazi cerebrospinalnog likvora**

Nalaz lumbalne punkcije u inicijalnoj obradi bolesnika obuhvaćao je analizu broja i tipa stanica, razinu proteina, glukoze i funkcije krvno-moždane barijere.

Medijan vrijednosti broja stanica u  $3 \text{ mm}^3$  lumbalnog likvora iznosio je 130 (IQR 23-281), od kojih 3% (IQR 0-17%) polimorfonuklearnih leukocita i 97% (IQR 83-100%) mononuklearnih leukocita. Medijan vrijednosti koncentracije proteina u CSL iznosio je 0,42 g/L (IQR 0,27-0,77 g/L). Medijan vrijednosti omjera koncentracije glukoze u cerebrospinalnom likvoru i koncentracije glukoze u serumu (GUL/GUK) iznosio je 0,67 (IQR 0,58-0,72). Podatak o vrijednostima koncentracije proteina i glukoze nije bio dostupan za jednog bolesnika. Podatci o funkciji krvno-moždane barijere pokazali su uredan nalaz kod 26,09% bolesnika (HEB tip 1), disfunkciju (HEB tip 2) kod 56,52% bolesnika, intratekalnu sintezu (HEB tip 3) kod 8,7% bolesnika te intratekalnu sintezu s disfunkcijom (HEB tip 4) kod 8,7% bolesnika. Podatci o funkciji HEB nisu bili dostupni za 12 bolesnika.





Slika 3. Funkcija krvno-moždane barijere (u %)

### 5.3.3. Nalaz oligoklonalnih vrpca

Nalaz prisutnosti oligoklonalnih vrpca u cerebrospinalnom likvoru i serumu bio je dostupan za 34/58 bolesnika. Od bolesnika s dostupnim nalazom, uredan nalaz imalo je 52,94% bolesnika, oligoklonalne vrpce prisutne samo u likvoru imalo je 17,65% bolesnika, dok su u likvoru i u serumu bile prisutne kod 29,41% bolesnika.

### 5.3.4. Antigangliozidna protutijela

Nalaz antigangliozidnih protutijela bio je dostupan kod 27/58 bolesnika. Od bolesnika s dostupnim nalazom, nalaz je bio pozitivan kod 8 (29,63%) bolesnika.

## 5.4. Radiološki nalazi

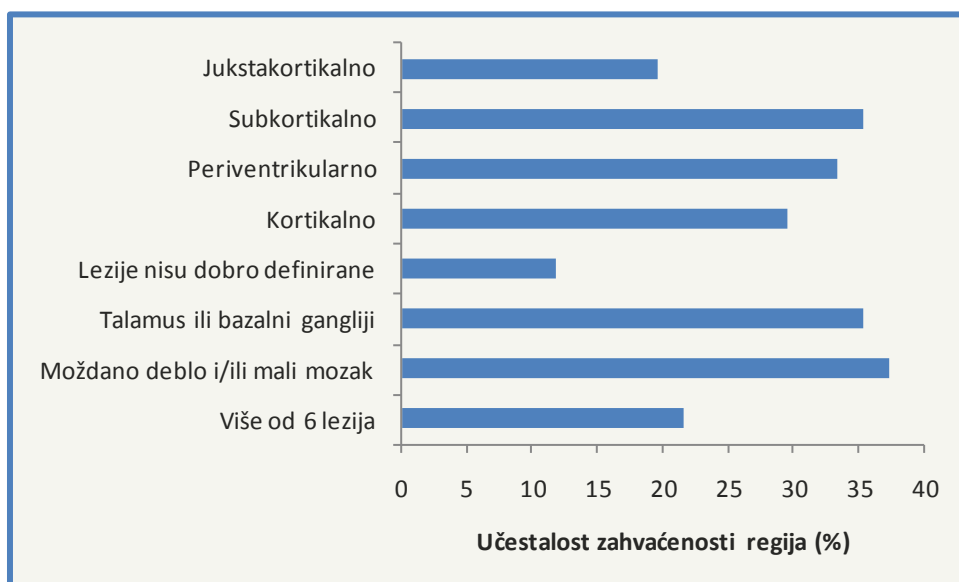### 5.4.1. Kompjuterizirana tomografija (CT)

Nalaz kompjuterizirane tomografije bio je dostupan za 41/58 bolesnika. Od bolesnika s dostupnim nalazom, nalaz je bio uredan u 56,1% bolesnika. Nalaz vidljivog edema mozga imalo je 14,63% bolesnika, dok su vidljive lezije mozgovnog parenhima registrirane kod 29,27% bolesnika.

#### 5.4.2. Magnetska rezonancija (MR)

Nalaz magnetske rezonancije u inicijalnoj obradi bolesnika bio je abnormalan u 87,93% bolesnika. Zahvaćanje supratentorijalne regije bilo je prisutno u većine oboljelih s abnormalnim nalazom. Infratentorijalna regija (moždano deblo i mali mozak) bila je zahvaćena kod 37,25% oboljelih.

Detaljnija raščlamba zahvaćenosti pojedinih područja središnjeg živčanog sustava pokazala je da su, uz zahvaćenost infratentorijalne regije (37,25%) najčešće bili zahvaćeni subkortikalno područje (35,29%) i duboka siva tvar – talamus i bazalni gangliji (35,29%), zatim periventrikularno područje (33,33%), kortikalno područje (29,41%) i jukstakortikalno područje (19,61%). Lezije koje nisu bile dobro definirane bile su prisutne kod 11,76% bolesnika. Više od 6 lezija na nalazu magnetske rezonancije imalo je 21,57% bolesnika.



Slika 4. Prostorna raspodjela lezija na nalazima MR kod bolesnika

#### 5.5. Nalaz elektroencefalografije (EEG)

Elektroencefalogram je u inicijalnoj obradi bio uredan u 17,86% bolesnika, dok je abnormalan nalaz bio prisutan kod 82,14% bolesnika, u rasponu od blažeg difuznog usporenja i iregularnosti sve do „near-flat“ aktivnosti u jednog oboljelog. Nalaz EEG-a nije bio dostupan kod 2 bolesnika.

## **5.6. Liječenje**

Po postavljanju dijagnoze akutnog demijelinizirajućeg zbivanja, započeto je liječenje. Korišteni modaliteti liječenja ovisili su o kliničkoj slici u oboljelih. 64,29% bolesnika liječeno je pulsni dozama kortikosteroida. Kombinacijom pulsni doza kortikosteroida i plazmafereze liječeno je 12,5% bolesnika, kombinacijom pulsni doza kortikosteroida i intravenskog imunoglobulina (IVIg) liječeno je 5,36% bolesnika, dok je kombinacijom pulsni doza kortikosteroida, plazmafereze i IVIg liječeno 12,5% bolesnika. U jednog bolesnika (1,79%) u liječenju je korišten samo IVIg. Dva bolesnika liječena su samo simptomatski (3,57%). Podatci o načinu liječenja nisu bili dostupni za 2 bolesnika.

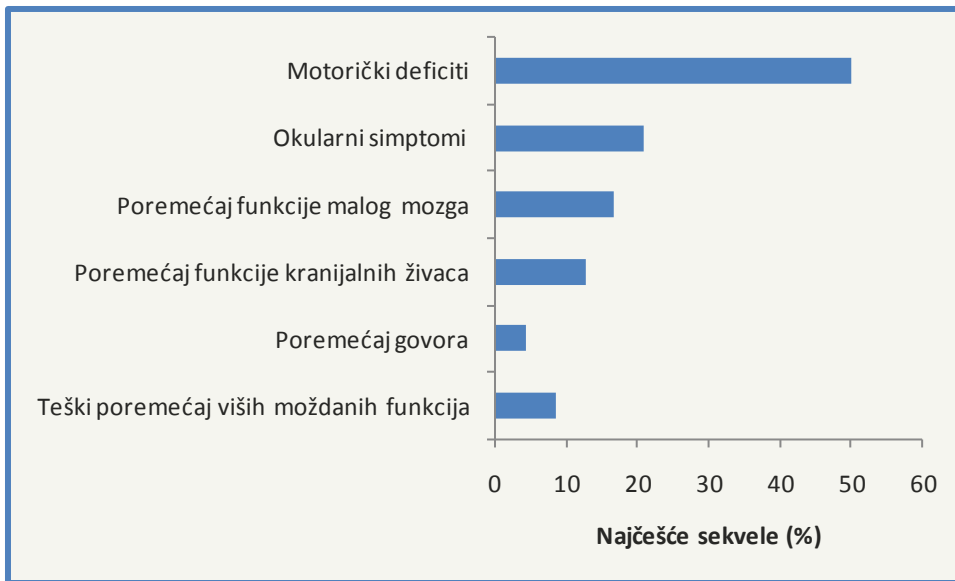
## **5.7. Trajanje hospitalizacije**

Medijan duljine trajanja hospitalizacije bolesnika iznosio je 19 dana (IQR 13-28,5 dana). Podatak nije dostupan za jednog bolesnika.

## **5.8. Ishod bolesti kod otpusta**

Kompletan oporavak pri otpustu iz bolnice zabilježen je u 58,62% bolesnika. U 24 (41,38%) bolesnika pri otpustu su postojale sekvele u rasponu od blagih poremećaja motorike sve do teških poremećaja viših moždanih funkcija. Najčešći su bili motorički deficiti. Od bolesnika sa sekvelama pri otpustu, kod 6 (25%) bolesnika bila je prisutna slabost i/ili pareza donjih udova, dok je kod 2 (8,33%) bila prisutna slabost i/ili pareza gornjih udova. Hemiplegija je bila prisutna kod 4 (16,67%) bolesnika.

Okularne simptome pri otpustu je imalo 5 (20,83%) bolesnika, poremećaj funkcije malog mozga 4 (16,67%) bolesnika, poremećaj funkcije kranijalnih živaca 3 (12,5%) bolesnika. Poremećaj govora bio je prisutan kod jednog (4,17%) bolesnika. Teški poremećaj viših moždanih funkcija pri otpustu bio je prisutan kod 2 (8,33%) bolesnika sa sekvelama.



Slika 5. Najčešće neurološke sekvele u bolesnika s ADEM-om pri otpustu iz bolnice

## 6. Rasprava

U našoj skupini ispitanika, nije bilo razlike u učestalosti pobola između spolova. Pojedini autori navode veću pojavnost bolesti kod osoba muškog spola, s omjerom od 1,25-1,7:1 u korist muškog u odnosu na ženski spol [2,10], dok pojedini autori nisu opisali značajnu razliku u pojavnosti bolesti između spolova [11,12].

Medijan dobi pri prijemu bolesnika u našoj skupini bolesnika iznosio je 7.5 godina, što je slično studijama drugih autora [2,6,8-11,25].

Antecedentne infekcije i cijepljenje kao okidač ADEM-a spominjane su u više različitih studija, međutim, veliki broj bolesnika s dijagnozom ADEM-a evaluiranih prospektivno i retrospektivno nije u anamnezi imao infekciju ili cijepljenje prije pojave simptoma bolesti, što navode *Young i sur.* u svojem članku [1]. U našoj skupini, samo 50% bolesnika imalo je u anamnezi podatak o kliničkom događaju koji je prethodio razvoju kliničke slike ADEM-a, a većinom (72.41%) se radilo o respiratornoj infekciji. Takav rezultat potvrđuje konstataciju da antecedentna infekcija ili cijepljenje nisu uvjet za dijagnozu ADEM-a, iako je moguće da povećavaju vjerojatnost pojave bolesti [1]. Ovakva iskustva iz različitih studija i nedostatak osjetljivosti i specifičnosti ovih kriterija za dijagnozu bolesti razlog je njihovog izostavljanja iz konsenzusom donešenih kliničkih kriterija međunarodne studijske grupe [7,15]. Ono što ide u prilog infektivnim bolestima kao okidaču ovog stanja, je u pojedinim studijama opažena veća pojavnost bolesti zimi i u proljeće [4,6]. Takav obrazac pojavnosti bolesti jasno je vidljiv i u našoj skupini bolesnika. Gotovo dvije trećine bolesnika oboljelo je zimi (34,48%) i u proljeće (31,03%).

Trajanje simptoma prije prijema u bolnicu u našoj skupini kretalo se u rasponu od 1 sve do 23 dana. Medijan trajanja bolesti prije prijema iznosio je 4 dana. Velike varijacije u vremenu prošlom do hospitalizacije vjerojatno su uzrokovane nespecifičnošću kliničke slike i varijacijama u nastupu bolesti, koji može biti nagao ili postupan [14]. Većina bolesnika prethodno je obrađena u drugim ustanovama te su tek nakon određenog vremena, praćenog progresijom simptoma, upućeni u Kliniku.

Jedan od kliničkih kriterija potrebnih za dijagnozu, koji je naglašen u kriterijima međunarodne studijske grupe (Tablica 1) je encefalopatija. Termin „encefalopatije“ prema kriterijima podrazumijeva promjenu stanja svijesti ili promjene u ponašanju koja nije objašnjena nekim drugim uzrokom (npr. febrilitetom) i detaljnije je

objašnjena u uvodnom dijelu. Kod većine bolesnika iz naše skupine, retrospektivnim uvidom u njihovu medicinsku dokumentaciju, pri prijemu su bile opisane promjene koje zadovoljavaju definiciju encefalopatije. Učestalost prisutnosti encefalopatije kao simptoma bolesti u različitim studijama varira [2-4,8,10,11] te usprkos njenom uvrštavanju u kriterije studijske grupe [7,15], pojedini autori poput *Alpera i sur.* smatraju da njeno odsustvo ne isključuje moguću dijagnozu ADEM-a [11]. Od ostalih simptoma bolesti spomenutih u literaturi [4,14], povišena tjelesna temperatura bila je prisutna kod većine oboljelih u našoj skupini (72,41%), u rasponu od subfebrilnih vrijednosti do hiperpireksije u pojedinih bolesnika. Konvulzije je u našoj skupini imalo 40,35% bolesnika, što je nešto više u odnosu na ostale autore [2-4,8,10]. Kod manjeg broja bolesnika bili su prisutni meningitički znakovi, kao i glavobolje.

Što se tiče nalaza cerebrospinalnog likvora, u našoj skupini 82.76% bolesnika imalo je povišen broj stanica, uglavnom mononuklearnih leukocita. Medijan vrijednosti broja stanica iznosio je 130/3 mm<sup>3</sup>. Manji broj bolesnika imao je povišenu koncentraciju proteina u likvoru. Također, čest je bio nalaz abnormalnosti funkcije krvno-moždane barijere. Pristunost oligoklonalnih vrpca u cerebrospinalnom likvoru i/ili serumu također je bila nešto viša nego kod ostalih autora [3,4,10].

Nalaz kompjuterizirane tomografije bio je uredan kod većeg dijela bolesnika, međutim CT nije radiološka metoda izbora u dijagnostici ADEM-a. Nalaz elektroencefalografije, iako abnormalan u više od 80% bolesnika u našoj skupini bolesnika, zbog svoje niske specifičnosti i osjetljivosti ne koristi se kao kriterij u dijagnozi ADEM-a [2-5], što je već spomenuto u uvodnom dijelu. Magnetska rezonancija, kao neuroradiološka metoda izbora u dijagnostici bolesti [1], pokazala je abnormalan nalaz u gotovo 90% bolesnika već pri inicijalnoj obradi, u većini bolesnika zahvaćajući supratentorijalnu regiju.

Jedno od najvažnijih pitanja za kliničare jest mogućnost ranog raspoznavanja ADEM-a u odnosu na ostala stanja koja mogu doći u obzir pri diferencijalnoj dijagnozi, poput encefalomijelitisa infektivne etiologije te ostalih neinfektivnih upalnih bolesti (demijelinizacijski sindromi, vaskulitisi, encefalopatije) [13]. Poglavito često razmatrana dvojba je mogućnost razlikovanja ADEM-a i multiple skleroze (MS) u inicijalnoj fazi bolesti, pogotovo kod djece [11]. Osvrnut ćemo se na kliničke, neuroradiološke i laboratorijske karakteristike bolesti i njihovu vrijednost u razlikovanju tih oboljenja.

Od demografskih podataka, vidljiva je razlika u raspodjeli po dobi i spolu oboljelih

između ADEM-a i MS-a. Srednja dob pri nastupu bolesti kod oboljelih od ADEM-a u studijama se kretala od 5-8 godina [2,6,8-11,25], dok je za oboljele od MS iznosila od 8-14 godina [9,11,25]. U našoj skupini, medijan dobi oboljelih od ADEM-a bio je 7,5 godina. Međutim, iako se multipla skleroza javlja u nešto starijim dobnim skupinama, postoje izvještaji o oboljelima već i u dobi od jedne godine [26]. Premda za bolesnike u kojih se bolest javi prije 10. godine postoji veća šansa da se radi o ADEM-u (u odnosu na MS) [25,27], značajno preklapanje u dobi prezentacije između ove dvije bolesti ograničava pouzdanost dobi kao kriterija za razlikovanje ove dvije dijagnoze [27]. Što se tiče razlike u pojavnosti bolesti među spolovima, pojedini autori pronalaze značajnu razliku između ove dvije bolesti. Predominacija muškog spola u ukupnom broju oboljelih vidljiva je kod ADEM-a [2,9,10], dok MS češće zahvaća osobe ženskog spola [9,28]. Neki autori ne opisuju značajnu razliku u broju oboljelih među spolovima za ADEM [11,12], a nije bila vidljiva ni iz rezultata u našoj skupini. U pogledu kliničkih značajki, pojava nekih simptoma konzistentna je uz dijagnozu ADEM-a. Encefalopatija, konvulzije, febrilitet i meningealni znakovi često se javljaju u oboljelih od ADEM-a (iako nisu prisutni kod svih oboljelih) [4,11,14], za razliku od bolesnika s dijagnozom multiple skleroze. Encefalopatija se izdvaja kao ključni razlikovni faktor [3,7,15,25]. *Alper i sur.* u svojoj studiji navode da su u skupini bolesnika s ADEM-om najčešće bili prisutni motorički ispadi (slabost udova), dok su u skupini bolesnika s MS-om češće bile prisutne parestezije [11]. Od laboratorijskih nalaza, cerebrospinalni likvor u oboljelih od ADEM-a može biti normalan ili pokazati limfocitnu pleocitozu, za razliku od MS gdje je pleocitoza rijetko prisutna [1] te može pokazati oštećenje krvno moždane barijere [13]. Detekcija oligoklonalnih vrpca prema nekim autorima češće usmjerava dijagnozu u smjeru multiple skleroze [1,11], međutim korisnost tog nalaza kao kriterija za razlikovanje je upitna, pošto autori poput *Dale i sur.* navode pozitivan nalaz oligoklonalnih vrpca u gotovo trećine oboljelih od ADEM-a [4]. I u našoj skupini, značajan broj bolesnika imao je pozitivan nalaz oligoklonalnih vrpca u likvoru i/ili serumu. Pojedini autori sugeriraju da je takav nalaz u bolesnika s ADEM-om prolazan, dok će kod oboljelih od MS vjerojatno perzistirati [2,26]. Stoga, prisutnost oligoklonalnih vrpca u inicijalnoj prezentaciji bolesti nije specifičan za multiplu sklerozu, međutim, ako takav nalaz perzistira, tada je vjerojatnija dijagnoza MS [10]. Neuroradiološke metode, poglavito magnetska rezonancija kao metoda izbora, danas se koristi u razlikovanju navedenih stanja [1]. Iako postoji djelomično preklapanje u lokalizaciji i distribuciji lezija između navedenih

bolesti, naglašene su neke značajke nalaza MR kod ADEM-a, u odnosu na nalaz kod MS [1]. Simetrično bilateralno zahvaćanje mozga, lezije neoštrih (nejasnih) granica, zahvaćenost duboke sive tvari (bazalni gangliji i talamus) te relativna poštedita periventrikularne bijele tvari značajke su nalaza kod oboljelih od ADEM-a [1,4,15]. Međutim, periventrikularne lezije prisutne su kod značajnog broja bolesnika s dijagnozom ADEM-a, prema *Dale i sur.* [4], a i u našoj skupini bolesnika bile su prisutne kod trećine oboljelih. *Callen i sur.* navode da tek prisutnost dvije ili više periventrikularnih lezija upućuje prema dijagnozi multiple skleroze [19]. Nalaz koji se rijetko susreće kod ADEM-a, a ima razlikovnu vrijednost i upućuje na multiplu sklerozu jest postojanje perzistirajućih hipointenzivnih lezija u T1-mjerenim sekvencama [18,19]. Lezije koje se također spominju kao karakteristične za MS su periventrikularne jajolike lezije, dužom osi okomite na rub ventrikula, koje zahvaćaju korpus kalozum (Dawsonovi prsti) [11,29]. *Mikaeloff i sur.* izvjestili su da su takve lezije specifičan prediktor relapsa i vjerojatan prediktor razvoja MS [29].

*Young i sur.* sugeriraju da bi, s obzirom na nepotpunu specifičnost ostalih nalaza, patološki nalaz biopsije mozga u uvjetima u kojima je to moguće i opravdano, mogao pouzdano razlikovati ove dvije bolesti (perivenozna demijelinizacija kod ADEM-a nasuprot konfluirajućih plakova kod MS) [1].

Nije uvijek jednostavno razlikovati ADEM od prve epizode MS, no usprkos poteškoćama u razlikovanju tih bolesti pri inicijalnoj prezentaciji, bitno je da se to učini zbog adekvatnog liječenja. U odsustvu pouzdanih biokemijskih markera, klinički i paraklinički pokazatelji koriste se da bi se razlikovalo ova stanja (Tablica 2). Unatoč tome što diferenciranje dijagnoze nije jednostavno, prepoznatljive karakteristike ADEM-a ili MS mogu se uočiti pri inicijalnoj prezentaciji bolesti u većine bolesnika. Međutim, najpozdaniji način postavljanja definitivne dijagnoze kod pojedinih bolesnika je dugoročno praćenje [11]. Prema preporukama IPSSMG, svi bolesnici s demijelinizirajućim lezijama središnjeg živčanog sustava trebali bi se podvrgnuti kontrolnom snimanju MR 3 mjeseca od početka bolesti da bi se uočilo postojanje rezidualnih ili eventualnu pojavu novih lezija. Pojava novih lezija unutar perioda od 3 mjeseca od početka bolesti smatra se dijelom inicijalne epizode, dok pojava nakon tog vremena sugerira novu epizodu bolesti [15,16].



Tablica 2. Razlike pri inicijalnoj prezentaciji ADEM-a i MS

	ADEM	MS
Dob (srednja vrijednost)	5-8 godina	8-14 godina
Spol	M > F	F > M
Kliničke značajke	<ul style="list-style-type: none"> <li>• encefalopatija</li> <li>• konvulzije</li> <li>• febrilitet</li> <li>• meningealni znakovi</li> </ul>	<ul style="list-style-type: none"> <li>• nema encefalopatije</li> <li>• konvulzije, febrilitet i meningealni znakovi rijetko prisutni</li> </ul>
Cerebrospinalni likvor	<ul style="list-style-type: none"> <li>• pleocitoza</li> <li>• OCB mogu biti prisutne, ali je nalaz prolazne naravi</li> </ul>	<ul style="list-style-type: none"> <li>• pleocitoza rijetko prisutna</li> <li>• perzistirajuće OCB</li> </ul>
Magnetska rezonancija	<ul style="list-style-type: none"> <li>• velike lezije nejasnih granica</li> <li>• simetrično bilateralno zahvaćanje mozga</li> <li>• zahvaćanje duboke sive tvari</li> <li>• relativna poštedita periventrikularne bijele tvari</li> </ul>	<ul style="list-style-type: none"> <li>• oštro ograničene lezije</li> <li>• dvije ili više periventrikularnih lezija</li> <li>• hipointenzivne lezije (T1)</li> <li>• Dawsonovi prsti (zahvaćen korpus kalozum)</li> </ul>
Patološki nalaz	<ul style="list-style-type: none"> <li>• perivenozna demijelinizacija</li> </ul>	<ul style="list-style-type: none"> <li>• konfluirajući plakovi</li> </ul>

Tablica 3. Usporedba zahvaćenosti pojedinih područja središnjeg živčanog sustava na nalazu magnetske rezonancije među različitim studijama

Autori	Naši rezultati	Mikaeloff [3]	Alper [11]	Dale [4]	Leake [8]	Anlar [10]
Zahvaćenost regija na MR (%)						
Jukstakortikalno	20	66	21	ND	ND	ND
Subkortikalno	35	ND	50	91	ND	42
Periventrikularno	33	ND	18	44	40	12
Kortikalno	29	19	ND	12	ND	ND
Lezije koje nisu dobro definirane	12	94	ND	ND	ND	ND
Talamus ili bazalni gangliji	35	63	43	69	60	ND
Moždano deblo i/ili mali mozak	37	68	41/50*	87	73	87
>6 lezija	22	19	ND	ND	ND	ND

ND – podatak nije dostupan

\*41% moždano deblo/50% mali mozak

## 7. Zaključak

Akutni diseminirani encefalomijelitis vrlo je rijetka bolest, a uz to praćena je nespecifičnom kliničkom slikom, što rezultira poteškoćama u njenom ranom prepoznavanju. Do dijagnoze se dolazi pažljivim isključivanjem ostalih infektivnih i neinfektivnih stanja koja zahvaćaju središnji živčani sustav. Pregledom podataka iz literature i usporedbom naših rezultata s rezultatima sličnih studija drugih autora pokušali smo prepoznati eventualne specifičnosti koje bi olakšale prepoznavanje ovog stanja pri inicijalnoj obradi bolesnika. Iako se dijagnoza s potpunom sigurnošću rijetko može postaviti na temelju inicijalne obrade bolesnika, postoje kliničke i parakliničke osobitosti bolesti koje, na temelju iskustava raznih autora, s određenom sigurnošću upućuju prema dijagnozi akutnog diseminiranog encefalomijelitisa. Čest diferencijalno-dijagnostički problem je razlikovanje ove bolesti u odnosu na multiplu sklerozu, koja se također može javiti u dječjoj dobi.

Analizom kliničkih, laboratorijskih i neuroradioloških osobitosti prisutnih kod bolesnika iz naše skupine, došli smo do rezultata koji se umnogome poklapaju s rezultatima drugih autora. Postojanje konsenzusom dogovorenih kriterija Međunarodne studijske grupe (IPMSSG), kao i rastući fond znanja vezan uz ovu bolest trebao bi u budućnosti olakšati postavljanje ispravne dijagnoze i omogućiti pravodobni početak liječenja.

## **8. Zahvale**

Posebno zahvaljujem mentoru prof.dr.sc. Goranu Tešoviću na uloženom trudu i stručnim savjetima i dr.sc. Lorni Stemberger Marić na pristupačnosti, strpljenju i velikoj pomoći pri izradi ovog rada.

Zahvaljujem roditeljima na podršci u svakom obliku, prijateljima na veselim trenucima kad je to bilo najpotrebnije i Petri koja je unijela dodatnu sreću i radost u moju svakodnevicu.

## 9. Literatura

1. Young N, Weinshenker B, Lucchinetti C. Acute Disseminated Encephalomyelitis: Current Understanding and Controversies. *Seminars in Neurology*. 2008;28(1):084-094. doi: 10.1055/s-2007-1019130
2. Tenembaum S, Chamoles N, Fejerman N. Acute disseminated encephalomyelitis: A long-term follow-up study of 84 pediatric patients. *Neurology*. 2002;59(8):1224-1231.
3. Mikaeloff Y, Caridade G, Husson B, Suissa S, Tardieu M. Acute disseminated encephalomyelitis cohort study: Prognostic factors for relapse. *European Journal of Paediatric Neurology*. 2007;11(2):90-95. doi: 10.1016/j.ejpn.2006.11.007
4. Dale RC, de Sousa C, Chong WK, Cox TC, Harding B, Neville BG. Acute disseminated encephalomyelitis, multiphasic disseminated encephalomyelitis and multiple sclerosis in children. *Brain* 2000;123 Pt 12:2407-22.
5. Tenembaum S, Chitnis T, Ness J, Hahn JS. Acute disseminated encephalomyelitis. *Neurology*. 2007;68(Issue 16, Supplement 2):S23-S36. doi: 10.1212/01.wnl.0000259404.51352.7f
6. Hynson JL, Kornberg AJ, Coleman LT, Shield L, Harvey AS, Kean MJ. Clinical and neuroradiologic features of acute disseminated encephalomyelitis in children. *Neurology*. 2001 May 22;56(10):1308-12.
7. Krupp LB, Banwell B, Tenembaum S. Consensus definitions proposed for pediatric multiple sclerosis and related disorders. *Neurology*. 2007;68(Issue 16, Supplement 2):S7-S12. doi: 10.1212/01.wnl.0000259422.44235.a8
8. Leake JA, Albani S, Kao AS, Senac MO, Billman GF, Nespeca MP i sur. Acute disseminated encephalomyelitis in childhood: epidemiologic, clinical and laboratory features. *Pediatr Infect Dis J*. 2004 Aug;23(8):756-64.
9. Yamaguchi Y, Torisu H, Kira R, Ishizaki Y, Sakai Y, Sanefuji M i sur. A nationwide survey of pediatric acquired demyelinating syndromes in Japan. *Neurology*. 2016;87(19):2006-2015. doi: 10.1212/WNL.0000000000003318
10. Anlar B, Basaran C, Kose G, Guven A, Haspolat S, Yakut A i sur. Acute disseminated encephalomyelitis in children: outcome and prognosis. *Neuropediatrics*. 2003 Aug;34(4):194-9. doi: 10.1055/s-2003-42208
11. Alper G, Heyman R, Wang L. Multiple sclerosis and acute disseminated encephalomyelitis diagnosed in children after long-term follow-up: comparison of presenting features. *Developmental Medicine & Child Neurology*. 2009;51(6):480-486. doi: 10.1111/j.1469-8749.2008.03136.x

12. Rezai MS, Taghipour M, Azizi F, Abbaskhanian A. Acute Disseminated Encephalomyelitis: A case series and review of literatures. *JPR*. 2013; 1 (2) :88-98
13. Marchioni E, Tavazzi E, Minoli L, Del Bue S, Ferrante P, Piccolo G i sur. Acute disseminated encephalomyelitis. *Neurological Sciences*. 2008;29(S2):286-288. doi: 10.1007/s10072-008-0966-6
14. Schwarz S, Mohr A, Knauth M, Wildemann B, Storch-Hagenlocher B. Acute disseminated encephalomyelitis: a follow-up study of 40 adult patients. *Neurology*. 2001 May 22;56(10):1313-8.
15. Krupp LB, Tardieu M, Amato MP, Banwell B, Chitnis T, Dale RC i sur. International Pediatric Multiple Sclerosis Study Group criteria for pediatric multiple sclerosis and immune-mediated central nervous system demyelinating disorders: revisions to the 2007 definitions. *Multiple Sclerosis Journal*. 2013;19(10):1261-1267. doi: 10.1177/1352458513484547
16. Dekate PS. Acquired demyelinating disorders of central nervous system. *Indian J Child Health*. 2014;1(3);128-35
17. Murthy SN, Faden HS, Cohen ME, Bakshi R. Acute disseminated encephalomyelitis in children. *Pediatrics*. 2002 Aug;110(2 Pt 1):e21.
18. Verhey LH, Branson HM, Shroff MM, Callen DJ, Sled JG, Narayanan S i sur. MRI parameters for prediction of multiple sclerosis diagnosis in children with acute CNS demyelination: a prospective national cohort study. *The Lancet Neurology*. 2011;10(12):1065-1073. doi: 10.1016/S1474-4422(11)70250-2
19. Callen DJ, Shroff MM, Branson HM, Li DK, Lotze T, Stephens D i sur. Role of MRI in the differentiation of ADEM from MS in children. *Neurology*. 2008;72(11):968-973. doi: 10.1212/01.wnl.0000338630.20412.45
20. Love S. Demyelinating diseases. *Journal of Clinical Pathology*. 2006;59(11):1151-1159. doi: 10.1136/jcp.2005.031195
21. Marchioni E, Ravaglia S, Piccolo G, Furione M, Zardini E, Franciotta D i sur. Postinfectious inflammatory disorders: Subgroups based on prospective follow-up. *Neurology*. 2005;65(7):1057-1065. doi: 10.1212/01.wnl.0000179302.93960.ad
22. Hawley RJ. Early high-dose methylprednisolone in acute disseminated encephalomyelitis. *Neurology*. 1998;51(2):644-645. doi: 10.1212/WNL.51.2.644-a
23. Straussberg R, Schonfeld T, Weitz R, Karmazyn B, Harel L. Improvement of atypical acute disseminated encephalomyelitis with steroids and intravenous immunoglobulins. *Pediatr Neurol*. 2001 Feb;24(2):139-43.
24. Alexander M, Murthy JMK. Acute disseminated encephalomyelitis: Treatment guidelines. *Annals of Indian Academy of Neurology*. 2011;14(5):60-4. doi: 10.4103/0972-2327.83095

25. Mikaeloff Y, Suissa S, Vallée L, Lubetzki C, Ponsot G, Confavreux C i sur. First episode of acute CNS inflammatory demyelination in childhood: prognostic factors for multiple sclerosis and disability. *The Journal of Pediatrics*. 2004;144(2):246-252. doi: 10.1016/j.jpeds.2003.10.056
26. Banwell BL. Pediatric multiple sclerosis. *Curr Neurol Neurosci Rep*. 2004 May;4(3):245-52.
27. Dale RC, Branson JA. Acute disseminated encephalomyelitis or multiple sclerosis: can the initial presentation help in establishing a correct diagnosis? *Arch Dis Child*. 2005 Jun;90(6):636-9. doi: 10.1136/adc.2004.062935
28. Chitnis T. Pediatric Multiple Sclerosis. *Neurologist*. 2006;12(6):299-310. doi: 10.1097/01.nrl.0000250946.87145.cf
29. Mikaeloff Y, Adamsbaum C, Husson B, Vallée L, Ponsot G, Confavreux C i sur. MRI prognostic factors for relapse after acute CNS inflammatory demyelination in childhood. *Brain*. 2004 Sep;127(Pt 9):1942-7. doi: 10.1093/brain/awh218

## 10. Životopis

Rođen sam 17.1.1991. godine u Varaždinu.

Pohađao sam I. osnovnu školu u Varaždinu i prirodoslovno-matematički smjer Prve gimnazije Varaždin. Nakon toga upisao sam Medicinski fakultet Sveučilišta u Zagrebu. Demonstrator sam na Zavodu za fiziologiju i imunologiju Medicinskog fakulteta u Zagrebu. Dobitnik sam Dekanove nagrade za uspjeh na 1. godini studija u akademskoj godini 2009./2010.