

Tumori mozga združeni s dugogodišnjom epilepsijom

Raič, Anja

Master's thesis / Diplomski rad

2018

Degree Grantor / Ustanova koja je dodijelila akademski / stručni stupanj: **University of Zagreb, School of Medicine / Sveučilište u Zagrebu, Medicinski fakultet**

Permanent link / Trajna poveznica: <https://um.nsk.hr/um:nbn:hr:105:377975>

Rights / Prava: [In copyright](#)/[Zaštićeno autorskim pravom.](#)

Download date / Datum preuzimanja: **2024-07-23**



Repository / Repozitorij:

[Dr Med - University of Zagreb School of Medicine Digital Repository](#)



**SVEUČILIŠTE U ZAGREBU
MEDICINSKI FAKULTET**

Anja Raič

**Tumori mozga združeni s dugogodišnjom
epilepsijom**

DIPLOMSKI RAD



Zagreb, 2018.

**SVEUČILIŠTE U ZAGREBU
MEDICINSKI FAKULTET**

Anja Raič

**Tumori mozga združeni s dugogodišnjom
epilepsijom**

DIPLOMSKI RAD



Zagreb, 2018.

Diplomski je rad izrađen na Zavodu za patologiju Medicinskog fakulteta Sveučilišta u Zagrebu pod mentorstvom prof. dr. sc. Kamelije Žarković te je na ocjenu predan u akademskoj godini 2017/2018.

POPIS KORIŠTENIH KRATICA

AG –angiocentrični gliom

AMOG (engl. adhesion molecule on glia) – adhezijska molekula na glija stanicu

CPA (engl. complex partial attacks) – kompleksni parcijalni napadaji

DNA (engl. deoxyribonucleic acid) – deokiribonukleinska kiselina

DNT – disembrioplastični neuroepitelni tumori

eCoG- elektrokortikografija

EEBB (engl. European Epilepsy Brain Bank)

EMA (engl. epithelial membranous antigen) – epitelni membranski antigen

EPA (engl. elementary partial attacks) – jednostavni parcijalni napadaji

FCD (engl. focal cortical dysplasia) – fokalna kortikalna displazija

FDA (engl. Food and Drug Administration) – uprava za hranu i lijekove

FISH (engl. fluorescence in situ hybridization) – fluorescentna in situ hibridizacija

GABA (engl. gamma-aminobutyric acid) – gama-aminomaslačna kiselina

GFAP (engl. glial fibrillary acidic protein) – glijalni fibrilarni kiseli protein

GG – gangliogliomi

GTNI – glioneuralni tumori s otočićima neuropila

IDH – izocitrat dehidrogenaza

ILAE (engl. International League Against Epilepsy) – Internacionalna liga za epilepsiju

LEATs (engl. long-term epilepsy-associated tumors) – tumori mozga združeni s dugogodišnjom epilepsijom

MAP2 (engl. microtubule-associated protein 2) – mikrotubulu pridružen protein 2

MRP (engl. multidrug-resistance-related protein) – protein povezan s rezistencijom na mnoge lijekove

NeuN (engl. neuronal nuclear antigen) – neuronski nuklearni antigen

NOS (engl. not otherwise specified) – koji nije drugačije određen

PA – pilocitični astrocitom

PCR (engl. polymerase chain reaction) – lančana reakcija polimerazom

PGNT – papilarni glioneuralni tumori

PXA – pleomorfni ksantoastrocito

RGNTs (engl. rosette-forming glioneural tumour) - glioneuralni tumori koji formiraju rozete

RNS (engl. responsive neurostimulation)

VEGF (engl. vascular endothelial growth factor) – vaskularni endotelni faktor rasta

WHO (engl. World Health Organization) – Svjetska Zdravstvena Organizacija

SADRŽAJ

SAŽETAK SUMMARY

1.	UVOD	1
1.1.	Uvod i definicija.....	1
1.2.	Tumori mozga	2
1.3.	Histološka klasifikacija tumora mozga združenih s dugogodišnjom epilepsijom.....	3
1.4.	Epidemiologija	4
1.5.	Epilepsija.....	5
2.	GLIONEURALNI TUMORI	7
2.1.	Gangliogliomi.....	7
2.2.	Gangliocitomi.....	9
2.3.	Disembrioplastični neurepitelni tumori (DNTs).....	10
2.4.	Papilarni glioneuralni tumori (PGNT).....	12
2.5.	Glioneuralni tumori koji formiraju rozete (RGNTs)	13
2.6.	Glioneuralni tumori s otočićima neuropila (GTNI).....	13
3.	GLIJALNI TUMORI	15
3.1.	Pilocitični astroцитom (PA).....	15
3.2.	Pleomorfni ksantoastroцитom (PXA)	16
3.3.	Difuzni astroцитom.....	17
3.4.	Oligodendrogliom.....	19
3.5.	Angiocentrični gliom (AG)	21
4.	IMUNOHISTOKEMIJA U PROCJENI LEAT	23
6.	MEHANIZAM EPILEPTOGENEZE	25
7.	PRIDRUŽENA PATOLOGIJA – KORTIKALNA DISPLAZIJA	27
8.	LIJEČENJE	29
9.	ZAKLJUČAK	31
10.	ZAHVALE	32

11.	POPIS LITERATURE	33
12.	ŽIVOTOPIS	39

SAŽETAK

Tumori mozga združeni s dugogodišnjom epilepsijom

Anja Raič

Pojam tumori mozga združeni s dugogodišnjom epilepsijom (LEATs– long-term epilepsy-associated tumors) odnosi se na rijetke, dobroćudne, spororastuće tumore koji se uglavnom javljaju u djece i mladih. Kao što samo ime kaže, takvi tumori izazivaju dugotrajnu epilepsiju, koja je rezistentna na farmakoterapiju te obično zahtijeva kirurško liječenje. Najčešće je riječ o parcijalnoj (žarišnoj) epilepsiji sa ili bez sekundarne generalizacije, koja se pojavljuje kao prvi, a često i jedini neurološki simptom tumora. Hoće li se epilepsija pojaviti ponajprije ovisi o lokalizaciji tumora. Kortikalna lokalizacija glavni je prediktivni čimbenik pojave epilepsije. Tumori smješteni u frontalnom, temporalnom i parijetalnom režnju češće izazivaju napadaje nego oni u okcipitalnom režnju. Histološki imaju vrlo pleomorfan izgled zbog čega ih je teško klasificirati koristeći postojeću WHO klasifikaciju. Uobičajeno se dijele u dvije skupine – glijalne i glioneuralne tumore. Sastoje se, dakle, od displastično promijenjenih neurona te neoplastično promijenjenih glija stanica. Gangliogliomi i disembrioplastični neuroepitelni tumori najčešće su opaženi entiteti te čine oko 65% ovih tumora. Iako su uglavnom dobroćudni, postoji mali rizik od progresije i relapsa. Glavni je cilj neuropatologa upravo identificirati takve tumore, koji nose rizik nepovoljnog ishoda. Kako bi se poboljšalo klasificiranje, i na taj način osiguralo adekvatno liječenje, pronalaze se novi molekularni i genetički markeri te je cilj u skorijoj budućnosti uvesti jedinstvenu fenotipsko-genotipsku dijagnostiku. Nadalje, intenzivno se provode i istraživanja mehanizma epileptogeneze čije bi razumijevanje omogućilo primjenjivanje ciljane individualizirane terapije.

Ključne riječi: epilepsija, tumori mozga, neuropatologija

SUMMARY

Long-term epilepsy-associated brain tumors

Anja Raič

The term long-term epilepsy-associated brain tumors (LEATs) refers to rare, benign, slowly growing tumors that usually occur in children and young adults. As the name says, these tumors cause long-term pharmaco-resistant epilepsy, which usually requires surgical treatment. Focal epilepsy with or without secondary generalization occurs as the primary and often only neurological symptom. Whether the epilepsy will appear or not, depends mostly of the tumor localization. The main predictor of epilepsy is cortical localization. Tumors located in the frontal, temporal or parietal lobe are more likely to cause seizures than those in the occipital lobe. Histologically, they have a pleomorphic appearance which makes them difficult to classify, using the existing WHO classification system. Generally, they are separated in two groups – glial and glioneural tumors. Hence, they consist of dysplastic-modified neurons and neoplastic-modified glial cells. Gangliogliomas and dysembryoplastic neuroepithelial tumors are the most frequently recognized entities, accounting for about 65% of the cases. Although they are mostly benign, there is a small risk of progression and relaps. The key objectives for the neuropathologist are to identify and predict tumors less likely to behave favorably. In order to improve classification, and therefore assure adequate treatment, new molecular and genetic markers are being found, and the goal is to introduce a unique phenotype-genotypic diagnostics in the near future. Furthermore, a number of new investigations of epileptogenic mechanisms are being conducted, in order to apply a targeted individualized therapy.

Keywords: epilepsy, brain tumors, neuropathology

1. UVOD

1.1. Uvod i definicija

Gotovo svaki tumor mozga, bilo kojeg tipa i bilo kojeg stupnja može izazvati epileptičke napadaje (1).

Pojam tumori mozga združeni s dugogodišnjom epilepsijom (LEATs – long-term epilepsy-associated tumors) odnosi se na lezije koje se pojavljuju u pacijenata s dugom poviješću (dvije ili više godina) epilepsije koja je otporna na lijekove (barem dva antiepileptika nisu bila djelotvorna) (1,2).

Ovakvi tumori su rijetki i čine tek 2 - 5% svih tumora mozga (3). Međutim, ujedno su druga najčešća lezija pronađena u pacijenata upućenih na kirurško liječenje epilepsije. Hipokampalna skleroza najčešća je lezija prepoznata u odraslih, a u djece fokalna kortikalna displazija (4,5). Spektar tih tumora obuhvaća dobro diferencirane glijalne i glionerualne tumore koji pokazuju benigno biološko ponašanje i klinički tijek, a relapsi su rijetki (6).

Karakteristike koje razlikuju tumore mozga združene s dugogodišnjom epilepsijom od konvencionalnih primarnih tumora mozga uključuju mlađu dob pri pojavljivanju prvih simptoma (srednja dob pojavljivanja je oko 16,5 godina(7)), s epilepsijom kao prvim, a često i jedinim neurološkim simptomom, spori rast tumora te neokortikalnu lokalizaciju, pretežno u temporalnom režnju. Spori rast i, posljedično tome, dugo preživljenje dovode do staničnih i mrežnih reorganizacija u susjednom korteksu, ali i na udaljenim lokalizacijama kao što je hipokampus (1). Difuzna infiltracija skupina stanica tumora na mjestima udaljenima od tumorske mase, koja se opaža u većine ovih tumora, dovodi do pogrešnog tumačenja njegove prirode i klasifikacije (1,7).

Jedan od ključnih ciljeva neuropatologa je, koristeći histološke i biološke markere, identificirati tumore koji bi se mogli ponašati nepovoljno, kako bi se provela odgovarajuća terapija (1). Bitan funkcionalni aspekt ovih tumora je njihova izražena epileptogenost, zbog čega se ponekad još nazivaju i „epileptomi“ (6). Posljednjih godina intenzivno se provode istraživanja kojima je cilj identificirati proepileptogeni stanični mehanizam, kao ključ razumijevanja epileptogeneze ovih tumora, ali i provođenja odgovarajućeg liječenja (1).

1.2. Tumori mozga

Tumori mozga predstavljaju abnormalne izrasline u mozgu koje nastaju neoplastičnim rastom moždanog tkiva (primarni tumori) ili širenjem iz drugih organa (sekundarni tumori ili metastaze). Primarni tumori nastaju iz različitih sastavnica moždanog tkiva, a mogu biti maligni ili benigni. Benigni tumori čine oko 75% moždanih tumora, a ostalo čine maligni tumori, koji su vodeći uzrok smrti u male djece, poslije leukemija (8).

Zbog destruktivnog djelovanja tumora, njegova rasta ili zbog perifokalnog edema, pojavljuju se različiti klinički simptomi. U trećine bolesnika glavobolja se pojavljuje kao inicijalni simptom. Ona je u tumora mozga obično nespecifičnih karakteristika. Najčešće je to u početku intermitentna, mukla bol, no kasnije postaje intenzivnija i kontinuirana. Pojačava se povišenjem intrakranijskog tlaka, npr. pri kašljanju ili kihanju. Česta je noću, kada uzrokuje buđenje iz sna. Glavobolja može biti praćena povraćanjem (sa ili bez prethodne mučnine) koje nastaje zbog porasta intrakranijskog tlaka ili izravnim djelovanjem tumora na kemoreceptornu zonu u moždanom deblu (8).

U 20% bolesnika javljaju se poremećaji ponašanja, govora i praksije, te poremećaji pamćenja i koncentracije, odnosno promjene kognitivnog funkcioniranja. One najčešće nastaju ako tumor zahvaća kortikalne strukture čeonog režnja, ali se mogu pojaviti i porastom intrakranijskog tlaka, koji također može izazvati i poremećaje svijesti – somnolenciju, sopor ili komu (8).

U trećine bolesnika epileptički napadaji se javljaju kao prvi simptom. Oni se većinom pojavljuju kod oligodendroglioma i astrocitoma, koji često zahvaćaju moždanu koru. U 50% slučajeva radi se o generaliziranim napadajima, dok se u preostalim slučajevima pojavljuje epilepsija parcijalnog karaktera (8).

Ovisno o lokalizaciji tumora, pojavljuju se različiti žarišni neurološki simptomi. Tako npr. tumori mozga smješteni u temporalnom režnju (gdje su najčešće smješteni i tumori mozga združeni s dugogodišnjom epilepsijom) izazivaju epileptičke napadaje, poremećaje pamćenja ili defekte vidnog polja (gornja kvadrantopsija) (8).

Uzroci tumora mozga ostaju nepoznati no, smatra se da nastaju interakcijom čimbenika iz okoliša i genetskih čimbenika. U većine tumora nekontrolirani rast stanica izazvan je nekom genetskom abnormalnošću (8). Radioterapija se ubraja među najvažnije čimbenike iz okoliša koji su definitivno identificirani kao uzrok tumora mozga. Čak 15 - 20 godina nakon ozračenja glave u dječjoj dobi mogu se pojaviti tumori. Povećana učestalost tumora mozga primijećena je i u osoba koje su bile izložene vinil-kloridu prilikom industrijske proizvodnje i obrade istog (9).

1.3. Histološka klasifikacija tumora mozga združenih s dugogodišnjom epilepsijom

WHO (engl. World Health Organization) klasifikacija najčešće je korištena klasifikacija pri razvrstavanju tumora mozga. Prema njoj se tumori klasificiraju u 4 stupnja ovisno o vrsti stanica (oligodendrociti, astrociti, ependimalne stanice ili miješani tip stanica), staničnoj atipiji, mitotičkoj aktivnosti, proliferaciji krvnih žila te staničnoj nekrozi. I. i II. stupanj obično se odnose na tumore niske malignosti, III. stupanj označava anaplastični stadij, a IV. stupanj invazivan maligni tumor (8). Međutim, ovu klasifikaciju je, zbog njihovog širokog neuropatološkog spektra i nespecifičnog i vrlo varijabilnog patohistološkog nalaza, vrlo teško primijeniti na tumore mozga združene s dugogodišnjom epilepsijom (1,7,10–13). WHO I. stupanj bi se svakako trebao odnositi na lezije s niskim proliferativnim potencijalom te s mogućnošću kirurške resekcije. WHO stupanj II. primjenjuje se na neoplazme infiltrativne prirode u kojih su, unatoč niskoj proliferativnoj aktivnosti, relapsi česti (14). Također, nije rijetkost da tumori II. stupnja progrediraju u viši stupanj malignosti, stoga ih treba smatrati relativno benignim.

Kao što je već i navedeno, pridružiti odgovarajući histološki stupanj WHO klasifikacije odgovarajućem tumoru mozga združenom s dugogodišnjom epilepsijom izuzetno je teško i zahtijeva poseban tim stručnjaka (7). Neki kliničari smatraju kako su odstupanja u klasifikaciji benignih tumora samo od akademskog značaja, ne shvaćajući koliki utjecaj to ima na daljnje liječenje. Dodijeliti prenizak stupanj WHO klasifikacije odgovarajućem LEAT-u nosi opasnost izlaganja pacijenta riziku da se taj tumor dugoročno ne nadzire. S druge strane, ako se dodijeli previsok WHO stupanj odgovarajućem LEAT-u, pacijent će se izložiti nepotrebnoj kemo ili radioterapiji. Češće se upravo događa da se tumor ocijeni višim stupnjem nego što to uistinu jest (15,16).

Godine 2012. Thom i suradnici dijele tumore mozga združene s dugogodišnjom epilepsijom prema njihovim histopatološkim obrascima diferencijacije u dvije skupine: glijalne i glioneuralne tumore (1). To su dakle tumori koji imaju histološki promjenjiv izgled koji se sastoji od displastičnih neuronalnih i neoplastično promijenjenih glijalnih elemenata. Gangliogliomi (GG) i disembrioplastični neuroepitelni tumori (DNT) najčešći su tumori i čine čak 65% od 1551 LEAT-a prikupljenog u Europskoj banci mozga (1,6,11,15,17–19).

Prema WHO klasifikaciji većina tumora mozga združenih s dugogodišnjom epilepsijom spada u I. stupanj tumora dobroćudnog ponašanja (20,21).

2016. se godine u revidiranoj WHO klasifikaciji po prvi put uvodi molekularno-genetički pristup. Po prvi je put u „plavoj knjizi“ serije tumora mozga potrebna molekularna

genetska informacija za integriranu fenotipsko-genotipsku dijagnozu (2). Međutim, takav multidisciplinarni pristup nije razvijen niti sustavno primijenjen za LEAT-ove. U skorijoj je budućnosti neophodno da se WHO klasifikacija prilagodi kako bi se mogao uspostaviti sveobuhvatni sustav kliničkopatološke i genetske klasifikacije i za ove tumore (2,20,22).

1.4. Epidemiologija

Incidencija epilepsije u pacijenata s tumorima mozga kreće se oko 30% ili više, ovisno o tipu tumora (23). Od 5842 uzorka skupljena u Europsku banku mozga za epilepsiju (EEBB – European Epilepsy Brain Bank), četvrtinu (1551 uzorak) čine LEAT-ovi. Uzorci LEAT-ova uključuju 15 različitih tumorskih entiteta (7).

U 30-50% pacijenata epilepsija se pojavljuje kao prvi simptom tumora mozga, a u ostalih se pojavljuje kasnije u toku bolesti (24–27). Pacijenti s tumorima mozga koji se klinički prezentiraju s epileptičkim napadajima mogu se podijeliti u dvije skupine. Prvu skupinu čine djeca i adolescenti koji obično nemaju drugih neuroloških ispada i imaju tumore niskog stupnja. Druga skupina su sredovječni i stariji ljudi koji obično imaju i druge neurološke deficite i tumore višeg stupnja malignosti (27).

Spororastući tumori imaju najveći epileptogeni potencijal, posebice gliomi niskog stupnja (24,28–31). Učestalost pojave epileptičkih napadaja u disembrioplastičnih neuroepitelnih tumora kreće se do 100%, a u oligodendroglioma i astrocitoma niskog stupnja 60-85%. U pacijenata s glioblastomom, incidencija epileptičkih napadaja kreće se od 30-50% (24,25,32,33).

Oko 25% pacijenata s meningeomima ima epilepsiju, dok je incidencija iste u slučaju metastaza na mozgu 20-35% (24,34).

Bez obzira o kojoj je vrsti tumora riječ, pacijenti kojima se epileptički napadaji pojavljuju kao prvi simptom tumora mozga su pod povećanim rizikom od ponavljajućih napadaja unatoč liječenju antiepilepticima (25).

Nadalje, lokalizacija tumora uvelike utječe na rizik pojavljivanja epileptičkih napadaja. Kortikalna lokalizacija tumora glavni je prediktivni čimbenik razvoja epilepsije. Tumori u frontalnom, temporalnom i parijetalnom režnju češće su povezani s napadajima, nego oni u okcipitalnom režnju (35).

1.5. Epilepsija

„Epilepsija se definira kao paroksizimalni poremećaj funkcije središnjeg živčanog sustava koji je izazvan ponavljanjem abnormalnog, ekscitativnog, sinkronog i stereotipnog neuronalnog izbijanja. Takvo ekscitativno neuronalno izbijanje klinički se manifestira epileptičkim napadajem (ictus) a ponavljanjem napadaja dijagnosticira se epilepsija“ (8).

Uzroci epileptičnih napadaja mogu biti različiti; npr. primarna disfunkcija središnjeg živčanog sustava, sustavne bolesti, vaskularne i ekspanzivne bolesti mozga ili metabolički poremećaji. Definiranje je uzroka epilepsije od izuzetnog značenja jer o uzroku ovisi i liječenje. Još uvijek u oko trećine bolesnika uzrok epilepsije ostaje nepoznat (8).

Epileptogeneza je proces kojim određena regija mozga postaje hiperekscitabilna i može sama spontano generirati epileptične napadaje. Na koji način nastaje epileptogeneza, također se ne zna. Međutim, zna se da su neka područja mozga kao hipokampus, entorinalni korteks i amigdala (tzv. mezijalno područje) podložnija nastanku epileptogeneze (8).

Pojednostavljena verzija klasifikacije Internacionalne lige za epilepsiju (International League Against Epilepsy – ILAE) dijeli epileptične napadaje na temelju kliničkih manifestacija i nalaza EEG-a između napadaja. Prema toj se klasifikaciji epileptički napadaji mogu manifestirati kao parcijalni (žarišni) napadaji, generalizirani napadaji ili kao sekundarno generalizirani žarišni epileptički napadaji.

Parcijalni (žarišni) napadaji, koji su ujedno najčešći tip epileptičnih napadaja u pacijenata s tumorima mozga združenim s dugogodišnjom epilepsijom, imaju ishodište u jednoj regiji mozga, a dijele se na jednostavne parcijalne napadaje (elementary partial attacks – EPA), u kojima je svijest očuvana te na kompleksne parcijalne napadaje, u kojima dolazi do poremećaja svijesti (complex partial attacks- CPA).

Generalizirani napadaji se očituju konvulzijama (grand mal) ili nekonvulzivnim simptomima (apsansi i mioklonizmi) (8).

Klinička slika parcijalnih epileptičkih napadaja ovisi o tome u kojem se području mozga pojavi ekscitativno neuronalno izbijanje. Npr. ako se izbijanje pojavi u precentralnoj vijuzi, odnosno motoričkoj kori, pojavit će se napadaji s motoričkim simptomima kao što su klonički grčevi mišića lica, udova ili ždrijela suprotne polovice tijela. Izbijanja u postcentralnoj vijuzi parijetalnog režnja dovode do osjetnih simptoma, npr. parestezija ili dizestezija. Također, mogu se pojaviti psihički simptomi kao što su dismnestički simptomi (deja vu i jamais vu), kognitivni poremećaji, afektivni poremećaji, iluzije te halucinacije. Jednostavni parcijalni epileptički napadaji često predstavljaju auru, odnosno dio napadaja koji prethodi gubitku svijesti (8).

Kompleksni se parcijalni napadaji (CPA) dijele na napadaje s temporalnim ishodištem (najčešći, čine 50-70% svih napadaja) i napadaje s ekstratemporalnim ishodištem

(frontalno, parijetalno, ili okcipitalno ishodište). Praćeni su poremećajem svijesti i amnezijom za razdoblje napadaja. Napadaji s temporalnim ishodištem obično započinju kratkotrajnom aurom (EPA), koja traje par sekundi, nakon čega slijede pseudoapsans i automatizmi. Tijekom pseudoapsansa bolesnik ne komunicira, ne odgovara na zapovijedi niti se poslije tog perioda sjeća. Iza pseudoapsansa slijede i automatizmi, tj. nesvrhovite stereotipne radnje (mljackanje, žvakanje, grimasiranje, gužvanje ili uvijanje dijela odjeće itd.) (8).

2. GLIONEURALNI TUMORI

2.1. Gangliogliomi

Gangliogliom (slika 1) je dobro diferencirana i spororastuća novotvorina koja je, kako joj samo ime kaže, sastavljena od kombinacije ganglijskih i glijalnih stanica. Neki tumori imaju predominantno neuralni fenotip, a drugi glijalni. Također, mogu biti prisutne i stanice nejasne diferencijacije (36).

Displastični neuroni ganglioglioma karakterizirani su grupiranjem, slabom citoarhitektonskom organizacijom, citomegalijom, perimembranskim nakupljanjem Nisslove tvari ili prisutnošću dvojezgrenih oblika. Glijalne stanice predstavljaju staničnu komponentu tumora koja proliferira. Pokazuju znatnu varijabilnost, te mogu uključivati stanice koje nalikuju fibrilarnom astrocitomu, oligodendrogliomu ili pilocitičnom astrocitomu (36).

Fibrilarni matriks je obično izražen i može sadržavati mirkocistične šupljine i/ili mikroidnu degeneraciju. Mala žarišta nekroze i pokoja mitozna odgovaraju dijagnozi ganglioglioma. Također se mikroskopski mogu opaziti distrofična kalcifikacija, bilo unutar matriksa ili oko neurona ili kapilara, opsežni limfoidni infiltrati perivaskularno ili unutar tumorskog ili moždanog parenhima, te izražena kapilarna mreža (36).

Prema ovim histološkim karakteristikama, gangliogliomi pripadaju u I. stupanj WHO-klasifikacije tumora mozga. Ipak, mali postotak ganglioglioma sadrži anaplastične glijalne stanice (anaplastični gangliogliomi) te pripada III. stupnju WHO klasifikacije (36). Prema WHO-klasifikaciji iz 2007. godine, ti tumori imaju značajno povećanu mitotičku aktivnost i povišen Ki67 indeks, te makroskopski vidljiva krvarenja i nekroze (14). Njihova incidencija je, u istraživanoj velikoj seriji tumora bila 5%, s anaplastičnim promjenama u glija, ali ne i u ganglijskim stanicama (11). Incidencija tumora I. stupnja koji su progredirali u viši stupanj je prema istraživanju Majoresa i sur., a kako navodi Thom i sur. bila 1 na 177 tumora u odraslih, te prema istraživanju El Khashab, a kako navodi Thom i sur. 1 na 38 u djece (1). Predvidjeti takve tumore niskog stupnja koji će progredirati u viši je imperativ. Rizični faktori za progresiju uključuju dob iznad 40 godina, lokalizaciju izvan temporalnog režnja, histološku atipiju te nepotpunu resekciju tumora (1).

Makroskopski su to dobro ograničeni solidni tumori s cističnim formacijama i kalcifikacijama. Krvarenja i nekroze su rijetki (36).

Do sada prikupljeni podaci ukazuju na to da se gangliogliomi i gangliocitomi zajedno pojavljuju s učestalošću od 0,4% svih tumora središnjeg živčanog sustava, odnosno 1,3% tumora mozga. Gangliogliomi čine 15-25% uzoraka mozga uzetih tijekom kirurškog

liječenja epilepsije. Pojavljuju se u širokoj dobnoj skupini od 2 mjeseca do 70 godina, sa srednjom dobi pojavljivanja od 8,5-25 godina. Nešto se češće javljaju u muškaraca. Pojavljuju se u svim dijelovima središnjeg živčanog sustava, najčešće u temporalnom režnju mozga, s učestalošću 70%, te su ujedno najčešći tumori temporalnog režnja združeni s dugotrajnom epilepsijom (36).

Simptomi koji se pojavljuju ovise o lokalizaciji i veličini tumora. Tumori smješteni u velikom mozgu otkrivaju se nakon jednog mjeseca pa sve do pedeset godina trajanja parcijalnih epileptičkih napadaja. U prosjeku se otkrivaju nakon 6-25 godina trajanja epileptičkih napadaja. Ako je tumor smješten u moždanom deblu ili leđnoj moždini, trajanje bolesti prije otkrivanja tumora je znatno kraće (1,25-1,4 godine) (36).

Neuralna komponenta ovog tumora imunohistokemijski se označava antitijelima na neuronalne proteine kao što su MAP2 (microtubule associated protein 2), neurofilamenti, kromogranin-A i sinaptofizin. Do danas ne postoje markeri koji bi razlikovali displastične neurone od normalnih. Ipak, ekspresija kromogranina-A je obično slaba ili odsutna u normalnih neurona, dok je pojačana u displastičnih (36).

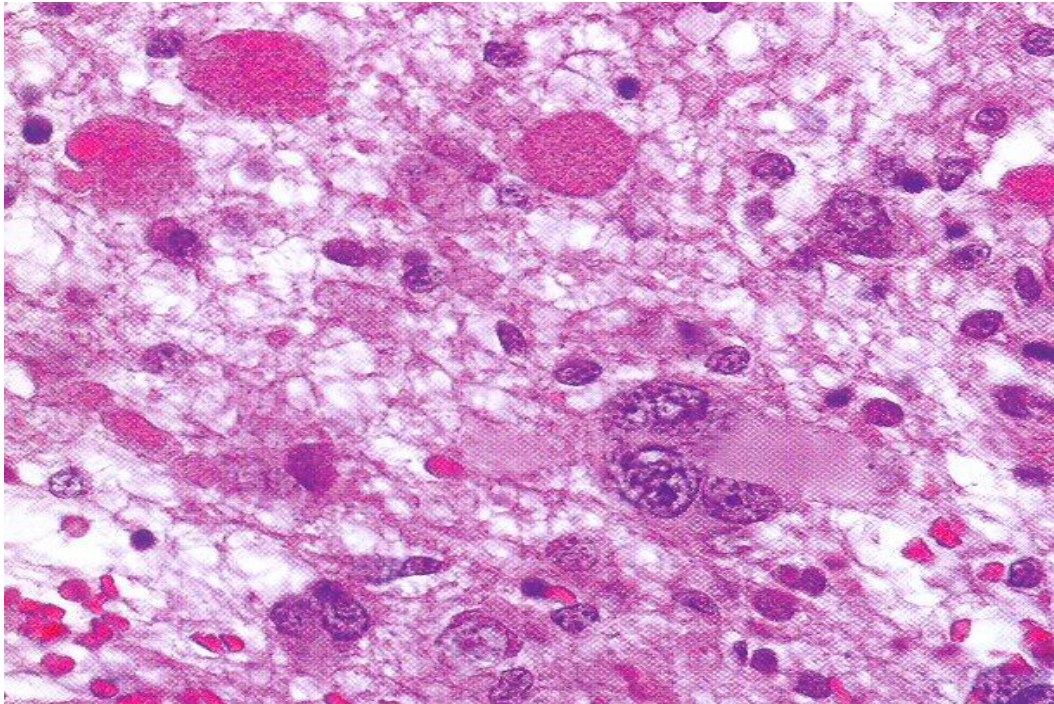
CD-34-pozitivne stanice obično okružuju abnormalne neurone u čak do 80% slučajeva (1).

BRAF V006 je najčešća genetska mutacija u ganglioglioma, s učestalošću od 20-60%. Najčešće se pojavljuje u tumora mlađe populacije. Ta mutacija nije specifična za gangliogliome nego se pojavljuje i u drugih tumora mozga, kao što je pleomorfni ksantoastrocitom, pilocitični astrocitom, disembrioplastični neureopitelni tumor. Mutirani BRAF V006 protein uglavnom se pojavljuje u ganglijskim stanicama, ali i u glija stanicama i stanicama nejasne diferencijacije, što može upućivati na to da ganglijske i glijalne stanice ganglioglioma potječu od iste prekursorske stanice (36).

Izocitrat dehidrogenaza (IDH) ključni je enzim u regulaciji staničnog metabolizma, redoks-stanja, epigenetičke regulacije i popravka DNA. Mutacijom IDH dolazi do suprafiziološke produkcije i akumulacije d-2 hidroksiglutarata koji kompetitivno inhibira enzime ovisne o α -ketoglutaratu, što dovodi do razvoja i progresije mnogih tipova tumora (uključujući više od 80% glioma). Nadalje, u brojnim tipovima tumora IDH1/2 mutacija označava prediktivni čimbenik boljeg terapijskog odgovora na kemoterapiju i radioterapiju (37). IDH1/2 mutacija isključuje dijagnozu ganglioglioma ili gangliocitoma (36).

Gangliogliomi su benigni tumori dobre prognoze, te preko 90% pacijenata nakon kirurškog liječenja preživi dugo, bez epileptičkih napadaja. Tumori u temporalnom režnju koji su u cijelosti uklonjeni, a izazivali su dugogodišnju epilepsiju osobito su dobre prognoze. Anaplastične promjene u glijalnoj komponenti tumora mogu upućivati na agresivnije ponašanje tumora i lošiju prognozu. Ipak, bilo koja poveznica između histološke anaplazije i kliničkog ishoda je proturječna (1).

Slika 1.



Gangliogliom (GII). Tumorsko tkivo je hipocelularno i građeno od polimorfnih iregularnih neuralnih stanica, ponekad i multinuklearnih. Zamjećuju se i granularna tjelešca. (HE, 400x)

2.2. Gangliocitomi

Gangliocitomi su dobro diferencirane, spororastuće neuroepitelne tvorbe koje se javljaju puno rjeđe od ganglioglioma u serijama tumora združenih s dugogodišnjom epilepsijom. Sastoje se od nepravilnih nakupina uglavnom zrelih neoplastičnih ganglijskih stanica, često s displastičnim svojstvima. Stroma ovih tumora sastoji se od neneoplastičnih glijalnih elemenata. Spadaju u I. stupanj WHO-klasifikacije, odnosno to su benigni tumori povoljnog ishoda. Specifični prognostički ili prediktivni čimbenici i dalje nisu utvrđeni (36).

Češće se pojavljuju u djece nego u odraslih s relativnom incidencijom u uzorcima prikupljenim zbog kirurškog liječenja epilepsije od 0 - 3,2%. Mogu se pojaviti bilo gdje u središnjem živčanom sustavu (36).

Mikroskopski gledano, gangliocitomi se sastoje od nepravilnih grupa velikih, multipolarnih te obično binuklearnih neurona (često s displastičnim karakteristikama). Kao što je već navedeno, stroma se ovih tumora sastoji od neneoplastičnih glijalnih elemenata koje je ponekad teško razlikovati od glijalne komponente ganglioglioma. Mreža retikulinskih vlakana također se može vidjeti, naročito perivaskularno (36).

Imunohistokemijski su neoplastične ganglijske stanice pozitivne na sinaptofizin, neurofilament, kromogranin-A i MAP2. Neuralni jezgreni antigen NeuN slabo je pozitivan ili čak negativan. Za klasični gangliocitom nisu utvrđeni čimbenici genetske predispozicije (36).

2.3. Disembrioplastični neurepitelni tumori (DNTs)

Disembrioplastični neuroepitelni tumori (slika 2) su benigne glioneuralne neoplazme I. stupnja koje se gotovo uvijek manifestiraju epileptičkim napadajima, naročito kompleksnim parcijalnim epileptičkim napadajima rezistentnim na antiepileptike (1). Pojavljuju se u djece i adolescenata uglavnom u temporalnom režnju i rano daju simptome. Ne uzrokuju druge neurološke deficite (1,36).

Hipoteza da DNT-i potječu od preostalih pluripotentnih prekursorskih stanica smještenih u subprijalnoj ili marginalnoj zoni atraktivna je i danas, ali još uvijek nije dokazana. Postoje nejasni podaci o ekspresiji razvojno reguliranih proteina ili markera progenitorskih stanica kao što su Pax6, Tbr1 itd. (12).

Mikroskopski razlikujemo jednostavan i kompleksan oblik, kojima su zajednička patognomonična značajka stupci snopova aksona orijentiranih okomito na kortikalnu površinu, okruženi sa stanicama nalik oligodendrocitima u mukoidnom matriksu. Između tih stupaca opažaju se neuroni normalne građe koji plutaju u mukoidnom matriksu. Ako opažamo samo glioneuralni element, tada se radi o jednostavnom obliku DNT-a, a ako sadrži i glijalnu komponentu, tada govorimo o kompleksnoj varijanti istog. Glijalna komponenta obično formira nodule dajući ovojvarijanti tumora karakterističnu multinodularnu građu. U glijalnoj komponenti uobičajene su hamartomatozne krvne žile koje mogu krvariti (36).

Nadalje već dugo postoji kontroverza u prihvaćanju difuznog oblika DNT-a kao entiteta u kojem glijalna komponenta nije raspoređena u nodule, nego difuzno, ali klinički i imunohistokemijski odgovara značajkama DNT-a (1).

U DNT-ima se može naći fokalna kortikalna displazija koja se može dijagnosticirati jedino u područjima kortikalnih abnormalnosti, bez tumorske infiltracije, kao tip IIIb prema ILAE (36).

Makroskopski DNT-i mogu biti veliki od nekoliko milimetara do nekoliko centimetara. Obično se lako identificiraju na kortikalnoj površini. Makroskopski izgled tumora odražava njegovu mikroskopsku građu. Tumor je tako viskozne građe s jednim ili više čvršćih čvorova (36).

U seriji od 1551 tumora mozga združenog s dugogodišnjom epilepsijom koji su pregledavani u Njemačkom neuropatološkom referentnom centru za kirurgiju epilepsije, DNT su se pojavili s učestalošću od 17,8% tumora u odraslih i 23,4% tumora u djece. U 90%

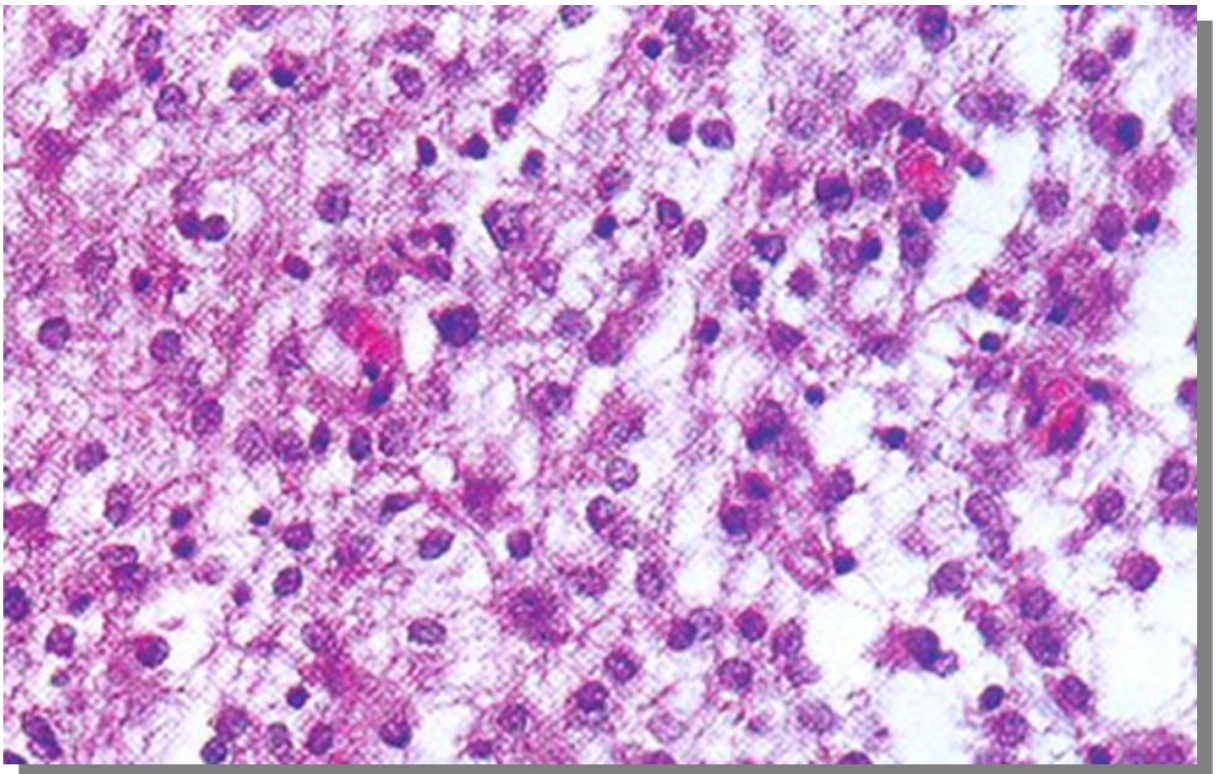
slučajeva prvi epileptički napadaj, kao simptom ovog tipa tumora, javlja se prije 20 godine. Nešto su češći kod muškaraca (36).

DNT-ovi mogu biti smješteni u bilo kojem dijelu supratentorijalnog korteksa. Najčešće se pojavljuju u mezijalnom dijelu temporalnog režnja. Druga je najčešća lokalizacija čeonni režanj (36).

Imunohistokemijski se stanice nalik oligodendrocitima označavaju pomoću proteina S100 i glijalnog transkripcijskog faktora OLIG2. Plutajući neuroni mogu biti prikazani pomoću NeuN epitopa. BRAF V600E mutacija pojavljuje se u 30% slučajeva DNT-a (36).

DNT se ne pojavljuje ponovno nakon kirurškog uklanjanja, čak i ako je ono bilo samo parcijalno (36). U 62 - 100% pacijenata epileptički napadaji potpuno prestaju nakon uklanjanja tumora (38). Rizični faktori da će pacijent imati rekurentne epileptičke napadaje nakon kirurškog uklanjanja tumora su duži period trajanja epilepsije prije operacije, djelomično uklanjanje tumora, tumor smješten izvan temporalnog režnja te prisutnost fokalne kortikalne displazije. Maligna je transformacija rijetka (36).

Slika 2.



Klasični DNT (GI). Tumorsko tkivo građeno je od rahlo raspoređenih tumorskih stanica nalik na oligodendrocite te pokojeg flotirajućeg neurona među njima. (HE, 400x)

2.4. Papilarni glioneuralni tumori (PGNT)

Papilarni glioneuralni tumor prvi su put opisali Kim i Suh 1997. godine (39). Radi se o vrlo rijetkom glioneuroalnom tumoru te je, do sada, u literaturi opisano svega 58 slučajeva tog tumora, uglavnom kao prikazi slučajeva (1). Čini manje od 0,02% intrakranijskih tumora. Zahvaća uglavnom mlađu populaciju sa srednjom dobi pojavljivanja od 23 godine, a s jednakom učestalošću u muškaraca i žena. WHO klasifikacija iz 2007. prepoznaje ovaj tumor kao zasebni entitet različit od ganglioglioma (36).

Uzrokuje glavobolje i epileptičke napadaje (posebice ako je smješten u temporalnom režnju) te rijetko neurološke deficite kao što su problemi s vidom, hodom, kognitivne te afektivne poremećaje. Može krvariti što može uzrokovati epileptičke napadaje. U nekim je slučajevima tumor bio asimptomatski te je otkriven slučajno (36).

Karakteriziran je pseudopapilarnom mikroskopskom arhitekturom, koju čine pseudopapilarni ravni do kuboidni astrociti koji oblažu hijalinizirane krvne žile te interpapilarno smješteni neuroni i ganglijske stanice. Vaskularne strukture mogu biti izražene kao hijalinizirana masa bez puno tumorskog tkiva između. Također su, kao zaseban entitet, opisani minigemistociti s eozinofilnom citoplazmom i ekscentrično postavljenim jezgrama, smješteni između pseudopapila. Na periferiji su tumora razbacane tumorske stanice izmiješane s glijalnim tkivom, koje ne pokazuje mitotičku aktivnost niti nuklearne atipije. Odgovara I. stupnju WHO klasifikacije i ponaša se uglavnom benigno, sukladno stupnju. U malom broju slučajeva pokazuje histološku atipiju ili kasnu biološku progresiju u viši stupanj (36).

PGNT je solidni tumor s cističnim elementima smješten gotovo uvijek supratentorijalno, u hemisferama mozga u blizini ventrikula, s predilekcijom na temporalni režanj. Povremeno raste intraventrikularno (36).

Astrociti se imunohistokemijski označavaju antitijelima na GFAP, protein S100 i nestin. Stanice nalik oligodendrocitima su pozitivne na OLIG2. Neuroni se označavaju antitijelima na sinaptofizin, neuron-specifičnu enolazu i beta-tubulin tip III. Većina neuronskih stanica pozitivna je na NeuN. Povezuje se sa strukturnim aberacijama kromosoma 7 (36).

Totalnom resekcijom tumora s adjuvantnom terapijom epileptički će napadaji prestati. Ako je Ki-67 proliferacijski indeks manji od 5%, tumor neće progredirati ili se ponovno pojaviti nakon resekcije. Međutim, u 10 opisanih slučajeva s Ki-67 proliferacijskim indeksom većim od 5% tumor je progredirao ili se vratio (36).

2.5. Glioneuralni tumori koji formiraju rozete (RGNTs)

Iako ovaj rijedak spororastući tumor ne izaziva epileptičke napadaje (osim kada je smješten u septumu pellucidumu), ubrojan je u skupinu tumora mozga združenih s dugogodišnjom epilepsijom zbog svoje histološke sličnosti s DNT-om. Štoviše, prema Kuchelmeisteru, a kako navode Thom i sur., tumor je prvi put opisan pod imenom „DNT cerebelluma“ (1,40).

Histološki razlikuju se dvije komponente – uniformni neuroni koji formiraju rozete i/ili perivaskularne pseudorozete te astrociti nalik pilocitičnom astrocitomu. Mogu se susresti i Rosenthalova vlakna, eozinofilna granularna tjelešca, mikrokalcifikati i depoziti hemosiderina. Mitoza i nekroza nema. Pripada I. stupnju WHO klasifikacije (36).

Razlike između DNT-a i RGNT-a su nedostatak pravih sinaptofizin pozitivnih neurona koji formiraju rozete u DNT-ima i rijetkost specifičnog glioneuralnog elementa s „plutajućim neuronima“ u RGNT-ima. Morfološka sličnost ovih dvaju tumora koji se pojavljuju na različitim lokalizacijama upućuje na moguće zajedničko porijeklo od iste progenitorske stanice (41).

Pojavljuje se uglavnom u mladih ljudi i to u četvrtom ventrikulu i/ili akveduktu, a može se proširiti i na susjedno moždano deblo, cerebelarni vermis ili talamus. Ponekad se pojavljuje i u regiji hipofize, u optičkoj hijazmi, leđnoj moždini ili septumu pellucidumu (36).

Izaziva simptome glavobolje (kao posljedica opstruktivnog hidrocefalusa) i/ili ataksije. Ponekad se javlja cervikalna bol (36).

RGNT je opisan u pacijenata s neurofibromatozom tip 1 te u onih s Noonanovim sindromom (36).

Prognoza je ovog tumora dobra u smislu preživljenja, ali većina pacijenata ima lošiju kvalitetu života postoperativno. U rijetkim je slučajevima moguća diseminacija i progresija tumora (36).

2.6. Glioneuralni tumori s otočićima neuropila (GTNI)

Ovaj tumorski entitet prvi su put opisali Teo i sur. 1999. Sastoji se od glijalne i neuronske komponente. Ima histološke značajke difuznog fibrilarnog ili gemistocitnog astrocitnog glioma ili, ponekad, oligodendroglioma isprekidanih otocima ili kvržicama neuronske diferencijacije (1).

Karakteriziraju ga sinaptofizin pozitivne rozete neuropila s rubom NeuN pozitivnih neurona. IDH1 mutacije su česte kao i u difuznih astrocitoma. Neuronska komponenta tumora je neproliferativna, a progresivno anaplastično ponašanje diktira

astrogljalna komponenta tumora (1). Pojavljaju se, uglavnom, supratentorijalno te izazivaju epileptičke napadaje koji traju kratko pa sve do nekoliko godina prije dijagnosticiranja tumora. Za razliku od ostalih glioneuralnih tumora, ovaj tumor može biti potencijalno agresivan (42).

3. GLIJALNI TUMORI

3.1. Pilocitični astrocitom (PA)

Pilocitični astrocitom (slika 3) dobro je ograničen, spororastući tumor I. stupnja WHO-klasifikacije koji se pojavljuje duž neuroakisa, najčešće u malom mozgu i medijanim strukturama velikog mozga. Najčešći je gliom u djece i adolescenata, te čini 5,4% svih glioma. Pogađa muškarce nešto češće nego žene. Srednja dob pojavljivanja u odrasloj dobi je 22 godine. Vrlo rijetko javlja se u starijih od 50 godina (36).

Ovaj se tumor niske do umjerene celularnosti sastoji od dvije stanične komponente različitih udjela; od zbijenih bipolarnih stanica s Rosenthalovim vlaknima i multipolarnih stanica s mikrocistama koje su manje međusobno zbijene. Ponekad se u istom tumoru može naći i više uzoraka tkiva. Rijetke mitoze, hiperkromatične i pleomorfne jezgre, glomerularna vaskularna organizacija te nekroze poput infarkta i infiltracija mekih moždanih ovojnica odgovaraju dijagnozi pilocitičnog astrocitoma i nisu znakovi malignosti. Histološki može biti vrlo raznolike strukture. Stanice slične oligodendrocitima obično su rijetke, ali mogu biti i dominantna komponenta tumora, npr. ako je smješten u malom mozgu (36).

Iako je većina pilocitičnih astrocitoma benigne naravi, te češće regrediraju nego što progrediraju, neki pokazuju znatnu hiperkromaziju i pleomorfizam. Brojne difuzne mitoze govore u prilog anaplastičnim promjenama i imaju prognostički značaj. Brojni su anaplastični pilocitični tumori prije toga bili zračeni, tako da se radijacija može smatrati promovirajućim faktorom anaplazije. Tumor je dobro prokrvljen. Krvne se žile obično raspoređuju u strukture nalik glomerulima. Karakteristično zahvaća meke moždane ovojnice (posebno tumori optičkog živca i malog mozga), što je od dijagnostičkog značaja (36).

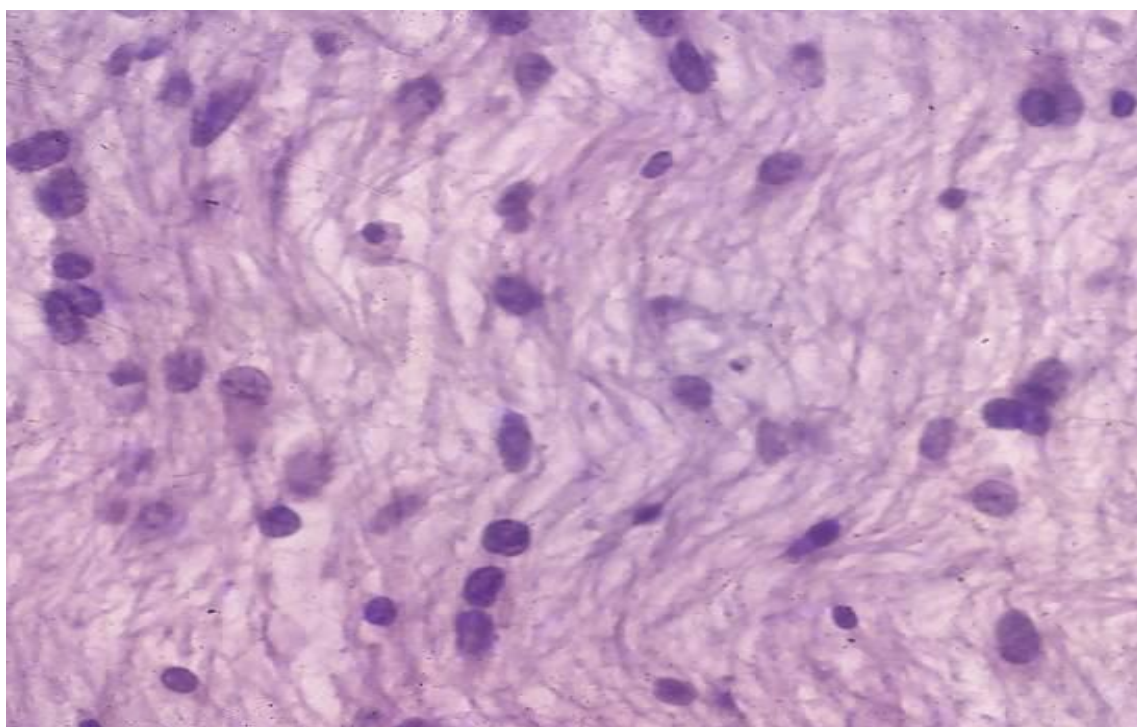
I dok su makroskopski ovi tumori solidni i dobro odijeljeni, mikroskopski nisu dobro definirani u odnosu na okolno tkivo. Stanice tumora obično prodiru nekoliko milimetara do nekoliko centimetara u okolni parenhim, zarobljujući zdrave neurone. Budući da nema jasne granice prema zdravom tkivu, kirurški je vrlo teško procijeniti potreban opseg resekcije (36).

Izazivaju fokalne neurološke deficite i znakove nespecifične za lokalizaciju tumora kao što su makrocefalija, glavobolja, endokrinopatije i povećani intrakranijski tlak. Supratentorijska lokalizacija povezana je s čestim epileptičkim napadajima (43). Ostali simptomi ovise o lokalizaciji tumora. Tako će tumor koji zahvaća optičku hijazmu izazivati gubitak vida, hipotalamički tumor endokrinopatije, uključujući dijabetes insipidus ili debljinu, tumor malog mozga, nespretnost, vrtoglavicu, mučninu i povraćanje, itd. (36)

Imunohistokemijski se dobro označava s GFAP, S100 i OLIG2 te sinaptofizinom. Budući da svi pilocitični astrocitomi uzrokuju promjene u putu MAP-kinaze uzrokovane BRAF onkogenom, fosforilirana se MAP kinaza koristi za imunološko označavanje tumora. Pilocitični astrocitomi glavni su tumori koji se pojavljuju uz neurofibromatozu tip 1 (44).

Pilomiksoidni astrocitom varijanta je PA koja se pojavljuje u mlađe djece, gotovo isključivo u hipotalamusu ili trećoj moždanoj komori. Ima veću učestalost ponovnog javljanja nego pilocitični astrocitom. Karakteriziran je uniformnim bilipolarnim stanicama u miksoidnoj pozadini. Pripada II. stupnju WHO klasifikacije (1,36).

Slika 3.



Pilocitični astrocitom (GI). Tumorsko tkivo građeno je od rahlo raspoređenih vlastastih astroglijalnih stanica. (HE, 400x)

3.2. Pleomorfni ksantoastrocitom (PXA)

PXA rijedak je tumor II. stupnja koji čini svega 1% primarnih tumora mozga. Pojavljuje se u djece i mladih, sa srednjom dobi pojavljivanja od 22 godine, s jednakom učestalošću u muškaraca i žena. Većinom je smješten u površinskom dijelu moždanih hemisfera, pričvršćen za moždane ovojnice. U 98% slučajeva smješten je supratentorijalno, najčešće u temporalnom režnju. Brojni pacijenti bilježe dugu povijest epileptičkih napadaja uzrokovanih ovim tumorom (36).

Ima vrlo varijabilan histološki izgled. Tipične tumorske stanice čine velike astroglialne stanice, ali se opaža i neuronska diferencijacija. Fuziformne stanice obično su izmiješane s mononuklearnim ili multinuklearnim velikim astrocitima. Ponekad su neoplastični astrociti zbijeni, kreirajući tzv. epiteloidni uzorak, u drugim slučajevima su uključene i fuziformne stanice. Termin ksantocitoma uveden je zbog prisutnosti velikih, multinuklearni ksantomatoznih stanica, koje u svojoj unutrašnjosti nakupljaju lipide. Ova karakteristika čini pleomorfni ksantocitom lako prepoznatljivim na preparatima obojenim hemalaun-eozinom. Izražena mreža retikulinskih vlakana također je karakteristika ovog tumora koja se najbolje može vidjeti na preparatima impregniranim srebrom. Limfocitni infiltrati također mogu biti prisutni. Na velikom povećanju obično se vidi manje od 5 mitozna na 10 polja. Nekroza je rijetko prisutna, ali, ako postoji, postavlja sumnju na anaplastični PXA (III. stupanj) (36).

Tumor je pozitivan na BRAFV600E mutaciju i negativan na IDH mutaciju te to potvrđuje njegovu dijagnozu. Budući da je PXA strukturiran uglavnom od glijalne komponente, imunohistokemijski reagira s GFAP i S100 proteinom. Ekspresija je neuralnih markera (sinaptofizin, neurofilament, MAP2) varijabilna. CD34 često je ekspresiran. U 50% slučajeva pojavljuje se skraćivanje 9. kromosoma kao jedna od značajki tumora (36).

Prognoza je relativno povoljna. Međutim, zbog relativno nepredvidivog biološkog ponašanja, preporučuje se dugotrajno praćenje tumora. Ukupna stopa petogodišnjeg preživljenja je 81%, a desetogodišnjeg 70% (45,46). Kirurško uklanjanje predstavlja glavni način liječenja (36).

3.3. Difuzni astrocitom

Difuzni astrocitom (astrocitom niskog stupnja, fibrilarni astrocitom) (slika 4) je spororastući difuzno infiltrirajući astrocitom karakteriziran visokim stupnjem stanične diferencijacije te mutacijom IDH1 ili IDH2 gena. Prema WHO klasifikaciji iz 2016. godine, difuzni gliomi, uključujući astrocitome, oligoastrocitome i oligodendrogliome, dijele se s obzirom na IDH mutaciju na IDH-mutirani, divlji tip (koji nema IDH mutaciju), te nespecifični tip - NOS (not otherwise specified), ako IDH mutaciju nije bilo moguće u potpunosti ocijeniti. IDH status ima prognostičko značenje. Difuzni astrocitomi bez IDH mutacije (divlji tip) vrlo su rijetki (36).

Difuzni astrocitom čini 11-15% svih astrocitnih tumora mozga. Uglavnom se pojavljuje u mlađih ljudi, u dobi od 30-ak godina, bilo gdje u središnjem živčanom sustavu, preferirajući frontalni režanj. Nešto češće zahvaća muškarce. Histološki odgovara II. stupnju

WHO klasifikacije, ali ima tendenciju zloćudne progresije u anaplastični astrocitom ili glioblastom (36).

Poteškoće s govorom, problemi s vidom ili neka vrsta problema s motorikom obično se pojavljuju prije epileptičkih napadaja, koji se često povezuju s ovom vrstom tumora. Ako tumor zahvaća frontalni režanj, mogu se pojaviti promjene u ponašanju ili osobnosti mjesecima prije dijagnosticiranja tumora (36).

Izaziva povećanje i izobličenje anatomskih struktura koje zahvaća. Može zahvatiti sivu ili bijelu tvar te je granica između njih obično nejasna. Katkad sadrži više cističnih formacija ili jednu veću cistu ispunjenu bistrom tekućinom. Fokalne kalcifikacije također mogu biti pristune (36).

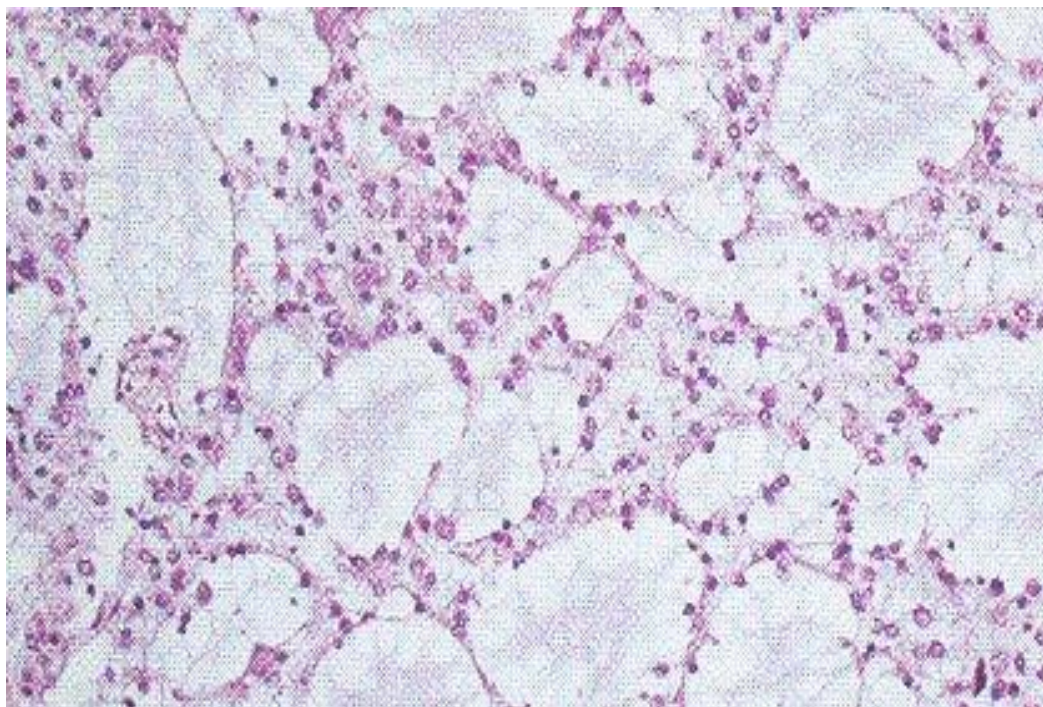
Difuzni astrocitom sastoji se od dobro diferenciranih fibrilarnih astrocita ili gemistocita koji su smješteni u mikrocističnom matriksu. Stanice su nešto gušće raspoređene nego u normalnom moždanom tkivu. Mitoza, nekroza i vaskularne proliferacije nema (14,36). Nadalje, kliničko neuropatološka istraživanja ustanovila su da pacijenti s tumorom mozga združenim s dugotrajnom epilepsijom imaju bolju prognozu od ostalih pacijenata te je identificiran novi podtip tumora nazvan „izomorfni astrocitom“. Karakteriziran je dobro diferenciranim astrogljalnim stanicama niske proliferativne aktivnosti, koje su GFAP pozitivne i MAP2 negativan (47).

Difuzni astrocitom pojavljuje se u pacijenata s naslijeđenom TP53 mutacijom u Li-Fraumeni sindromu. Vizualizacija najčešće IDH1 mutacije antitijelom koje detektira mutirani IDH1-R132H protein, pokazala se osobito korisnom u razlikovanju neoplastičnih od reaktivnih astrocita (48). Dijagnoza IDH-mutiranog tipa difuznog astrocitoma dodatno se može potvrditi ATRX ili TP53 mutacijom (36).

Srednje preživljenje je 6-8 godina nakon dijagnosticiranja tumora. Ako je pacijent stariji od 40 godina te ima neurološke deficite, ako je tumor veći od 6 cm te prelazi medijanu liniju, prognoza će biti lošija (36).

Divlji tip difuznog astrocitoma (bez IDH mutacije) je, kao što je već navedeno, vrlo rijedak. Većina se tumora histološkog izgleda difuznog astrocitoma, ali bez IDH mutacije, dodatnim genetskim analizama može svrstati u drugi tip tumora, tako da se pojam difuznog astrocitoma divljeg tipa smatra privremenim entitetom (36).

Slika 4.



Difuzni astrocitom (GII). Tumorsko tkivo građeno je od fibrilarnih astroglijalnih unimorfnih tumorskih stanica koje zatvaraju pseudocistične prostore. (HE, 400x)

3.4. Oligodendrogliom

Oligodendrogliom (slika 5) prvi put opisuju Bailey i Cushing 1926. godine. To je difuzno infiltrativan, spororastući tumor, koji ima varijabilan histološki spektar, od dobro diferencirane, spororastuće neoplazme do malignog tumora s brzim rastom. WHO sustav klasifikacije tradicionalno razlikuje 2 stupnja malignosti oligodendroglioma. II. stupanj odgovara dobro diferenciranom tumoru, a III. stupanj anaplastičnom (36).

Oligodendrogliomi čine 1,7% svih primarnih tumora mozga, odnosno 5,9% svih glioma. Pojavljuju se u bijeloj tvari i u korteksu uglavnom u odraslih ljudi (35 - 44 godine), s najvećom učestalošću u frontalnom režnju (više od 50% slučajeva). Nije rijetkost da zahvaća više od jednog režnja ili da se širi bilateralno (36).

Dvije trećine pacijenata s ovim tumorom ima epileptičke napadaje. Drugi simptomi, koji se javljaju, mogu biti glavobolja i drugi znakovi povećanog intrakranijskog tlaka, fokalni neurološki deficiti, a s obzirom da se najčešće javlja u frontalnom režnju, javljaju se i kognitivne i mentalne promjene (36).

Makroskopski, riječ je o dobro ograničenom tumoru sivo-roza boje. Kalcifikacije su česte i mogu činiti zrnastu strukturu tumora. Nadalje, česte su i zone cistične degeneracije kao i krvarenja unutar tumora (36).

Mikroskopski je to difuzno infiltrativan tumor koji uzrokuje rast odgovarajućeg girusa te, eventualno, infiltrira i moždane ovojnice. Klasične histološke karakteristike oligodendroglioma uključuju monomorfne glija stanice s uniformnom okruglom jezgrom, malom količinom citoplazme i malim izdancima. Na parafinskim rezovima mogu se zamijetiti perinuklearni halo (morfologija poput pčelinjeg saća ili jaja „na oko“). Karakterističan je i uzorak razgranatih kapilara tankog zida (uzorak žičane ograde za kokoške). Također, mogu se opaziti mikrokalcifikati te mikrocistične promjene. Mitoza nema ili su vrlo malobrojne. Mali broj mitoze i nuklearna atipija odgovaraju dijagnozi tumora II. stupnja, međutim, izražena mitotička aktivnost, mikrovaskularna proliferacija i nekroze upućuju na anaplaziju, odnosno tumor III. stupnja malignosti (36).

Imunohistokemija ima ograničenu primjenu u dijagnosticiranju oligodendroglioma. GFAP je izražen i u reaktivnim astrocitima i u tumorskim stanicama oligodendroglioma. Prema Ohnishi i sur., a kako navodi Thom i sur., markeri specifični za oligodendrogliome, kao što su OLIG1 i OLIG2, izraženi su u različitim tipovima glioma, uključujući astrocitome, tako da predstavljaju markere karakteristične za gliome općenito, ali ne specifične za oligodendrogliome. MAP2 također je izražen i u astrocitomima i oligodendrogliomima (1). Imunohistokemijski profil oligodendroglioma nadalje je kompliciran ekspresijom makrera karakterističnih za neurone (48).

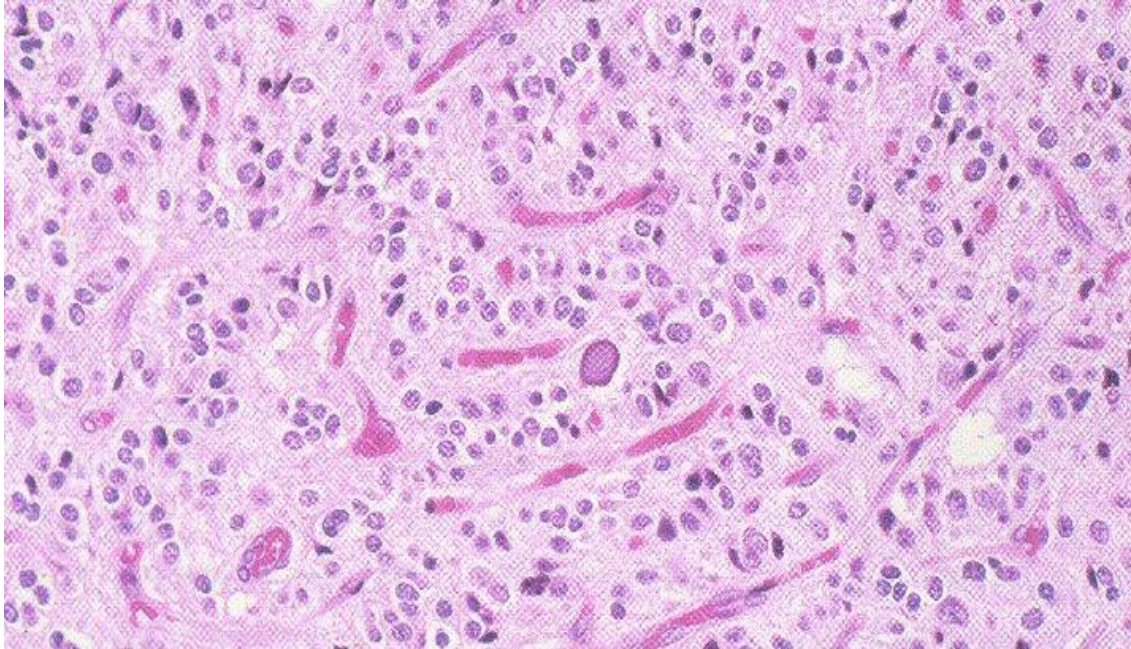
Za razliku od WHO klasifikacije iz 2007. godine, trenutno korištena WHO klasifikacija iz 2016. godine zahtijeva imunohistokemijsku analizu IDH1 ili IDH2 mutacije oligodendroglioma, koristeći antitijelo protiv R132H-mutanta, koje je specifično za tu mutaciju, kao i analizu 1p/19q kodelecije koristeći FISH ili molekularno-genetičko testiranje. Brojna straživanja gubitka heterozigotnosti pokazala su da većina oligodendroglioma ima deleciju cijelog kraka 1p i 19q, što se smatra jednom od karakteristika tipičnih za ove tumore (1). Pokazalo se da delecije tih kromosoma predstavljaju, ne samo dijagnostički, nego i prognostički marker povezan s duljim preživljavanjem i kemosenzitivnošću bolesnika s ovim tipom tumora (50). IDH1 mutacija također je česta (1).

Osim IDH-pozitivnog tipa, ponekad se pojavljuje i puno rjeđi, divlji tip, bez IDH mutacije i 1p/19q kodelecije, uglavnom u pedijatrijske populacije, zbog čega se ponekad naziva i pedijatrijski tip oligodendroglioma. U tom slučaju, važno je isključiti ostale histološke entitete koji mogu sadržavati stanice nalik oligodendrocitima kao što su DNT, ependimom svijetlih stanica ili pilocitični astrocitom pa tek onda postaviti dijagnozu oligodendroglioma divljeg tipa. To su većinom tumori niskog stupnja, koji se sastoje od unimorfnih okruglih stanica s perinuklearnim haloima i perineuralnim satelitozama. Kalcifikacije i mikrociste također su česte (36).

Difuzno infiltrirajući gliom s histološkim karakteristikama oligodendroglioma u kojeg analiza IDH mutacije i 1q/19q kodelecije zbog male količine tkiva ili niskog sadržaja

tumorskih stanica nije mogla biti provedena ili je nesigurna, klasificira se kao nespecifični oligodendrogliom (NOS) (36).

Slika 5.



Oligodendrogliom (GII). Tumorsko tkivo građeno je od tumorskih oligodendroglialnih stanica koje imaju okruglu svijetlu citoplazmu. Endotel krvnih žila ne proliferira. Zamjećuje se distrofično ovapnjenje. (HE, 400x)

3.5. Angiocentrični gliom (AG)

Angiocentrični gliom, ili kako se još naziva monomorfni angiocentrični gliom ili angiocentrični neuroepitelni tumor (nepravilno), stabilan je ili spororastući tumor, koji se javlja u djece i mladih. Odgovara I. stupnju WHO klasifikacije (36).

Smješten je uglavnom površinski, u korteksu velikog mozga, često u fronto-parijetalnom ili temporalnom režnju (14). Makroskopske značajke još uvijek nisu detaljno opisane. Klinički je karakteriziran kroničnom parcijalnom epilepsijom, koja se teško kontrolira. Infiltrativne je prirode te prožima lokalne neurone kao i ostale parenhimske stanice koje od prije postoje na tom mjestu (36).

Jedinstvena su značajka ovog tumora iznimno monomorfne bipolarne vretenaste stanice izdužene jezgre usmjerene oko kortikalnih krvnih žila u jednom ili više slojeva, koji se protežu duž cijele vaskularne stijenke ili kao radijalne angiocentrične pseudorozete endodimalnog izgleda. Opažene su i značajne razlike u izgledu i rasporedu stanica. Stanice s izraženom citoplazmom i jasnim rubovima daju mu epiteloidan izgled. Tumorske stanice često

se skupljaju ispod pije i arahnoideje u horizontalnim nizovima ili okomitim upečatljivim palisadnim nizovima. Mitoze, nekroze i vaskularna proliferacija obično se ne opažaju (36).

Imunohistokemijski tumor pozitivan je na GFAP, S-100 i vimentin upućujući na glijalnu diferencijaciju, dok je na neuronske markere negativan (sinaptofizin, kromogranin i NeuN). Točkasta ekspresija EMA (epithelial membranous antigen) u citoplazmi stanica koje formiraju rozete može biti prisutna (6). Prisutnost EMA-e smatrala se dokazom ependimske i astrocitične diferencijacije. Međutim, histogeneza angiocentričnog glioma i dalje je nejasna (1).

Kirurško liječenje smatra se metodom izbora u liječenju ovog tumora i epilepsije. Prediktivni čimbenici i točna prognoza ovog tumora i dalje nisu određeni (36).

4. IMUNOHISTOKEMIJA U PROCJENI LEAT

Od 1979. - 2007. WHO klasifikacija tumora mozga bila je temeljena na histološkim karakteristikama koje su neuropatolozi proučavali koristeći jednostavne mikroskopske metode, koje bi trebale biti dostupne svugdje u svijetu kao što je bojenje hematoksilinom-eozinom sa ili bez određivanja imunohistokemijskih markera GFAP ili sinaptofizina. Međutim, u današnje vrijeme to postaje nedostatan te se 2016. godine u revidiranoj i dopunjenoj WHO klasifikaciji uvodi molekularno-genetički pristup klasifikacije tumora, koji je posebice važan u postavljanju precizne dijagnoze LEAT-ova vrlo raznolikog histološkog spektra. Koristeći imunohistokemijske i molekularno-genetičke markere ujedno se smanjuje i vjerojatnost krivog liječenja pacijenta (15).

U procjeni tumora niskog stupnja združenih s epilepsijom (LEAT) preporučuje se koristiti velik broj glijalnih i neuralnih markera, koji su danas dostupni.

Neuralni markeri koji se najčešće koriste su sinaptofizin, MAP2, neurofilamenti, kromogranin-A, sinaptofizin te NeuN. Neki od markera koji su često korišteni za označavanje glija stanica su protein S100, GFAP, OLIG2 ili nestin (36).

CD34, marker endotelnih i matičnih stanica danas se učestalo koristi u procjeni tumorskih lezija združenih s epilepsijom. Iako nije specifičan za LEAT-ove, čini se da se eksprimira u većini ovih tumora gdje okružuje abnormalne neurone (70-80% slučajeva) (1,51). Nadalje, pozitivan je u 80% slučajeva ganglioglioma (11), u nekim DNT-ima (52) i u 84% slučajeva PXA(53). CD34 označavanje naglašava nodularnu arhitekturu, satelitske kortikalne peritumorske mikronodule i male multipolarne stanice koje je vrlo tipično i korisno u procjeni LEAT-ova, osobito u malim bioptičkim ili marginalnim uzorcima (1). Stanice pozitivne na CD34 marker obično su pozitivne i na neuralne markere kao što su NeuN i nestin (51).

U tumorima mozga združenim s dugogodišnjom epilepsijom obično se primjećuje i abnormalna ekspresija kalbinidina (1).

Prema istraživanju Boeru i sur., a kako navodi Thom i sur., AMOG (adhesion molecule on glia) pokazuje sličan obrazac ekspresije kao i CD34 (1).

5. MOLEKULARNA DIJAGNOSTIKA

Obećavajuć pristup prevladavanju teškog dijagnosticiranja i klasificiranja LEAT-ova predstavlja pronalaženje specifičnog molekularnog markera za svaki od gore navedenih tumora združenih s epilepsijom (7). Smatra se da bi pronalaženjem bioloških markera mogli, ne samo unaprijediti dijagnostiku tumora, nego i razjasniti mehanizam histogeneze i epileptogeneze, predvidjeti rizik od pojave epileptičkih napadaja te razviti ciljanu terapiju (1,7,15,54).

Postoje brojna praktična ograničenja molekularne dijagnostike koja mogu dovesti do pogrešaka. Različite metode, koje se koriste u različitim centrima kao što su PCR (polymerase chain reaction) ili FISH (fluorescence in situ hybridization), mogu utjecati na rezultate. Ključan problem molekularne dijagnostike predstavlja primjesa netumorskih stanica među tumorskim stanicama, koje mogu dati lažno negativan rezultat (1).

Pretpostavlja se da LEAT-ovi imaju slične molekularne karakteristike unatoč širokom morfološkom spektru. Brojni biološki markeri poznati su već sada. Prema von Deimlingu i sur., a kako navode Japp, Gielen i Becker, mutacije koje su česte u tumorima mozga općenito, kao što su mutacije TP53 ili EFGR, rijetke su u LEAT-ovima (6).

Kombinirana molekularna analiza IDH1/IDH2 i BRAF mutacija smatra se do sada možda najvećim molekularno-dijagnostičkim oružjem (7).

Mutacije IDH1 i IDH2 gena često su opažene u difuznim gliomima II. stupnja malignosti i povezuju se s pojavom epileptičkih napadaja kao inicijalnog simptoma (55). Vrlo se rijetko pojavljuju u PA i gangliogliomima. Ove se mutacije tako mogu koristiti u razlikovanju difuznih glioma II. stupnja malignosti od PA i ganglioglioma (1).

Obrnuto, prema Schiffmanu i sur., a kako navodi Thom i sur., BRAF V600E mutacije česte su u PA i gangliogliomima, dok se vrlo rijetko pojavljuju u difuznih glioma II. stupnja malignosti (1). Tako će kombinirano korištenje BRAF i IDH1/IDH2 mutacije biti vrlo precizno u razlikovanju PA i ganglioglioma od difuznih astrocitoma (56).

Kao što je ranije navedeno, u 80% slučajeva oligodendroglioma javlja se delecija cijelog kraka 1p/19q, dok se ona nije mogla pronaći u DNT. To uvelike olakšava dijagnostiku oligodendroglioma u slučajevima kada je dostupna vrlo mala količina uzorka (1).

Histološka i molekularna dijagnostika uvijek bi se trebale koristiti paralelno te niti jedna ne bi trebala imati prednost pred drugom. Radeći na taj način povećava se vjerojatnost postavljanja točne dijagnoze i ispravnog liječenja pacijenata kojima epilepsija uvelike smanjuje kvalitetu života (1).

6. MEHANIZAM EPILEPTOGENEZE

Epileptički napadaji nastali zbog tumora mozga prvi su put opisani još u 19. stoljeću (57). 1882. godine John Hughling Jackson, a kako navode You, Sha i Jiang, opisuje direktnu povezanost između tumora mozga i epileptičkih napadaja (1,57). Iako je razumijevanje mehanizma epileptogeneze neophodno za razvijanje ciljane individualizirane terapije za pacijente kojima epilepsija uvelike smanjuje kvalitetu života, točan mehanizam epileptogeneze ostaje nejasan sve do danas. Riječ je o multifaktorijskom mehanizmu. Kako znamo da epileptički napadaji nastaju kao posljedica ekscitativnog neuronalnog izbijanja, pretpostavlja se da je kortikalna ravnoteža između inhibicijskih i ekscitacijskih mehanizama poremećena u korist ekscitacijskih (58).

Postoje dvije hipoteze o patogenezi dugogodišnje epilepsije združene s tumorima mozga. Prva pretpostavlja da tumor sam proizvodi molekule koje bi mogle tumorsko ili okolno tkivo učiniti epileptogenim. Druga teorija tvrdi da tumorsko tkivo mehanički pritišće okolno normalno tkivo te, čineći ga hipoksičnim i ishemičnim, postupno pretvara u epileptogenu zonu. Oba procesa mogu dovesti do sekundarnih promjena kao što su upalne i metaboličke promjene ili promjene neurotransmitera i njihovih receptora. Ipak, niti jedna teorija ne može u potpunosti objasniti mehanizam epileptogeneze (57). Vjerojatno je uključeno više mehanizama, uključujući faktore povezane s tumorom i peritumorske promjene (59).

Čini se kako epileptogeneza ovisi o histološkom tipu tumora. Tako je primijećeno da su napadaji češći u tumorima niskog stupnja malignosti (DNT, gangliogliomi, oligodendrogliomi), u odnosu na tumore višeg stupnja. To se objašnjava činjenicom da se tumori niskog stupnja sastoje od dobro diferenciranih stanica, koje su sposobne lučiti neurotransmitere i druge modulatore uključene u epileptogenezu, dok brzorastući tumori visokog stupnja uništavaju subkortikalnu neuronsku mrežu, koja je neophodna za širenje električnog izbijanja tijekom napadaja (57).

Nadalje, pojava epileptičkih napadaja ovisi i o lokalizaciji tumora. Tako će napadaje češće izazivati tumori smješteni u temporalnom ili frontalnom režnju. Utvrđena je povezanost lokalizacije tumora s njegovom histologijom. To se može objasniti činjenicom da je histološki tip tumora povezan s režnjem mozga u kojem se pojavljuje tijekom razvoja mozga (57).

Tumori mozga dovode do molekularnih promjena kao što je smanjena ekspresija membranskih junkcijskih proteina i pojačana ekspresija vaskularnog endotelijalnog faktora rasta (VEGF), što zajedno dovodi do sloma krvno-moždane barijere, neuronske hipersinkronizacije i epileptiformne aktivnosti (57).

Genomska i kromosomska nestabilnost tumora može dovesti do promjena u genskoj ekspresiji i negativno utjecati na stabilnost DNA i mehanizam njezinog popravka te posljedično dovesti do mutacija. Mutacije tumorskih stanica mogu ih pretvoriti u epileptogene. Prema istraživanju Bordeya i Sontheimera, a kako navode You, Sha i Jiang, astrociti mogu sami generirati akcijske potencijale, koji bi mogli biti izvor epileptičke aktivnosti. Takvi nalazi upućuju na to da sam tumor može biti izvor epileptogeneze (57).

Promjene u peritumorskoj regiji, također, mogu biti odgovorne za generiranje epileptičkih napadaja. Radi se o promjenama u sinaptičkim mjehurićima, poremećenoj međustaničnoj komunikaciji uzrokovanoj povećanom ekspresijom gap-junction kanala (koneksina), ionskim promjenama (poglavito kalija) ili promjenama u lokalnoj koncentraciji neurotransmitera GABA-e i glutamata te posljednjoj neravnoteži između inhibitornih i ekscitatornih mehanizama (1,58).

Povećana peritumorska imunoreaktivnost glutamat dekarboksilaze u pacijenata s gliomima i refraktornom epilepsijom dokazuje da ti pacijenti imaju povećanu koncentraciju ekscitacijskog neurotransmitera glutamata (28). Inhibicijski neurotransmitter GABA može inhibirati neuronsko izbijanje, tako da smanjena koncentracija GABA-e može pridonijeti hiperekscitabilnosti peritumorskog mikro okoliša. Međutim, primijećena je promjena funkcije receptora ovog neurotransmitera u peritumorskom tkivu. Prema istraživanju Labrakakisa i sur., a kako navode You, Sha i Jiang, GABA receptori eksprimirani su više u tumorima niskog stupnja, u odnosu na tumore višeg stupnja malignosti. Stimulacijom tih receptora dolazi do depolarizacije i ekscitacije (57). To objašnjava veću učestalost epileptičkih napadaja u pacijenata s tumorima niskog stupnja. Međutim, uloga GABA-e u epilepsiji induciranoj tumorima i dalje ostaje nejasna (57).

Hipoksija i acidoza pojavljuju se kao rezultat smanjene perfuzije i povećanog metabolizma tumorskog tkiva. U tumorima s nedovoljnom opskrbom krvlju nastaje intersticijska hipoksija i acidoza koja se može proširiti na okolno tkivo. S druge strane, veliki tumori pritišću svojom masom okolno tkivo uzrokujući hipoksiju i acidozu. Oba faktora uzrokuju edeme i oštećenje glija stanica (57). U uvjetima kiselosti, astrociti postaju propusniji za ione natrija, povećavajući rizik od električnog izbijanja (60).

Imunološki čimbenici, tj. proinflamatorni citokini i njihovi receptori, također imaju ulogu u patogenezi epilepsije združene s tumorima mozga (57).

7. PRIDRUŽENA PATOLOGIJA – KORTIKALNA DISPLAZIJA

Glavne su vrste patoloških supstrata pridruženih LEAT-ovima hipokampalna skleroza i fokalna kortikalna displazija. Fokalna kortikalna displazija (FCD – engl. focal cortical dysplasia), lokalizirano područje malformiranog cerebralnog korteksa, najčešći je neuropatološki nalaz u pacijenata koji su podvrgnuti kirurškom liječenju epilepsije rezistentne na farmakološku terapiju (61,62). Prvi su ju put opisali Taylor i sur. 1971. godine. Oni su u 10 pacijenata, operiranih zbog epilepsije rezistentne na lijekove, našli specifične mikroskopske nalaze kao što su kortikalna disorganizacija, bizarni neruoni i, u polovice pacijenata, balon-stanice (63). Od tada se termin FCD koristi za široki spektar lezija, uključujući abnormalnosti bijele tvari, citoarhitektonske lezije i abnormalno radijalno ili tangencijalno raslojavanje neokorteksa. Patogeneza, etiologija i kliničke karakteristike FCD do danas su relativno nejasne (61,62).

2004. godine Palmi predlaže klasifikaciju FCD, koja je bila prihvaćena do 2011. godine kada Blumcke predlaže izmjenu (62). Prema Blümcke, tip Ia FCD karakterizira abnormalno radijalno kortikalno raslojavanje, tip Ib abnormalno tangencijalno kortikalno raslojavanje, a tip Ic abnormalno radijalno i tangencijalno kortikalno raslojavanje. Nadalje, tip II uključuje i citološke abnormalnosti, koje u tipu IIa uključuju abnormalne neurone bez balon-stanica, a u tipu IIb abnormalne neurone i balon-stanice (61).

Najviše je promjena, u odnosu na prethodnu klasifikaciju, uvedeno u FCD tip III koja se pojavljuje u kombinaciji s hipokampalnom sklerozom (tip IIIa) ili s tumorima združenim s epilepsijom (IIIb). Tip IIIc uglavnom se nalazi u blizini vaskularnih malformacija, dok se tip IIId dijagnosticira zajedno s lezijama koje uzrokuju epilepsiju rano tijekom života (npr. traumatske ili ishemične ozljede, encefalitis) (61). Važno je isključiti mogućnost infiltracije tumora u područje kortikalne abnormalnosti prije postavljanja dijagnoze kortikalne displazije (61).

Promijenjena arhitektura (poremećeno kortikalno raslojavanje, hipoplazija s izbrisanim karakterističnom strukturom od 6 slojeva neurona) i/ili citoarhitektonske promjene (npr. hipertrofični neuroni) neokorteksa, koji se pojavljuju blizu tumora karakteristika su tipa IIIb FCD. Ne isključuje se mogućnost da su te promjene nastale sekundarno, odnosno postupno tijekom razvoja primarne lezije, tj. tumora (61).

FCD može biti smještena u bilo kojem dijelu korteksa, ali može zahvatiti i više režnjeva istodobno. Osim ako područje FCD nije veliko, pacijenti imaju epileptičke napadaje, bez drugih neuroloških deficita. Mogu se opaziti i promjene u ponašanju, pogotovo kada se

epilepsija pojavljuje rano. Napadaji mogu početi u bilo kojoj dobi, najčešće tijekom djetinjstva, te su otporni na farmakoterapiju (61). Glavna karakteristika na EEG-u u pacijenata s FCD su žarišna, fokalna, epileptiformna izbijanja, koja često pokazuju prostornu korelaciju s lezijom (64). Nadalje, najprije je elektrokortikografijom, a zatim intracerebralnim snimkama dokazana intrinzična epileptogenost displastičnog tkiva FCD, koja nikada nije opažena u drugim oblicima malformiranog cerebralnog korteksa (61).

8. LIJEČENJE

Epileptički napadaji uzrokovani tumorima mozga većinom su parcijalni (žarišni) sa ili bez sekundarne generalizacije, a trećina njih rezistentna je na farmakoterapiju (57). U takvih pacijenata, u kojih nije moguće postići kontrolu nad epileptičkim napadajima antiepilepticima, preporučuje se, kao metoda izbora, kirurško uklanjanje tumora te kemoterapija ili radioterapija (54). Ovakve refrakterne epilepsije često su rezistentne na više antiepileptika, koji imaju različite mehanizme djelovanja, što upućuje na nespecifičan mehanizam rezistencije (65). Jedan je od mogućih mehanizama taj da na antiepileptike utječe biokemijsko okruženje oko tumora. Nadalje, interakcija između antiepileptika i kemoterapeutika može smanjiti djelotvornost antiepileptika i povećati nuspojave djelujući na citokrom P450. Otpornost na lijekove također može nastati zbog povećane ekspresije MRP (engl. multidrug-resistance-related protein) proteina u koji može ograničiti penetraciju lipofilnih tvari kroz krvno moždanu barijeru (57).

Polazeći od pretpostavke da neuroni koji okružuju tumor čine epileptogenu zonu, resekcija tumora bez okolne zone vjerojatno nije dovoljna za zaustavljanje epileptičkih napadaja. Brojna su istraživanja pokazala da se kirurškom resekcijom tumora i okolne epileptogene zone postiže kontrola nad epileptičkim napadajima u više od dvije trećine slučajeva (66). Općenito se bolji rezultati kirurškog liječenja opažaju u djece, što se može objasniti kraćim trajanjem epilepsije i samim time manjom vjerojatnošću pojave sekundarnih promjena kao što je hipokampalna skleroza (57).

Prilikom kirurške resekcije u obzir se mora uzeti lokalizacija tumora. Ako je tumor smješten u nedominantnom i neelokventnom kortikalnom ili subkortikalnom području, invazivni monitoring nije potreban te je moguće provesti široku resekciju tumora zajedno s okolnom promijenjenom (epileptogenom) zonom vođenu intraoperativnom elektrokortikografijom (eCoG), ako je dostupna (7). U slučaju da je tumor smješten u blizini funkcionalno bitnih područja mozga kao što je hipokampus, Brocin centar za govor ili prefrontalno motoričko područje, anatomske granice između tumorskog područja, epileptogene zone i funkcionalnih područja mozga obično su nejasne te je obavezan invazivni monitoring (7).

U takvim se slučajevima u Hrvatskoj najčešće provodi kirurška resekcija u budnom stanju, tzv. „awake craniotomy“. Kako bi se mogla mapirati elokventna područja mozga, pacijent mora biti svjestan tijekom operacije i sposoban komunicirati tijekom kortikalne stimulacije, što predstavlja veliki izazov za odgovornog anesteziologa. Takva vrsta operacije omogućava maksimalnu resekciju s minimalnim rizikom od neuroloških deficita (67).

Postavlja se pitanje, kada uputiti pacijenta na kirurško liječenje ako je epilepsija dobro kontrolirana lijekovima. Općenito, ako se procijeni da je korist kirurškog liječenja veća od bilo kakvog kirurškog ili neurološkog rizika, operacija se preporučuje rano (7). Također, treba uzeti

u obzir rizik od rasta tumora, njegove progresije u viši stupanj malignosti, pojave rezistencije na lijekove ili nuspojava na dugotrajnu upotrebu antiepileptika (7).

Nadalje, ako pacijenti nisu kandidati za kirurško liječenje zato što imaju epilepsiju koja izbija iz više fokusa ili izbija iz fokusa koji se ne može resecurirati bez posljedičnog funkcionalnog oštećenja, postoji mogućnost liječenja neurostimulacijom (RNS – engl. responsive neurostimulation). Ta je metoda liječenja odobrena 2013. godine od strane FDA (Food and Drug Administration). Iako ova metoda nije učinkovita kao kirurško liječenje, pokazalo se da smanjuje učestalost epileptičkih napadaja za 44-53% 1-2 godine nakon stimulacije (68). Strategija se ove metode liječenja bazira na isporučivanju električne struje u hiperekscitabilni dio mozga kako bi se interferiranjem sa započetim električnim izbijanjem zaustavio ili spriječio nadolazeći epileptički napadaj (69).

Farmakološko liječenje indicirano je nakon pojave prvog epileptičkog napadaja u pacijenta s tumorom mozga (58). Ne preporuča se profilaktički propisivati antiepileptike u pacijenata koji još nisu razvili epileptičke napadaje jer nije utvrđena nikakva korist od takve vrste liječenja (7,25). U propisivanju antiepileptika mogu se pratiti uobičajene smjernice za liječenje parcijalnih epilepsija. Međutim, lijekove koji induciraju enzime, kao što su karbamazepin ili fenitoin, treba izbjegavati, pogotovo u pacijenata s glioblastomima zbog moguće interakcije s kemoterapeuticima (70). Prema Liju i sur., a kako navode You, Sha i Jiang, valproična kiselina osim što djeluje kao antiepileptik, može uzrokovati apoptozu, zaustaviti rast ili potaknuti staničnu diferencijaciju tumorskih stanica putem inhibicije deacetilacije histona. Stoga bi se valproična kiselina svakako trebala uzeti u obzir kao prva linija terapije epilepsije uzrokovane tumorima mozga (57).

Radioterapija može imati pozitivan učinak na smanjenje učestalosti epileptičkih napadaja. Dva istraživanja pokazuju smanjenje učestalosti epilepsije za oko 75% tijekom 12 mjeseci praćenja nakon ovakve vrste terapije (71,72). Ipak, zračenje se, zbog opasnosti utjecaja na kognitivne sposobnosti, preporuča samo ako stupanj tumora to zahtijeva (II. ili viši stupanj).

9. ZAKLJUČAK

Tumori mozga združeni s dugogodišnjom epilepsijom rijetki su tumori niskog stupnja malignosti i raznolikog histološkog spektra koji relativno često izazivaju epileptičke napadaje. Epilepsija, koja je uzrokovana tim tumorima, uvelike smanjuje kvalitetu života ovih pacijenata te zahtijeva liječenje od strane tima stručnjaka u specijaliziranim centrima za epilepsiju. Većinom je rezistentna na antiepileptike te je nužno kirurško liječenje. Da bi se odgovarajuće liječenje provelo (odgovarajući opseg kirurške resekcije, kemoterapija ili radioterapija), nužno je najprije tumor dobro klasificirati. Ispravna je klasifikacija zbog širokog histološkog spektra ovih tumora izrazito otežana. Stoga se, kako bi se izbjegle posljedice previše blagog ili previše agresivnog liječenja, nastoji unaprijediti klasificiranje ovih tumora pronalazeći specifične molekularno-genetičke markere. U budućnosti bi se trebala moći postaviti točna fenotipsko-genotipska dijagnoza u skladu s kojom bi se provodila ciljana individualizirana terapija. Međutim, da bi se takva ciljana terapija mogla osmisliti, a zatim i primijeniti, potrebno je u cijelosti razjasniti mehanizam epileptogeneze ovih tumora, koji je danas i dalje nejasan. U budućnosti je potrebno provesti još mnogo istraživanja s ciljem točnije klasifikacije, razumijevanja mehanizma epileptogeneze, a time i pronalaženja individualizirane terapije, s ciljem unaprijeđenja kvalitete života ovih bolesnika.

10. ZAHVALE

Zahvaljujem se svojoj mentorici prof. dr. sc. Kameliji Žarković na stručnoj pomoći i savjetima tijekom pisanja diplomskog rada.

Posebno se zahvaljujem i svojim roditeljima na pruženoj potpori, razumijevanju, strpljenju te savjetima tijekom studiranja.

11. POPIS LITERATURE

1. Thom M, Blümcke I, Aronica E. Long-term epilepsy-associated tumors. *Brain Pathol.* 2012;22(3):350–79.
2. Blumcke I, Aronica E, Becker AJ, Capper D, Coras R, Honavar M, et al. Low-grade neuroepithelial tumours — the 2016 WHO classification. *Nat Rev Neurol.* 2016;12:732–40.
3. Jemal A, Siegel R, Ward E, Murray T, Xu J, Smigal C, et al. Cancer Statistics, 2006. *CA Cancer J Clin* [Internet]. 2006;56(2):106–30. Available from: <http://doi.wiley.com/10.3322/canjclin.56.2.106>
4. Blümcke I, Aronica E, Miyata H, Sarnat HB, Thom M, Roessler K, et al. International recommendation for a comprehensive neuropathologic workup of epilepsy surgery brain tissue: A consensus Task Force report from the ILAE Commission on Diagnostic Methods. *Epilepsia.* 2016;57(3):348–58.
5. Blumcke I, Spreafico R, Haaker G, Coras R, Kobow K, Bien CG, et al. Histopathological Findings in Brain Tissue Obtained during Epilepsy Surgery. *N Engl J Med.* 2017;
6. Japp A, Gielen GH, Becker AJ. Recent aspects of classification and epidemiology of epilepsy-associated tumors. *Epilepsia.* 2013;54(SUPPL. 9):5–11.
7. Blumcke I, Aronica E, Urbach H, Alexopoulos A, Gonzalez-Martinez JA. A neuropathology-based approach to epilepsy surgery in brain tumors and proposal for a new terminology use for long-term epilepsy-associated brain tumors. *Acta Neuropathol.* 2014;128(1):39–54.
8. Brinar V i sur. Neurologija za medicinare. Brinar V, Hajnšek S, Lušić I, Bašić S. Paroksizimalni poremećaji svijesti. *Medicinska naklada, Zagreb* 2009. str. 240-271
9. Damjanov I, Seiwerth S, Jukić S, Nola M. *Patologija.* 4.izd. Zagreb: Medicinska naklada; 2014.str.831
10. Dumas-Duport C, Varlet P, Bacha S, Beuvon F, Cervera-Pierot P, Chodkiewicz JP. Dysembryoplastic neuroepithelial tumors: Nonspecific histological forms - A study of 40 cases. *J Neurooncol.* 1999;41(3):267–80.
11. Blümcke I, Wiestler OD. Gangliogliomas: An intriguing tumor entity associated with focal epilepsies. Vol. 61, *Journal of Neuropathology and Experimental Neurology.* 2002. p. 575–84.
12. Thom M, Toma A, An S, Martinian L, Hadjivassiliou G, Ratilal B, et al. One hundred and one dysembryoplastic neuroepithelial tumors: An adult epilepsy series with immunohistochemical, molecular genetic, and clinical correlations and a review of the literature. Vol. 70, *Journal of Neuropathology and Experimental Neurology.* 2011. p. 859–78.
13. Keser H, Barnes M, Moes G, Lee HS, Tihan T. Well-differentiated pediatric glial neoplasms with features of oligodendroglioma, angiocentric glioma and dysembryoplastic neuroepithelial tumors: a morphological diagnostic challenge. *Turkish J Pathol* [Internet]. 2014;30(1):23.

Available from: <http://www.turkjpath.org/doi.php?doi=10.5146/tjpath.2013.01204>

14. Louis DN, Ohgaki H, Wiestler OD, Cavenee WK, Burger PC, Jouvet A, et al. The 2007 WHO classification of tumours of the central nervous system. Vol. 114, *Acta Neuropathologica*. 2007. p. 97–109.
15. Holthausen H, Blümcke I. Epilepsy-associated tumours: What epileptologists should know about neuropathology, terminology, and classification systems. *Epileptic Disorders*. 2016.
16. Campos AR, Clusmann H, Von Lehe M, Niehusmann P, Becker AJ, Schramm J, et al. Simple and complex dysembryoplastic neuroepithelial tumors (DNT) variants: Clinical profile, MRI, and histopathology. *Neuroradiology*. 2009;51(7):433–43.
17. Piao YS, Lu DH, Chen L, Liu J, Wang W, Liu L, et al. Neuropathological findings in intractable epilepsy: 435 Chinese cases. *Brain Pathol*. 2010;20(5):902–8.
18. Prayson RA. Brain tumors in adults with medically intractable epilepsy. *Am J Clin Pathol*. 2011;136(4):557–63.
19. Wolf H, Wiestler O. Surgical Pathology of Chronic Epileptic Seizure Disorders. *Brain Pathol*. 1993;3(4):371–80.
20. Luyken C, Blümcke I, Fimmers R, Urbach H, Elger CE, Wiestler OD, et al. The spectrum of long-term epilepsy-associated tumors: Long-term seizure and tumor outcome and neurosurgical aspects. *Epilepsia*. 2003;44(6):822–30.
21. Luyken C, Blümcke I, Fimmers R, Urbach H, Wiestler OD, Schramm J. Supratentorial gangliogliomas: Histopathologic grading and tumor recurrence in 184 patients with a median follow-up of 8 years. *Cancer*. 2004;101(1):146–55.
22. Louis DN, Perry A, Burger P, Ellison DW, Reifenberger G, von Deimling A, et al. International Society Of Neuropathology--Haarlem consensus guidelines for nervous system tumor classification and grading. In: *Brain pathology (Zurich, Switzerland)*. 2014. p. 429–35.
23. Hauser WA, Annegers JF, Kurland LT. Incidence of Epilepsy and Unprovoked Seizures in Rochester, Minnesota: 1935–1984. *Epilepsia*. 1993;34(3):453–8.
24. Herman ST. Epilepsy after brain insult: targeting epileptogenesis. *Neurology*. 2002;59:S21–6.
25. Glantz MJ, Cole BF, Forsyth PA, Recht LD, Wen PY, Chamberlain MC, et al. Practice parameter: Anticonvulsant prophylaxis in patients with newly diagnosed brain tumors: Report of the Quality Standards Subcommittee of the American Academy of Neurology. *Neurology*. 2000;54(10):1886–93.
26. Wen P, Marks P. Medical management of patients with brain tumors. *Curr Opin Oncol* [Internet]. 2002;14:299–307. Available from: <http://www.ncbi.nlm.nih.gov/pubmed/21557041>
27. van Veelen MLC, Avezaat CJJ, Kros JM, van Putten W, Vecht C. Supratentorial low grade astrocytoma: prognostic factors, dedifferentiation, and the issue of early versus late surgery. *J Neurol Neurosurg Psychiatry* [Internet]. 1998;64(5):581–7. Available from: <http://jnnp.bmj.com/cgi/doi/10.1136/jnnp.64.5.581>

28. Villemure JG, de Tribolet N. Epilepsy in patients with central nervous system tumors. *Curr Opin Neurol*. 1996;9(6):424–8.
29. Cascino GD. Epilepsy and Brain Tumors: Implications for Treatment. *Epilepsia*. 1990;31:S37–44.
30. Riva M. Brain tumoral epilepsy: A review. Vol. 26, *Neurological Sciences*. 2005.
31. Hildebrand J. Management of epileptic seizures. Vol. 16, *Current Opinion in Oncology*. 2004. p. 314–7.
32. Pasquier B, Péoch'h M, Fabre-Bocquentin B, Bensaadi L, Pasquier D, Hoffmann D, et al. Surgical pathology of drug-resistant partial epilepsy: A 10-year-experience with a series of 327 consecutive resections. *Epileptic Disord*. 2002;4(2):99–119.
33. PL M, RJ M, DR E, RA P, Laporte K, Abou-Khalil B. The course of seizure disorders in patients with malignant gliomas. *Arch Neurol [Internet]*. 1995;52(7):717–24. Available from: <http://dx.doi.org/10.1001/archneur.1995.00540310091021>
34. Lieu AS, Howng SL. Intracranial meningiomas and epilepsy: Incidence, prognosis and influencing factors. *Epilepsy Res*. 1999;38(1):45–52.
35. Sirven JI, Wingerchuk DM, Draskowski JF, Lyons MK, Zimmerman RS. Seizure prophylaxis in patients with brain tumors: a meta-analysis. *Mayo Clin Proc*. 2004;79(12):1489–94.
36. Louis DN, Ohgaki H, Wiestler OD, Cavenee WK, Ellison DW, Figarella-Branger D i sur. WHO classification of tumours of the central nervous system. 4. izd. Lyon. International Agency for Research on Cancer; 2016.
37. Molenaar RJ, Maciejewski JP, Wilmlink JW, Van Noorden CJF. Wild-type and mutated IDH1/2 enzymes and therapy responses. *Oncogene [Internet]*. 2018;37(15):1949–60. Available from: <http://dx.doi.org/10.1038/s41388-017-0077-z>
38. Honavar M, Janota I, Polkey CE. Histological heterogeneity of dysembryoplastic neuroepithelial tumour: Identification and differential diagnosis in a series of 74 cases. *Histopathology*. 1999;34(4):342–56.
39. Kim DH, Suh YL. Pseudopapillary neurocytoma of temporal lobe with glial differentiation. *Acta Neuropathol*. 1997;94(2):187–91.
40. Shah MN, Leonard JR, Perry A. Rosette-forming glioneuronal tumors of the posterior fossa. *J Neurosurg Pediatr [Internet]*. 2010;5(1):98–103. Available from: <http://eutils.ncbi.nlm.nih.gov/entrez/eutils/elink.fcgi?dbfrom=pubmed&id=20043744&retmode=ref&cmd=prlinks%5Cnpapers3://publication/doi/10.3171/2009.7.PEDS09113>
41. Komori T, Scheithauer BW, Hirose T. A rosette-forming glioneuronal tumor of the fourth ventricle: Infratentorial form of dysembryoplastic neuroepithelial tumor? *Am J Surg Pathol*. 2002;26(5):582–91.
42. Agarwal S, Suri V, Rishi A, Shukla B, Garg A, Sharma MC, et al. Glioneuronal tumor with neuropil-like islands: A new entity. *Neuropathology*. 2009;29(1):96–100.

43. Forsyth PA, Shaw EG, Scheithauer BW, O'Fallon JR, Layton DD, Katzmann JA. Supratentorial pilocytic astrocytomas. A clinicopathologic, prognostic, and flow cytometric study of 51 patients. *Cancer*. 1993;72(4):1335–42.
44. Cin H, Meyer C, Herr R, Janzarik WG, Lambert S, Jones DTW, et al. Oncogenic FAM131B-BRAF fusion resulting from 7q34 deletion comprises an alternative mechanism of MAPK pathway activation in pilocytic astrocytoma. *Acta Neuropathol*. 2011;121(6):763–74.
45. Giannini C, Scheithauer BW, Burger PC, Brat DJ, Wollan PC, Lach B, et al. Pleomorphic xanthoastrocytoma: What do we really know about it. *Cancer*. 1999;85(9):2033–45.
46. E. M, A. F, E. O, P. L. Malignant progression in pleomorphic xanthoastrocytoma: Personal experience and review of the literature. *J Neurol Sci [Internet]*. 2007;252(2):144–53. Available from:
<http://www.embase.com/search/results?subaction=viewrecord&from=export&id=L46048646%0Ahttp://dx.doi.org/10.1016/j.jns.2006.11.008>
47. Blümcke I, Luyken C, Urbach H, Schramm J, Wiestler OD. An isomorphic subtype of long-term epilepsy-associated astrocytomas associated with benign prognosis. *Acta Neuropathol*. 2004;107(5):381–8.
48. Camelo-Piragua S, Jansen M, Ganguly A, Kim JC, Cospér AK, Dias-Santagata D, et al. A sensitive and specific diagnostic panel to distinguish diffuse astrocytoma from astrocytosis: Chromosome 7 gain with mutant isocitrate dehydrogenase 1 and p53. *J Neuropathol Exp Neurol*. 2011;70(2):110–5.
49. Vyberg M, Ulhøi BP, Teglbjærg PS. Neuronal features of oligodendrogliomas?an ultrastructural and immunohistochemical study. *Histopathology [Internet]*. 2007;50(7):887–96. Available from: <http://doi.wiley.com/10.1111/j.1365-2559.2007.02686.x>
50. Bigner SH, Rasheed BK, Wiltshire R, McLendon RE. Morphologic and molecular genetic aspects of oligodendroglial neoplasms. *Neuro Oncol [Internet]*. 1999;1(1):52–60. Available from:
<http://www.pubmedcentral.nih.gov/articlerender.fcgi?artid=1919462&tool=pmcentrez&rendertype=abstract>
51. Blümcke I, Giencke K, Wardelmann E, Beyenburg S, Kral T, Sarioglu N, et al. The CD34 epitope is expressed in neoplastic and malformative lesions associated with chronic, focal epilepsies. *Acta Neuropathol*. 1999;97(5):481–90.
52. Bodi I, Selway R, Bannister P, Doey L, Mullatti N, Elwes R, et al. Diffuse form of dysembryoplastic neuroepithelial tumour: The histological and immunohistochemical features of a distinct entity showing transition to dysembryoplastic neuroepithelial tumour and ganglioglioma. *Neuropathol Appl Neurobiol*. 2012;38(5):411–25.
53. Reifenberger G, Kaulich K, Wiestler OD, Blümcke I. Expression of the CD34 antigen in pleomorphic xanthoastrocytomas. *Acta Neuropathol*. 2003;105(4):358–64.

54. Ertürk Çetin Ö, İşler C, Uzan M, Özkara Ç. Epilepsy-related brain tumors. *Seizure*. 2017;44:93–7.
55. Rudà R, Soffietti R. What is New in the Management of Epilepsy in Gliomas? Vol. 17, *Current Treatment Options in Neurology*. 2015.
56. Bourne TD, Schiff D. Update on molecular findings, management and outcome in low-grade gliomas. Vol. 6, *Nature Reviews Neurology*. 2010. p. 695–701.
57. You G, Sha Z, Jiang T. The pathogenesis of tumor-related epilepsy and its implications for clinical treatment. *Seizure* [Internet]. 2012;21(3):153–9. Available from: <http://dx.doi.org/10.1016/j.seizure.2011.12.016>
58. van Breemen MSM, Wilms EB, Vecht CJ. Epilepsy in patients with brain tumours: epidemiology, mechanisms, and management. *Lancet Neurol* [Internet]. 2007;6(5):421–30. Available from: [papers3://publication/doi/10.1016/S1474-4422\(07\)70103-5](http://papers3://publication/doi/10.1016/S1474-4422(07)70103-5)
59. De Groot M, Reijneveld JC, Aronica E, Heimans JJ. Epilepsy in patients with a brain tumour: Focal epilepsy requires focused treatment. *Brain*. 2012.
60. Schaller B. Influences of brain tumor-associated pH changes and hypoxia on epileptogenesis. *Acta Neurol Scand*. 2005;
61. Blümcke I, Thom M, Aronica E, Armstrong DD, Vinters H V., Palmini A, et al. The clinicopathologic spectrum of focal cortical dysplasias: A consensus classification proposed by an ad hoc Task Force of the ILAE Diagnostic Methods Commission. *Epilepsia*. 2011;
62. Bae Y-S, Kang H-C, Kim HD, Kim SH. New classification of focal cortical dysplasia: application to practical diagnosis. *J epilepsy Res*. 2012;
63. Taylor DC, Falconer MA, Bruton CJ, Corsellis JA. Focal dysplasia of the cerebral cortex in epilepsy. *J Neurol Neurosurg Psychiatry*. 1971;
64. Gambardella A, Palmini A, Andermann F, Dubeau F, Da Costa JC, Quesney LF, et al. Usefulness of focal rhythmic discharges on scalp EEG of patients with focal cortical dysplasia and intractable epilepsy. *Electroencephalogr Clin Neurophysiol*. 1996;
65. Löscher W, Potschka H. Role of multidrug transporters in pharmacoresistance to antiepileptic drugs. *J Pharmacol Exp Ther*. 2002;
66. Britton JW, Cascino GD, Sharbrough FW, Kelly PJ. Low-Grade Glial Neoplasms and Intractable Partial Epilepsy: Efficacy of Surgical Treatment. *Epilepsia*. 1994;
67. Attari M, Salimi S. Awake craniotomy for tumor resection. *Adv Biomed Res*. 2013;
68. Loring DW, Kapur R, Meador KJ, Morrell MJ. Differential neuropsychological outcomes following targeted responsive neurostimulation for partial-onset epilepsy. *Epilepsia*. 2015;56(11):1836–44.
69. Carrette S, Boon P, Sprengers M, Raedt R, Vonck K. Responsive neurostimulation in epilepsy. *Expert Review of Neurotherapeutics*. 2015.
70. Kerkhof M, Dielemans JCM, Van Breemen MS, Zwinkels H, Walchenbach R, Taphoorn MJ,

- et al. Effect of valproic acid on seizure control and on survival in patients with glioblastoma multiforme. *Neuro Oncol.* 2013;
71. Chalifoux R, Elisevich K. Effect of ionizing radiation on partial seizures attributable to malignant cerebral tumors. *Stereotact Funct Neurosurg.* 1997;
 72. Rogers LR, Morris HH, Lupica K. Effect of cranial irradiation on seizure frequency in adults with low-grade astrocytoma and medically intractable epilepsy. *Neurology.* 1993;

12. ŽIVOTOPIS

OSOBNI PODACI

Ime i prezime: Anja Raič
Datum i mjesto rođenja: 11. srpnja 1993., Vinkovci
Adresa: Duga ulica 74, Vinkovci
Mobitel: 0989219621
E-mail adresa: anjaraič2@gmail.com

OBRAZOVANJE

2000.-2008. Osnovna škola Antun Gustav Matoš,
Vinkovci
2002.-2008. Glazbena škola Josipa Runjanina, Vinkovci
2008.-2012. Gimnazija Matije Antuna Reljkovića,
Vinkovci
2012.-2018. Sveučilište u Zagrebu, Medicinski fakultet

DODATNE VJEŠTINE

Rad na računalu

Strani jezik: engleski jezik - aktivno u govoru i pisanju
njemački jezik - aktivno u govoru i pisanju
francuski jezik - početnik