

Ishodi trudnoća s pravim čvorom pupkovine

Mrčelić, Matea

Master's thesis / Diplomski rad

2018

Degree Grantor / Ustanova koja je dodijelila akademski / stručni stupanj: **University of Zagreb, School of Medicine / Sveučilište u Zagrebu, Medicinski fakultet**

Permanent link / Trajna poveznica: <https://um.nsk.hr/um:nbn:hr:105:656083>

Rights / Prava: [In copyright](#)

Download date / Datum preuzimanja: **2022-01-17**



Repository / Repozitorij:

[Dr Med - University of Zagreb School of Medicine Digital Repository](#)



**SVEUČILIŠTE U ZAGREBU
MEDICINSKI FAKULTET**

Matea Mrčelić

Ishodi trudnoća s pravim čvorom pupkovine

DIPLOMSKI RAD



Zagreb, 2018.

**SVEUČILIŠTE U ZAGREBU
MEDICINSKI FAKULTET**

Matea Mrčelić

Ishodi trudnoća s pravim čvorom pupkovine

DIPLOMSKI RAD

Zagreb, 2018.

Ovaj diplomski rad izrađen je u Klinici za ginekologiju i porodništvo Kliničke bolnice „Sveti Duh“ pod vodstvom prof.dr.sc. Berivoja Miškovića i predan je na ocjenu u akademskoj godini 2017./2018.

Mentor: prof.dr.sc. Berivoj Mišković

Sadržaj

Sažetak

Summary

1. Uvod.....	1
1.1 Embriologija.....	1
1.2 Anatomija i histologija pupkovine	2
1.3 Funkcija pupkovine	3
1.4 Abnormalnosti pupkovine	4
1.5 Ultrazvučni pregled pupkovine	5
1.6 Pravi čvor pupkovine	6
2. Ciljevi rada	8
3. Ispitanici i metode	9
4. Rezultati	10
5. Rasprava	18
6. Zaključak.....	23
7. Zahvale	24
8. Literatura	25
9. Životopis.....	28

Ishodi trudnoća s pravim čvorom pupkovine

Matea Mrčelić

Sažetak Pravi čvor pupkovine je jedna od abnormalnosti pupkovine koja može utjecati na ishod trudnoće. Postojanje pravog čvora pupkovine povezano je s povećanom učestalošću fetalnog morbiditeta i mortaliteta. Iako je moguće slikovno prikazati pravi čvor pupkovine, za sada se dijagnoza prenatalno postavlja isključivo slučajnim nalazom.

Cilj ovog istraživanja bio je utvrditi učestalost pravog čvora pupkovine i prikazati ishode trudnoća s pravim čvorom pupkovine koje su dovršene na Klinici za ginekologiju i porodništvo KB „Sveti Duh“ u razdoblju od početka 2005. do kraja 2017. godine.

Ispitanici su bili roditelje i novorođenčad kod kojih je postnatalno postavljena dijagnoza pravog čvora pupkovine (n=267). Kontrolna skupina obuhvatila je sve roditelje koje su u navedenom razdoblju rodile jedno dijete (n=39345). Istraživani su podaci o mrtvorodenosti, načinu dovršetka trudnoće – carski rez ili vaginalni porođaj, intrapartalnoj fetalnoj patnji te spolu djeteta. Podaci su prikupljeni iz knjige porođaja i iz bolničkog informatičkog sustava. Provedena je statistička obrada podataka.

Ovim istraživanjem dobivena je učestalost pravog čvora pupkovine od 0,67%. Usporedbom istraživane i kontrolne skupine nije utvrđena statistički značajna razlika u načinu dovršetka poroda ($p=0,067$), prisutnosti znakova intraportalne fetalne patnje ($p=0,95$). Utvrđena je statistički značajna razlika u spolu novorođenčeta ($p< 0,0001$) i mrtvorodenosti ($p< 0,0001$) između istraživane i kontrolne skupine. Rizik intrauterine fetalne smrti je 15 puta veći kada je prisutan pravi čvor pupkovine.

Samo postojanje čvora ne ometa protok krvi kroz pupkovinu s obzirom na to da nije uočena veća učestalost intraportalne fetalne patnje kada je prisutan pravi čvor pupkovine. Ipak, impresionira činjenica da je rizik intrauterine smrti (prema ovom istraživanju) čak 15 puta veći uz prisutnost pravog čvora pupkovine. Kada i kako pravi čvor postaje prijetnja za život djeteta još nije utvrđeno, a zbog rizika od fetalne smrti nameće se logično pitanje: Što učiniti ako se prenatalno metodom slikovnog prikaza utvrdi postojanje pravog čvora pupkovine?

Ključne riječi: pravi čvor pupkovine, intrauterina smrt, slikovni prikaz

Outcome of pregnancies with true umbilical cord knot

Matea Mrčelić

Summary True umbilical cord knot is one of the umbilical cord abnormalities that can affect the pregnancy outcome. The existence of a true umbilical cord knot is associated with an increased incidence of fetal morbidity and mortality. Although it is possible to view the umbilical cord knot by imaging methods, for now prenatal diagnosis of a true knot is a random finding. The aim of this study was to determine the frequency of umbilical cord knot and to present the outcome of pregnancies with true umbilical cord knot.

The analysis was performed retrospectively at the Department of Obstetrics and Gynecology of the University Hospital "Sveti Duh". The subjects were mothers who gave birth in the period from the beginning of 2005 to the end of 2017. Their newborns were also included in the study. In the researched group there were 267 mothers and newborns with the diagnosis of true umbilical cord knot. The control group included all mothers who had given birth to one child in the given period of time (n=39345). Stillbirth, mode of delivery – cesarian section or vaginal delivery, fetal asphyxia, and newborn's sex were analyzed for both groups. The data were collected from the hospital birth records and informatic system.

The incidence of true umbilical cord knot was 0.67%. Comparison of the researched and control group did not establish a statistically significant difference in the mode of delivery (p=0.067), presence of fetal asphyxia (p=0.95). There was a statistically significant difference in the newborn's sex (p< 0.0001), and in the mortality (p< 0.0001) between the investigated and control group. The risk of intrauterine death is 15 times higher when a true knot is present.

The existence of a true knot itself does not interfere with the blood flow through the umbilical cord since there is no greater frequency of intrapartum fetal asphyxia when a true knot is present. However, the fact that there is a 15 times higher chance of intrauterine fetal death with a knotted cord is impressive. When and how a true umbilical cord knot becomes a threat to the life of the child is not yet established, and because of the higher risk of fetal death the only logical question is what to do if prenatal imaging methods determine the existence of a true knot.

Keywords: true umbilical cord knot, intrauterine death, imaging methods

1. Uvod

Pupkovina je krvožilni tračak koji povezuje fetus s posteljicom koja je u intrauterinom razdoblju zamjena za plućnu, jetrenu i bubrežnu funkciju fetusa. Kroz krvne žile pupkovine, umbilikalne arterije i venu, protječe oksigenirana krv od majke ka fetusu i deoksigenirana krv u suprotnom smjeru. Prema tome, za zdravi razvoj i rast fetusa važan je normalan razvoj te funkcioniranje pupkovine.

1.1 Embriologija

Odmah nakon oplodnje, zigota –diploidna stanica koja nastaje fuzijom jezgri jajne stanice i spermija prolazi diobu. Stanice koje nastaju tom diobom nazivaju se blastomere. Tijekom sljedeća tri dana blastomere se polagano dijele stvarajući nakupinu stanica kojase naziva morula, budući da izgledom podsjeća na murvu (lat. *morus*).Morula otprilike tri dana poslije oplodnje ulazi u šupljinu maternice.Postupno se nakuplja tekućina između stanica morule i formira se blastocista. Blastocista se prije implantacije diferencira u dva dijela – unutarnju staničnu masu (eng. *inner cell mass*), tj. stanice koje će formirati embrioblast i drugi dio, stanice koje su predodređene za formiranje trofoblasta.

Implantacija se odvija šest do sedam dana nakon oplodnje invazijom trofoblasta u endometrij, unutarnju trećinu miometrija i krvne žile maternice. Trofoblast se nakon toga diferencira u vanjski i unutarnji sloj – sinciciotrofoblast i citotrofoblast. Citotrofoblast se sastoji od jasno razgraničenih stanica s jednom jezgrom koje prolaze mitozu. Sinciciotrofoblast nastaje iz citotrofoblata i nema pojedinačne stanice, nego se sastoji od citoplazme s brojnim i različitim jezgrama te vakuola koje stapanjem oblikuju lakune.Sinciciotrofoblast je posebno razvijen na embrionalnom polu, gdje prodire dublje u stromu i invadira endotelnu stijenku majčinih kapilara koje se nakon toga ulijevaju u lakune te se na taj način uspostavlja uteroplacentalni krvotok.

Stanice embrioblata se nakon implantacije diferenciraju u dva sloja – epiblast i hipoblast (preteče zamentih listića) koji zajedno čine dvoslojni zametni štit. Između trofoblata i embrioblata, nakupljanjem tekućine u stanicama epiblasta, nastaje amnijska šupljina. S ventralne strane zametnog štita formira se žumanjčana vrećica koja je omeđena

ekstraembrionalnim endodermom koji potječe iz stanica hipoblasta. Šupljinu blastociste postepeno počinje oblagati embrionalni mezenhim, koji se sada zove korionska šupljina, a membrana koja ju oblaže i koja je sastavljena od mezenhima i trofoblasta naziva se korion. Na kaudalnom kraju zametnog štita mezenhimalne stanice formiraju embrionalni držak koji povezuje zametni štiti i korion. Alantois (izdanak primitivnog crijeva) i umbilikalne krvne žile zajedno urastaju u embrionalni držak. U početku postoje dvije umbilikalne vene i dvije arterije, no oko osmog tjedna gestacije desna umbilikalna vena obliterira te u pupkovini ostaju tri krvne žile. Zbog postepenog širenja amnionske šupljine, amnion se sredinom trećeg mjeseca trudnoće spaja s korionom.

Granica između amnionskog i embrionalnog epiblasta (kasnije ektoderma) jest primitivni pupčani prsten kroz koji prolazi embrionalni držaki žumanjčani kanal s pripadajućim krvnim žilama. Dorzalna površina embrija raste brže nego ventralna, kao posljedica oblikovanja neuralne cijevi. Zbog toga se embrij izbočuje u amnionsku šupljinu, a amnion obuhvati embrionalni držak i žumanjčani kanal te tako nastaje primitivna pupkovina. Do kraja trećeg mjeseca trudnoće postoji fiziološka hernijacija crijeva u proksimalni (fetalni) kraj pupkovine. U to vrijeme pupkovina je kratka i ne može se rotirati. Nakon dvanaestog tjedna crijeva se vrate u tijelo fetusa, šupljina u pupkovini obliterira te započinje elongacija pupkovine. S vremenom obliteriraju i alantois i žumanjčani kanal sa svojim krvnim žilama te u pupkovini ostanu samo umbilikalne krvne žile okružene Whartonovom sluzi.

1.2 Anatomija i histologija pupkovine

Normalna pupkovina ima dvije arterije i jednu venu. Tri krvne žile pupkovine nađu se u 99% trudnoća, rijetko u pupkovini postoje samo dvije krvne žile, a još rjeđe četiri. Umbilikalna vena je obično paralelna s umbilikalnim arterijama, ali i taj odnos može varirati pa se tako vena može naći između dvije arterije, arterije mogu zavijati oko vene ili pak vena može zavijati oko arterije⁽¹⁾. Odnos krvnih žila smatra se anatomskom varijacijom, a ne abnormalnom pupkovinom, sve dok nema utjecaja na protok krvi⁽¹⁾. Dvije umbilikalne arterije prednji su ogranci unutarnje ilijačne arterije i nakon poroda obliteriraju. Njihovi ostaci se vide kao medijalni umbilikalni ligamenti. Umbilikalna vena obliterira unutar tjedan dana od rođenja i nadomješta ju *ligamentum teres hepatis*. Mišićni sloj u umbilikalnim krvnim žilama omogućava njihovu konstrikciju nakon porođaja.

Histološki u pupkovini dominira specijalizirano tkivo – Whartonova sluz. Stanice koje čine Whartonovu sluz sadrže želatinoznu tvar koja obavija fibrozna vlakna⁽¹⁾. Takve stanice daju elastična i amortizirajuća svojstva tkivu kojeg sastavljaju. Whartonova sluz zbog toga omogućuje savijanje, uvrtnje i rastezanje pupkovine, održava arhitekturu te štiti krvne žile pupkovine od moguće kompresije. Smatra se da baš Whartonova sluz regulira protok krvi kroz umbilikalne krvne žile, igra važnu ulogu u prehrani fetusa i pohranjuje kemijske spojeve važne za početak porođaja⁽¹⁾. Pupčane vrpce s malo sluzi su podložne kompresiji, a potpun nedostatak je povezan s fetalnom smrću⁽¹⁾. Istraživanja su pokazala da su tanke pupkovine s malo Whartonove sluzi povezane s većom učestalošću zastoja u rastu fetusa te većom učestalošću intraportalne patnje⁽⁴¹⁾. Vjeruje se da muški fetusi imaju veću količinu sluzi u pupkovini od ženskih fetusa, a količina Whartonove sluzi povezana je i s uhranjenošću⁽¹⁾. Količina Whartonove sluzi se smanjuje s gestacijskom dobi, a u prenesenim trudnoćama može i nedostajati⁽¹⁾. Matične stanice iz Whartonove sluzi se mogu koristiti za obnavljanje raznih tkiva, uključujući i srčano tkivo⁽¹⁾.

Na histološkom presjeku, u blizini centra može se vidjeti kanal omeđen pločastim ili kubičnim epitelom – ostaci žumanjčane vrećice, a na presjeku proksimalnog kraja pupkovine, odmah pored ostataka žumanjčane vrećice, mogu se pronaći ostaci alantoisa. Pupkovina je prekrivena jednoslojnim kubičnim epitelom amniona.

1.3 Funkcija pupkovine

Krvnim žilama pupkovine protječe oksigenirana krv, bogata hranjivim tvarima, od majke do fetusa, a deoksigenirana krv i otpadne tvari od fetusa prema posteljici. Izmjena krvi događa se u terminalnim resicama posteljice. Majčina krv pod pritiskom ulazi u intervilozni prostor i oplahuje terminalne resice, odakle potiskuje deoksigeniranu krv u vene endometrija. Oksigenirana majčina krv ulazi u kapilare terminalnih resica i dalje umbilikalnom venom do fetusa. U fetusu krv iz umbilikalne vene zaobilazi jetru te preko *ductusa venosusa* prelazi u *venu cavu inferior*, odakle ide u desni atrij. Samo dio krvi iz desnog atrija ide u desni ventrikul i dalje u plućne arterije. Većina krvi koja je s donjom šupljom venom došla u desni atrij nastavlja svoj put kroz *foramen ovale* direktno u lijevi atrij, lijevi ventrikul i aortu. Na taj način kisikom najbogatija krv dolazi u glavu, vrat i gornje ekstremitete. Mali dio krvi koji je iz desnog ventrikula bio istisnut u plućne arterije ipak ne dopijeva u pluća zbog povišenog tlaka u plućnim krilima. Ta krv se kroz *ductus Botalli* ulijeva u aortu u silaznom dijelu luka

aorte. Iz unutarnjih ilijačnih arterija odvajaju se umbilikalne arterije koje prenose deoksigeniranu krv natrag u posteljicu. Na mjestu gdje se pupkovina spaja s posteljicom, umbilikalne arterije započinju grananje po površini posteljice, ispod amniona. Grananje se nastavlja i u resice posteljice sve do terminalnih resica, gdje formiraju kapilarnu mrežu.

Tijekom rasta i razvoja fetusa pupkovina mora vlastitim rastom i vazoaktivnim mehanizmima pratiti povećane potrebe fetusa za krvlju. Procjenjuje se da pupkovinom u jednom danu, nakon 31. tjedna trudnoće, proteče 66 litara krvi⁽¹⁾.

1.4 Abnormalnosti pupkovine

Neke od abnormalnosti pupkovine su kratka i duga pupkovina, pupkovina s dvije krvne žile, nepravilno inserirana pupkovina, pupkovina s čvorovima, strikturama i petljama. Takve pupkovine sklonije su rupturiranju, kreiranju mehaničkih zapreka, zaplitanju oko fetusa i ometanju porođaja. Krajnji rezultat svih abnormalnosti pupkovine može biti sprječavanje protoka krvi do fetusa⁽¹⁾ te su na taj način više ili manje povezane s abnormalnostima razvoja fetusa i fetalnom smrću⁽²⁾.

Pupkovina je u terminu u prosjeku duga 61 cm, s prosječnim promjerom od 1,5 cm⁽¹⁾. Pupkovina može biti kraća od 35 cm ili duža od 70 cm što se smatra abnormalnom dužinom pupkovine⁽¹⁾. Kratka pupkovina je povezana s intrauterinim zastojem rasta fetusa (IUGR), kongenitalnim anomalijama i fetalnom smrću^(3,4), a duga pupkovina se povezuje s učestalijim prolapsom pupkovine, acidemijom i fetalnim anomalijama⁽²⁾.

Obično umbilikalne krvne žile spiralno prolaze kroz pupkovinu, zavijajući ulijevo⁽⁵⁾. Broj potpunih navoja po centimetru dužine pupkovine u normalnoj pupkovini iznosi 0,2⁽⁶⁾ i naziva se indeks spiralizacije pupkovine (eng. *umbilical coiling index*)⁽⁷⁾. I smanjen i povećan broj navoja povezan je s fetalnom trisomijom^(8,9).

Najčešća anomalija krvnih žila pupkovine je postojanje samo jedne umbilikalne arterije (SUA, prema eng. *single umbilical artery*) koja se javlja s učestalošću od 0,63%⁽¹⁰⁾ i povezana je s brojnim fetalnim malformacijama i kromosomskim aberacijama⁽¹¹⁾.

Normalna insercija pupkovine je centralno na posteljici. Abnormalne i klinički značajne su marginalna i velamentozna insercija, tj. insercija pupkovine na rub posteljice ili na membrane.

Zbog takve insercije krvne žile su podložne kompresiji i oštećenju s posljedičnim fetalnim iskrvarenjem⁽²⁾.

Neke abnormalnosti pupkovine, kao što su čvorovi, strikture i petlje, utječu na protok krvi kroz pupkovinu. Najčešće nalazimo petlje pupkovine kada se pupkovina omota oko dijelova tijela fetusa. Učestalost je 20 do 34% svih poroda⁽¹²⁾.

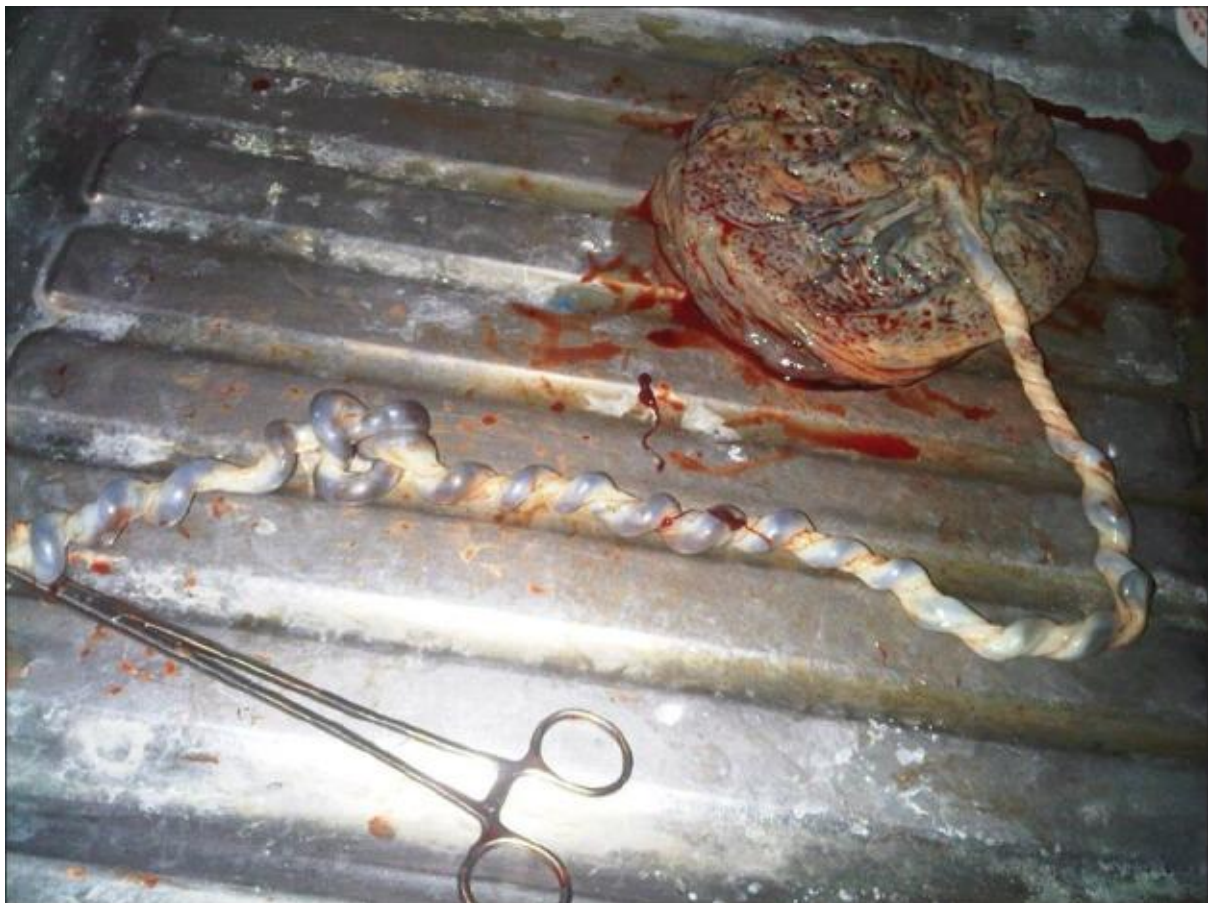1.5 Ultrazvučni pregled pupkovine

Pupkovina se prvi put ultrazvučno može prikazati između osmog i devetog tjedna gestacije⁽¹³⁾. Moguće ju je analizirati svim dostupnim ultrazvučnim metodama. Na 2-D ultrazvuku se vidi kao zavignuta ehogena struktura nalik užetu, koja izlazi iz fetalnog pupka i završava na posteljici⁽¹³⁾. Power Dopplerom možemo mjeriti brzinu protoka kroz umbilikalne krvne žile, dokuz pomoć Color Dopplera razlikujemo smjer protoka u krvnim žilama. Trodimenzionalnim ultrazvukom se vide izvanjske karakteristike pupkovine u svim ravninama, a upotrebom 3-D HD-Flow tehnike može se uspoređivati vaskularna i anatomska struktura pupčane vrpce.

Tijekom drugog tromjesečja ciljano se pretražuje pupkovina kako bi se utvrdio broj žila u pupkovini, promjer i navoji pupkovine. Neki autori posebno naglašavaju važnost promjera pupkovine, s obzirom na to da su tanke pupkovine povezane s nepovoljnim ishodima trudnoće, te predlažu detaljnu ultrazvučnu obradu fetusa u slučaju malog promjera pupkovine⁽⁴¹⁾. U slučaju da se 2-D UZV-om postavi sumnja na neku od abnormalnosti pupkovine, fetusa ili intrauterini zastoj rasta fetusa (IUGR)potrebno je obaviti pretragu pupkovine i Doppler ultrazvukom⁽¹⁴⁾. S napredovanjem trudnoće smanjuje se otpor prolasku krvi kroz umbilikalnu arteriju i povećava se dijastolički protok, što se vidi Power Dopplerom⁽¹⁶⁾. Hemodinamske promjene u vidu ponovnog povećanja otpora prolasku krvi, posebno na kraju dijastole, znak su manjkave opskrbe fetusa krvlju zbog raznih uzroka, a jedan od najčešćih je obliteracija resica u posteljici⁽¹⁶⁾. Ove promjene mogu biti prisutne kod intrauterinog zastoja rasta fetusai povezane su s povećanim fetalnim morbiditetom i mortalitetom⁽¹⁵⁾.

1.6 Pravi čvor pupkovine

Pravi čvor pupkovine (lat. *nodus verus funiculi umbilicalis*) je abnormalnost pupkovine koju nalazimo u 0,3 do 2,1% svih poroda⁽¹²⁾. Pretpostavlja se da nastaje na način da fetus prođe kroz petlju pupkovine⁽¹⁷⁾. Ova pretpostavka se temelji na tome što je uočena statistički značajna povezanost između pravog čvora pupkovine i omatanja pupkovine oko dijelova tijela fetusa⁽¹⁸⁾. Nije točno određeno u kojem periodu trudnoće dolazi do nastanka pravog čvora pupkovine, no pretpostavlja se da je formiranje čvora moguće bilo kada od početka razvoja pupkovine do dovršetka trudnoće. Prisutnost određenih čimbenika povećava vjerojatnost nastanka pravog čvora pupkovine. U literaturi se kao najznačajniji rizični čimbenici navode duga pupčana vrpca (duža od 80 cm), polihidramnij, fetusi mali za gestacijsku dob, monoamnijske blizanačke trudnoće, muški spol i pretilost majke^(12,17,19).

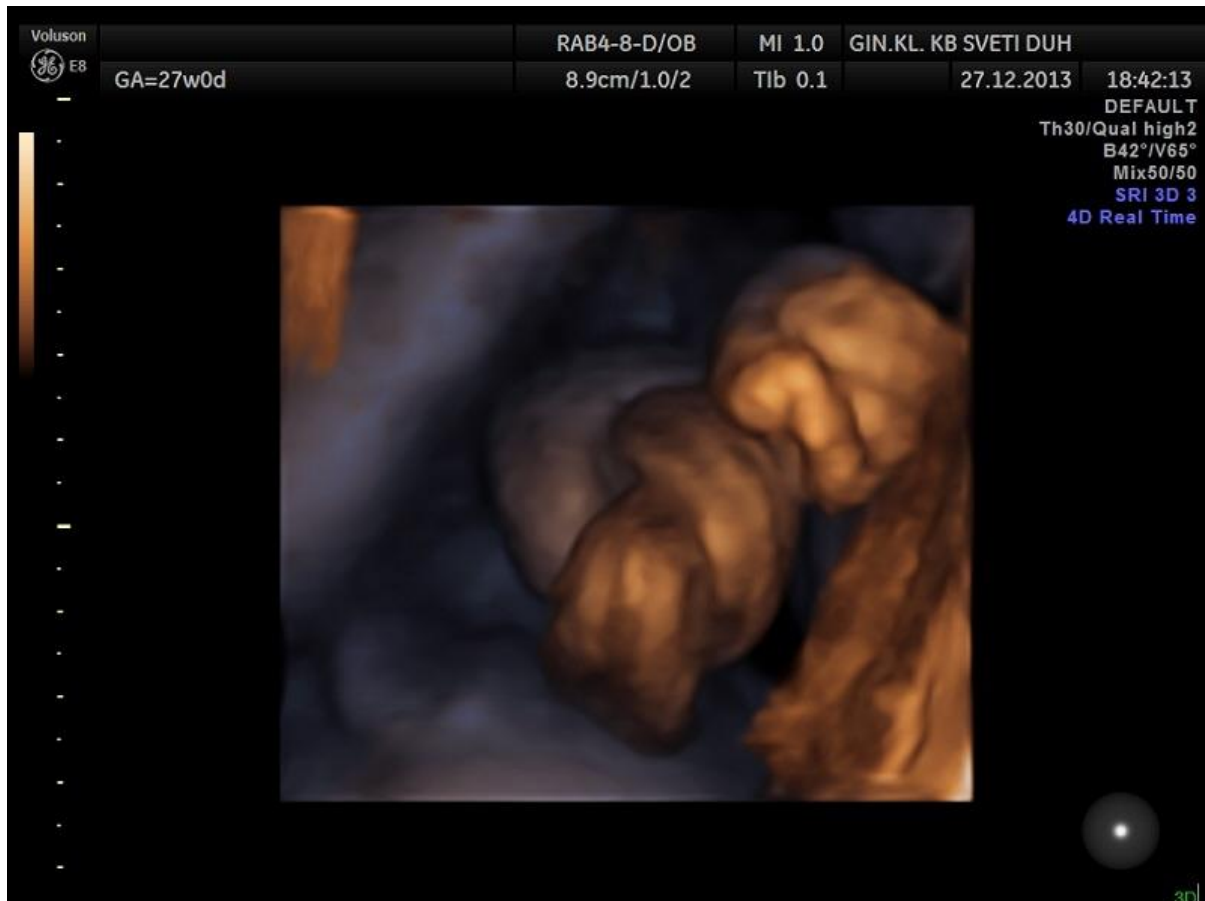


Slika 1. Pravi čvor pupkovine. Prema: Ikechebelu JI, Eleje GU, Ofojebe CJ. True umbilical cord knot leading to fetal demise. *Ann Med Health Sci Res* 2014; 4: 155-8. Uz dopuštenje *Annals of Medical and Health Sciences Research*

Čvorovi su u većini slučajeva labavi, pa samo postojanje čvora ne kompromitira fetalnu cirkulaciju, no ako dođe do zatezanja čvora zbog pomicanja fetusa tijekom trudnoće ili tijekom porođaja moguće, posljedice su zastoj u rastu fetusa te smrt fetusa *in utero* zbog kompromitiranja protoka i fetalne asfiksije^(12,20-22). Šanse da će se formirati pravi čvor stegnuti i utjecati na protok krvi su veće što je količina Whartonove sluzi manja⁽¹⁾. Učestalost smrti fetusa *in utero* kada je prisutan pravi čvor pupkovine je 4 do 10 puta veća nego u ostalim trudnoćama^(12,18). Potrebno je razlikovati pravi od lažnog čvora pupkovine jer je lažni čvor lokalizirano nakupljanje Whartonove sluzi i nema nikakvo kliničko značenje⁽²⁾.

Dijagnoza pravog čvora pupkovine obično se postavlja nakon porođaja pregledom pupkovine i posteljice. Prenatalno postavljanje dijagnoze pravog čvora pupkovine korištenjem metoda slikovnog prikaza nije često, ali nije nemoguće. Detaljnim ultrazvučnim pregledom pupkovine moguće je vizualizirati neke karakteristične znakove i postaviti sumnju na pravi čvor pupkovine. Ultrazvučno prikazivanje dijela pupkovine koji je usko povezan s drugim zavojem pupkovine je visoko specifično za pravi čvor pupkovine, a u literaturi se takav ultrazvučni nalaz naziva znakom omče (eng. *hanging noose*)⁽²³⁾. Kada se nađe na takav ultrazvučni nalazi kada se uz to na Color Doppleru vidi višebojni uzorak u tom ograničenom dijelu pupkovine, predlaže se daljna obrada i potvrda dijagnoze nekom od modernijih ultrazvučnih tehnika⁽³³⁾. Kada postoji pravi čvor, protok kroz komprimirani dio pupkovine može biti abnormalan⁽³²⁾. U umbilikalnoj veni moguće je detektirati post-stenotično ubrzanje protoka i turbulentan tok krvi⁽³⁸⁾. Promjene u venskom protoku prethode promjenama u arterijskom protoku. Neki autori sugeriraju⁽⁴⁰⁾ da se kod svakog zastoja u rastu fetusa kada je venski protok abnormalan, a arterijski uredan postavi sumnja na kompresiju pupkovine, najvjerojatnije pravim čvorom. Prisutnost ureza (eng. *notching*) u pulsnom valu umbilikalne arterije dovodi se u vezu s kompresijom pupčane vrpce i opisano je kod prisutnosti pravog čvora pupkovine⁽³⁹⁾. Ni jedna od opisanih promjena protoka neće biti uočljiva ako kompresija krvnih žila nije dovoljno jaka da izmijeni tok krvi i iako je pravi čvor potpuno labav. Labave čvorove pupkovine sa širokom petljom uopće nije moguće prikazati 2-D ultrazvukom⁽²³⁾. Interpozicija dijelova tijela fetusa, relativno smanjen volumen amnijske tekućine te otežano predočavanje trodimenzionalnih struktura na 2-D prikazu još su neki od razloga zbog kojih je prenatalno postavljanje dijagnoze izazov⁽³³⁾. Ne smije se zanemariti ni činjenica da se za pravim čvorom pupkovine ne traga aktivno, pa ga je zbog toga moguće previdjeti čak i ako se prikaže karakterističnim ultrazvučnim nalazom – znakom omče ili višebojnim uzorkom na Color Doppleru⁽³⁵⁾. Uz trodimenzionalni ultrazvuk (3-D UZV) moguće je u potpunosti

vizualizirati pravi čvor pupkovine⁽²⁴⁾. Zbog toga je 3-D UZV koristan kao metoda potvrde dijagnoze nakon što se uz pomoć 2-D UZV i Dopplera postavi sumnja na postojanje pravog čvora. Korištenje 3-D HD-flow tehnike u literaturi se navodi kao dodatna metoda za postavljanje dijagnoze jer je osjetljivija od Power Dopplera i omogućuje prikazivanje anatomskih i vaskularnih odnosa u petlji pupkovine⁽³³⁾.



Slika 2. Pravi čvor pupkovine prikazan 4-D ultrazvukom. Ustupljeno ljubaznošću dr.sc. Olivera Vasilja, KB „Sveti Duh“.

2. Ciljevi rada

Cilj ovog rada je odrediti učestalost pravog čvora pupkovine u jednoplodnim trudnoćama te utvrditi povezanost pravog čvora pupkovine s učestalošću carskog reza, intraportalne patnje i mrtvorodenosti na Klinici za ginekologiju i porodništvo Kliničke bolnice „Sveti Duh“ u razdoblju od početka 2005. godine do kraja 2017. godine.

3. Ispitanici i metode

Ovaj rad je retrospektivno istraživanje provedeno na Klinici za ginekologiju i porodništvo KB „Sveti Duh“. Prikupljeni podaci odnose se na jednopodne porode u Klinici u razdoblju između 1.1.2005. i 1.1.2018. godine.

Ispitanice su roditelje kod čije je djece postnatalno postavljena dijagnoza pravog čvora pupkovine, a koje su u navedenom razdoblju rodile jedno dijete u KB „Sveti Duh“. Istraživanje je obuhvatilo 267 roditelja te njihovu novorođenčad. Podaci su uspoređivani s općom opstetričkom populacijom koju čine sve roditelje koje su u navedenom razdoblju rodile jedno dijete, a kojima poslije poroda nije ustanovljena prisutnost pravog čvora pupkovine. To je ukupno 39345 roditelja i njihove novorođenčadi.

Iz istraživanja su isključene trudnice s višeplođnim trudnoćama radi izbjegavanja mogućeg utjecaja faktora zabune kod analize podataka i tumačenja rezultata.

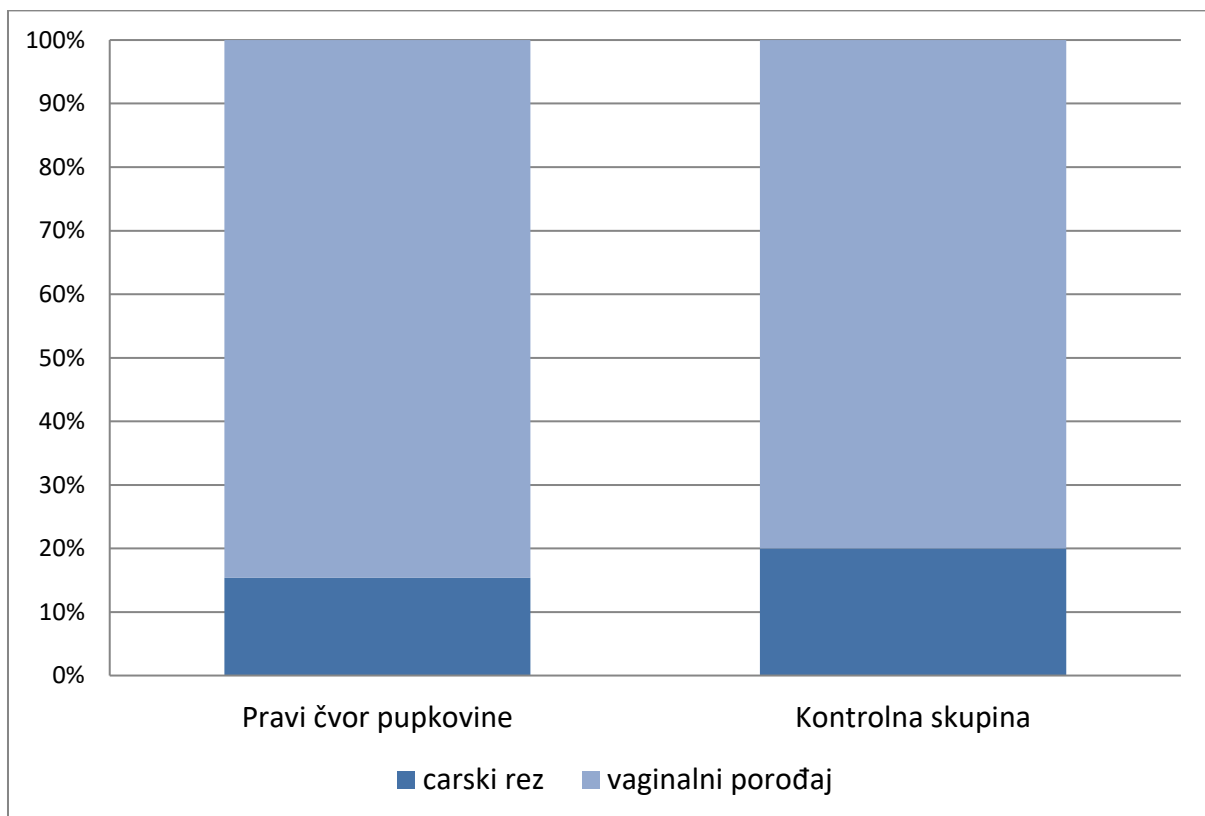
Na temelju proučene medicinske dokumentacije (Knjige porođaja 2005. – 2017. i bolnički informacijski sustav – SPP) dobiveni su podaci o mrtvorodenosti, načinu dovršenja trudnoće, prisutnosti znakova fetalne patnje te spolu djeteta. Što se tiče mrtvorodenosti, u istraživanje su uključeni samo slučajevi intrauterine smrti navršenih 36 tjedana gestacije. Podatak o načinu dovršetka porođaja odnosi se samo na vaginalni porođaj ili carski rez. Termin iz Knjige porođaja – *Hypoxia fetus imminens incipiens* korišten je za potrebe istraživanja kao znak intrapartalne fetalne patnje. Učestalost intrapartalne patnje je, zbog pouzdanosti podataka, uspoređivana među skupinama za razdoblje između početka 2015. i kraja 2017. godine.

Podaci su grupirani u dvije skupine – trudnoće s pravim čvorom pupkovine i trudnoće bez pravog čvora pupkovine (opća opstetrička populacija). Razlika među dvjema skupinama ispitala se pomoću omjera izgleda (OR, eng. *odds ratio*) te hi-kvadrat testa. Razina značajnosti postavljena je na 0,05 (5%). Statistički značajnim se smatraju rezultati s p-vrijednošću manjom od 0,05. Korišten je 95%-tni interval pouzdanosti.

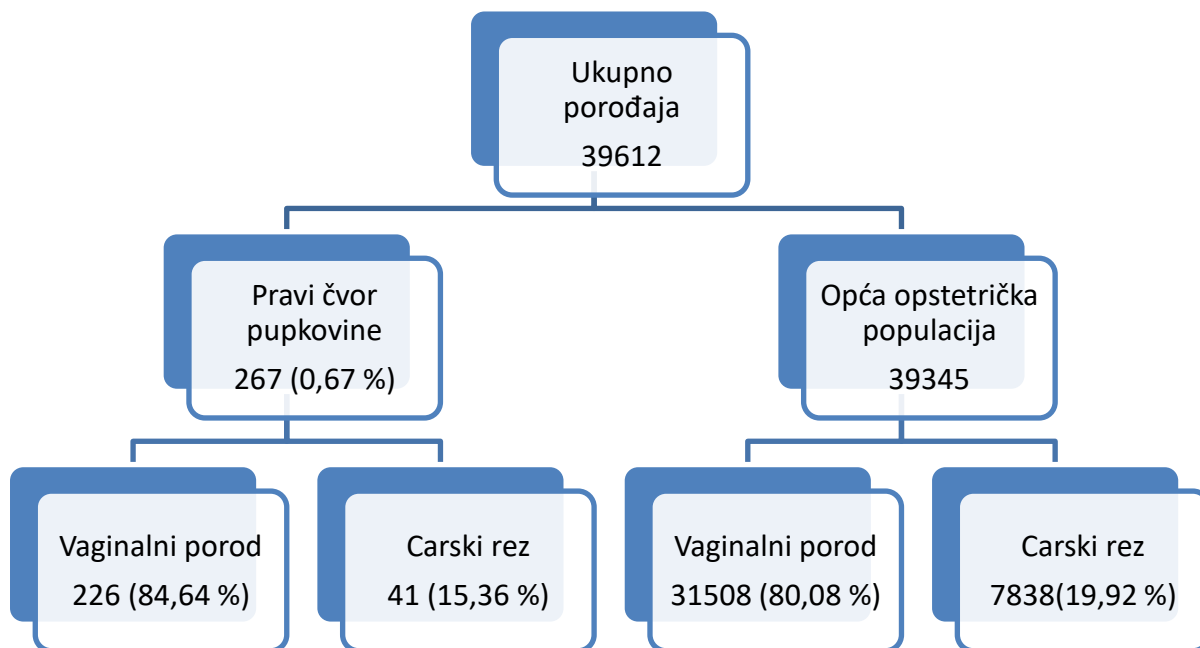
4. Rezultati

U navedenom razdoblju bilo je ukupno 39612 jednoplodnih porođaja, od čega 267 porođaja s postnatalno postavljenom dijagnozom pravog čvora pupkovine, što rezultira učestalošću od 0,67%. Učestalost tijekom godina je varirala – najviša 1,15% (2016. godine), a najniža 0,34% (2008. godine).

Od ukupno 267 trudnoća s pravim čvorom pupkovine, 41 trudnoća je dovršena carskim rezom (15,36%). U kontrolnoj skupini, od 39345 porođaja bilo je ukupno 7838 carskih rezova (19,92%). U istraživanoj i kontrolnoj skupini nije pronađena statistički značajna razlika u načinu dovršenja trudnoće (OR=0,73; CI 95%=0,52 do 1,02; p=0,064).



Slika 3. Udio carskih rezova među porođajima s pravim čvorom pupkovine i u kontrolnoj skupini.



Slika 4. Porođaji u KB „Sveti Duh“ u razdoblju od 1.1.2005. do 31.12.2017. Broj porođaja s pravim čvorom pupkovine i broj porođaja općoj opstetričkoj populaciji te način dovršetka porođaja u apsolutnim brojevima i postotcima.

Tablica 1. Učestalost pravog čvora pupkovine u odnosu na broj porođaja u KB „Sveti Duh“ u razdoblju od 2005. do 2017. godine.

GODINA	BROJ JEDNOPLODNIH POROĐAJA NA KLINICI	BROJ POROĐAJA S PRAVIM ČVOROM PUPKOVINE	UČESTALOST PRAVOG ČVORA PUPKOVINE
2005.	3008	14	0,47%
2006.	3051	13	0,43%
2007.	3153	15	0,48%
2008.	3247	11	0,34%
2009.	3445	20	0,58%
2010.	3403	18	0,53%
2011.	3141	19	0,60%
2012.	3069	23	0,75%
2013.	3034	26	0,86%
2014.	2974	25	0,84%
2015.	2727	22	0,81%
2016.	2693	31	1,15%
2017.	2667	30	1,12%
UKUPNO	39612	267	0,67 %

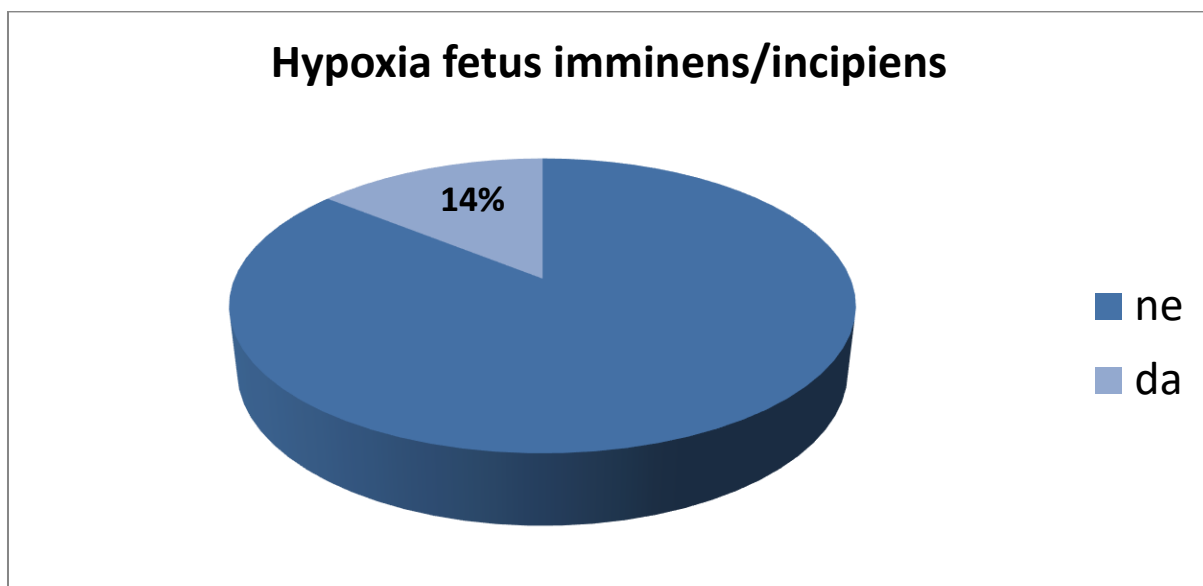
Tablica 2. Usporedba učestalosti carskog reza u istraživanoj i kontrolnoj skupini tijekom istraživanog razdoblja.

GODINA	KONTROLNA SKUPINA			PRAVI ČVOR PUPKOVINE		
	BROJ POROĐAJA	CARSKI REZ		BROJ POROĐAJA	CARSKI REZ	
		N	%		N	%
2005.	2994	644	21,51	14	4	28,57
2006.	3038	680	22,38	13	5	38,46
2007.	3138	652	20,78	15	3	20,00
2008.	3236	680	21,01	11	2	18,18
2009.	3425	662	19,33	20	3	15,00
2010.	3385	634	18,73	18	1	5,56
2011.	3122	602	19,28	19	4	21,05
2012.	3046	544	17,86	23	3	13,04
2013.	3008	532	17,69	26	2	7,69
2014.	2949	560	18,99	25	4	16,00
2015.	2705	548	20,26	22	3	13,64
2016.	2662	532	19,98	31	3	9,68
2017.	2637	568	21,54	30	4	13,33
UKUPNO	39345	7838	19,92	267	41	15,36

U razdoblju od 1.1.2015. do 31.12.2017. godine u istraživanoj skupini zabilježena su 4 slučaja intraportalne patnje fetusa u ukupno 83 trudnoće s pravim čvorom pupkovine. Učestalost prisutnosti znakova patnje u tom razdoblju je 4,82%. U kontrolnoj skupini u tom istom razdoblju na ukupno 8079 poroda zabilježena su 402 slučaja intraportalne patnje fetusa, što rezultira učestalošću od 4,98%. Pravi čvor pupkovine ne povećava učestalost intraportalne fetalne patnje (OR=0,97; CI 95%=0,35 do 2,65; p=0,95).

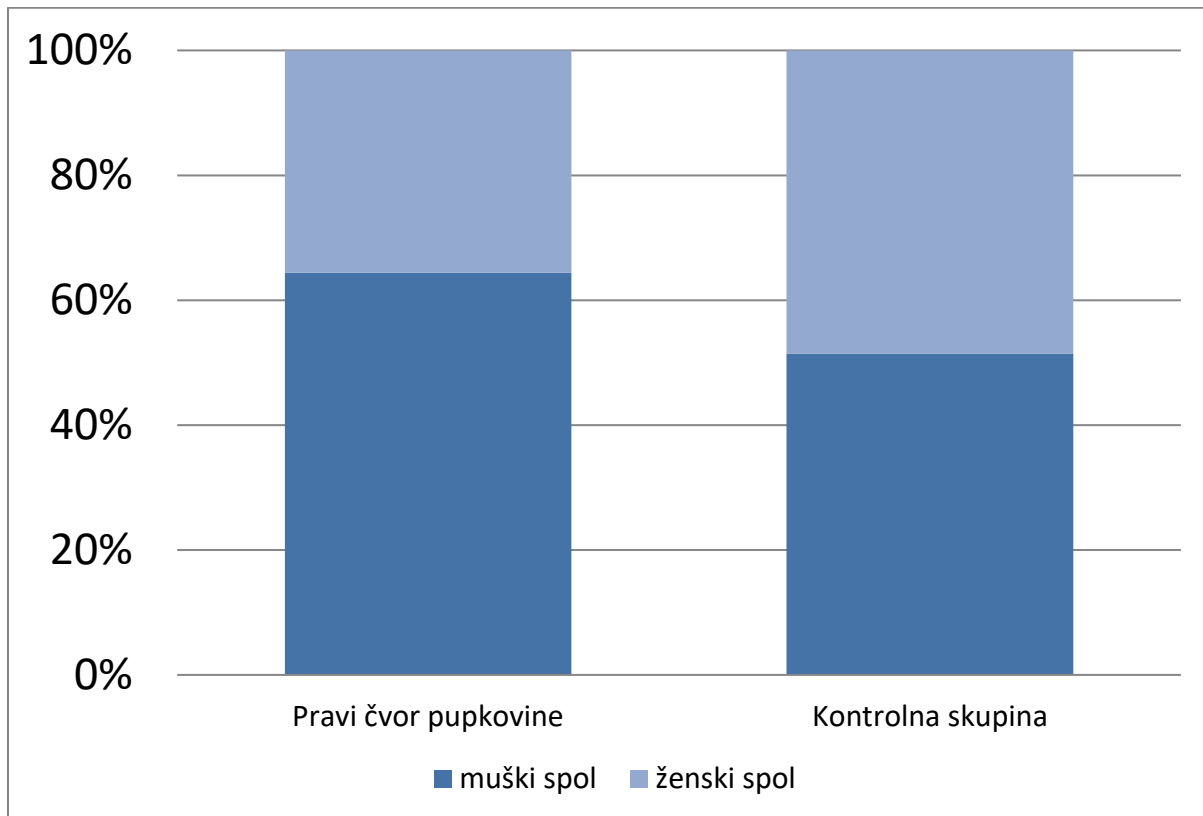
U zadnje tri godine u istraživanoj skupini 3 carska reza su obavljena zbog fetalne patnje od ukupno 10 carskih rezova (30%), a u kontrolnoj skupini zbog iste indikacije obavljeno je 316 od ukupno 1658 carskih rezova (19,06%). Usporedbom učestalosti ove indikacije za carski rez između istraživane i kontrolne skupine ne pronalazi se statistički značajna razlika (p=0,38).

U čitavom trinaestogodišnjem razdoblju kod 38 od ukupno 267 novorođenčadi s pravim čvorom pupkovine bili su prisutni znakovi fetalne patnje (14,23%).



Slika 5. Udio intraportalne fetalne patnje među porođajima s pravim čvorom pupkovine u čitavom istraživanom razdoblju.

U istraživanoj skupini 172 od ukupno 267 djece rođene s pravim čvorom pupkovine bilo je muškog spola (64,42%). U kontrolnoj skupini od 39345 rođene djece 20230 bilo je muškog spola (51,42%). Razlika između dvije skupine je statistički značajna (OR=1,71; CI 95%=1,33 do 2,20; $p < 0,0001$).



Slika 6. Raspodjela novorođenčadi po spolu u istraživanoj i kontrolnoj skupini

U istraživanoj skupini zabilježena su 3 slučaja smrti fetusa *in utero* između 36. i 42. tjedna trudnoće od ukupno 267 trudnoća s pravim čvorom pupkovine. Učestalost intrauterine smrti fetusa s pravim čvorom pupkovine u navedenom razdoblju bila je 11,2%. Ni u jednom slučaju patohistološkom analizom i obdukcijom tijela nije pronađena nijedna druga anomalija posteljice ili ploda osim prisutnosti pravog čvora pupkovine. U kontrolnoj skupini bilo je 35 slučajeva intrauterine smrti nakon navršenog 36. tjedna trudnoće od ukupno 39345 porođaja. Učestalost intrauterine smrti fetusa u kontrolnoj skupini bila je 0,9%.

Rizik od smrti fetusa *in utero* u terminu približno je 15 puta veći kada je prisutan pravi čvor pupkovine (OR=15,04; CI 95%=4,59 do 49,27; p< 0,0001).

Prvi slučaj intrauterine fetalne smrti u promatranom razdoblju u istraživanoj skupini dogodio se u 2009. godini. Radilo se o ženi koja je već imala jednu uspješnu trudnoću i vaginalni porođaj zdravog, eutrofičnog djeteta u 41. tjednu. Naredna trudnoća je redovno kontrolirana i ultrazvučno je bilježen uredan prirast ploda. Na redovnoj kontroli ultrazvučno se utvrdila fetalna smrt. Inducirao se porod u 39.5 tjednu i porodilo se mrtav ženski plod porođajne težine 3390 grama i duljine 51 centimetar, bez vidljivih vanjskih malformacija s pravim čvorom pupkovine koja je bila omotana oko tijela, ispod pazuha te oko vrata. Pupkovina je bila centralno inserirana, duljine 81 centimetar, pravi čvor se nalazio 15 centimetara od fetalnog kraja. Patohistološkom analizom ploda se utvrdila aspiracija amnijske tekućine te maceracija ploda trećeg stupnja.

U 2010. godini na odjel je primljena roditeljica kod koje je na redovnoj kontroli utvrđena fetalna smrt. Roditeljici je ovo bila treća trudnoća, nakon što je već dva puta rodila vaginalno u terminu, zdravu i eutrofičnu djecu. Ova trudnoća bila je redovno kontrolirana i urednog tijeka. Porod je induciran i vođen uz epiduralnu analgeziju te se porodilo žensko dijete težine 3610 grama i duljine 55 centimetara. Pronađen je zategnuti pravi čvor pupkovine. Pupkovina je bila centralno inserirana, duljine 70 centimetara, a čvor se nalazio 21 centimetar od fetalnog kraja. Patohistološkom analizom ploda utvrdila se maceracija fetusa prvog do drugog stupnja.

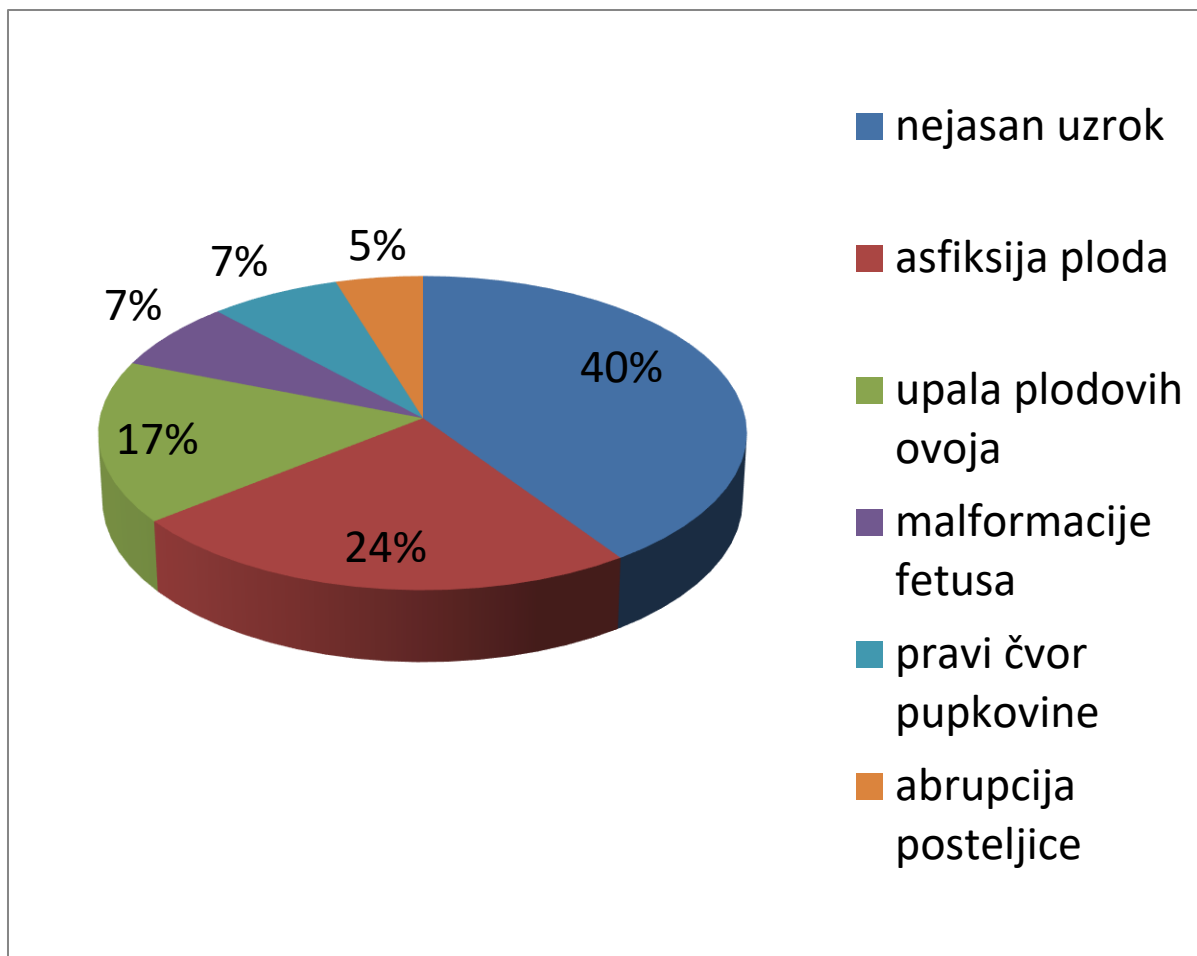
Posljednji slučaj intrauterine smrti u promatranom razdoblju je iz 2013. godine. Pacijentica je zaprimljena na odjel u 35. tjednu trudnoće radi dodatne obrade zbog sumnje na intrauterini zastoj rasta fetusa. Pacijentici je ovo bila druga trudnoća, a prva trudnoća je dovršena vaginalnim porođajem zdravog i eutrofičnog djeteta, u terminu. Trudnoća je redovno kontrolirana te je ultrazvučno procijenjena tjelesna težina fetusa od 2100 grama. Fetus se nalazio u poprečnom položaju, leđima prema gore. Devetog dana boravka na odjelu CTG-om nisu pronađeni kucaji čedinjeg srca te se započelo s indukcijom porođaja. Porodio se mrtav muški plod tjelesne težine 2600 grama i duljine 51 centimetar bez vidljivih malformacija. Pronađen je zategnuti pravi čvor na pupkovini koja je bila čvrsto omotana oko vrata i oko lijeve ruke. Pupkovina je bila marginalno inserirana, duljine 65 centimetara, s čvorom bliže fetalnom kraju. Patohistološkom analizom ploda utvrdila se maceracije fetusa drugog stupnja.

Tablica 3. Karakteristike djece, majki i porođaja u tri zabilježena slučaja intrauterine smrti uz prisutnost pravog čvora pupkovine.

Dob majke (u godinama)	31	31	36
Gestacijska dob (u tjednima)	39+5	40	36+2
Spol djeteta	žensko	žensko	muško
Težina djeteta	3390	3610	2600
Duljina djeteta	51	55	51
Dijagnoze pri porođaju	Nodus verus funiculi umbilicalis, funiculus umbilicalis colli circumgenes	Nodus verus funiculi umbilicalis, liquor amnii meconialis	Nodus verus funiculi umbilicalis, funiculus umbilicalis colli circumgenes
Dodatne PHD ploda i posteljice*	maceratio fetus gr. III, aspiratio fetus amnii	maceratio fetus gr. I/II	maceratio fetus gr. II

Od ukupno 35 slučajeva intrauterine smrti u kontrolnoj skupini kod 3 slučaja su obdukcijom utvrđene multiple malformacije fetusa (8,57%). U preostalim slučajevima nije pronađena fenotipska abnormalnost fetusa. U 10 slučajeva su bili prisutni klinički znaci asfiksije ploda (28,57%). Patohistološkim pregledom posteljice u 7 slučajeva je utvrđena akutna upala plodovih ovoja (20,00%). U 2 slučaja od ukupno 35 slučajeva radilo se o abrupciji posteljice (5,71%). Kod 17 slučajeva intrauterine smrti nije pronađena nijedna klinička ili histološka abnormalnost koja bi mogla biti uzrok smrti (48,57%).

Ukupno je u istraživanj i kontrolnoj skupini bilo 38 slučajeva intrauterine smrti nakon 36. tjedna trudnoće. Tri slučaja pravog čvora pupkovine čine 7,89% svih uzroka fetalne smrti *in utero*.



Slika 7. Najčešći uzroci intrauterine smrti fetusa nakon 36. tjedna trudnoće u istraživanom razdoblju.

5. Rasprava

U provedenom istraživanju utvrđena je učestalost pravog čvora pupkovine od 0,67%, što odgovara učestalosti koja se navodi u literaturi. Brojni radovi su istraživali učestalost pravog čvora pupkovine među jednoplodnim trudnoćama i rezultati su u rasponu od 0,3% do 2,1%^(12,17-19). U ovom istraživanju učestalost i tijekom pojedinačnih godina odgovara opisanoj u literaturi. Radi se o postpartalnom objektivnom nalazu, tako da značajno odstupanje u incidenciji nije očekivano i bilo bi teško objašnjivo.

U ovom istraživanju nije pronađena statistički značajna razlika u načinu dovršenja poroda između istraživane skupine i opće opstetričke populacije. Samo jedan rad govori u prilog većoj učestalosti carskih rezova u skupini trudnoća s pravim čvorom pupkovine⁽¹⁷⁾. Moguće objašnjenje za takav rezultat bi bilo kako trudovi i pomicanje djeteta u porođajnom kanalu utječu na stezanje čvora i kompromitiraju protok krvi pa se zbog ugroženosti djeteta pristupa operacijskom dovršetku porođaja. Drugo objašnjenje je da se zbog prisutnosti čvora skraćuje pupkovina i onemogućava vaginalni porođaj. Neki drugi radovi^(18,19,25), kao i ovaj proveden na KB „Sveti Duh“, nisu pokazali povećanu učestalost carskog reza kada je prisutan pravi čvor pupkovine. U provedenom istraživanju učestalost carskog reza je, neočekivano, čak i niža u skupini s pravim čvorom pupkovine (15% istraživana i 20% opća opstetrička populacija), ali razlika nije statistički značajan. Iz dobivenih rezultata može se zaključiti da pomicanje fetusa tijekom porođaja ne utječe na stezanje pravog čvora pupkovine i samo po sebi ne može biti razlog intrapartalnih komplikacija.

Znakovi intraportalne patnje fetusa bili su prisutni u približno 14% trudnoća s pravim čvorom pupkovine. Hershkovitz i suradnici⁽¹⁷⁾ pronalaze učestalost od 7%. U njihovom istraživanju postoji i statistički značajna razlika između skupine s čvorom i one bez prisutnosti pravog čvora pupkovine. Još neki radovi govore u prilog povećane učestalosti intraportalne patnje kod trudnoća s pravim čvorom pupkovine^(26,27). Prema njima, prisutnost pravog čvora pupkovine je faktor rizika za razvoj intraportalne fetalne patnje.

Potpune podatke za KB „Sveti Duh“ imamo samo za zadnje tri godine te prema ovom istraživanju u posljednje tri godine nije utvrđena statistički značajna razlika u učestalosti intraportalne fetalne patnje između skupine trudnoća s pravim čvorom pupkovine i skupine bez pravog čvora pupkovine. Ovaj rezultat treba uzeti s dozom sumnje s obzirom na to da se radi o stanju s incidencijom oko 1%, pa u trogodišnjem razdoblju bide nedostatan broj slučajeva.

Ipak, prema našim rezultatima prisutnost pravog čvora pupkovine nema utjecaja na ishod porođaja budući da ne povećava intraportalnu patnju i ne povećava učestalost carskih rezova, a intraportalna patnja kao indikacija za carski rez podjednako je zastupljena u obje skupine. U skladu s našim rezultatima bi bili i rezultati nekih autora koji su istraživali Apgar ocjenu i pH venske krvi novorođenčeta te nisu pronašli statistički značajnu razliku među dvjema skupinama^(18,25).

Približno 64% novorođenčadi s pravim čvorom pupkovine bilo je muškog spola. Ovaj rezultat u skladu je s rezultatima drugih istraživanja^(19,22,29). Neki radovi uspoređivali su raspodjelu spola u skupini trudnoća bez i trudnoća s pravim čvorom pupkovine i došli do zaključka da je muški spol faktor rizika za formiranje pravog čvora pupkovine^(19,22). I ovo istraživanje provedeno na KB „Sveti Duh“ pronašlo je skoro dvostruko veći rizik (OR=1,71) za formiranje pravog čvora pupkovine kod fetusa muškog spola. Objašnjenje tog rezultata nije sigurno, ali govori se o povezanosti muškog spola i duge pupčane vrpce, pa posljedično tomu i o povezanosti s pravim čvorom pupkovine⁽²⁸⁾, jer se duge pupkovine lakše omotaju oko dijelova tijela fetusa, a to je prvi korak u formiranju pravog čvora.

Svi dosadašnji radovi upućuju na 4 do 10 puta višu smrtnost kada je prisutan pravi čvor pupkovine^(12,18). Petnaest puta veća učestalost intrauterine smrti nakon 36. tjedna trudnoće u skupini s pravim čvorom pupkovine, koju smo dobili u ovom istraživanju, u skladu je s prethodnim istraživanjima. Iako neki radovi osporavaju klinički značaj pravog čvora pupkovine^(20,25,29), upravo zbog ovog podatka pravi čvor pupkovine jest klinički bitan nalaz.

Teško je objasniti nesklad rezultata koji pokazuju da pravi čvor nema utjecaja na intrapartalnu patnju, a višestruko povećava šansu intrauterine smrti. Kojim mehanizmom, kada i zašto pravi čvor pupkovine postaje prijetnja za život djeteta još nije sasvim utvrđeno. Smatra se kako labavi čvorovi nemaju utjecaja na protok krvi, a zatezanje čvora dovodi do kompromitiranja protoka krvi i samim time do nepovoljnog ishoda^(12,20-22). Isto tako se smatra da su zatezanju i zaustavljanju protoka krvi sklonije tanke pupkovine s malo Whartonove sluzi s obzirom na to da tada krvne žile nisu adekvatno zaštićene od uvrtnja i kompresije⁽¹⁾, no tanka pupkovina je povezana sa zastojem u rastu fetusa i nepovoljnim ishodom trudnoće i kada nema pravog čvora na njoj⁽⁴¹⁾. Rezultatima ovog istraživanja tvrdnja o zatezanju čvora i zaustavljanju protoka krvi nije odbačena, ali ne uspijeva objasniti zašto je učestalost intraportalne patnje jednaka u istraživanoj skupini kao i u općoj populaciji kada je najveća vjerojatnost da do stezanja čvora dođe prilikom ulaska i prolaska fetusa kroz porođajni kanal, jer se tada pupkovina najviše isteže. S druge strane, učestalost intrauterine smrti (i to smrti prije početka poroda u sva tri slučaja) je višestruko veća u istraživanoj skupini, a tada se fetus miče u ograničenom prostoru i šanse za istežanje pupkovine i zatezanje čvorasa u teoriji male. Rezultati našeg istraživanja sugeriraju da postoji drugi mehanizam, osim stezanja čvora, kojim pravi čvor ugrožava život fetusa i koji ujedno objašnjava kada i zašto dolazi do nepovoljnog ishoda. Drugo moguće objašnjenje bi bilo da pravi čvor pupkovine sam po sebi nije direktan

uzrok intrauterine smrti. Bilo kako bilo, i dalje ostaje nepobitna činjenica da je višestruko veća šansa da će se dijete roditi mrtvo ako je prisutan pravi čvor pupkovine nego ako nije.

U starim istraživanjima, od kojih su neka objavljena i prije preko 80 godina, spominje se nalaz pravog čvora pupkovine^(30,31). Dijagnoza nakon porođaja je objektivna i lagana, a klinički značaj velik pa ne čudi podatak da je pravi čvor pupkovine intrigirao znanstvenike oduvijek. S druge strane, prenatalno postavljanje dijagnoze pravog čvora pupkovine je teško i dvojbeno. Prije uvođenja 3-D ultrazvuka u praksu bilo je gotovo nemoguće sa sigurnošću postaviti dijagnozu pravog čvora. Sepulveda i suradnici⁽³⁵⁾ proveli su istraživanje vezano za ultrazvučni prikaz pravog čvora. Od 18 trudnoća s pravim čvorom pupkovine ni jedna nije prepoznata prije rođenja djeteta, iako su sve trudnice prošle ultrazvučni pregled u drugom tromjesečju, a 13 njih i u trećem tromjesečju. Kod svih trudnica napravljen je i Color Doppler UZV. Dvije dijagnoze pravog čvora pupkovine koje su postavili uz pomoć ultrazvuka ispostavile su se netočnima nakon rođenja djece. U jednom slučaju radilo se o lažnom čvoru, a u drugom je nakon rođenja zabilježena normalna pupkovina. Istraživanje je provedeno 1992. godine. Narednih godina, zbog razvoja i dostupnosti tehnologije, javlja se potreba za utvrđivanjem principa ultrazvučne dijagnostike pravog čvora. Ramon y Cajal i Martinez⁽³⁶⁾ su 2006. objavili prikaz slučaja u kojem opisuju ultrazvučne karakteristike pravog čvora pupkovine koristeći se 2-D, 3-D, 4-D ultrazvukom, color Dopplerom i mjerenjem brzine protoka kroz čvor. Nakon 2010., najviše zbog napretka tehnologije, sve češće se objavljuju prikazi slučajeva kada je prenatalno postavljena dijagnoza pravog čvora pupkovine. Radi se najčešće o izoliranim slučajevima i slučajnom nalazu koji se potvrđuje Color Dopplerom ili 3-D ultrazvukom^(23,32-34). Stempel⁽³⁷⁾ u svom članku iz 2006. objašnjava zašto je nerealno očekivati da se napravi neka vrsta ultrazvučnog ili kliničkog probira za pravi čvor pupkovine. Naime, radi se o abnormalnosti čija je učestalost u općoj populaciji oko 1%. S tako niskom učestalošću čak i testovi neizvedivo visoke specifičnosti i osjetljivosti ne mogu proizvesti pozitivnu prediktivnu vrijednost veću od 50%, što znači da bi samo pola prenatalno dijagnosticiranih pravih čvorova zaista i bili pravi čvorovi. Zbog toga bi bilo kakva učinjena intervencija u pola tih trudnoća bila nepotrebna.

No, i dalje ostaje pitanje što učiniti kada se prenatalno utvrdi postojanje pravog čvora pupkovine? Za sada ne postoji točno određen način postupanja u takvim slučajevima, a u literaturi se uglavnom spominje učestalije kontroliranje takvih trudnoća te vaginalni porođaj uz CTG^(19,32). Ipak, odluka hoće li pustiti da trudnoća ide svojim prirodnim tijekom ili će inducirati porod postaje osobni izbor liječnika i majke, ako je ona upoznata sa stanjem. Ne

postoji znanstveni rad koji uspoređuje rizik intrauterine smrti s rizikom komplikacija carskog reza ili induciranog vaginalnog porođaja u terminu i prije termina. Kada bi se znalo što je povoljnije za majku i dijete, točnije i sigurnije bi se postupalo u navedenim situacijama kojih će, zbog napretka tehnologije i sve učestalijeg korištenja 3-D i 4-D UZV u porodništvu, biti sve više. Smjernice je moguće urediti jedino prema znanstvenim dokazima te se sukladno tomu otvaraju nova područja za istraživanje stare teme pravog čvora pupkovine.

6. Zaključak

Pravi čvor pupkovine je abnormalnost pupkovine s velikim kliničkim značajem. U ovom radu pronađena je 15 puta veća učestalost intrauterine smrti fetusa u terminu u skupini trudnoća s pravim čvorom pupkovine. Na temelju rezultata ovog istraživanja ne može se reći kojim točno mehanizmom, zašto i kada pravi čvor ugrožava život djeteta. Ipak, višestruko veća šansa za intrauterinu smrt kod fetusa s pravim čvorom pupkovine otvara pitanje što napraviti kada se prenatalno, nekom od metoda slikovnog prikaza, dokaže postojanje pravog čvora pupkovine. Potrebna su daljnja istraživanja ove teme kako bi se dobio validan odgovor na postavljeno pitanje. U provedenom istraživanju nije nađena povezanost između postojanja pravog čvora pupkovine i intraportalne fetalne patnje. Također nije pronađena povećana učestalost dovršetka porođaja carskim rezom u skupini trudnoća s pravim čvorom pupkovine. Na temelju ovoga može se zaključiti da pravi čvor pupkovine nema utjecaja na komplikacije tijekom porođaja. U ovom istraživanju pronađena je dvostruko veća učestalost pravog čvora pupkovine kod novorođenčadi muškog spola. Muški spol fetusa je jedan od čimbenika rizika za pravi čvor pupkovine.

7. Zahvale

Od srca hvala mentoru, profesoru Miškoviću, na uloženom vremenu i trudu. Bez Vaših ideja i savjeta ovaj rad ne bi bio moguć. Hvala doktoru Vasilju i doktoru Stanojeviću na pomoći kod prikupljanja podataka. Veliko hvala svim mojim prijateljima koji su proteklih godina dijelili sa mnom i sreću i tugu. U potpunosti ste moj život svojim prisustvom. Hvala Vicku što je uvijek tu za mene. Sve je lakše u paru. Najviše hvala mami Ružici i tati Ivanu na svemu što su učinili za mene. Hvala za bezuvjetnu ljubav, brigu i potporu. Zbog vas dvoje sam ovo što jesam.

8. Literatura

1. Collins JH. Silent risk: issues about the human umbilical cord. 2nd edition. Xlibris. 2014
2. Williams Obstetrics. Cunningham, F Gary. 24th edition. New York: McGraw-Hill Education/ Medical. 2014
3. Berg TG, Rayburn WF. Umbilical cord length and acid-base balance at delivery. *J Reprod Med* 1995; 40: 9
4. Krakowiak P, Smith EN, de Bruyn G, et al. Risk factors and outcomes associated with a short umbilical cord. *Obstet Gynecol* 2004; 103: 119
5. Lacro RV, Jones KL, Benirschke K. The umbilical cord twist: origin, direction and relevance. *Am J Obstet Gynecol* 1987; 157: 833
6. Sebire NJ. Pathophysiological significance of abnormal umbilical cord coiling index. *Ultrasound Obstet Gynecol* 2007; 30: 804
7. Strong TH Jr, Jarles DR, Vega JS, et al. The umbilical coiling index. *Am J Obstet Gynecol* 1994; 170: 29
8. de Laat MW, Franx A, Bots ML, et al. Umbilical coiling index in normal and complicated pregnancies. *Obstet Gynecol* 2006; 107: 1049
9. Predanic M, Perni SC, Chasen ST, et al. Ultrasound evaluation of abnormal umbilical cord coiling in second trimester of gestation in association with adverse pregnancy outcome. *Am J Obstet Gynecol* 2005; 193: 387
10. Heifetz SA. Single umbilical artery: a statistical analysis of 237 autopsy cases and a review of literature. *Perspect Pediatr Pathol* 1984; 8: 345
11. Dagklis T, Defigueiredo D, Staboulidou I, et al. Isolated single umbilical artery and fetal karyotype. *Ultrasound Obstet Gynecol* 2010; 36: 291
12. Spellacy WN, Gravem H, Fisch RO. The umbilical cord complications of true knots, nuchal coils, and cords around the body. Report from the collaborative study of cerebral palsy. *Am J Obstet Gynecol* 1966; 94: 1136-42
13. Dudiak CM, Salomon CG, Posniak HV, Olson MC, Flisak ME. Sonography of the umbilical cord. *RadioGraphics* 1995; 15: 1035-1050
14. Predanic M. Sonographic assessment of the umbilical cord. *Donald School J Ultrasound Obstet Gynecol* 2009; 5: 48-57
15. Bamfo JE, Odibio AO. Diagnosis and management of fetal growth restriction. *J Pregnancy* 2011; 2011: 640715

16. Moshiri M, Zidi SF, Robinson TJ, Bhargava P, Siebert JR, Dubinsky TJ, Katz DS. Comprehensive imaging review of abnormalities of the umbilical cord. *RadioGraphics* 2014; 34: 179-196
17. Hershkovitz R, Silberstein T, Sheiner E, Shoham-Vardi I, Holcberg G, Katz M, Mazor M. Risk factors associated with true knots of the umbilical cord. *Eur J Obstet Gynecol Reprod Biol* 2001; 98: 36-39
18. Sornes T. Umbilical cord knots. *Acta Obstet Gynecol Scand* 2000; 79: 157-159
19. Airas U, Heinonen S. Clinical significance of true umbilical knots: a population-based analysis. *Am J Perinatol* 2002; 19: 127-132
20. Matorras R, Diez J, Pereira JG, Montoya F. True knots in the umbilical cord: clinical findings and fetal consequences. *J Obstet Gynecol* 1990; 10: 383-386
21. McLennan H, Price E, Urbanska M, Craig N, Fraser M. Umbilical cord knots and encirclements. *Aust NZ J Obstet Gynecol* 1998; 28: 116-119
22. Blickstein I, Shoham-Schwartz Z, Lancet M. Predisposing factors in the formation of true knots of the umbilical cord: analysis of morphometric and perinatal data. *Int J Gynecol Obstet* 1987; 25: 395-398
23. Ramon y Cajal CL, Martinez RO. Prenatal diagnosis of true knot of the umbilical cord. *Ultrasound Obstet Gynecol* 2004; 23: 99-100
24. Scioscia M, Fornale M, Bruni F, Peretti D, Trivella G. Four-dimensional and Doppler sonography in the diagnosis and surveillance of a true cord knot. *J Clin Ultrasound* 2011; 39: 157-159
25. Maher JT, Conti JA. A comparison of umbilical cord blood gas values between newborns with and without true knots. *Obstet Gynecol* 1996; 88: 863-866
26. Goldstein I, Timor-Tritch IE, Zaidise I, Divon M, Paldi E. Sinusoidal pattern together with signs of moderate fetal hypoxia associated with a true knot of cord. *Eur J Obstet Gynecol Reprod Biol* 1981; 11: 221-315
27. Clausen I. Umbilical cord anomalies and antenatal fetal deaths. *Obstet Gynecol Surv* 1989; 44: 841-845
28. Walker CW, Pye BG. The length of the human umbilical cord: a statistical report. *Br Med J* 1960; 1: 564-548
29. Heifetz SA. The umbilical cord: obstetrically important lesions. *Clin Obstet Gynec* 1996; 39: 571-587
30. Browne FJ. On the abnormalities of the umbilical cord which may cause antenatal death. *J Obstet Gynecol Br Emp* 1925; 32: 17-48

31. Hennessy JP. True knots of the umbilical cord. *Am J Obstet Gynecol* 1944; 48: 528-536
32. Abuhamad A. Three-dimensional ultrasound with color Doppler imaging of an umbilical cord true knot. *Ultrasound Obstet Gynecol* 2014; 43: 360
33. Rodriguez N, Angarita AM, Casasbuenas A, Sarmiento A. Three-dimensional high-definition flow imaging in prenatal diagnosis of a true umbilical cord knot. *Ultrasound Obstet Gynecol* 2012; 39: 245-246
34. Vasilj O, et al. Do we sometimes see too much? Prenatal diagnosis of a true umbilical cord knot. *Eur J Obstet Gynecol* 2015, <http://dx.doi.org/10.1016/j.ejogrb.2015.02.023>
35. Sepulveda W, Shennan AH, Bower S, Nicolaidis P, Fisk NM. True knot of the umbilical cord: a difficult prenatal ultrasonographic diagnosis. *Ultrasound Obstet Gynecol* 1995; 5: 106-108
36. Ramon y Cajal CL, Martinez RO. Four-dimensional ultrasonography of a true knot of the umbilical cord. *Am J Obstet Gynecol* 2006; 195: 1898
37. Stempel LE. Beyond the pretty pictures: giving obstetricians just enough (umbilical) cord to hang themselves. *Am J Obstet Gynecol* 2006; 195: 888-890
38. Gembruch U, Baschat AA. True knot of the umbilical cord: transient constrictive effect to umbilical venous blood flow demonstrated by Doppler sonography. *Ultrasound Obstet Gynecol* 1996; 8: 53-56
39. Abuhamad A, Sclater AJ, Carlson EJ, Moriarity RP, Aguiar MA. Umbilical artery Doppler waveform notching: is it a marker for cord and placental abnormalities? *J Ultrasound Med* 2002; 21: 857-860
40. Clerici G, Koutras I, Luzietti R, Di Renzo GC. Multiple true umbilical knots: a silent risk for intrauterine growth restriction with anomalous hemodynamic pattern. *Fetal Diagn Ther* 2007; 22: 440-443
41. Raio L, Ghezzi F, Di Naro E, Franchi M, Maymon E, Mueller MD, Bruehwiler H. Prenatal diagnosis of a lean umbilical cord: a simple marker for the fetus at risk of being small for gestational age at birth. *Ultrasound Obstet Gynecol* 1999; 13: 176-180
42. Ikechebelu JI, Eleje GU, Ofojebe CJ. True umbilical cord knot leading to fetal demise. *Ann Med Health Sci Res* 2014; 4: 155-8

9. Životopis

Rođena sam 3. ožujka 1993. godine u Splitu. Osnovnu školu i jezičnu gimnaziju završila sam u Omišu. Upisala sam Medicinski fakultet u Zagrebu 2012. godine. Tijekom studija sam bila demonstratorica na Katedri za internu medicinu. Dvije godine sam sudjelovala u organizaciji CROSS-a, međunarodnog znanstvenog kongresa studenata i mladih znanstvenika biomedicinskog područja. Također sam sudjelovala u javnozdravstvenim akcijama koje se održavaju u sklopu međunarodnog simpozija *Štamparovi dani* u Požeško-slavonskoj županiji. Dobitnica sam dekanove nagrade za uspjeh kao najbolja studentica treće godine studija. Služim se engleskim i talijanskim jezikom u govoru i pismu.