

# Učestalost prirodnih anomalija maternice u KB Sveti Duh u desetogodišnjem razdoblju

---

Miletić, Antonio Ivan

Master's thesis / Diplomski rad

2018

Degree Grantor / Ustanova koja je dodijelila akademski / stručni stupanj: **University of Zagreb, School of Medicine / Sveučilište u Zagrebu, Medicinski fakultet**

Permanent link / Trajna poveznica: <https://um.nsk.hr/um:nbn:hr:105:019537>

Rights / Prava: [In copyright](#)

Download date / Datum preuzimanja: **2022-05-25**



Repository / Repozitorij:

[Dr Med - University of Zagreb School of Medicine Digital Repository](#)



**SVEUČILIŠTE U ZAGREBU  
MEDICINSKI FAKULTET**

**Antonio Ivan Miletić**

**Učestalost prirođenih anomalija maternice u  
KB Sveti Duh u desetogodišnjem razdoblju**

**DIPLOMSKI RAD**



**Zagreb, 2018.**

**SVEUČILIŠTE U ZAGREBU  
MEDICINSKI FAKULTET**

**Antonio Ivan Miletić**

**Učestalost prirođenih anomalija maternice u  
KB Sveti Duh u desetogodišnjem razdoblju**

**DIPLOMSKI RAD**

**Zagreb, 2018.**

Ovaj diplomski rad izrađen je u Klinici za ginekologiju i porodništvo Kliničke bolnice Sveti Duh pod vodstvom dr.sc. Olivera Vasilja i predan je na ocjenu u akademskoj godini 2017./2018.

## POPIS KRATICA

2D – dvodimenzionalno

3D – trodimenzionalno

ASRM – Američko društvo za reproduktivnu medicinu (prema engleskom: *American Society of Reproductive Medicine*)

BCL-2 – B-stanični limfom-2 (prema engleskom: *B-cell lymphoma 2*)

CI – interval pouzdanosti (prema engleskom: *confidence interval*)

CONUTA – prirođene anomalije maternice (prema engleskom: *CONgenital UTerine Anomalies*)

engl. – engleski

ESGE – Europsko društvo za ginekološku endoskopiju (prema engleskom: *European Society for Gynaecological Endoscopy*)

ESHRE – Europsko društvo za humanu reprodukciju i embriologiju (prema engleskom: *European Society of Human Reproduction and Embryology*)

HSG - histerosalpingografija

IVF – *in vitro* oplodnja (prema engleskom: *in-vitro fertilisation*)

KB – klinička bolnica

MR – magnetska rezonancija

Rspo 1 – R-sponidin 1

SOX 9 – prema engleskom: *sex determining region Y-box 9*

SRY – prema engleskom: *sex-determining region Y*

TNM – tumor, limfni čvorovi, metastaze

UVP – uterovaginalni primordij (prema engleskom: *uterovaginal primordium*)

VCUAM – rodnica, vrat maternice, maternica, adneksa, pridružene anomalije (prema engleskom: *Vagina Cervix Uterus Adnex-associated Malformation*)

WNT 4 – prema engleskom: *wingless integrated 4*

## SADRŽAJ

1. UVOD .....	1
1.1 EMBRIOLOGIJA .....	1
Razvoj jajnika i ženskog fenotipa .....	1
Anomalije reproduktivnog sustava i njemu pridružene anomalije.....	1
Razvoj jajovoda, maternice i vrata maternice .....	2
Razvoj rodnice.....	3
1.2 KLINIČKA SLIKA ANOMALIJA MÜLLEROVIH CIJEVI.....	4
Opstetričke komplikacije.....	4
1.3 EPIDEMIOLOGIJA .....	6
Incidencija .....	6
Prevalencija .....	6
Učestalost specifičnih anomalija .....	7
1.4 DIJAGNOSTIČKE METODE .....	7
2. ISPITANICE I METODE .....	11
3. REZULTATI.....	16
4. RASPRAVA.....	20
Klasifikacijski sustavi .....	20
Napomene vezane uz metodologiju rada i prikaz rezultata.....	21
Poteškoće u epidemiološkim istraživanjima i usporedba rezultata .....	22
5. ZAKLJUČAK .....	25
6. ZAHVALE .....	26
7. LITERATURA.....	27
8. ŽIVOTOPIS .....	34

## SAŽETAK

Učestalost prirođenih anomalija maternice u KB Sveti Duh u desetogodišnjem razdoblju

Antonio Ivan Miletić

Prirodene anomalije maternice nastaju kada u embrionalnom razvoju Müllerovih cijevi dođe do prekida ili pogrješaka u jednome od dinamičnih procesa diferencijacije, migracije, fuzije i kanalizacije. Povezuju se s mnogim ginekološkim i opstetričkim poteškoćama, a simptomi i znakovi uvelike variraju u ovisnosti o vrsti anomalije. Učestalost anomalija Müllerovih cijevi još uvijek nije poznata. U literaturi prevalencija u općoj populaciji varira od 0,16 do 10 %, u visokorizičnoj populaciji još je i viša, a najviša je među neplodnim ženama s habitualnim pobačajima i iznosi približno 25 %. Cilj istraživanja bio je prikazati učestalost prirođenih anomalija maternice u KB Sveti Duh u razdoblju od 1. siječnja 2007. do 31. prosinca 2016. godine. U istraživanju su korišteni podaci iz registara u kojima su evidentirani svi porođaji i ginekološke operacije u navedenom razdoblju. Obuhvaćeno je ukupno 40 618 pacijentica: 31 387 roditelja i 9 231 operirana žena. Operirane žene s anomalijama maternice većinom su bile podvrgnute histeroskopiji zbog lošeg reproduktivnog ishoda. Rezultati su prikazani prema CONUTA klasifikaciji. Dobiveni rezultati prikazuju ukupnu prevalenciju prirođenih anomalija maternice (1,23 %), prevalenciju među operiranim ženama (3,28 %) te prevalenciju među roditeljama (0,63 %). Nađeno je petnaest tipova anomalija, a kao najučestalije anomalije ističu se *uterus septus partialis* (75,2 %) i *uterus bicorporalis partialis* (13,8 %). Različiti klasifikacijski sustavi, raznolikost dijagnostičkih metoda i njihovih mogućnosti te različit odabir populacije žena glavni su čimbenici koji pridonose nepouzdanosti epidemioloških podataka u ovom području. Kao jedno od mogućih rješenja nameće se raširenija i primjerenija upotreba 3D ultrazvuka.

Ključne riječi: prevalencija, prirodene anomalije maternice, retrospektivno istraživanje, deset godina, CONUTA



## SUMMARY

### Prevalence of congenital uterine anomalies at the University Hospital Sveti Duh in a ten-year period

Antonio Ivan Miletic

Congenital uterine anomalies occur during embryonic development of müllerian ducts when an interruption or dysregulation occurs in any of the dynamic processes of differentiation, migration, fusion, and canalization. They are associated with many gynecological and obstetrical conditions, while signs and symptoms vary depending on the type of anomaly. The actual prevalence of müllerian anomalies is still unknown. In literature, the prevalence in the general population ranges from 0.16 to 10 %, while it is higher in the high-risk population and is the highest among infertile women with recurrent abortions where prevalence is approximately 25 %. The aim of the study was to present the prevalence of congenital uterine anomalies at the University Hospital Sveti Duh in the period from January 1, 2007 to December 31, 2016. In this study, data from surgical records and delivery records were used. A total of 40 618 patients were included: 31 387 women who gave birth and 9 231 operated women. Operated women with uterine anomalies were mostly hysteroscopically examined and/or treated due to poor reproductive outcome. The results are presented according to the CONUTA classification. Total prevalence of congenital anomalies (1.23%), prevalence among the operated women (3.28%), and prevalence among women who gave birth (0.63%) were obtained. Fifteen types of anomalies were reported, and the most common anomalies were partial septate uterus (75.2%) and partial bicorporal uterus (13.8%). Main factors contributing to the unreliability of epidemiological data in this area are: different classification systems, the variety of diagnostic methods and their capabilities, and various choice of women's population. One of the possible solutions to this issue is the widespread use of 3D ultrasound and more standardized diagnostic criteria.

Key words: prevalence, congenital uterine anomalies, retrospective study, ten-year period, CONUTA

## 1. UVOD

Svrha ovog rada jest prikazati učestalost prirodnih anomalija maternice u KB Sveti Duh u desetogodišnjem razdoblju, od 1. siječnja 2007. do 31. prosinca 2016. Na početku iznijet ćemo sažeti prikaz aktualnih znanja o embriologiji, kliničkoj slici i epidemiologiji prirodnih anomalija maternice, te prikazati različite dijagnostičke metode i njihove mogućnosti. Zatim ćemo dobivene rezultate prikazati i usporediti s relevantnim podacima u medicinskoj literaturi.

### 1.1 EMBRIOLOGIJA

#### Razvoj jajnika i ženskog fenotipa

U odsutnosti testis-determinirajućih faktora, za razvoj jajnika potrebni su proteini WNT4 (engl. *wingless integrated 4*) i R-sponidin 1. Oni suprimiraju aktivnost proteina SOX9 (engl. *sex determining region Y-box 9*) i time omogućuju razvoj fetalnih jajnika. SRY (engl. *sex-determining region Y*) blokira signalne puteve Rspo1/Wnt4/beta-catenin.<sup>1</sup> To dokazuju eksperimentalne studije na miševima i mutacije na ljudima.<sup>2,3</sup> Ako diferencijacija muških gonada nije potaknuta, razvoj jajnika započet će oko desetog tjedna i posljedično će se razviti ženski fenotip zbog manjka androgenog utjecaja.

U odsutnosti testisa (normalan ženski razvoj ili kada se ne razvijaju ni testis ni jajnici), fenotipski spol je ženski. Dakle, razvoj ženskog fenotipa ne ovisi o hormonima fetalnih jajnika. Ipak, treba imati na umu da se proces embriogeneze zbiva u prisutnosti mnogih hormona podrijetlom iz posteljice, majčine cirkulacije, fetalne nadbubrežne žlijezde, fetalnih testisa i, moguće, fetalnih jajnika. Zbog takvog *ženskog okoliša* unutar majke, zasad nije bilo moguće provesti eksperiment kojim bi sa sigurnošću ustvrdili ima li bilo koji od tih hormona bitnog utjecaja na razvoj ženskog ploda.<sup>4</sup>

#### Anomalije reproduktivnog sustava i njemu pridružene anomalije

Kada dođe do prekida ili pogrešaka u jednome od dinamičnih procesa diferencijacije, migracije, fuzije i kanalizacije, može nastati široki raspon anomalija Müllerovih cijevi.<sup>5</sup> Anomalijama reproduktivnog sustava često su pridružene i razvojne anomalije bubrega i mokraćnog sustava. Disrupcija razvoja lokalnog mezoderma i njemu pridruženih somita može dovesti do pridruženih anomalija aksijalnog skeleta. Vrlo rijetko pojavljuju se i razvojne anomalije donjeg gastrointestinalnog trakta.<sup>6</sup> Retrospektivna studija provedena na ispitanicama

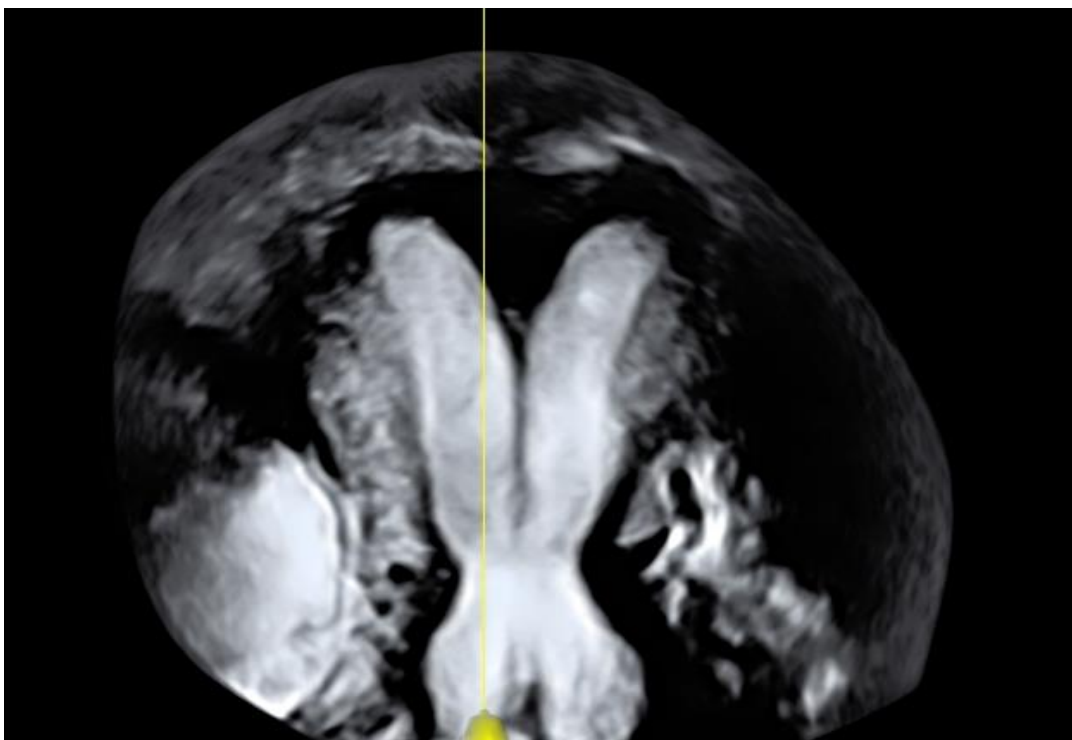
kariotipa 46, XX s kloakalnom ekstrofijom ustvrdila je da ih 87 % ima pridruženu neku od anomalija Müllerovih cijevi.<sup>7</sup> Sličan je i zaključak još jedne retrospektivne studije provedene na mladim pacijenticama s neperforiranim anusom. Naime, 80 % ispitanica imalo je neku od anomalija Müllerovih cijevi, posebice čestu atreziju vagine.<sup>8</sup> Jajnici se razvijaju neovisno o Müllerovim cijevima pa je kod pacijentica s anomalijama Müllerovih cijevi anatomija i funkcija jajnika uglavnom normalna.<sup>5</sup>

#### Razvoj jajovoda, maternice i vrata maternice

U šestome tjednu embrionalnog razvoja i muški i ženski embrio imaju po par Müllerovih cijevi i Wolffovih kanala. Njihovi su spolni sustavi, u ovoj indiferentnoj fazi, morfološki jednaki iako već postoje razlike na staničnoj razini.<sup>9</sup> Razvoj Wolffovih kanala prethodi razvoju Müllerovih cijevi. Wolffovi kanali nakratko dreniraju sadržaj primitivnog bubrega (mezonefrosa) u kloaku i brzo regrediraju.<sup>10</sup> Kod ženskih fetusa Wolffovi kanali propadaju u odsutnosti testosterona.<sup>11</sup>

Müllerove cijevi nastaju kao uzdužne invaginacije celomskog epitela na anterolateralnoj površini urogenitalnog nabora.<sup>10</sup> U devetom tjednu embrionalnog razvoja jasno su vidljiva tri dijela: kranijalni vertikalni, horizontalni i kaudalni vertikalni. Svaki od ta tri dijela razvit će se u posebne strukture. Kranijalni dijelovi Müllerovih cijevi otvaraju se direktno u primitivnu peritonealnu šupljinu i ostaju odvojeni. Oni formiraju fimbrije jajovoda. Horizontalni dijelovi formiraju ostatak jajovoda. Kaudalni vertikalni dijelovi spajaju se u medijanoj ravnini buduće zdjelice tvoreći uterovaginalni primordij, tubularnu strukturu u obliku slova Y.<sup>12</sup>

Prema tradicionalnoj hipotezi Müllerove cijevi spajaju se u kaudo-kranijalnom smjeru. S druge strane, anomalija koju karakterizira pregrada maternice, duplikacija vrata maternice i uzdužna pregrada rodnice (slika 1) govori u prilog alternativnoj hipotezi prema kojoj se Müllerove cijevi spajaju segmentalno i dvosmjerno.<sup>13,14</sup>



Slika 1: Ultrazvučna slika anomalije maternice, s dopuštanjem dr. sc. Olivera Vasilja, KB Sveti Duh

Iz UVP-a razvijaju se maternica i gornja trećina rodnice.<sup>15</sup> U ovome stadiju maternica je dvoroga, ali nastavlja svoj razvoj prvotnim spajanjem Müllerovih cijevi i zatim kanalizacijom nastale pregrade. Pregrada regredira apoptozom koju regulira *BCL-2* (engl. *B-cell lymphoma 2*) gen.<sup>16</sup> Do dvanaestog tjedna formira se fundus i maternica poprima svoj morfološki zreli oblik *kruške*. Endometrij se razvija iz epitela spojenih Müllerovih cijevi za razliku od endometrijalne strome i miometrija koji se razvijaju iz priležećeg mezenhima.<sup>10</sup> Taj proces završava u 22. tjednu embrionalnog razvoja rezultirajući formiranjem: dva jajovoda, jedne maternice s jednim vratom maternice i gornje trećine rodnice.<sup>11</sup>

### Razvoj rodnice

Embrionalno podrijetlo rodnice još uvijek nije jasno. Uvriježeno je mišljenje da se rodnica razvija iz najkaudalnijih dijelova Müllerovih cijevi koji se spajaju s urogenitalnim sinusom. Ipak, složene anomalije spolnog sustava ne mogu se objasniti isključivo müllerovskom etiologijom. Noviji pokusi na životinjama sugeriraju da u razvoju ženskog spolnog sustava Wolffovi kanali ne regrediraju u potpunosti, već se spajaju medijano i

komuniciraju s Müllerovim cijevima kranijalno i urogenitalnim sinusom kaudalno formirajući tako rodnicu.<sup>17,18</sup>

## 1.2 KLINIČKA SLIKA ANOMALIJA MÜLLEROVIH CIJEVI

Prirodne anomalije maternice dijagnosticiraju se sporadično tijekom obrade zbog uobičajenih ginekoloških i opstetričkih poteškoća. Mnoge anomalije kod odraslih dijagnosticiraju se nakon HSG-a tijekom obrade zbog neplodnosti ili spontanih pobačaja. Simptomi i znakovi uvelike variraju u ovisnosti o vrsti anomalije.<sup>19</sup>

Kod adolescentica može se pojaviti ciklička ili neciklička bol u zdjelici (zbog endometrioze ili opstrukcije), dismenoreja, abnormalno vaginalno krvarenje ili bol u vagini.<sup>19</sup>

Uzdužna pregrada rodnice može se pojaviti izolirano, ali je češća kod *uterus didelphys* ili kod drugih oblika dvostruke maternice. Pregrada rodnice može uzrokovati dispareuniju, leukoreju, distociju tijekom porođaja ili krvarenje iz rodnice usprkos upotrebi tampona.<sup>19</sup>

Ako je jedna strana rodnice opstruirana, mogu se pojaviti hidrokolpos i hematokolpos te je moguće detektirati masu prilikom bimanualnog pregleda. Nadalje, mikroperforacije opstruirane rodnice mogu dovesti do infekcije.<sup>19</sup>

Hipomenoreja nastaje kada je prisutna količina endometrijalnog tkiva manja od uobičajene, a amenoreja kod Mayer-Rokitansky-Küster-Hauserovog sindroma.<sup>19</sup>

Pacijentice se također mogu prezentirati s endometriozom peritoneuma uzrokovanom retrogradnom menstruacijom iz nekomunicirajućeg roga maternice s funkcionalnim endometrijem.<sup>19</sup>

Anomalije maternice uglavnom ne sprječavaju začeće i implantaciju jer žene s anomalijama maternice podvrgnute IVF postupku imaju slične rezultate kao i žene s anatomski normalnim maternicama.<sup>20,21</sup>

Čini se da ne postoji povezanost između prisutnosti anomalija maternice i razvoja neoplazme jajnika.<sup>22</sup>

### Opstetričke komplikacije

Prema literaturi, opstetričke komplikacije koje su učestalije kod žena s anomalijama maternice jesu: povišen rizik za spontani pobačaj, prijevremeni porođaj, intrauterini zastoj u rastu, antepartalno i postpartalno krvarenje, cervikalna slabost (inkompetencija), abnormalan stav djeteta, hipertenzija u trudnoći i porođaj carskim rezom.<sup>23-28</sup> Opstetričke komplikacije

najčešće se pojavljuju kod žena s pregrađenom maternicom, a najrjeđe kod žena sa sedlastom maternicom.<sup>29,30</sup>

Veća je učestalost ektopičnih trudnoća, posebno *kornualnih trudnoća*. Taj se termin odnosi se na implantaciju u rogu dvoroge maternice, rudimentarnome rogu jednoroge maternice ili lateralnome dijelu djelomično ili potpuno pregrađene maternice. S druge strane, termin *kornualna trudnoća* također se koristi za *intersticijsku trudnoću* i odnosi se na ektopičnu trudnoću, tj. implantaciju u proksimalnom, miometrijem okruženom, dijelu jajovoda.<sup>19</sup>

Mnoge žene imaju normalnu reproduktivnu anamnezu bez obzira na prisutnost anomalija Müllerovih cijevi. Ipak, čini se da imaju povećanu stopu habitualnih pobačaja u prvom i drugom trimestru.<sup>23,31,32</sup> Još nema dobre prospektivne studije na temu žena s anomalijama maternice i njihovog reproduktivnog ishoda pa je teško odrediti stvaran rizik od spontanih pobačaja. U preglednom radu koji uključuje 4 500 žena s habitualnim pobačajima njih 13 % imalo je anomaliju maternice.<sup>23</sup>

Zastoj u rastu dovodi se u vezu s malom šupljinom maternice ili abnormalnom vaskularizacijom maternice koja dovodi do uteroplacentarne insuficijencije. Povećan rizik za malprezentaciju (abnormalan stav djeteta) i anomalije rodnice glavni su uzrok povećanog rizika za porođaj carskim rezom.<sup>33</sup> Može se pojaviti i postpartalno krvarenje zbog rezidua posteljice u akcesornom rogu. Trudnoćom inducirana hipertenzija povezuje se s prirođenim anomalijama bubrega koje su često pridružene anomalijama maternice.<sup>28</sup>

Veća učestalost prijevremenih porođaja može se objasniti različitim mehanizmima kao što su: cervikalna slabost (inkompetencija), abnormalne kontrakcije maternice i smanjen volumen maternice.<sup>34-37</sup>

Vrijedi spomenuti rezultate preglednog istraživanja o ishodima trudnoća u ovisnosti o tipu anomalije kod žena s neliječenim anomalijama maternice. Rezultati su izraženi u postocima u odnosu na tip anomalije (*spontani pobačaj/prijevremeni porođaj/terminski porođaj*): *uterus unicornis* (37/16/45), *uterus didelphys* (32/28/36), *uterus bicornis* (36/23/41), *uterus septus* (44/22/33) i *uterus arcuatus* (26/8/63).<sup>23</sup>

Rupture maternice i invazivna malplacentacija predstavljaju rizik u trudnoćama u opstruiranom ili rudimentarnom rogu.<sup>38,39</sup> Incidencija trudnoće u rudimentarnome rogu procjenjuje se na 1 u više od 100 000 trudnoća.<sup>40</sup> Te pacijentice imaju izrazito loš perinatalni ishod. Tako je u studiji s 328 žena s trudnoćom u opstruiranom rogu samo 1 % rodilo živo terminsko dijete, a 89 posto rogova je rupturiralo.<sup>41</sup>

## 1.3 EPIDEMIOLOGIJA

### Incidencija

Incidencija je mjera koja nam govori o novooboljelima od promatrane bolesti u određenoj populaciji u točno određenom vremenskom razdoblju. Ona je pokazatelj rizika za razvoj bolesti.<sup>42</sup>

Stopa incidencije prirođenih anomalija maternice uvelike varira od studije do studije. Prema većini autora incidencije se kreću od 0,1 do 3,5 %.<sup>43-45,11</sup>

Prema istraživanju Grimbizisa i suradnika prosječna incidencija prirođenih anomalija maternice u općoj populaciji i/ili populaciji plodnih žena iznosila je 4,3 %. Rezultat je dobiven pregledom pet istraživanja koja su uključivala ukupno 2 992 žena s anomalijama maternice.<sup>23</sup>

Među ženama s reproduktivnim poteškoćama incidencija je češća i kreće se između 3 i 6 %. Kod žena s habitualnim pobačajima iznosi 5-10 %.<sup>46,47</sup>

Simón i suradnici analizirali su maternice 679 žena iz opće populacije. Prilikom podvezivanja jajovoda maternice su pregledali laparoskopski ili tijekom laparotomije. Nakon pet mjeseci pregledali su ih HSG-om. Incidencija prirođenih anomalija maternice iznosila je 3,2 %. Učestalost po tipovima anomalija iznosila je: *uterus septus* (90 %), *uterus bicornis* (5 %) i *uterus didelphys* (5 %).<sup>48</sup>

### Prevalencija

Prevalencija je mjera učestalosti bolesti koja nam govori o ukupnom broju osoba koje imaju neku bolest u populaciji u nekom trenutku, tj. prevalencija mjeri proporciju bolesnih osoba u populaciji u određenom trenutku ili vremenskom razdoblju.<sup>42</sup>

Prevalencija anomalija Müllerovih cijevi također uvelike varira od 0,16 do 10 %, a viša je kod žena s lošim reproduktivnim ishodom.<sup>23,46,48-54</sup>

Kada se podaci prikupljaju među ženama s habitualnim pobačajima koje su podvrgnute HSG-u prevalencija je 8-10 %.<sup>50,52</sup> S druge strane, prevalencija među ženama koje su podvrgnute elektivnoj histeroskopiji iznosi 2-3 %.<sup>48</sup> Smatra se da ta populacija bolje predstavlja opću populaciju od prethodne.

Ipak, jedna danska studija dala je drugačije rezultate. Provedena je na 622 žene u dobi od 20 do 74 godina. Sve su žene pregledane ultrazvukom s fiziološkom otopinom. Prevalencija u općoj populaciji bila je 9,8 %, a prevalencija je bila osobito visoka u nulipara (20 %) i žena s oligomenorejom (19 %).<sup>55</sup>

Prema Grimbizisu i suradnicima prevalencija u općoj populaciji i/ili populaciji plodnih žena iznosila je oko 4,3 %, dok je među neplodnim ženama iznosila 3,5 %, a kod žena s habitualnim pobačajima 13 %.<sup>23</sup> Byrne i suradnici ultrazvučno su pregledavali 2 065 žena u dobi od 9 do 93 godine zbog neopstetričkih indikacija i dobili prevalenciju približno 4 na 1 000 žena (0,4 %).<sup>54</sup> Treba uzeti u obzir da se sve anomalije Müllerovih cijevi ne mogu ultrazvučno dijagnosticirati tako da su autori možda dobili lažno nisku prevalenciju. Žene s primarnom neplodnošću imaju otprilike jednaku prevalenciju prirođenih anomalija maternice kao i plodne žene s pozitivnim reproduktivnim ishodom.<sup>23</sup>

#### Učestalost specifičnih anomalija

Prema preglednom istraživanju koje je uključivalo populaciju neplodnih i plodnih žena učestalost po tipovima anomalija iznosila je: *uterus septus* (35 %), *uterus bicornis* (26 %), *uterus arcuatus* (18 %), *uterus unicornis* (10 %), *uterus didelphys* (8 %), ageneza (3 %).<sup>23</sup> Ipak treba imati na umu da navedene proporcije uvelike ovise o metodi i populaciji koja se ispituje.<sup>6</sup>

## 1.4 DIJAGNOSTIČKE METODE

### 1. Ginekološki pregled

Anomalije rodnice (aplazija, pregrada) i neke anomalije vrata maternice mogu se objektivno dijagnosticirati inspekcijom. Nadalje, palpacija kroz rodnicu ili rektum (u slučaju aplazije rodnice) može pružiti korisne, ali ne i uvijek objektivne informacije.<sup>56</sup>

### 2. Dvodimenzionalni ultrazvuk

Ultrazvučni pregled (transabdominalni, transvaginalni ili transperinealni) korisna je dijagnostička metoda.<sup>19</sup> Izveden transvaginalno pruža objektivne i mjerljive informacije o vratu maternice, šupljini i stijenci maternice, ali ne o njezinoj vanjskoj konturi.<sup>56</sup> Ultrazvučni pregled u sekretornoj fazi menstruacijskog ciklusa omogućuje bolji prikaz endometrija i šupljine maternice. Popularan je, dostupan i neinvazivan, ali njegova preciznost uvelike ovisi o iskustvu dijagnostičara.<sup>57-59</sup>

### 3. Ultrazvuk s fiziološkom otopinom

U usporedbi s 2D ultrazvukom omogućuje bolji prikaz šupljine maternice i time precizniju identifikaciju anatomskih nepravilnosti, posebice onih koje se odnose na



maternicu.<sup>60-62</sup>

#### 4. Trodimenzionalni ultrazvuk

Pružna nam objektivne i mjerljive informacije o vratu maternice, šupljini i stijenci maternice te njezinoj vanjskoj konturi i drugim strukturama osim jajovoda. Teoretski, čini se kao idealna metoda za dijagnostiku anomalija maternice.<sup>56,63-70</sup>

#### 5. Histeroskopija

Zlatni standard za evaluaciju kanala vrata maternice i šupljine maternice. S druge strane, ne pruža informacije o miometriju i ne može se samostalno koristiti za razlikovanje različitih grupa anomalija.<sup>56</sup>

#### 6. Magnetska rezonancija

Korisna dijagnostička metoda koja pruža detaljne informacije o anatomiji ženskog spolnog sustava.<sup>64,71-74</sup> Izuzetno je dobra za prikaz miometrija. Miometrij se prikazuje u obliku dva strukturalno i funkcionalno različita entiteta: 1. unutarnji miometrij ili funkcionalna zona koja je ontogenetski srodna endometriju i funkcionalno važna za reprodukciju, 2. vanjski miometrij koji se prikazuje kao vanjska hipodenzna zona.<sup>75,76</sup> Magnetskom rezonancijom moguće je procijeniti konturu fundusa, mjeriti *interkornualni promjer*, razlikovati pregradu dvoroge maternice građenu od miometrija od vezivne pregrade pregrađene maternice te odrediti do kuda seže pregrada maternice.<sup>77</sup> Također je korisna kada treba ustvrditi postojanje funkcionalnog endometrija u nekomunicirajućem opstruiranom rudimentarnome rogu maternice. Magnetska rezonancija, nažalost, relativno je skupa metoda i ne koristi se u primarnoj dijagnostici, već u dijagnostici složenijih anomalija.<sup>67,78,79</sup>

#### 7. Histerosalpingografija

Važna je dijagnostička metoda u obradi neplodnih pacijentica. Korisna je pri utvrđivanju prohodnosti šupljine maternice i jajovoda te mogućih kompleksnih komunikacija.<sup>36</sup>

Ona se izvodi tako da se posebnim kateterom u kanal vrata maternice injicira radioaktivni kontrast koji ispunjava šupljinu maternice, jajovoda i naposljetku se izliva u peritonealnu šupljinu. Pritom se snimaju rendgenske snimke.<sup>80</sup> Izvodi se

nakon menstruacije u folikularnoj fazi menstrualnog ciklusa kako bi se izbjegla eventualna trudnoća.<sup>19</sup> Kod anomalija maternice HSG je metoda koja je izvrsna za evaluaciju šupljine maternice, ali ne i za evaluaciju njezine vanjske konture. Zato su za postavljanje konačne dijagnoze često potrebne druge dijagnostičke metode.<sup>19</sup>

#### 8. Laparoskopija i histeroskopija

Njihova se kombinacija smatra zlatnim standardom u dijagnostici prirodnih anomalija, posebice anomalija maternice.<sup>81</sup> Ipak, treba imati na umu da dijagnoza uvelike ovisi o subjektivnom dojmu kliničara koji izvodi zahvat.<sup>82</sup>

Koje su dijagnostičke metode pogodne za istraživanje učestalosti prirodnih anomalija maternice?

Na ovo važno pitanje najbolje su odgovorili sustavni pregled literature Saravelosa i metaanaliza Chana.<sup>83,84</sup> Prema njima za istraživanje prirodnih anomalija maternice najpouzdanije metode jesu: laparoskopija ili laparotomija udružena s histeroskopijom ili HSG-om, 3D ultrazvuk, ultrazvuk s fiziološkom otopinom i MR. S druge strane, manje su pouzdani: samostalno izvedena histeroskopija ili HSG, 2D ultrazvuk i ginekološki pregled tijekom trudnoće ili porođaja.<sup>83,84</sup>

Možemo zaključiti da se dijagnostičke metode koje se koriste u dijagnostici prirodnih anomalija maternice razlikuju po svojstvima i dijagnostičkoj točnosti. Kliničar bi dijagnostički postupak svakako trebao započeti ginekološkim pregledom. Histerosalpingografija bi se trebala koristiti samo u specifičnim okolnostima. Transvaginalni 2D ultrazvuk dobra je osnovna dijagnostička metoda jer je jednostavan, dostupan, daje korisne i mjerljive informacije o anatomiji maternice i omogućava postavljanje točne dijagnoze i diferencijaciju između različitih tipova anomalija. Razumno se čini i težnja da se sve češće koristi i ultrazvuk s fiziološkom otopinom jer može pružiti dodatne informacije, provodi se ambulantno i pacijentice ga dobro prihvaćaju.<sup>56</sup>

Daljnje se informacije mogu prikupiti i 3D ultrazvukom. Nedostaci te metode jesu relativna nedostupnost te potreba za iskusnim i educiranim osobljem. Magnetska rezonancija ima dijagnostičku točnost usporedivu s 3D ultrazvukom i pruža dodatne informacije o dva strukturalno i funkcionalno različita sloja miometrija. Zasad je njeno korištenje ograničeno na

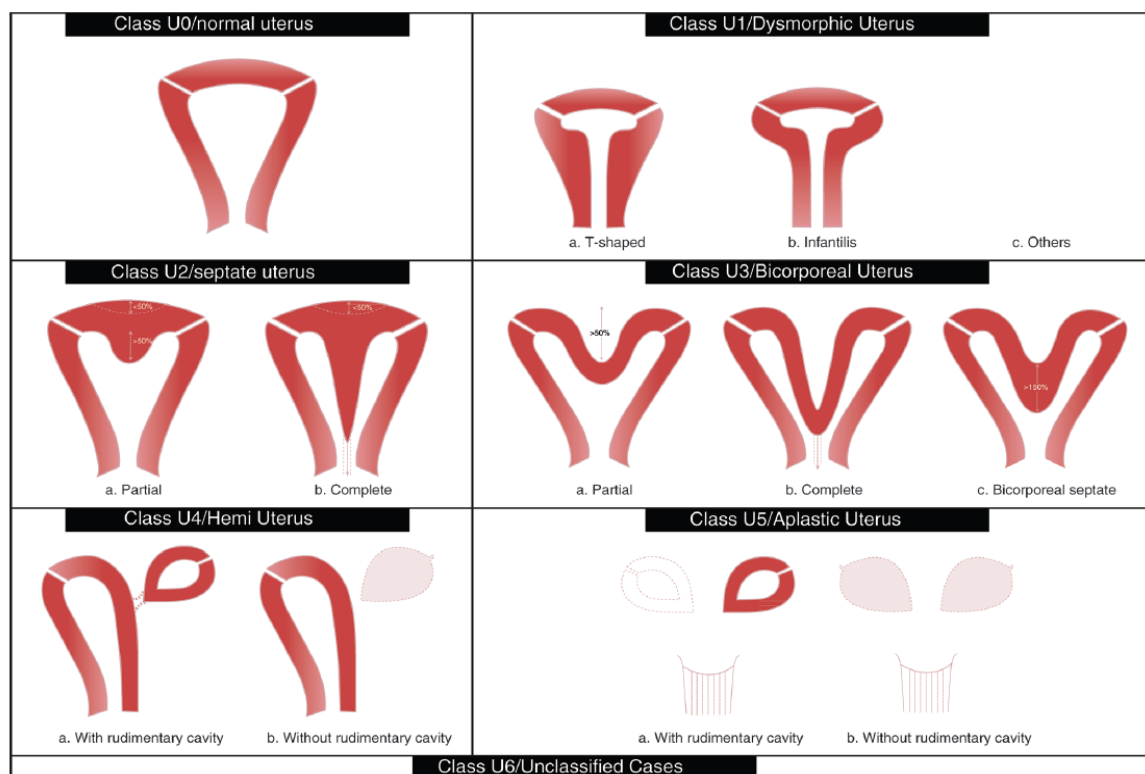
znanstveni rad i evaluaciju kompleksnih anomalija kada 3D ultrazvuk nije dostupan ili kada njime nije moguće ostvariti primjerenu anatomska procjenu.<sup>56</sup>

U današnje bi se vrijeme endoskopske metode (laparoskopija i histeroskopija) trebale koristiti isključivo kao terapijski modaliteti ili u dijagnostici iznimno rijetkih anomalija kada se jedino uz njihovu pomoć može postaviti točna dijagnoza.<sup>85</sup>

## 2. ISPITANICE I METODE

Ovo je retrospektivno istraživanje provedeno u Klinici za ginekologiju i porodništvo Kliničke bolnice Sveti Duh u Zagrebu. Podaci su prikupljeni pregledom medicinske dokumentacije, registara u kojima su evidentirani svi porođaji i operacije u razdoblju od 1. siječnja 2007. do 31. prosinca 2016. godine.. Istraživanjem je obuhvaćena populacija od ukupno 40 618 pacijentica koju čini 31 387 roditelja i 9 231 operirana žena. Ukupno 500 pacijentica imalo je dijagnosticiranu neku od prirodnih anomalija maternice: 197 roditelja i 303 operirane žene. Važno je napomenuti da je kod operiranih žena s anomalijama maternice zbog steriliteta i infertiliteta provedeno čak 287 histeroskopija i 253 resekcije maternične pregrade. U navedenim registrima anomalije su prikazane prema klasifikaciji Američkog društva za reproduktivnu medicinu ili prema opisu kliničara. U ovome su radu prikazane prema CONUTA klasifikaciji.<sup>86,87</sup> Etičko povjerenstvo Kliničke bolnice Sveti Duh odobrilo je provođenje ovog istraživanja dana 12. listopada 2017. godine. Podaci su analizirani u programu *Microsoft Excel 2013*.

### CONUTA klasifikacija



Slika 6: CONUTA klasifikacija, Izvor: *The ESHRE/ESGE consensus on the classification of female genital tract congenital anomalies*<sup>87</sup>

## Maternica

### ○ *U1 ili dismorfija maternice*

Uključuje sve slučajeve normalnog vanjskog oblika maternice, ali s abnormalnim obrisom materišta. Pregrade nisu uključene.

- *U1a ili T-maternica:* usko materišta zbog predebele stijenke, odnos tijela i cerviksa je 2/3 prema 1/3;
- *U1b ili infantilna maternica:* usko materišta bez zadebljane stijenke; odnos tijela i cerviksa je 1/3 prema 2/3;
- *U1c ili ostale anomalije:* manji deformiteti, zadebljanje fundusa manje od 50 % debljine stijenke.

### ○ *U2 ili pregrađena maternica*

Uključuje sve slučajeve normalne fuzije, ali abnormalne resorpcije središnje pregrade. Vanjski obris maternice je normalan. Pregrada je dulja od 50 % debljine stijenke. Pregrada može dijeliti materišta djelomično ili potpuno, katkad uključujući i cerviks i/ili rodnicu.

- *U2a ili djelomična maternična pregrada:* pregrada koja ne doseže unutarnje ušće cervikalnog kanala;
- *U2b ili kompletna maternična pregrada:* pregrada koja doseže unutarnje ušće cervikalnog kanala; pacijentice mogu, ali ne moraju imati anomalije cerviksa i/ili rodnice.

### ○ *U3 ili bikorporalna maternica*

Uključuje sve slučajeve defektne fuzije. Bikorporalna maternica definirana je abnormalnom linijom fundusa; postoji vanjsko udubljenje veće od 50 % debljine stijenke. Udubljenje može dijeliti maternično tijelo djelomično ili potpuno, katkad uključujući cerviks i/ili rodnicu. Materišta je jednako kao u grupi U2.

- *U3a ili parcijalna bikorporalna maternica:* vanjska podjela ne doseže razinu cerviksa;

- *U3b ili potpuna bikorporalna maternica:* vanjska podjela doseže do cerviksa;
  - *U3c ili bikorporalna pregrađena maternica:* kombinacija defekta fuzije i defekta apsorpcije. Širina udubljenja na fundusu prelazi 150 % debljine stijenke; pacijentice mogu biti djelomično liječene histeroskopskom resekcijom septuma. Dvostruki cerviks (nekadašnji *uterus didelphys*) i/ili pregrada rodnice može postojati.
- *U4 ili jednoroga maternica*
- Uključuje sve slučajeve maternice formirane na samo jednoj strani. Kontralateralna strana može biti djelomično ili u potpunosti nerazvijena. To je defekt stvaranja. Zbog postojanja materišta, razlikuje se od potpune aplazije maternice.
- *U4a ili jednoroga maternica s rudimentarnim (funkcionalnim) rogom:* postoji funkcionalni kontralateralni rog s komunikacijom prema glavnom materištu, ili bez komunikacije;
  - *U4b ili jednoroga maternica bez funkcionalnog kontralateralnog roga:* kontralateralni rog može i ne mora postojati, ne postoji funkcionalni endometrij.
- *U5 ili aplazija maternice*
- Tu se svrstavaju sve vrste aplazije. Maternište nedostaje kompletno ili jednostrano. Ponekad može postojati slabo razvijen rog na jednoj ili obje strane, s kavumom ili bez njega. Anomalija može biti udružena s drugim defektima, npr. aplazijom rodnice (Mayer-Rokitansky-Küster-Hauserov sindrom).
- *U5a ili aplastična maternica s rudimentarnom (funkcionalnom) šupljinom:* bilateralni ili unilateralni rog;
  - *U5b ili aplastična maternica bez funkcionalnih dijelova:* mogu postojati ostaci maternice ili ona uopće ne postoji.
- *U6 ili grupa neklasificiranih stanja*
- Moderne tehnologije (ultrazvuk, MR) mogu dio stanja svrstati u neku od pet grupa. Ipak, rijetke anomalije, diskretne promjene ili kombinirana patologija ne mogu se

ispravno klasificirati u postojeće grupe. Grupa 6 smišljena je kako bi postojećih pet grupa ostalo dijagnostički *čisto*.

- Sve opisane grupe sadrže defekte fuzije ili resorpcije. Duplikacija struktura ili ektopično Müllerovo tkivo, ako postoji, može biti svrstano u grupu 6.

## Cerviks

- *Podgrupa C0 ili normalan cerviks*

- *Podgrupa C1 ili pregrada cerviksa*

Uključuje sve slučajeve nepotpune cervikalne resorpcije. Vanjski oblik cerviksa je normalan, postoji unutarnja pregrada.

- *Podgrupa C2 ili dvostruki cerviks*

Uključuje sve slučajeve nepotpune cervikalne fuzije. Postoje dva odvojena cerviksa; potpuno ili djelomično podijeljeni. Dvostruki cerviks može biti kombiniran s dvostrukom maternicom kao U3b/C2 (nekadašnji *uterus didelphys*).

- *Podgrupa C3 ili jednostrana aplazija cerviksa*

Uključuje sve slučajeve razvoja cerviksa na samo jednoj strani; kontralateralna strana je djelomično ili potpuno odustna. Ako je udružena s U4 malformacijama, nije potrebno posebno naznačiti (U4, a ne U4/C3). Podgrupa pruža mogućnost za finiju sistematizaciju rijetkih anomalija, npr. kompletna bikorporalna maternica s unilateralnom aplazijom cerviksa (U3b/C3).

- *Podgrupa C4 ili aplazija cerviksa*

Uključuje sve slučajeve potpune aplazije ili teških cervikalnih defekata. Ne postoji cervikalno tkivo, ili postoji veliki defekt razvoja: cervikalni tračak (engl. *cervical cord*), cervikalna opstrukcija, cervikalna fragmentacija.

## Rodnica

- *Podgrupa V0 ili normalna rodnica*

- *Podgrupa V1 ili uzdužna pregrada rodnice bez opstrukcije*

Malformacija je jasno definirana, pruža mogućnost opisivanja malformacije uz pridružene malformacije maternice i/ili cerviksa.

- *Podgrupa V2 ili uzdužna pregrada rodnice s opstrukcijom*

- *Podgrupa V3 ili poprečna pregrada rodnice, dijafragma rodnice*

Ova podgrupa uključuje sve oblike malformacije. Odluka o jednoj podgrupi je donesena da bi se izbjeglo preopsežno podklasificiranje. Također, navedena anomalija često je izolirana i čini zaseban klinički entitet.

- *Podgrupa V4 ili aplazija rodnice*

Uključuje sve vrste potpunog ili djelomičnog nedostatka rodnice.



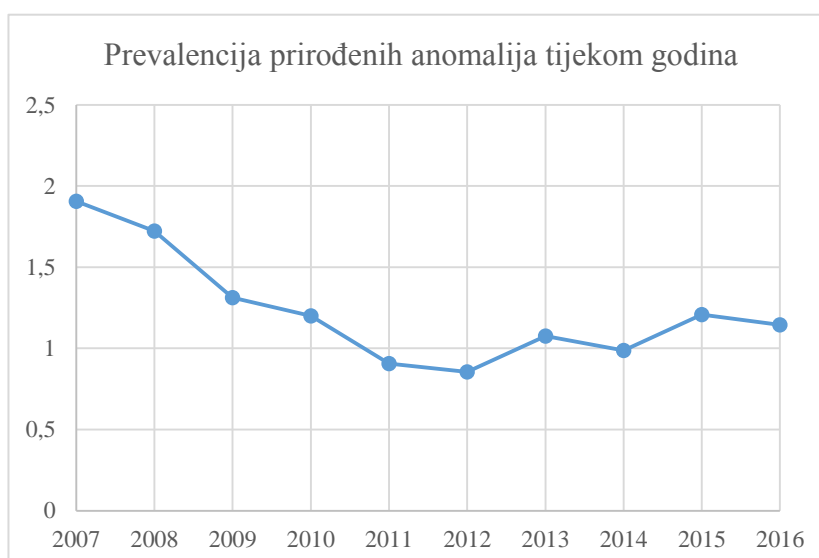
### 3. REZULTATI

Iz podataka koji slijede u tablici 1 proizlazi da je ukupna prevalencija prirodnih anomalija maternice na 40 618 žena u desetogodišnjem razdoblju 1,23 %. Prevalencija prirodnih anomalija maternice među 31 387 roditelja je 0,63 %, dok prevalencija među 9 231 ženom operiranom u KB Sveti Duh iznosi 3,28 %.

Tablica 1: Prikaz broja ispitanica i prirodnih anomalija maternice iz operacijske dvorane i radaone u razdoblju od 2007. do 2016. godine

Godina	Operacijski registri	Rađaonski registri	Ukupno/god.	Anomalije operacijskih registara	Anomalije rađaonskih registara	Anomalije ukupno
2007.	752	3 079	3 831	47	26	73
2008.	870	3 311	4 181	50	22	72
2009.	993	3 500	4 493	37	22	59
2010.	932	3 485	4 417	34	19	53
2011.	1 006	3 185	4 191	19	19	38
2012.	957	3 133	4 090	23	12	35
2013.	699	3 111	3 810	17	24	41
2014.	926	3 027	3 953	23	16	39
2015.	1 012	2 795	3 807	26	20	46
2016.	1 084	2 761	3 845	27	17	44
Ukupno	9 231	31 387	40 618	303	197	500

U tablici 1 vidljivo je da smo u promatranoj populaciji ukupno evidentirali 500 žena s prirodnim anomalijama maternice od kojih je 303 operirano, a 197 rodilo je u Klinici.



Slika 2: graf kretanja prevalencije u desetogodišnjem razdoblju.

U kretanju prevalencije nema većih odstupanja osim blagog početnog pada od 2007. do 2010. godine (slika 2).

Tablica 2: Pojavnost pojedinih tipova anomalija među svim ispitanicama izražena postotkom i brojem anomalija

<b>Vrsta anomalije</b>	<b>Postotak</b>	<b>Broj anomalija</b>
U2a C0 V0 ( <i>Uterus septus partialis</i> )	75,20 %	376
U3a C0 V0 ( <i>Uterus bicorporalis partialis</i> )	13,80 %	69
U3b C2 V1 ( <i>Uterus bicorporalis completus, cervix duplex, septum longitudinalis vaginae non-obstructus</i> )	3,60 %	18
U3c C0 V0 ( <i>Uterus bicorporalis et septus</i> )	2,20 %	11
U3b C2 V0 ( <i>Uterus bicorporalis completus, cervix duplex</i> )	1,80 %	9
U4b C0 V0 ( <i>Uterus unicornis</i> )	0,80 %	4
U4 C0 V0 ( <i>Uterus unicornis cum cornu rudimentario</i> )	0,60 %	3
U3b C0 V0 ( <i>Uterus bicorporalis completus</i> )	0,40 %	2
U5b C4 V4 ( <i>Syndroma Mayer-Rokitansky-Küster-Hauser</i> )	0,40 %	2
U2 C1 V1 ( <i>Status post resectio septi uteri, cervicis et vaginae</i> )	0,20 %	1
U2a C2 V0 ( <i>Uterus septus partialis, cervix duplex</i> )	0,20 %	1
U3 C2 V1 ( <i>Uterus bicorporalis, cervix duplex, septum longitudinalis vaginae non-obstructus</i> )	0,20 %	1
U3a C0 V1 ( <i>Uterus bicorporalis partialis, septum longitudinalis vaginae non-obstructus</i> )	0,20 %	1
U3a C2 V1 ( <i>Uterus bicorporalis partialis, cervix duplex, septum longitudinalis vaginae non-obstructus</i> )	0,20 %	1
U3c C2 V1 ( <i>Uterus bicorporalis et septus, cervix duplex, septum longitudinalis vaginae non-obstructus</i> )	0,20 %	1

Nađeno je 15 tipova anomalija, a njihova je relativna učestalost iznesena u tablici 2. Kao najučestalije anomalije ističu se *uterus septus partialis* (75,2 %) i *uterus bicorporalis partialis* (13,8 %). Treće mjesto zauzima anomalija U3b C2 V1 (*uterus bicorporalis completus, cervix duplex, septum longitudinalis vaginae non-obstructus*) s udjelom od 3,6 %.

Tablica 3: Udio pojedinih tipova anomalija među operiranim ženama

Vrsta anomalije	Postotak	Broj anomalija
U2a C0 V0 ( <i>Uterus septus partialis</i> )	90,43 %	274
U3a C0 V0 ( <i>Uterus bicorporalis partialis</i> )	4,62 %	14
U3b C2 V1 ( <i>Uterus bicorporalis completus, cervix duplex, septum longitudinalis vaginae non-obstructus</i> )	2,64 %	8
U3c C0 V0 ( <i>Uterus bicorporalis et septus</i> )	1,32 %	4
U5b C4 V4 ( <i>Syndroma Mayer-Rokitansky-Küster-Hauser</i> )	0,66 %	2
U2a C2 V0 ( <i>Uterus septus partialis, cervix duplex</i> )	0,33 %	1

Usporedbom podataka iz tablica 3 i 4 vidljivo je da se anomalija *uterus septus partialis* pojavljuje znatno češće među operiranim ženama u odnosu na roditelje (90,43 % i 51,78 %). Takav je rezultat očekivan iz više razloga. Naime, u populaciji operiranih žena anomalije maternice najčešće imaju žene koje se dijagnostički obrađuju zbog steriliteta i infertiliteta. Iz literature je poznato da se od svih anomalija upravo pregrađena maternica najviše povezuje s lošim reproduktivnim ishodom.<sup>30</sup> Također, maternične pregrade resekiraju se histeroskopski, što se i evidentira u registrima iz kojih su podaci prikupljeni.

Uočljiva je i veća raznolikost prirodnih anomalija maternice među roditeljama. To se može objasniti većim uzorkom u toj populaciji u odnosu na populaciju operiranih žena (31 387 odnosno 9 231 žena). U većem uzorku žena veća je i vjerojatnost za pojavljivanje rjeđih anomalija koje zauzimaju svoj dio u statistici.

Tablica 4: Udio pojedinih tipova anomalija među roditeljama

<b>Vrsta anomalije</b>	<b>Postotak</b>	<b>Broj anomalija</b>
U2a C0 V0 ( <i>Uterus septus partialis</i> )	51,78 %	102
U3a C0 V0 ( <i>Uterus bicorporalis partialis</i> )	27,92 %	55
U3b C2 V1 ( <i>Uterus bicorporalis completus, cervix duplex, septum longitudinalis vaginae non-obstructus</i> )	5,08 %	10
U3b C2 V0 ( <i>Uterus bicorporalis completus, cervix duplex</i> )	4,57 %	9
U3c C0 V0 ( <i>Uterus bicorporalis et septus</i> )	3,55 %	7
U4b C0 V0 ( <i>Uterus unicornis</i> )	2,03 %	4
U4 C0 V0 ( <i>Uterus unicornis cum cornu rudimentario</i> )	1,52 %	3
U3b C0 V0 ( <i>Uterus bicorporalis completus</i> )	1,02 %	2
U2 C1 V1 ( <i>Status post resectio septi uteri, cervicis et vaginae</i> )	0,51 %	1
U3 C2 V1 ( <i>Uterus bicorporalis, cervix duplex, septum longitudinalis vaginae non-obstructus</i> )	0,51 %	1
U3a C0 V1 ( <i>Uterus bicorporalis partialis, septum longitudinalis vaginae non-obstructus</i> )	0,51 %	1
U3a C2 V1 ( <i>Uterus bicorporalis partialis, cervix duplex, septum longitudinalis vaginae non-obstructus</i> )	0,51 %	1
U3c C2 V1 ( <i>Uterus bicorporalis et septus, cervix duplex, septum longitudinalis vaginae non-obstructus</i> )	0,51 %	1

## 4. RASPRAVA

### Klasifikacijski sustavi

Prirodne anomalije maternice raznolike su i teško ih je klasificirati. Suočeni s tim problemom, znanstvenici su razvili različite klasifikacijske sustave. Neki od tih sustava su: 1. Klasifikacija Američkog društva za reproduktivnu medicinu, 2. Embriološko-klinička klasifikacija urogenitalnih anomalija, 3. Klasifikacijski sustav Vagina, Cervix, Uterus, Adnexa i pridružene anomalije (engl. *VCUAM system*) i 4. CONUTA klasifikacija Europskog društva za humanu reprodukciju i embriologiju (engl. *European Society of Human Reproduction and Embryology*) i Europskog društva za ginekološku endoskopiju (engl. *European Society for Gynaecological Endoscopy*).<sup>86-89</sup> Svaku od navedenih klasifikacija obilježavaju određene prednosti, ali i nedostaci.

Klasifikacija ASRM temelji se na anatomiji ženskog spolnog sustava, posebice na anatomiji maternice. Upravo anomalije maternice čine veliku većinu anomalija ženskog spolnog sustava i stupanj deformacije maternice dobro korelira s prognozom pacijentica (posebice s ishodom trudnoća). Zbog navedenih razloga, jasnoće i jednostavne primjene u kliničkoj praksi, ta je klasifikacija već više od dva desetljeća najbolje prihvaćena klasifikacija. Ona, međutim, ima i određenih nedostataka: mnoge anomalije nisu se mogle svrstati u određene razrede i grupe, kriteriji razlikovanja sedlaste i pregrađene maternice nisu bili jasno određeni, prvi razred činilo je više grupa s raznolikom kliničkom slikom te, s obzirom na njihovu relevantnost u kliničkoj praksi, nije pridana primjerena važnost anomalijama koje karakterizira opstrukcija.<sup>90</sup>

Embriološko-klinička klasifikacija temelji se na embrionalnom podrijetlu različitih elemenata mokraćno-spolnog sustava.<sup>88</sup> Takav bi sustav mogao pridonijeti boljem razumijevanju patogeneze prirodnih anomalija i uz to pokazuje potencijal da bude obuhvatniji i da preciznije klasificira kompleksne anomalije. S druge strane, klasifikacija je složena i teško se implementira u svakodnevnom radu te stavlja prevelik naglasak na embriologiju i patogenezu.<sup>90</sup>

Klasifikacijski sustav VCUAM temelji se na anatomiji ženskog spolnog sustava i svaki se organ klasificira posebno po uzoru na TNM klasifikaciju tumora dojke.<sup>89</sup> Takav pristup pruža mogućnost da se anomalije klasificiraju precizno, detaljno i reprezentativno. U teoriji i praksi, svaki bi se tip anomalije, čak i onaj najkompleksniji, mogao detaljno opisati tim sustavom.

Nedostaci klasifikacije su, ponajprije, njezina složenost i nepraktičnost u kliničkoj praksi. Naime, svaka od anomalija mogla bi se klasificirati isključivo uz pomoć posebnih tablica. Nadalje, prema tom sustavu anomalije svakog pojedinog organa imaju jednaku i neovisnu važnost, a to je u suprotnosti s njihovom važnosti u kliničkoj praksi. Tako VCUAM klasifikacija, za razliku od embriološko-kliničke klasifikacije, stavlja prevelik naglasak na anatomiju.<sup>90</sup>

Europsko društvo za humanu reprodukciju i Europsko društvo za ginekološku endoskopiju grupirali su 140 slučajeva, koji se prethodno nisu mogli klasificirati klasifikacijom ASRM, u 39 različitih tipova anomalija. Uspješno su kategorizirali 38 od 39 tipova anomalija CONUTA klasifikacijom i tako dokazali njezinu superiornost s obzirom na obuhvatnost u odnosu na klasifikaciju ASRM.<sup>91</sup> Glavni nedostatak CONUTA klasifikacije jest prevelika učestalost dijagnosticiranja pregrađene maternice. Prema A. Ludwin i I. Ludwin ta je učestalost skoro tri puta veća u odnosu na klasifikaciju ASRM. Problem leži u dijagnostičkom kriteriju prema kojemu je debljina stijenke maternice referentna vrijednost prema kojoj se vrednuju prisutne anatomske abnormalnosti. Taj je nedostatak klinički relevantan jer je pregrađena maternica vrlo česta anomalija i često se histeroskopski tretira te bi primjena tog sustava mogla dovesti do prečestog dijagnosticiranja pregrađenih maternica i posljedično do previše histeroskopskih tretmana.<sup>92</sup>

Napomene vezane uz metodologiju rada i prikaz rezultata

U medicinskoj dokumentaciji prirodene anomalije maternice prikazane su prema klasifikaciji ASRM ili prema opisu kliničara.<sup>86</sup> U ovome su radu prikazane prema CONUTA klasifikaciji.<sup>87</sup> Pri tome smo naišli na određene poteškoće kada anomalije na temelju danog opisa nije moguće u potpunosti jednoznačno klasificirati prema CONUTA klasifikaciji. Tu grupu ponajprije čine oblici *dvostruke maternice*, tj. U3b anomalije. Također, kada je bila prisutna pregrada rodnice iz dostupnih podataka nije bilo moguće odrediti je li pregrada opstruirajuća ili neopstruirajuća. Vrat maternice u toj je skupini najčešće *dvostruk*, međutim na temelju takvog opisa nije jasno je li vrat maternice pregrađen ili su prisutna dva anatomska normalna vrata maternice. Sve uzdužne pregrade rodnice klasificirane su kao neopstruirajuće (V1), a dvostruki vratovi maternice kao dvostruki normalan cerviks (C2), osim kod jedne pacijentice kod koje je iz dokumentacije jasno da je vrat maternice bio pregrađen (C1) jer je njegova pregrada resecirana. Odlučili smo se za takav prikaz jer u dokumentaciji nismo pronašli dijagnozu hematokolposa koja bi upućivala na opstrukciju, a pregrađen vrat maternice je rijedak

i teško se dijagnosticira.

*Jednoroge maternice s rudimentarnim rogom* klasificirane su kao U4 C0 V0 (*uterus unicornis cum cornu rudimentario*) jer nije bilo moguće sa sigurnošću odrediti ima li u rudimentarnom rogu funkcionalnog endometrija.

Poteškoće u epidemiološkim istraživanjima i usporedba rezultata

Učestalost anomalija Müllerovih cijevi još uvijek nije poznata. Naime, u istraživanjima često prisutan, problem odabira ispitanika (engl. *selection bias*) uvelike otežava prikupljanje prikladnih epidemioloških podataka. Anomalije maternice često se ne prepoznaju i ne registriraju. S druge strane, u istraživanjima kod žena s reproduktivnim poteškoćama incidencija i prevalencija lažno su visoke. Drugi čimbenici koji pridonose nepravilnostima u dobivenim rezultatima jesu: različite klasifikacije, različite dijagnostičke metode u različitim istraživanjima te različit odabir populacije žena.<sup>6</sup>

Imajući na umu sve navedene probleme, uspoređivanju rezultata valja pristupiti kritički. Rezultate ovog istraživanja usporedit ćemo s rezultatima najrelevantnijih istraživanja u ovom području. To su sustavni pregledi literature Grimbizisa i Saravelosa te metaanaliza Chana jer svojim dizajnom zauzimaju visoka mjesta u hijerarhiji epidemioloških metoda prema mogućnostima pružanja znanstvenih dokaza.<sup>23,42,83,84</sup>

Prema Grimbizisu prevalencija prirodnih anomalija maternice u općoj populaciji iznosi 4,3 %, dok je prevalencija među neplodnim ženama bila samo 3,5 % što je u skladu s činjenicom da anomalije maternice uglavnom ne sprječavaju začeće i implantaciju.<sup>20,21,23</sup> U populaciji žena s habitualnim pobačajima prevalencija je bila najviša i iznosila je 13 %.<sup>23</sup>

Saravelos i Chan rezultate prikazuju s obzirom na ispitivanu populaciju i dijagnostičke metode korištene za postavljane dijagnoze. Prema njima za istraživanje prirodnih anomalija maternice najpouzdanije dijagnostičke metode jesu: laparoskopija ili laparotomija udružena s histeroskopijom ili HSG-om, 3D ultrazvuk, ultrazvuk s fiziološkom otopinom i MR, dok su manje pouzdani samostalno izvedena histeroskopija ili HSG, 2D ultrazvuk i ginekološki pregled tijekom trudnoće ili porođaja.<sup>83,84</sup>

Prema Saravelosu u općoj populaciji/populaciji plodnih žena prevalencija prirodnih anomalija maternice iznosila je približno 6,7 % (95 % CI, 6,0-7,4) kada su u istraživanjima korištene najpouzdanije dijagnostičke metode, dok je prevalencija iznosila 4,6 % kada su u obzir uzeta sva istraživanja bez obzira na dijagnostičke metode koje su u njima korištene.

U populaciji neplodnih žena prevalencija je iznosila približno 7,3 % (95 % CI, 6,7-7,9) kada su u istraživanjima korištene najpouzdanije dijagnostičke metode, ali kada se u obzir uzmu sva istraživanja prevalencija je 8,1 %.

Uvjerljivo najviša prevalencija bila je među ženama s habitualnim pobačajima i iznosila je približno 16,7 % (95 % CI, 14,8-18,6) kada su u istraživanjima korištene najpouzdanije dijagnostičke metode. Uzevši u obzir sva istraživanja prevalencija je iznosila 18,2 %.<sup>83</sup>

Prema Chanu uz korištenje najpouzdanijih dijagnostičkih metoda prevalencija u općoj populaciji bila je 5,5 % (95 % CI, 3,5-8,5), dok je među neplodnim ženama iznosila 8 % (95 % CI, 5,3-12,0), a među ženama s habitualnim pobačajima 13,3 % (95 % CI, 8,9-20). Neplodne žene s habitualnim pobačajima su populacija kod koje je prevalencija bila izrazito je visoka i iznosila je 24,5 % (95 % CI, 18,3-32,8).

S druge strane, uz korištenje manje pouzdanih dijagnostičkih metoda, prevalencija među ženama u općoj populaciji iznosila je 4,6 % (95 % CI, 2,3-9,1), a u populaciji neplodnih žena 6,1 % (95 % CI, 3,9-9,5). Prevalencija je bila još viša među ženama s habitualnim pobačajima i iznosila je 15,8 % (95 % CI, 11,9-20,9), a uvjerljivo najviša prevalencija od 31,8 % (95 % CI, 20,7-48,8) nađena je kod neplodnih žena s habitualnim pobačajima.<sup>84</sup>

U ovom retrospektivnom istraživanju ukupna prevalencija u KB Sveti Duh u desetogodišnjem razdoblju dobivena na uzorku od 40 618 žena iznosila je 1,23 %. Među ženama koje su rodile u navedenom razdoblju (njih 31 387) prevalencija je bila 0,63 %, a najviša je bila u populaciji operiranih žena (9 231 žena) i iznosila je 3,28 %.

Dobivena prevalencija lažno je niska zato što su mnoge anomalije ostale neotkrivene jer se nije provodila aktivna dijagnostika asimptomatskih žena u svrhu istraživanja. Također, treba imati na umu da na temelju dostupnih podataka najčešće nije bilo moguće saznati koje su se dijagnostičke metode koristile kod pojedinih pacijentica. Možemo samo pretpostaviti da su se u velikom postotku koristile manje pouzdane dijagnostičke metode.

Istraživanja Grimbizisa, Saravelosa i Chana ustvrdila su veću prevalenciju kod žena s lošim reproduktivnim ishodom. U ovome radu kao najviša ističe se prevalencija među operiranim ženama. Objašnjenje takvog rezultata jest u činjenici da je među operiranim ženama s anomalijama maternice (303 od 9 231 operirane žene) zbog steriliteta i infertiliteta provedeno čak 287 histeroskopija i 253 resekcije maternične pregrade. Prema literaturi upravo se pregrađena maternica od svih anomalija najviše povezuje s lošim reproduktivnim ishodom, ali



unatoč tome ne možemo čitavu populaciju operiranih žena definirati kao populaciju žena s lošim reproduktivnim ishodom.<sup>30</sup>

Prema Grimbizisu u populaciji plodnih i neplodnih žena učestalost po tipovima anomalija iznosila je: *uterus septus* (35 %), *uterus bicornis* (26 %), *uterus arcuatus* (18 %), *uterus unicornis* (10 %), *uterus didelphys* (8 %), ageneza (3 %).<sup>23</sup>

Radi usporedbe rezultata, navedene proporcije treba prikazati prema CONUTA klasifikaciji koja pod pojmom *uterus septus partialis* obuhvaća anomalije *uterus septus* i *uterus arcuatus*. Zbog navedenog razloga učestalost po tipovima anomalija prema CONUTA klasifikaciji iznosila bi: *uterus septus partialis* (53 %), *uterus bicorporalis partialis* (26 %), *uterus unicornis* (10 %), *uterus bicorporalis completus et cervix duplex* (8 %) i *aplasia uteri* (3 %). Učestalost pojedinih tipova anomalija u ovom istraživanju prikazana je u tablici 2.

Prema Grimbizisu i rezultatima ovog istraživanja anomalija *uterus septus partialis* je najučestalija (53 i 75,2 %), a na drugom je mjestu *uterus bicorporalis partialis* (26 i 13,8 %).<sup>23</sup> Valja ponovo napomenuti da navedene proporcije uvelike ovise o metodi istraživanja i izabranoj populaciji.<sup>6</sup>

## 5. ZAKLJUČAK

Različiti klasifikacijski sustavi, raznolikost dijagnostičkih metoda i njihovih mogućnosti te različit odabir populacije žena glavni su čimbenici koji pridonose nepouzdanosti epidemioloških podataka u ovom području. Kao jedno od mogućih rješenja nameće se raširenija upotreba 3D ultrazvuka kao neinvazivne i precizne dijagnostičke metode. Dijagnostiku bi trebalo provoditi educirano osoblje u referentnim centrima vodeći se preciznim i opće prihvaćenim kriterijima za dijagnostiku anomalija maternice pomoću 3D ultrazvuka. Tek ako se navedeni uvjeti zadovolje, možemo se nadati raspetljavanju tog epidemiološkog *gordijskog čvora*.

## 6. ZAHVALE

Želio bih zahvaliti svom mentoru dr.sc. Oliveru Vasilju, bez čijeg vodstva, pomoći, savjeta i korekcija ostvarenje ovog rada ne bi bilo moguće.

Također, zahvaljujem doc.dr.sc. Milanu Miloševiću na pomoći pri statističkoj obradi podataka i profesorici Diani Herak-Jović koja je uz mnoge obaveze stigla i lektorirati ovaj rad.

Najviše zahvaljujem svojoj velikoj obitelji i prijateljima na beskrajnoj podršci koju su mi pružali tijekom cijelog studija.

## 7. LITERATURA

1. Bashamboo A, Ledig S, Wieacker P et al. New Technologies for the Identification of Novel Genetic Markers of Disorders of Sex Development (DSD). *Sex Dev.* 2010;4(4–5):213–24.
2. Vainio S, Heikkilä M, Kispert A et al. Female development in mammals is regulated by Wnt-4 signalling. *Nature.* 1999;397(6718):405–9.
3. Biason-Lauber A, Konrad D, Navratil F et al. A WNT4 mutation associated with Müllerian-duct regression and virilization in a 46,XX woman. *N Engl J Med.* 2004;351(8):792–8.
4. Hiort O. Normal sexual development. U: UpToDate, Snyder PJ ur., Matsumoto AM ur., Martin KA ur. UpToDate [Internet]. 2017 [pristupljeno 22. svibnja 2018]. Dostupno na <https://www.uptodate.com/contents/normal-sexual-development>.
5. Falcone T, Hurd W. *Clinical Reproductive Medicine and Surgery.* New York: Elsevier; 2007. 235–239.
6. Amesse LS, Pfaff-Amesse T. Müllerian Duct Anomalies. U: Medscape, Talavera F ur., Isaacs C ur., Lucidi RS ur. [Internet]. 2018 [pristupljeno 22. svibnja 2018]. Dostupno na <https://emedicine.medscape.com/article/273534-overview>.
7. Suson KD, Preece J, Di Carlo et al. Complexities of Müllerian Anatomy in 46XX Cloacal Exstrophy Patients. *J Pediatr Adolesc Gynecol.* 2016;29(5):424–8.
8. Pandya KA, Koga H, Okawada M et al. Vaginal anomalies and atresia associated with imperforate anus: diagnosis and surgical management. *J Pediatr Surg.* 2015;50(3):431–7.
9. Larsen W. *Human Embryology.* 3. izd. New York: Churchill Livingstone; 2001. 277–279.
10. Moore K, Persaud T. *The Developing Human: Clinically Oriented Embryology.* 7. izd. Philadelphia: WB Saunders; 2003. 287.
11. Speroff L. The uterus. U: *Clinical Gynecologic Endocrinology and Infertility.* 7. izd. Philadelphia: Lippincott Williams & Wilkins; 2005. 113.
12. Puerta-Fonollá AJ. Morphogenesis of the human genital tract. *Ital J Anat Embryol Arch Ital Anat Ed Embriologia.* 1998;103(4 Suppl 1):3–15.
13. Chang AS, Siegel CL, Moley KH et al. Septate uterus with cervical duplication and longitudinal vaginal septum: a report of five new cases. *Fertil Steril.* 2004;81(4):1133–6.

14. Duffy DA, Nulsen J, Maier D et al. Septate uterus with cervical duplication: a full-term delivery after resection of a vaginal septum. *Fertil Steril*. 2004;81(4):1125–6.
15. Shulman L, Elias S. Developmental abnormalities of the female reproductive tract: pathogenesis and nosology. *Acta Obstet Gynecol Scand*. 1988;67:441.
16. Lee DM, Osathanondh R, Yeh J. Localization of Bcl-2 in the human fetal müllerian tract. *Fertil Steril*. 1998;70(1):135–40.
17. Acién P. Embryological observations on the female genital tract. *Hum Reprod Oxf Engl*. 1992;7(4):437–45.
18. Breech LL, Laufer MR. Müllerian anomalies. *Obstet Gynecol Clin North Am*. 2009;36(1):47–68.
19. Iverson RE, DeCherney AH, Laufer MR. Clinical manifestations and diagnosis of congenital anomalies of the uterus. U: UpToDate, Barbieri RL ur., Falk SJ ur. UpToDate [Internet]. 2017 [pristupljeno 21. svibnja 2018]. Dostupno na [https://www.uptodate.com/contents/clinical-manifestations-and-diagnosis-of-congenital-anomalies-of-the-uterus?search=uterine%20anomalies&source=search\\_result&selectedTitle=1~90&usage\\_type=default&display\\_rank=1](https://www.uptodate.com/contents/clinical-manifestations-and-diagnosis-of-congenital-anomalies-of-the-uterus?search=uterine%20anomalies&source=search_result&selectedTitle=1~90&usage_type=default&display_rank=1).
20. Marcus S, al-Shawaf T, Brinsden P. The obstetric outcome of in vitro fertilization and embryo transfer in women with congenital uterine malformation. *Am J Obstet Gynecol*. srpanj 1996;175(1):85–9.
21. Guirgis R, Shrivastav P. Gamete intrafallopian transfer (GIFT) in women with bicornuate uteri. *J In Vitro Fert Embryo Transf*. 1990;7:283.
22. Heinonen PK. Complete septate uterus with longitudinal vaginal septum. *Fertil Steril*. 2006;85(3):700–5.
23. Grimbizis GF, Camus M, Tarlatzis BC et al. Clinical implications of uterine malformations and hysteroscopic treatment results. *Hum Reprod Update*. 2001;7(2):161–74.
24. Reichman D, Laufer MR, Robinson BK. Pregnancy outcomes in unicornuate uteri: a review. *Fertil Steril*. 2009;91(5):1886–94.
25. Andrews M, Jones HJ. Impaired reproductive performance of the unicornuate uterus: intrauterine growth retardation, infertility, and recurrent abortion in five cases. *Am J Obstet Gynecol*. 1982;144:173.
26. Ben-Rafael Z, Seidman D, Recabi K. Uterine anomalies. A retrospective, matched-control study. *J Reprod Med*. 1991;36:723.
27. Ludmir J, Samuels P, Brooks S et al. Pregnancy outcome of patients with uncorrected uterine anomalies managed in a high-risk obstetric setting. *Obstet Gynecol*. 1990;75(6):906–10.

28. Heinonen PK. Gestational hypertension and preeclampsia associated with unilateral renal agenesis in women with uterine malformations. *Eur J Obstet Gynecol Reprod Biol.* 2004;114(1):39–43.
29. Troiano RN, McCarthy SM. Mullerian duct anomalies: imaging and clinical issues. *Radiology.* 2004;233(1):19–34.
30. Lin PC, Bhatnagar KP, Nettleton GS et al. Female genital anomalies affecting reproduction. *Fertil Steril.* 2002;78(5):899–915.
31. Harger JH, Archer DF, Marchese SG et al. Etiology of recurrent pregnancy losses and outcome of subsequent pregnancies. *Obstet Gynecol.* 1983.;62(5):574–81.
32. Jewelewicz R, Husarni N, Wallach E. When uterine factors cause infertility. *Contemp Obstet Gynecol.* 1980;16:95.
33. Green LK, Harris RE. Uterine anomalies. Frequency of diagnosis and associated obstetric complications. *Obstet Gynecol.* 1976;47(4):427–9.
34. Airoidi J, Berghella V, Sehdev H et al. Transvaginal ultrasonography of the cervix to predict preterm birth in women with uterine anomalies. *Obstet Gynecol.* 2005;106(3):553–6.
35. Dabirashrafi H, Bahadori M, Mohammad K et al. Septate uterus: new idea on the histologic features of the septum in this abnormal uterus. *Am J Obstet Gynecol.* 1995;172(1 Pt 1):105–7.
36. Pellerito JS, McCarthy SM, Doyle MB et al. Diagnosis of uterine anomalies: relative accuracy of MR imaging, endovaginal sonography, and hysterosalpingography. *Radiology.* 1992;183(3):795–800.
37. Puscheck EE, Cohen L. Congenital malformations of the uterus: the role of ultrasound. *Semin Reprod Med.* 2008;26(3):223–31.
38. Samuels T-A, Awonuga A. Second-trimester rudimentary uterine horn pregnancy: rupture after labor induction with misoprostol. *Obstet Gynecol.* 2005;106(5 Pt 2):1160–2.
39. Henriët E, Roman H, Zanati J et al. Pregnant Noncommunicating Rudimentary Uterine Horn with Placenta Percreta. *JSLs.* 2008;12(1):101–3.
40. Johansen K. Pregnancy in a rudimentary horn. Two case reports. *Obstet Gynecol.* 1969;34:805.
41. O’Leary J, O’Leary J. Rudimentary horn pregnancy. *Obstet Gynecol.* 1963.22:371.
42. Antoljak N, Biloglav Z, Kolčić I. *Epidemiologija.* Kolčić I, Vorko-Jović A, urednici. Zagreb: Medicinska naklada; 2012.
43. Strassmann E. Operations for double uterus and endometrial atresia. *Clin Obstet Gynecol.* 1961;4:240.

44. Strassmann EO. Fertility and unification of double uterus. *Fertil Steril.* 1966;17(2):165–76.
45. Golan A, Langer R, Bukovsky I et al. Congenital anomalies of the müllerian system. *Fertil Steril.* 1989;51(5):747–55.
46. Acién P. Incidence of Müllerian defects in fertile and infertile women. *Hum Reprod Oxf Engl.* 1997;12(7):1372–6.
47. Raga F, Bauset C, Remohi J et al. Reproductive impact of congenital Müllerian anomalies. *Hum Reprod Oxf Engl.* 1997;12(10):2277–81.
48. Simón C, Martínez L, Pardo F et al. Müllerian defects in women with normal reproductive outcome. *Fertil Steril.* 1991;56(6):1192–3.
49. Heinonen PK, Saarikoski S, Pystynen P. Reproductive performance of women with uterine anomalies. An evaluation of 182 cases. *Acta Obstet Gynecol Scand.* 1982;61(2):157–62.
50. Stray-Pedersen B, Stray-Pedersen S. Etiologic factors and subsequent reproductive performance in 195 couples with a prior history of habitual abortion. *Am J Obstet Gynecol.* 15. 1984;148(2):140–6.
51. Te Linde RW, Rock J. *Telinde's Operative Gynecology.* 9. izd. Philadelphia: JB Lippincott Williams & Wilkins; 2003. 705.
52. Stampe Sørensen S. Estimated prevalence of müllerian anomalies. *Acta Obstet Gynecol Scand.* 1988;67(5):441–5.
53. Maneschi F, Zupi E, Marconi D et al. Hysteroscopically detected asymptomatic müllerian anomalies. Prevalence and reproductive implications. *J Reprod Med.* 1995;40(10):684–8.
54. Byrne J, Nussbaum-Blask A, Taylor WS et al. Prevalence of Müllerian duct anomalies detected at ultrasound. *Am J Med Genet.* 04. 2000;94(1):9–12.
55. Dreisler E, Stampe Sørensen S. Müllerian duct anomalies diagnosed by saline contrast sonohysterography: prevalence in a general population. *Fertil Steril.* 2014;102(2):525–9.
56. Grimbizis GF, Campo R. Clinical approach for the classification of congenital uterine malformations. *Gynecol Surg.* 2012;9(2):119–29.
57. Kupesic S. Clinical implications of sonographic detection of uterine anomalies for reproductive outcome. *Ultrasound Obstet Gynecol.* 2001;18:387–400.
58. Lindheim SR, Adsuar N, Kushner DM et al. Sonohysterography: a valuable tool in evaluating the female pelvis. *Obstet Gynecol Surv.* 2003;58(11):770–84.
59. Mazouni C, Girard G, Deter R et al. Diagnosis of Mullerian anomalies in adults: evaluation of practice. *Fertil Steril.* 2008;89(1):219–22.

60. Alborzi S, Dehbashi S, Parsanezhad ME. Differential diagnosis of septate and bicornuate uterus by sonohysterography eliminates the need for laparoscopy. *Fertil Steril*. 2002;78(1):176–8.
61. Cepni I, Ocal P, Erkan Set al. Comparison of transvaginal sonography, saline infusion sonography and hysteroscopy in the evaluation of uterine cavity pathologies. *Aust N Z J Obstet Gynaecol*. 2005;45(1):30–5.
62. Grimbizis GF, Tsolakidis D, Mikos T et al. A prospective comparison of transvaginal ultrasound, saline infusion sonohysterography, and diagnostic hysteroscopy in the evaluation of endometrial pathology. *Fertil Steril*. 2010;94(7):2720–5.
63. Ayoubi J-M, Fanchin R, Ferretti G et al. Three-dimensional ultrasonographic reconstruction of the uterine cavity: toward virtual hysteroscopy? *Eur Radiol*. 2002;12(8):2030–3.
64. Bermejo C, Martínez Ten P, Cantarero R et al. Three-dimensional ultrasound in the diagnosis of Müllerian duct anomalies and concordance with magnetic resonance imaging. *Ultrasound Obstet Gynecol Off J Int Soc Ultrasound Obstet Gynecol*. 2010;35(5):593–601.
65. Caliskan E, Ozkan S, Cakiroglu Y et al. Diagnostic accuracy of real-time 3D sonography in the diagnosis of congenital Mullerian anomalies in high-risk patients with respect to the phase of the menstrual cycle. *J Clin Ultrasound JCU*. 2010;38(3):123–7.
66. Ghi T, Casadio P, Kuleva M et al. Accuracy of three-dimensional ultrasound in diagnosis and classification of congenital uterine anomalies. *Fertil Steril*. 2009;92(2):808–13.
67. Imai A, Takagi H, Matsunami K. Double uterus associated with renal aplasia; magnetic resonance appearance and three-dimensional computed tomographic urogram. *Int J Gynaecol Obstet Off Organ Int Fed Gynaecol Obstet*. 2004;87(2):169–71.
68. Jurkovic D. Three-dimensional ultrasound in gynecology: a critical evaluation. *Ultrasound Obstet Gynecol Off J Int Soc Ultrasound Obstet Gynecol*. 2002;19(2):109–17.
69. Raine-Fenning N, Fleischer AC. Clarifying the role of three-dimensional transvaginal sonography in reproductive medicine: an evidenced-based appraisal. *J Exp Clin Assist Reprod*. 2005;2:10.
70. Salim R, Woelfer B, Backos M et al. Reproducibility of three-dimensional ultrasound diagnosis of congenital uterine anomalies. *Ultrasound Obstet Gynecol Off J Int Soc Ultrasound Obstet Gynecol*. 2003;21(6):578–82.
71. Church DG, Vancil JM, Vasanawala SS. Magnetic resonance imaging for uterine and vaginal anomalies. *Curr Opin Obstet Gynecol*. 2009;21(5):379–89.
72. Marten K, Voshenrich R, Funke M et al. MRI in the evaluation of müllerian duct anomalies. *Clin Imaging*. 2003;27(5):346–50.



73. Orazi C, Lucchetti MC, Schingo PMS et al. Herlyn-Werner-Wunderlich syndrome: uterus didelphys, blind hemivagina and ipsilateral renal agenesis. *Sonographic and MR findings in 11 cases. Pediatr Radiol.* 2007;37(7):657–65.
74. Pui MH. Imaging diagnosis of congenital uterine malformation. *Comput Med Imaging Graph Off J Comput Med Imaging Soc.* 2004;28(7):425–33.
75. Brosens JJ, Barker FG, de Souza NM. Myometrial zonal differentiation and uterine junctional zone hyperplasia in the non-pregnant uterus. *Hum Reprod Update.* 1998;4(5):496–502.
76. Brosens JJ, de Souza NM, Barker FG. Uterine junctional zone: function and disease. *Lancet Lond Engl.* 1995;346(8974):558–60.
77. Leung J, Hricak H. Role of magnetic resonance imaging in the evaluation of gynecologic disease. U: Callen P, urednik. *Ultrasonography in Obstetrics and Gynecology.* 4. izd. Philadelphia: WB Saunders; 2000. 940.
78. Minto CL, Hollings N, Hall-Craggs M et al. Magnetic resonance imaging in the assessment of complex Müllerian anomalies. *BJOG Int J Obstet Gynaecol.* 2001;108(8):791–7.
79. Mirkovic L, Ljubic A, Mirkovic D. Magnetic resonance imaging in the evaluation of uterus didelphys with obstructed hemivagina and renal agenesis: a case report. *Arch Gynecol Obstet.* 2006;274(4):246–7.
80. Baramki TA. Hysterosalpingography. *Fertil Steril.* 2005;83(6):1595–606.
81. Philbois O, Guye E, Richard O et al. Role of laparoscopy in vaginal malformation. *Surg Endosc.* 2004;18(1):87–91.
82. Woelfer B, Salim R, Banerjee S et al. Reproductive outcomes in women with congenital uterine anomalies detected by three-dimensional ultrasound screening. *Obstet Gynecol.* 2001;98(6):1099–103.
83. Saravelos SH, Cocksedge KA, Li T-C. Prevalence and diagnosis of congenital uterine anomalies in women with reproductive failure: a critical appraisal. *Hum Reprod Update.* 2008;14(5):415–29.
84. Chan YY, Jayaprakasan K, Zamora J et al. The prevalence of congenital uterine anomalies in unselected and high-risk populations: a systematic review. *Hum Reprod Update.* 2011;17(6):761–71.
85. Patterson D, Mueller C, Strubel N et al. Laparoscopic neo-os creation in an adolescent with uterus didelphys and obstructed hemivagina. *J Pediatr Surg.* 2006;41(10):E19-22.
86. The American Fertility Society classifications of adnexal adhesions, distal tubal occlusion, tubal occlusion secondary to tubal ligation, tubal pregnancies, müllerian anomalies and intrauterine adhesions. *Fertil Steril.* 1988;49:944.

87. Grimbizis G, Gordts S, Di Spiezio Sardo A. The ESHRE/ESGE consensus on the classification of female genital tract congenital anomalies. *Hum Reprod*. 2013;28:2032.
88. Acién P, Acién M, Sánchez-Ferrer M. Complex malformations of the female genital tract. New types and revision of classification. *Hum Reprod*. 2004;19:2377.
89. Oppelt P, Renner SP, Brucker S et al. The VCUAM (Vagina Cervix Uterus Adnex-associated Malformation) classification: a new classification for genital malformations. *Fertil Steril*. 2005;84(5):1493–7.
90. Grimbizis GF, Campo R. Congenital malformations of the female genital tract: the need for a new classification system. *Fertil Steril*. 2010;94(2):401–7.
91. Di Spiezio Sardo A, Campo R, Gordts S et al. The comprehensiveness of the ESHRE/ESGE classification of female genital tract congenital anomalies: a systematic review of cases not classified by the AFS system. *Hum Reprod Oxf Engl*. 2015;30(5):1046–58.
92. Ludwin A, Ludwin I. Comparison of the ESHRE-ESGE and ASRM classifications of Müllerian duct anomalies in everyday practice. *Hum Reprod Oxf Engl*. 2015;30(3):569–80.

## 8. ŽIVOTOPIS

Rođen sam u Zagrebu 28. ožujka 1993. godine. Završio sam Gimnaziju Lucijana Vranjanina u Zagrebu i na Državnom natjecanju iz filozofije školske godine 2011./2012. osvojio prvo mjesto.

Medicinski fakultet Sveučilišta u Zagrebu upisao sam 2012. godine. Od 2015. do 2017. bio sam dio vodstva *Studentske sekcije za kardiologiju* gdje sam organizirao i vodio tečajeve kirurškog šivanja. Tijekom studija položio sam tečajeve hitne medicine *European Resuscitation Council: BLS i ILS (Basic i Intermediate life support)*. Aktivno se služim engleskim i njemačkim jezikom.