

# Laparoskopska adrenalektomija

---

**Zekulić, Toni**

**Master's thesis / Diplomski rad**

**2018**

*Degree Grantor / Ustanova koja je dodijelila akademski / stručni stupanj:* **University of Zagreb, School of Medicine / Sveučilište u Zagrebu, Medicinski fakultet**

*Permanent link / Trajna poveznica:* <https://um.nsk.hr/um:nbn:hr:105:075347>

*Rights / Prava:* [In copyright](#)/[Zaštićeno autorskim pravom.](#)

*Download date / Datum preuzimanja:* **2024-09-20**



*Repository / Repozitorij:*

[Dr Med - University of Zagreb School of Medicine Digital Repository](#)



**SVEUČILIŠTE U ZAGREBU  
MEDICINSKI FAKULTET**

**Toni Zekulić**

# **Laparoskopska adrenalektomija**

**Diplomski rad**



**Zagreb, 2018.**

Ovaj diplomski rad izrađen je na Klinici za urologiju KBC – a Zagreb, pod vodstvom doc. dr. sc. Nikole Kneževića te je predan na ocjenu u akademskoj godini 2017./2018.

## **POPIS I OBJAŠNENJE KRATICA KORIŠTENIH U RADU:**

**CT** – kompjuterizirana tomografija

**MR** – magnetska rezonancija

**HJ** – Hounsfieldove jedinice

**RAP** – reninska aktivnost u plazmi

**NIH** - National Institute of Health

**NF1** – neurofibromatoza tip 1

**MEN2** – Multipla endokrina neoplazija tip 2

**<sup>18</sup>F-FDG PET** – <sup>18</sup>Fluor – fluorodeoksiglukoza – pozitronska emisijska tomografija

**MIBG** – metajodbenzilguanidin

**VMA** - *Vanillylmandelic acid*

**AKK** – adrenokortikalni karcinom

## SADRŽAJ

<b>SAŽETAK</b> .....	II
<b>SUMMARY</b> .....	III
<b>1. TUMORI NADBUBREŽNE ŽLIJEZDE</b> .....	1
1.1. Adenom.....	2
1.2. Ostale benigne lezije nadbubrežne žlijezde.....	3
1.3. Feokromocitom .....	3
1.4. Karcinom kore nadbubrežne žlijezde.....	5
1.5. Metastaze u nadbubrežnu žlijezdu .....	6
<b>2. INDIKACIJE ZA OPERATIVNO LIJEČENJE TUMORA NADBUBREŽNE ŽLIJEZDE</b> .....	7
<b>3. OTVORENA ADRENALEKTOMIJA</b> .....	9
3.1. Kirurška anatomija nadbubrežne žlijezde.....	9
3.2. Kirurški pristup.....	11
3.2.1. Prednji transabdominalni pristup.....	11
3.2.2. Torakoabdominalni pristup.....	12
3.2.3. Bočni retroperitonealni pristup .....	12
3.2.4. Stražnji lumbodorzalni pristup .....	13
<b>4. LAPAROSKOPSKA ADRENALEKTOMIJA</b> .....	14
4.1. Indikacije za laparoskopsku adrenalektomiju .....	14
4.2. Kirurški pristup pri laparoskopskoj adrenalektomiji .....	17
4.2.1. Transperitonealni pristup .....	17
4.2.2. Retroperitonealni pristup .....	21
4.3. Komplikacije laparoskopske adrenalektomije .....	23
<b>5. PREDNOSTI LAPAROSKOPSKE ADRENALEKTOMIJE</b> .....	24
<b>6. ZAHVALE</b> .....	26
<b>7. LITERATURA</b> .....	27
<b>8. ŽIVOTOPIS</b> .....	34

## SAŽETAK

Tumori nadbubrežne žlijezde uglavnom su benigni i danas se najčešće slučajno otkrivaju tijekom radiološke obrade zbog drugih simptoma te se nazivaju incidentalomi. Većina tumora nadbubrežne žlijezde je hormonski neaktivna. Aktivni tumori nadbubrežne žlijezde produciraju hormone i dovode do razvoja karakteristične kliničke slike. Operativno liječenje u pravilu predstavlja prvi izbor u liječenju klinički značajnih tumora nadbubrežne žlijezde.

U proteklih dvadeset godina, laparoskopska adrenalektomija se, nametnula kao zlatni standard za operativno liječenje većine benignih lezija nadbubrežne žlijezde. Zbog minimalne invazivnosti postupka, u usporedbi sa otvorenom adrenalektomijom, povezana je sa manje komplikacija, manjom postoperativnom boli, bržim oporavkom i kraćim vremenom hospitalizacije.

Trenutne indikacije za laparoskopsku adrenalektomiju uključuju funkcionalne tumore nadbubrežne žlijezde, nefunkcionalne tumore veće od 4 centimetra i one čije radiološke osobine upućuju na malignost ili im se veličina značajno poveća u kraćem vremenskom intervalu. Indikacije uključuju i simptomatske adrenalne ciste i bilateralnu adrenalnu hiperplaziju. Laparoskopski pristup ima prednost nad otvorenim, osim u slučajevima kada se radi o adrenokortikalnom karcinomu i tumorima većim od 8 centimetara. Unatoč tome, stalnim razvojem tehnike se i takvi tumori operiraju laparoskopski, ali uz veći rizik komplikacija i konverzije na otvoreni pristup.

Postoje dva kirurška pristupa za laparoskopsku adrenalektomiju; transperitonealni i retroperitonealni. Transperitonealnim pristupom se omogućuje stvaranje većeg operacijskog polja uz bolju preglednost, a retroperitonealnim se smanjuje rizik ozljede unutarnjih organa i postoperativnog ileusa. Obje kirurške tehnike su visoko učinkovite u rukama iskusnih kirurga i nema značajnijih razlika u konačnom ishodu operacije.

**Ključne riječi:** nadbubrežna žlijezda, laparoskopska adrenalektomija, tumori nadbubrežne žlijezde, incidentalom, feokromocitom, otvorena adrenalektomija

## **SUMMARY : Laparoscopic adrenalectomy**

Tumors of the adrenal glands are mostly benign and they are most commonly detected during radiological treatment due to other symptoms and are called incidentalomas. Most adrenal tumors are hormone inactive. Active tumors of the adrenal glands produce certain hormones and lead to the development of a characteristic clinical picture. Operative treatment is usually the first choice in the treatment of clinically significant adrenal gland tumors.

Over the past twenty years, minimal invasive laparoscopic adrenalectomy has been imposed as a gold standard for the treatment of most benign lesions of the adrenal gland. Compared with open adrenalectomy, because of its minimally invasive approach, it is associated with fewer complications, less postoperative pain, faster recovery, and shorter hospitalization.

Current indications for laparoscopic adrenalectomy include functional tumors of the adrenal gland, nonfunctional tumors larger than 4 centimeters and those whose radiological properties indicate malignancy or their size significantly increases in a short time interval. Indications also include symptomatic adrenal cysts, myelolipomas, and bilateral adrenal hyperplasia. Laparoscopic approaches have an advantage over the open, except in cases of adrenocortical carcinoma and tumors larger than 8 centimeters. Nonetheless, with ongoing development techniques, such tumors can be managed laparoscopically, but with greater risk of complications and conversions in open access.

There are two surgical approaches to laparoscopic adrenalectomy; transperitoneal and retroperitoneal. With transperitoneal access, it is possible to create a larger field of operation with better visibility, and the retroperitoneal access reduces the risk of internal organ injuries and postoperative ileus. Both surgical techniques are highly effective in the hands of experienced surgeons and there are no significant differences in the ultimate outcomes of the operation.

**Keywords:** adrenal gland, laparoscopic adrenalectomy, adrenal gland tumors, incidentalomas, pheochromocytoma, open adrenalectomy

# 1. TUMORI NADBUBREŽNE ŽLIJEZDE

Nadbubrežna žlijezda je parni retroperitonealni organ, smješten kranijalno od bubrega.

Fiziološki, zadužena je za proizvodnju mineralokortikoida, glukokortikoida, androgenih steroida koji se proizvode u kori i katekolamina koji se proizvode u srži žlijezde.

Mineralokortikoidi sudjeluju u regulaciji prometa natrija i kalija, održavajući tako njihovu koncentraciju u tjelesnim tekućinama. Glukokortikoidi imaju važnu ulogu u regulaciji metabolizma hranjivih tvari i odgovoru na stresne podražaje. Androgeni hormoni sudjeluju u razvoju spolnih organa i sekundarnih spolnih obilježja dok katekolamini reguliraju funkciju kardiovaskularnog sustava.

U slučaju zatajenja ovih funkcija, život ne bi bio moguć bez adekvatne suplementacije navedenih hormona.

Tumori nadbubrežne žlijezde mogu biti podrijetlom iz stanica kore (adenomi, onkocitomi, kortikalni karcinomi) ili iz srži (feokromocitom, neuroblastom). Ovisno o funkcionalnosti, odnosno hormonskoj produkciji, mogu se prezentirati čitavim spektrom simptoma, no unatoč tome se adrenalni tumori najčešće otkrivaju slučajno, a ne u sklopu obrade zbog sumnje na bolest nadbubrežne žlijezde (npr. Connov sindrom, Cushingova bolest). Sve veća upotreba kompjuterizirane tomografije (CT) dovela je do povećanja incidencije tzv. adrenalnih incidentaloma – tumorskih masa većih od 1 cm u promjeru koji se opaze radiološkom obradom zbog neke druge indikacije, nevezane uz nadbubrežnu žlijezdu. Takvi tumori se nađu u do 4% svih snimljenih CT – a abdomena (1). U 80-90% slučajeva se za takve lezije, daljnjom kliničkom obradom, ispostavi da se radi o adenomima (1-3), stoga je svim bolesnicima sa nađenim incidentalomom nadbubrežne žlijezde potrebno učiniti prekonocni test supresije s 1 mg deksametazona, odrediti koncentracije metanefrina i normetanefrina u plazmi ili urinu, a bolesnika sa hipertenzijom odrediti i koncentracije reninske aktivnosti u plazmi (RAP) te aldosterona u plazmi (4).



## 1.1. Adenom

Adrenalni adenomi su benigne lezije, u većini slučajeva i metabolički nefunkcionalne. Najčešći su od svih lezija nadbubrežne žlijezde, a nađu se i u do 6% obdukcija (5). Često se otkrivaju slučajno, radiološkom obradom zbog neke druge indikacije. Incidencija raste proporcionalno s dobi: kod osoba starijih od 70 godina, adenomi se nađu u do 7% slučajeva, a samo u 0,5% slučajeva kod mlađih od 20 godina (2).

Prilikom kliničke evaluacije, važno je isključiti metaboličku funkcionalnost adenoma i isključiti mogućnost maligne prirode lezije. Adenomi su u većem broju slučajeva (75% - 93%) metabolički neaktivni, a rjeđe (7.1%-11% slučajeva) pokazuju metaboličku aktivnost (6% glukokortikoidnu, 1.1% mineralokortikoidnu) (1-3). Tumori koji se pri prvotnoj evaluaciji pokažu metabolički neaktivni, imaju tendenciju takvi i ostati(3, 6).

Trenutno uobičajena slikovna metoda za obradu adenoma nadbubrežne žlijezde je CT bez kontrasta, koji omogućuje mjerenje gustoće, uniformnosti i veličine lezije. Najčešće se prikazuju kao homogene tumorske mase manje od 4 cm u promjeru, glatkih rubova sa visokim intracitoplazmatskim sadržajem lipida koji je osnovni diferencijalno dijagnostički kriterij prema drugim adrenalnim lezijama. Prema konsenzusu NIH (National Institute of Health) iz 2002, adrenalne mase sa apsorpcijskim koeficijentom manjim od 10 Hounsfieldovih jedinica (HJ) na beskontrastnoj snimci, imaju veliku vjerojatnost biti adenomi, pri čemu je apsorpcijski koeficijent <10 HJ superiorniji od veličine lezije za diferencijaciju adenoma od ne-adenoma (7). To je kasnije potvrđeno u više studija(3, 8, 9). Ukoliko se koristi kontrast, adenomi obično pokazuju brzo ispiranje na odgođenim CT snimkama (10).

Nužna je hormonalna obrada u smislu provjere neovisnog lučenja kortizola, aldosterona i katekolamina za sve lezije nadbubrežne žlijezde (1, 4, 8). Nekada feokromocitomi radiološki

mogu oponašati adenome kore nadbubrežne žlijezde što se može diferencirati metanefrinskim testom (8).

## 1.2. Ostale benigne lezije nadbubrežne žlijezde

U ostale benigne lezije nadbubrežne žlijezde ubrajaju se onkocitomi, mijelolipomi, ganglioneuromi i adrenalne ciste. U usporedbi sa adenomima su znatno rjeđe tumorske promjene i u pravilu, hormonski neaktivne. Takve lezije se redovito prate slikovnim metodama, a operiraju se ako svojim rastom ugrožavaju okolne strukture ili ako se posumnja na malignu alteraciju.

Poseban oprez je potreban pri evaluaciji i praćenju adrenalnih cisti. Manje lezije sa tankom stijenkom i apsorpcijskim koeficijentom cističnog sadržaja koji je sličan vodi se mogu sigurno opservirati, ali adrenalne ciste koje su veće od 5 cm, heterogenog sadržaja i debele stijenke, treba kirurški odstraniti u cijelosti i dalje evaluirati, zbog njihovog malignog potencijala (11).

## 1.3. Feokromocitom

Feokromocitom je tumor građen od kromafinih stanica koje proizvode katekolamine. Relativno je rijetka neoplazma, sa godišnjom incidencijom jedan do dva slučaja na sto tisuća stanovnika (12). Zbog svoje rijetkosti, feokromocitom je zadužan za samo 0,5 % od ukupnih uzroka hipertenzije (13). Među pacijentima sa slučajno nađenim adrenalnim masama, feokromocitom će se naći u 5 % slučajeva (3, 14), što čini 15 – 25 % svih dijagnoza feokromocitoma (15).

Osim u samoj nadbubrežnoj žlijezdi, u oko 25% slučajeva, feokromocitomske stanice se mogu naći i u ekstradrenalnim tkivima te se tada nazivaju *paraganglionima*, jer nastaju iz mreže kromafin-producirajućih stanica podrijetlom iz neuralnog grebena, koje histološki odgovaraju stanicama simpatičkih i parasimpatičkih ganglija (16). Najčešće sjelo kromafinih tjelešaca, *Zuckerkandlov organ*, je smješten između aortalne bifurkacije i korijena donje mezenterijalne arterije (17) te je najčešće funkcionalan, a s druge strane, paraganglioni se

također mogu nalaziti u području glave i vrata, toraksa i abdomena, gdje su češće nefunkcionalni (18).

Familijarni feokromocitom čini 1/3 svih slučajeva, najčešće u sklopu sindroma von Hippel-Lindau, neurofibromatoze tip 1 (NF1) te sindroma multiplih endokrinih neoplazija tipa 2 (MEN – II) (19).

Trenutno nema pravih patohistoloških ni slikovnih kriterija koji bi mogli sa sigurnošću razlikovati benigni od malignog feokromocitoma, što znači da je metastaza jedini pravi klinički dokaz malignosti (20). Trenutno je najbolji patohistološki prediktor malignosti imunohistokemijsko bojenje s Ki-67 koji označava indeks proliferacije stanica, no zbog metodološke heterogenosti postupka, konsensus još nije postignut (21). Malignost je rijetka u sporadičnim (do 5 %) i u većini familijarnih feokromocitoma dok je 1/3 adrenalnih feokromocitoma, iz još nepoznatih razloga, maligna (13).

Klasična klinička prezentacija feokromocitoma je paroksizmalna hipertenzija, ali se pojavljuje u samo polovice pacijenata i može biti prikrivena podležećom esencijalnom hipertenzijom. Ostatak pacijenata se prezentira sa kontinuiranom hipertenzijom, a rijetki su normotenzivni (22). Klasični trijas simptoma čine: glavobolja, iznenadne epizode pretjeranog znojenja i tahikardija (15).

Metastaza feokromocitoma može biti prisutan u trenutku dijagnoze primarnog ili se otkrije u periodu iza adrenalektomije, najčešće u prvih pet godina od kirurškog zahvata, ali je nužno dugoročno praćenje zbog mogućeg javljanja metastaza i do 15 godina nakon operacije (23).

Feokromocitomi su, u pravilu, dobro vaskularizirani tumori sa niskom razinom lipida u svojoj građi i na CT snimkama se prikazuju kao lezije gustoće veće od 10 HJ (prosječno 35 HJ), što ih razlikuje od lipidima bogatih adenoma kore nadbubrežne žlijezde. (24). Također, na odgođenim snimkama, feokromocitom ne ispire kontrast brzo kao adenom (10).

Uz CT, i MR je odlična radiološka metoda za prikaz feokromocitoma, osobito u T2 sekvencama kada se tumorske stanice prezentiraju hiperintezitetom signala.

Zlatni standard za određivanje definitivnog stadija bolesti je  $^{18}\text{F}$ -FDG PET ( *$^{18}\text{F}$ -Fluorodeoxyglucose Positron Emission Tomography*). Superiornija je metoda nego CT, MR i MIBG (*metaiodbenzylguanidine*) scintigrafija, neovisno o fenotipu tumora (25).

Katekolamini koji se proizvode u stanicama feokromocitoma se u krv ispuštaju paroksizmalno i imaju kratko vrijeme poluživota zbog čega nemaju dovoljnu specifičnost i osjetljivost za postavljanje dijagnoze. Zbog navedenih razloga se mjeri koncentracija metanefrina, njihovih metiliranih metabolita, koji vjernije odražavaju stvarnu koncentraciju katekolamina u krvi (13, 26). Osim u krvi, određuju se i koncentracije metanefrina te koncentracija katekolamina u mokraći (27). VMA (*Vanillylmandelic acid*) u urinu ima nisku osjetljivost (<65%), ali je specifičnost testa visoka (>99%) (13, 26).

#### 1.4. Karcinom kore nadbubrežne žlijezde

Adrenokortikalni karcinom (AKK) je rijetka maligna neoplazma sa incidencijom 0.5-2 slučaja na milijun stanovnika. Ima bimodalnu dobnu raspodjelu, u dječjoj i odrasloj dobi, sa nešto većom učestalosti kod žena (28). Karcinomi koji se pojavljuju u dječjoj dobi u pravilu imaju niži klinički stadij i bolju prognozu (29). Većina karcinoma nadbubrežne žlijezde se pojavljuju sporadično i unilateralni su, za razliku od hereditarnih oblika povezanih sa, npr. Li-Fraumenijevim, MEN-1 ili Lynch sindromom, koji su bilateralni (30).

U trenutku dijagnoze, većina pacijenata ima uznapredovalu bolest i simptome povezane uz hipersekreciju adrenalnih hormona, osobito u dječjoj dobi (28). AKK je funkcionalan u 50 – 80% slučajeva, a od hormona najčešće luči kortizol, koji se prezentira kliničkom slikom Cushingovog sindroma, a mogu se lučiti i svi ostali hormoni koji se normalno proizvode u nadbubrežnoj žlijezdi (28).

Na radiološkim poprečnim presjecima, AKK su u 90% slučajeva veći od 5 cm u promjeru (30, 31). Kod incidentaloma nadbubrežne žlijezde, veličina značajno korelira sa stupnjem malignosti; tumori 4 - 6 cm u promjeru su maligni u 6%, a veći od 6 cm u 25% slučajeva (4). Definitivan znak malignosti je infiltracija okolnog tkiva, lokalnih limfnih čvorova i udaljene metastaze, najčešće u pluća i jetra.

Na CT snimkama se adrenalni karcinomi prikazuju kao lezije nepravilnih granica, nejednake gustoće, sa kalcifikacijama, nekrotičnim područjima i cističnim degeneracijama. Prosječna gustoća takvih lezija je veća od 39 HJ na beskontrastnim snimkama, a na odgođenim snimkama sa kontrastom ne pokazuju brzo ispiranje kao što je to slučaj kod adenoma (10, 28, 32).

Pomoću MR, se prikazuju kao izointenzivne lezije u usporedbi sa slezenom i jetrom na T1 snimkama, a na T2 pokazuju umjereno do povećano pojačanje signala i značajno nakupljaju gadolinij (33).

#### 1.5. Metastaze u nadbubrežnu žlijezdu

Nadbubrežna žlijezda je moguće mjesto metastaza drugih tumora. Pokazano je da u čak 25% obdukcija, kod pacijenata koji su imali karcinom pluća ili melanom, imaju metastaze u nadbubrežnu žlijezdu (34). Osim navedenih, u nadbubrežnu žlijezdu mogu metastazirati i karcinomi bubrega, dojke, gastrointestinalnog sustava, cerviksa, prostate, pankreasa, kontralateralni adrenokortikalni karcinom, medularni karcinom štitnjače i drugi (34).

Unilateralna metastaza ne narušava hormonalnu funkciju pa rijetko nastaje insuficijencija žlijezde sa simptomima Adissonove bolesti (mučnina, povraćanje, umor, gubitak težine, itd.). Za takve kliničke simptome je potrebna bilateralna i velika metastaza (>4 cm) (35).

Radiografske i biokemijske studije su nužne za postavljanje dijagnoze. Glavne radiološke karakteristike koje razlikuju metastaze od adenoma je gustoća veća od 10 HJ na beskontrastnoj CT snimci te izostanak ispiranja kontrasta na odgođenim snimkama (36).

## 2. INDIKACIJE ZA OPERATIVNO LIJEČENJE TUMORA NADBUBREŽNE ŽLIJEZDE

Prema hrvatskim smjernicama iz 2010. godine, adrenalektomija je indicirana kod funkcionalnih adrenalnih masa ili sumnje na malignost, bilo primarnu bolest nadbubrežne žlijezde ili solitarnu metastazu ektradrenalnog karcinoma, najčešće podrijetlom iz pluća, dojke, bubrega i kože (4). Indikacija je i simptomatska adrenalna masa poput ciste ili mijelolipoma(4). Veličina incidentaloma je jedna od najvažnijih determinanti koja određuje potrebu za operacijom; 25% adrenalnih lezija većih od 6 cm su karcinomi, a s druge strane oni manji od 4 cm su maligni u samo 2 % (37). Kod veličine 4 – 6 cm se radi o karcinomu u 6 % slučajeva i tada se može aktivno nadzirati izabrane bolesnike , ali se u pravilu operiraju sve lezije >4 cm (4, 7). Povećanje promjera lezije za više od 1 cm u godinu dana je također indikacija za adrenalektomiju (38). Indicirana je i kod lezija sa gustoćom >10 HJ na beskontrastnim CT snimkama te kod lezija koje na odgođenim snimkama ispiru <50% kontrasta (4).

Danas se većina lezija zbog minimalne invazivnosti nastoji izvesti laparoskopski, osobito kod tumora <6 cm i bez izraženih znakova malignosti. U slučaju relativnih kontraindikacija za laparoskopsku adrenalektomiju (veći tumori, pretilost, intrabdominalne adhezije, itd.) može se izvesti otvorena adrenalektomija. Apsolutne kontraindikacije za adrenalektomiju općenito su: uznapredovala metastatska bolest, nekorrigirana koagulopatija i ozbiljna kardiovaskularna bolesta koja bi ugrozila život pacijenta za vrijeme anestezije.

**Tablica 1. Indikacije za adrenalektomiju**

**FUNKCIONALNI TUMORI NADBUBREŽNE ŽLIJEZDE**

Adenomi koji luče aldosteron (Connov sindrom)

Adenomi koji luče kortizol (Cushingov sindrom)

Sekundarna Cushingova bolest ovisna o ACTH, nakon bezuspješne transsfenoidalne operacije

Bilateralna adrenalna hiperplazija

Feokromocitom

Simptomatski adrenalni tumori koji proizvode spolne hormone

**NEFUNKCIONALNI TUMORI NADBUBREŽNE ŽLIJEZDE**

Histološki potvrđen adrenokortikalni karcinom

Simptomatske adrenalne mase poput mijelolipoma, cisti, itd.

Incidentalomi:

- >4 cm
- <4 cm koji rastu >1 cm u jednoj godini

Hounsfieldovi kriteriji:

- >10 HJ na beskontrastnoj CT snimci
- Ispiranje <50% kontrasta i atenuacija >35 HJ na odgođenim CT snimkama

Solitarne metastaze ektradrenalnog podrijetla

### 3. OTVORENA ADRENALEKTOMIJA

Prvu adrenalektomiju je izveo Thornton 1889. godine, ali tada nije bio svjestan adrenalnog podrijetla tumorske mase koju je odstranio *en bloc* sa bubregom. Prvu planiranu adrenalektomiju zbog velikog adrenalnog adenoma je izveo Sargent, 1914. godine.

#### 3.1. Kirurška anatomija nadbubrežne žlijezde

Nadbubrežna žlijezda je parni retroperitonealni organ s endokrinom funkcijom proizvodnje glukokortikoida, mineralokortikoida, androgenih steroida i katekolamina.

Smještena je iznad bubrega od kojih je odvojena tankim slojem rahlog vezivnog tkiva. Pozicija desne žlijezde u odnosu na lijevu varira. Desna je smještena kranijalnije i jače fiksirana pa se ne pomiče zajedno sa bubregom, dok se lijeva nalazi mediosuperiorno u odnosu na gornji pol bubrega. Obje žlijezde se nalaze u razini jedanaestog ili dvanaestog rebra te su obavijene su perirenalnom fascijom (*fascia Gerota*) i uložene u perirenalno masno tkivo. Od masnog tkiva moguće ih je razlikovati po tamnijoj, narančastoj boji te čvršćoj konzistenciji. Dimenzije variraju ovisno o spolu i tjelesnoj masi, a sama masa žlijezdi varira 2-6 g bez razlike među spolovima (39).

Za planiranje i izvođenje kirurškog zahvata je nužno poznavati anatomske odnose sa ostalim strukturama u abdomenu. Dorzolateralno, obje su žlijezde omeđene kracima dijafragme (*crura diaphragmatis*). Desna nadbubrežna žlijezda je trokutastog oblika, anterolateralno se nalazi jetra, anteromedijalno dvanaesnik (*duodenum*), medijalno donja šuplja vena (*vena cava inferior*), a posteriorno mišić *psaos* (*m. psaos*). Lijeva je polumjesečastog oblika, omeđena krvnim žilama slezene i tijelom gušterače anteriorno, aortom medijalno te mišićem *psaosom* posteriorno. Vaskularizacija nadbubrežne žlijezde je jedinstvena po svojoj varijabilnosti anatomije arterija i vena. Arterijska opskrba se odvija preko tri adrenalne arterije. Gornja adrenalna arterija (*a. adrenalis sup.*) se u većini slučajeva odvaja od donje frenične arterije (*a. phrenica inf.*), a rijetko od aorte, celijačnih ili interkostalnih arterija. Srednja adrenalna



arterija (*a. adrenalis med.*) tipično se odvaja od aorte, a rijetko od donje frenične ili bubrežne arterije (*a. renalis*). Donja adrenalna arterija se izdvaja iz gornjeg segmenta ipsilateralne bubrežne arterije. Tri glavne arterije se granaju u 10-50 manjih arterija koje zatim probijaju adrenalnu kapsulu i opskrbljuju ju, ali ne prodiru dublje u srž žlijezde (40).

Venska vaskularizacija varira između desne i lijeve žlijezde. Desna adrenalna vena je kraća i odvodi krv direktno u donju šuplju venu, a lijeva vena je duža (2-3 cm) i drenira se u lijevu bubrežnu venu, a zatim u donju šuplju venu (41). Desna nadbubrežna vena se u 5 – 10 % slučajeva drenira u renalnu ili jetrenu venu što treba uzeti u obzir prilikom ligacije. Kraći tijek desne nadbubrežne arterije je potrebno uzeti u obzir prilikom desne adrenaletomije kako bi se izbjegle slučajne ozljede donje šuplje vene uslijed neoprezne disekcije.

Inervacija nadbubrežnih žlijezdi je važna za otpuštanje katekolamina koji se proizvode u kromafinim stanicama srži. Simpatička preganglionarna vlakna putuju od donjeg torakalnog i lumbalnog živca kroz simpatički lanac do živčanih spletova na površini kapsule i konačno do srži (41).

Limfna drenaža adrenalnih žlijezda se prazni u lateralne aortalne limfne čvorove i završavaju u torakalnom duktusu.

### 3.2. Kirurški pristup

Otvorena adrenalektomija se može izvesti transperitonealnim (uključuje prednji transabdominalni i torakoabdominalni ) i retroperitonealnim pristupom (uključuje bočni i posteriorni lumbodorzalni). Prednost transperitonealnog pristupa je izvrsna preglednost operacijskog polja i bolji pristup krvnim žilama hilusa, ali uz veći rizik ozljede intraabdominalnih organa i nastanka ileusa. S druge strane, retroperitonealni pristup nosi manje rizika za ozljedu crijeva i kraće vrijeme hospitalizacije, ali na račun smanjenja operativnog polja.

#### 3.2.1. Prednji transabdominalni pristup

Prednji transabdominalni pristup je indiciran u slučajevima velikih i potencijalno malignih tumora te kod tumorske infiltracije donje šuplje vene i okolnih limfnih čvorova.

Pacijent se nalazi u supinacijskom položaju, a koža se zareže dva prsta ispod rebrenog ruba te zatim produžuje uzdužno uz tok rebra, do središnje linije (*subkostalni rez*). U slučaju velikih ili bilateralnih tumora, rez se produžuje i na kontralateralnu stranu (*chevron rez*). U slučaju sumnje na infiltrativni tumor uzduž velikih žila zdjelice, najprimjerenije je koristiti medijalni rez.

Nakon incizije kože, transverzalni, vanjski i unutarnji kosi mišić se razdvajaju lateralno, a ravni mišić medijalno. U peritonealnu šupljinu se ulazi oštrom disekcijom nakon čega se presiječe falciformni ligament.

Postoje četiri pristupa na lijevu nadbubrežnu žlijezdu: kroz lienorenalni ligament, gastrokolični ligament, transverzalni mezokolon i kroz mali omentum. Prije pristupa na lijevu žlijezdu, potrebna je mobilizacija kolona i ulazak u retroperitonej uz donji rub gušterače koju je tada, zajedno sa slezenom, moguće pomaknuti superiorno što osigurava ekspoziciju lijeve adrenalne vene. Nakon ligacije i odvajanja vene, odvajaju se i ostale sveze sa aortom i bubregom što omogućava konačnu ekstrakciju nadbubrežne žlijezde.

Kod pristupa na desnu žlijezdu, nakon ulaska u trbušnu šupljinu, nužno je napraviti Kocherov manevar kojim se mobilizira duodenum i otkrije donja šuplja vena. Daljnja tehnika je slična kao za lijevu nadbubrežnu žlijezdu.

### 3.2.2. Torakoabdominalni pristup

Torakoabdominalni pristup je rezerviran za velike invazivne tumore sa opsežnim infiltracijama okolnih struktura ili donje šuplje vene koje se ne bi mogle sigurno ukloniti pomoću prednjeg transabdominalnog pristupa.

Pacijent leži na boku, pod kutem od 45°, sa operativnom stranom prema gore. Ipsilateralna ruka je savijena na prsima prema kontralateralnoj strani.

Incizija se načini vodoravno između osmog ili devetog interkostalnog prostora, protežući se od stražnje aksilarne linije, preko rebrenog ruba u abdomen. Mišići će razdvajaju, a rebrena hrskavica presijeca kauterom. Ulazi se u pleuralnu šupljinu i odmiče plućno krilo. Nadbubrežnoj žlijezdi se pristupa incizijom kroz dijafragmu, obavezno uz periferiju, a ne direktno kroz sredinu, kako bi se izbjegla ozljeda freničnog živca. Ostatak disekcije je sličan kao kod prednjeg transabdominalnog pristupa. Prije zatvaranja, potrebno je postaviti torakalni dren kako bi se spriječio nastanak pneumotoraksa.

### 3.2.3. Bočni retroperitonealni pristup

Pacijent je pozicioniran na boku, sa stranom od interesa prema gore. Stol je savijen kako bi se osigurala što je moguće veća udaljenost između rebrenog i ilijačnog ruba.

Incizija se načini uzduž jedanaestog rebra do rebrene margine. Razmicanjem mišića, pristupa se rebru od kojeg se odvoji periost i presiječe kost, pazeći pritom na žilno-živčani snop.

Tupom disekcijom se razdvaja peritonej i transverzalna fascija, a zatim se maksimalno proširi prostor između Gerotine fascije i retroperitoneja. Kada je peritonej potpuno mobiliziran, može

se vizualizirati donja šuplja vena i aorta. Daljnja disekcija otkriva nadbubrežnu žlijezdu i renalnu venu.

Nakon podvezivanja nadbubrežne vene, slijedi disekcija sveza sa okolnim organima. Potreban je oprez pri manipulaciji žlijezdom kako bi se izbjegla diseminacija tumorskog tkiva.

#### 3.2.4. Stražnji lumbodorzalni pristup

Stražnji pristup pruža najizravniji put do nadbubrežne žlijezde, a zahtijeva najmanje opsežnu disekciju mišića. Zbog smanjenog operativnog polja, ovaj pristup je rezerviran za manje tumore ili bilateralnu adrenalnu hiperplaziju jer ne zahtijeva intraoperativne manipulacije sa položajem pacijenta. Također je otežan pristup do velikih krvnih žila što predstavlja problem u slučaju opsežnijih krvarenja.

Pacijent leži na prsima uz blago flektiran operacijski stol.

Incizije se mogu načiniti uz tok jedanaestog ili dvanaestog rebra ili u obliku "hokejskog štapa", 5 cm lateralno od sredine kralježnice, od desetog prema dvanaestom rebro, prateći njegovu kurvaturu prema ilijačnoj kosti.

Nakon razdvajanja mišića, otkriva se dvanaesto rebro koje se presijeca, a jedanaesto se pomjera prema gore kako bi se izložio retroperitonealni prostor i pristup nadbubrežnoj žlijezdi.

## **4. LAPAROSKOPSKA ADRENALEKTOMIJA**

Prvu laparoskopsku adrenalektomiju transperitonealnim putem je izveo Gagner sa suradnicima 1992, kod tri pacijenta sa Cushingovom bolešću (42). Metoda se od tada ubrzano razvija i preuzima primat otvorenoj adrenalektomiji kao zlatni standard kirurškog liječenja većine adrenalnih lezija.

### 4.1. Indikacije za laparoskopsku adrenalektomiju

Zbog minimalne invazivnosti postupka , danas se većina lezija nastoji izvesti laparoskopski, osobito kod tumora <6 cm i bez izraženih znakova malignosti. U slučaju relativnih kontraindikacija, ovisno o specifičnim osobinama pacijenta i sposobnosti i iskustvu kirurga, može biti indicirana otvorena adrenalektomija.

**TABLICA 2.** Indikacije i kontraindikacije za laparoskopsku adrenalektomiju

**INDIKACIJE**

Funkcionalni adrenalni tumori

- Tumori koji luče aldosteron
- Tumori koji luče kortizol
- Bilateralna adrenalna hiperplazija
- Feokromocitom

Simptomatska benigna cista nadbubrežne žlijezde ili mijelolipom

Mali incidentalomi (4-6 cm) bez kliničkih ili radioloških znakova malignosti i lokalne invazije

**KONTRAINDIKACIJE**

**Relativne:**

Tumori >6 cm

Lokalizirani adrenokortikalni karcinom bez infiltracije donje šuplje vene ili adrenalne vene

Morbidna pretilost

Maligni feokromocitom

Virilizirajući adrenalni tumori

Opsežne intrabdominalne adhezije

Anamneza rekurentnih pijelonefritisa

Trudnoća

**Apsolutne:**

Tumori >12 cm

Lokalni povrat bolesti kod prethodno resecirane adrenalne mase

Invazivni adrenokortikalni karcinom za znakovima okolne infiltracije

Teška kardiopulmonalna bolest

Laparoskopska operacija kod morbidno pretilih pacijenata je tehnički zahtjevnija zbog moguće neadekvatne duljine instrumenata, smanjenog radnog prostora troakara i instrumenata, potrebe za višim vrijednostima tlaka kod pneumoperitoneja i slabije orijentacije zbog velike količine masnog tkiva, što je povezano sa višom stopom komplikacija (43-45). Također je i veća šansa konverzije na otvoreni pristup (46). Unatoč tome, upravo takvi

pacijenti imaju najviše koristi od laparoskopskog pristupa; imaju manji gubitak krvi tijekom operacije, brži povratak na oralni način prehrane, kraće vrijeme hospitalizacije, manju potrebu za analgeticima i kraće vrijeme rekonvalescencije (47, 48).

Prepreka minimalno invazivnom pristupu mogu predstavljati intraabdominalne adhezije zbog prethodnih operacija. Otežano je postavljanje Veressove igle radi uspostave pneumoperitoneja. Kod ovakvih pacijenata je često retroperitonealni pristup bolji izbor nego transperitonealni. Transtorakalni pristup, u kojem se na nadbubrežnu žlijezdu pristupa kroz dijafragmu, je također jedna od mogućnosti kod opsežnih adhezija. Ostala stanja koja mogu ometati izvođenje laparoskopske operacije su zdjelična fibroza, trudnoća, dijafragmalna hernija, organomegalija, ascites i značajna aortalna ili ilijačna aneurizma. Mehanička priprema crijeva nije potrebna kod retroperitonealnog pristupa.

Veličina tumora je bitna odrednica pri odabiru laparoskopskog pristupa za adrenalektomiju: Povećava šansu malignosti, mijenja regionalnu anatomiju i otežava izvođenje laparoskopskog zahvata. Unatoč tome, više studija prikazuje laparoskopske adrenalektomije kod tumora većih od 6 cm u promjeru, bez značajnijeg povećanja broja komplikacija ili povrata bolesti te bez povećanja mortaliteta (49-51). Kod pacijenata sa tumorima >6 cm je potrebno obratiti pozornost na radiološke znakove malignosti (predoperativni CT) kako bi se na vrijeme identificirali infiltrativni tumori koji su vjerojatnije maligni karcinomi. Takvi karcinomi, >8 cm, povećavaju rizik konverzije na otvorenu laparotomiju 14 puta (52).

Uloga minimalno invazivne kirurgije za uklanjanje adrenokortikalnih karcinoma je još uvijek nejasna. Takvi tumori zahtijevaju oprezno rukovanje zbog tanke kapsule sklone rupturi tijekom manipulacije, rezultirajući diseminacijom tumorskih stanica. Također zahtijevaju *en bloc* disekciju okolnog retroperitonealnog masnog tkiva što je teže izvedivo laparoskopskim putem. To je nužno zbog nemogućnosti predoperativne i intraoperativne procjene mikroinvazije i nepostojanja efektivne adjuvantne terapije ako su rubovi pozitivni. Brojne

studije su pokušale kvantificirati rizik peritonealne karcinomatze uspoređujući laparoskopski i otvoreni pristup kod adrenalnog karcinoma. Dvije studije su pokazale da je veća šansa karcinomatze kod otvorenog pristupa sa češćim pozitivnim rubovima nakon operacije i bržim povratom bolesti (53, 54). S druge strane, postoje studije koje govore da su laparoskopski i otvoreni pristup usporedivi u smisli rizika pojave karcinomatze peritoneja, no to se odnosi na pacijente u stadiju I i II i vrijeme praćenja manje od jedne godine (55).

Prema aktualnim smjernicama NCCN (National comprehensive cancer network), otvoreni pristup ima prednost nad laparoskopskim, osim kada se radi o manjim karcinomima koji se operiraju u referentnim centrima (38).

## 4.2. Kirurški pristup pri laparoskopskoj adrenalektomiji

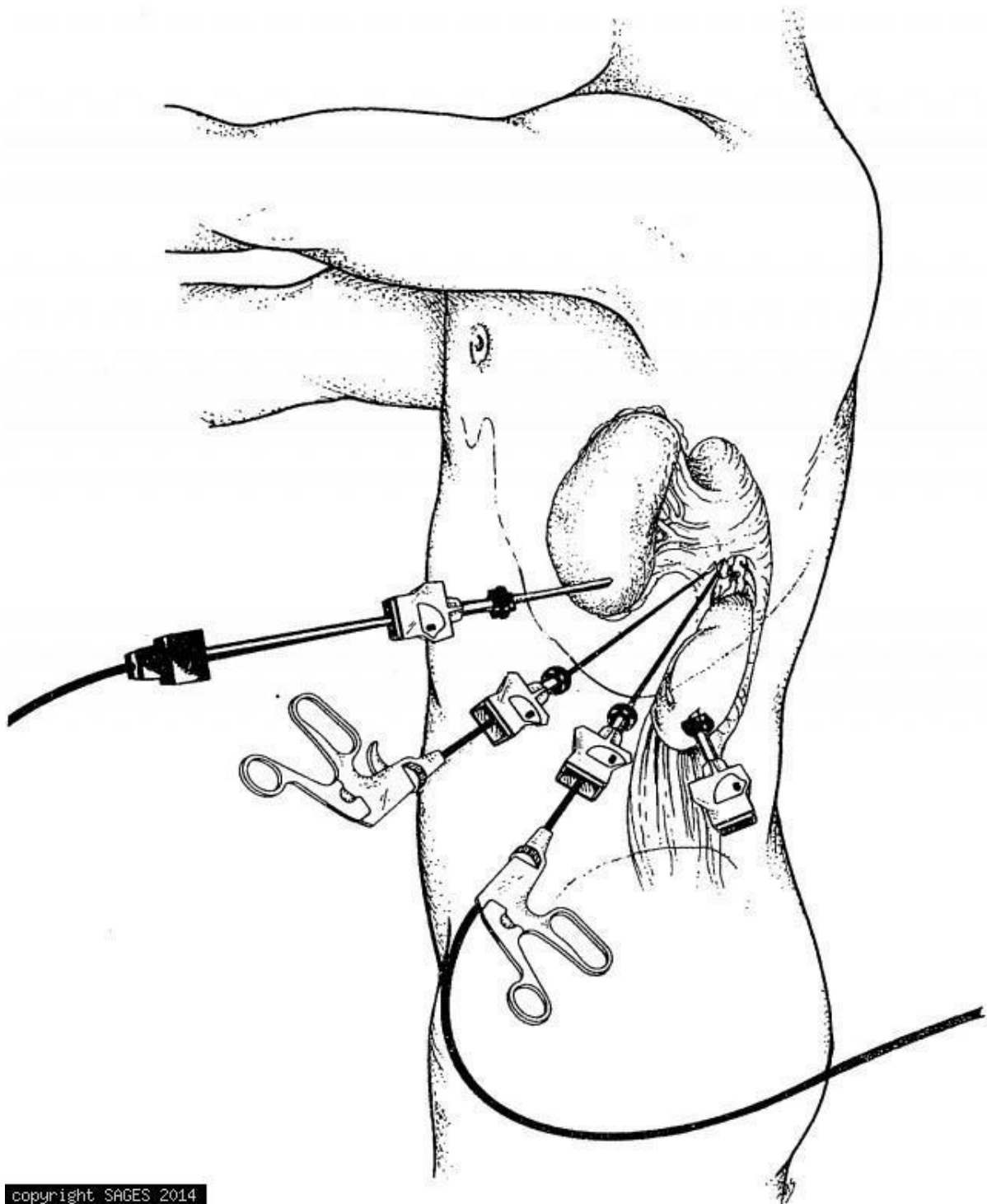
### 4.2.1. Transperitonealni pristup

Transperitonealni pristup obično se izvodi u lateralnom položaju, a u usporedbi sa retroperitonealnim, omogućuje bolju vizualizaciju operativnog polja i okolne anatomije. Lateralni pristup pruža veliki radni prostor te gravitacija pomaže u odmicanje crijeva od operativnog polja. Moguć je i supinirani položaj koji zahtijeva opsežniju disekciju i retrakciju okolnih organa, ali omogućuje bilateralnu adrenalektomiju bez intraoperativnog namještanja pacijenta .

Pacijent je na operacijskom stolu pozicioniran u lateralnom položaju sa stranom od interesa okrenutoj prema gore ili u modificiranom lateralnom položaju nagnutom pod kutem 45° - 60°. Stol se može ekstenirati kako bi se povećao razmak između ruba rebra i ilijačne kosti. Sve koštane prominencije treba adekvatno zaštititi od pritiska, a pomoću pojaseva osigurati položaj pacijenta na operacijskom stolu.

Inicijalni 10-mm rigidni laparoskop se postavlja otvorenom tehnikom ili uz pomoć Veressove igle. Nakon uspostave pneumoperitoneja, postavljaju se dva ili tri radna troakara od 5-10mm u konfiguraciji prikazanoj na **slici 1**.





**SLIKA 1.** Konfiguracija troakara za lijevu transperitonealnu laparoskopsku adrenalektomiju (56)

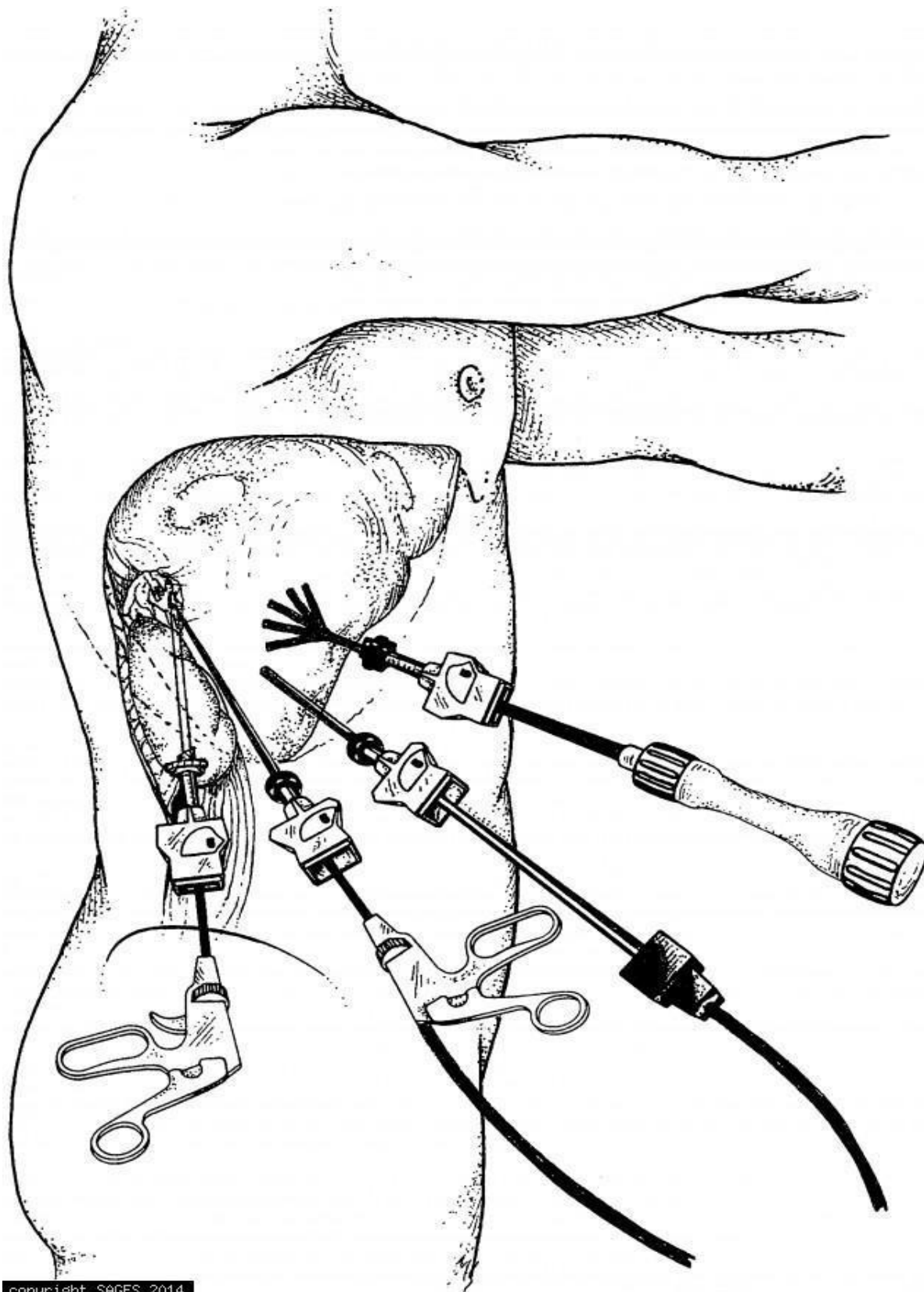
Obično barem jedan radni troakar treba biti od 10mm za uvođenje većih instrumenata i lakšu retrakciju. U slučaju kompliciranih disekcija se može postaviti dodatni 2 – 5mm troakar.

Za lijevu adrenalektomiju je nužna incizija lijeve Toldtove linije (bočni džep peritoneja uzduž ascendentnog i descendentnog kolona) kako bi se kolon mobilizirao medijalno. Kako bi se osigurala puna medijalna rotacija slezene, splenokolični i lijenorenalni ligamenti se presijecaju prema dijafragmi do razine kardije. Nakon disekcije repa gušterače, prikaže se lijeva nadbubrežna žlijezda.

Lijeva adrenalna vena se identificira prateći tok lijeve bubrežne vene od koje se odvaja. Preporuča se ligacija sa najmanje dvije klipse. Oprez je potreban kako bi se izbjegle ozljede ogranaka renalne arterije za gornji pol bubrega koji se mogu nalaziti iza adrenalne vene. Adrenalne arterije se odvajaju kauterom ili ultrazvučnim nožem što nakon disekcije sveza sa gornjim polom bubrega potpuno mobilizira nadbubrežnu žlijezdu.

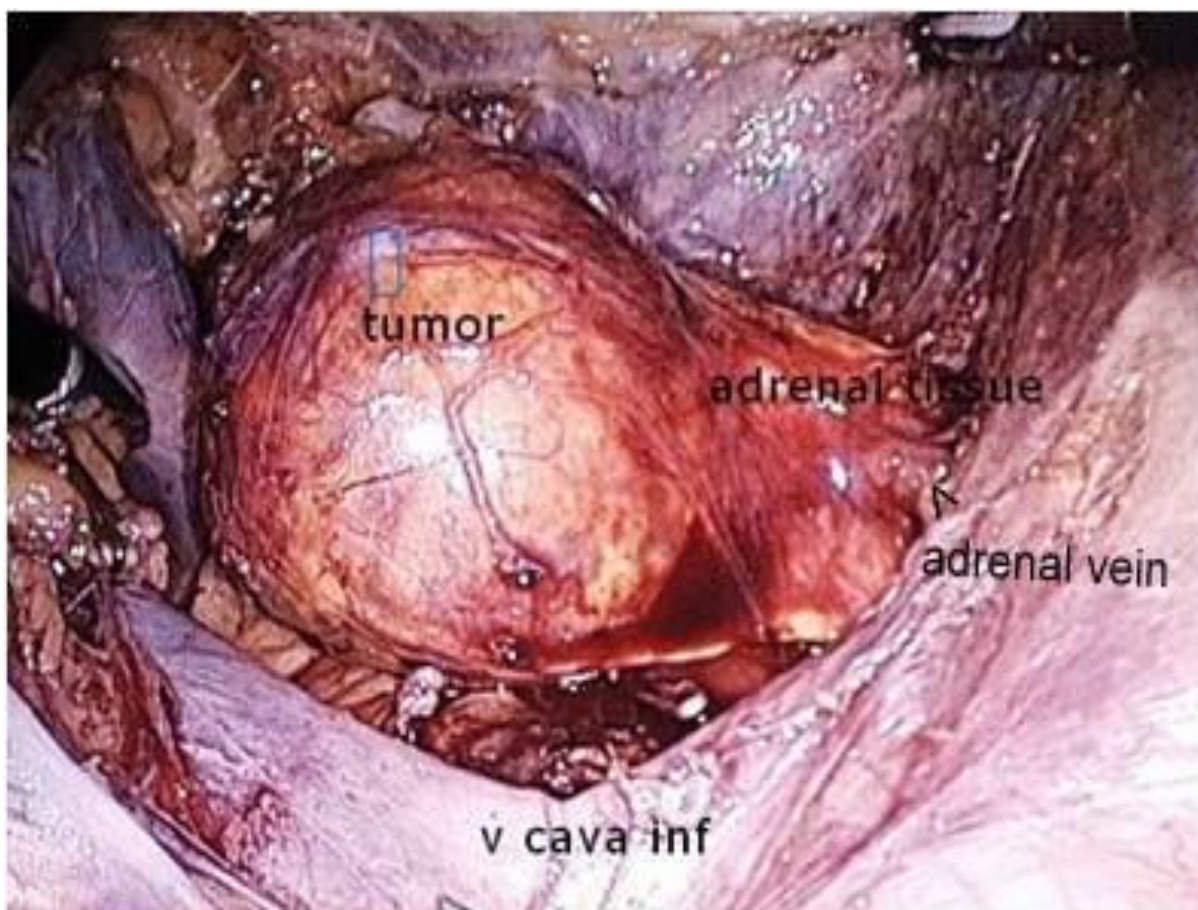
Tkivo nadbubrežne žlijezde je fragilno i lako se kida, što može uzrokovati intraoperativno krvarenje ako se direktno hvata instrumentima. Zbog navedenih razloga prilikom vađenja preparata koristi se endoskopska vrećica koja se uklanja kroz 10-12mm troakar. Na kraju postupka se po slojevima zatvaraju svi otvori od troakara većih od 5mm.

Kod desne adrenalektomije se dodatni, četvrti 2-5mm troakar postavlja najviše superomedijalno koji služi za retrakciju jetra (**slika 2**). Nakon uspostave pneumoperitoneja, odvajanjem triangularnog ligamenta lateralno i inferiorno se mobiliziraju jetra koja se zatim povlače anterosuperiorno. Za mobilizaciju duodenuma se napravi Kocherov manevar kako bi se omogućila vizualizaciju šuplje vene i desne nabubrežne žlijezde. Ostatak disekcije je sličan kao za lijevu žlijezdu.



copyright SAGES 2014

**SLIKA 2.** Pozicija troakara za desnu tranperitonealnu laparoskopsku adenalektomiju (16)



**SLIKA 3.** Intraoperacijski prikaz desne suprarenalne regije (fotografija snimljena na klinici za urologiju KBC – a Zagreb, uz dopuštenje doc. dr. sc. Nikole Kneževića)

Uspostava pneumoperitoneja je povezana sa smanjenjem venskog povrata, srčane ejeckijske frakcije, renalne perfuzije te povećanja inspiratornog i ekspiratornog tlaka. Zbog navedenih razloga je kontraindicirana u pacijenata sa srčanim, plućnim i neurološkim komorbiditetima.

#### 4.2.2. Retroperitonealni pristup

Retroperitonealni pristup se izvodi u lateralnom ili proniranom položaju. Prednost lateralnog položaja je laka konverzija u transperitonealni pristup, a proniranog mogućnost izvođenja bilateralne adrenalektomije bez manipulacije pacijentom.

Kod retroperitonealnog pristupa se izbjegava ulazak u peritonealnu šupljinu čime se smanjuje vjerojatnost ozljede intrabdominalnih organa tijekom njihove mobilizacije. Intrabdominalne adhezije od prethodnih operacija ne otežavaju izvođenje operativnog zahvata.

Glavni nedostatak retroperitonealnog pristupa je smanjen radni prostor što može otežati disekcije većih tumora. Drugi nedostatak je manjak orijentacijskih struktura koje olakšavaju snalaženje u obilju retroperitonealnog masnog tkiva, što može predstavljati izazov za operatore sa manjkom iskustva.

Kod lateralnog pristupa pacijent se nalazi na boku, uz blago flektiran operacijski stol sa stranom od interesa prema gore . Načini se rez od 1.5 cm pri vrhu dvanaestog, a ispod jedanaestog rebra. Podležeci mišići i fascije se odvajaju kauterom dok se ne vizualizira lumbodorzalna fascija koja se zatim oštro zarezuje te se pomoću prsta potvrđuje ulazak u retroperitonealni prostor. Tupom disekcijom prstom se stvara prostor između psoasnog mišića i Gerotine fascije bubrega i postavlja se inicijalni 10mm troakar. Taj prostor se dodatno proširuje pomoću retroperitonealnog disekcijskog balona koji se nakon toga uklanja, a prostor se održava insuflacijom ugljikovog dioksida. Drugi 5-10 mm troakar se postavlja pod kutem uz početak dvanaestog rebra i lateralni rub paraspinalnih mišića, otprilike 5 cm medijalno od prvog otvora. Treći troakar se postavlja dva prsta lateralno od prvog, iznad gornjeg prednjeg ruba ilijačne kosti (spina iliaca anterior superior) . Identifikacija psoasnog mišića je bitna za longitudinalnu orijentaciju.

Pri lijevoj adrenalektomiji se ulaskom u retroperitonealni prostor vizualizira Gerotina fascija koja prekriva bubreg. Medijalnom disekcijom se pomoću pulsacija i toka paralelnog uz veliki psoasni mišić mogu identificirati velike krvne žile, a zatim i bubrežni hilus i renalna arterija. Disekcijom uz gornji rub renalne arterije se prikaže lijeva adrenalna vena koja se pomoću dvije klipse podvezuje i presijeca. Mali arterijski ogranci se ligiraju pomoću kautera ili ultrazvučnog noža što omogućuje mobilizaciju medijalnog dijela žlijezde. Za vrijeme

mobilizacije ostatka nadbubrežne žlijezde treba izbjegavati hvatanje same žlijezde kako ne bi došlo do ruptur kapsule i rasapa tumorskog tkiva. Kada je mobilizacija završena, žlijezda se uklanja pomoću endoskopske vrećice, troakari uklanjaju, a otvori zatvaraju po slojevima.

Desna adrenalektomija se izvodi sličnom tehnikom, samo što se lijeva adrenalna vena identificira diskecijom uz rub donje šuplje vene od koje se odvaja.

#### 4.3. Komplikacije laparoskopske adrenalektomije

Krvarenje je najčešća intraoperativna i postoperativna komplikacija koja čini 40% svih komplikacija, ali u samo 5% slučajeva zahtijeva nadomjestak transfuzijom krvi (57). Sljedeća najčešća intraoperativna komplikacija je ozljeda unutarnjih organa, najčešće jetre, slezene, pankreasa, kolona i limfnih žila (58, 59). Postoperativne komplikacije uključuju infekcije i hematome rane, tromboembolije, urinarne, gastrointestinalne, plućne i kardiovaskularne komplikacije (58). Komplikacije specifične za laparoskopsku tehniku uključuju hiperkapniju i acidozu, krvarenje na mjestu postavljanja troakara te hernijacije unutarnjih organa (59).

Konverzija na otvorenu adrenalektomiju je potrebna u približno 2% slučajeva (57), a najčešća indikacija je nekontrolirano krvarenje zbog ozljede krvnih žila (60). Sljedeći najčešći razlog za konverziju je intraoperativni nalaz lokalne i vaskularne infiltracije tumorom (59). Ostali razlozi uključuju opsežne intraabdominalne adhezije, ozljede organa, hepatomegaliju, dijafragmalnu herniju i velike tumore – stanja koja tehnički otežavaju izvođenje laparoskopskog zahvata (59).

Smrt za vrijeme i nakon operacije je iznimno rijetka, prosječni mortalitet u većini centara je manji od 1% (49, 57, 61), a najčešći uzrok smrti je masivno krvarenje, nekrotizirajući pankreatitis, plućna embolija, kardiovaskularno zatajenje i sepsa (59).

## 5. PREDNOSTI LAPAROSKOPSKE ADRENALEKTOMIJE

Laparoskopska adrenalektomija predstavlja ogledni primjer minimalno invazivnog postupka. Brojne retrospektivne studije jasno prikazuju povoljnije ishode kod laparoskopskog u odnosu na otvoreni pristup: manja upotreba analgezije, kraće vrijeme hospitalizacije i oporavka, manji gubitak krvi, kraće operativno vrijeme, manji rizik nastanka abdominalnih hernija i ileusa te općenito manje komplikacija kao što su ozljede unutarnjih organa, infekcije te plućne i kardijalne komplikacije. (61-64). Osim manje učestalosti komplikacija, bolji je i kozmetički učinak što u konačnici rezultira većim zadovoljstvom pacijenta.

U prvih 30 dana nakon operacije, komplikacije se pojavljuju u 6.4% kod laparoskopskog, a 18.8% slučajeva kod otvorenog pristupa (61). Vrijeme hospitalizacije nakon laparoskopske iznosi prosječno 2 dana, a nakon otvorene adrenalektomije prosječno 5 dana (61). Kraći boravak u bolnici znači manje troškova za bolnicu i brži povratak životnim aktivnostima pacijenta, uključujući i brži povratak na radno mjesto. Valja naglasiti da pri usporedbi dva pristupa nema statistički značajne razlike u mortalitetu 30 dana iza operacije (tablica 3) (61).

**Tablica 3. Primarni ishodi za pacijente kod kojih je učinjena adrenalektomija(61)**

Primarni ishod	Kirurški pristup		Prilagođeni omjer izgleda
	Otvoreni pristup (n=644)	Laparoskopski pristup (n=2456)	POI (95% IP) ishoda za laparoskopski pristup
30 dnevni mortalitet	7 (1.1%)	9 (0.4%)	0.46 (0.15 do 1.42); P=0.18
30 dnevni morbiditet	121 (18.8%)	158 (6.4%)	0.37 (0.28 do 0.50); P<0.0001
Postoperativni boravak u bolnici	5 (3-6) dana	2 (1-3) dana	$\beta = -0.69$ (-0.75 do - 0.64); P< 0.0001
POI = Prilagođeni omjer izgleda; IP = Interval pouzdanosti			

Kada se uspoređuju 30 dnevni morbiditet i mortalitet u slučajevima kada je dokazana malignost tumora, opet se laparoskopski pristup nameće kao superiorniji u vidu manjeg broja

komplikacija (7.3% za laparoskopski naprema 21.9% za otvoreni) i kraćeg vremena hospitalizacije (2 za laparoskopski naprema 5 za otvoreni), ali također bez statistički značajne razlike u mortalitetu (61). Ipak još nije postignut konsenzus te se za takve tumore još uvijek preporučuje otvoreni pristup kao metoda izbora.

**Tablica 4. Primarni ishodi za podgrupu pacijenata sa malignim tumorom (61)**

Primarni ishod	Kirurški pristup		Prilagođeni omjer izgleda POI (95% IP) ishoda za laparoskopski pristup
	Otvoreni pristup (n=242)	Laparoskopski pristup (n=480)	
30 dnevni mortalitet	5 (2.1%)	4 (0.8%)	0.41 (0.07 do 2.32); P=0.31
30 dnevni morbiditet	53 (21.9%)	35 (7.3%)	0.33 (0.20 do 0.55); P<0.0001
Postoperativni boravak u bolnici	5 (4-7) dana	2 (1-3) dana	$\beta = -0.79$ (-0.89 do - 0.69); P< 0.0001
POI = Prilagođeni omjer izgleda; IP = Interval pouzdanosti			

Zbog svega navedenog, laparoskopski pristup se vrlo brzo po uvođenju nametnuo kao zlatni standard za uklanjanje svih benignih, ali i većine malignih tumora nadbubrežne žlijezde. Za očekivati je da će se trend minimalno invazivne kirurgije u budućnosti sve više razvijati i češće primjenjivati.



## 6. ZAHVALE

Zahvaljujem svom mentoru, doc. dr. sc. Nikoli Kneževiću i dr. sc. Tomislavu Kulišu na stručnom vodstvu pri pisanju ovog diplomskog rada. Također zahvaljujem prof. dr. sc. Željku Kaštelanu i svim djelatnicima Klinike za urologiju KBC – a Zagreb što su me srdačno primili u svoj kolektiv i omogućili da se pobliže upoznam sa urologijom kao strukom.

Također zahvaljujem svojoj obitelji i prijateljima na bezuvjetnoj podršci i razumijevanju kroz cijeli studij, a pogotovo svojoj Majci što mi je usadila vrijednosti rada i dobročinstva.

## 7. LITERATURA

1. Young WF, Jr. Clinical practice. The incidentally discovered adrenal mass. *N Engl J Med.* 2007;356(6):601-10.
2. Young WF, Jr. Management approaches to adrenal incidentalomas. A view from Rochester, Minnesota. *Endocrinol Metab Clin North Am.* 2000;29(1):159-85, x.
3. Kastelan D, Kraljevic I, Dusek T, Knezevic N, Solak M, Gardijan B, et al. The clinical course of patients with adrenal incidentaloma: is it time to reconsider the current recommendations? *Eur J Endocrinol.* 2015;173(2):275-82.
4. Kastelan D, Dusek T, Aganovic I, Stern-Padovan R, Kuzmanic D, Kastelan Z, et al. [Management of adrenal incidentaloma: the position statement of the Croatian referral center for adrenal gland disorders]. *Lijecnicki vjesnik.* 2010;132(3-4):71-5.
5. Kloos RT, Gross MD, Francis IR, Korobkin M, Shapiro B. Incidentally discovered adrenal masses. *Endocr Rev.* 1995;16(4):460-84.
6. Barzon L, Sonino N, Fallo F, Palu G, Boscaro M. Prevalence and natural history of adrenal incidentalomas. *Eur J Endocrinol.* 2003;149(4):273-85.
7. NIH state-of-the-science statement on management of the clinically inapparent adrenal mass ("incidentaloma"). NIH consensus and state-of-the-science statements. 2002;19(2):1-25.
8. Grumbach MM, Biller BM, Braunstein GD, Campbell KK, Carney JA, Godley PA, et al. Management of the clinically inapparent adrenal mass ("incidentaloma"). *Ann Intern Med.* 2003;138(5):424-9.
9. Hamrahian AH, Ioachimescu AG, Remer EM, Motta-Ramirez G, Bogabathina H, Levin HS, et al. Clinical utility of noncontrast computed tomography attenuation value (hounsfield units) to differentiate adrenal adenomas/hyperplasias from nonadenomas: Cleveland Clinic experience. *J Clin Endocrinol Metab.* 2005;90(2):871-7.
10. Szolar DH, Korobkin M, Reittner P, Berghold A, Bauernhofer T, Trummer H, et al. Adrenocortical carcinomas and adrenal pheochromocytomas: mass and enhancement loss evaluation at delayed contrast-enhanced CT. *Radiology.* 2005;234(2):479-85.

11. Wedmid A, Palese M. Diagnosis and treatment of the adrenal cyst. *Current urology reports*. 2010;11(1):44-50.
12. Blake MA, Krishnamoorthy SK, Boland GW, Sweeney AT, Pitman MB, Harisinghani M, et al. Low-density pheochromocytoma on CT: a mimicker of adrenal adenoma. *AJR Am J Roentgenol*. 2003;181(6):1663-8.
13. Lenders JW, Pacak K, Walther MM, Linehan WM, Mannelli M, Friberg P, et al. Biochemical diagnosis of pheochromocytoma: which test is best? *Jama*. 2002;287(11):1427-34.
14. Mantero F, Terzolo M, Arnaldi G, Osella G, Masini AM, Ali A, et al. A survey on adrenal incidentaloma in Italy. Study Group on Adrenal Tumors of the Italian Society of Endocrinology. *J Clin Endocrinol Metab*. 2000;85(2):637-44.
15. Bravo EL, Tagle R. Pheochromocytoma: state-of-the-art and future prospects. *Endocr Rev*. 2003;24(4):539-53.
16. Ilias I, Pacak K. Current approaches and recommended algorithm for the diagnostic localization of pheochromocytoma. *J Clin Endocrinol Metab*. 2004;89(2):479-91.
17. Elfenbein DM, Scarborough JE, Speicher PJ, Scheri RP. Comparison of laparoscopic versus open adrenalectomy: results from American College of Surgeons-National Surgery Quality Improvement Project. *The Journal of surgical research*. 2013;184(1):216-20.
18. Neumann HP, Pawlu C, Peczkowska M, Bausch B, McWhinney SR, Muresan M, et al. Distinct clinical features of paraganglioma syndromes associated with SDHB and SDHD gene mutations. *Jama*. 2004;292(8):943-51.
19. Benn DE, Robinson BG. Genetic basis of phaeochromocytoma and paraganglioma. *Best practice & research Clinical endocrinology & metabolism*. 2006;20(3):435-50.
20. Scholz T, Eisenhofer G, Pacak K, Dralle H, Lehnert H. Clinical review: Current treatment of malignant pheochromocytoma. *J Clin Endocrinol Metab*. 2007;92(4):1217-25.
21. Kimura N, Watanabe T, Noshiro T, Shizawa S, Miura Y. Histological grading of adrenal and extra-adrenal pheochromocytomas and relationship to prognosis: a clinicopathological analysis of 116 adrenal pheochromocytomas and 30 extra-adrenal

- sympathetic paragangliomas including 38 malignant tumors. *Endocrine pathology*. 2005;16(1):23-32.
22. Elfenbein DM, Scarborough JE, Speicher PJ, Scheri RP. Comparison of laparoscopic versus open adrenalectomy: results from American College of Surgeons-National Surgery Quality Improvement Project. *The Journal of surgical research*. 2013;184(1):216-20.
  23. Eisenhofer G, Bornstein SR, Brouwers FM, Cheung NK, Dahia PL, de Krijger RR, et al. Malignant pheochromocytoma: current status and initiatives for future progress. *Endocrine-related cancer*. 2004;11(3):423-36.
  24. Motta-Ramirez GA, Remer EM, Herts BR, Gill IS, Hamrahian AH. Comparison of CT findings in symptomatic and incidentally discovered pheochromocytomas. *AJR Am J Roentgenol*. 2005;185(3):684-8.
  25. Timmers HJ, Chen CC, Carrasquillo JA, Whatley M, Ling A, Eisenhofer G, et al. Staging and functional characterization of pheochromocytoma and paraganglioma by 18F-fluorodeoxyglucose (18F-FDG) positron emission tomography. *Journal of the National Cancer Institute*. 2012;104(9):700-8.
  26. Lenders JW, Eisenhofer G, Mannelli M, Pacak K. Pheochromocytoma. *Lancet (London, England)*. 2005;366(9486):665-75.
  27. Eisenhofer G, Goldstein DS, Kopin IJ, Crout JR. Pheochromocytoma: rediscovery as a catecholamine-metabolizing tumor. *Endocrine pathology*. 2003;14(3):193-212.
  28. Roman S. Adrenocortical carcinoma. *Current opinion in oncology*. 2006;18(1):36-42.
  29. Liou LS, Kay R. Adrenocortical carcinoma in children. Review and recent innovations. *The Urologic clinics of North America*. 2000;27(3):403-21.
  30. Ng L, Libertino JM. Adrenocortical carcinoma: diagnosis, evaluation and treatment. *J Urol*. 2003;169(1):5-11.
  31. Fassnacht M, Allolio B. Clinical management of adrenocortical carcinoma. *Best practice & research Clinical endocrinology & metabolism*. 2009;23(2):273-89.

32. Simhan J, Canter D, Teper E, Smaldone MC, Patil N, Patchefsky A, et al. Adrenocortical carcinoma masquerading as a benign adenoma on computed tomography washout study. *Urology*. 2012;79(2):e19-20.
33. Ilias I, Sahdev A, Reznick RH, Grossman AB, Pacak K. The optimal imaging of adrenal tumours: a comparison of different methods. *Endocrine-related cancer*. 2007;14(3):587-99.
34. Bullock WK, Hirst AE, Jr. Metastatic carcinoma of the adrenal. *The American journal of the medical sciences*. 1953;226(5):521-4.
35. Lutz A, Stojkovic M, Schmidt M, Arlt W, Allolio B, Reincke M. Adrenocortical function in patients with macrometastases of the adrenal gland. *Eur J Endocrinol*. 2000;143(1):91-7.
36. Boland GW, Blake MA, Hahn PF, Mayo-Smith WW. Incidental adrenal lesions: principles, techniques, and algorithms for imaging characterization. *Radiology*. 2008;249(3):756-75.
37. Walz MK, Petersenn S, Koch JA, Mann K, Neumann HP, Schmid KW. Endoscopic treatment of large primary adrenal tumours. *The British journal of surgery*. 2005;92(6):719-23.
38. Bichakjian CK, Olencki T, Alam M, Andersen JS, Berg D, Bowen GM, et al. Merkel cell carcinoma, version 1.2014. *Journal of the National Comprehensive Cancer Network : JNCCN*. 2014;12(3):410-24.
39. Mills SE. *Histology for pathologists*. Philadelphia: Lippincott Williams & Wilkins; 2007.
40. Toni R, Mosca S, Favero L, Ricci S, Roversi R, Toni G, et al. Clinical anatomy of the suprarenal arteries: a quantitative approach by aortography. *Surgical and radiologic anatomy : SRA*. 1988;10(4):297-302.
41. Mitty HA. Embryology, anatomy, and anomalies of the adrenal gland. *Seminars in roentgenology*. 1988;23(4):271-9.

42. Gagner M, Lacroix A, Bolte E. Laparoscopic adrenalectomy in Cushing's syndrome and pheochromocytoma. *N Engl J Med.* 1992;327(14):1033.
43. Aboumarzouk OM, Stein RJ, Haber GP, Kaouk J, Chlosta PL, Somani BK. Laparoscopic partial nephrectomy in obese patients: a systematic review and meta-analysis. *BJU international.* 2012;110(9):1244-50.
44. Mendoza D, Newman RC, Albala D, Cohen MS, Tewari A, Lingeman J, et al. Laparoscopic complications in markedly obese urologic patients (a multi-institutional review). *Urology.* 1996;48(4):562-7.
45. Anast JW, Stoller ML, Meng MV, Master VA, Mitchell JA, Bassett WW, et al. Differences in complications and outcomes for obese patients undergoing laparoscopic radical, partial or simple nephrectomy. *J Urol.* 2004;172(6 Pt 1):2287-91.
46. Shen ZJ, Chen SW, Wang S, Jin XD, Chen J, Zhu Y, et al. Predictive factors for open conversion of laparoscopic adrenalectomy: a 13-year review of 456 cases. *J Endourol.* 2007;21(11):1333-7.
47. Kapoor A, Nassir A, Chew B, Gillis A, Luke P, Whelan P. Comparison of laparoscopic radical renal surgery in morbidly obese and non-obese patients. *J Endourol.* 2004;18(7):657-60.
48. Fazeli-Matin S, Gill IS, Hsu TH, Sung GT, Novick AC. Laparoscopic renal and adrenal surgery in obese patients: comparison to open surgery. *J Urol.* 1999;162(3 Pt 1):665-9.
49. Kulis T, Knezevic N, Pekez M, Kastelan D, Grkovic M, Kastelan Z. Laparoscopic adrenalectomy: lessons learned from 306 cases. *Journal of laparoendoscopic & advanced surgical techniques Part A.* 2012;22(1):22-6.
50. MacGillivray DC, Whalen GF, Malchoff CD, Oppenheim DS, Shichman SJ. Laparoscopic resection of large adrenal tumors. *Annals of surgical oncology.* 2002;9(5):480-5.

51. Zografos GN, Farfaras A, Vasiliadis G, Pappa T, Aggeli C, Vassilatou E, et al. Laparoscopic resection of large adrenal tumors. *JLS : Journal of the Society of Laparoendoscopic Surgeons*. 2010;14(3):364-8.
52. Bittner JGt, Gershuni VM, Matthews BD, Moley JF, Brunt LM. Risk factors affecting operative approach, conversion, and morbidity for adrenalectomy: a single-institution series of 402 patients. *Surg Endosc*. 2013;27(7):2342-50.
53. Gonzalez RJ, Shapiro S, Sarlis N, Vassilopoulou-Sellin R, Perrier ND, Evans DB, et al. Laparoscopic resection of adrenal cortical carcinoma: a cautionary note. *Surgery*. 2005;138(6):1078-85; discussion 85-6.
54. Miller BS, Ammori JB, Gauger PG, Broome JT, Hammer GD, Doherty GM. Laparoscopic resection is inappropriate in patients with known or suspected adrenocortical carcinoma. *World journal of surgery*. 2010;34(6):1380-5.
55. Porpiglia F, Fiori C, Daffara F, Zaggia B, Bollito E, Volante M, et al. Retrospective evaluation of the outcome of open versus laparoscopic adrenalectomy for stage I and II adrenocortical cancer. *Eur Urol*. 2010;57(5):873-8.
56. Placement of trocars in laparoscopic transabdominal left adrenalectomy. (<https://www.sages.org/image-library/trocar-placement-11/>) Pristup: 17.5.2018.
57. Gumbs AA, Gagner M. Laparoscopic adrenalectomy. *Best practice & research Clinical endocrinology & metabolism*. 2006;20(3):483-99.
58. Soulie M, Salomon L, Seguin P, Mervant C, Mouly P, Hoznek A, et al. Multi-institutional study of complications in 1085 laparoscopic urologic procedures. *Urology*. 2001;58(6):899-903.
59. Assalia A, Gagner M. Laparoscopic adrenalectomy. *The British journal of surgery*. 2004;91(10):1259-74.
60. Henry JF, Defechereux T, Raffaelli M, Lubrano D, Gramatica L. Complications of laparoscopic adrenalectomy: results of 169 consecutive procedures. *World journal of surgery*. 2000;24(11):1342-6.

61. Elfenbein DM, Scarborough JE, Speicher PJ, Scheri RP. Comparison of laparoscopic versus open adrenalectomy: results from American College of Surgeons-National Surgery Quality Improvement Project. *The Journal of surgical research*. 2013;184(1):216-20.
62. Brunt LM. The positive impact of laparoscopic adrenalectomy on complications of adrenal surgery. *Surg Endosc*. 2002;16(2):252-7.
63. Lee J, El-Tamer M, Schiffner T, Turrentine FE, Henderson WG, Khuri S, et al. Open and laparoscopic adrenalectomy: analysis of the National Surgical Quality Improvement Program. *Journal of the American College of Surgeons*. 2008;206(5):953-9; discussion 9-61.
64. Murphy MM, Witkowski ER, Ng SC, McDade TP, Hill JS, Larkin AC, et al. Trends in adrenalectomy: a recent national review. *Surg Endosc*. 2010;24(10):2518-26.



## 8. ŽIVOTOPIS

Rođen sam 28.11.1993. godine u Splitu. Osnovnu i srednju školu završio sam u Pločama, a 2012. upisujem Medicinski fakultet u Zagrebu. Za vrijeme studija sam sudjelovao u radu veslačke sekcije fakulteta te u pjevačkom zboru Lege artis u kojem sam obnašao funkciju predsjednika. Sudjelovao sam u nastavi kao demonstrator pri katedrama iz kirurgije i interne medicine. Objavljivao sam sažetke na kongresima iz pulmologije i endokrinologije, organizirao humanitarne koncerte i kulturna događanja pri Medicinskom fakultetu i aktivno sudjelovao u organizaciji proslave stote godišnjice Medicinskog fakulteta.

Dobitnik sam dekanove nagrade za najboljeg studenta četvrte godine i posebne dekanove nagrade kao član zboru Lege artis.