

# Klinička primjena ultrazvučnog kontrastnog sredstva

---

Mehinović, Lavinia

Master's thesis / Diplomski rad

2018

Degree Grantor / Ustanova koja je dodijelila akademski / stručni stupanj: **University of Zagreb, School of Medicine / Sveučilište u Zagrebu, Medicinski fakultet**

Permanent link / Trajna poveznica: <https://um.nsk.hr/um:nbn:hr:105:083952>

Rights / Prava: [In copyright](#)/[Zaštićeno autorskim pravom.](#)

Download date / Datum preuzimanja: **2024-07-14**



Repository / Repozitorij:

[Dr Med - University of Zagreb School of Medicine Digital Repository](#)



**SVEUČILIŠTE U ZAGREBU  
MEDICINSKI FAKULTET**

**Lavinia Mehinović**

**Klinička primjena ultrazvučnog kontrastnog  
sredstva**

**DIPLOMSKI RAD**



**Zagreb, 2018.**

Ovaj diplomski radi izrađen je na Kliničkom zavodu za dijagnostičku i intervencijsku radiologiju Kliničke bolnice Dubrava pod vodstvom doc. dr. sc. Gordane Ivanac i predan je na ocjenu u akademskoj godini 2017./2018.

## KRATICE

CEUS – *Contrast Enhanced Ultrasound*

UZV – ultrazvuk

CT – kompjutorizirana tomografija (*Computed tomography*)

MR – magnetna rezonancija

FDA – *Food and Drug Administration*

SAD – Sjedinjene Američke Države

Hz – Herc

MHz – megaherc

µm – mikrometar

nm – nanometar

ml – mililitar

PFC – perfluorugljik

PEM – *polyelectrolyte multilayer*

tzv. – takozvani

npr. – na primjer

eng. – engleski

EFSUMB - *European Federation of Societies for Ultrasound in Medicine and Biology*

HCC – hepatocelularni karcinom

MSCT – višeslojna kompjuterizirana tomografija

NET – neuroendokrini tumor

IMT – *intima-media thickness*

AAA – aneurizma abdominalne aorte

EVAR – *Endovascular aneurysm repair*

ACE – *American Association of Clinical Endocrinologists*

AME – *Associazione Medici Endocrinology*

ETA – *European Thyroid Association*

TI-RADS – *thyroid imaging reporting and data system*

## Sadržaj

Sažetak .....	I
Summary .....	II
Uvod .....	1
<i>Fizika</i> .....	1
<i>Izvori i detektori ultrazvuka</i> .....	2
Ultrazvučna kontrastna sredstva.....	3
<i>Podjela ultrazvučnih kontrastnih sredstava</i> .....	3
<i>Mehanizam djelovanja mjehurića</i> .....	5
<i>Kemijska građa ultrazvučnih kontrastnih sredstava</i> .....	6
<i>Biodistribucija i farmakokinetika mikromjehurića</i> .....	8
<i>Sigurnost intravaskularnih ultrazvučnih kontrastnih sredstava</i> .....	9
Klinička primjena kontrastnog ultrazvučnog sredstva .....	10
<i>Jetra</i> .....	11
<i>Hepatoćelularni karcinom</i> .....	12
<i>Gušterača</i> .....	14
<i>Probavni sustav</i> .....	14
<i>Bubreg</i> .....	15
<i>Krvne žile</i> .....	17
<i>Srce</i> .....	18
<i>Dojka</i> .....	18
<i>Sentinel limfni čvor</i> .....	19
<i>Štitnjača</i> .....	20
Zaključak .....	21
Zahvala .....	22
Literatura .....	23

## **Sažetak**

### **Klinička primjena ultrazvučnog kontrastnog sredstva**

Lavinia Mehinović

Ultrazvučna kontrastna sredstva su tvari koje pojačavaju ehogenost (sposobnost odbijanja UZV valova) u tkivima ili organima u kojima se nalaze. U prikazima u B-modu struktura u kojoj se nalazi ultrazvučno kontrastno sredstvo biti će svjetlija, a sonogram (ultrazvučni prikaz) kontrastniji. [6] Osnovna reflektivna čestica ultrazvučnog kontrastnog sredstva (mikromjehurića) sastoji se od plina oko kojeg je obloga (stabilizira mikromjehuriće sprečavajući izlazak plina i njegovo otapanje u okolnoj tekućini). [6]

Ultrazvučna kontrastna sredstva su primjenu našla prvenstveno u neinvazivnim prikazima srca (ehokardiografija), procjeni perfuzije tkiva, mikrovaskularnog protoka i volumena krvi te u prikazu karotidne arterije i neovaskularizaciji aterosklerotskog plaka (što je i meta za buduće sisteme ciljane primjene lijekova). FDA je za upotrebu u SAD-u odobrila dva preparata mikromjehurića: Optison (od 1997.) i Definity (od 2001.) za poboljšanje kvalitete ehokardiograma lijevog srca. U Europi su u upotrebi drugi preparati (npr. Echovist), za poboljšanje signala venskog bazena i desnog srca. Glavna primjena kontrastom pojačanog ultrazvuka u Europi (i Japanu) je u detekciji i karakterizaciji fokalnih lezija jetre, ali tu primjenu FDA još nije odobrila za SAD. [11]

Primjena ultrazvučnog kontrastnog sredstva u srčanim problemima te u fokalnim lezijama jetre je potvrđena i ustaljena u kliničkoj primjeni, ali kliničke studije su zadnjih godina pokazale da za njegovu primjenu mjesta ima i u drugim indikacijama, kao što su dijagnostika tumora bubrega, dojke, gušterače te u procjeni aterosklerotskih promjena krvnih žila.

**KLJUČNE RIJEČI:** ultrazvuk, kontrast, mikromjehurići

## Summary

### Clinical application of ultrasound contrast agent

Lavinia Mehinović

Diagnostic ultrasound is a non-harmful imaging method used routinely in today's medicine. It is based on the use of high-frequency sound and different density (more accurately, different impedance) of different types of tissue. Ultrasound waves are created by the transducer, sent into the patient's body through different types of tissue, and then returned to the transducer as a reflected echo. Ultrasound waves are reflected at the surfaces between tissues of different density, the reflection being proportional to the difference in impedance. If the densities of two tissues are very different, then the sound is completely reflected, resulting in total acoustic shadowing (for example behind bones, calculi, and air). If there is no difference in a tissue or between tissues (for example in homogenous fluids such as blood, urine, ascites, pleural effusion, etc.) there is no echo (echo-free structures). Some tissues in the human body have very similar densities (impedances) and because of that can be very hard to differentiate. Here is where contrast-enhanced ultrasound comes in – the microbubbles (contrast agents) act as echo-enhancers. The ideal contrast agent should be non-toxic, injectable intravenously, capable of crossing the pulmonary capillary bed after a peripheral injection, and stable enough to achieve enhancement for the duration of the examination. The goal is to make contrast-enhanced ultrasound as reliable and precise as contrast CT or MRI, so that the patients who have some adverse reactions to those contrasts still have an effective imaging method available.

**KEYWORDS:** ultrasound, microbubbles, contrast

## Uvod

Ultrazvuk je već dugo vrijedna dijagnostička metoda, a od kraja prošlog stoljeća postajao je sve učestaliji u praksama i bolnicama diljem svijeta. [3,4] Zbog nekih od svojih prednosti danas je postao rutinska radiološka pretraga. Možda najveća prednost mu je što ne rabi ionizirajuće zračenje (što je posebno važno kod trudnica i mladih), dakle pruža klinički važne podatke bez značajnijeg biološkog učinka na pacijenta. Druga značajna prednost je što omogućava prikaz u stvarnom vremenu (tako omogućava pregled srca ili fetusa), a različiti položaji sonde omogućavaju prikaz različitih ravnina, dakle i prikaz prostornih odnosa među strukturama (što znači da je koristan u procjeni i anatomije i fiziologije).[5] Još neke od prednosti ultrazvuka su prijenosnost (za razliku od CT-a ili MR-a), izvrsna rezolucija pri pregledu površnih struktura te kvalitativna i kvantitativna procjena protoka (zahvaljujući Doppleru). Razvoj i stalno usavršavanje ultrazvučnih kontrastnih sredstava omogućuju da postane konkurentan (ili čak i nadmaši) CT i MR u otkrivanju i određivanju mekotkivnih ili vaskularnih lezija. U sadašnjosti, kada financijski aspekti postaju sve važniji, bitno je istaknuti i da je jeftiniji od drugih radioloških metoda te je odličan kao metoda probira i praćenja.[4] Ipak, treba istaknuti da postoje strukture koje nije moguće prikazati ultrazvukom (kao što su npr. kost i tkiva okružena kostima), a sama pretraga je ovisna o iskustvu i vještini operatera.[5]

## *Fizika*

Ultrazvuk je zvuk frekvencije iznad 16000 – 20000 Hz (frekvencije više od praga čujnosti ljudskog uha), a u medicinskoj dijagnostici najčešće se upotrebljava UZV frekvencije od 2 do 10MHz. Zvuk se širi kroz sredstvo predajom mehaničke energije od čestice do čestice i tako uzrokujući njihovo titranje.[1] Zvuk se može širiti na razne načine, ali kada govorimo o medicinskoj dijagnostici bitno je izdvojiti longitudinalno titranje (čestice titraju u smjeru širenja vala; tako se zvučni val širi kroz sva biološka tkiva, osim kostiju) i transverzalno (čestice titraju okomito na smjer širenja vala, u znatnijoj mjeri moguće samo u krutim sredstvima – npr. kosti).[2] Brzina širenja ultrazvuka u različitim sredstvima je različita. Osim brzinom širenja, valovi su određeni svojom frekvencijom i valnom duljinom, a bitno je spomenuti i intenzitet zvučnog vala. Intenzitet zvučnog vala određen je svojstvima izvora (proporcionalan je kvadratu amplitude i kvadratu frekvencije zvučnog vala) te svojstvima sredstva (tkiva) kroz koje se kreće (proporcionalan je zvučnom otporu, koji je različit za različita tkiva). Pri prolasku kroz različita tkiva (različite zvučne otpore) dolazi do odbijanja (refleksije) i loma vala. Do maksimalnog prijenosa zvučne energije iz jednog sredstva (tkiva) u drugo dolazi pri okomitom širenju zvučnog vala na granicu i pri vrlo sličnim zvučnim otporima tih dvaju sredstava. Zbog



interakcije ultrazvučnog vala s tvari, odnosno interakcije s tkivom kroz koji prolazi dolazi do atenuacije (prigušenja) zvučnog vala, uglavnom apsorpcijom. Dio energije vala se troši na svladavanje otpora čestica tkiva titranju te na stvaranje topline koja ostaje apsorbirana u tom tkivu. Intenzitet zvučnog vala smanjuje se eksponencijalno, a koliko brzo ovisi o dubini, odnosno putu koji val prođe te o atenuacijskom koeficijentu tkiva (ovisno o vrsti tkiva i frekvenciji). Put koji val treba proći da bi se njegov intenzitet smanjio na polovicu početne vrijednosti (poludebljina atenuacije) smanjuje se s frekvencijom ultrazvuka, odnosno prigušenje je jače ako je frekvencija veća. Zbog toga se za pregled površinskih organa i tkiva mogu rabiti sonde s višom frekvencijom, a za prikaz dubljih struktura su pogodnije sonde s nižim frekvencijama. Važno je spomenuti i longitudinalnu (aksijalnu) i lateralnu rezoluciju. Aksijalna rezolucija je najmanja mjerljiva udaljenost između dvije reflektirajuće plohe na pravcu širenja ultrazvuka (slabi kako ultrazvuk prodire u dubinu tkiva). Lateralna rezolucija je najmanja mjerljiva udaljenost dvaju reflektirajućih ploha okomitih na smjer širenja ultrazvuka i ovisi o širini snopa.[1] Uz rezoluciju, kao i za svaku dijagnostičku metodu, važno je spomenuti i kontrast. Kontrast je jači na granici tkiva koja imaju veću razliku u zvučnim otporima. [2]

### ***Izvori i detektori ultrazvuka***

Kao izvori i detektori UZV valova koriste se piezoelektrični kristali, kristali koji pokazuju tzv. piezoelektrični učinak (i obrnuti piezoelektrični učinak). U prirodi su to npr. kvarc i turmalin, a u medicini se upotrebljavaju kristali barijeva titanata, ali i umjetni (jeftiniji) materijali. Piezoelektrični učinak je stvaranje naboja i električnog polja na površini kristala (i njegova promjena) ovisno o smjeru djelovanja sile na kristal (mehanička sila periodički djeluje na kristal i uzrokuje njegovo sabijanje i širenje te tako i preraspodjelu naboja). Obrnuti piezoelektrični učinak je pojava mehaničkih deformacija kao posljedica promjena električnog polja (odnosno napona). Na taj način uređaj stvara ultrazvučne valove, periodičke vibracije koje nastaju se očituju kao ultrazvučni valovi. U medicinskoj dijagnostici se koriste pulsni ultrazvučni valovi, što znači da je uređaj prvo (manji dio vremena) izvor ultrazvučnih valova (zahvaljujući već objašnjenom piezoelektričnom učinku), a zatim služi kao detektor reflektiranih ultrazvučnih valova (zahvaljujući piezoelektričnom učinku mehanička energija se pretvara u električnu). Električni signal se registrira i pojačava na uređaju koji se zove osciloskop te se prikazuje kao amplituda (veći intenzitet reflektiranog vala bilježi se kao veća amplituda). [2] Prikaz amplituda se još zove i A-prikaz, a prikaz u kojem se amplitude različite jakosti prikazuju različitim sjajem točaka na ekranu (veća amplituda, jača struja pa dakle i jači sjaj točke na ekranu) zove se B-prikaz ili B-mod (od engleskog brightness). U upotrebi je još i M-prikaz ili TM-prikaz (od

engleskog time motion) koji se koristi za prikaz struktura u pokretu, kao što su srčani zalisci (odabir mjesta interesa na dvodimenzionalnom B-prikazu te kontinuirano snimanje željene strukture u pokretu).[3,5]

## **Ultrazvučna kontrastna sredstva**

Ultrazvučna kontrastna sredstva su tvari koje pojačavaju ehogenost (sposobnost odbijanja UZV valova) u tkivima ili organima u kojima se nalaze. U prikazima u B-modu struktura u kojoj se nalazi ultrazvučno kontrastno sredstvo biti će svjetlija, a sonogram (ultrazvučni prikaz) kontrastniji. Postoje i UZV kontrastna sredstva u širem smislu koja uklanjaju nepoželjne odjeke struktura u tijelu, koje stvaraju sjenu ili artefakte te tako ometaju prikaz dubljih organa (npr. obična voda koja ispunjava želudac eliminira odjeke zraka i ostalog njegovog sadržaja te tako omogućuje prikaz struktura smještenih iza želuca, koje bi inače bile skrivene i djelujući tako kao transmisijsko sredstvo poboljšava UZV prikaz). Iako se već dugo koriste u drugim radiološkim metodama, kontrastna sredstva su tek nedavno ušla u UZV dijagnostiku (otkad su se pojavili učinkoviti i sigurni pripravci temeljeni na mikromjehurićima). Povijest ultrazvučnih kontrastnih sredstava počinje s njihovom primjenom u kardiologiji, 1960-ih godina kada je Joyner upotrijebio fiziološku otopinu (a kasnije i otopinu dekstroze) kao kontrastno sredstvo u identifikaciji srčanog mitralnog zaliska. Sljedećih par desetljeća su za identifikaciju srčanih šantova i prikaz anatomije srca u upotrebi veliki neinkapsulirani mjehurići pripremani mućkanjem, a kasnije dolaze u upotrebu i mjehurići manji od 10  $\mu\text{m}$  pripremani postupkom „sonikacije“. Sredinom 1980-ih započinje proizvodnja ultrazvučnih kontrastnih sredstava temeljenih na stabilnim inkapsuliranim mjehurićima (u početku mikromjehurići zraka obloženi mikrokristalima galaktoze ili denaturiranim proteinom) koji su mogli podnijeti prolazak kroz plućnu cirkulaciju te su bili pogodni za intravensku primjenu. Rabili su se u pregledima UZV snopom velike snage, koji je izazivao njihovo razaranje. Druga generacija inkapsuliranih mikromjehurića sadržavala je perfluorokarbonske plinove perfluoropropan ili sumporheksafluorid (inkapsulirane fosfolipidima). Oni jako pojačavaju ehogenost, moguće ih je upotrebljavati u pregledima UZV snopom niske snage, bez razaranja mikromjehurića, a stabilni su 3-5 minuta nakon intravenske primjene, što je dovoljno vremena za obavljanje pretrage.[6]

### ***Podjela ultrazvučnih kontrastnih sredstava***

Ultrazvučna kontrastna sredstva mogu se klasificirati s obzirom na veličinu ehogenih čestica, kemijsku građu (vrstu plina i obloge mikromjehurića), farmakokinetiku i biodistribuciju

(mjesto kliničke primjene) te sigurnost primjene. Kao ultrazvučna kontrastna sredstva može se rabiti više vrsta biokoloida, npr. emulzija plina i tekućine formirane u mjehuriće promjera 1-10  $\mu\text{m}$  ili emulzije dvije vrste tekućina formirane u nano-kapljice (promjer 10-100 nm) ili liposome. Trenutno su u kliničkoj primjeni najčešće mikromjehurići. [6]

Koloidni mjehurići (mikromjehurići) su se pojavili kao važna kontrastna sredstva i nosači lijekova u ciljanoj terapiji. Promjer mikromjehurića je približno jednak promjeru eritrocita (manje od 10  $\mu\text{m}$ ), što znači da mogu imati slična reološka svojstva u mikrožilju i kapilarama u tijelu. Plinovita srž mikromjehurića čini većinu njegova volumena i omogućuje mu da djeluje kao kontrastno sredstvo ili mehanizam za isporuku lijeka. Čahura ga stabilizira i može se sastojati od surfaktanta, lipida, proteina, polimera ili njihove kombinacije. S obzirom da je plinovito središte slabo otapalo za molekule lijeka, čahura mora sadržavati mehanizam za dodavanje lijeka. Ključ za uspjeh mikromjehurića kao sredstava isporuke lijeka je njihova visoka aktivnost kada su izloženi ultrazvučnim valovima (ovisno o svojstvima ultrazvučnih valova, različit je učinak na mikromjehuriće i može biti u rasponu od pojačanja signala do kavitacije i otpuštanja lijeka iz središta). [9]

Iako su se mikromjehurići pokazali uspješnima u dijagnostici tumora, zbog svog relativno velikog polumjera (1 do 8  $\mu\text{m}$ ) njihova primjena je ograničena na intravaskularni prostor. Zbog toga se pojavio interes za razvijanje sitnijih kontrastnih sredstava. [11] Kontrastna sredstva ne temeljena na mikromjehurićima (nanočestice) su čestice veličine između 10 nm i 1  $\mu\text{m}$  i najčešće su građena od tekućih ili čvrstih koloida. Većinu takvih kontrastnih sredstava nije moguće prikazati ultrazvukom zbog njihove slabe ehogenosti (relativno nestlačiva kruta ili tekuća jezgra tih malih čestica otežava njihovu vizualizaciju). Njihova prednost pred kontrastnim sredstvima temeljenim na mikromjehurićima je u tome što mogu izlaziti iz žile u ekstravaskularni prostor, što omogućuje prikaz struktura i izvan vaskularnog odjeljka. [10] S tim ciljem su proizvedeni nanomjehurići, najčešće metodom postformulacijske separacije. Pri formiranju mjehurića obavijenih jednoslojnim lipidom ili surfaktantom (zbog svojstava obloge) najčešće nastaju mjehurići promjera 1 do 2  $\mu\text{m}$ , bez obzira na protokol agitacije, uz vrlo mali broj nanomjehurića. Nanomjehurići se dobivaju izdvajanjem (frakcioniranim centrifugiranjem) nanometarske populacije iz otopine mjehurića. Iako je ta metoda uspješna, zahtjevna je (vremenski i materijalno) te rezultira samo malim brojem čestica. Isplativija (i praktičnija za kliničku primjenu) je direktna proizvodnja nanočestica. [11] S obzirom na sastav i veličinu, sintetizirane su različite čestice za ultrazvučni pregled: ehogeni liposom, nanokapljice perfluorugljične emulzije, nanomjehurići i čvrste nanočestice. Ehogeni liposomi se sastoje od

lipidnog dvosloja s vodenom jezgrom. Zračni džepovi unutar lipidnog dvosloja mogu stvoriti ultrazvučnu reflektivnost. [10]

PFC nanokapljice su emulzije dvaju tekućina tj. jezgre od tekućeg perfluorugljika i fosfolipidnog jedosloja, tipično promjera između 200 i 400 nm. Tekući sastav ih čini nestlačivima (za razliku od mikromjehurića s plinovitom jezgrom). Kada se velik broj PFC nanokapljica okupi na površini biološke mete, postaju vidljive ultrazvukom. [10]

Nanomjehurići su emulzije plina i tekućine obavijene biorazgradivim polimerom (kao što je npr. polilaktična kiselina), veličine od 40 do 200 nm. [10]

Čvrste nanočestice (kao što je silicijev dioksid ili željezov oksid) sadrže zračne džepove u svojim porama i fisurama i stvaraju dovoljnu refleksiju za detekciju ultrazvukom. [10]

### ***Mehanizam djelovanja mjehurića***

Mikromjehurići pojačavaju ehogenost tako što pojačavaju refleksiju UZV valova te stvaraju valove vlastitom rezonancijom (izloženi oscilirajućem tlaku UZV snopa mjehurići se šire i sužavaju, frekvenciju tog titranja određuje njihova elastičnost i promjer, a poklapa se s frekvencijom snopa koji se rabi u dijagnostičkom ultrazvuku te dolazi do rezonancije između osciliranja mikromjehurića i ultrazvučnih valova), a signal refleksije i rezonancije se pribrajaju. Mikromjehurići ispunjeni plinom imaju jaku ehogenost jer je razlika zvučnih otpora između plina u mikromjehurićima i okolne tekućine vrlo velika (UZV val ne može proći, dolazi do refleksije ultrazvučnih valova s prednje površine mikromjehurića, a do raspršenja s bočnih strana). Ako je mehanički indeks (koji određuje intenzitet UZV snopa, koristi se umjesto akustičke amplitude) veći od 0,1 mikromjehurići titraju (osim svojom osnovnom frekvencijom) dodatnim harmoničkim frekvencijama koje imaju niže, ali i dalje dovoljno velike amplitude da se valovi nastali ovakvim titranjem mogu detektirati i upotrijebiti za stvaranje UZV slike.[6,7] Pri mehaničkom indeksu između 0,2 i 0,4 samo mikromjehurići pokazuju nelinearno ponašanje (ne opiru se jednako širenju i sužavanju već više sužavanju i tako uzrokuju odjeke višekratno pojačane osnovne frekvencije - harmonike), što znači da će se, ako UZV uređaj podesimo tako da detektira samo frekvencije drugog harmonika (ali ne i osnovnu emitiranu frekvenciju) na UZV prikazu vidjeti samo odjeci koji potiču od mikromjehurića, a odjeci okolnog tkiva neće biti prikazani (tzv. harmonic-imaging).[6,11] Jači učinak mikromjehurića na kontrastnost nego u običnom B-modu (uz opisani harmonični prikaz) koristan je i u amplitudnom Doppleru (engleski power-Doppler, visoku osjetljivost detekcije sporih protoka dodatno povećava upotreba mikromjehurića) te u tehnici isprekidane emisije (engleski intermittent imaging) UZV snopa, kod kojeg se pulsevi odašilju s manjom frekvencijom, što omogućuje nadomještanje

mikromjehurića razorenih djelovanjem UZV snopa u stankama između pulseva. Još jedan način na koji mikromjehurići pojačavaju ehogenost je kavitacija. Kada se skeniranje vrši UZV snopom mehaničkog indeksa većeg od 0,5 zbog velikih razlika tlakova u UZV polju dolazi do razaranja mikromjehurića, što se naziva kavitacija. Kod prsnuća mikromjehurića dolazi do nastanka signala jačeg i od onih nastalih refleksijom i rezonancijom. Područje unutar UZV snopa se pritom djelomično „očisti“ od mikromjehurića, a do ponovnog pojačanja signala može doći tek nakon reperfuzije (kada novi mjehurići cirkulacijom pristignu u tkivo). Dakle, možemo zaključiti da interakcija UZV snopa i mjehurića ovisi o snazi snopa, fizikalnim osobinama mikromjehurića te vrsti UZV prikaza. Reflektivnost nekog ultrazvučnog kontrastnog sredstva proporcionalna je koncentraciji mikromjehurića i četvrtoj potenciji njihovog promjera te je (zbog učinaka rezonancije i kavitacije) tisuće puta veća nego reflektivnost objekata sličnih dimenzija u tkivu (npr. krvnih stanica). [6]

### ***Kemijska građa ultrazvučnih kontrastnih sredstava***

Osnovna reflektivna čestica mikromjehurića sastoji se od plina oko kojeg je obloga (stabilizira mikromjehuriće sprečavajući izlazak plina i njegovo otapanje u okolnoj tekućini). Promjer mjehurića treba biti između 1 i 6  $\mu\text{m}$  (manje od promjera eritrocita) kako bi mogao slobodno prolaziti kroz kapilare bez izazivanja mikroembolije. Plin koji ispunjava mikromjehuriće treba imati visoku molekularnu masu i slabu vodotopljivost kako bi mikromjehurići bili što stabilniji u krvi (slaba vodotopljivost sprečava difuziju plina u okolnu tekućinu i „otapanje“ mikromjehurića). Vrsta plina utječe na reflektivnost mikromjehurića. Najčešće se koriste teški plinovi (sumpor-heksafluorid, perfluoroheksan), zrak i dušik. Obloga oko plina je debljine 10 do 200 nm, a može biti čvrsta (npr. denaturirani proteini) ili fleksibilna (npr. fosfolipidi). Njena mehanička svojstva određuju elastičnost mikromjehurića (mikromjehurić veće elastičnosti može apsorbirati više akustičke energije prije nego što se raspadne pa će njegov signal biti jači i kontrastno sredstvo će imati jaču reflektivnost). Vrsta materijala obloge određuje reakcije imunološkog sustava na mikromjehuriće. Mikromjehuriće s hidrofiličnom oblogom imaju kraće vrijeme zadržavanja u krvi (imunološki sustav ih brže uklanja) pa je time i kraće vrijeme za obavljanje UZV pregleda. Obloga može na površini imati polietilenglikol koji sprečava agregaciju mikromjehurića i njihovu razgradnju imunološkim sustavom te tako produljuje vrijeme zadržavanja mikromjehurića u cirkulaciji. Obloge mogu biti građene od proteina (albumina), šećera (galaktoze), lipida, biopolimera (proteinglikol) ili drugih surfaktanata. [6]

## Proteinske obloge

Mikromjehurići sa oblogama od albumina su se prvi pojavili u ultrazvučnim kontrastnim sredstvima. Prokrčili su put sljedećim formulacijama koje su mogle proći kroz plućne kapilare i služiti kao kontrastna sredstva u lijevoj srčanoj klijetki. Prvi albuminski mikromjehurić koji je dobio odobrenje FDA bio je Albunex (suspenzija od otprilike  $7 \times 10^8$  mikromjehurića po ml, promjera od 1 do  $15 \mu\text{m}$ ). Mikromjehurići s albuminskim čahurama proizvode se sonikacijom (ultrazvukom se mijenja tlak te se stvaraju vakumski mjehurići, dolazi do njihovog urušavanja u otopinu tj. kavitacije, što mijenja interakciju između molekula te se molekule plina lakše izdvajaju iz otopine) zagrijane 5%-tne otopine ljudskog serumskog albumina u prisutnosti zraka. [9, 16] Tijekom sonikacije stvaraju se mikromjehurići zraka koje obavija 15 nm debela čahura agregiranog albumina. Zagrijavanje je potrebno kako bi se denaturirao albumin prije sonifikacije i potpomognula enkapsulacija. Biokemijska analiza ukazuje da se radi o jednomolekulskom sloju nativnog denaturiranog albumina različitih orijentacija, povezanog kovalentnim vezama između cisteinskih ostataka stvorenih tokom kavitacije. Nakon Albunexa razvijena je formulacija albumina koji obavija perfluorougličnu plinovitu jezgru, imena Optison (trenutno odobren u SAD-u za ehokardiografiju s kontrastom). Slaba vodotopljivost perfluorugljika omogućuje ovim mikromjehurićima puno duže zadržavanje u cirkulaciji. [9]

Osim albumina, i drugi proteini su u upotrebi kao obloge mikromjehurića, što nije iznenađujuće s obzirom na amfipatska svojstva mnogih proteina, što ih čini vrlo površinski aktivnim tvarima. Disulfidni mostovi se stvaraju između tiolnih skupina cisteinskih aminoostataka, koji su prisutni u većini proteina. [9]

## Lipidne obloge

Mikromjehurići s lipidnom oblogom su jedna od najzanimljivijih i najkorisnijih formulacija za primjenu u slikovnim metodama i davanju lijekova. Lipidna obloga inspirirana je prirodom (stabilni mjehurići obloženi akrilnim lipidima i glikoproteinima mogu se naći u oceanima i slatkim vodama diljem Zemlje), a oponaša i plućni surfaktant (otkriven promatranjem stabilnih mikromjehurića stvorenih lavažom pluća). Postoji nekoliko komercijalno dostupnih formulacija odobrenih za kliničku upotrebu, npr. Definity i Sonovue. Lipidne obloge imaju nekoliko prednosti: fosfolipidi se u dodiru s vodom spontano slažu u orijentiran monosloj tako da njihovi hidrofobni repovi budu okrenuti prema plinu, a hidrofilne glave prema vodi (dakle monosloj će se sam spontano formirati oko novostvorenog mjehurića plina, kao i kod surfaktantnih i proteinskih obloga). Zasićeni diacilni fosfolipidi mogu se lateralno komprimirati u jednoslojnoj ravnini kako bi postigli vrlo nisku površinsku napetost. Tako niska površinska

napetost lipidnog jednosloja stabilizira mikromjehurić. Lipidni monosloj je vrlo kohezivan (zahvaljujući privlačnim hidrofobnim i van der Waalsovih interakcija između gusto složenih acilnih lanaca), što mu daje osobine krutine. Te osobine su korisne jer stabilnost ovih mikromjehurića ne ovisi o stvaranju superoksida tokom sonifikacije (koji potpomaže stvaranje disulfidnih mostova, kao što je slučaj s proteinima) pa se mogu proizvoditi i drugim tehnikama. Lipidne molekule su povezane tzv. slabim silama što mikromjehuriće čini podložnim širenju i komprimiranju u UZV snopu (pokazuju povoljne UZV karakteristike, kao što je rezoniranje uz minimalno prigušenje i ponovno formiranje obloge oko plinovite jezgre nakon fragmentacije).[9]

#### Polimerne obloge

Izraz polimerni mikromjehurić obično se odnosi na specifičnu vrstu mikromjehurića stabiliziranih debelom oblogom umreženih (eng. cross-linked) vrsta polimera. Robusna priroda polimerne obloge čini ju otpornijom na sabijanje i širenje od albumina ili lipida, što smanjuje ehogenost i potencijal u davanju lijekova kod polimernih mjehurića. [9]

#### Polielektrolitske višeslojne obloge

Nova hibridna vrsta polimer-surfaktant obloga uključuje polielektrolitske višeslojne (eng. polyelectrolyte multilayer, PEM) obloge na prethodno formiranim mikromjehurićima. Prethodno formirani mikromjehurići obloženi su nabijenim surfaktantnim ili proteinskim slojem koji služi kao substrat za odlaganje PEM-a. Tehnika uključuje slaganje sloj po sloj kako bi se redom suprotno nabijeni polijoni adsorbirali na oblogu mikromjehurića. [9]

#### ***Biodistribucija i farmakokinetika mikromjehurića***

Kontrastna sredstva temeljena na mikromjehurićima mogu se podijeliti na ona koja se slobodno rasprostiru po tijelu raspršeni u krvnoj plazmi (engleski non-targeted, neciljani, mikromjehurići ne ulaze u stanice pa ne daju informacije o funkcionalnim osobinama tkiva, već samo o njegovoj prokrvljenosti.) i one koji se mogu selektivno nakupljati na određenom mjestu u tijelu, npr. na tumorskim stanicama ili mjestima upale (engleski targated, ciljani, ciljano se vežu na receptore ili antigene na nekim stanicama zbog posebnih kemijskih osobina obloge koje uvjetuju reakciju sa staničnim receptorima ili posebnih liganda na površini). [6]

Usmjeravanje mikromjehurića na stanični ili molekularni cilj može biti pasivno ili aktivno. Pasivno usmjeravanje označava nespecifično nakupljanje mikromjehurića na ciljnom mjestu (npr. aktivirani leukociti opkole i apsorbiraju mikromjehuriće s lipidnom ili albuminskom ovojnicom koja sadrži negativno nabijeni fosfatidilserin, koji potiče vezanje mikromjehurića za

aktivirane leukocite), a aktivno ciljanje se odnosi na modificiranje obloge kontrastnog sredstva kako bi se omogućilo selektivno vezanje na receptore od interesa (npr. nekovalentnim vezanjem specifičnih bioliganda na površinu kontrastnih mikromjehurića). [10]

Injiciraju se intravenski u malom bolusu (volumena od 0,5 do 1 ml), slobodno prolaze kroz kapilare pluća te zatim dospijevaju u veliki krvotok. U krvotoku opstaju nekoliko minuta i to vrijeme se koristi za obavljanje UZV pregleda. Imunološki sustav tijela (fagociti) prepoznaje mikromjehuriće kao strana tijela te ih ubrzo nakon primjene počinje odstranjivati. Neki mikromjehurići osim vaskularne imaju i odloženu (postvaskularnu) fazu tijekom koje se zadržavaju u sinusoidama jetre ili ulaze u fagocite jetre i slezene. Nakon 10 do 15 minuta u organizmu se raspadaju, plin iz mikromjehurića se eliminira kroz pluća, a elementi obloge se izlučuju kroz bubrege ili jetru. Ako se pregled obavlja UZV snopom visokog mehaničkog indeksa eliminacija mikromjehurića će biti brža jer ih UZV snop aktivno razara. [6]

### ***Sigurnost intravaskularnih ultrazvučnih kontrastnih sredstava***

Smatralo se da bi injiciranje plina, čak i u obliku mikromjehurića, moglo uzrokovati mikroembolije u kapilarama, ali klinička zapažanja potvrdila su da je njihova primjena vrlo sigurna, a ozbiljniji štetni učinci su rijetki. Niz pojava koje bi mogle biti važne za sigurnost primjene mikromjehurića (primjećene u pretkliničkim in vitro pokusima i pokusima na životinjama) su hemoliza eritrocita, agregacija trombocita, oštećenje endotela krvnih žila, učinci na pluća i aritmije. Uzrok nekih od tih oštećenja može biti kavitacija koja se događa pri pregledu ultrazvučnim valovima veće snage. Većina spomenutih štetnih učinaka nije potvrđena praćenjem kliničke primjene mikromjehurića (kavitacija nije dokazana, začepljenje kapilara s mikromjehurićima nema nikakvog kliničkog značaja, kao ni imunogeno djelovanje obloge mikromjehurića). Nuspojave nakon primjene mikromjehurića su uglavnom blage, rijetke i slične nespecifičnim nuspojavama koje se javljaju i kod primjene drugih vrsta kontrastnih sredstava. Mogu se javiti glavobolja, crvenilo, osjećaj navale vrućine, mučnina, povraćanje, promjena okusa, suhoća usta, vrtoglavice, tresavice, dispnea, slabost, palpitacije, asimptomatske ekstrasistole, hipertenzija, osjetljivost mjesta injekcije ili osip, a mnoge od navedenih nuspojava su primijećene u kontroliranim pokusima i u kontrolnoj skupini koja je primala placebo pa vjerojatno nisu povezane s prisutnošću kontrasta, već samim postupkom aplikacije. Ozbiljnije reakcije javljaju se u manje od 0,01% svih pacijenata koji su primili ovu vrstu kontrasta i smatra se da je rizik težih reakcija niži nakon davanja mikromjehurića nego kod aplikacije niskoosmolalnih jodnih kontrastnih sredstava. Alergoidne reakcije su vrlo rijetke i karakterizirane crvenilom i papuloznim osipom. Anafilaktoidne reakcije su dosad zabilježene



nakon davanja mikromjehurića sa sumpor-heksafluoridom obloženim fosfolipidima (i tri fatalne reakcije nakon davanja u pacijenata s teškom koronaropatijom). Ciljani mikromjehurići su imunogeniji od neciljani, što je isto važno za sigurnost njihove primjene. Rizik od ekstravazacijskih ozljeda je beznačajan jer su volumeni pripravaka mali. [6]

### **Klinička primjena kontrastnog ultrazvučnog sredstva**

Svoje mjesto u primjeni UZV kontrastna sredstva su najprije našla u ehokardiografiji, a posljednjih desetljeća koriste se i u dijagnostici konvencionalnim ultrazvukom u radiologiji, npr. u otkrivanju i karakterizaciji jetrenih fokalnih lezija (analizom dinamike imbibicije ili uzorka vaskularizacije povećava se i specifičnost njihove karakterizacije). Neki preparati mikromjehurića nakupljaju se u parenhimu jetre i slezene i njihovom primjenom se povećava senzitivnost otkrivanja metastaza ili hepatocelularnog karcinoma (koje se prikazuje kao defekt nakupljanja mikromjehurića). Točnost razlikovanja benignih od malignih lezija jetre uz upotrebu mikromjehurića dostiže 85-96%. Mikromjehurići pojačavaju doplerski signal iz vaskulature lezije te tako olakšavaju prepoznavanje angioarhitektonike specifične za neke vrste lezija. Davanje mikromjehurića olakšava detekciju doplerskog signala u krvnim žilama u abdomenu, što je korisno za praćenje prohodnosti portalne vene i jetrene arterije nakon presađivanja jetre, u otkrivanju stenoza renalne i karotidnih arterija te u izvođenju transkranijuskog dopplera. Upotreba mikromjehurića poboljšava i točnost intraoperativnog ultrazvuka jetre (posebice u tijeku radiofrekventne ablacije tumora). Senzitivnost i specifičnost otkrivanja vezikouretralnog refluksa instilacijom mikromjehurića u mokraćni mjehur djece (uz skeniranje uretre i pijelona UZV snopom) usporedive su s onima mikcijske cistouretografije, prikaz prohodnosti jajovoda instilacijom mikromjehurića u materične cijevi može zamijeniti konvencionalnu histerosalpingografiju, a u oba slučaja upotrebom mikromjehurića može se izbjeći izlaganje pacijenta ionizirajućem zračenju (što je posebno bitno u radiosenzitivnoj dobi). Potencijalnu kliničku primjenu mikromjehurići mogu imati i u dijagnostici raka dojke, identifikaciji stražarskih limfnih čvorova (tzv. sentinel) te prikazu upale sinovijalnih membrana. Istražuju se i mogućnosti primjene mikromjehurića kao prijenosnika lijekova kod ciljane farmakoterapije ili gena kod genske terapije. Poželjne osobine ultrazvučnog kontrastnog sredstva su: što jača ehogenost (reflektivnost), što dulja stabilnost u cirkulaciji (omogućava duže vrijeme obavljanja pregleda), sposobnost prolaska kroz pulmonalnu cirkulaciju nakon intravenske primjene, sigurnost primjene (netoksičnost i odsustvo nuspojava), linearnost odnosa između koncentracije preparata i pojačanja ehogenosti (kako bi bilo donekle

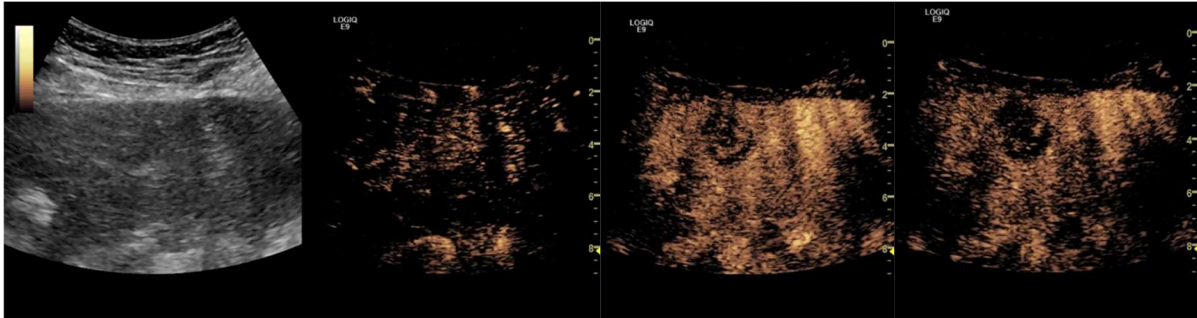
predvidljivo), brzo razaranje (destrukcija mikromjehurića pri insoniranju UZV snopom velikog mehaničkog indeksa (samo u nekim primjenama) te što manje artefakata koji mogu omesti UZV pregled. U artefakte povezane s primjenom mikromjehurića ubrajaju se artefakt cvjetanja (engleski color blooming), artefakt šuma mikromjehurića (engleski bubble noise) te artefakt povećanja maksimalnog dopplerskog pomaka (engleski Doppler shift). [6]

### *Jetra*

UZV pregled prva je pretraga u analizi hepatobilijarnog sustava, jednostavna je i bezbolna za pacijenta te nema komplikacija ni kontraindikacija, ali ima slabu senzitivnost u otkrivanju malih tumora i nisku specifičnost u razlikovanju malignih i benignih lezija. [7,8]Uvođenjem UZV kontrastnih sredstava situacija se značajno poboljšala, a nakon što je EFSUMB objavila smjernice za njihovu upotrebu u pregledu jetre, kontrastni UZV je postao rutinska pretraga u kliničkoj praksi. S obzirom da je UZV dinamička pretraga, s prikazom u stvarnom vremenu, moguće je pratiti perfuziju promatranog tkiva tj. utok (engleski influx) i ispiranje (engleski washout) kontrasta, što uvelike olakšava razlikovanje tumora (prikaz angiogeneze tumora omogućava otkrivanje i opis tumora jetre). Jetrene metastaze su znak uznapredovanog stadija tumora (i najčešći su tumor jetre) te je kurativno liječenje moguće samo kod vrlo malog broja pacijenata. Kako bi se mogao planirati pristup liječenju točan prikaz metastaza (odnosno njihovog smještaja i broja) vrlo je važan. Klasični ultrazvuk bez kontrasta ima nisku senzitivnost u njihovom otkrivanju (između 45 i 80%), a kontrastni CT ili MR su se pokazali kao nadmoćnija pretraga (i zlatni standard u ovoj indikaciji). Primjena intravaskularnog UZV kontrasta značajno povećava senzitivnost u otkrivanju metastaza. [7]

Nakon primjene kontrasta možemo razlikovati 3 faze: arterijsku fazu (u kojoj kontrast dolazi do jetre hepaticnom arterijom), portalnu fazu (u kojoj se kontrast širi cirkulacijom u portalne ogranke) i odgođenu ili parenhimalnu fazu (u kojoj se kontrast širi parenhimom jetre). Jetrene metastaze pokazuju karakteristično ponašanje u sve 3 faze. Prikazivanje arterijske faze u stvarnom vremenu omogućuje razlikovanje hipervaskularnih od hipovaskularnih metastaza: hipervaskularne metastaze (kao što su npr. malignog melanoma, karcinoma štitnjače ili neuroendokrinog karcinoma) prikazuju se hiperpojačanjem signala, za razliku od hipovaskularnih metastaza (kao što su npr. karcinom bronha ili kolona) koje se prikazuju kao hipopojačane lezije u arterijskoj fazi. Velike metastaze mogu pokazivati inhomogeno pojačanje zbog nekroze. Na početku portalne faze, pojačanje izblijedi i cijela lezija postaje sve hipohogenija. U odgođenoj fazi se i hipervaskularne i hipovaskularne metastaze prikazuju kao tamniji defekti, a pojačanje signala zaostaje u normalnom jetrenom parenhimu. Tijekom te faze

lezije su obično osobito dobro ograničene, oštih rubova. Portalna venska i odgođena faza značajno pojačavaju kontrast između pojačanja signala normalne jetre i nepojačanja kod metastaza te tako osobito poboljšavaju otkrivanje malih metastaza (promjera manjeg od 1 cm). Bolja detekcija omogućava upotrebu CEUS-a u praćenju pacijenata nakon operacije ili kemoterapije za procjenu učinkovitosti antineoplastičke terapije. [7]



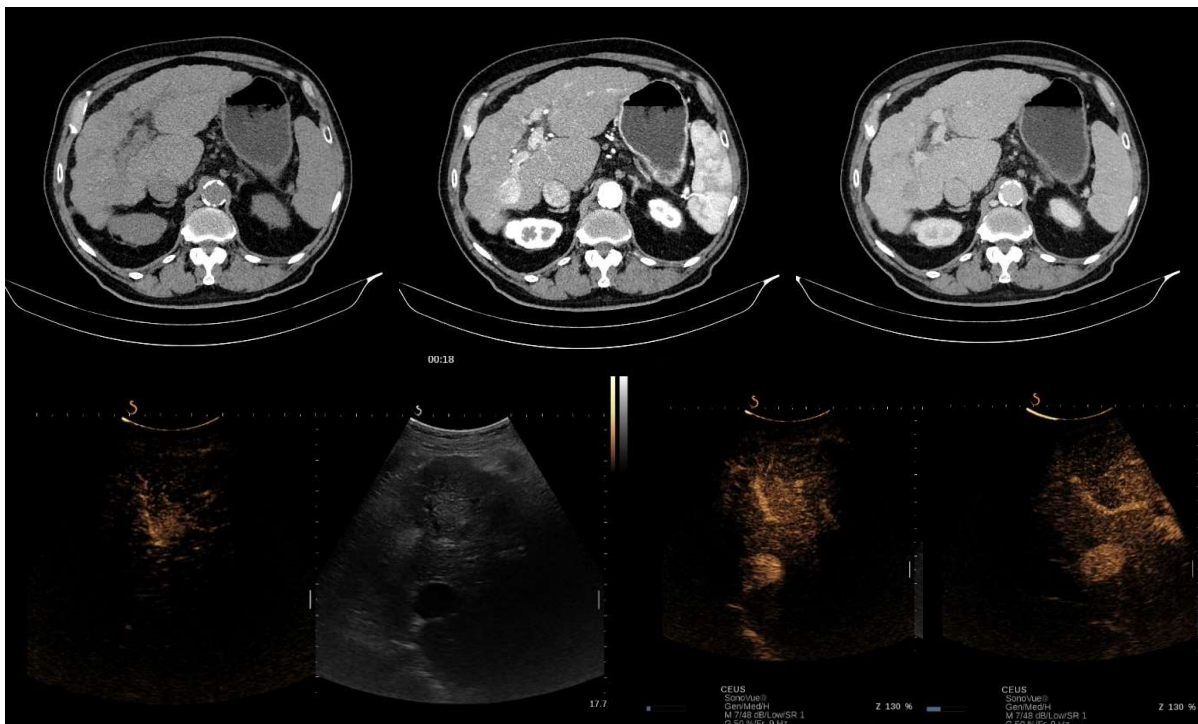
Slika 1. Metastaze u jetri, prikaz klasičnim ultrazvukom i nakon davanja kontrasta. Preuzeto iz arhive Kliničkog zavoda za dijagnostičku i intervencijsku radiologiju KB Dubrava

### *Hepatocelularni karcinom*

Hepatocelularni karcinom je drugi najučestaliji maligni tumor jetre i najčešći primarni karcinom jetre, obično povezan sa kroničnom jetrenom bolesti (najčešće uz cirozu jetre). Točna i rana dijagnoza hepatocelularnog karcinoma je ključna za uspješno liječenje. Kirurška resekcija, transplantacija jetre, perkutana kemoablacija alkoholom i radiofrekvencijska ablacija su terapijske opcije koje potencijalno dovode do izlječenja. Prikazan klasičnom (engleski grey-scale) sonografijom HCC može biti hipoehogen (26%), hiperhogen (13%) ili miješane ehogenosti (61%), ovisno o veličini tumora, udjelu masti, stupnju diferencijacije i fibroze u nekrozi. HCC s dobro ograničenim rubovima, perilezijskim haloom ili hipoehogenim uzorkom imaju veću stopu detekcije ultrazvukom. Infiltrativni ili izoehogeni HCC bez haloa, kao i HCC s unutarnjim septama ili posteriornim pojačanjem se teže otkrivaju i pokazuju lošiju senzitivnost. Pri prikazu hepatocelularnog karcinoma obojenim doplerom može se ponekad uočiti tzv. uzorak košarice (eng. basket pattern) perifernih žila sa stalnim eferentnim protokom na rubovima tumora, kao i obrnuti smjer protoka u portalnim ograncima. [7,8] Primjenom kontrasta HCC je obično okarakteriziran hipervaskularnošću u arterijskoj fazi. Prikazom u stvarnom vremenu, s niskim mehaničkim indeksom, vidljivo je rano i obično intenzivno pojačanje, a u većini slučajeva je jasno vidljiva i opskrba arterija. Tumorske krvne žile (često u uzorku košarice) obično pokazuju centripetalno pojačanje, od periferije prema središtu tumora. Arterijsko pojačanje može biti inhomogeno iz više razloga, kao što su da tumor sadrži: septa, područja različite diferencijacije tkiva, shuntove između novostvorenih žila (kolaterale

se razvijaju kod neovaskularizacije) ili područja nekroze. Zbog brze cirkulacije u hepatocelularnom karcinomu dolazi do relativno brzog ispiranja (eng. washout) kontrasta iz tumora (često počinje u portalnoj fazi). Tipično je HCC hipovaskularan (hipoehogen) za vrijeme odgođene faze perfuzije, dok se u normalnom parenhimu jetre u toj fazi povećava ehogenost i homogenost. [7]

Praćenje pacijenata s visokim rizikom za razvoj hepatocelularnog karcinoma uključuje pregled ultrazvukom svakih 6 ili 12 mjeseci. Rano otkrivanje HCC-a u pacijenata sa cirozom jetre je klinički izazov zbog toga što neki različiti entiteti uključeni u složeni proces hepatokarcinogeneze (kao što su displastični nodul niskog i visokog stupnja) na ultrazvučnom prikazu imaju zajedničke osobine. Zbog toga je značajno što CEUS omogućuje pouzdano otkrivanje arterijske angiogeneze povezane s malignom transformacijom (lezije koje pokazuju potpuno ili mozaično pojačanje u arterijskoj fazi, a hipoehogenost u portalnoj fazi su smatrane hepatocelularnim karcinomom te je utvrđena osjetljivost od 92% i specifičnost od 87% pri takvoj dijagnostici, što je pokazalo da je sposobnost CEUS-a u dijagnosticiranju hepatocelularnog karcinoma približna onoj MSCT-a ili MR-a).[7]



Slika 2: Prikaz HCC na CT-u i klasičnim ultrazvukom te nakon primjene kontrasta. Preuzeto iz arhive Kliničkog zavoda za dijagnostičku i intervencijsku radiologiju KB Dubrava

## *Gušterača*

Gušterača je, s obzirom na svoj anatomske položaj, jedan od najnedostupnijih organa pri ultrazvučnom pregledu zbog čega su otkrivanje i potvrda bolesti gušterače ostali veliki izazov u kliničkom prikazu. Tek je druga generacija ultrazvučnih kontrastnih sredstava omogućila rezultate transabdominalnog ultrazvuka usporedive s drugim slikovnim metodama. CEUS se može koristiti za poboljšanje detekcije pankreatičkih lezija ili za bolju karakterizaciju lezija već uočenih klasičnim ultrazvučnim pregledom. Određivanje stadija (eng. staging) nekih lezija gušterače se poboljšava uz primjenu ultrazvučnog kontrasta. [7]

Anatomske razlike u krvnoj opskrbi jetre i gušterače su važne za razumijevanje moguće primjene CEUS-a u pregledu lezija gušterače. Krvna opskrba gušterače je u potpunosti arterijska te pojačanje organa nastupa gotovo istovremeno s pojačanjem aorte i doseže svoj vrhunac između 15 i 20 sekundi nakon primjene kontrasta. Dakle, pojačanje gušterače je brže i kraće nego kod jetre zbog odsutnosti venske opskrbe (portalna vena u jetri). Nakon pojačanja gušterače u ranoj (kontrastom pojačanoj) arterijskoj fazi dolazi do progresivnog ispiranja kontrastnog sredstva s postupnim gubitkom ehogenosti. [7]

Duktalni adenokarcinom je najčešći tumor gušterače i čini oko 80% do 90% svih egzokrinih tumora gušterače. Pri pregledu ultrazvukom tipično se prikazuje kao hipoehogena lezija loše ograničenih rubova, često zrnate strukture, uz promjenu kontura žlijezde. Tipično duktalni adenokarcinom pokazuje slabo pojačanje na CEUS-u u svim fazama, dok se NET (neuroendokrini tumor) prikazuje kao hipervaskularna tvorba. Slikovna diferencija neuroendokrinih tumora i adenokarcinoma je važna za odabir pravilnog protokola liječenja i u određivanju prognoze. Pri pregledu obojenim (eng. color-Doppler) ili power-doplerom ponekad se može uočiti točkasta struktura u endokrinim tumorima, ali dopler signali se ne detektiraju uvijek zbog male veličine samog tumora ili njegove vaskularne mreže. NET tipično pokazuje brzo pojačanje u ranim kontrastnim fazama (s izuzetkom mogućih nekrotičnih međulezijskih područja). [7]

## *Probavni sustav*

Rak kolona je jedan od najčešćih malignih bolesti u svijetu i njegova glavna terapija je kirurška resekcija. U njegovom otkrivanju metoda izbora je endoskopija, ali u mnogim mjestima se i dalje koristi rendgen. Pri prikazu ultrazvukom, gastrointestinalna stjenka se prikazuje kao slojevita struktura koja se sastoji od 5 do 9 slojeva (ovisno o frekvenciji). Kada dođe do razvoja tumora ti slojevi postaju mutni, stjenka zadeblja i njen ultrazvučni izgled nalikuju bubregu

(preudo-bubrežni znak). CEUS se još ne koristi u obradi pacijenata s tumorom kolona, ali je prepoznat njegov potencijal u procjeni učinka novih antiangiogenih lijekova u liječenju karcinoma abdomena. Procjena terapije se temelji na analizi krivulje pojačanja signala tokom vremena nakon davanja kontrasta. CEUS omogućuje predviđanje odgovora tumora na terapiju na temelju promjena u vaskularizaciji, prije nego morfološke promjene tumora postanu vidljive.[7]

Indikacije za upotrebu CEUS-a u probavnom sustavu su procjena aktivnosti bolesti u upalnoj bolesti crijeva, razlikovanje fibroze od upalnih suženja u Crohnovoj bolesti, karakterizacija apscesa i potvrda postojanja fistula i praćenje njihovog tijeka. [30]

### ***Bubreg***

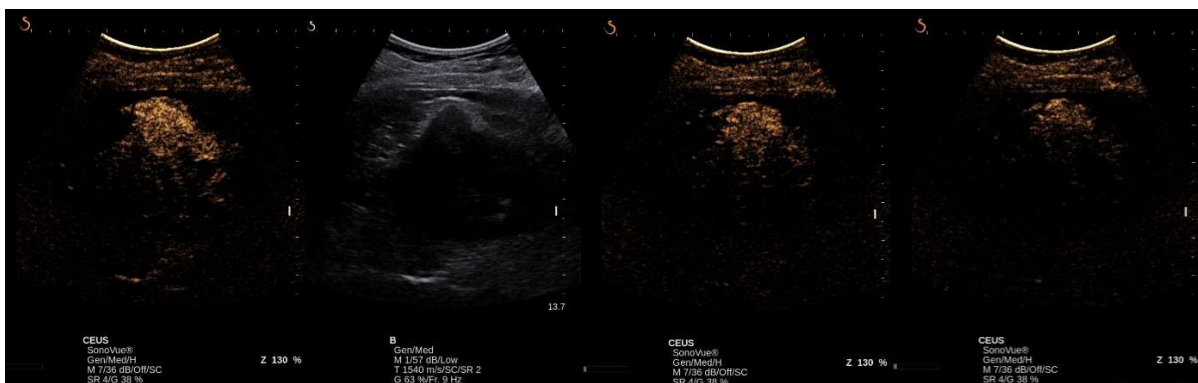Pacijenti sa kroničnom bubrežnom bolesti su pod većim rizikom za razvoj cistične bolesti bubrega i u većini slučajeva im je potrebno praćenje slikovnim metodama, a njihova bolest je često kontraindikacija za CT ili MR s intravenskim kontrastom. Tu bi svoju primjenu mogao naći CEUS, s obzirom da ultrazvučni kontrast nije nefrotoksičan, a za sada je pokazao i visoku senzitivnost (90%) u otkrivanju malignih promjena (uz specifičnost od oko 55%). [13]

Iako je konvencionalni obojeni dopler pretraga izbora u otkrivanju vaskularnih bolesti bubrega, njegova osjetljivost je slabija u procjeni mikrovaskularnih promjena (pogotovo u dubokim dijelovima medule). [14, 15] CEUS omogućuje procjenu kompletne makro i mikrovaskularizacije (u stvarnom vremenu) te tako i procjenu renalnog protoka krvi i kvantifikaciju renalne perfuzije. Nakon primjene kontrasta prvo dolazi do pojačanja glavnih grana arterija, a nakon nekoliko sekundi i do kortikalne pa zatim i medularne perfuzije. Arterijska faza traje između 20 i 40 sekundi nakon primjene kontrasta. U odgođenoj fazi (traje od 45 do 120 sekundi) gubi se kortikalno-medularna razlika i dolazi do homogenog pojačanja cijelog bubrega. S vremenom koncentracija kontrasta u cirkulaciji pada (izlučuje se pretežno dišnim sustavom, a ne bubrežima) te i pojačanje izblijedi. Bubrežnu perfuziju mogu ugrožavati razna stanja, kao što su infarkt bubrežnog parenhima, arteriovenska fistula, pseudoaneurizma, stenoza renalne arterije ili tromboza renalne vene. Većina ovih poremećaja se može dijagnosticirati konvencionalnim dupleks ultrazvukom, ali u usporedbi sa obojenim doplerom, CEUS pokazuje bolje rezultate u detektiranju ishemije bubrežnog parenhima (usporedivo sa CT-om). Područje infarkta bubrega se (slično kao i u drugim parenhimskim organima) CEUS-om prikazuje kao trokutasto (ili piramidasto) područje bez upijanja kontrasta, dok se u ostatku bubrežnog tkiva ehogenost normalno povećava. Zbog svoje izvrsne prostorne rezolucije CEUS

omogućuje razlikovanje infarciranog tkiva bez perfuzije od područja kortikalne nekroze (sa očuvanom vaskularnošću u hilusu), kao i razlikovanje infarkta bubrega od područja samo smanjene perfuzije (što obojenim doplerom nebi bilo moguće, oboje bi se prikazalo kao područja bez protoka). [14]

U postransplantacijskom praćenju pacijenata teško je samo laboratorijskim nalazom i standardnim ultrazvukom odrediti uzrok disfunkcije presatka te je često potrebna biopsija. Zbog toga se radi na ispitivanju primjene CEUS-a u otkrivanju i diferencijaciji tih komplikacija temeljem analize dinamičkih promjena kontrastnog pojačanja u mikrocirkulaciji bubrega. Pacijenti s akutnim odbacivanjem imaju odgodu pojačanja signala u korteksu transplantata (u usporedbi s pacijentima s normalom funkcijom transplantata i onima s akutnom tubularnom nekrozom potvrđenom biopsijom). [14]

Lezije bubrega se obično otkrivaju B-modom ili doplerom, ali se njima ne može postaviti sigurna dijagnoza. Tu bi pogodan bio CEUS: nakon primjene mikromjehurića pseudotumori bubrega ostaju jednake ehogenosti kao i normalni bubrežni parenhim u svim fazama kontrasta, dok pravi tumori pokazuju drugačiju ehogenost u barem jednoj od faza. Pseudotumori imaju normalan uzorak vaskulature. [17]



Slika 3: Karcinom bubrega, prikaz klasičnim ultrazvukom i nakon primjene kontrasta. Preuzeto iz arhive Kliničkog zavoda za dijagnostičku i intervencijsku radiologiju KB Dubrava

Ciste bubrega su tipičan usputni nalaz pri pregledu ultrazvukom, MR-om ili CT-om. Bitno je razlikovati potencijalno maligne ciste (Bosniak kategorija III i IV), koje je potrebno kirurški odstraniti od benignih (Bosniak I i II) koje se mogu samo pratiti po potrebi. Nažalost, tu razliku nije moguće prikazati konvencionalnim ultrazvukom ni doplerom (za razliku od CT-a ili MR-a s kontrastom). Zbog svoje izvrsne prostorne i vremenske rezolucije CEUS omogućuje prikaz mikrocirkulacije i protoka u septama, nodulima i stjenkama cista (što je teško uočljivo i sa multidetektorskim CT-om). [17] Bosniak klasifikacija je prvo temeljena na nalazima CT-a, ali

kako je CEUS pokazao veću osjetljivost od CT-a s kontrastom primjenjuje se i kod CEUS-a. [17,18]

### ***Krvne žile***

U pregledu karotidnih arterija metoda izbora je duplex UZV kojim je moguće mjeriti protok kroz krvnu žilu, zadebljanje njene stjenke (intima-media debljina. IMT) i suženje lumena. Iako se karotidna IMT već duže vrijeme uzima kao pokazatelj općenitog stupnja ateroskleroze, primijećeno je da nije dovoljno pouzdana metoda i da joj je potrebno dodati još i morfologiju plaka. [14]

U ranom otkrivanju preuranjene ateroskleroze i vulnerabilnosti plaka u osoba povećanog rizika važno je imati pouzdanu i neinvazivnu dijagnostičku metodu. Razvoj vasa vasorum u adventiciji i neovaskularizacija unutar plaka su dvije mikrovaskularne mreže za koje se smatra da igraju glavnu ulogu u ranoj progresiji plaka i njegovoj vulnerabilnosti, a obje je moguće prikazati CEUS-om. Primijećeno je da se *vasa vasorum* počinju pojačano stvarati u adventiciji krvne žile kada je opskrba slojeva stanica bliže lumenu onemogućena ili oslabljena (što uzrokuje porast IMT), kao npr. kada se na tom dijelu žile počinje formirati aterosklerotski plak. S njegovim uznapredovanjem dolazi i do ektopičnog rasta *vasa vasorum* i u druge dijelove stjenke krvne žile (media i intima), a na rast plaka utjecaj ima i komunikacija kapilarne mreže plaka i *vasa vasorum*. [14, 19]

Uočena je povezanost između pojačanja plaka na prikazu CEUS-om i kliničkih simptoma u pacijenata sa karotidnom aterosklerozom (veća neovaskularizacija unutar plaka se na CEUS-u prikazuje kao veće pojačanje ehogenosti, a povezuje se sa većom nestabilnošću plaka, što bi u konačnici moglo i uzrokovati uočene kliničke simptome). [14, 19] Osim što omogućuje karakterizaciju plaka (mikrocirkulacija unutar plaka, ulceracije), povećava i osjetljivost u otkrivanju plakova (vidljivi postaju i subklinički, inače hipoehogeni plakovi). [14]

Ultrazvučni pregled abdominalne aorte je dobra metoda screeninga za aneurizme (i u tome se primjenom CEUS-a ne postiže značajno poboljšanje te stoga nije indicirana njegova primjena), ali mu je dijagnostička točnost u otkrivanju ruptura aneurizme abdominalne aorte loša. Tu je primijećeno značajno poboljšanje točnosti uz primjenu mikromjehurića (ruptura AAA je vidljiva kao ekstravazacija ultrazvučnog kontrasta i njegovo nakupljanje u abdomenu). [20]

Zbog vrlo visokih stopa smrtnosti nakon rupture AAA, njenom liječenju se pristupa i prije rupture, bilo otvorenim pristupom ili EVAR-om. Praćenje pacijenata podvrgnutih EVAR-u trenutno se obavlja CT angiografijom, ali se sve češće koristi i CEUS, koji je zbog nadmoćne



vremenske i prostorne rezolucije bolji u otkrivanju sporih curenja grafta (eng. endoleaks), a koristi se i u klasifikaciji curenja (o kojoj ovisi daljnje liječenje). [20]

Kod tromboze portalne vene bitno je razlikovati radi li se o benignoj ili malignoj. [21] Pacijenti s malignom invazijom glavnih ogranaka portalne vene imaju lošu prognozu i zbog visokog TNM stadija nisu kandidati za transplantaciju jetre. [22] Da se radi o malignom trombu ukazuje prisutnost neovaskularizacije unutar tromba. Zbog dubokog smještaja portalne vene, CEUS je bolji u dijagnosticiranju maligne tromboze u pacijenata s cirozom jetre od obojenog doplera. [21] Maligni trombi prikazani CEUS-om pokazuju isti uzorak pojačanja kao i tumor od kojeg potiču, uključujući brzo pojačanje u arterijskoj fazi i polagan ili slab washout u portalnoj ili odgođenoj fazi. [22] Zbog njegove visoke osjetljivosti i točnosti u postavljanju dijagnoze moguće je smanjenje broja biopsija (koje su do sad bile metoda izbora) i zamjena ostalih dijagnostičkih metoda CEUS-om, barem u slučaju pacijenata sa cirozom jetre. [21, 23]

### *Srcce*

Konvencionalnom kontrastnom ehokardiografijom se prikazuje samo desna strana srca. U injekciji se pripremi rukom miješana suspenzija mjehurića zraka i fiziološke otopine, a s obzirom da su takvi mjehurići preveliki da bi prošli kroz kapilarnu mrežu pluća zadržavaju se u desnom srcu te je svako pojačanje signala u lijevom srcu posljedica izravne komunikacije lijevog i desnog srca. [24]

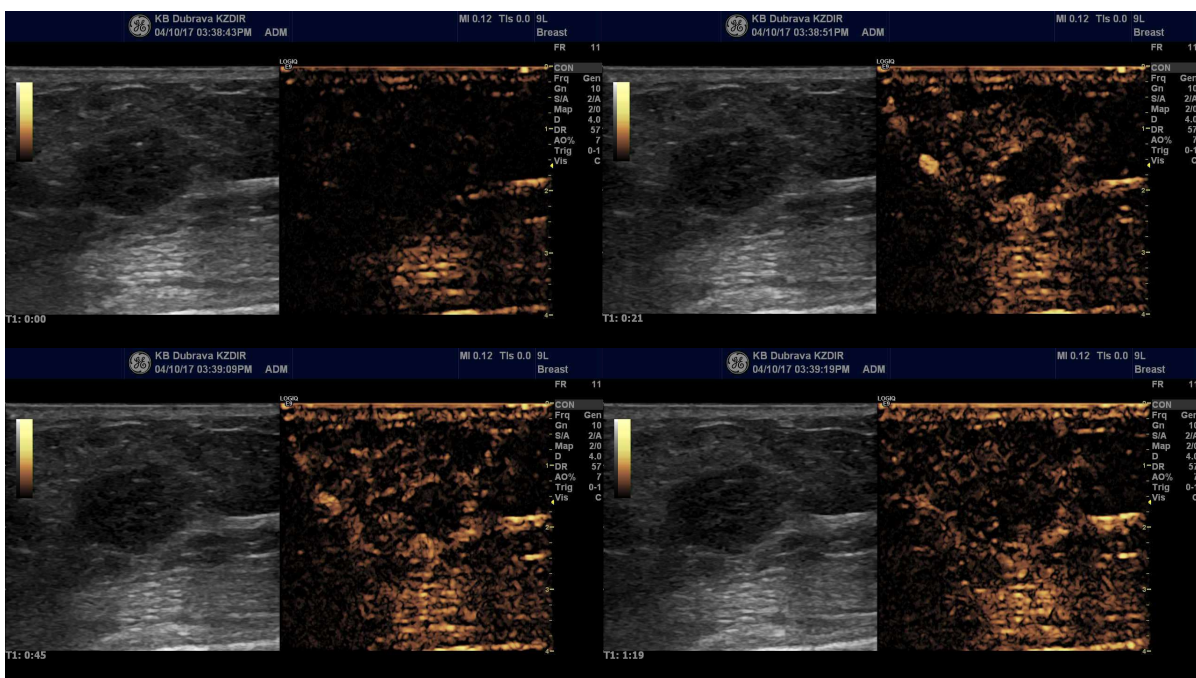
Procjena sistoličke funkcije lijeve klijetke je najčešća indikacija za ehokardiografiju i ovisi o vizualizaciji presjeka cijelog endokarda. Kontrastno pojačanje lijeve klijetke poboljšava vidljivost endokardijalne granice, što poboljšava dijagnostičku točnost u inače suboptimalnih pretraga (i u mirovanju i naporu), posebno u ventiliranih pacijenata. Kontrastni prikaz lijeve klijetke koristi se i u određivanju anatomije lijevog ventrikula (posebno apikalno), potvrđivanju pseudoaneurizme, atipičnoj hipertrofiji ili prikazivanju defekata punjenja (apikalni tromb). [24]

### *Dojka*

Razvoj pouzdanih protokola CEUS-a za razlikovanje benignih od malignih lezija dojke mogao bi smanjiti broj nepotrebnih biopsija dojke. Uzorci pojačanja signala su različiti kod benignih i malignih lezija (kod malignih je vidljiv brz utok kontrasta i zadržavanje pojačanja, u usporedbi s benignim lezijama). CEUS dojki pokazuje dobru korelaciju sa rezultatima MR-a, ali na uzorke pojačanja utječe više faktora te iako je vjerojatnije da su lezije s jačim pojačanjem maligne, često ga je moguće opaziti i u benignih lezija, dok se vrlo mali broj malignih lezija prikazuje hipo ili izoehogeno. Zbog toga dolazi do velikog broja biopsija benignih lezija. Kako bi se to

spriječilo pokušava se uključiti dodatne parametre koji bi postavljanje dijagnoze učinili pouzdanijim. Analizom dodatnih parametara (vrijeme pojačanja, intenzitet pojačanja, smjer pojačanja, unutrašnja homogenost, defekt perfuzije, veličina nakon pojačanja, oblik i margine nakon pojačanja, uzorak oblika rakovih kliješta, penetrirajuće opskrbe žile) određuju se prediktivni modeli malignosti ili benignosti lezija dojke. [25]

Meta-analizom je utvrđeno da i vrsta kontrastnog sredstva utječe na točnost CEUS-a: sredstva koja sadrže perfluoratni plin (Sonovue ili Optison) imaju značajno bolju dijagnostičku preciznost u usporedbi s Levovistom (osjetljivost i specifičnost CEUS-a je procijenjena na 86% i 79%). [26]



Slika 4. *Triple*-negativni karcinom dojke, prikaz klasičnim ultrazvukom i nakon primjene kontrasta. Preuzeto iz arhive Kliničkog zavoda za dijagnostičku i intervencijsku radiologiju KB Dubrava

### *Sentinel limfni čvor*

Status aksilarnog limfnog čvora je važan prognostički faktor i pruža podatke važne za odluku o adjuvantnoj terapiji u pacijentica s rakom dojke. Biopsija sentinel limfnog čvora može predvidjeti status aksilarnih limfnih čvorova i zamjenjuje disekciju aksile u pacijenata s klinički negativnim limfnim čvorom (eng *node-negative*). [31] CEUS se može koristiti u otkrivanju sentinel limfnih čvorova u pacijenata s karcinomom (primjena 1ml SonoVue kontrasta supkutano u blizini tumora i kontrastom pojačane limfne žile prate se do sentinel čvora). Podatci

ukazuju da metoda nije toksična, a daje jednako dobre rezultate kao plava boja ili radioizotopna metoda. [30]

### *Štitnjača*

Čvorovi štitnjače su čest klinički problem, uz visoku prevalenciju zadnjih godina, a oko 8% ukazuje da bi se moglo raditi o malignim čvorovima. Ultrazvuk je već dugo metoda izbora u dijagnostici čvorova štitnjače. [28] U pacijenata sa sumnjivim UZV karakteristikama čvorova, CEUS je pokazao visoku specifičnost i doprinio je postavljanju dijagnoze (te bi njegova upotreba mogla smanjiti broj invazivnih postupaka, kao što je biopsija). [27] Iako smjernice ACE/AME/ETA iz 2010. govore da je opravdano koristiti CEUS samo u definiranju nekrotičnih područja nakon UZV-navođenih postupaka ablacije, različiti uzorci pojačanja vidljivi kod primjene kontrastnog sredstva mogli bi povećati specifičnost (u usporedbi s klasičnim UZV). [27]

Kombinirana upotreba TI-RADS (1-6, rastuća vjerojatnost malignosti, 1-4a vjerojatno benigno, 4b-6 vjerojatno maligno) klasifikacije i CEUS-a (uzorci pojačanja: cirkularno, jako, jednoliko, jednoliko, slabo pojačanje) pokazuje statistički značajnu osjetljivost i specifičnost u postavljanju dijagnoze. Ako čvor na CEUS-u pokazuje jako, cirkularno ili jednako pojačanje čvor se opisuje kao benigni. Ukoliko kontrast pokazuje slabo pojačanje čvor se opisuje kao maligni. Ako CEUS pokazuje da se vjerojatno radi o benignom čvoru, TI-RADS score se smanjuje za jedan (osim ako je bio 2, u tom slučaju ostaje nepromijenjen), a ako pokazuje slabo pojačanje (vjerojatno maligno) TI-RADS score se povećava za jedan (osim ako je bio 5, u tom slučaju ostaje isti). Ako CEUS pokazuje jednako pojačanje, TI-RADS ostaje isti. Ovakav kombinirani pristup smanjuje broj nedijagnosticiranih ili pogrešno dijagnosticiranih lezija, povećava točnost i smanjuje greške (pogotovo za TI-RADS 4a i 4b). [29]

## Zaključak

Efekt kontrasta mikromjehurića otkriven je već u kasnim 1960-ih, ali tek 1980-ih su mikromjehurići postali dovoljno mali i stabilni u cirkulaciji da bi prošli plućne kapilare i došli do lijeve klijetke.[9] Mikromjehurići kakvi su danas u upotrebi su građeni od obloge i plinovite jezgre. [6] Obloga mikromjehurića sprečava njihovu agregaciju i curenje plina. Teški plinovi su slabije vodotopljivi tako da se sporije otapaju u okolinu od zraka, što produžuje efektivno vrijeme poluživota mikromjehurića. Retikuloendotelni sustav tijela brzo po njihovoj primjeni uklanja mikromjehuriće (vrijeme poluživota od samo nekoliko minuta).[10]

Prve mikromjehuriće je FDA odobrila 1990-ih za upotrebu ehokardiografiji, a u SAD-u su jedino u tu svrhu i dalje u upotrebi, dok se u Europi, Kanadi i Aziji koriste i u druge svrhe, kao što je prikaz fokalnih lezija jetre. [9] FDA je za upotrebu u SAD-u odobrila dva preparata mikromjehurića: Optison (od 1997.) i Definity (od 2001.) za poboljšanje kvalitete ehokardiograma lijevog srca. U Europi su u upotrebi drugi preparati (npr. Echovist), za poboljšanje signala venskog bazena i desnog srca. [11]

Ultrazvučna kontrastna sredstva su primjenu našla prvenstveno u neinvazivnim prikazima srca (ehokardiografija), procjeni perfuzije tkiva, mikrovaskularnog protoka i volumena krvi te u prikazu karotidne arterije i neovaskularizaciji aterosklerotskog plaka (što je i meta za buduće sisteme ciljane primjene lijekova). [11]

Zbog svoje uspješnosti u prikazivanju neovaskularizacije (koja je prisutna u većini tumora) sve je češća primjena CEUS-a u dijagnostici i karakterizaciji tumora bubrega, jetre, gušterače i dojke.

## **Zahvala**

Zahvaljujem svojoj mentorici, doc. dr. sc, Gordani Ivanac na savjetima, utrošenom vremenu i trudu, pomoći i podršci u izradi ovog rada te na tome što me zainteresirala za radiologiju.

Zahvaljujem i svima sa Kliničkog zavoda za dijagnostičku i intervencijsku radiologiju Kliničke bolnice Dubrava što su uvijek bili jako susretljivi i trudili se pokazati mi što više toga.

Naročito se zahvaljujem svojim prijateljima i obitelji, a posebno majci na strpljenju, pomoći, savjetima i iznimnoj podršci tijekom studiranja.

## Literatura

1. Breyer B. Medicinski dijagnostički ultrazvuk: uvod u fiziku i tehniku. 2. izd. Zagreb: Školska knjiga; 1991.
2. Sanja Dolanski Babić, MF: Autorizirano predavanje – UZV u medicini [preuzeto s LMS-a 29.05.2016.]
3. World Health Organization. Manual of diagnostic ultrasound [Internet]. 2. izd. Lutz H, Elisabetta Buscarini E, ur., Malta: Gutenberg Press Ltd.; 2011. [pristupljeno 03.05.2018.]. Dostupno na: [http://www.who.int/medical\\_devices/publications/manual\\_ultrasound\\_vol1/en/](http://www.who.int/medical_devices/publications/manual_ultrasound_vol1/en/)
4. Hertzberg BS, Middleton WD. Ultrasound: the requisites. 3. izd. Kina: Elsevier; 2016.
5. Radiopaedia.org, Ultrasound (introduction) [pristupljeno 03.05.2018.]. Dostupno na: <https://radiopaedia.org/articles/ultrasound-introduction>
6. Brnić Z. Kontrastna sredstva u radiologiji. Zagreb: Zdravstveno veleučilište; 2014.
7. Postema M, Gilja OH. Contrast-enhanced and targeted ultrasound. World J Gastroenterol. 2011;17(1):28-41
8. Hebrang A, Klarić-Čustović R, ur. Radiologija. 3. izd. Zagreb: Medicinska naklada; 2007.
9. Shashank S, Borden M. Microbubble compositions, properties and biomedical applications. Bubble Sci Eng Technol. 2009;1(1-2): 3-17
10. Nirupama D, Needles A, Willmann JK. Molecular ultrasound imaging: current status and future directions. Clin Radiol. 2010;65(7):567-581
11. Perera RH, Hernandez C, Zhou H, Kota P, Burke A, Exner AA. Ultrasound imaging beyond the vasculature with new generation contrast agents. Wiley Interdiscip Rev Nanomed Nanobiotechnol. 2015; 7(4): 593–608
12. Nicolau C, Catalá V, Vilana R, Gilabert R, Bianchi L, Solé M i sur. Evaluation of hepatocellular carcinoma using SonoVue, a second generation ultrasound contrast agent: correlation with cellular differentiation. Eur Radiol. 2004;14(6):1092-9
13. Chang EH, Chong WK, Kasoji SK, Fielding JR, Altun E, Mullin LB i sur. Diagnostic accuracy of contrast-enhanced ultrasound for characterization of kidney lesions in patients with and without chronic kidney disease. BMC Nephrol. 2017; 18: 266
14. Kaspar M, Partovi S, Aschwanden M, Imfeld S, Baldi T, Uthoff H i sur. Assessment of microcirculation by contrast-enhanced ultrasound: a new approach in vascular medicine. Swiss Med Wkly. 2015 Jan 14;145:w14047. doi: 10.4414/smw.2015.14047

15. Kalantarinia K, Okusa MD. Ultrasound contrast agents in the study of kidney function in health and disease. *Drug Discov Today Dis Mech.* 2007; 4(3): 153–158
16. <https://sciencing.com/sonication-work-5171302.html> [pristupljeno 17.06.2018.]
17. Harvey CJ, Alsafi A, Kuzmich S, Ngo A, Papadopoulou I, Lakhani A i sur. Role of US contrast agents in the assessment of indeterminate solid and cystic lesions in native and transplant kidneys. *Radiographics.* 2015 Sep-Oct;35(5):1419-30
18. Ascenti G, Mazziotti S, Zimbaro G, Settineri N, Magno C, Melloni D i sur. Complex cystic renal masses: characterization with contrast-enhanced US. *Radiology.* 2007 Apr;243(1):158-65
19. Staub D, Schinkel AF, Coll B, Coli S, van der Steen AF, Reed JD i sur. Contrast-enhanced ultrasound imaging of the vasa vasorum: from early atherosclerosis to the identification of unstable plaques. *JACC Cardiovasc Imaging.* 2010 Jul;3(7):761-71
20. Rafailidis V, Partovi S, Dikkes A, Nakamoto DA, Azar N, Staub D. Evolving clinical applications of contrast-enhanced ultrasound (CEUS) in the abdominal aorta. *Cardiovasc Diagn Ther.* 2018 Apr; 8(Suppl 1): S118–S130
21. Rafailidis V, Fang C, Yusuf GT, Huang DY, Sidhu PS. Contrast-enhanced ultrasound (CEUS) of the abdominal vasculature. *Abdom Radiol (NY).* 2018; 43(4): 934–947
22. Danila M, Sporea I, Popescu A, Şirli R. Portal vein thrombosis in liver cirrhosis - the added value of contrast enhanced ultrasonography. *Med Ultrason.* 2016 Jun;18(2):218-33
23. Tarantino L, Ambrosino P, Di Minno MND. Contrast-enhanced ultrasound in differentiating malignant from benign portal vein thrombosis in hepatocellular carcinoma. *World J Gastroenterol.* 2015 Aug 28; 21(32): 9457–9460
24. Stewart MJ. Contrast echocardiography. *Heart.* 2003 Mar; 89(3): 342–348
25. Luo J, Chen JD, Chen Q, Yue LX, Zhou G, Lan C i sur. Predictive model for contrast-enhanced ultrasound of the breast: Is it feasible in malignant risk assessment of breast imaging reporting and data system 4 lesions? *World J Radiol.* 2016 Jun 28; 8(6): 600–609
26. Hu Q, Wang XY, Zhu SY, Kang LK, Xiao YJ, Zheng HY. Meta-analysis of contrast-enhanced ultrasound for the differentiation of benign and malignant breast lesions. *Acta Radiol.* 2015 Jan;56(1):25-33
27. Zhang Y, Luo YK, Zhang MB, Li J, Li J, Tang J. Diagnostic accuracy of contrast-enhanced ultrasound enhancement patterns for thyroid nodules. *Med Sci Monit.* 2016; 22: 4755–4764

28. Sun B, Lang L, Zhu X, Jiang F, Hong Y, He L. Accuracy of contrast-enhanced ultrasound in the identification of thyroid nodules: a meta-analysis. *Int J Clin Exp Med.* 2015; 8(8): 12882–12889
29. Zhang Y, Zhou P, Tian SM, Zhao YF, Li JL, Li L. Usefulness of combined use of contrast-enhanced ultrasound and TI-RADS classification for the differentiation of benign from malignant lesions of thyroid nodules. *Eur Radiol.* 2017; 27(4): 1527–1536
30. Piscaglia F, Nolsøe C, Dietrich CF, Cosgrove DO, Gilja OH, Bachmann Nielsen M i sur. The EFSUMB guidelines and recommendations on the clinical practice of contrast enhanced ultrasound (CEUS): update 2011 on non-hepatic applications. *Ultraschall Med.* 2012 Feb;33(1):33-59
31. Shimazu K, Ito T, Uji K, Miyake T, Aono T, Motomura K i sur. Identification of sentinel lymph nodes by contrast-enhanced ultrasonography with Sonazoid in patients with breast cancer: a feasibility study in three hospitals, *Cancer Med.* 2017 Aug;6(8):1915-1922



## **Životopis**

Lavinia Mehinović rođena je 19.01.1994. u Zagrebu, gdje je i odrasla i završila Osnovnu školu Tina Ujevića 2008. godine. Iste godine upisala je XV. gimnaziju (poznatu i kao zagrebački MIOC). Maturirala je 2012. s odličnim uspjehom. Od 2012. studira na Medicinskom fakultetu Sveučilišta u Zagrebu i trenutno je studentica 6. godine. Aktivno se služi engleskim jezikom (u govoru i pismu), a od tehničkih vještina dobro se snalazi na računalu.

Tokom srednjoškolskog obrazovanja sudjelovala je na učeničkoj matematičkoj konferenciji u Grčkoj (EUROMath 2011.) gdje je za plakat osvojila 2. nagradu.

Sudjelovala je i u organizaciji ZIMS-a (Zagreb International Medical Summit) 2016. i 2017., a 2018. pomagala je u organizaciji CSE-a.