

Lokalno invazivni papilarni karcinom štitnjače

Čaušić, Ema

Master's thesis / Diplomski rad

2018

Degree Grantor / Ustanova koja je dodijelila akademski / stručni stupanj: **University of Zagreb, School of Medicine / Sveučilište u Zagrebu, Medicinski fakultet**

Permanent link / Trajna poveznica: <https://um.nsk.hr/um:nbn:hr:105:811054>

Rights / Prava: [In copyright](#)/[Zaštićeno autorskim pravom.](#)

Download date / Datum preuzimanja: **2025-03-13**



Repository / Repozitorij:

[Dr Med - University of Zagreb School of Medicine Digital Repository](#)



**SVEUČILIŠTE U ZAGREBU
MEDICINSKI FAKULTET**

Ema Čaušić

**Lokalno invazivni
papilarni karcinom štitnjače**

DIPLOMSKI RAD



Zagreb, 2018.

**SVEUČILIŠTE U ZAGREBU
MEDICINSKI FAKULTET**

Ema Čaušić

**Lokalno invazivni
papilarni karcinom štitnjače**

DIPLOMSKI RAD

Zagreb, 2018.

Ovaj diplomski rad izrađen je na Klinici za bolest uha, nosa i grla i kirurgiju glave i vrata KBC Zagreb pod vodstvom doc. dr. sc. Maria Bilića i predan je na ocjenu u akademskoj godini 2017/2018.

POPIS KORIŠTENIH OZNAKA I KRATICA

T3 – trijodtironin

T4 – tiroksin

TSH – tireotropin (engl. thyroid stimulating hormone)

FNMTTC – engl. familial nonmedulary thyroid cancer

TNM – engl. tumor-nodus-metastasis

UICC – engl. International Union Against Cancer

AJCC – engl. American Joint Committee on Cancer

ATA – engl. American Thyroid Association

RRA – radiojodna ablacija (engl. radioiodine remnant ablation)

rhTSH – rekombinantni humani TSH

CT – kompjutorizirana tomografija

MR – magnetska rezonancija

SADRŽAJ

SAŽETAK	I
SUMMARY	II
1. UVOD	1
1.1. ANATOMIJA I TOPOGRAFIJA ŠTITNJAČE.....	1
1.2. EMBRIOLOGIJA ŠTITNJAČE.....	2
1.3. HISTOLOGIJA ŠTITNJAČE.....	2
1.4. FIZIOLOGIJA ŠTITNJAČE.....	3
1.4.1. Sinteza hormona.....	3
1.4.2. Izlučivanje hormona.....	4
2. PAPILARNI KARCINOM ŠTITNJAČE	5
2.1. EPIDEMIOLOGIJA.....	5
2.2. ETIOLOGIJA.....	6
2.3. PATOHISTOLOŠKE OSOBITOSTI.....	7
2.3.1. Patohistološka klasifikacija.....	7
2.4. PREGLED KLASIFIKACIJSKIH SUSTAVA.....	9
2.5. KLINIČKE OSOBITOSTI.....	13
2.5.1. Klinička prezentacija.....	13
2.5.2. Lokalne i udaljene metastaze.....	14
2.6. DIJAGNOSTIKA.....	16
2.6.1. Ultrazvučni pregled.....	16
2.6.2. Citološka punkcija pod kontrolom ultrazvuka.....	16
2.6.3. Određivanje vrijednosti tireoglobulina u krvi.....	18
2.7. TERAPIJSKI PRISTUP.....	18
2.7.1. Kirurško liječenje.....	18
2.7.2. Radiojodna ablacija.....	19
2.7.3. Supresija TSH.....	20
2.7.4. Adjuvantno vanjsko zračenje.....	21

3. LOKALNO INVAZIVNI PAPILARNI KARCINOM ŠTITNJAČE	22
3.1. DEFINICIJA	22
3.2. EPIDEMIOLOGIJA.....	22
3.3. KLINIČKE OSOBITOSTI	22
3.4. DIJAGNOSTIKA.....	23
3.5. MJESTA LOKALNOG ŠIRENJA.....	24
3.5.1. Mišići	24
3.5.2. Povratni laringealni živac.....	24
3.5.3. Grkljan	25
3.5.4. Dušnik.....	26
3.5.5. Jednjak	27
3.5.6. Krvne žile	27
3.6. ADJUVANTNA TERAPIJA	28
3.7. PROGNOZA	28
4. ZAHVALA.....	30
5. LITERATURA	31
6. ŽIVOTOPIS.....	34

SAŽETAK

Lokalno invazivni papilarni karcinom štitnjače

Autor: Ema Čaušić

Papilarni karcinom štitnjače je najčešća novotvorina u štitnjači i svrstava se u diferencirane karcinome štitnjače. Klinička prezentacija ovog karcinoma je najčešće kao bezbolni palpabilni čvor na vratu. Zlatni standard u dijagnostičkoj obradi papilarnog karcinoma je citološka punkcija pod kontrolom ultrazvuka. Terapija papilarnog karcinoma štitnjače se sastoji od primarnog kirurškog liječenja, poslijeoperativne radiojodne ablacije i TSH supresijske hormonske terapije. Papilarni karcinom štitnjače ima odličnu prognozu, a faktori koji mogu negativno utjecati na tijek bolesti su starija životna dob, muški spol, pojava metastaza te lokalna invazija tumora. Lokalna invazivnost papilarnog karcinoma štitnjače nije česta prezentacija. Invazijom tumora su najčešće zahvaćeni infrahioidni mišići, povratni laringealni živac i gornji aerodigestivni trakt. Lokalnom invazijom još mogu biti zahvaćeni jednjak, unutarnja jugularna vena i karotidna arterija. Postoje mnogi znakovi i simptomi koji se mogu javiti pri kliničkom pregledu, te klinička slika varira ovisno o zahvaćenim strukturama. U dijagnostičkoj obradi osim standardnih metoda u evaluaciji karcinoma štitnjače, važne su i slikovne metode kao što su CT ili MR za pravilnu procjenu veličine tumora te planiranja kirurškog zahvata. Kirurško liječenje lokalno invazivne bolesti varira od kompletne resekcije do *shave* metoda. U slučaju površinske invazije tumora koriste se manje radikalne *shave* tehnike, a u slučaju veće invazije i prolaska kroz punu debljinu stijenke okolnih organa preporuča se kompletna resekcija zahvaćenog dijela. U terapiji se osim kirurškog odstranjenja tumora koristi adjuvantna terapija TSH supresijom, radiojodna ablacija te ponakad i adjuvantno vanjsko zračenje.

Ključne riječi: štitnjača, papilarni karcinom, lokalno invazivni, lokalno agresivni

SUMMARY

Locally invasive papillary thyroid cancer

Author: Ema Čaušić

Papillary thyroid cancer is the most common type of malignancy of the thyroid and it is classified under the category of well-differentiated thyroid cancers. The most common clinical presentation of this cancer is a solitary thyroid nodule. Fine needle aspiration biopsy is the golden standard for evaluating thyroid nodules. The treatment of papillary thyroid cancer consists of primary surgical management, postoperative radioiodine remnant ablation, and TSH suppression therapy. Papillary thyroid carcinoma has a good overall prognosis, but there are several factors that negatively influence the course of the disease – age older than 45 years, male sex, metastatic disease and locally invasive disease. Locally invasive presentation of papillary thyroid disease is not common. The spread of cancer usually affects the strap muscles, recurrent laryngeal nerve, and the upper aerodigestive tract. Local invasion can also affect the oesophagus, internal jugular vein, and carotid artery. Since the tumour spread can affect various structures of the neck, clinical presentation varies depending on the affected tissue. Diagnostic procedures include standard evaluation of thyroid nodule and additional imaging studies in order to evaluate the extent of a tumour and plan for a surgical procedure. The surgical approach for locally invasive tumour varies from complete resections to shave techniques. In the setting of superficially invasive carcinoma, shave technique is recommended. For the intraluminal spread, complete resection techniques are required. Apart from surgical treatment recommended course of action is also radioiodine remnant ablation, TSH suppression therapy and sometimes external beam radiation therapy.

Key words: thyroid, papillary cancer, locally invasive, locally aggressive

1. UVOD

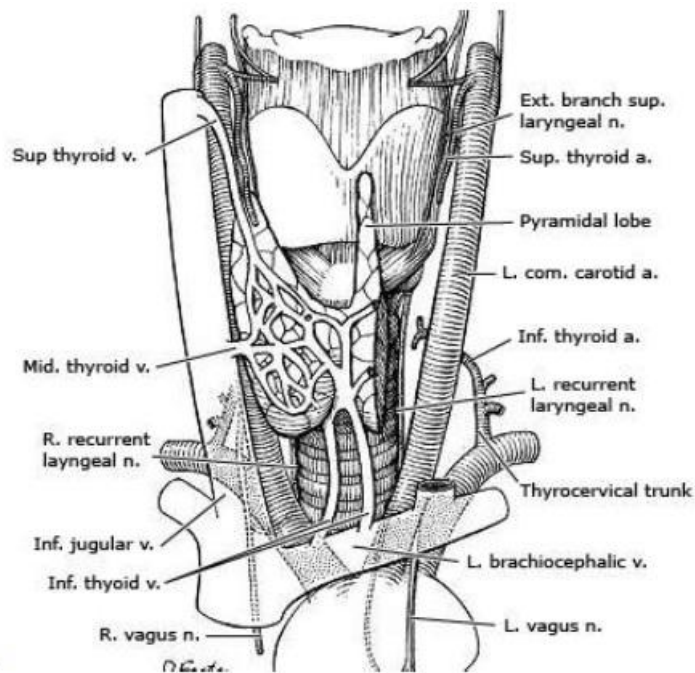
1.1. ANATOMIJA I TOPOGRAFIJA ŠTITNJAČE

Štitna žlijezda je endokrina žlijezda crveno-smeđe boje, blago kvrgavog vanjskog izgleda. Žlijezda se može podijeliti na dva kruškolika režnja, desni i lijevi (*lobus dexter* i *sinister*) koji su međusobno povezani užim poprečnim dijelom koji se zove *isthmus*. *Lobus pyramidalis* je jedan uski izdanak tkiva štitnjače koji polazi od *isthmusa* ili od jednog režnja te prolazi ispred grkljana prema jezičnoj kosti za koju se veže s vezivnim tračkom. Štitna žlijezda je obavijena dvjema čahurama – vanjska čahura (*capsula fibrosa*) i čahura organa. *Capsula fibrosa* čvrsto povezuje štitnjaču s grkljanom i dušnikom, a tanka čahura organa šalje pregrade s krvnim žilama u dubinu tkiva štitnjače i dijeli ju na režnjiće (*lobuli*). Između čahura se nalaze velike krvne žile koje opskrbljuju štitnu žlijezdu. U istom prostoru između dvije čahure, na stražnjoj strani režnjeva štitnjače, se nalaze paratireoidne žlijezde. Rahlo vezivno tkivo koje je pomično povezuje štitnjaču s okolnim strukturama vrata (1).

Štitna žlijezda je opskrbljena krvlju kroz četiri arterije: *aa. thyroideae superiores* i *aa. thyroideae inferiores*. Gornje štitne arterije polaze iz *a. carotis externa* i granaju se po prednjoj površini žlijezde. Donje štitne arterije polaze iz *truncus thyrocervicalis* te dolaze do donjeg pola štitnjače i granaju se na stražnjoj površini žlijezde. Ove četiri glavne arterije stvaraju međusobno brojne anastomoze. *A. thyroidea ima* je neparna arterija koja se javlja u 10% ljudi, a polazi iz *truncus brachiocephalicus* ili iz luka aorte (1). S gornjeg dijela žlijezde odvođe krv *vv. thyroideae superiores*, i prateći istoimene arterije se ulijevaju u *v. jugularis internu*. *Vv. thyroideae mediae* odlaze s postraničnih dijelova žlijezde i u visini prstenaste hrskavice se također ulijevaju u *v. jugularis internu*. *Vv. thyroideae inferiores* polaze s *isthmusa* i donjeg dijela žlijezde te obično ispred dušnika tvore venski splet iz kojeg se krv ulijeva u brahiocefaličnu venu (1)(2). Limfna drenaža je najvećim dijelom usmjerena prema *nly. cervicales profundi superiores* i *inferiores*, a dio i prema *nly. tracheales*. Inervacija štitne žlijezde dolazi iz *n. vagus* i iz ganglija *truncus sympathicus* (1).

Topografski štitna žlijezda obuhvaća dušnik kao polukružni prsten, gdje se *isthmus* nalazi ispred 2. do 4. trahealne hrskavice, a bočni režnjevi prekrivaju štitastu i prstenastu hrskavicu grkljana te gornjih šest hrskavica dužnika (1). Stražnji dio medijalne strane režnjeva štitnjače je u dodiru s jednakoim i povratnim živcem (*n. laryngeus recurrens*). Žilno živčani snop vrata dodiruje lateralni dio stražnje strane režnjeva štitnjače. Donja štitasta arterija (*a. thyroidea inferior*) i srednji vratni ganglij simpatičkog lanca (*truncus sympathicus*) su u dodiru s medijalnim dijelom stražnje strane štitnjače (2). Elastično-mišićni pojas koji ima ulogu u pridržavanju štitaste žlijezde prekriva ju sprijeda i lateralno. U srednjem listu vratne fascije je

uložen infrahioidni mišić koji prekriva štitnjaču sprijeda i postranično, a lateralnu stranu štitnjače prekriva *m. sternocleidomastoideus* (1).



Slika 1. Anatomija štitnjače

(preuzeto s <http://www.uptodate.com>) (3)

1.2. EMBRIOLOGIJA ŠTITNJAČE

Štitna žlijezda se razvija pri kraju trećeg tjedna intrauterinog života iz endoderma prve škržne vreće. Razvija se u području foramena cekuma na granici između medijalne jezične kvržice i kopule. Početni razvoj je u obliku divertikula koji se izdužuje u kaudalnom smjeru ispred ždrijelnog crijeva, ostajući pritom vezana s jezikom preko *ductus thyreoglossus*. Završni, kaudalni dio, tog izdanka prolifera i iz njega se razvije tijelo štitnjače. Gornji dio ductusa nestaje u petom i šestom tjednu embrionalnog razvoja. Ukoliko dio ductusa ne isčezne u potpunosti razvijaju se *lobus pyramidalis* ili akcesorne žlijezde. Štitnjači se pridružuju i stanice neuroektodermalnog podrijetla koje se razvijaju u parafolikularne ili C-stanice. Svoj konačni položaj štitnjača doseže krajem sedmog tjedna intrauterinog razvoja (4)(5).

1.3. HISTOLOGIJA ŠTITNJAČE

Čahura od rahlog vezivnog tkiva oblaže štitnu žlijezdu i pruža svoje tračke u obliku septa u žljezdano tkivo koje se na taj način dijeli na lobule. Svaki od režnjiča se sastoji od folikula koji

su osnovna građevna jedinica štitnjače. Svaki folikul je okružen jednim redom folikularnih epitelnih stanica. Folikularne stanice se mogu razlikovati u svom izgledu ovisno o svojoj sintetskoj aktivnosti. Pa su tako pločaste folikularne stanice inaktivne, a kubične i cilindrične su obilježene svojom pojačanom aktivnošću i izlučuju hormone trijodtironin (T3) i tiroksin (T4). Unutar folikula se nalazi homogena želatinozna tvar koja se zove koloid, a sastoji se od glikoproteina tireoglobulina koji u svojoj molekuli sadrži hormone štitnjače. Između folikula se nalaze retikulinska vlakna vezivnog tkiva uz brojne kapilare, limfne žile i živce. Osim folikularnih stanica u štitnjači se nalaze i parafolikularne ili C-stanice koje se mogu nalaziti u nakupinama između folikula ili u stijenci folikula i izlučuju hormon kalcitonin (6).

1.4. FIZIOLOGIJA ŠTITNJAČE

Štitna žlijezda pripada organima endokrinog sustava. Njezine folikularne stanice luče dva hormona koja su izrazito važna za metabolizam – trijodtironin (T3) i tiroksin (T4). Funkcije ta dva hormona su jednake, ali se razlikuju prema brzini i intenzitetu djelovanja na tkiva. Oba hormona djeluju tako da povećavaju metabolizam, a kod djece utječu i na rast. Hormoni povećavaju sintezu i razgradnju proteina te pospješuju metabolizam masti i ugljikohidrata. Oni potiču enzimsku aktivnost, djeluju na druge žlijezde s unutrašnjim izlučivanjem, na disanje, probavu, krvožilni sustav, središnji živčani sustav, spolne funkcije te na kretanje i spavanje (5)(7).

1.4.1. Sinteza hormona

Sinteza hormona trijodtironina (T3) i tiroksina (T4) u folikularnim stanicama započinje stvaranjem tireoglobulina. Tireoglobulin je glikoprotein koji se stvara na hrapavom endoplazmatskom retikulumu i Golgijevom aparatu te se otpušta u lumen folikula. Za stvaranje hormona su važni i jodidi uneseni hranom, koji se apsorbiraju iz probavnog sustava u krv. Folikularne stanice aktivnim prijenosom transportiraju jodide iz krvi u unutrašnjost stanice preko simportera natrija i jodida, te na taj način koncentriraju jodide unutar stanice. Važan poticajni čimbenik za povećanje brzine unosa jodida u stanice štitnjače je tireotropin (TSH). Jodidni ioni u folikulu prelaze u oksidirani oblik joda uz djelovanje enzima peroksidaze, a dobiveni oksidirani jod se potom veže za tireoglobulin. Jod se u molekuli tireoglobulina veže za tirozin, te nastaju monojodtirozin, a potom i dijodtirozin. Sljedeći korak je međusobno povezivanje jodtirozinskih molekula. Konačni produkt ovih reakcija jest molekula tiroksina (T4) koja nastaje spajanjem dviju molekula dijodtirozina. Ukoliko se jedna molekula dijodtirozina spoji s molekulom monojodtirozina nastaje trijodtironin (T3).

Štitna žlijezda pokazuje veliku sposobnost pohrane svojih hormona, zbog toga što ovako sintetiziran tiroksin i trijodtironin ostaju vezani i pohranjeni u sklopu molekule tireoglobulina unutar folikula žlijezde. Pohranjeni hormoni se obično nalaze u zalihama dostatnim za normalnu opskrbu tijela hormonima tijekom dva do tri mjeseca (7).

1.4.2. Izlučivanje hormona

T3 i T4 vezani u molekuli tireoglobulina se najprije moraju odcjepiti da bi se otpustili u krvotok kao slobodni hormoni. Na poticaj TSH, stanice štitnjače stvaraju pinocitozne mjehuriće s malim dijelovima koloida koji ulaze u vršak stanice. Stapanjem pinocitoznih mjehurića sa lizosomima u stanicama štitnjače, molekula tireoglobulina iz koloida dolazi u kontakt sa proteazama koje cjepaju ovaj glikoprotein i oslobađaju tiroksin i trijodtironin. T3 i T4 u slobodnom obliku difundiraju u okolne kapilare i tako se otpuštaju u krvotok (7).

93% otpuštenih hormona čini tiroksin, a samo 7% trijodtironin. Ali oko polovice tiroksina se postupno dejodira pa nastaju dodatne količine trijodtironina koji konačno dospjeva do tkiva i u njima se iskorištava. Ulaskom u krv 99% T3 i T4 se veže za bjelančevine plazme koje ih krvotokom transportiraju do ciljnih tkiva. Potom se hormoni postupno otpuštaju u tkivne stanice gdje se vežu za unutarstanične bjelančevine, pri čemu se tiroksin veže jače od trijodtironina, te se sporo iskorištavaju tijekom nekoliko dana ili tjedana (7).

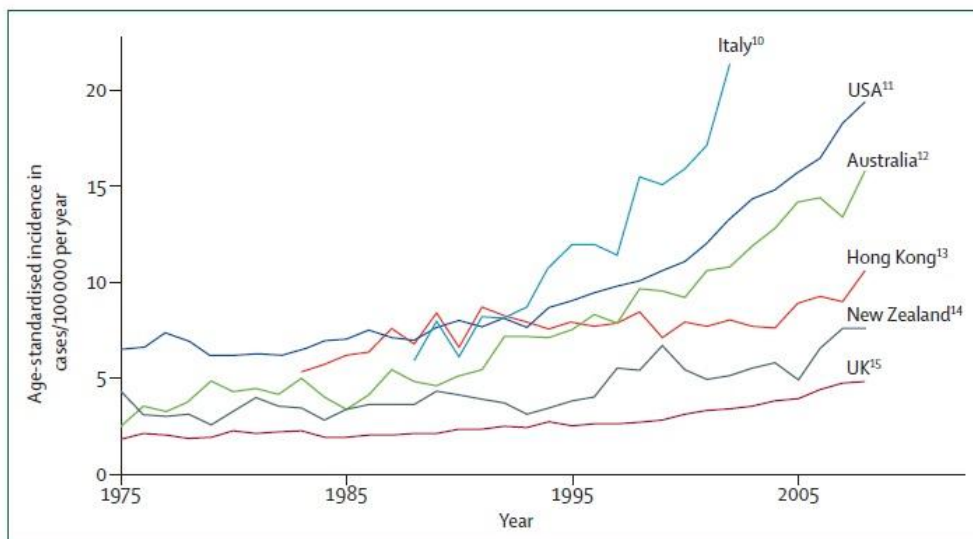
Izlučivanje kalcitonina iz parafolikularnih stanica štitnjače uvjetovano je koncentracijom kalcija u krvi, pa tako povećana koncentracija kalcija uzrokuje otpuštanje kalcitonina u krv. Kalcitonin svoj učinak ostvaruje na kostima gdje smanjuje aktivnost osteoklasta, time smanjuje resorpciju kosti i smanjuje koncentraciju kalcija u krvi (7).

2. PAPILARNI KARCINOM ŠTITNJAČE

Papilarni karcinom štitnjače spada u skupinu dobro diferenciranih karcinoma štitnjače, podrijetla folikularnih epitelnih stanica (8). Prema svojoj učestalosti karcinomi štitnjače spadaju u skupinu rjeđih tumora s učestalosti od 1% novodijagnosticiranih malignih bolesti (s učestalošću od oko 0,5% u muškarace te 1,5% kod žena), ali istovremeno su najčešći tumori endokrinog sustava čovjeka (9)(10). Gledajući učestalost pojedinih vrsta karcinoma štitnjače, najčešći su diferencirani karcinomi štitnjače koji se javljaju u 94% slučajeva. U diferencirane tumore štitnjače spadaju papilarni karcinom štitnjače te folikularni karcinom štitnjače. Rjeđi oblici karcinoma štitnjače su medularni karcinom s učestalošću od 5% te anaplastični karcinom štitnjače s učestalošću od 1% (10).

2.1. EPIDEMIOLOGIJA

Papilarni karcinom štitnjače se može pojaviti u bilo kojoj životnoj dobi, ali povećanu učestalost pokazuje u dobi od 25 do 45. godine života (8). On pokazuje veću učestalost kod žena, te otprilike dvije trećine pacijenata s papilarnim karcinomom štitnjače će biti žene (11). U posljednjih 15 godina u cijelom svijetu se bilježi povećana učestalost karcinoma štitnjače, a posebno papilarnog karcinoma štitnjače. U razvijenim zemljama povećana incidencija karcinoma je gotovo univerzalna (12).



Slika 2. Incidencija karcinoma štitnjače u žena, u svijetu, tijekom vremena

(preuzeto iz: McLeod, Sawka, Cooper; *Lancet* 2013.) (12)

Postoje različite teorije koje objašnjavaju ovu povećanu učestalost a neke od njih su: poboljšanje dijagnostičkih postupaka i otkrivanje malih i asimptomatskih papilarnih

karcinoma, češća upotreba terapijskog zračenja, veća izloženost potencijalnim karcinogenim čimbenicima u okolišu, autoimuni procesi u tijelu te genetske mutacije (11). Iako je incidencija u stabilnom porastu, nije zabilježen porast mortaliteta od karcinoma štitnjače. Ovo se objašnjava ranijim otkrivanjem i poboljšanim terapijskim opcijama u liječenju ovih karcinoma (13).

2.2. ETIOLOGIJA

Iako patogeneza i etiologija karcinoma štitnjače nije u potpunosti razjašnjena, postoji nekoliko rizičnih čimbenika koji igraju važnu ulogu u razvoju karcinoma štitnjače, a to su – ionizirajuće zračenje i radioaktivne tvari, sadržaj joda u hrani i genetski čimbenici (8).

Izloženosti glave i vrata ionizirajućem zračenju je jedan od dobro poznatih uzroka nastanka karcinoma štitnjače. Veliki utjecaj zračenja na razvoj karcinoma štitnjače je primjećen kod djece, posebno ženske, s posebno velikim rizikom ukoliko je do izloženosti došlo prije adolescencije. Izvori zračenja kojima su ljudi izloženi ili su bili izloženi su uglavnom u nuklearnim nesrećama ili zbog izloženosti terapijskom zračenju. Kroz povijest terapijsko zračenje se koristilo za povećane tonzile ili akne, a danas se terapijsko zračenje i dalje koristi u liječenju Hodgkinove bolesti, limfoma i drugih tumora. Obično postoji period latencije od 10 do 20 godina od izloženosti zračenju do pojave papilarnog karcinoma štitnjače, iako su puno duži i kraći periodi zabilježeni (14)(15).

Drugi okolišni faktor koji ima ulogu u nastanku karcinoma štitnjače je sadržaj joda u hrani (14). Papilarni karcinom štitnjače se javlja s većom učestalošću u regijama s većom razinom joda u prehrani kao što je npr. Irska (16).

U posljednjih 10 godina se javlja sve više saznanja o genetskoj etiologiji diferenciranih karcinoma štitnjače. Oni se javljaju u sindromima kao što su Gardnerov sindrom, Cowdenov sindrom i Wernerov sindrom ili kao FNMTC (*familial nonmedullary thyroid cancer*). FNMTC se dijagnosticira ukoliko 2 ili više srodnika u prvom koljenu imaju dijagnozu diferenciranih karcinoma štitnjače. Postoje nekoliko gena za koje se smatra da bi mogli uzrokovati FNMTC ali za sada nije utvrđen jedan gen koji je odgovoran za nastanak. Zbog povećanog interesa za genetske promjene koje uzrokuju karcinome, pronađeno je nekoliko markera koji se mogu koristiti u dijagnostici. Jedan od njih je zamjena RET i PTC gena koji se često javljaju u malim multifokalnim papilarnim karcinomima štitnjače. BRAF mutacija se javlja u 40% papilarnih karcinoma štitnjače, a BRAF točkasta mutacija i RAS mutacija se često javljaju u slabije diferenciranim papilarnim karcinomima štitnjače (14).

Povećana koncentracija TSH u serumu je također prepoznata kao povećani rizik za razvoj karcinoma štitnjače. Povećana razina TSH povećava rizik za razvoj diferenciranih karcinoma štitnjače ali i povećanom učestalošću uznapredovalog stadija karcinoma. TSH u granicama normale, ali iznad medijana populacije se povezuje s povećanim rizikom u usporedbi s razinom TSH koji je također u granicama normale ali ispod medijana populacije (17).

2.3. PATOHISTOLOŠKE OSOBITOSTI

Najčešća maligna novotvorina štitnjače je papilarni karcinom. On je građen od kubičnih ili cilindričnih epitelnih stanica. Može biti očahuren ili cističan, ali najčešće je u obliku solidne mase koja je samo prividno oštro ograničena od normalnog tkiva štitnjače. Često se mogu pronaći multipla žarišta karcinoma koja su većinom vidljiva tek mikroskopski (8)(18).

2.3.1. Patohistološka klasifikacija

Patohistološki papilarni karcinom štitnjače dijelimo na klasični tip i nekoliko podvrsta (19). Ove patohistološke karakteristike su od velikog dijagnostičkog značaja zbog toga što omogućuju postavljanje točne dijagnoze već na osnovi citološke analize tumora (18).

U nekim slučajevima, kada karcinomi sadrže više tipova staničnih promjena, klasifikacije po podtipovima papilarnog karcinoma koja slijedi ima ograničenu prognostičku vrijednost. U tim slučajevima *histološki grading* pokazuje visoku prognostičku korelaciju s mortalitetom. *Histološki grading* se definira kao „stupanj histološke sličnosti tumora zdravom tkivu ili organu u kojem je nastao“(18). Neki od kriterija *histološkog gradinga* koji ukazuju na agresivno ponašanje papilarnog karcinoma štitnjače su nuklearna atipija, nekroza tumora i vaskularna invazija (18).

Klasični tip

Ovaj tip karcinoma štitnjače je najčešći te je karakteristično građen od brojnih razgranatih resica (19). Resice su građene od fibrovaskularne strome koje su obložene kubičnim ili cilindričnim malignim epitelnim stanicama. U ovom obliku tumora se zamjećuje karakterističan izgled jezgara u stanicama koje mogu biti: povećane, izgleda poput mliječnog stakla zbog fino raspršenog kromatina te mogu sadržavati pseudoinkluzije, brazdanja ili mikrofilamente. U vezivnom tkivu štitnjače, limfnom čvoru ili mekom tkivu oko štitnjače su čest nalaz i koncentrične kalcificirane strukture pod nazivom „psamomska tjelešca“ (8)(19). Limfocitna infiltracija i fibroza su također čest nalaz u klasičnom tipu papilarnog karcinoma, a javljaju se kao rezultat imunološkog odgovora domaćina na tumor (18).

Folikularni podtip

Ovaj oblik karcinoma je druga najčešća podvrsta nakon klasičnog tipa. Kriteriji za dijagnozu su potpun manjak papila, većinom folikularni način rasta te prisutnost nuklearnih značajki karakterističnih za papilarni karcinom (19). Ovaj podtip tumora pokazuje slično ponašanje kao i uobičajeni tip, odnosno, nalaz folikularnog podtipa ne znači ujedno i lošiju prognozu bolesti. Prognoza ovisi o tome je li tumor inkapsuliran ili invazivan (14).

Agresivnije varijante dobro diferenciranih tumora štitnjače su visokostanični podtip, difuzno sklerozirajući podtip, solidni podtip, onkocitni podtip i Warthinu sličan podtip (14)(18).

Visokostanični podtip

Ovaj podtip papilarnog karcinoma štitnjače se češće susreće u starijoj populaciji. On je veći i invazivniji s ekstratireoidnim rastom i metastazama. Histološki, stanice su dvostruko veće duljine od širine, a kriterij za dijagnozu jest da 50% stanica u tumoru imaju takav izgled (14).

Difuzno sklerozirajući podtip

U difuzno sklerozirajućem podtipu zahvaćeno je limfno tkivo jednog režnja ili cijele štitnjače. Za ovaj tip je još karakteristična stromalna fibroza, infiltracija limfocita i obilje psamomskih tjelešaca. Javlja se u mlađoj populaciji, a često metastazira u limfne čvorove vrata i pluća te je uobičajeno ekstratireoidno širenje (18).

Solidni podtip

Solidne nakupine tumorskih stanica te rijetkost papila i folikula su patohistološko obilježje solidnog podtipa. Pokazuje veću učestalost kod djece koja su bila podvrgnuta ionizacijskom zračenju, a ukoliko se javi u odraslih prognoza je lošija (19).

Onkocitni podtip

U ovom podtipu poligonalne stanice s obilnom citoplazmom se nalaze u obliku papila ili folikula, a jezgre su klasičnih karakteristika za papilarni karcinom. Ovaj podtip je također sklon invazivnom načinu rasta (19).

Warthinu sličan podtip

Patohistološka karakteristika ovog podtipa jest da nalikuje na Warthinov tumor žlijezda slinovnica. Obilježja su mu papilarna građa, tipične jezgre, onkocitna citoplazma i limfocitna infiltracija strome resica (19).

2.4. PREGLED KLASIFIKACIJSKIH SUSTAVA

Za diferencirani karcinom štitnjače zbog svog širokog spektra biološkog ponašanja tumora te dužeg perioda preživljavanja pacijenata postoje mnogi prognostički i klasifikacijski sustavi (20)(21)(22). Razlozi zbog kojih se ističe važnost ispravnog klasificiranja stadija karcinoma su: postavljanje točne dijagnoze i prognoze pacijenata, odluka o naj prihvatljivijim terapijskim opcijama, točnija usporedba pacijenata u raznim studijama s ciljem razmjene znanja (22). U praksi se osim najčešće korištenog TNM sustava koriste i mnogi drugi *staging* sustavi, koji osim proširenosti bolesti uključuju i druge prognostičke faktore, s ciljem da poboljšaju prognostičku sposobnost određene klasifikacije (22). Različiti prognostički i klasifikacijski sustavi koji se koriste u kliničkom i istraživačkom radu su navedeni u *Tablici 1.* (18). Neki od dodatnih prognostičkih faktora koje navedeni prognostički sustavi koriste su dob, spol, proširenost tumora izvan štitnjače, veličina primarnog tumora te prisutnost udaljenih metastaza (21).

Važno je istaknuti da je svaki od prognostičkih i klasifikacijskih sustava navedenih u *Tablici 1.* razvijen uz korištenje databaze od specifične institucije u kojoj je i razvijen. Iz tog razloga ovi prognostički sustavi pokazuju različitu prognostičku snagu u različitim populacijama pacijenata, uz najveću prognostičku točnost upravo na populacijama najsličnijim onima na kojima su razvijena (20)(21)(22).

TNM klasifikacija koju su razvili UICC (*International Union Against Cancer*) i AJCC (*American Joint Committee on Cancer*) je univerzalno prihvaćena i dostupna. Ova se klasifikacija prema komparativnim studijama (20)(21)(22) ne pokazuje mnogo superiornije ili inferiornije od već navedenih prognostičkih sustava u procjeni prognoze bolesti. Međutim, prema istim istraživanjima, se preporuča za korištenje zbog svoje jednostavnosti za korištenje u svakodnevnom kliničkom radu, zbog univerzalne dostupnosti i prihvaćenosti ovog načina klasifikacije (20)(21)(22).

Tablica 1. Prognostički i klasifikacijski sustavi za papilarni karcinom štitnjače.

(preuzeto iz: Džepina, disertacija) (18)

Staging sistem	Parametri rizičnosti	Primjena i grupiranje po skupinama rizičnosti
Mayo Clinic (AGES), Hay i sur., 1987.	Dob, tumorski <i>grade</i> , proširenost tumora, veličina	Papilarni karcinom štitnjače; grupiranje po skorovima (4 skupine rizičnosti)
Mayo Clinic (MACIS), Hay i sur., 1993.	Dob, veličina tumora, kompletnost operacije, ekstrapireoidna invazija, udaljene metastaze	Papilarni karcinom štitnjače; grupiranje po skorovima (4 skupine rizičnosti)
European Organization for Research and Treatment of Cancer (EORTC), Byar i sur., 1979.	Dob, spol, invazija kapsule štitnjače, diferenciranost tumora, udaljene metastaze	Svi histološki tipovi karcinoma štitnjače; (5 skupina rizičnosti)
Lahey Clinic (AMES), Cady i Rossi, 1989.	Dob (<40 godina muškarci, <50 godina žene), udaljene metastaze, ekstrapireoidna invazija	Diferencirani karcinom štitnjače; (niska i visoka rizičnost)
University of Chicago, DeGroot, 1990.	Anatomska proširenost primarnog tumora	Papilarni karcinom štitnjače; (4 skupine rizičnosti)
Ohio State University, Mazzaferri i Jhiang, 1994.	Veličina tumora, multicentričnost, lokalna invazija, lokoregionalne i udaljene metastaze	Diferencirani karcinom štitnjače; (4 skupine rizičnosti)
Noguchi Thyroid Clinic, Noguchi, 1994.	Dob, spol, veličina tumora, ekstrapireoidna invazija, metastaze	Papilarni karcinom štitnjače; (odlična, intermedijarna i loša skupina)
National Thyroid cancer Treatment Cooperative Study (NTCTCS), Sherman i sur., 1986.	Dob, veličina, ekstrapireoidna invazija, metastaze (za papilarni karcinom)	Svi histološki tipovi karcinoma štitnjače; (4 skupine rizičnosti)
University of Alabama & MD Anderson (UA&MDA), Beeken i sur., 2000.	Dob (>50 god.), udaljene metastaze	Papilarni karcinom štitnjače; (niska, srednja i visoka rizičnost)
Memorial Sloan Kettering (GAMES), Shaha i sur., 1994.	Dob (>45 god.), veličina tumora (4 cm)	Diferencirani karcinom štitnjače; (niska, srednja i visoka rizičnost)

TNM klasifikacija se bazira na opisu anatomske proširenosti tumora te opisuje tri karakteristike tumora: veličinu primarnog tumora (T), zahvaćenost regionalnih limfnih čvorova (N) te prisutnost ili odsutnost distalnih metastaza (M) (22).

Tablica 2. UICC/AJCC TNM klasifikacija diferenciranog tumora štitnjače.

(preuzeto iz: 2015 American Thyroid Association Management Guidelines for Adult Patients with Thyroid Nodules and Differentiated Thyroid Cancer) (23)

Primarni tumor (T)	
T0	Nema dokaza primarnog tumora
T1a	Tumor ≤ 1 cm, ograničen na štitnjaču
T1b	Tumor > 1 cm ali ≤ 2 cm, ograničen na štitnjaču
T2	Tumor > 2 cm i < 4cm, ograničen na štitnjaču
T3	Tumor > 4cm, ograničen na štitnjaču ili s minimalnom ekstratireoidnom ekstenzijom (sternotireoidno ili peritireoidalno meko tkivo)
T4a	Tumor bilo koje veličine, sa širenjem izvan kapsule štitnjače, invazijom supkutanih mekih tkiva, larinksa, traheje, jednjaka ili povratnog živca
T4b	Tumor se širi na prevertebralnu fasciju, karotidnu arteriju ili medijastinalne krvne žile
Tx	Nepoznata veličina primarnog tumora, ali bez ekstratireoidne ekstenzije
Regionalni limfni čvorovi (N)	
N0	Bez metastatskih čvorova
N1a	Metastaze u regiji VI (pretrahealni, paratrahealni, prelaringealni limfni čvorovi)
N1b	Metastaze u unilateralne, bilateralne, kontralateralne čvorove vrata (regije I, II, III, IV ili V) ili u gornje medijastinalne čvorove
Nx	Bez procjene limfnih čvorova
Udaljene metastaze (M)	
M0	Bez udaljenih metastaza
M1	Udaljene metastaze
Mx	Bez procjene udaljenih metastaza

U TNM klasifikaciji se pacijenti svrstavaju u stadije bolesti, gdje stadij I ima naj povoljniju prognozu a veći stadiji sve lošiju. Prije određivanja stadija bolesti TNM sustav uzima u obzir i dob bolesnika. Pa će tako bolesnici mlađi od 45 godina i oni stariji od 45 godina biti drugačije klasificirani u stadije bolesti.

Tablica 3. Stadiji dobro diferenciranih karcinoma štitnjače u pacijenata mlađih od 45 godina.

(Preuzeto iz: 2015 American Thyroid Association Management Guidelines for Adult Patients with Thyroid Nodules and Differentiated Thyroid Cancer) (23)

Diferencirani karcinom štitnjače u mlađih od 45 godina	
Stadij I	Bilo koji T, bilo koji N, M0
Stadij II	Bilo koji T, bilo koji N, M1

Tablica 4. Stadiji dobro diferenciranih karcinoma štitnjače u pacijenata starijih od 45 godina.

(Preuzeto iz: 2015 American Thyroid Association Management Guidelines for Adult Patients with Thyroid Nodules and Differentiated Thyroid Cancer) (23)

Diferencirani karcinom štitnjače u starijih od 45 godina	
Stadij I	T1 N0 M0
Stadij II	T2 N0 M0
Stadij III	T3 N0 M0 T1 – T3, N1a, M0
Stadij IVa	T4a, bilo koji N, M0 T1 – T3, N1b, M0
Stadij IVb	T4b, bilo koji N, M0
Stadij IVc	Bilo koji T, bilo koji N, M1

Budući da AJCC/UICC TNM sustav nema dovoljno dobru prediktivnu vrijednost u procjeni recidiva diferenciranih karcinoma štitnjače, ATA (*American Thyroid Association*) predlaže dodatne smjernice za procjenu rizikak od recidiva. ATA klasificira pacijente u nizak, srednji ili visok rizik recidiva prema kliničko-patološkim karakteristikama tumora (23).

Tablica 5. ATA stratifikacija rizika za recidiv papilarnog karcinoma štitnjače.

(Preuzeto iz: 2015 American Thyroid Association Management Guidelines for Adult Patients with Thyroid Nodules and Differentiated Thyroid Cancer) (23)

ATA stratifikacija rizika za recidiv	
Nizak rizik	Nema lokalne/distalne metastaze niti lokalne invazije; Tumor ne spada u agresivni histološki podtip; Nema vaskularne invazije; Kompletna resekcija makroskopskog tumora; Postoperativno nema nakupljanja joda izvan štitnjače.
Srednji rizik	Mikroskopska invazija u peritireoidalno tkivo; Vratne limfne metastaze ili nakupljnje joda izvan štitnjače na prvim postoperativnim pretragama; Histološki agresivniji podtip tumora; Vaskularna invazija.
Visok rizik	Makroskopska tumorska invazija; Inkompletna resekcija makroskopskog tumora; Udaljene metastaze; Postoperativna razina tireoglobulina koja sugerira distalne metastaze.

2.5. KLINIČKE OSOBITOSTI

2.5.1. Klinička prezentacija

Karcinomi štitnjače se obično klinički prezentiraju kao bezbolni solitarni čvor na štitnjači (10). Kao i sa svakom novodijagnosticiranom masom u tijelu, obrada pacijenta počinje sa detaljnom anamnezom i statusom. Anamnestički podaci o karcinomima štitnjače u obitelji ili izloženosti glave i vrata zračenju mogu povećati sumnju na karcinom štitnjače. Brzi rast čvora u štitnjači ili kompresivni simptomi mogu upućivati na karcinom štitnjače slabije diferenciranih patohistoloških karakteristika. Vratna limfadenopatija također povećava vjerojatnost da je čvor na štitnjači malign (14). U kliničkom pregledu maligni čvorovi su tvrđi i fiksirani, dok čvorovi koji su mekši i pomični idu u prilog benigniom čvoru. Ovdje je važno naglasiti da samo karakteristike na kliničkom pregledu nisu dovoljne za postavljanje dijagnoze benignosti ili malignosti čvora na štitnjači (14).

Dobro diferencirani karcinomi štitnjače često budu prepoznati kao slučajan nalaz tijekom sistematskog pregleda ili neke radiološke pretrage u području glave i vrata zbog toga što mogu godinama rasti bez davanja kliničkih sptoma (24).

Diferencijalno dijagnostički uzroci solidnog čvora u štitnjači mogu biti: ciste, dobroćudni adenom, subakutni tireoiditis, Hashimotov tireoiditis, toksični adenom, koloidni čvor, karcinom ili metastatski čvor (5).

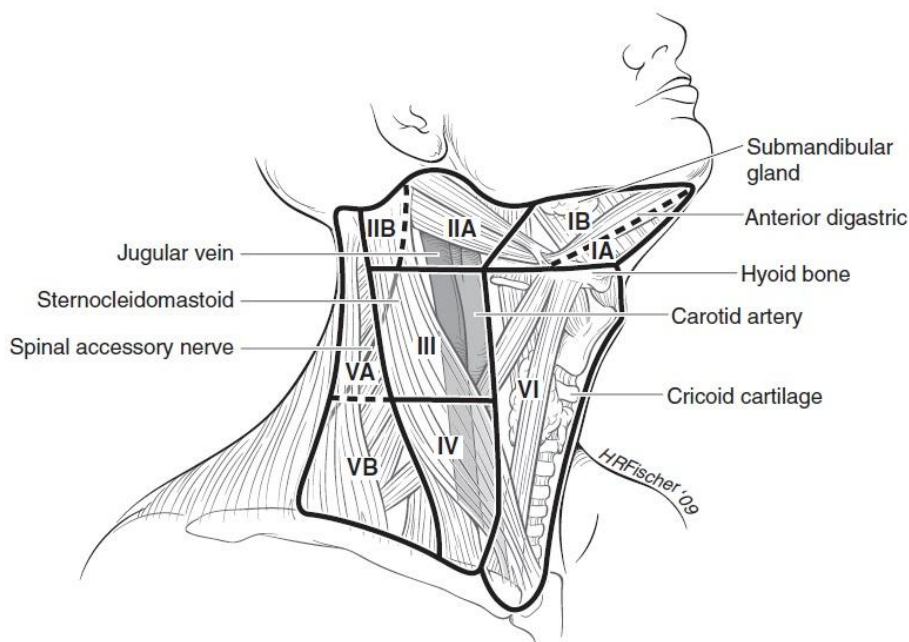
Dobro diferencirani papilarni karcinom štitnjače ima dobru prognozu s petogodišnjim preživljenjem u 97% slučajeva. Rizični faktori koji mogu uzrokovati lošiju prognozu bolesti su dob više od 45. godina, muški spol, metastaze u limfnim čvorovima, lokalna invazija, površinska lokacija tumora, multifokalnost, peritumorska fibroza i BRAF pozitivnost (14). Zbog dugogodišnjeg preživljenja bolesnika s papilarnim karcinomima štitnjače teško je definirati statističku značajnost mortaliteta i recidiva bolesti, ali u oko 20% pacijenata se javlja recidiv bolesti (25).

2.5.2. Lokalne i udaljene metastaze

Metastaze papilarnog karcinoma štitnjače se šire većinom limfogeno i zahvaćenost limfnih čvorova je vrlo često. Širenje u regionalne limfne čvorove može biti u obliku mikro i makro metastaza i javlja se u 90% slučajeva (25). Klinički očigledne metastaze u limfnim čvorovima vrata su bile pronađene u 23-56% slučajeva na inicijalnoj obradi. Usporedno s ovim podacima incidencija mikrometastaza u vratnim limfnim čvorovima je 25-81% (26). Signifikantnost ovih mikrometastaza u limfnim čvorovima vrata i dalje predstavlja predmet mnogih rasprava. Širenje tumora u vratnim limfnim čvorovima ima svoj predvidljiv tijek. U ranim stadijima bolesti metastaze se razvijaju u centralnoj vratnoj regiji (VI), a potom se metastaze šire u ipsilateralne čvorove lateralne regije vrata (II-V) (27).

Limfne regije vrata prikazane na *Slici 3.* razvrstavaju limfne čvorove vrata u 6 regija. U regiji I se nalaze submentalni i submandibularni limfni čvorovi, u regiji II gornji jugularni, u regiji III srednji jugularni te u regiji IV donji jugularni limfni čvorovi. U regiji V se nalaze limfni čvorovi stražnjeg vratnog trokuta omeđenog klavikulom, trapezijusom i stražnjim rubom sternokleidomastoidnog mišića. U regiji VI se nalaze pre- i paratrahealni, prekrikoidni i peritireoidni limfni čvorovi (29).

U nekim slučajevima metastaze zaobilaze navedeni put širenja i pronalaze se u nepredvidljivim regijama, tzv „skip“ metastaze. Ovakav oblik metastaza se nalazi u otprilike 20% pacijenata s dokazanim metastatskim zahvaćanjem limfnih čvorova vrata (18).



Slika 3. Limfne regije vrata

(preuzeto iz: Doherty GM, Haugen BR, Mazzaferri EL i sur. Revised American Thyroid Association management guidelines for patients with thyroid nodules and differentiated thyroid cancer. 1178 str.) (28)

Utjecaj metastatskih limfnih čvorova na prognozu i dalje predstavlja kontroverze. Neki autori smatraju da ima pozitivan prognostički značaj za preživljenje, neki ih povezuju s većim rizikom recidiva i smanjenjem preživljenja, a neki pak smatraju da pojava metastaza u limfnim čvorovima nema utjecaja na prognozu bolesti (30). G. Spirano i suradnici pak dokazuju značajan utjecaj metastaza u limfnim čvorovima vrata na prognozu u uznapredovalim slučajevima bolesti, a posebno onih s ekstrakapsularnim širenjem tumora (30). Wang i suradnici pak dokazuju povezanost metastaza u vratnim limfnim čvorovima s relapsom bolesti i lošijom prognozom u pacijenata starijih od 45 godina s tumorom većim od 4 cm (26).

Udaljene metastaze se uglavnom pojavljuju u kasnijim stadijima bolesti, i rijetko su prisutne u vrijeme postavljanja dijagnoze (19). Javljaju se u 1-25% pacijenata i osnovni su uzrok smrtnog ishoda. Sveukupno petogodišnje preživljenje s pojavom distalnih metastaza je manje od 50% (18). Organi koji su najčešće zahvaćeni udaljenim metastazama su pluća, a potom slijede kosti, mozak, jetra te iznimno drugi organi (19).

2.6. DIJAGNOSTIKA

2.6.1. Ultrazvučni pregled

Ultrazvučni pregled štitnjače najveću vrijednost pokazuje u dijagnosticiranju malih čvorova koji se kliničkim pregledom i palpacijom ne mogu otkriti. Ovom se pretragom mjere volumen štitnjače i dimenzije čvora, te se na taj način mogu dugoročno pratiti promjene u veličini. Također, koristan je način otkrivanja povećanih limfnih čvorova vrata (5). Ultrazvučnom pregledu su dostupni limfni čvorovi centralne i lateralne regije vrata, a mali metastaski limfni čvorovi u centralnoj regij vrata nekada nisu vidljivi zbog tkiva štitnjače ispred njih (14).

Ultrazvučni pregled štitnjače može prikazati čvorove manje od 1cm u 50% pregledanih pacijenata koji nemaju simptome, ali takve promjene štitnjače će rijetko rezultirati malignom bolesti. Većina pacijenata s asimptomatskim malim čvorovima može biti konzervativno praćena bez intervencija (10).

Karakteristike čvora koje mogu upućivati na malignitet su: hipoehogenost, solidna struktura, iregularne margine, mikrokalifikacije, oblik u kojem je čvor viši nego što je širi (*taller-than-wide shape*), ekstratireoidna ekstenzija i cervikalna limfadenopatija (13). Ultrazvučne karakteristike čvora su jedan od glavnih kriterija koji upućuju na potrebu citološke punkcije (13).

2.6.2. Citološka punkcija pod kontrolom ultrazvuka

Citološka punkcija pod kontrolom ultrazvuka je zlatni standard u obradi čvorova štitnjače, te predstavlja najbolji način postavljanja inicijalne dijagnoze, te planiranja daljnjih postupaka (14)(10). Citološku punkciju je najbolje izvoditi pod kontrolom ultrazvuka zbog toga što se na taj način osigurava da se uzorak uzima s mjesta na kojem se najvjerojatnije nalazi promjena, te se smanjuje mogućnost lažno negativnog nalaza (14). Lažno negativni nalazi citološke punkcije čvorova u štitnjači su između 1% i 3%. Učestalost lažno negativnog nalaza se poveća na 10-15% kada je čvor štitnjače veći od 4cm ili kada postoje cistični čvorovi, obiteljska anamneza karcinoma štitnjače ili prethodna izloženost zračenju (14).

Kao što je već navedeno, glavni kriterij za citološku punkciju čvora štitnjače su njegove karakteristike pri ultrazvučnom pregledu, ali postoje i neki klinički faktori rizika koji se također trebaju uzeti u obzir. Ukoliko ti klinički znakovi rizika postoje, citološka punkcija se može izvoditi bez obzira na ultrazvučne karakteristike čvora. Klinički faktori rizika uključuju: prisutnost čvrste mase na vratu, bolnost vrata, kašalj, promjena glasa te anamnestički

podatak o zračenju vrata u djetinjstvu ili o postojanju karcinoma štitnjače u obitelji (13). Uz sve navedeno, ATA smjernice iz 2015. godine preporučaju citološku punkciju za čvorove veće od 1cm (Tablica 6.) (23).

Tablica 6. Preporuke za citološku punkciju čvorova na štitnjači i procjena rizika maligniteta prema ultrazvučnom nalazu.

(Preuzeto iz: 2015 American Thyroid Association Management Guidelines for Adult Patients with Thyroid Nodules and Differentiated Thyroid Cancer) (23)

Suspektnost maligniteta	Ultrazvučni nalaz	Procjena rizika maligniteta (%)	Citološka punkcija
Visoko suspektno	Solidni hipoehogeni čvor ili komponenta parcijalno cističnog čvora uz jednu ili više slijedećih karakteristika: nepravilni rubovi, mikrokalcifikacije, oblik koji je duži nego širi, ETI*	>70-90	Preporučena pri veličini ≥ 1 cm
Srednje suspektno	Solidni hipoehogeni čvor s glatkim marginama bez mikrokalcifikacija, oblika koji je duži nego širi ili ETI*	10-20	Preporučena pri veličini ≥ 1 cm
Nisko suspektno	Izoehogeni ili hiperehogeni solidni čvor ili parcijalno cistični čvor bez mikrokalcifikacija, nepravilnih rubova, ETI* ili oblika koji je duži nego što je širi	5-10	Preporučena pri veličini $\geq 1,5$ cm
Vrlo nisko suspektno	Spongioformni ili cistični čvor bez mikrokalcifikacija, nepravilnih rubova, ETI* ili oblika koji je duži nego što je širi	<3	Preporučena pri veličini ≥ 2 cm ili praćenje ultrazvukom
Benigno	Cistični čvor bez solidnih komponenti	<1	Nije preporučena

*ETI – ekstratiroidna invazija

Scintigrafija štitnjače s ^{123}I se ne preporuča kao dio inicijalne obrade odraslih pacijenata s čvorom štitnjače, ali ukoliko se izvodi, postoje određene karakteristike čvora koje mogu upućivati na malignu prirodu čvora. Ukoliko je solitani čvor u štitnjači hipofunkcionalan i ne nakuplja radioaktivni izotop karakterizira se kao „hladan“ čvor. Takav „hladan“ čvor je još jedan od kriterija za izvođenje citološke punkcije čvora zbog toga što je 10-15% „hladnih“ čvorova maligno. Postoji jedna iznimka, a to je da funkcionalni („topli“) čvorovi štitnjače kod djece pokazuju veću učestalost malignih promjena (14).

2.6.3. Određivanje vrijednosti tireoglobulina u krvi

Tireoglobulin u krvi je u normalnim, fiziološkim, uvjetima prisutan u niskim koncentracijama. Povišene razine tireoglobulina u krvi se često mogu detektirati u bolesnika s papilarnim karcinomom štitnjače. Razinu tireoglobulina mogu povisiti i dobroćudne i zloćudne novotvorine štitnjače, stoga se ova metoda ne može koristiti za prijeoperacijsko razlikovanje benignih i malignih novotvorina (5). Vrijednost ove pretrage je u praćenju bolesnika nakon totalne tireoidektomije, kada se serumska razina tireoglobulina mora spustiti do normalnih ili nemjerljivih vrijednosti, a povećanje upućuje na recidiv ili metastaze bolesti (14).

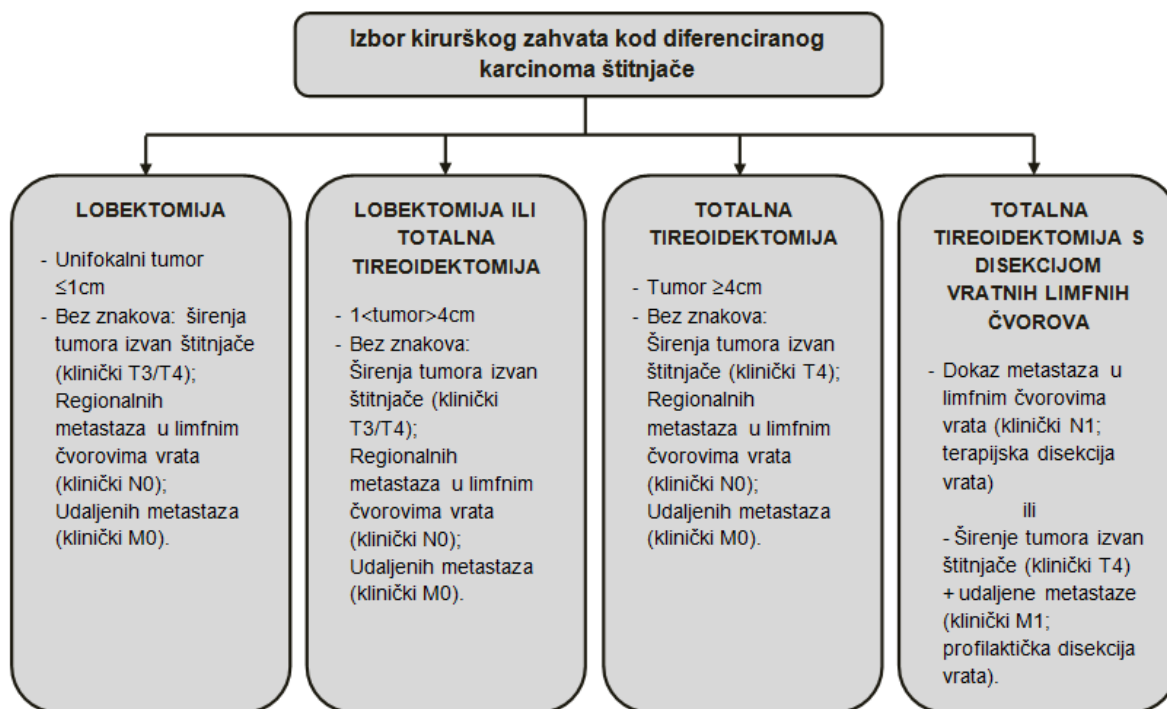
2.7. TERAPIJSKI PRISTUP

Terapija papilarnog karcinoma štitnjače se sastoji od primarnog kirurškog liječenja, poslijeoperacijske radiojodne ablacije i TSH supresijske hormonske terapije (19).

2.7.1. Kirurško liječenje

Kirurško liječenje papilarnog karcinoma štitnjače ostaje primarni terapijski pristup, bez obzira na postojanje mnogih kontraindikacija vezanih za opseg samog kirurškog zahvata, kako za liječenje primarnog tumora tako i za liječenje metastatske bolesti (19). U osnovi postoje dva različita pristupa – jedan podrazumijeva totalnu tireoidektomiju u svih bolesnika, a drugi zagovara lobektomiju kao manje radikalni zahvat u bolesnika koji se preoperacijski procijene kao niskorizični (19).

Procijena potrebe operacijskog liječenja se bazira na preoperacijskom kliničkom pregledu, slikovnim dijagnostičkim metodama i citološkim podacima o tumoru. Odluka o vrsti i veličini operacijskog zahvata ovisi o lokaciji, odnosno lokacijama, karcinoma te o veličini samog karcinoma (13). ATA smjernice iz 2015. godine predlažu konzervativnije liječenje nego što je to bilo u prošlosti (23). Lobektomija se preporuča za unifokalne tumore manje od 4 cm i bez znakova ekstratireoidne ekstenzije ili metastaza u limfnim čvorovima. Ove preporuke postoje zbog toga što je dokazano da su unilateralne i bilateralne resekcije povezane sa sličnim dugoročnim preživljenjem, ali pacijenti liječeni lobektomijom ne moraju uzimati doživotnu hormonsku nadomjesnu terapiju (13).



Slika 4. Smjernice za primarni terapijski pristup papilarnog karcinoma štitnjače

(uz modifikacije preuzeto od: Cabanillas, McFadden, Durante; *Lancet* 2016.) (13)

S druge pak strane, lobektomiju kao dostatan zahvat je teško prihvatiti s obzirom na izrazitu sklonost multicentričnom rastu tumora. Drugi faktori koji ne govore u prilog lobektomiji (ili nekom drugom manje obuhvatnom zahvatu) su: onemogućena postoperacijska radiojodna ablacija i praćenje tireoglobulina u serumu kao ranog markera recidiva bolesti. Iz ovih razloga dio kliničkih smjernica ističe totalnu tireoidektomiju, ili rijeđe *near-total* tireoidektomiju, kao optimalnu terapiju za papilarni karcinom štitnjače za sve bolesnike kojima je dijagnoza postavljena prijeoperacijski (19).

2.7.2. Radiojodna ablacija

Radiojodna ablacija ostataka štitnjače (*radioiodine remnant ablation* (RRA)) je standardna adjuvantna terapija kod određenih pacijenata s diferenciranim tumorom štitnjače. Ovaj oblik terapije može biti primjenjen samo nakon totalne ili subtotalne (*near-total*) tireoidektomije. Izvodi se unosom radioaktivnog joda ^{131}I čija je uloga destrukcija eventualnog zaostalog tkiva štitnjače (14)(12). U terapiji visokorizičnih karcinoma štitnjače (liječenje rezidualne bolesti, recidiva bolesti ili metastaza) se koristimo terapijom radioaktivnim jodom, koju je nužno razlikovati od RRA iako je procedura aplikacije ^{131}I vrlo slična (12)(31). Radioaktivni jod se primjenjuje 1 do 3 mjeseca postoperativno, u oralnom obliku čiji je poluzivot 7 do 8 dana. Da bismo stimulirali intracelularni unos izotopa, koncentracija TSH bi trebala biti barem 30 mU/L

što se postiže tradicionalnom metodom ukidanja hormonske nadomjesne terapije kroz 4 do 6 tjedana ili novijom metodom, s korištenjem rekombinantnog humanog TSH (rhTSH) (14).

RRA kao terapijska opcija ima svoje prednosti i mane, pa tako dio pacijenata ima benefit od ovakve terapije, a drugi dio nema. Pozitivni ishodi RRA, osim postoperativne eradikacije rezidualnih stanica štitnjače, uključuju i produljenje preživljenja, smanjenu pojavu lokalnog recidiva ili recidiva drugdje u tijelu, povećanu osjetljivost mjerenja serumskog tireoglobulina, te povećanu osjetljivost na scintigrafiju jodom ukoliko je potrebna. Neki nedostaci i nuspojave RRA su boravak u bolnici u izolaciji i izbjegavanje kontakta s drugim ljudima za vrijeme trajanja terapije, kontraindiciranost u trudnica, bolni tireoiditis kao rijetka nuspojava, mogući gastritis ili cistitis, mučnine, sijaladenitis, kserostomija, plućna fibroza, te povećani rizik za sekundarnu malignu bolest (31). Budući da je potrebna pažljiva selekcija pacijenata koji su kandidati za postoperativnu RRA, *British Thyroid Association* predlaže svoje smjernice prikazane u Tablici 7. (31).

Tablica 7. Indikacije za postoperativnu RRA

(preuzeto iz: Guidelines for the management of thyroid cancer. British Thyroid Association)

(31)

RRA nije preporučena	RRA je preporučena	RRA opcionalna
<p>(svi kriteriji moraju biti zadovoljeni)</p> <ul style="list-style-type: none"> - Tumor \leq 1 cm unifokalno ili multifokalno; - Histološki klasični tip papilarnog karcinoma ili folikularni podtip; - Minimalno invazivan, bez vaskularne invazije; - Bez invazije kapsule. 	<p>(barem jedan kriterij mora biti zadovoljen)</p> <ul style="list-style-type: none"> - Tumor > 4 cm; - Bilo koja veličina tumora sa širenjem izvan štitnjače; - Udaljene metastaze. 	<ul style="list-style-type: none"> - Veliki tumor; - Širenje tumora izvan štitnjače; - Agresivniji histološki podtip; - Zahvaćenost više regionalnih limfnih čvorova.

2.7.3. Supresija TSH

Cirkulirajući TSH stimulira proliferaciju, kako normalnih stanica štitnjače, tako i većine tumorskih stanica štitnjače (13). TSH supresija se postiže davanjem visokih doza levotiroksina (T4). Za visokorizične pacijente, odnosno one pacijente koji nisu imali kompletnu resekciju, kojima tumor invadira okolne strukture ili imaju distalne metastaze,

doze levotiroksina se titriraju tako da razina TSH bude manja od 0,1 mU/L. Ukoliko pacijent bude u remisiji najmanje 2 godine, TSH supresija može prestati i nastaviti se održavati TSH u normalnim fiziološkim vrijednostima. TSH supresijska terapija sa sobom nosi rizik od aritmija, osteoporoze i anksioznosti, koji mogu biti posebno opasni u starijoj populaciji (14).

2.7.4. Adjuvantno vanjsko zračenje

Adjuvantno vanjsko zračenje se koristi u terapiji perzistentnih, recidivirajućih ili loše diferenciranih tumora zbog toga što oni imaju smanjeni afinitet za prihvaćanje radioaktivnog joda u RRA. Adjuvantno vanjsko zračenje se koristi još i u terapiji tumora koji nisu mogli biti podvrgnuti kompletnoj resekciji ili kod lokoregionalnog recidiva područja koje je već bilo podvrgnuto resekciji. Ovaj oblik terapije papilarnog karcinoma štitnjače se obično koristi kao terapijska opcija nakon što kirurška resekcija i RRA nisu pokazale zadovoljavajuće rezultate liječenja (14).

3. LOKALNO INVAZIVNI PAPILARNI KARCINOM ŠTITNJAČE

3.1. DEFINICIJA

Lokalno invazivni papilarni karcinom štitnjače podrazumijeva oblik papilarnog karcinoma štitnjače u kojem dolazi do ekstratireoidne invazije tumora u okolne sturukture (32). Zbog anatomske pozicije štitnjače lokalna invazija karcinoma štitnjače može uključivati mnoge strukture, ali najčešće zahvaćeni su infrahoidni mišići, povratni živac i gornji aerodigestivni trakt (*larynx* i *trachea*) (33). Strukture u centralnoj vratnoj regiji koje još mogu biti zahvaćene su jednjak i ždrijelo. Strukture lateralne regije vrata koje mogu biti zahvaćene su: karotidna arterija, unutarnja jugularna vena, *n.vagus*, spinalni akcesorni živac i *n.phrenicus* (34).

3.2. EPIDEMIOLOGIJA

I do 22% pacijenata s diferenciranim karcinomom štitnjače pokazuje invaziju u okolno tkivo. Gledajući samo diferencirane tumore štitnjače, papilarni karcinom pokazuje veću sklonost lokalnoj infiltraciji (32)(35). Lokalna invazija tumora se češće javlja u starijih pacijenata, posebice onih od 50 do 58 godina, kod tumora većih od 4 cm, te u agresivnim patohistološkim podvrstama papilarnog karcinoma štitnjače (visokostanični, trabekularni i drugi slabo diferencirani oblici) (34)(33). Iako je diferencirani karcinom štitnjače općenito češći u žena, lokalno invazivni diferencirani karcinomi štitnjače se češće javljaju u muškaraca (32).

3.3. KLINIČKE OSOBITOSTI

Iz potrebe predviđanja prognoze bolesti i planiranja kirurške terapije lokalno invazivnih karcinoma, vrlo je važno obrati pažnju na znakove i simptome s kojima se bolesnik javlja, a koji mogu sugerirati lokalnu invaziju (33).

Budući da lokalna invazija može uključivati mnogo različitih sturktura, klinička prezentacija invazivne bolesti može biti nepredvidiva (36). Većina pacijenata se javlja s palpabilnom masom koja se nalazi na centralnoj ili lateralnoj regiji vrata, zbog čvora na štitnjači ili zbog cervikalne limfadenopatije (32)(36). Simptomi koji upućuju na zahvaćenost povratnog živca su disfonija, zamor glasa ili promuklost (32). Upravo je promuklost jedan od prvih znakova koji se javljaju i upućuju na ekstratireoidno širenje tumora (36). Pacijenti se mogu prezentirati i sa disfagijom, kašljem, hemoptizom, suptilnim stridorom ili nedavno preboljelom

pneumonijom u anamnezi, a svi ti simptomi mogu upućivati na laringotrahealnu zahvaćenost tumorom. Simptom disfagije također može upućivati na zahvaćenost jednjaka (32).

Važno je također istaknuti da pacijenti s lokoregionalnom invazijom diferenciranog karcinoma štitnjače često nemaju simptoma koji bi upućivali na invazivnu bolest (37).

3.4. DIJAGNOSTIKA

U inicijalnoj obradi lokalno invazivnih papilarnih karcinoma štitnjače se koristi citološka punkcija promjenjenog tkiva štitnjače, kao i u obradi ostalih malignih promjena štitnjače (32).

CT i MR se koriste u prijeoperacijskoj obradi pacijenata s proširenim tumorima za dobivanje što boljeg uvida u opseg zahvaćanja lokalnih struktura i udaljenih metastaza (5). CT je korisna dijagnostička metoda pri planiranju operativnog zahvata – dobro prikazuje invaziju hrskavičnog kostura grkljana i dušnika, omogućuje planiranje *en bloc* resekcije, razumijevanje vaskularne zahvaćenosti, procjene o potrebi torakalnog reza i planiranja rekonstrukcije (14)(36). Uzimajući u obzir pojavnost distalnih metastaza CT snimanje bi trebalo izvoditi na vratu i toraksu te dodatno na drugim dijelovima tijela ukoliko postoji klinička sumnja za postojanjem metastaza (36). Pri korištenju CT-a bi trebalo izbjegavati jodne kontraste jer će u protivnom rezidualno tumorsko tkivo imati smanjeni kapacitet za primitak radioaktivne jodne terapije nekoliko mjeseci kasnije (14). Snimanje MR-om je korisno pri procjeni lokalne invazije u meko tkivo, a posebno kada se sumnja na invaziju u ždrijelo ili jednjak (36).

Budući da su pacijenti s lokalno invazivnim karcinomom štitnjače pod povećanim rizikom od pojave distalnih metastaza, njihova dijagnostička obrada mora uključivati i ispitivanje postojanja metastaza prije nego što se planira daljnji terapijski postupak. Ukoliko je tumor takvih patohistoloških karakteristika da je prijemljiv za radioaktivni jod, korisna dijagnostička metoda je *body-scan* nakon unosa ^{131}I s kojim će biti omogućeno detektiranje metastaza u tijelu. Za pacijente koji imaju pozitivni tireoglobulin u serumu, a negativni nalaz radiojodnog snimanja cijelog tijela, PET-CT može biti korisna metoda za detekciju metastatske bolesti. Općenito za pacijente s loše diferenciranim karcinomom štitnjače koji ne prima radioaktivni jod, PET-CT može biti korisna dijagnostička metoda (32).

3.5. MJESTA LOKALNOG ŠIRENJA

Ovisno o tome koje strukture vrata tumor zahvaća razlikovati će se i dodatna dijagnostička obrada te kirurški pristup liječenja koji su sukladno tome navedeni niže u tekstu.

3.5.1. Mišići

Direktna tumorska invazija infrahioidnih mišića (m. sternohyoideus, m. sternothyroideus, m. omohyoideus) je česta pojava kod lokalno invazivnih papilarnih karcinoma štitnjače, s pojavnošću u 53% slučajeva. Izolirana invazija infrahioidnih mišića ne nosi nužno i lošiju prognozu (38). Kirurško liječenje infrahioidnih mišića zahvaćenih tumorom uključuje resekciju zahvaćenog dijela mišića s negativnim marginama (32).

3.5.2. Povratni laringealni živac

Zahvaćenost povratnog živca je još jedna od čestih pojava kod lokalno invazivnog papilarnog karcinoma, a javlja se u 25-47% slučajeva invazivnog rasta ovog karcinoma (36).

Preoperativni pregled grkljana

Pregled funkcije glasnice je krucijalan u preoperativnoj evaluaciji pacijenata s karcinomima štitnjače zbog toga što pareza ili paraliza glasnice često nemora pokazivati očite simptome. U 70% pacijenata s preoperativnom paralizom glasnice je pronađen invazivni karcinom štitnjače, stoga je nalaz preoperativne paralize glasnice važan prediktor koji govori u prilog malignom obliku tumora štitnjače. Indikacije za preoperativnu laringoskopiju za pacijente koji će biti podvrgnuti tireoidektomiji su: promjene glasa, anamnestički podatak o tome da je već rađena operacija u kojoj su *n. vagus* ili *n. laryngeus recurrens* bili ugroženi, te sumnja na lokalno invazivni rast tumora štitnjače. Metoda izbora za pregled grkljana je s videolaringoskopom zbog toga što na taj način možemo dokumentirati nalaze i uspoređivati ih s postoperativnim nalazima (33).

Kirurško liječenje

Vrsta kirurškog zahvata koja se koristi ovisi o preoperativnom stanju ipsilateralne i kontralateralne glasnice, o položaju tumora u odnosu na povratni živac, o histološkim karakteristikama tumora te o cjelokupnom kliničkom statusu bolesnika (33).

Ukoliko tumor zahvaća povratni živac i postoji ipsilateralna pareza ili paraliza glasnice potrebno je napraviti *en bloc* resekciju (33)(32). *Shave off* resekcija s očuvanjem živca se može koristiti u slučajevima kada tumor zahvaća živac, ali je bilateralna funkcija glasnice očuvana ili postoji paraliza kontralateralne glasnice. Ova metoda se može koristiti ako se na

taj način svo vidljivo tumorsko tkivo može odstraniti (33). Ukoliko se intraoperacijski primjeti da tumor ne zahvaća živac već se nalazi uz njega, onda bi se živac trebao sačuvati. Nekoliko studija je pokazalo da se disfunkcija glasnica koja je nastala zbog kompresije živca tumorom može vratiti u normalnu funkciju nakon *shave off* resekcije (39)(40).

Pri donošenju odluke o očuvanju živca s ostavljanjem mikroskopskih ostataka tumora ili potpune resekcije živca, obično se ide u prilog očuvanju živca, zbog toga što takvo liječenje ne smanjuje preživljenje niti ne povećava rizik recidiva (32). Ukoliko se odabere kirurška metoda koja će sačuvati povratni živac, indicirana je postoperativna adjuvantna terapija (33).

3.5.3. Grkljan

Zahvaćenost grkljana se javlja u 12% lokalno invazivnih papilarnih karcinoma štitnjače (38).

Laringoskopija

Pri invaziji grkljana, potrebno je napraviti razliku između površinske (ekstraluminalne) invazije i dublje (transkartilaginozne, intraluminalne) invazije, zbog toga što značajno utječu na način liječenja. Ekstraluminalna invazija obično nije prepoznata preoperativno, i često ne daje simptome. Ponekad se mogu javiti suptilni znakovi kao laringealna fiksacija ili promjene boje na lažnim glasnicama i piriformnom sinusu na laringoskopiji. Intraluminalna invazija se pak preoperativno javlja s nešto jasnijim simptomima kao hemoptiza, ili na laringoskopskom pregledu kao zadebljanje mukoze, diskoloracija i paraliza glasnica. Tumor se laringoskopski može vidjeti kao tvorba na sluznici pravih ili lažnih glasnica, ili kao veća tvorba koja zahvaća i piriformni sinus (33).

Kirurško liječenje

Ukoliko je prisutna ekstraluminalna invazija grkljana, operacija izbora je ekscizija parcijalne debljine ili *shave* ekscizija (33). Ukoliko je došlo do invazije tumora samo na jednoj strani grkljana, može se izvesti parcijalna laringektomija (41). Totalna laringektomija se izvodi kod intraluminalne invazije ili kod pacijenata sa recidivom bolesti (33)(34). Kada više od 30% krikoidnog prstena treba resekirati, neki autori smatraju da je tada bolja opcija totalna laringektomija (42).

Uspoređujući *shave* eksciziju s kompletnom ekscizijom s negativnim marginama, nema značajne razlike u lokalnoj kontroli bolesti niti u dugoročnom preživljenju. Zbog toga je preporuka da se koristi manje radikalni zahvat kada god je to moguće (33).

3.5.4. Dušnik

Trahea je zahvaćena u 37% lokalno invazivnih papilarnih karcinoma štitnjače (38). Najnaprednij stadij bolesti je endoluminalna invazija tumora koja se i javlja u najmanjem broju slučajeva (33). Invazija tumora u traheju se često pronalazi tek intraoperativno, i često se povezuje sa salbije diferenciranim tumorima i smanjenim dugoročnim preživljenjem (33).

Dijagnostika

Kao što je već navedeno, svi pacijenti koji se pripremaju za operaciju štitnjače bi trebali u preoperativnoj obradi napraviti i laringoskopski pregled (33). Preoperativni UZV može biti od pomoći pri sumnji na trahealnu invaziju, ali je vrlo ovisan o iskustvu liječnika koji pretragu izvodi. Iz tog razloga se preporuča preoperativni CT za procjenu trahealne invazije tumora. Ukoliko klinički nalaz ili slikovne metode idu u prilog trahealne invazije, preporučeno je raditi i traheoskopiju ili bronhoskopiju, da bi se evaluirala razina trahealne invazije te blizina invazije krikoidnoj hrskavici ili *carini* (33)(34).

Kirurško liječenje

Pri odluci o vrsti resekcije dušnika potrebno je procijeniti dubinu invazije tumora kroz stijenk, mogućnost postizanja negativnih margina i moguće posljedice koje dolaze s radikalnošću izvedenog zahvata. Često opisivani zahvati koji se koriste u različitim slučajevima invazije traheje su: kompletna resekcija, *shave* ekscizija, segmentna resekcija, *window* resekcija, i razne druge (33)(32). *Shave* ekscizija se preporuča raditi kod tumora s minimalnom invazijom traheje (42). Autori koji zagovaraju manje radikalan pristup kao što je *shave* ekscizija ističu smanjen postoperativni morbiditet koji se javlja kao posljedica trahealne resekcije kao što je razvoj stenoza, te slično dugoročno preživljenje kao i *en bloc* resekcija(36)(32). *Shave* ekscizija nije pogodna za velike tumore zbog toga što postoje velike šanse da će ovaj način liječenja rezultirati s nekompletnom ekscizijom s pozitivnim marginama, što uvelike povećava rizik od lokalnog recidiva (33). *En bloc*, *sleeve* ili segmentna resekcija se koriste za tumore s intraluminalnom trahealnom invazijom (33). Ove metode se koriste pri intraluminalnoj invaziji da bi se postigla bolja dugoročna kontrola bolesti. Ukoliko dođe do lokalnog recidiva bolesti zbog mikroskopski pozitivnih rubova, biti će potreban veliki radikalni zahvat koji sa sobom nosi veći morbiditet i smanjenu kvalitetu života (33).

3.5.5. Jednjak

Invazija jednjaka se obično događa kod posteriorno smještenih tumora (koji je ujedno i češći način invazije) ili ekstrakapsularnog širenja iz metastaza u paratrahealnim limfnim čvorovima. Invazija jednjaka je obično ograničena na mišićni sloj, a mukoza i submukoza su netaknute (33).

Dijagnostika

Veliku važnost u preoperativnoj obradi invazije u jednjak ima MR. Pregled jednjaka s MR-om ima veliku prediktivnu vrijednost od 100% za invaziju unutarnjeg sloja i 82% za invaziju vanjskog sloja jednjaka. CT s kontrastom nije toliko osjetljiv za ezofagealnu invaziju, ali je visoko specifičan (33). U preoperativnoj obradi još se može koristiti ezofagoskopija koja pomaže u procjeni invazije, mogućih striktura, ali i omogućava uzimajne biopsije za patohistološku potvrdu karcinoma (32).

Kirurško liječenje

Tumori koji zahvaćaju samo mišićni sloj jednjaka bez intraluminalne invazije mogu biti resecirani bez ulaska u jednjak. Ukoliko je stijenka jednjaka zahvaćena u punoj svojoj debljini potrebna je resekcija jednjaka u punoj debljini stijenke. Zatvaranje nastalog defekta je potrebno napraviti šivanjem svakog sloja posebno da bi se preveniralo curenje sline na defektu. Ukoliko su potrebne veće resekcije, u zatvaranju reseciranog dijela se koriste mišićno-fascijalni, mišićno kožni reznjevi ili tkivo jejunuma (33).

3.5.6. Krvne žile

Papilarni karcinom štitnjače rijetko invadira krvne žile vrata, ali neočekivana masivna uključenost velikih krvnih žila u rast tumora otkrivena za vrijeme operacija predstavlja veliki problem nepripremljenom kirurgu. Iz tog razloga, nužno je napraviti detaljnu preoperacijsku obradu uključujući detaljnu anamnezu i temeljit pregled glave i vrata (33). Invazija krvnih žila u lateralnoj regiji vrata se obično javlja kod loše diferenciranih karcinoma štitnjače, a invazija češće zahvaća internalnu jugularnu venu nego što zahvaća karotidnu arteriju. Sindrom vene kave je teška komplikacija koja se može javiti kod ekstenzije tumora do gornje šuplje vene, i posljedično nastanka plućne embolije (32).

Dijagnostika

Za detekciju vaskularne invazije se može koristiti CT angiogram i MR angiogram. Pri sumnji na invaziju žila potrebna je angiografija zbog procjene anatomskih odnosa arterija i planiranja rekonstrukcije (32)(33). Kada se planira resekcija karotidne arterije potrebno je napraviti

procjenu kolateralnog intrakranijskog protoka, da bi pri operaciji lakše donijeli odluku treba li postavljati premosnicu karotide za vrijeme operacije (33).

Kirurško liječenje

Karcinom koji invadira jednu unutarnju jugularnu venu može biti reseciran *en bloc* resekcijom s venom bez značajnijeg morbiditeta. Ukoliko su zahvaćene obje unutarnje jugularne vene, barem bi jedna trebala biti rekonstruirana, po mogućnosti, s autolognim venskim graftom (32)(33). Invazija tumora gornje šuplje vene zahtjeva torakalni pristup te kavotomiju ili segmentnu resekciju i rekonstrukciju žile. Invazija karotidne arterije se može liječiti *shave* resekcijom, *en bloc* resekcijom i rekonstrukcijom ili ligacijom (32).

3.6. ADJUVANTNA TERAPIJA

Postoperativno liječenje lokalno invazivnog papilarnog karcinoma štitnjače uključuje TSH supresiju te radiojodnu adjuvantnu terapiju. Ovaj oblik postoperativne terapije smanjuje rizik od recidiva bolesti, te se smatra da povećava preživljenje pacijenata. Da bi se povećala prijemljivost radioaktivnog joda u ostatne tumorske stanice, potrebno je uz odstranjenje tumora napraviti i totalnu tireoidektomiju (32).

Uloga adjuvantnog vanjskog zračenja kod pacijenata s lokalno invazivnim karcinomom štitnjače još nije potpuno razjašnjena. Neki od pozitivnih utjecaja vanjskog zračenja koji se izdvajaju su: redukcija učestalosti lokalnog recidiva bolesti kod pacijenata koji imaju mikroskopske rezidualne ostatke tumora, te smanjenje veličine ostatnog tumora (36)(32).

3.7. PROGNOZA

Prisutnost ekstratireoidne invazije je jedan od glavnih rizičnih čimbenika za pojavu relapsa diferenciranog karcinoma štitnjače, metastaza u limfnim čvorovima, distalnih metastaza te općenito povećane smrtnosti od ove bolesti (32). Lokalno infiltrativna bolest se često vidi među onim pacijentima koji umiru od ove bolesti (33). Smrt pacijenata zbog diferenciranih karcinoma štitnjače je obično posljedica komplikacija zbog lokalno invazivne bolesti kao što su opstrukcija dišnog puta, vaskularna invazija i krvarenje (32). Pacijenti s lokalno invazivnom bolesti koja uključuje više od četiri strukture oko štitnjače imaju uniformno letalni ishod (32). Izolirano zahvaćanje nekih struktura vrata kao što su suprahoidni mišići ne nose nužno i lošiju prognozu (42), a neke pak izolirane invazije kao što je trahealna nose izrazito velik mortalitet (33).

Mnoga istraživanja (42)(43)(41) koja proučavaju preživljenje pacijenata s lokalno invazivnim karcinomima štitnjače istovremeno evaluiraju i radikalnost operacijske tehnike korištene za resekciju. Stoga se i konačna procjena prognoze bolesti mora povezati s vrstom operacijskog zahvata kojem će pacijent biti podvrgnut.

Iako se lokalno invazivni karcinomi štitnjače povezuju sa smanjenjem preživljenja i većom učestalošću recidiva bolesti, detaljnom preoperativnom evaluacijom, temeljitim kirurškim postupkom kojim se postiže kompletna resekcija te adjuvantnom postoperativnom terapijom, ovaj rizik od recidiva se može smanjiti te povećati dugogodišnje preživljenje pacijenata (33)(36).

4. ZAHVALA

Zahvaljujem se svom mentoru, doc. dr. sc. Mariu Biliću, na usmjeravanju i stručnom vodstvu pri izradi ovog diplomskog rada.

Zahvaljujem svojoj obitelji, a posebno mojim roditeljima, na razumijevanju i velikoj podršci tijekom svih godina studiranja. Bez njihove potpore ne bih postigla sve ovo što jesam.

Hvala svim mojim prijateljima. Posebno onima koji su uz mene još od srednjoškolskih klupa. I onima s kojima sam naučila uživati u onome što radim te da je medicina puno više od samog studiranja. Hvala vam svima, moj ste život i studiranje učinili zabavnijim i lijepšim.

5. LITERATURA

1. Bajek S. Glandula thyroidea, štitasta žlijezda. In: Vinter I, editor. Waldeyerova anatomija čovjeka. 17th ed. Zagreb: Golden marketing-tehnička knjiga; 2009. p. 337–41.
2. Krmpotić-Nemanić J, Marušić A. Glandula thyroidea, štitasta žlijezda. In: Krmpotić-Nemanić J, Marušić A, editors. Anatomija čovjeka - 2 dio. Zagreb: Medicinska naklada; 2002. p. 422–33.
3.

http://www.uptodate.com/contents/image?imageKey=SURG%2F68986&topicKey=SURG%2F2154&rank=8~150&source=see_link&search=surgical+treatment+of+thyroid+tumors. [slika s interneta] Pristupljeno 4. svibnja 2018.
4. Bradamante Ž. Štitna žlijezda. In: Bradamante Ž, Grbeša Đ, editors. Langmanova medicinska embriologija. 10th ed. Zagreb: Školska knjiga; 2008. p. 272.
5. Petric V, Bedeković V. Štitnjača. In: Katić V, Kekić B, editors. Otorinolaringologija. Zagreb: Naklada ljevak; 2004. p. 232–45.
6. Kostović-Knežević L. Štitna žlijezda. In: Bradamante Ž K-KL, editor. Osnove histologije: udžbenik i atlas. 10th ed. Zagreb: Školska knjiga; 2005. p. 423–8.
7. Batinić D. Metabolički hormoni štitnjače. In: Kukulja Taradi S, Andreis I, editors. Medicinska fiziologija - udžbenik. 12th ed. Zagreb: Medicinska naklada; 2012. p. 907–19.
8. Šarčević B, Damjanov I. Bolesti endokrinog sustava. In: Damjanov I, Jukić S, Nola M, editors. Patologija. 3rd ed. Zagreb: Medicinska naklada; 2011. p. 805–21.
9. Jemal A, Siegel R, Ward E, Hao Y, Xu J, Thun MJ. Cancer Statistics , 2009 BOTH SEXES FEMALE BOTH SEXES ESTIMATED DEATHS. *CA Cancer J Clin*. 2009;59(4):1–25.
10. Sherman SI. Thyroid carcinoma. *Lancet*. 2003;361(9356):501–11.
11. Wartofsky L. Increasing world incidence of thyroid cancer: Increased detection or higher radiation exposure? *Hormones*. 2010;9(2):103–8.
12. McLeod DSA, Sawka AM, Cooper DS. Controversies in primary treatment of low-risk papillary thyroid cancer. *Lancet*. 2013;381(9871):1046–57.
13. Cabanillas ME, McFadden DG, Durante C. Thyroid cancer. *Lancet*. 2016;388(10061):2783–95.
14. Schneider D, Chen H. New Developments in the Diagnosis and Treatment of Thyroid Cancer. *CA Cancer J Clin*. 2013;63(6):374–94.
15. Kikuchi S, Perrier ND, Ituarte P, Siperstein AE, Duh QY, Clark OH. Latency Period of Thyroid Neoplasia after Radiation Exposure. *Ann Surg*. 2004;239(4):536–43.

16. Dijkstra B, Prichard RS, Lee A, Kelly LM, Smyth PPA, Crotty T, et al. Changing patterns of thyroid carcinoma. *Ir J Med Sci.* 2007;176(2):87–90.
17. Haymart MR, Repplinger DJ, Levenson GE, Elson DF, Sippel RS, Jaume JC, et al. Higher serum thyroid stimulating hormone level in thyroid nodule patients is associated with greater risks of differentiated thyroid cancer and advanced tumor stage. *J Clin Endocrinol Metab.* 2008;93(3):809–14.
18. Džepina D. Kliničko-patološke osobitosti papilarnog mikrokarcinoma štitnjače [disertacija]. Sveučilište u Zagrebu, Medicinski fakultet; 2010.
19. Prstačić R. Osobitosti metastaza papilarnog karcinoma štitnjače u lateralnim regijama vrata [disertacija]. Sveučilište u Zagrebu, Medicinski fakultet; 2014.
20. Lang BH-H, Lo C-Y, Chan W-F, Lam K-Y, Wan K-Y. Staging Systems for Papillary Thyroid Carcinoma. *Ann Surg.* 2007;245(3):366–78.
21. Wong RM, Bresee C, Braunstein GD. Comparison with Published Systems of a New Staging System for Papillary and Follicular Thyroid Carcinoma. *Thyroid.* 2013;23(5):566–74.
22. Brierley JD, Panzarella T, Tsang RW, Gospodarowicz M, O'Sullivan B. A comparison of different staging systems predictability of patient outcome. *Cancer.* 1997;79:2414–23.
23. Haugen BR, Alexander EK, Bible KC, Doherty GM, Mandel SJ, Nikiforov YE, et al. 2015 American Thyroid Association Management Guidelines for Adult Patients with Thyroid Nodules and Differentiated Thyroid Cancer: The American Thyroid Association Guidelines Task Force on Thyroid Nodules and Differentiated Thyroid Cancer. *Thyroid.* 2016;26(1):1–133.
24. Opašić M. Kirurško liječenje papilarnog karcinoma štitnjače. Sveučilište u Zagrebu, Medicinski fakultet; 2017.
25. Conzo C, Docimo G, Mauriello C, Gambardella C, Esposito D, Cavallo F, et al. The current status of lymph node dissection in the treatment of papillary thyroid cancer. A literature review. *Clin Ter.* 2013;164(4):343–6.
26. Wang TS, Dubner S, Sznyter LA, Heller KS. Incidence of metastatic well-differentiated thyroid cancer in cervical lymph nodes. *Arch Otolaryngol Head Neck Surg.* 2004;130:110–3.
27. Noguchi S, Noguchi A, Murakami N. Papillary carcinoma of the thyroid I. Developing pattern of metastasis. *Cancer.* 1970;26(5):1053–60.
28. Cooper S D, Doherty GM, Haugen BR, Mazzaferri EL, Mciver B, Pacini F, et al. Revised American Thyroid Association Management Guidelines for Patients with Thyroid Nodules and Differentiated Thyroid Cancer. *Thyroid.* 2009;19(11):1167–214.
29. Virag M. Disekcija vrata: logika i klasifikacija. *Medicinar.* 1999;40:45–9.

30. Spriano G, Ruscito P, Pellini R, Appetecchia M, Roselli R. Pattern of regional metastases and prognostic factors in differentiated thyroid carcinoma. *Acta Otorhinolaryngol Ital.* 2009;29(6):312–6.
31. Perros P, Colley S, Boelaert K, Evans K, Evans R, Gerrard G, et al. British Thyroid Association Guidelines for the Management of Thyroid Cancer. *Clin Endocrinol (Oxf).* 2014;81:37–47.
32. Kebebew E, Clark OH. Locally advanced differentiated thyroid cancer. *Surg Oncol.* 2003;12(2):91–9.
33. Shindo M, Caruana S, Kandil E, McCaffrey J, Orloff L, Porterfield J, et al. Management of invasive well-differentiated thyroid cancer: An American Head and Neck Society Consensus Statement. *Head Neck.* 2014;36(10):1379–90.
34. Patel KN, Shaha AR. Locally advanced thyroid cancer. *Curr Opin Otolaryngol Head Neck Surg.* 2005;13:112–6.
35. Tovi F, Goldstein JED. Locally Aggressive Differentiated Thyroid Carcinoma. *J Surg Oncol.* 1985;29:99–104.
36. Wein RO. Management of the locally aggressive thyroid carcinoma. *Am J Otolaryngol - Head Neck Med Surg.* 2005;26(3):186–92.
37. Gillenwater A, Goepfert H. Surgical management of laryngotracheal and esophageal involvement by locally advanced thyroid cancer. *Semin Surg Oncol.* 1999;16:19–29.
38. McCaffrey T V, Bergstralh EJ, Hay ID. Locally Invasive Papillary Thyroid Carcinoma : 1940-1 990. *Head Neck.* 1994;16:165–72.
39. Chan W-F, Lo C-Y, Lam K-Y, Wan K-Y. Recurrent laryngeal nerve palsy in well-differentiated thyroid carcinoma: clinicopathologic features and outcome study. *World J Surg.* 2004;28(11):1093–8.
40. Chiang FY, Lin JC, Lee KW, Wang LF, Tsai KB, Wu CW, et al. Thyroid tumors with preoperative recurrent laryngeal nerve palsy: Clinicopathologic features and treatment outcome. *Surgery.* 2006;140(3):413–7.
41. Ballantyne AJ. Resections of the upper aerodigestive tract for locally invasive thyroid cancer. *Am J Surg.* 1994;168(6):636–9.
42. Czaja JM, McCaffrey T V. The Surgical Management of Laryngotracheal Invasion by Well-Differentiated Papillary Thyroid Carcinoma. *Arch Otolaryngol Head Neck Surg.* 1997;123:484–90.
43. Kowalski LP, Filho JG. Results of the treatment of locally invasive thyroid carcinoma. *Head Neck.* 2002;24(4):340–4.

6. ŽIVOTOPIS

Rođena sam 28. listopada 1992. godine u Zagrebu, gdje sam završila osnovnu školu i XV. gimnaziju. 2011. godine sam upisala Medicinski fakultet Sveučilišta u Zagrebu. Bila sam demonstrator na katedri za Fiziku i biofiziku Medicinskog fakulteta. Ljeto 2015. godine sam provela mjesec dana na stručnoj praksi na Bezmialem klinici u Istanbulu, na odjelu pedijatrijske kirurgije.

Na fakultetu sam se aktivno uključila u rad studentske udruge CroMSIC. Kroz udruhu sam radila na brojnim projektima na nacionalnoj i internacionalnoj razini te sam kroz dvije godine obnašala dužnost Predsjednika podružnice Zagreb i Potpredsjednika za unutarnje poslove udruge. Bila sam članicom hrvatske delegacije na brojnim skupovima Međunarodne federacije udruha studenata medicine i na taj način predstavljala studente medicine iz Hrvatske.