

Nekrotizirajući enterokolitis

Drlje, Matea

Master's thesis / Diplomski rad

2018

Degree Grantor / Ustanova koja je dodijelila akademski / stručni stupanj: **University of Zagreb, School of Medicine / Sveučilište u Zagrebu, Medicinski fakultet**

Permanent link / Trajna poveznica: <https://um.nsk.hr/um:nbn:hr:105:108358>

Rights / Prava: [In copyright](#)/[Zaštićeno autorskim pravom.](#)

Download date / Datum preuzimanja: **2025-03-13**



Repository / Repozitorij:

[Dr Med - University of Zagreb School of Medicine Digital Repository](#)



**SVEUČILIŠTE U ZAGREBU
MEDICINSKI FAKULTET**

Matea Drlje

Nekrotizirajući enterokolitis

Diplomski rad



Zagreb, 2018.

Ovaj diplomski rad izrađen je u Zavodu za neonatologiju Klinike za ženske bolesti i porode KBC-a Zagreb, Medicinskog fakulteta, Sveučilišta u Zagrebu, pod vodstvom izv.prof.dr.sc. Emilje Juretić i predan je na ocjenu u akademskoj godini 2017/2018.

POPIS I OBJAŠNJENJE KRATICA

NEK Nekrotizirajući enterokolitis

ABS Acidobazni status

CRP C-reaktivni protein

CPS-1 Karbamoil fosfat sinetetaza-1

DIK Diseminirana intravaskularna koagulacija

EGF Epidermalni čimbenik rasta (engl. *Epidermal growth factor*)

HB-EGF Heparin-vezujući epidermalni čimbenik rasta (engl. *Heparin-binding epidermal growth factor*)

GD Gestacijska dob

GUK Glukoza u krvi

GI Gastrointestinalni

IL Interleukin

LPS Lipopolisaharid

NO Dušični oksid (engl. *Nitric oxide*)

PAF-AH Acetilhidrolaza čimbenika aktivacije trombocita (engl. *Platelet-activating factor acetylhydrolase*)

PPD Primarna peritonejska drenaža

RM Rodna masa

TLR engl. *Toll-like receptor*

SBS sindrom kratkog crijeva (engl. *Short bowel syndrome*)

SADRŽAJ

SAŽETAK	VI
SUMMARY	VII
1 UVOD	1
2 EPIDEMIOLOGIJA	2
3 PATOFIZIOLOGIJA I RIZIČNI ČIMBENICI	3
3.1 Nezrelost imunološkog i crijevnog sustava	4
3.2 Abnormalna bakterijska kolonizacija crijeva.....	5
3.3 Enteralna prehrana	5
3.4 Ishemija crijeva	6
3.5 Anemija i transfuzija crvenih krvnih stanica.....	6
3.6 Korioamnionitis	7
3.7 Uloga PAF-a.....	8
3.8 Lipopolisaharid (LPS)	8
4 KLINIČKA SLIKA I DIJAGNOSTIKA	9
4.1 Klinička slika.....	9
4.2 Klinička obrada	10
4.2.1 Radiološke pretrage.....	10
4.2.2 Laboratorijske pretrage.....	14
4.3 Stadij bolesti (Bellovi kriteriji).....	14
5 LIJEČENJE	16
5.1 Konzervativno liječenje.....	16
5.2 Kirurško liječenje	17
5.2.1 Laparotomija	17
5.2.2 Primarna peritonealna drenaža (PPD).....	18
5.3 Komplikacije liječenja	19
5.3.1 Sindrom kratkog crijeva (SBS)	19
6 PREVENCIJA	20
6.1 Majčino mlijeko	20
6.2 Oprezno napredovanje s enteralnom prehranom i „ trofička prehrana“.....	21
6.3 Probiotici	21
6.4 Heparin- vezujući epidermalni čimbenik rasta (HB-EGF)	22
7 ZAHVALE	23

8	LITERATURA	24
9	PRILOZI	32
9.1	Popis tablica.....	32
9.2	Popis slika	32
10	ŽIVOTOPIS	33

SAŽETAK

Nekrotizirajući enterokolitis

Matea Drlje

Nekrotizirajući enterokolitis najčešće je životno ugrožavajuće stanje gastrointestinalnog sustava kod novorođenčadi, a primarno pogađa nedonošćad. To je bolest karakterizirana ishemičnom nekrozom crijevne sluznice. Patogeneza ove bolesti je još uvijek nerazjašnjena, ali se smatra da je multifaktorijski uvjetovana. Važan mehanizam u nastanku je hiperreaktivni upalni odgovor nezrelog imunološkog sustava na ozljedu, u kojem se aktivira kaskada brojnih upalnih medijatora. To vodi ka povećanoj propusnosti crijeva i abnormalnoj bakterijskoj kolonizaciji. Kliničku sliku karakterizira nagla promjena u toleranciji enteralne prehrane, što se može prezentirati raznim abdominalnim i nespecifičnim simptomima. Također, vrijeme pojave simptoma može pomoći u diferencijalnoj dijagnozi, budući da pokazuje obrnutu povezanost s gestacijskom dobi. Težina NEK-a definirana je Bellovim kriterijima, a ovisno o težini kliničke slike i radiološkim nalazima. Dijagnoza se temelji na prisutnosti karakterističnih simptoma i radiološkim nalazom intestinalne pneumatoze, pneumoperitoneuma ili prisutnosti zraka u hepatobilijarnom sustavu. Laboratorijske pretrage, kao promjene u krvnoj slici i nalaz krvi u stolici, mogu poduprijeti dijagnozu NEK-a. U većini slučajeva je dovoljna konzervativna terapija, a uključuje prestanak enteralnog hranjenja, suportivnu terapiju, primjenu antibiotika, uz kontrolu kliničkog statusa i radioloških nalaza. Ipak, kod djece s uznapredovalim nekrotizirajućim enterokolitisom i perforacijom crijeva potrebna je kirurška intervencija, što je to često udruženo s dugoročnim komplikacijama kao što je sindrom kratkog crijeva i lošiji neurorazvojni ishod. Za bolji ishod liječenja od velike je važnosti smanjiti učestalost i težinu NEK-a. Definiranje rizičnih čimbenika za nastanak nekrotizirajućeg enterokolitisa, kao i njihovo izbjegavanje predmet su intenzivnih istraživanja.

Ključne riječi: nekrotizirajući enterokolitis, nedonošćad

SUMMARY

Necrotizing enterocolitis

Matea Drlje

Necrotizing enterocolitis is one of the most common gastrointestinal emergencies in the newborn infant, that affects primarily premature infants. It is a disorder characterized by ischemic necrosis of the intestinal mucosa. The pathogenesis of necrotizing enterocolitis is still unresolved, but it is postulated that it is multifactorial and involve an overreactive response of the immature immune system to an insult. That activate cascade of cellular invents, mediated by various inflammatory mediators and leads to increased intestinal permeability, and abnormal bacterial colonization. The clinical presentation is characterized by a sudden change in enteral feeding tolerance, which can be presented by various abdominal and non-specific findings. Also, the timing of the onset of symptoms can help in differential diagnosis as it seems to be inversly related to gestational age. Bell staging criteria define the severity of NEC, based upon the severity of clinical and radiographic findings. Diagnosis is based upon the presence of the characteristic clinical features, and the abdominal radiographic finding of pneumatosis intestinalis, pneumoperitoneum or hepatobiliary gas. Results of laboratory evaluation, including blood studies and stool analysis, may be suportive of the diagnosis of NEC. Conservative management is appropriate in most cases and consists of cessation of enteral feeding, supportive treatment, antibiotic therapy, and clinical, laboratory, as well as radiological re-evaluation. However, infants with advanced necrotizing enterocolitis and bowel perforation require surgical intervention, although it is often accompanied with long term complications, including short bowel syndrome and neurodevelopmental delay. Efforts to minimize the frequency or severity of NEC are directed at reducing exposure to risk factors and finding appropriate preventive strategies.

Key words: necrotizing enterocolitis, premature infants

1 UVOD

Nekrotizirajući enterokolitis (NEK) je crijevna upalna bolest, koja primarno pogađa nedonošćad. Uzrokuje široki raspon ozljeda probavnog trakta, od ozljede sluznice do nekroze pune debljine stijenke i posljedično perforacije. Iako je u literaturi opisan i razrađen taj entitet od 1960.-ih etiologija i patogeneza bolesti još uvijek su nepoznanice.

NEK se najčešće javlja u nedonošćadi zbog nerazvijenosti crijeva, česte hipoksemije i patogene mikroflore, a kod terminske novorođenčadi pojava NEK-a povezuje se sa postojećom predisponirajućom bolesti ili stanjem (kongenitalne srčane greške, sepsa, asfiksija)(1).

Dijagnoza se postavlja temeljem karakterističnih kliničkih znakova i radiološkim nalazom intestinalne pneumatoze, pneumoperitoneuma ili prisutnosti zraka u portalnom venskom sustavu. S obzirom na nespecifičnost radioloških nalaza u početku bolesti, terapijske intervencije temelje se na kliničkoj prezentaciji bolesti.

Iako su rano prepoznavanje i agresivan pristup u terapiji poboljšali ishod bolesti, i dalje je mortalitet visok (30-50%), a posebice kod vrlo nedonošene novorođenčadi (GD<32 tjedna)(2).

2 EPIDEMIOLOGIJA

Nekrotizirajući enterokolitis je često životno ugrožavajuće stanje nedonoščadi u jedinicama intenzivne njege. Ipak, prava incidencija ove bolesti je nepoznata, budući da je iznimno teško ustvrditi i identificirati blagi, odnosno početni stadij NEK-a, a što bi odgovaralo prvom stadiju, prema Bellovoj klasifikaciji(3). S obzirom na to, pouzdani epidemiološki podatci nedostaju (4).

U svjetskoj populaciji novorođenčadi incidencija NEK-a varira u različitim dijelovima svijeta, od 2 do 7% kod prijevremeno rođene djece gestacijske dobi < 32 tjedna i 5 do 22 % kod novorođenčadi porođajne težine <1000 grama (5).

U Hrvatskoj, u Zavodu za neonatologiju i intenzivno liječenje KBC Zagreb, u petogodišnjem razdoblju (1998-2002. g.) učestalost bolesti u sve primljene novorođenčadi bila je 3,7%, a u nedonoščadi porođajne težine ispod 1500 grama iznosila je 11%(6).

Gledajući globalnu incidenciju NEK-a, ona varira obzirom na geografsku i etničku distribuciju, s nižom incidencijom u Japanu, Švicarskoj i Austriji, i višom u Sjevernoj Americi, Ujedinjenom Kraljevstvu i Irskoj. Još uvijek nije poznato je li razlog ovakve distribucije povezan s genetičkim i/ili okolišnim čimbenicima populacije ili je pak uzrokovan razlikama u neonatalnoj intenzivnoj skrbi i /ili etničkim pozadinama (7).

Bez obzira na ukupnu varijabilnost u incidencijama diljem svijeta, studije kontinuirano potvrđuju da incidencija raste s padom porođajne težine i gestacijske dobi. Unatoč stalnom napretku neonatalne skrbi, stopa smrtnosti i dalje je visoka (15- 30%) i obrnuto je proporcionalna gestacijskoj dobi i porođajnoj težini. Iako većinu oboljelih od NEK-a čini nedonočad, približno 10% slučajeva odnosi se na terminsku novorođenčad, no to se povezuje sa postojanjem drugih predisponirajućih rizičnih čimbenika, kao prisustvo otprije poznate kongenitalne bolesti, prehranom ne-majčinskim mlijekom (8).

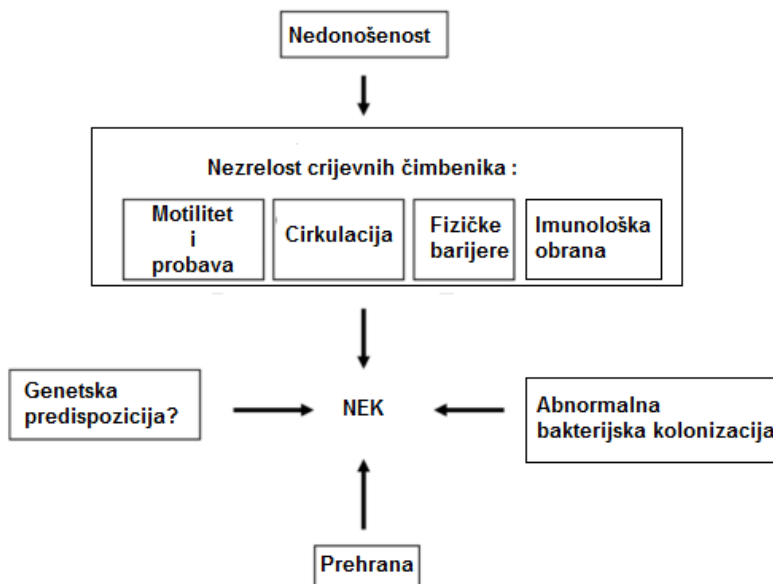
Značajna proporcija preživjelih, a posebice onih sa stadijem III NEK-a, imaju teška neurorazvojna odstupanja što samo potvrđuje hitnost utvrđivanja novih preventivskih i terapijskih strategija s ciljem minimiziranja zaostajanja doživotnih izazova povezanih s NEK-om (4).

3 PATOFIZIOLOGIJA I RIZIČNI ČIMBENICI

NEK je teška upalna bolest crijeva koja najčešće zahvaća ileum, ali može zahvatiti bilo koji dio gastrointestinalnog trakta (GI) trakta. Tipični patološki nalaz varira od ozljede sluznice u vidu upalnih promjena, pa do koagulacijske nekroze i posljedično perforacije (9).

Patogeneza NEK-a još uvijek nije u potpunosti poznata, ali se smatra kako je to multifaktorijalni proces (Slika 1). Predloženo je nekoliko teorija patogeneze ove bolesti, koje se ipak slažu u činjenici da NEK predstavlja hiperreaktivni odgovor, nezrelog imunskog sustava i GI trakta, na neki triger, otpuštajući tako veliku količinu proinflammatoryh citokina i kemokina (10).

U posljednje vrijeme sve veća se pažnja pridaje važnosti i ulozi toll-like receptora 4 (TLR-4) u patogenezi NEK-a, smatra se kako ekspresija TLR4 u nezrelim crijevima moguće ima predisponirajuću ulogu, povećavajući razinu proinflammatoryh i apoptotičkih citokina (11). Također, abnormalna bakterijska kolonizacija, kao i genetska predispozicija su mogući važni dionici u patogenezi NEK-a (12,13).



Slika 1 - Patofiziologija NEK-a , prema Lin PW et al. 2008(10)

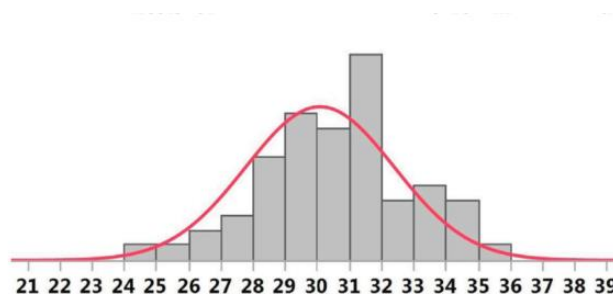
3.1 Nezrelost imunološkog i crijevnog sustava

Nezrelost motiliteta i probave su pretpostavljeni čimbenici rizika za razvoj NEK-a. Prema studijama peristaltika GI trakta razvojno je regulirana, odnosno fetalni gastrični ciklusi ustale se i normaliziraju početkom 3.trimestra(14). Također, tek tada se razvija i motilitet crijeva, točnije u 34. tjednu, kada se pojavljuje migratorni motorni kompleks (15).

Dokazano je kako vanjski čimbenici također moduliraju motilitet, pa tako hranjenje potiče, nasuprot asfiksiji i hipoksiji koje dodatno usporavaju motilitet. S obzirom na to, crijevni epitel duže je izložen potencijalno štetnim noksama (16).

Povećanoj permeabilnosti i bakterijskom prodiru doprinosi i nezrelost crijeвне strukturalne barijere, koja se zasniva na tijesnim spojevima. Tijesni spojevi povezuju crijevne epitelne stanice, i iako su formirani već od 10 tjedna gestacije, sazrijevaju od 26. tjedna nadalje, jednako kao i mucin, za čije su izlučivanje odgovorne vrčaste stanice crijevnog epitela, a koji pomaže u sprječavanju bakterijskog vezivanja na crijevni epitel i uklanjanju bakterija (10,17).

U 3. trimestru aktivno se prenose i imunoglobulini preko placente, stoga ne čudi fenomen više prevalencije i težine NEK-a kod novorođenčadi rođene prije ili početkom 3. trimestra (Slika 2)(18).



Slika 2 - Prikaz učestalosti NEK-a u ovisnosti sa gestacijskom dobi novorođenčadi

Na osi X prikazana je korigirana gestacijska dob (postmenstruacijska dob), nasuprot broju novorođenčadi s dijagnozom NEK-a, na osi Y. Vrhunac pojavnosti NEK-a je u 30 tjednu korigirane gestacijske dobi. Prema Neu J et al. 2017(19)

3.2 Abnormalna bakterijska kolonizacija crijeva

Nezrelost imunološkog sustava GI trakta nedonoščadi čini GI trakt posebno podložnim abnormalnoj bakterijskoj kolonizaciji (20). Nadalje, dokazano je kako prekid komenzalne bakterijske kolonizacije sa bakterijskim rastom, uključujući i potencijalno patogene bakterije ima značajnu ulogu u razvoju NEK-a (19,21).

NEK se obično pojavljuje u drugom tjednu života, tek nakon kolonizacije crijeva komenzalnom florom (22). Također, NEK je deset puta češći u hranjene novorođenčadi, osobito u one djece koja su hranjena umjetnom prehranom, znatno rjeđe u one hranjene majčinim mlijekom, iako se iznimno može javiti i u novorođenčadi koja nikada nisu bila hranjena, što objašnjava ulogu prehrane u rastu i promjeni crijevne flore (23).

NEK sam po sebi nije infektivna bolest, pa se najčešće i javlja u sporadičnom obliku, ali ipak opisani su slučajevi bolesti u epidemijском obliku, u nekim jedinicama intenzivne skrbi, međutim ti slučajevi se nisu nikada pouzdano povezali s nekom određenom bakterijom, pa to potvrđuje ulogu komenzalne bakterijske flore u patogenezi ove bolesti (6,22).

Komenzalna bakterijska flora preko toll-like receptora (TLR) regulira ekspresiju gena uključenih u sazrijevanje crijeva, njihovu funkciju, kao i obrambenu zaštitu od patogenih organizama. Čimbenici rasta, kao epidermalni čimbenik rasta (EGF) ima čini se važnu protektivnu ulogu u patogenezi NEK, modulirajući kaskadu upalnog odgovora, inhibicijom TLR-4 (24).

3.3 Enteralna prehrana

Većina novorođenčadi s razvijenim NEK-om (90%) bila je prethodno enteralno hranjena. Premda i mliječni pripravci i majčino mlijeko služe kao supstrati za bakterijsku proliferaciju, dokazan je veći rizik kod prehrane nemajčinim mlijekom (25).

Novorođenčad, a posebice nedonoščad nemaju potpuno razvijenu funkciju probave i apsorpcije hranjivih tvari. Posljedično tome, bakterijska fermentacija nepotpuno probavljenih ugljikohidrata i lipida u crijevima može uzrokovati ozljedu sluznice (26).

Također, često se s ciljem omogućavanja prehrane veće kalorijske vrijednosti, a kako bi se zadovoljili povećani zahtjevi nedonoščeta, koristi hiperosmolarna prehrana, odnosno mliječni pripravci, a koja može uzrokovati ozljedu sluznice i pridonijeti ravoju NEK-a (27).

3.4 Ishemija crijeva

Ishemija je važan patofiziološki čimbenik u razvoju NEK-a, a čija se uloga bazira na histopatologiji bolesti, budući da resecirani uzorci crijeva kod NEK-a obično prikazuju koagulacijsku nekrozu, kao biljeg prethodnog ishemičnog infarkta (9).

Regulacija vaskularnog otpora crijevnog krvotoka novorođenčadi uglavnom je određena ravnotežom između endotelne produkcije vazokonstriktornog peptida endotelina-1(ET-1) i vazodilatatornog slobodnog radikala, dušikovog oksida (NO). U normalnim uvjetima, ravnoteža je uvelike na strani NO potaknute vazodilatacije, održavajući tako nizak otpor i velik protok krvi u mirovanju. Međutim, čimbenici koji oštećuju endotelnu funkciju, kao ishemijsko-reperfuzijska ozljeda, kontinuirana hipoperfuzija, proinflamatorni medijatori, remete ravnotežu u korist konstrikcije (28).

Prema rezultatima istraživanja status nosioca za mutirani alel vaskularnog endotelnog čimbenika rasta (VEGF), važnog proteina uključenog u angiogenezu i vazodilataciju, je izolirani čimbenik rizika za NEK(29).

S druge strane, predmet istraživanja je i genetička varijabilnost enzima karbamoil-fosfat sintetaze 1 (CPS-1), koja u ciklusu ureje proizvodi prekursor NO-a, L-arginin. Snižena koncentracija arginina uvjetovana genetičkim varijantima enzima CSP-1, a čija sinteza moguće ovisi o funkciji tankog crijeva i može biti inhibirana parenteralnom prehranom, može utjecati na proizvodnju NO-a i time postati predisponirajući čimbenik za razvoj NEK-a(30,31).

3.5 Anemija i transfuzija crvenih krvnih stanica

U literaturi su opisana oprečna mišljenja o povezanosti anemije i transfuzije crvenih krvnih stanica i NEK-a. Razumijevanje uloge transfuzije crvenih krvnih stanica i anemije u patogenezi NEK-a važno je s obzirom da više od polovice novorođenčadi vrlo niske rodne mase (≤ 1500 g) primi 1 ili više transfuzija tijekom hospitalizacije (32). Povezanost transfuzije i razvoja NEK-a

odražava model transfuzijom uvjetovane crijevne ozljede, a koja je izravno povezana sa mezenteričnom hipoksijom, u pozadini teške anemije kod nedonoščadi (33,34).

Prema velikom, prospektivnom kohortnom istraživanju (Patel et al. 2016), transfuzija crvenih krvnih stanica nije povezana s razvojem NEK-a, za razliku od teške anemije koja je ostala neovisan rizični čimbenik za razvoj NEK-a. Rezultati ove studije time potvrđuju moguću zabrinutost za sigurnost konzervativnog pristupa pri primjeni transfuzije, pri čemu postavljeni pragovi koji indiciraju transfuziju toleriraju tešku anemiju, tim više što indikacija za transfuziju temeljena na pragovima hemoglobina, moguće ne odražava prava sliku individualne težine bolesti i kliničke slike pacijenta (35).

Istraživanja pokazuju i da uskraćivanje prehrane tijekom transfuzije može umanjiti rizik za nastanak NEK-a, ali ipak izostaje zaključak o optimalnom režimu prehrane tijekom transfuzije (34). U nedostatku usklađenih smjernica o prehrani tijekom transfuzije, na Zavodu za intenzivno liječenje novorođenčadi, u Klinici za ženske bolesti i porode KBC-a Zagreb, konzervativan je pristup prehrani tijekom transfuzije, uskraćujući jedan obrok neposredno prije i dva nakon transfuzije eritrocita.

3.6 Korioamnionitis

Korioamnionitis je prenatalni upalni proces koji zahvaća placentu i plodove ovoje, a koji možda doprinosi u razvoju NEK-a.

Studije na animalnim modelima pokazale su mogući mehanizam te interakcije, intraperitonealna injekcija lipopolisaharida kod trudnih štakora, dovela je stanjenja ilealne sluznice i povećane sluznične propusnosti, kao i inducirane ekspresije NO sintetaze kod potomaka (36).

Korištenjem ovječjeg modela korioamnionitisa, također je dokazano kako izloženost ureaplazmi (najčešćem izoliranom soju kod korioamnionitisa) ili LPS-u izaziva crijevnu upalu (36).

Međutim, prema rezultatima retrospektivne studije kod jako nedonošene novorođenčadi (GD < 32 tjedna), klinički i histološki korioamnionitis nije prediktivan za razvoj NEK-a. Štoviše, rezultati nisu bili neočekivani, s obzirom da povišeni omjer neutrofila i limfocita (NLR) unutar 24 sata od poroda može odražavati in utero izloženost infekciji ili upali, ali ne i odgođenu

postnatalnu izloženost infekciji ili upali, a koja je povezana sa povišenim rizikom za nastanak NEK-a (37).

3.7 Uloga PAF-a

Čimbenik aktivacije trombocita (PAF) je snažan fosfolipidni upalni medijator kojeg sintetiziraju različite stanice, uključujući endotelne stanice, neutrofile, trombocite i makrofage, a reguliran je acetilhidrolazom PAF-a. PAF uzrokuje crijevnu ozljedu preko kisikovih slobodnih radikala, a što implicira njegovu ulogu u patogenezi NEK-a. Veće plazmatske koncentracije PAF-a pronađene su kod pacijenata s NEK-om, u usporedbi sa pridruženim kontrolama (38).

U animalnim modelima, primjena PAF-a uzrokuje ishemiju crijeva s nekrozom, dovodi do sistemske hipotenzije, kapilarne propustljivosti, neutropenije, trombocitopenije, translokacije bakterija i aktivacije sekundarnog upalnog odgovora (6).

Kod ljudi, plazmatske koncentracije PAF-a više su kod novorođenčadi hranjene mlijekom, međutim, acetilhidrolaza prisutna u majčinom mlijeku razgrađuje PAF, to objašnjava veću incidenciju kod djece hranjene industrijskim mlijekom. Aktivnost plazmatske acetilhidrolaze snižena je kod novorođenčadi sa NEK-om, u usporedbi sa zdravim kontrolama i moguće doprinosi povišenoj koncentraciji PAF-a (39).

Ipak, potrebna su daljnja istraživanja koja bi potpuno razjasnila patogenetsku ulogu, kao i točan mehanizam djelovanja PAF-a u NEK-u. Jednako tako treba rasvijetliti i ulogu drugih medijatora upale u patofiziologija NEK-a, uključujući čimbenik tumorske nekroze alfa, interleukine, budući da je PAF samo jedan dio kaskade upalnog odgovora (39,40).

3.8 Lipopolisaharid (LPS)

Lipopolisaharid (LPS) je endotoksin, komponenta Gram negativnih bakterija koje se u izobilju nalaze duž cijelog GI trakta, a koji je također važan medijator NEK-a.

Potičući oslobađanje upalnih medijatora, LPS narušava funkciju crijevne barijere, izravno uništavajući enterocite (41). Smatra se da LPS narušava i homeostazu enterocita, inhibirajući

natrij-proton crpku, a što onemogućava puferiranje kiselosti koja je pristutna u NEK-u, dovodeći do zakiseljavanja eritrocita i posljedično oštećenja crijevne barijere (41).

Crijevna alkalna fosfataza, koju proizvode enterociti, razgrađuje LPS, pa se smatra da će se NEK razviti puno brže kod pacijenata sa deficitarnom alkalnom fosfatazom. Upravo zato, uporaba ovog enzima možda ima preventivan odnosno terapijski učinak. (42)

4 KLINIČKA SLIKA I DIJAGNOSTIKA

4.1 Klinička slika

NEK se obično pojavljuje u drugom tjednu života, s početkom enteralne prehrane. Međutim, u literaturi se opisuje i sve veći broj novorođenčadi s NEK-om, a da nikada nisu bili hranjeni. Jednako kao i slučajevi u kojima se slika NEK-a razvila nakon nekoliko tjedana života, relativno dugo nakon početka enteralne prehrane (43). Također, vrijeme pojavljivanja simptoma u obrnutom je odnosu sa GD, pokazujući bimodalnu distribuciju, pa tako medijan dobi prilikom pojave prvih simptoma u nedonoščadi $GD < 26$ tjedana je 23 dana, dok se u nedonoščadi $GD > 31$ tjedan simptomi pojavljuju ranije, s medijanom od 11 dana (7).

Najčešći vodeći simptom NEK-a je iznenadna promjena tolerancije enteralnog unosa hrane, kod dotada zdravog nedonoščeta, koje je uredno toleriralo enteralnu prehranu, uz primjeren prirast tjelesne mase (44).

Progresijom NEK-a razvija se distenzija i osjetljivost abdomena, eritem ili ekhimoze na prednjoj trbušnoj stijenci, uz povraćanje bilijarnog sadržaja, a u stolici okultno ili pak obilno krvarenje (22). Eritem trbušnog zida snažan je indikator NEK-a, ali je prisutan kod samo 10% oboljelih (45).

Kliničkoj slici NEK-a često su pridruženi i nespecifični simptomi poput letargije, apneje, bradikardije i termolabilnosti. 20 – 30% novorođenčadi sa NEK-om imaju pridruženu bakterijemiju, a hipotenzija kao rezultat septičkog šoka može biti prisutna u najtežim slučajevima (46).

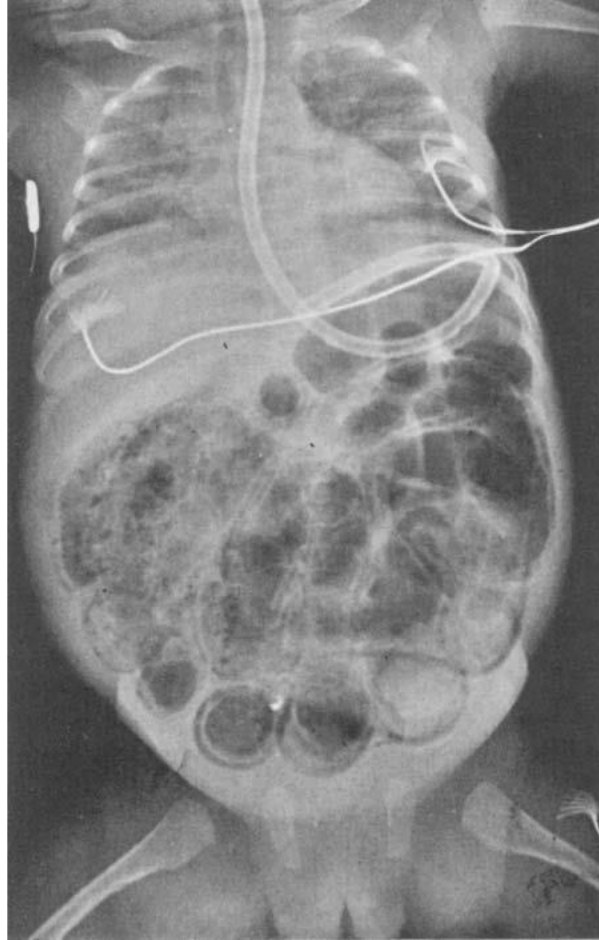
4.2 Klinička obrada

Dijagnoza NEK postavlja se klinički, a radiološkom, kao i laboratorijskom obradom potvrđuje se dijagnoza i planira tijekom liječenja. Klinička obrada novorođenčeta suspektog na NEK uključuje nativnu snimku abdomena, hemokulturu, krvne pretrage (kompletnu krvnu sliku, C-reaktivni protein, koagulogram, elektrolite, glikemijski status, acido-bazni-status-ABS), pretragu stolice na okultno krvarenje i bakteriološku analizu. Obrada se može nadopuniti ultrazvučnim pregledom (6).

4.2.1 Radiološke pretrage

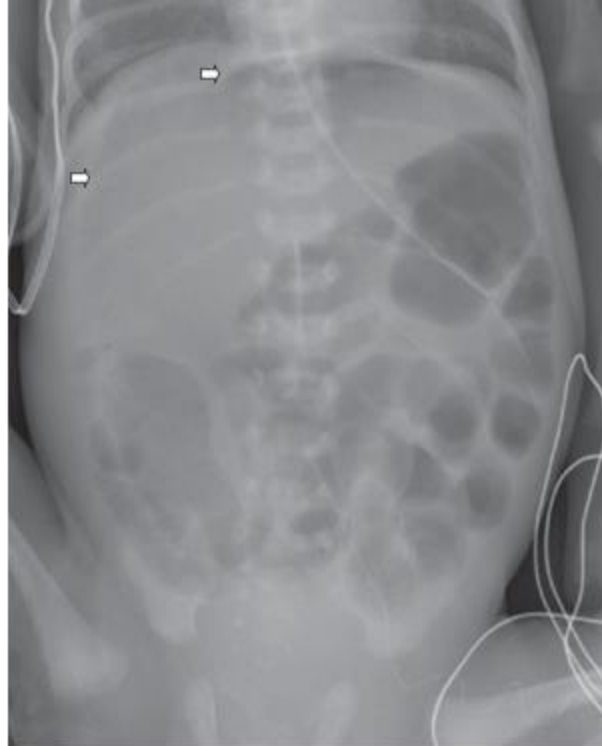
Iako radiološki nalaz može doprinijeti postavljanju dijagnoze NEK-a, nije esencijalan za postavljanje dijagnoze, budući da pacijenti mogu imati opsežan NEK, uz uredan radiološki nalaz (22). Osim za potvrdu dijagnoze, služi i za praćenje progresije bolesti. U ranim stadijima bolestima radiološki nalaz nalikuje onom u sepsi i ileusu, s vidljivim nivoima tekućine u crijevima, distendirane i/ili zrakom ispunjene crijevne vijuge.

Inestinalna pneumatoza, odnosno prisustvo mjehurića zraka u stijenci tankog crijeva, patognomoničan je nalaz i viđa se kod većine pacijenata u II. i III. stadiju bolesti, prema Bellovim kriterijima (47). (Slika 3)



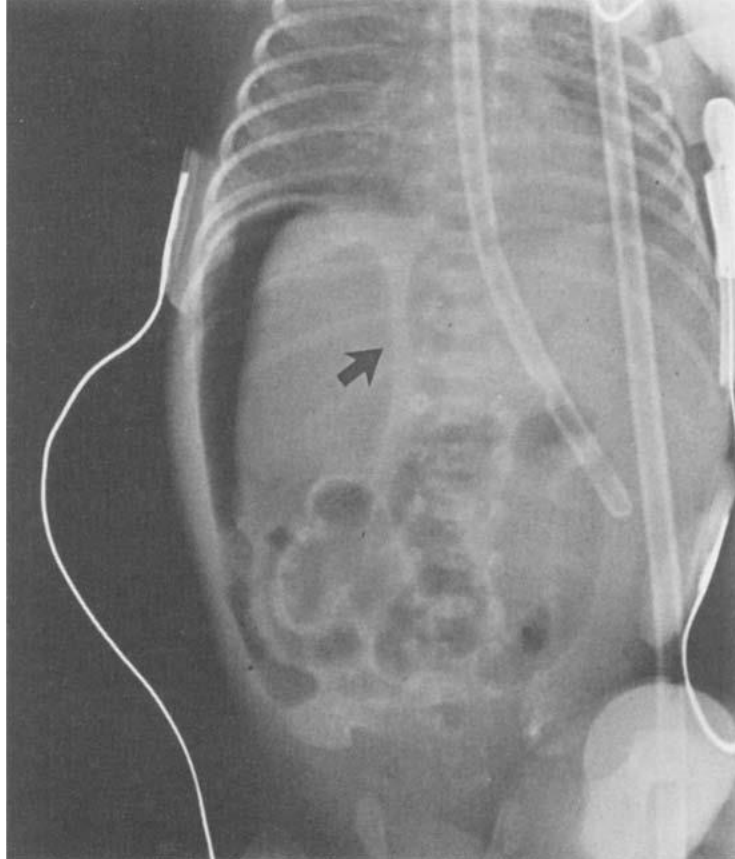
Slika 3 - Nativna snimka abdomena, prikazuje masivnu dilataciju crijevnih vijuga sa difuznim intramuralnim zrakom. Preuzeto iz Neu J, 1996(48).

U poodmakloj fazi bolesti, stadij IIIB, uslijed perforacije crijeva, nastaje pneumoperitoneum. Na snimci učinjenoj u ležećem položaju, velika količina intraperitonealnog zraka koja se nakuplja u središnjem abdomenu nalikuje na nogometnu loptu (eng. „football sign“). (Slika 4)



Slika 4 - Prikaz pneumoperiteuma na snimci učinjenoj u ležećem položaju. Preuzeto iz Hall, 2013(49).

Kod sumnje na perforaciju crijeva, sentinel crijevna vijuga koja je vidljiva na snimci učinjenoj u lateranom položaju upućuje na nekrozu crijeva i/ili perforaciju, a u slučaju perforacije crijeva zrak će se prikazati kao nakupina u obliku srpa iznad jetre (50) (Slika 5).



Slika 5 - Lateralna snimka abdomena, nalaz pneumoperitoneuma. Prikazuje se slobodan intraperitonealni zrak uslijed perforacije crijeva. Slobodni zrak se prikazuje s obje strane falciformnog ligamenta (strelica). Preuzeto iz Neu J, 1996(48).

U prvih nekoliko dana bolesti potrebno je ponavljati radiološke snimke svakih 6 do 8 sati, kod NEK-a prezentiranog teškom ili srednje teškom kliničkom slikom (6).

Iako je dijagnostika NEK-a još uvijek temeljena na rendgenogramima, u posljednje vrijeme sve veća se važnost pridaje ultrazvuku, posebno za evaluaciju ranih stadija bolesti (51).

Potencijalne prednosti ultrazvuka su mogućnost vizualiziranja perfuzije crijeva, određivanje debljine stijenke, identificiranje slobodne tekućine ili lokalizirane kolekcije tekućine, kao i procjena prisutnosti peristaltike.

Prikaz stanjene crijevne stijenke sa hiperehogenim žarištem i hipoehogenim rubom može upućivati na nekrozu crijeva s prijetećom perforacijom. Ultrazvukom je moguće detektirati i

mjehuriće zraka u jetrenom parenhimu i portalnoj cirkulaciji, a koji nisu vizualizirani na rendgenogramima (52).

U dijagnostici može poslužiti i Color doppler koji je prema rezultatima male studije, puno osjetljiviji u detekciji crijevne nekroze, otkrivajući promjene u crijevnoj perfuziji (53).

Međutim, važno je istaknuti da dosada još nije dokazana prednost ultrazvuka nad rendgenskim snimkama (22).

Jednako tako, uporaba ultrazvuka limitirana je s obzirom da je bazirana na subjektivnom iskustvu operatera, kao i nepostojanjem konsenzusa o dijagnostičkim kriterijima i kao takva nedovoljno iskoristiva za terapijsko planiranje (54).

4.2.2 Laboratorijske pretrage

Laboratorijski nalazi, uključujući krvne pretrage i analizu stolice su nespecifični i nedostatni za samostalnu potvrdu dijagnoze, ali mogu doprijeti u postavljanju dijagnoze i izradi terapijskog plana pa čine rutinski dio dijagnostičkog protokola. Trombocitopenija, a posebno nagli pad vrijednosti trombocita, što predstavlja loš prognostički znak, metabolička acidoza, hipo ili hiperglikemija, povezani su NEK-om (55).

Premda se proučavalo nekoliko biokemijskih markera, nijedan nije dokazano specifičan i osjetljiv za rutinsku dijagnostiku, odnosno predviđanje težine bolesti (56).

4.3 Stadij bolesti (Bellovi kriteriji)

Određivanje stadija bolesti u kliničkoj praksi najčešće se provodi prema modificiranim Bellovim kriterijima. Oni omogućuju uniformiranu kliničku definiciju NEK-a, a prema kliničkim, radiološkim i laboratorijskim pokazateljima bolesti (3,48) (Tablica 1). Iako ne koristi izravno u terapijskim odlukama (koje su temeljene na kliničkim znakovima, a ne stadiju bolesti), ova podjela korisna je u usporedbi slučajeva, tj. pacijenata u kliničkim istraživanjima.

Tablica 1 - Modificirani Bellovi kriteriji za stupnjevanje bolesti. Prema Neu J. 1996.

Stadij	Klasifikacija NEK-a	Opći simptomi	Abdominalni simptomi	Radiološki nalaz
IA	sumnja na NEK	- termolabilnost - apneja - bradikardija - letargija	- želučana retencija - distenzija abdomena - povraćanje - okultna krv u stolici	- normalan / blaga distenzija crijeva - blagi ileus
IB	sumnja na NEK	isto kao iznad	isto kao iznad + - vidljiva krv u stolici	isto kao iznad
IIA	definitivni NEK blaga bolest	isto kao iznad	isto kao iznad + - nečujna peristaltika ± bez abdominalna osjetljivost	- dilatacija crijeva - ileus - pneumatoza crijeva
IIB	definitivni NEK, umjerena bolest	isto kao iznad + - blaga metabolička acidoza - trombocitopenija	isto kao iznad + - abdominalna osjetljivost ± celulitis abdomena - masa u desnom donjem kvadrantu	Isto kao IIA + - ± ascites
IIIA	uznapredovali NEK teška bolest (crijevo intaktno)	isto kao IIB + - hipotenzija - bradikardija - teška apneja - miješana acidoza DIK - neutropenija	isto kao iznad + - znakovi peritonitisa - izražena osjetljivost - distenzija abdomena	Isto kao IIA + - ascites
IIIB	uznapredovali NEK teška bolest (perforacija crijeva)	isto kao IIIA	isto kao IIIA	isto kao iznad + pneumoperitoneum

5 LIJEČENJE

Liječenje NEK-a može biti konzervativno ili kirurško, ovisno o kliničkoj slici. U blažim slučajevima, odnosno kada su pacijenti stabilno ili im se stanje poboljšava, primjereno je konzervativno liječenje, za razliku od uznapredovale bolesti koja zahtjeva promptnu kiruršku intervenciju. Stalna opservacija, kao i redoviti radiološki i laboratorijski kontrolni pregledi, ključni su, budući da upravo to diktira tijek terapijskih intervencija (22).

5.1 Konzervativno liječenje

Konzervativno liječenje uključuje niz suportivnih mjera, uskraćivanje enteralne prehrane, ventilacijsku potporu, nadoknadu tekućina i elektrolita, inotropnu terapiju (dopamin), korekciju koagulopatije i trombocitopenije, antibiotsku terapiju.

Osnovni princip konzervativnog liječenja je poštediti crijeva, odnosno uskraćivanje enteralne prehrane, međutim trajanje takozvanog odmaranja crijeva nije univerzalno određeno, zbog nedostatka i usklađenosti podataka u literaturi pa ovisi o tradicionalnoj praksi i iskustvu pojedine ustanove, obično do 2 tjedna (6,57). Dekompresija crijeva vrši se postavljanjem nazogastrične sonde, uz pomoć koje se mjeri i renetcija želučanog sadržaja. Provodi se parenteralna prehrana uz nadoknadu gubitka tekućine i primjenu inotropa-dopamina s ciljem održavanja normalnog sistemskog tlaka i uspostave bolje periferne perfuzije (6)(58).

Često se javlja i potreba za strojnom ventilacijom, zbog dekompresije dijafragme uslijed distenzije crijeva (6).

Trenutačno ne postoji dovoljno dokaza u literaturi o tome koji bi se antibiotski protokol trebao primjenjivati, pa to onda ovisi o instituciji gdje se liječenje provodi, ovisno o individualnim kulturološkim i rezultatima osjetljivosti (57).

Antibiotici se najčešće primjenjuju parenteralno tijekom 14 dana, ciljane terapija se provodi prema antiobiogramu, a empirijski se propisuju ampicilin ili neki drugi cefalosporin uz aminoglikozid, neke jedinice intezivnog liječenja dodaju i anstistafilokokne antibiotike, a protiv anaerobnih uzročnika metronidazol, rjeđe klindamicin (6).

Iako ne postoji specifična terapija za NEK, mnogi lijekovi i terapijski postupci se testiraju u eksperimentalnim modelima NEK-a, kao što su kaptopril (59), antagonisti PAF-a (60), kontrolirana terapijska hipotermija (61) i terapija matičnim stanicama (62), međutim još nije jasno imaju li terapijski ili preventivni učinak, pa su predmet daljnjih ispitivanja (49).

5.2 Kirurško liječenje

Unatoč agresivnom konzervativnom liječenju, dio pacijenata s NEK-om zahtjeva hitni kirurški zahvat. Indikacije za kirurški zahvat predmet su rasprave među kirurzima, zbog mogućnosti da se nanese ozbiljna ozljeda operirajući osjetljivu nedonoščad u kritičnom stanju (63).

Jasna perforacija crijeva, dijagnosticirana pneumoperitoneumom na rendgenogramima ili paracentezom potvrđena stolica ili žuč, je jedina apsolutna indikacija za operativni zahvat. Postoji i još nekoliko relativnih indikacija, koje su naznaka da je perforacija možda nastupila ili prijeti, uključujući kliničku deterioraciju uz optimalno konzervativno liječenje, eritem abdominalnog zida, proširenu pneumatozu, zrak u portalnom venskom sustavu ili fiksirane crijevne vijuge na uzastopnim rendgenskim snimkama (45).

U trenutku kada je odlučeno da je operativni zahvat indiciran, dva su operativna pristupa, laparotomija s resekcijom aficiranog crijeva i primarna peritonealna drenaža (PPD) (22).

Nekoliko prospektivnih studija, na uzorku od 320 novorođenčadi usporedilo je ishode oba pristupa, međutim, nije pronađena nijedna značajna razlika u mortalitetu ili produljenoj parenteralnoj prehrani, a potrebna su daljnja istraživanja za evaluaciju dugoročnih komplikacija liječenja (64).

5.2.1 Laparotomija

Cilj laparotomije je resecirati samo očito nekrotično crijevo i očuvati svaki dio crijeva koji ima i najmanji potencijal preživljenja, čak i kada se čini granično. Takav pristup posebno je važan u slučajevima multifokalne nekroze crijeva (22).

Tradicionalni kirurški pristup nalaže nakon učinjenje laparotomije i resekcije nekrotičnih crijeva, eksteriorizirati crijevo, kako bi se omogućilo dovoljno vremena za cijeljenje i rast, a prije ponovne uspostave crijevnog kontinuiteta, u kasnijoj fazi.

Stome, a poglavito jejunostome, nedonoščad loše tolerira, razvijajući nutritivne i metaboličke poremećaje i usporen rast, zbog čega neki kirurzi zagovaraju primarnu anastomozu crijeva, kada god je to moguće, čak i kod male, kritične nevrođenčadi (65). Nema pouzdanih dokaza koji podupiru jedan ili drugi pristup.

Kod multifokalnog NEK-a, izvode se multiple resekcije i primarne anastomoze, tu može biti koristan takozvani „clip and drop“ pristup, kojeg karakterizira „second-look“ operacija nakon 24-48 sati (66).

U slučaju totalnog ili pan-intestinalnog NEK-a, mogućnosti kirurškog liječenja su ograničene i brojni kirurzi se ne odlučuju za zahvat, zbog mogućeg nastanka sindroma kratkog crijeva. Tada se može pokušati sa postavljanjem visoke jejunostome (67).

5.2.2 Primarna peritonealna drenaža (PPD)

Primarna peritonealna drenaža je inicijalno opisana kao stabilizacijska metoda, u kasnim 1970-ima, za pacijente koji nisu bili u stanju podnijeti laparotomiju (68). Tada je primjećeno da su neki pacijenti preživjeli i da nije bila potrebna laparotomija, zbog čega to postaje primarni terapijski postupak.

Prednost PPD-e je što ne uključuje opću anesteziju i manje je invazivan postupak. Uz to, izbjegnute su komplikacije povezane sa stomama ili anastomozama(22).

Glavni potencijalni nedostatak je nemogućnost vizualiziranja crijeva, pa nekrotični i perforirani dijelovi ostaju in-vivo, što ih čini mogućim izvorom sepse, adezija i opstrukcija u pasaži zbog čega je potrebna naknadna laparotomija(22).

5.3 Komplikacije liječenja

U većini slučajeva NEK se može uspješno izliječiti konzervativnim liječenjem, ali kod 20-40 % pacijenta nužno je kirurško liječenje (69). Kod kirurški zbrinutih pacijenata znatno je veća stopa mortaliteta, i do 50%, a usko je povezana sa dugoročnim komplikacijama (22).

U literaturi je opisan veliki broj kratkoročnih i dugoročnih komplikacija, od kojih su neke vezane uz GI trakt, a druge uz rast i razvoj.

Vrlo su česte komplikacije vezane uz stomu, pojavljujući se kod najmanje polovice pacijenata, a uključuju prolaps, strikture i retrakciju i vrlo često je potrebna kirurška intervencija. Također, kod visoke jejunostome gubitci tekućine mogu dovesti do dehidracije, elektrolitnog disbalansa, nemogućnosti dobivanja na težini i rana okolne kože. Iako su najčešće komplikacije vezane uz stomu kratkoročne, mogu se javiti i godinama nakon preboljele bolesti (22,70).

Neurorazvojni poremećaji su česti kod djece koja su preboljela NEK, a posebice kod pacijenata koji su razvili sindrom kratkog crijeva, dolazi do prezentacije širokog spektra poremećaja, od govornih i motoričkih smetnji, do intelektualnih poremećaja i nerazvijenosti socijalnih vještina. Kirurški zbrinuti pacijenti imaju gotovo dvostruko uvećanu šansu da razviju neurorazvojne poremećaje, u usporedbi s konzervativno liječenim pacijentima, osobito ako su imali bakterijemiju (71,72).

5.3.1 Sindrom kratkog crijeva (SBS)

Sindrom kratkog crijeva (SBS) je najčešća dugoročna gastrointestinalna komplikacija NEK-a, a zahvaća otprilike četvrtinu oboljelih od NEK-a (42% kod kirurški obrađenih pacijenata). Ne iznenađuju rezultati studije koji dokazuju da su čimbenici povezani s teškim NEK-om (niska RM, upotreba antibiotika, respiratora, veći udio reseciranog crijeva) također povezani i s razvojem SBS (73).

SBS je vrlo ozbiljna komplikacija resekcije većeg dijela crijeva, a nastaje zbog smanjene crijevne površine i posljedično smanjene reapsorpcije hranjivih tvari.

Ipak, određeni dijelovi crijeva imaju veću sposobnost prilagodbe, pa tako ileum ima najveći kapacitet, stoga pacijenti s jejunalnom bolesti imaju bolje dugoročne ishode bolesti.

Uz mogućnost provođenja totalne parenteralne prehrane, prihvaćeni minimum duljine crijeva je 25 cm tankog crijeva, ako nije sačuvana ileocekalna valvula. Uz očuvanu valvulu prihvatljiv je segment duljine 11 cm. Međutim smatra se kako je duljina i funkcija preostalog crijeva, uz prisutnost distalnog ileuma puno važnija od prisutnosti ileocekalne valvule (6,22).

Rastom djeteta, izdužuje se preostalo crijevo, a mukozna sluznica može hipertrofirati, povećavajući tako resorptivnu površinu. Kompletna adaptacija crijeva očekuje se u razdoblju od 2 godine (6).

6 PREVENCIJA

Smatra se kako upravo prevencija predstavlja najlogičniji pristup u smanjenju incidencije NEK-a, s obzirom na multifaktorijalnu etiologiju, najprije identificiranje, a onda i djelovanje na neki od rizičnih čimbenika može možda spriječiti nastanak bolesti (49).

Trenutačno postoje brojne teorije o prevenciji NEK-a, ali strategije koje prema dokazima pokazuju najveću učinkovitost su hranjenje majčinim mlijekom, oprezan pristup enteralnom hranjenju i profilaksa probioticima, u rizičnih pacijenata (22).

Iako se glukokortikoidi rutinski ne koriste za profilaksu NEK-a, kao što se koriste za prevenciju respiratornog distres sindroma (RDS), smatra se da imaju pozitivan utjecaj i na sazrijevanje crijeva, djelujući na sazrijevanje crijevnih membrana i probavnih enzima.

6.1 Majčino mlijeko

Svježe majčino mlijeko obiluje brojnim imunoprotektivnim čimbenicima, imunoglobulina, laktoferinom, makrofagima, limfocitima, neutrofilima, kao i PAF-AH, koja inhibira aktivnost PAF-a (48).

Nije sasvim jasan učinak donorskog mlijeka, budući da su stanične komponente ugrožene procesima skladištenja takvog mlijeka, kao ni obogaćivanja majčinog mlijeka (49).

Prema rezultatima meta analize podataka iz 5 studija, dokazan je 2.5 puta veći rizik za nastanak NEK-a kod djece hranjene mliječnim pripravcima, u usporedbi sa prehranom majčinim

mlijekom (74). Jednako tako obogaćivanje majčinog mlijeka, u usporedbi sa obogaćivanjem kravljeg mlijeka čini se smanjuje incidenciju NEK-a (75).

6.2 Oprezno napredovanje s enteralnom prehranom i „trofička prehrana“

Prema sistematičnom pregledu literature iz 2017. godine, sporije povećanje volumena mliječnih pripravaka koji se uzimaju na usta nije povezano sa smanjenim rizikom za nastanak NEK-a, a povezano je sa odgođenim postizanjem porođajne težine i prelaskom na potpunu enteralnu prehranu (76).

Također, rezultati meta analize pokazuju da odgađanje početka enteralne prehrane (4 dana nakon poroda) nema protektivan učinak i povezano je s produljenim vremenom uspostave potpune enteralne prehrane (77).

Trofička prehrana, odnosno enteralna prehrana minimalnim volumenima, i dalje je predmet rasprave i istraživanja. Na temelju dostupnih podataka nije moguće zaključiti ima li minimalna enteralna prehrana tijekom prvih tjedana nakon poroda protektivan učinak (78).

Međutim, istraživanja pokazuju da ako se NEK razvije prije iniciranja ikakve enteralne prehrane, vrlo je vjerojatnija progresija do teške bolesti (43).

6.3 Probiotici

Probiotske bakterije definiraju se kao nepatogeni sojevi koji su dio komenzalne flore u zdrave, donošene novorođenčadi. Smatra se kako probiotska suplementacija nedonoščadi može biti korisna u sprječavanju rasta patogene bakterijske flore (79).

Meta analizom dokazano je kako se primjenom posebice kombinacije sojeva *Lactobacillus* i *Bifidobacterium* smanjuje incidencija NEK-a, a bez štetnih učinaka kod 1117 novorođenčadi koju su bili uključeni u ispitivanje (80).

Bez obzira na veliki potencijal kojega prevencija probioticima čini se ima, u nedostatku potpunih podataka, a posebice o potencijalnom riziku za nastanak probioticima inducirane sepse i velikih studija, primjena probiotika još uvijek je predmet istraživanja (22).

6.4 Heparin- vezujući epidermalni čimbenik rasta (HB-EGF)

Uloga HB-EGF u prevenciji NEK-a, čini se obećavajuća. HB-EGF nalazi se u amnionskoj tekućini i majčinom mlijeku. Sudjeluje u obnavljanju tkiva i regeneraciji GI trakta, a ima i protuupalna svojstva (22).

Mehanizam djelovanja bazira se na stimulaciji selidbe enterocita i proliferaciji, sprječava apoptozu, a inhibira i hiperprodukciju NO-a i slobodnih kisikovih radikala (81).

Zasada su rađena samo eksperimentalna istraživanja na animalnim modelima gdje je dokazano smanjenje incidencije NEK-a, kao i povećano preživljenje sa 25 na 65%, što otvara put daljnim istraživanjima (82).

7 ZAHVALE

Zahvaljujem se svojoj mentorici prof.dr.sc. Emilji Juretić na iskazanom povjerenju pri izradi ovog rada, kao i prijedlozima i savjetima uz pomoć kojih je ovaj rad i završen.

Zahvaljujem se svojim najbližima na bezuvjetnoj ljubavi, strpljenju i podršci tijekom studija.

Na kraju, a prije svega, hvala Božjoj Providnosti koja prati svaki moj korak od početka ovog puta.

8 LITERATURA

1. Maayan-metzger A, Mazkereth R, Kuint J. Necrotizing Enterocolitis in Full-Term Infants: Case–Control Study and Review of the Literature. *J Perinatol*. 2004;24(8):494–9.
2. Neu J, Walker WA. Necrotizing Enterocolitis. *N Engl J Med*. 2011 Jan 20;364(3):255–64.
3. Bell MJ, Ternberg JL, Feigin RD, Keating JP, Marshall R, Barton L BT. Neonatal necrotizing enterocolitis. Therapeutic decisions based upon clinical staging. *Ann Surg*. 1978;(187):1–7.
4. Zani A, Pierro A. Necrotizing enterocolitis : controversies and challenges. *F1000Research*. 2015;4(0).
5. Battersby C, Santhalingam T, Costeloe K, Modi N. Incidence of neonatal necrotising enterocolitis in high-income countries : a systematic review. *Arch Dis Child Fetal Neonatal Ed*. 2018;(0):F1–8.
6. Benjak V. Nekrotizirajući enterokolitis. *Medix*. 2005;
7. Singh A, Shah VS, Aziz K, Yoon W, Lee SK, Network N. Incidence and Timing of Presentation of Necrotizing Enterocolitis in Preterm Infants. *Pediatrics*. 2012;129(2):e298–304.
8. Lambert DK, Christensen RD, Henry E, Besner GE, Baer VL, Wiedmeier SE, i sur. Necrotizing enterocolitis in term neonates : data from a multihospital health-care system. *J Perinatol*. 2007;27:437–43.
9. William A. Ballance, MD, Beverly B. Dahms, MD, Nancy Shenker, RN, and Robert M Kliegman M. Pathology of neonatal necrotizing enterocolitis : A ten-year experience. *J Pediatr*. 1990;117:S6–13.
10. Lin PW, Nasr TR, Stoll BJ. Necrotizing Enterocolitis : Recent Scientific Advances in Pathophysiology and Prevention. *Semin Perinatol*. 2008;32:70–82.
11. Leaphart CL, Cavallo J, Gripar SC, Cetin S, Li J, Branca MF, i sur. A Critical Role for TLR4 in the Pathogenesis of Necrotizing Enterocolitis by Modulating Intestinal Injury and Repair. *J Immunol*. 2007;179(7):4808–20.
12. Claud EC, Walker WA. Hypothesis: inappropriate colonization of the premature intestine

- can cause neonatal necrotizing enterocolitis. *FASEB J Off Publ Fed Am Soc Exp Biol.* 2001;15(8):1398–403.
13. Lin PW, Stoll BJ. Necrotising enterocolitis. *Lancet.* 2006;368(9543):1271–83.
 14. Sase M, Miwa I, Sumie M, Nakata M, Sugino N, Okada K, i sur. Gastric emptying cycles in the human fetus. *Am J Obstet Gynecol.* 2005;193(3 SUPPL.):1000–4.
 15. Ricketts RR, Jerles ML. Neonatal Necrotizing Enterocolitis: Experience with 100 Consecutive Surgical Patients. *World J Surg.* 1990;14:600–5.
 16. Lebenthal, Abraham, Lebenthal E. of Intestinal Mucosa Intestinal Epithelium. *J Parenter Enter Nutr.* 1999;23:S3–6.
 17. Hodzic Z, Bolock AM, Good M. The Role of Mucosal Immunity in the Pathogenesis of Necrotizing Enterocolitis. *Front Pediatr.* 2017;5(March):1–17.
 18. Gordon P V., Swanson JR, MacQueen BC, Christensen RD. A critical question for NEC researchers: Can we create a consensus definition of NEC that facilitates research progress? *Semin Perinatol.* 2017;41(1):7–14.
 19. Neu J, Pammi M. Pathogenesis of NEC: Impact of an altered intestinal microbiome. *Semin Perinatol.* 2017;41(1):29–35.
 20. Hunter CJ, Upperman JS, Ford HR, Camerini V. Understanding the susceptibility of the premature infant to necrotizing enterocolitis (NEC). *Pediatr Res.* 2008;63(2):117–23.
 21. Patel RM, Denning PW. Intestinal microbiota and its relationship with necrotizing enterocolitis. *Pediatr Res.* 2015;78(3):232–8.
 22. Berman L, Moss RL. Necrotizing enterocolitis: An update. *Semin Fetal Neonatal Med.* 2011;16(3):145–50.
 23. Kliegman RM. The Relationship of Neonatal Feeding practices and the Pathogenesis and Prevention of Necrotizing Enterocolitis. *Pediatrics.* 2003;111(3):671–2.
 24. Good M, Sodhi CP, Egan CE, Afrazi A, Jia H, Yamaguchi Y, i sur. Breast milk protects against the development of necrotizing enterocolitis through inhibition of Toll-like receptor 4 in the intestinal epithelium via activation of the epidermal growth factor receptor. *Mucosal Immunol.* 2015;8(5):1166–79.
 25. Berseth CL. Feeding strategies and necrotizing enterocolitis. *Curr Opin Pediatr.*

- 2005;17(2):170–3.
26. Wang MO, Vorwald CE, Dreher ML, Mott EJ, Cinar A, Mehdizadeh H, i sur. HHS Public Access. 2016;27(1):138–44.
 27. Book LS, Herbst JJ, Atherton SO, Jung AL. Necrotizing enterocolitis in low-birth-weight infants fed an elemental formula. *J Pediatr*. 1975;87(4):602–5.
 28. Nowicki PT. Ischemia and necrotizing enterocolitis: Where, when, and how. *Semin Pediatr Surg*. 2005;14(3):152–8.
 29. Banyasz I, Bokodi G, Vasarhelyi B, Treszl A, Derzbach L, Szabo A, i sur. Genetic polymorphisms for vascular endothelial growth factor in perinatal complications. *Eur Cytokine Netw*. 2006;17(4):266–70.
 30. Moonen ROBMJ, Paulussen ADC, Souren NYP, Kessels AGH, Rubio-gozalbo ME, Villamor E, et al. Carbamoyl Phosphate Synthetase Polymorphisms as a Risk Factor for Necrotizing Enterocolitis. *Pediatr Res*. 2007;62(2):188–90.
 31. Wu G, Jaeger LA, Bazer FW, Rhoads JM. Arginine deficiency in preterm infants: Biochemical mechanisms and nutritional implications. *J Nutr Biochem*. 2004;15(8):442–51.
 32. Patel RM, Knezevic A, Shenvi N, Hinkes M, Keene S, Roback JD, i sur. Association of red blood cell transfusion, anemia, and necrotizing enterocolitis in very low-birth-weight infants. *JAMA - J Am Med Assoc*. 2016;315(9):889–97.
 33. Marin T, Moore J, Kosmetatos N, Roback JD, Weiss P, Higgins M, i sur. Red blood cell transfusion-related necrotizing enterocolitis in very-low-birthweight infants: A near-infrared spectroscopy investigation. *Transfusion*. 2013;53(11):2650–8.
 34. Talavera MM, Bixler G, Cozzi C, Dail J, Randy R. Quality Improvement Initiative to Reduce the Necrotizing Enterocolitis Rate in Premature Infants. *Pediatrics*. 2016;137(5):e1–8.
 35. Klein HG, Flegel WA, Natanson C. Red blood cell transfusion: Precision vs imprecision medicine. *JAMA - J Am Med Assoc*. 2015;314(15):1557–8.
 36. Been J V., Lievens S, Zimmermann LJI, Kramer BW, Wolfs TGAM. Chorioamnionitis as a risk factor for necrotizing enterocolitis: A systematic review and meta-analysis. *J*

- Pediatr. 2013;162(2):236–242.e2.
37. Lee J young, Park KH, Kim A, Yang HR, Jung EY, Cho SH. Maternal and Placental Risk Factors for Developing Necrotizing Enterocolitis in Very Preterm Infants. *Pediatr Neonatol.* 2017;58(1):57–62.
 38. MacKendrick W, Caplan M. Necrotizing enterocolitis: New thoughts about pathogenesis and potential treatments. *Pediatr Clin North Am.* 1993;40(5):1047–59.
 39. Caplan MS, Sun XM, Hseuh W, Hageman JR. Role of platelet activating factor and tumor necrosis factor-alpha in neonatal necrotizing enterocolitis. *JPediatr.* 1990;116(0022-3476):960–4.
 40. Edelson MB, Bagwell CE, Rozycki HJ. in *Necrotizing Enterocolitis. Pediatrics.* 1999;103(4):766–71.
 41. Anand RJ, Leaphart CL, Mollen KP, Hackam DJ. The role of the intestinal barrier in the pathogenesis of necrotizing enterocolitis. *Shock.* 2007;27(2):124–33.
 42. Whitehouse JS, Riggle KM, Purpi DP, Mayer AN, Pritchard KA, Oldham KT, i sur. The protective role of intestinal alkaline phosphatase in necrotizing enterocolitis. *J Surg Res.* 2010;163(1):79–85.
 43. Moss RL, Kalish LA, Duggan C, Johnston P, Brandt ML, Dunn JCY, i sur. Clinical parameters do not adequately predict outcome in necrotizing enterocolitis : a multi-institutional study. *J Perinatol.* 2008;28:665–74.
 44. Kliegman M, Walker WA, Yolken RH. Necrotizing Enterocolitis : Research Agenda for a Disease of Unknown Etiology and Pathogenesis. *Pediatr Res.* 1993;34(6):701–8.
 45. Kosloske BAM. Indications for Operation in Necrotizing Enterocolitis Revisited. *J Pediatr Surg.* 1994;29(5):663–6.
 46. Kliegman RM, Fanaroff AA. Necrotizing enterocolitis. *N Engl J Med.* 1984;310(17):1093–103.
 47. Kliegman RM, Hack M, Jones P, Fanaroff AA. Epidemiologic study of necrotizing enterocolitis among low-birth-weight infants Absence of identifiable risk factors. *J Pediatr.* 1982;100(3):440–4.
 48. Neu J. The Search for a Unifying Pathogenic Theory Leading to Prevention. *Pediatr Clin*

- North Am. 1996;43(2):409–32.
49. Hall NJ, Eaton S, Pierro A. Necrotizing enterocolitis: Prevention, treatment, and outcome. *J Pediatr Surg.* 2013;48(12):2359–67.
 50. Buonomo C. The radiology of necrotizing enterocolitis. *Radiol Clin North Am.* 1999;37(6):1187–98.
 51. Esposito F, Mamone R, Di Serafino M, Mercogliano C, Vitale V, Vallone G, i sur. Diagnostic imaging features of necrotizing enterocolitis: a narrative review. *Quant Imaging Med Surg.* 2017;7(3):336–44.
 52. Muchantef K, Epelman M, Darge K, Kirpalani H, Laje P, Anupindi SA. Sonographic and radiographic imaging features of the neonate with necrotizing enterocolitis: Correlating findings with outcomes. *Pediatr Radiol.* 2013;43(11):1444–52.
 53. Faingold R, Daneman A, Tomlinson G, Babyn PS, Manson DE, Mohanta A, i sur. Necrotizing Enterocolitis: Assessment of Bowel Viability with Color Doppler US. *Radiology.* 2005;235(2):587–94.
 54. Robinson JR, Rellinger EJ, Hatch LD, Weitkamp JH, Speck KE, Danko M, i sur. Surgical necrotizing enterocolitis. *Semin Perinatol.* 2017;41(1):70–9.
 55. Henry MCW, Moss RL. Necrotizing Enterocolitis. *Annu Rev Med.* 2009;60(1):111–24.
 56. Garg BD, Sharma D, Bansal A. Biomarkers of necrotizing enterocolitis: a review of literature. *J Matern Neonatal Med.* 2017;7058(July):1–14.
 57. Zani A, Eaton S, Puri P, Rintala R, Lukac M, Bagolan P, et al. International Survey on the Management of Necrotizing Enterocolitis. *Eur J Pediatr Surg.* 2015;25(1):27–32.
 58. Mihatsch WA, Braegger CP, Decsi T, Kolacek S, Lanzinger H, Mayer B, i sur. Critical systematic review of the level of evidence for routine use of probiotics for reduction of mortality and prevention of necrotizing enterocolitis and sepsis in preterm infants. *Clin Nutr.* 2012;31(1):6–15.
 59. Zani A, Eaton S, Leon FF, Malerba A, Hall NJ, De Coppi P, i sur. Captopril reduces the severity of bowel damage in a neonatal rat model of necrotizing enterocolitis. *J Pediatr Surg.* 2008;43(2):308–14.
 60. Lu J, Pierce M, Franklin A, Jilling T, Stafforini DM, Caplan M. Dual roles of endogenous

- platelet-activating factor acetylhydrolase in a murine model of necrotizing enterocolitis. *Pediatr Res*. 2010;68(3):225–30.
61. Stefanutti G, Pierro A, Parkinson EJ, Smith V V., Eaton S. Moderate hypothermia as a rescue therapy against intestinal ischemia and reperfusion injury in the rat. *Crit Care Med*. 2008;36(5):1564–72.
 62. Hirfanoglu IM, Helvacioğlu F, Haltas H, Koseoglu B, Tatli MM, T DNC, i sur. Mesenchymal Stem Cell Therapy in Necrotizing Enterocolitis : *Pediatr Res*. 2011;70(5):489–94.
 63. Rees CM, Hall NJ, Eaton S, Pierro A. Surgical strategies for necrotising enterocolitis: A survey of practice in the United Kingdom. *Arch Dis Child Fetal Neonatal Ed*. 2005;90(2):152–6.
 64. Blakely ML. Laparotomy Versus Peritoneal Drainage for Necrotizing Enterocolitis or Isolated Intestinal Perforation in Extremely Low Birth Weight Infants: Outcomes Through 18 Months Adjusted Age. *Pediatrics*. 2006;117(4):e680–7.
 65. Hall NJ, Curry J, Drake DP, Spitz L, Kiely EM, Pierro A. Resection and primary anastomosis is a valid surgical option for infants with necrotizing enterocolitis who weigh less than 1000 g. *Arch Surg*. 2005;140(12):1149–51.
 66. Ron O, Davenport M, Patel S, Kiely E, Pierro A, Hall NJ, i sur. Outcomes of the “clip and drop” technique for multifocal necrotizing enterocolitis. *J Pediatr Surg*. 2009;44(4):749–54.
 67. Thyoka M, Eaton S, Kiely EM, Curry JI, Drake DP, Cross KMK, i sur. Outcomes of diverting jejunostomy for severe necrotizing enterocolitis. *J Pediatr Surg*. 2011;46(6):1041–4.
 68. Ein SH, Marshall DG, Girvan D. Peritoneal Drainage Under Local Anesthesia for Perforations From Necrotizing Enterocolitis. *J Pediatr Surg*. 1977;12(6):963–7.
 69. Guthrie SO, Gordon P V., Thomas V, Thorp JA, Peabody J, Clark RH. Necrotizing enterocolitis among neonates in the United States. *J Perinatol*. 2003;23(4):278–85.
 70. Horwitz JR, Lally KP, Cheu HW, David Vazquez W, Grosfeld JL, Ziegler MM. Complications after surgical intervention for necrotizing enterocolitis: A multicenter review. *J Pediatr Surg*. 1995;30(7):994–9.

71. Rees CM, Pierro A, Eaton S. Neurodevelopmental outcomes of neonates with medically and surgically treated necrotizing enterocolitis. *Arch Dis Child Fetal Neonatal Ed.* 2007;92(3):193–9.
72. Martin CR, Dammann O, Allred EN, Patel S, O’Shea TM, Kuban KCK, i sur. Neurodevelopment of extremely preterm infants who had necrotizing enterocolitis with or without late bacteremia. *J Pediatr.* 2010;157(5):751–756.e1.
73. Duro D, Kalish LA, Johnston P, Jaksic T, McCarthy M, Martin C, i sur. Risk factors for intestinal failure in infants with necrotizing enterocolitis: A glaser pediatric research network study. *J Pediatr.* 2010;157(2):203–208.e1.
74. Quigley M a., Henderson G, Anthony MY, McGuire W. Formula milk versus donor breast milk for feeding preterm or low birth weight infants. *Cochrane database Syst Rev* [Internet]. 2007;(4). [pristupljeno 30.04.2018.] Dostupno na: <http://cochranelibrary-wiley.com/doi/10.1002/14651858.CD002971.pub3/full>
75. Sullivan S, Schanler RJ, Kim JH, Patel AL, Trawöger R, Kiechl-Kohlendorfer U, i sur. An Exclusively Human Milk-Based Diet Is Associated with a Lower Rate of Necrotizing Enterocolitis than a Diet of Human Milk and Bovine Milk-Based Products. *J Pediatr.* 2010;156(4).
76. Morgan J, Young L, McGuire W, Dawson J a, Summan R, Badawi N, i sur. Slow advancement of enteral feed volumes to prevent necrotising enterocolitis in very low birth weight infants. *Cochrane database Syst Rev* [Internet]. 2017;(8). [pristupljeno 30.04.2018.] Dostupno na: <http://cochranelibrary-wiley.com/doi/10.1002/14651858.CD001241.pub5/full>
77. Morgan J, Young L, McGuire W. Delayed introduction of progressive enteral feeds to prevent necrotising enterocolitis in very low birth weight infants (Review). *Cochrane database Syst Rev* [Internet]. 2014;(12). [pristupljeno 30.04.2018.] Dostupno na: <http://cochranelibrary-wiley.com/doi/10.1002/14651858.CD001970.pub5/full>
78. Bombell S, McGuire W. Early trophic feeding for very low birth weight infants (Review). *Cochrane Database Syst Rev* [Internet]. 2009;(3). [pristupljeno 30.04.2018.] Dostupno na: <http://cochranelibrary-wiley.com/wol1/doi/10.1002/14651858.CD000504.pub3/full>
79. Soll RF. Probiotics: are we ready for routine use? *Pediatrics.* 2010;125(5):1071–2.

80. Deshpande G, Rao S, Patole S, Bulsara M. Updated Meta-analysis of Probiotics for Preventing Necrotizing Enterocolitis in Preterm Neonates. *Pediatrics*. 2010;125(5):921–30.
81. Christensen RD, Gordon P V., Besner GE. Can we cut the incidence of necrotizing enterocolitis in half today. *Fetal Pediatr Pathol*. 2010;29(4):185–98.
82. Feng J, El-Assal ON, Besner GE. Heparin-binding epidermal growth factor-like growth factor decreases the incidence of necrotizing enterocolitis in neonatal rats. *J Pediatr Surg*. 2006;41(1):144–9.

9 PRILOZI

9.1 Popis tablica

Tablica 1 - Modificirani Bellovi kriteriji za stupnjevanje bolesti. Prema Neu J. 1996.....15

9.2 Popis slika

Slika 1 - Patofiziologija NEK-a , prema Lin PW et al. 2008..... 3

Slika 2 - Prikaz učestalosti NEK-a u ovisnosti sa gestacijskom dobi novorođenčadi 4

Slika 3 - Nativna snimka abdomena, prikazuje masivnu dilataciju crijevnih vijuga sa difuznim intramuralnim zrakom. Preuzeto iz Neu J, 1996.11

Slika 4 - Prikaz pneumoperiteuma na snimci učinjenoj u ležećem položaju. Preuzeto iz Hall, 2013.....12

Slika 5 - Lateralna snimnka abdomena, nalaz pneumoperitoneuma. Prikazuje se slobodan intraperitonealni zrak uslijed perforacije crijeva. Slobodni zrak se prikazuje s obje strane falciformnog ligamenta (strelica). Preuzeto iz Neu J, 1996.).....13

10 ŽIVOTOPIS

IME I PREZIME: Matea Drlje

DATUM I MJESTO ROĐENJA: 11.06.1993., Split

OBRAZOVANJE:

2012.- 2018. Medicinski fakultet Sveučilišta u Zagrebu

2008. - 2012. IV. gimnazija „Marko Marulić“ u Splitu

POSEBNA ZNANJA I VJEŠTINE:

Strani jezici: aktivno služenje engleskim i švedskim jezikom u govoru i pismu

Položen tečaj osnovnog održavanja života uz korištenje automatskih vanjskih defibrilatora - BLS
(Basic Life Support)

Tečaj neposrednog održavanja života - ILS (Immediate Life Support) uz certifikat European
Resuscitation Council (ERC)

listopad 2017. – srpanj 2018.: demonstratura na Katedri za pedijatriju Medicinskog
fakulteta Sveučilišta u Zagrebu