

Bellova pareza

Mlinarić, Ivan

Master's thesis / Diplomski rad

2018

Degree Grantor / Ustanova koja je dodijelila akademski / stručni stupanj: **University of Zagreb, School of Medicine / Sveučilište u Zagrebu, Medicinski fakultet**

Permanent link / Trajna poveznica: <https://um.nsk.hr/um:nbn:hr:105:356208>

Rights / Prava: [In copyright](#)/[Zaštićeno autorskim pravom.](#)

Download date / Datum preuzimanja: **2025-04-03**



Repository / Repozitorij:

[Dr Med - University of Zagreb School of Medicine Digital Repository](#)



**SVEUČILIŠTE U ZAGREBU
MEDICINSKI FAKULTET**

Ivan Mlinarić

Bellova pareza

DIPLOMSKI RAD



Zagreb, 2018.

Ovaj diplomski rad izrađen je u Kliničkom bolničkom centru Zagreb, u Klinici za bolesti uha, nosa i grla i kirurgiju glave i vrata Medicinskog fakulteta Sveučilišta u Zagrebu pod vodstvom doc. dr. sc. Krste Dawidowskog, dr. med., i predan je na ocjenu u akademskoj godini 2017./2018.

Popis kratica i pokrata

AAO-HNS	Američka akademija za otorinolaringologiju i kirurgiju glave i vrata (engl. <i>American Academy of Otolaryngology-Head and Neck Surgery</i>)
AIDS	sindrom stečene imunodeficijencije (engl. <i>acquired immune deficiency syndrome</i>), kopnica, SIDA
arap.	arapski
CMV	citomegalovirus
CRP	C-reaktivni protein
CT	kompjutorizirana tomografija (engl. <i>computed tomography</i>)
DNA	deoksiribonukleinska kiselina (engl. <i>deoxyribonucleic acid</i>)
EBV	Epstein-Barr virus
engl.	engleski
fr.	francuski
GBS	Guillain-Barréov sindrom
GUK	koncentracija glukoze u krvi
HB	House-Brackmannova ljestvica za procjenu funkcije ličnog živca
HDORL	Hrvatsko društvo za otorinolaringologiju i kirurgiju glave i vrata Hrvatskog liječničkog zbora
HES	hidrosietil škrob (engl. <i>hydroxyethyl starch</i>)
HIV	virus humane imunodeficijencije (engl. <i>human immunodeficiency virus</i>)
HLZ	Hrvatski liječnički zbor
HSV	herpes simpleks virus
i. v.	intravenski
IL-1	interleukin 1
IL-6	interleukin 6
IPP	inhibitor protonske pumpe
itd.	i tako dalje
KBC	klinički bolnički centar
lat.	latinski
m.	mišić (lat. <i>musculus</i>)
mg	miligram
MKB-10	10. revizija Međunarodne klasifikacije bolesti
mL	mililitar
MR	magnetska rezonancija
MS	multipla skleroza
n.	živac (lat. <i>nervus</i>)

OSA	opća somatska aferentna živčana vlakna
OVE	opća visceralna eferentna živčana vlakna
p. o.	na usta (lat. <i>per os</i>)
P1L	humani bazični protein periferne mijelinske ovojnice
SAD	Sjedinjene Američke Države
SIDA	sindrom stečene imunodeficijencije (fr. <i>syndrome d'immunodéficience acquise</i>), kopnica, AIDS
SB	Sunnybrook sustav procjene funkcije ličnog živca
stan.	stanovnici
STAR	stapedijski refleks
SVA	specijalna visceralna aferentna živčana vlakna
SVE	specijalna visceralna eferentna živčana vlakna
TNF-α	čimbenik tumorske nekroze α (engl. <i>tumor necrosis factor α</i>)
tzv.	takozvani
VZV	varicella-zoster virus

Sadržaj

Sažetak	I
Summary	II
1. Uvod.....	1
2. Lični živac.....	1
2.1. Embriologija ličnog živca.....	1
2.2. Jezgre ličnog živca	2
2.3. Tok i grane ličnog živca	3
3. Povijesni pregled	4
3.1. Sir Charles Bell (1774. – 1842.)	5
4. Epidemiologija	7
5. Etiologija.....	8
6. Patologija	9
7. Klinička slika	10
8. Dijagnostika	13
8.1. Ljestvice za procjenu funkcije ličnog živca	14
8.1.1. House-Brackmannova ljestvica	14
8.1.2. Sunnybrook sustav procjene	16
9. Diferencijalna dijagnoza.....	18
10. Liječenje.....	20
10.1. Terapija kortikosteroidima	20
10.2. Terapija antivirusnim lijekovima.....	21
10.3. Zaštita oka	22
10.4. Fizikalna rehabilitacija	24
10.5. Kirurška dekompresija ličnog živca.....	24
11. Prognoza.....	24
12. Zaključak.....	25
13. Zahvale.....	26
14. Literatura	27
15. Životopis	32

Sažetak

Bellova pareza

Ivan Mlinarić

Bellova se pareza definira kao iznenadna, izolirana i jednostrana periferna pareza lica uzrokovana oštećenjem ličnog živca nepoznatog uzroka, zbog čega se naziva i idiopatskom. Ime je dobila prema škotskom liječniku sir Charlesu Bellu koji je u prvoj polovici 19. stoljeća objavio niz radova o perifernoj paralizi ličnog živca. Najčešća je to periferna pareza ličnog živca čija se incidencija u općoj populaciji kreće između 13 i 53,3 na 100.000 stanovnika u godini dana. Može se pojaviti u bilo kojoj dobnoj skupini, a najčešće zahvaća onu od 15. do 45. godine života. Točan joj se uzrok ne zna, no u literaturi su najzastupljenije dvije etiološke hipoteze – virološka i autoimuna. Brojne su histološke promjene ličnog živca (unutar njegova koštanog kanala) prisutne kod pacijenata oboljelih od Bellove pareze, poput upalnog infiltrata, edema i demijelinizacije. Bolest se očituje karakterističnom slabosti mimičnih mišića, no zbog brojnih funkcija ličnog živca mogu biti prisutni i drugi pridruženi simptomi (retroaurikularna bol, smetnje suzenja i okusa, hiperakuzija), čija prisutnost ovisi o tome na kojoj je razini živčanog toka došlo do oštećenja. Temelj dijagnostike Bellove pareze jesu iscrpna anamneza i detaljan klinički pregled čime se pokušava isključiti pareza facijalisa poznatog uzroka. Također, potrebno je odrediti stupanj funkcije ličnog živca koristeći se nekom od dostupnih ljestvica za procjenu, primjerice House-Brackmannovom (HB) ljestvicom ili Sunnybrook (SB) sustavom procjene. Liječenje ove bolesti jest multidimenzionalno, a temelj mu čini medikamentozna terapija kortikosteroidima. Uz njih, neizostavan dio terapije su i potporne mjere, poput zaštite oka, kao i vježbe mimične muskulature radi očuvanja tonusa mišića.

Ključne riječi: Bellova pareza, lični živac, terapija kortikosteroidima, House-Brackmannova ljestvica za procjenu funkcije ličnog živca, Sunnybrook sustav procjene funkcije ličnog živca

Summary

Bell's palsy

Ivan Mlinarić

Bell's palsy is defined as a sudden, isolated and unilateral peripheral facial palsy. It is caused by facial nerve damage of unknown origin and therefore called idiopathic. It was named after the Scottish physician, Sir Charles Bell, who had published several papers on the topic in the first half of the 19th century. It is the most common of all peripheral facial palsies, with an annual incidence in the general population of 13 to 53.3 cases per 100,000 people. It is most common in people aged 15–45, but it may affect any age. Even though its exact cause is unknown, two main etiological hypotheses are represented in medical literature: viral and autoimmune. There are numerous histological changes to the intraosseous segment of facial nerve present in patients with Bell's palsy, such as inflammatory cell infiltration, edema, and demyelination. The disease presents with typical weakness of facial muscles. However, due to numerous facial nerve functions, several other symptoms may be present, such as retroauricular pain, altered taste, decreased tearing, or hyperacusis. Their presentation depends on the localization of the facial nerve lesion. An extensive clinical examination and thorough patient history are the two key elements in the diagnostics of Bell's palsy, as they will eliminate the identifiable causes of facial palsy. Moreover, the facial nerve function has to be evaluated using one of the common scoring systems, e.g., the House-Brackmann (HB) facial nerve grading system or the Sunnybrook (SB) facial grading system. The treatment of Bell's palsy is multimodal but always includes the administration of corticosteroids. Besides medication, supportive measures, such as eye protection and mime therapy (muscle tone preservation exercises) are also vital parts of the aforementioned multimodal treatment.

Key words: Bell's palsy, facial nerve, corticosteroid therapy, House-Brackmann facial nerve grading system, Sunnybrook facial grading system

1. Uvod

Bellova se pareza definira kao iznenadna, izolirana i jednostrana periferna pareza lica uzrokovana oštećenjem ličnog živca nepoznatog uzroka, zbog čega se naziva i idiopatskom.(1,2) Zbog raznolike funkcije ovog živca,(3,4) bolest se, uz navedenu slabost mimičnih mišića na strani njegove lezije, može očitovati i drugim pridruženim simptomima, ovisno o tome na kojoj je razini živčanog toka došlo do oštećenja.(1,2) Prema 10. reviziji Međunarodne klasifikacije bolesti (MKB-10), označena je šifrom G51.0 kao Bellova kljenut.(5)

Iako je naslov ovog rada „Bellova pareza“, on promatra parezu i paralizu kao kontinuum jednog kliničkog entiteta. Njegov je cilj dati pregled relevantne i recentne literature vezane uz navedenu problematiku.

2. Lični živac

Lični živac (lat. *nervus facialis*) sedmi (VII.) je moždani (kranijalni) živac, a zbog mješovitih vlakana koje sadrži ima brojne funkcije. Motorički inervira mišiće drugog ždrijelnog luka, a parasimpatičku sekretornu inervaciju daje suznoj, podčeljusnoj i podjezičnoj žlijezdi te žlijezdama nosne i nepčane sluznice, kao i žlijezdama sluznice dna usne šupljine. Uz to, prenosi osjet okusa iz prve dvije trećine jezika te opći osjet iz područja kože iza uha i vanjskog slušnog hodnika.(3,4)

2.1. Embriologija ličnog živca

Razvoj ličnog živca teče usporedno s razvojem glave i vrata, a sam živac potječe od tkiva drugog ili hioidnog ždrijelnog luka. Ždrijelni (škržni ili branhijalni) lukovi duguljaste su izbočine mezenhima koje nastaju u području vrata tijekom četvrtog i petog tjedna embrionalnog razvoja, izvana ih odijeljuju ždrijelne brazde (prekrivene površinskim ektodermom), a s unutarnje strane ždrijelne vreće (prekrivene epitelom endodermalnog podrijetla). Svaki ždrijelni luk ima svoju vlastitu arteriju koja se naziva aortalni luk te predstavlja razvojnu fazu krvnih žila, a jednako tako ima i vlastite mišiće koje inervira vlastiti moždani živac. Živčane stanice osjetnih ganglija spomenutih moždanih živaca razvijaju se diferencijacijom stanica ektodermalnih epibranhijalnih plakoda (područja zadebljanog površinskog ektoderma dorzalno od ždrijelnih lukova) i stanica neuralnog grebena koje su u ždrijelne lukove došle ventralnom migracijom iz neuroektoderma prednjeg, srednjeg i stražnjeg mozga. Također, od stanica neuralnog grebena potječu i parasimpatički gangliji čija su vlakna u sastavu već spomenutih živaca.(6)

Slijedom navedenog, uz lični se živac iz drugog ždrijelnog luka razvijaju i određeni mišići te potporno tkivo, kao i derivati aortalnih lukova. Mišići hioidnog luka su mimični mišići, mišići uške, stražnji trbuh digastričnog mišića, stilohoidni mišić, stapedijski mišić te platizma, a sve ih, dakako, inervira lični živac kao živac drugog ždrijelnog luka. Potporno tkivo ovoga luka razvija se iz njegove

hrskavice (Reichertova hrskavica) i to su stremen, stiloidni nastavak sljepoočne kosti, stilohoidni ligament te mali rog i gornja polovica trupa jezične kosti.(6,7) Drugi aortalni luk nestaje ubrzo nakon 27. dana embrionalnog razvoja, a od njegovih se ostataka razvijaju hioidna i stapedijska arterija.(6)

Jezgre III. do XII. moždanog živca postoje već u četvrtom tjednu i sve (osim jezgre III. živca) nastaju u području stražnjeg mozga (lat. *rhomencephalon*). Segmentacijom rombencefalona u osam rombomera (R1 – R8) nastaju dijelovi stražnjeg mozga iz kojih se u parovima razvijaju motoričke jezgre moždanih živaca (svih osim III. i VIII. živca). Iz navedenih segmenata stanice neuralnog grebena migriraju prema točno određenom ždrijelnom luku, u tri glavna smjera: stanice iz kaudalnog dijela srednjeg mozga te R1 i R2 u prvi ždrijelni luk, iz R4 u drugi ždrijelni luk te iz R6 i R7 u ždrijelne lukove 4 – 6. Navedena tri jasna smjera migracije neophodna su za osiguravanje signala koji će voditi aksone iz ganglija glave i vrata prema području stražnjeg mozga. Tako na razini R4 u stražnji mozak ulaze aksoni genikulatnog i vestibulokohlearnog ganglija.(6)

2.2. Jezgre ličnog živca

Lični živac ima više jezgara u tegmentumu moždanog debla, a to su: motorička jezgra facijalisa (lat. *nucleus nervi facialis*), gornja salivatorna jezgra (lat. *nucleus salivatorius superior*), solitarna jezgra (lat. *nucleus solitarius*) te spinalna jezgra trigeminalnog živca (lat. *nucleus spinalis nervi trigemini*). Svaka od ovih jezgara povezana je s drugačijom funkcionalnom vrstom živčanih vlakana.(3,8)

Specijalna visceralna eferentna (SVE) vlakna potječu iz *nucleus n. facialis* te daju motoričku inervaciju poprečnoprugastom mišićju nastalom iz drugog (hioidnog) ždrijelnog luka tijekom embrionalnog razvoja. Ovakva su vlakna specifična za živce ždrijelnih lukova, stoga i nose naziv *specijalna*.(3,4,8) Navedena jezgra prima projekcije preko *tractus corticonuclearis* (naziva se još i *tractus corticobulbaris*) kojeg čine aksoni piramidnih neurona motoričkih polja moždane kore. Važno je istaknuti kako kranijalni dijelovi motoričke jezgre facijalisa (koji inerviraju mišiće gornje trećine lica) primaju bilateralne, a kaudalni dijelovi samo kontralateralne projekcije što ima bitne implikacije u diferencijalnoj dijagnozi faciopareze.(2,7,9)

Opća visceralna eferentna (OVE) vlakna (u ovom slučaju parasimpatička) započinju u *nucleus salivatorius superior* te donose motoričku inervaciju unutarnjim organima, odnosno glatkim mišićima ili žlijezdama koje se nalaze unutar njih. Kod ličnog živca to su suzna (lat. *glandula lacrimalis*), podčeljusna (lat. *glandula submandibularis*) i podjezična žlijezda (lat. *glandula sublingualis*) te žlijezde nosne i nepčane sluznice, kao i sluznice dna usne šupljine.(3,4,8)

Nucleus solitarius jezgra je u kojoj završavaju kranijalni ogranci aksona pseudounipolarnih osjetnih neurona (čija se tijela nalaze u genikulatnom gangliju (lat. *ganglion geniculi*)) koji nose specijalna visceralna aferentna (SVA) vlakna. Navedeni tip vlakana prenosi osjet iz unutarnjih organa, a u ovome je slučaju to osjet okusa iz prednje dvije trećine jezika.(3,4,8)

Opći osjet (dodir, pritisak, bol, temperatura) iz područja iza uha i vanjskog slušnog hodnika prenosi se općim somatskim aferentnim (OSA) vlaknima (nazivaju se i senzibilnim vlaknima) neurona čija se tijela nalaze u genikulatnom gangliju, a kranijalni ogranci aksona tih pseudounipolarnih osjetnih neurona završavaju u *nucleus spinalis nervi trigemini*.(3,4,8)

2.3. Tok i grane ličnog živca

U tegmentumu ponsa, u razini izbočenja *colliculus facialis*, nalazi se *nucleus n. facialis* čija SVE vlakna tvore glavno stablo ličnog živca. Nakon napuštanja jezgre, vlakna obuhvaćaju jezgru nervusa abducensa (lat. *nucleus nervi abducentis*) te na taj način tvore prvo, unutarnje koljeno ličnog živca (lat. *genu nervi facialis*).⁽³⁾ Osim glavnog stabla, lični živac ima i svoj poseban dio, *nervus intermedius* (Wrisbergov živac),⁽¹⁰⁾ koji sadrži OVE, SVA i OSA vlakna povezana s ostale tri već spomenute jezgre.⁽³⁾ Oba dijela ličnog živca izlaze odvojeno iz mozga, na granici ponsa i produžene moždine. Zatim ulaze u unutarnji slušni hodnik (lat. *meatus acusticus internus*) koji se nalazi u sljepoočnoj kosti te u njegovu dnu, kroz poseban otvor (lat. *area nervi facialis*), ulaze u kanal ličnoga živca (Fallopisov kanal ⁽¹⁰⁾); lat. *canalis nervi facialis*).^(3,4) Tek se u njemu *n. intermedius* priključuje ličnom živcu.⁽⁴⁾ Navedeni se kanal nalazi unutar piramide sljepoočne kosti te se može podijeliti u tri segmenta – labirintarni, timpanalni i mastoidni.^(11–13)

Labirintarni segment facijalnog kanala proteže se od unutarnjeg slušnog hodnika do genikulatnog ganglija (lat. *ganglion geniculi*), uključujući i njega.^(11–13) U tome dijelu kanal najprije zavija lateralno, a zatim prema straga pod gotovo pravim kutom, tvoreći na taj način drugo koljeno živca (lat. *geniculum nervi facialis*) u kojemu se nalazi već spomenuti genikulatni ganglij s tijelima pseudounipolarnih neurona nervusa intermedijusa. Od njega se odvaja *nervus petrosus major* kao prvi ogranak ličnoga živca u njegovu koštanom kanalu. Navedeni živac sadrži parasimpatička preganglionarna (OVE) vlakna koja se prekopčavaju u pterigopalatinalnom gangliju (lat. *ganglion pterygopalatinum*) te u konačnici pristupaju suznoj žlijezdi te žlijezdama nosne i nepčane sluznice.^(3,4,11,12)

Od genikulatnog ganglija do izbočenja *eminentia pyramidalis* pruža se timpanalni (bubnjišni) segment facijalnog kanala u kojemu lični živac ne daje ogranke.^(11–13)

Mastoidni dio facijalnog kanala proteže se od izbočenja *eminentia pyramidalis* do stilomastoidnog otvora (lat. *foramen stylo-mastoideum*) kojim lični živac izlazi iz lubanje u retromandibularnu udubinu (lat. *fossa retromandibularis*). U ovom silaznom dijelu svojeg kanala, živac daje dva ogranka – stapedijski živac te kordu timpani. Stapedijski je živac (lat. *nervus stapedius*) motorička grana koja inervira istoimeni, stapedijski mišić (lat. *musculus stapedius*). *Chorda tympani* odvaja se nakon ogranaka za stapedijski mišić te prenosi parasimpatička preganglionarna (OVE) vlakna (koja se kasnije prekopčavaju u podčeljusnom gangliju (lat. *ganglion submandibulare*)) za inervaciju podčeljusne i podjezične žlijezde te okusna (SVA) vlakna iz okusnih pupoljaka prednje dvije trećine jezika (do ograđenih jezičnih papila (lat. *papillae vallatae*)).^(3,4,11–13)

Neposredno nakon izlaska iz stilomastoidnog otvora, *n. facialis* daje nekoliko ograna. *Nervus auricularis posterior* prvi se odvaja nakon spomenutog otvora te komunicira s ogranima nervusa vagusa (X.) i cervikalnog spleta. Također, pridružuju mu se i OSA vlakna koja prenose opći osjet iz područja iza uha i vanjskog slušnog hodnika. Sa svoja dva terminalna ogranka inervira mimične mišiće – mišiće uške (*ramus auricularis*) i *musculus occipitofrontalis* (*ramus occipitalis*). *Ramus digastricus* i *ramus stylohyoideus* motorički su ogranici facijalisa koji inerviraju stražnji trbuh digastričnog mišića (lat. *venter posterior musculi digastrici*) i stilohoidni mišić (lat. *musculus stylohyoideus*). Uz njih, lični živac u ovome dijelu svoga toka tvori anastomoze s IX. (lat. *n. glossopharyngeus*) i X. živcem.(3,4)

Iz retromandibularne udubine živac odlazi prema gore i naprijed, čineći tako treće, vanjsko koljeno živca, a zatim ulazi u podušnu žlijezdu (lat. *glandula parotis*) gdje se od njega odvajaju dva stabla terminalnih ograna za inervaciju mimičnih mišića, tvoreći tako parotidni splet (lat. *plexus (intra)parotideus seu pes anserinus major*). Ogranici gornjeg živčanog stabla su *rami temporales*, *rami zygomatici* i *rami buccales*, a ogranici donjeg stabla *ramus marginalis mandibulae* i *ramus colli*.(3,4)

Rami temporales inerviraju *m. orbicularis oculi*, *m. corrugator supercilli*, *venter frontalis m. occipitofrontalis* te prednje rudimentarne mišiće uške, a *rami zygomatici m. zygomaticus major*, *m. zygomaticus minor* i *m. orbicularis oculi*. *Rami buccales* inerviraju pak *m. buccinator*, *m. orbicularis oris*, *m. levator labii superioris*, *m. levator anguli oris*, *m. levator labii superioris alequae nasi* te *m. nasalis*.(4)

Ramus marginalis mandibulae inervira *m. risorius*, *m. depressor anguli oris*, *m. depressor labii inferioris* i *m. mentalis*. *Ramus colli* se svojim nitima pak priključuje osjetnom *n. transversus colli* te na taj način dolazi do platizme koju inervira.(4)

3. Povijesni pregled

Bellova pareza nosi naziv prema škotskom kirurgu i anatomu, sir Charlesu Bellu (1774. – 1842.), za kojega se dugo smatralo da je prvi opisao idiopatsku perifernu parezu ličnog živca u prvoj polovici 19. stoljeća.(14) No, povijesna su istraživanja pokazala kako je pareza facijalisa (uključujući i idiopatsku perifernu) bila poznata i opisivana još u starom i srednjem vijeku, o čemu svjedoče i brojni umjetnički prikazi tijekom povijesti.(15)

Reynolds i Kinnier Wilson su, proučavajući dva babilonska teksta, naišli na podatak kako su već u to doba (prva polovica drugog tisućljeća prije Krista) Babilonci opisali mlohavu slabost lica sлагоftalmusom (proširen vjedni rasporak).(16) Jednako tako, pareza ličnog živca bila je opisivana i u doba Grka i Rimljana (Hipokrat, Aulus Cornelius Celsius, Areteus iz Kapadocije, Galen).(14,15,17) Također, doprinose poznavanju pareze ličnog živca dali su i brojni perzijski i arapski liječnici koji su djelovali u srednjem vijeku. Ovdje treba izdvojiti Abu al-Hasan Ali ibn Sahl Rabban al-Tabarija (oko 810. – oko 861.), za kojega se smatra da je dao točan opis izolirane pareze facijalisa te njegova mnogo

poznatijeg učenika, al-Razija (arap. *Abū Bakr Muḥammad ibn Zakariyyā' al-Rāzī*, lat. *Rhazes*, oko 865. – oko 925.),⁽¹⁸⁾ čija je rasprava o parezi ličnog živca bila jedna od najranijih.^(14,17) Ne manje važan jest i Ibn Sina (arap. *Abū 'Alī al-Ḥusayn ibn 'Abd Allāh ibn Sīnā*, lat. *Avicena*, 980. – 1037.)⁽¹⁹⁾ koji je, proučavajući navedenu problematiku, dao jedan od najranijih opisa etiologije, liječenja i prognoze periferne faciopareze.^(14,15,17)

U novome vijeku, prije sir Charlesa Bella (u tzv. „eri prije Bella“),⁽²⁰⁾ nekoliko je liječnika, prema sadašnjim saznanjima, također objavilo radove o idiopatskoj perifernoj parezi ili paralizi ličnog živca. Prvi od njih bio je nizozemski liječnik Cornelis Stalpart van der Wiel (1620. – 1702.) koji je 1683. godine opisao slučaj Bellove paralize kod žene nedugo nakon poroda, uočivši većinu simptoma kompletne periferne paralize ličnog živca uz tipičan nagli početak bolesti.⁽²¹⁾ Godine 1704. škotski liječnik James Douglas (1675. – 1742.) zabilježio je kratak opis Bellove pareze kod mlade pacijentice, no svoja zapažanja nije nikad objavio.^(20,22) Veliki doprinos proučavanju periferne paralize facijalisa dao je njemački liječnik Nicolaus Anton Friedreich (1761. – 1836.) za kojega se pretpostavlja da je bio djed poznatog Nicolausa Friedreicha iz Heidelberga (potonji je opisao nasljednu ataksiju koja danas nosi njegovo ime).⁽²²⁾ N. A. Friedreich je 1797. (na latinskom jeziku), odnosno 1798. godine (na njemačkom jeziku) objavio detaljan opis periferne paralize ličnog živca, uključujući njezin nagli početak, karakterističnu kliničku sliku i liječenje kombinacijom medikamentozne terapije i elektrostimulacije. Samu bolest nazvao je *reumatska paraliza facijalnih mišića* (lat. *de paralyisi musculorum faciei rheumatica*).^(20–22) Nizozemski liječnik Evert Jan Thomassen à Thuessink također je jedan od pripadnika „ere prije Bella“ koji je 1804. i 1805. godine, uz pomoć svojih suradnika, objavio četiri rada koja su obrađivala problematiku idiopatske periferne paralize koju je nazvao jednako kao i N. A. Friedreich.⁽²⁰⁾

3.1. Sir Charles Bell (1774. – 1842.)

Sir Charles Bell (slika 1) bio je škotski liječnik, kirurg i anatom, koji je u prvoj polovici 19. stoljeća objavio niz radova o perifernoj paralizi ličnog živca. Sama bolest nije mu bila primarni interes, već je njezine slučajeve koristio kako bi istražio i razgraničio funkciju ličnog i trigeminalnog živca. Godine 1821. objavio je svoj prvi, kratki, ali nepogrešivi opis pacijenta s paralizom ličnog živca po tipu oštećenja donjeg motoneurona, no u ovome se slučaju nije radilo o idiopatskoj, već o paralizi uzrokovanoj gnojnim procesom koji je zahvatio tok ličnog živca.^(14,20,22,23) Bell je prvi i svoj najvažniji rad o slučaju Bellove pareze opisao i objavio 1827. godine,⁽²⁴⁾ a do polovice 19. stoljeća, njegovo se prezime, preko eponima *Bellova pareza*, udomaćilo uz pojam facijalne paralize.⁽²⁰⁾



Ballantyne.

J. Thomson.

Slika 1. Portret sir Charlesa Bella (1774. – 1842.).

Izvor: Slika „Portrait of Sir Charles Bell (1774-1842)“ – preuzeto s Wellcome Collectiona (<https://wellcomecollection.org/works/epd3g6a7>).

Dostupno pod *Creative Commons Attribution 4.0* (CC BY 4.0) međunarodnom licencom (<https://creativecommons.org/licenses/by/4.0/>).

Pristupljeno 21. svibnja 2018.

Mnogim je svojim zapažanjima obogatio područje navedene problematike, ali i srodna područja anatomije i neurologije. Detaljno je opisao sedmi moždani živac (*n. facialis*) te je prvi pripisao hiperakuziju i disgeuziju simptomima periferne paralize toga živca. Uz to, identificirao je i dugi prsni živac (lat. *nervus thoracicus longus*) te opisao Bellov fenomen (tablica 1). Također, bio je jedan od prvih koji su prepoznali i opisali razlike prednjih i stražnjih korijena spinalnih živaca.(22,23) Upravo se zato uz sir Charlesa Bella, osim Bellove pareze, veže i nekoliko drugih medicinskih termina, opisanih u tablici 1.

Tablica 1. Medicinski termini vezani uz sir Charlesa Bella (izuzev Bellove pareze).

Termin	Objašnjenje
Bellov spazam (14,25,26)	nevoljni trzajevi (fascikulacije) (2) mimične muskulature
Bellov znak ili fenomen (2,14,22,25,27,28)	pri pokušaju zatvaranja oka na strani koja je zahvaćena parezom, zbog nemogućnosti potpunog zatvaranja vjednog rasporka, vidljiva je bjeloočnica uz okretanje očnog bulbusa prema gore i lateralno (slika 2); naziva se još i palpebralno-okulogirički refleks (engl. <i>palpebral-oculogyric reflex</i>)
Bellov živac (10,14,25,29)	dugi prsni živac (lat. <i>nervus thoracicus longus</i>)
Bell-Magendijev zakon (14,25,30)	prednji korijeni spinalnih živaca sadrže samo motorička vlakna, a stražnji korijeni samo osjetna vlakna
Sindrom Mona Lise (14,25,31)	kontraktura mimične muskulature do koje dolazi nakon Bellove pareze kada je u terminalnim ograncima ličnog živca nastupila djelomična Wallerova degeneracija te zatim njihova regeneracija

4. Epidemiologija

Bellova je pareza najčešća periferna pareza ličnog živca te na nju, ovisno o istraživanjima i podacima, otpada od 38 % pa sve do preko 80 % slučajeva (najčešće 60 – 80 %).(1,32–36) Incidencija Bellove pareze u općoj populaciji kreće se između 13 i 53,3 na 100.000 stanovnika u godini dana.(1,33,37–39) Također, postoje brojna istraživanja koja su promatrala određene populacijske skupine čiji se rezultati nalaze u tablici 2. Incidencija kod trudnica iznosi 45/100.000 stanovnika u godini dana.(37) Prema jednom istraživanju, prevalencija ove bolesti je 642,8/100.000 stanovnika starosti 15 godina ili više.(40) Može se pojaviti u bilo kojoj dobnoj skupini, a najčešće zahvaća onu od 15. do 45. godine života. Rjeđe se pojavljuje kod pacijenata koji su mlađi od 15 godina ili pak stariji od 60 godina.(33)

Tablica 2. Incidencija Bellove pareze u istraživanjima koja su promatrala određene populacijske skupine pretežito odraslih ispitanika.

Istraživanje	Ispitanci	Incidencija
El-Tallawy i sur. (41,42)	≥ 9 godina*	98,9/100.000 stan. u godini dana
Savettieri i sur. (40)	≥ 15 godina	52,8/100.000 stan. u godini dana
Campbell i sur. (43)	aktivni pripadnici oružanih snaga SAD-a	42,77/100.000 osoba-godina
Morales i sur. (44)	≥ 16 godina	37,7/100.000 osoba-godina

*nije bilo slučajeva Bellove paralize kod osoba mlađih od 9 godina

U literaturi su zabilježene i ponovljene (rekurentne) epizode Bellove pareze koje se pojavljuju u 6,8 – 8 % slučajeva.(32,33,40,45) Jednako tako, uočena je i familijarna pojava ove bolesti u 2,4 – 28,6 % slučajeva,(33,34,45,46) iako u jednom istraživanju nije bilo slučajeva s pozitivnom obiteljskom anamnezom.(40) Kod onih kojima je taj dio anamneze pozitivan, veća je vjerojatnost rekurentnih epizoda bolesti.(34,45) Pretpostavlja se kako se familijarna Bellova pareza nasljeđuje autosomno dominantno s varijabilnom (34,46) ili slabom penetracijom.(45)

Podaci koji nam govore o distribuciji bolesti među spolovima nisu jednoznačni. Stoga se u literaturi mogu pronaći radovi (takvih je većina) koji govore kako od Bellove pareze češće obolijevaju žene,(12,32,33,43,47,48) ali ima i radova koji govore da je obolijevanje među spolovima podjednako (1,37,40,44) ili pak da muškarci obolijevaju češće od žena.(41)

Prema nekim radovima, bolest nešto češće zahvaća lijevu stranu lica,(11,33,41,47) iako taj podatak također nije jednoznačan.(40)

5. Etiologija

Bellova je pareza idiopatska bolest što znači da joj se ne zna točan uzrok,(1) no u literaturi su najzastupljenije dvije hipoteze mogućih uzroka – virusna infekcija te autoimuna bolest.(35)

Razmatrajući infektološku hipotezu, u literaturi se mogu naći brojni prikazi povezanosti virusnih infekcija i faciopareze, u prvom redu herpes simpleks virusa (HSV) i varicella-zoster virusa (VZV). Uz njih, zabilježena je i sporadična povezanost s još nekim pripadnicima porodice *Herpesviridae* (49) (Epstein-Barr virus (EBV), citomegalovirus (CMV)), ali i s nekim drugim virusima, poput virusa humane imunodeficijencije (HIV), virusa zaušnjaka ili rubela virusa.(35) HSV tip 1 i tip 2 te VZV su neurotropni DNA virusi čiji genom, nakon primarne infekcije, ostaje latentan u perifernim osjetnim ganglijima. Potaknut određenim okidačima, virus se može reaktivirati, uzrokujući tako neurološke i mukokutane simptome. Istraživanja su identificirala nukleinske kiseline HSV-a u genikulatnom gangliju, a kod pacijenata oboljelih od Bellove pareze pronađena je DNA HSV-a tip 1 u

endoneuralnoj tekućini ličnog živca prilikom njegove kirurške dekompresije. Jednako tako, kod Bellove je pareze primijećena i serološka potvrda aktivne infekcije HSV-om tip 1. Usprkos navedenome, postoji i nekoliko osobina HSV-a tip 1 koje ne idu u prilog virusnoj hipotezi. S obzirom na to da HSV tip 1 uzrokuje rekurentne infekcije, postavlja se pitanje kako to da se Bellova pareza u velikoj većini slučajeva pojavljuje samo jednom u životu. Također, genom HSV-a tip 1 pronađen je nešto češće u trigeminalnom nego u genikulatnom gangliju pa ostaje otvorenim zašto se Bellova pareza pojavljuje toliko puno rjeđe nego labijalni herpes (lat. *herpes labialis*).⁽³⁵⁾ Svemu navedenome treba pridodati i činjenicu kako su istraživanja pokazala da antivirusni lijekovi nisu učinkovitiji od placeba te da su gotovo neučinkoviti kod Bellove pareze.⁽⁵⁰⁾

Druga hipoteza o uzroku ove bolesti jest imunološka prema kojoj je Bellova pareza posljedica autoimunih reakcija posredovanih stanicama, čemu u prilog idu rezultati analize seruma kod oboljelih pacijenata koji pokazuju povišene koncentracije upalnih citokina (49) (IL-1, IL-6, TNF- α).⁽³⁵⁾ Zamijećene su imunološke reakcije limfocita na humani bazični protein periferne mijelinske ovojnice (PIL), a isto je primijećeno i kod pacijenata koji boluju od Guillain-Barréova sindroma (GBS). Sličnosti ovih dviju bolesti vidljive su i u laboratorijskom nalazu različitih vrsta limfocita (smanjeni udjeli ukupnih i supresorskih T limfocita, normalan udio pomoćničkih T limfocita, povećan udio B limfocita). Zbog demijelinizacijskog neuritisa prisutnog u obje bolesti te drugih navedenih sličnosti, neki autori Bellovu parezu klasificiraju kao akutnu demijelinizacijsku bolest perifernog živčanog sustava te je smatraju varijantom GBS-a koja zahvaća samo jedan živac. Drugi pak autori smatraju da se kod Bellove pareze zapravo radi o polineuropatiji jer se kod nekih pacijenata očituju dodatni simptomi iz inervacijskog područja drugih kranijalnih živaca. Također, neki su autori mišljenja kako ova bolest nastaje nakon virusne infekcije koja potakne autoimuni odgovor na perifernu mijelinsku ovojnicu, uzrokujući posljedično demijelinizaciju ličnog živca.⁽³⁵⁾

6. Patologija

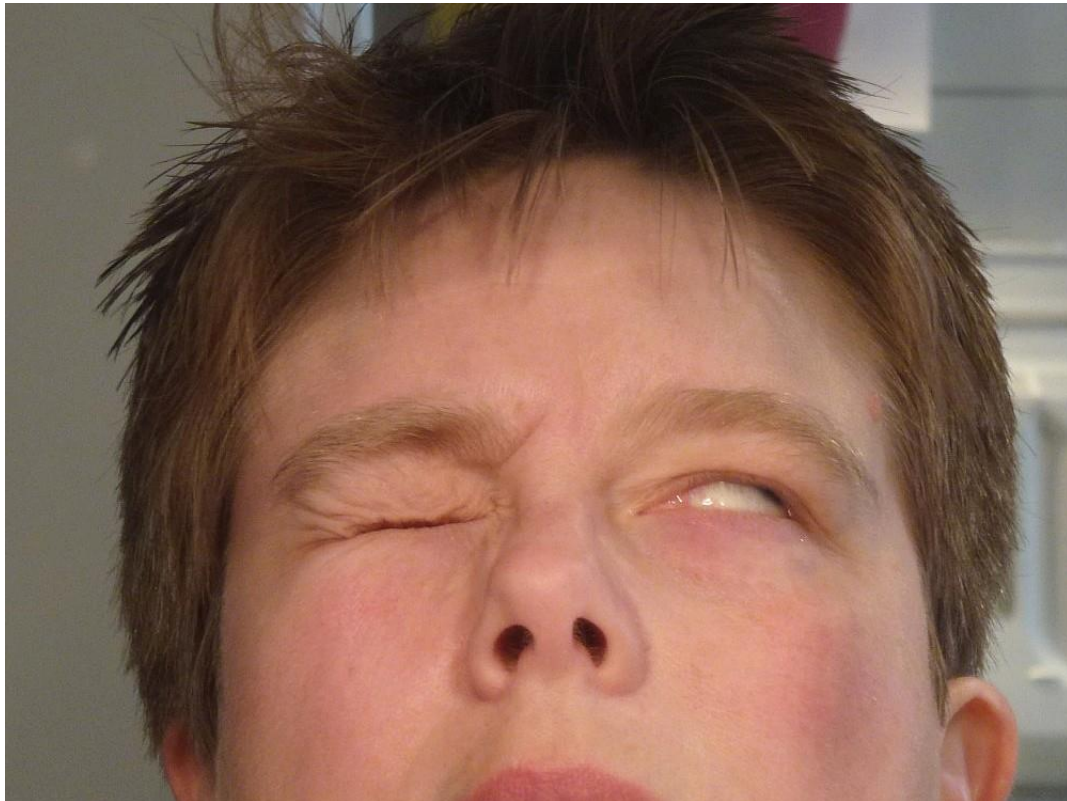
Brojne su histološke promjene ličnog živca i njegove okoline prisutne kod pacijenata oboljelih od Bellove pareze. Lični je živac cijelom duljinom svojeg intratemporalnog toka (od unutarnjeg slušnog hodnika do stilomastoidnog otvora) infiltriran malim okruglim upalnim stanicama. One su ponajviše prisutne u vezivnome tkivu koje okružuje pojedina živčana vlakna (endoneurij) ili pak okružuje snopove vlakana, ali ne zahvaćaju sam perineurij. Također, upalni je infiltrat vidljiv uz intraneuralne krvne žile (lat. *vasa nervorum*), no one same nisu trombozirane ni okludirane. Na pojedinim su mjestima vidljivi suženi aksoni promijenjenih kontura, a proširenje interneuronskih prostora ukazuje na prisutnost edema. Mjestimice je vidljiva demijelinizacija uz prisutnost makrofaga koji fagocitiraju raspadne produkte mijelinske ovojnice. Znakovi kompresije živca perineurijem ili samom koštanom stijenkom facijalnog kanala nisu prisutni.⁽⁵¹⁾

Anatomska istraživanja ličnog živca i njegova koštana kanala pokazala su statistički značajne razlike u površini presjeka kanala na njegovu ulazu i izlazu. Područje ulaza kanala (lat. *area n. facialis*) uže je od područja njegova izlaza (stilomastoidni otvor) što znači da se kanal ličnog živca širi prema svojem distalnom kraju. Uzimajući u obzir činjenicu kako je lični živac u proksimalnom dijelu svojega kanala deblji nego distalnije (zbog većeg broja živčanih vlakana koje sadrži), sve navedeno objašnjava podatke o gotovo 90 % suprastapedijalnih uklještenja živca koja posljedično rezultiraju njegovom lezijom u tom segmentu.(11,52)

Genetička analiza uzoraka *m. orbicularis oculi* pokazala je razliku u ekspresiji gena između bolesne i zdrave strane lica kod pacijenata s Bellovom parezom. Utvrđeno je kako kod bolesnika s jakim parezom (House-Brackmannova (HB) ljestvica, stupanj V; tablica 3) višestruko veći broj gena (763) pokazuje promjene u ekspresiji u odnosu na broj gena (174) kod bolesnika s umjerenom parezom (HB ljestvica, stupanj III).(53)

7. Klinička slika

Bellova se pareza očituje iznenadnom djelomičnom motoričkom slabosti mimičnih mišića na onoj polovici lica koja je ipsilateralna infranuklearnom oštećenju ličnog živca, svoj vrhunac dostiže najčešće unutar prvih 48 – 72 sata, a javlja se u 30 % pacijenata.(1,2,33,54) Pogođena je cijela polovica lica, što je u skladu sa simptomima bolesti na zahvaćenoj strani: izravnane čeonke brazde, spuštene obrve, nemogućnost voljnog nabiranja čela i podizanja obrve, nemogućnost zatvaranja oka uz prisutnost lagoftalmusa (proširen vjedni rasporak), pozitivan Bellov znak ili fenomen (slika 2, tablica 1), izravnana nazolabijalna brazda, sploštenija nosnica uz otežano disanje, spušten usni kut te koso postavljeni filtrum uz usnice pomaknute prema zdravoj strani (slika 3). Ukoliko je prisutna potpuna mišićna slabost, tada govorimo o Bellovoj paralizi, odnosno kljenuti koja se javlja u 70 % pacijenata.(1,2,33,55)



Slika 2. Bellov fenomen kod pacijentice s ljevostranom Bellovom parezom.

Izvor: Slika „Fazialislähmung Tag 05 Bell-Phänomen 1000“ autorice Andree Kamphuis – preuzeto s Wikimedia Commons (https://commons.wikimedia.org/w/index.php?curid=46993221). Dostupno pod *Creative Commons Attribution-Share Alike 4.0* (CC BY-SA 4.0) međunarodnom licencom (https://creativecommons.org/licenses/by-sa/4.0/deed.en). Objavljeno 15. veljače 2016. Pristupljeno 2. lipnja 2018.

Uz prethodno navedene simptome ispada motoričke funkcije mimičnih mišića, kod određenog se broja pacijenata pojavljuju i drugi, pridruženi simptomi.

Najveći broj pacijenata (50 – 70 %) žali se na bol u području uha na zahvaćenoj strani lica (tipično retroaurikularno). Ona može biti oštra i širiti se prema naprijed, može prethoditi nekoliko sati ili dana pojavi pareze, odnosno može se pojaviti paralelno uz slabost mišića.(1,28,33,39,54)

Gotovo podjednak broj pacijenata (oko 2/3) imat će smetnje suzenja koje će se najčešće očitovati kao pojačano suzenje oka (hiperlakrimacija) na zahvaćenoj strani lica. Ovdje je važno napomenuti kako je zapravo riječ o smanjenoj lakrimaciji zbog oštećenja parasimpatičke inervacije suzne žlijezde (putem *n. petrosus major*) koja se u konačnici prezentira kao pojačano suzenje zbog poremećene funkcije *m. orbicularis oculi* čija je zadaća transport suza prema medijalnom očnom kutu.(1,28,33,39,54)



Slika 3. Pacijent s desnostranom Bellovom parezom prilikom ispitivanja motoričke funkcije ličnog živca u emocionalnoj ekspresiji.

Izvor: Slika „Bell's Palsy Symptoms Show Your Teeth“ autora Benjaminginterra – preuzeto s Wikimedia Commons (https://commons.wikimedia.org/w/index.php?curid=66289865).

Dostupno pod *Creative Commons Attribution-Share Alike 4.0* (CC BY-SA 4.0) međunarodnom licencom (https://creativecommons.org/licenses/by-sa/4.0/deed.en).

Objavljeno 10. veljače 2018. Pristupljeno 2. lipnja 2018.

Svaki treći pacijent žalit će se na smetnje okusa (ageuzija, disgeuzija) u prednje dvije trećine jezika (čiju inervaciju osigurava *chorda tympani*) ipsilateralne oštećenju ličnog živca, uz mogućnost pojave istostrane smanjene salivacije.(1,2,28,33,39,54) Kod tih je pacijenata moguće vidjeti znak cuclajućeg bombona (engl. *sucking candy sign*) u vidu ostatnog pigmenta od bombona u posteriornom dijelu jezika na zdravoj polovici lica (kontralateralno od oštećenja ličnog živca).(56) Također, moguće su i teškoće pri žvakanju hrane.(55)

Jedan od popratnih simptoma jest i hiperakuzija koja nastaje uslijed oštećenja *n. stapedius* i posljedične slabosti *m. stapedius* te njegove nemogućnosti kvalitetnog prigušivanja titranja zvučnih koščica.(1–3,28,33,39,54)

Zbog anastomoza koje lični živac tvori s nekima od ostalih kranijalnih živaca, povremeno je kod pojedinih pacijenata moguća i promjena osjeta u licu (putem *n. trigeminus*), vestibularni (putem *n. vestibulocochlearis*) (12) ili pak ždrijelni simptomi (putem *n. glossopharyngeus* i *n. vagus*).(54)

Također, u Bellovoj će parezi biti oslabljeni ili odsutni refleksi facijalnog živca, točnije refleksi *m. orbicularis oculi* te kornealni refleksi. S druge pak strane, palpebralno-okulogirički refleksi (Bellov fenomen, tablica 1) će biti vidljiv.(2,28) Ovisno o razini na kojoj se nalazi lezija živca, stapedijski refleksi (STAR) može, ali i ne mora biti odsutan, o čemu će više riječi biti u sljedećem poglavlju.(1,55)

8. Dijagnostika

Dijagnostika Bellove pareze ili paralize, dakako, prati temeljna načela propedeutike – započinje anamnezom, a nastavlja se općim kliničkim (inspekcija, palpacija) te specifičnim otorinolaringološkim pregledom. Uzimanje temeljite anamneze (ponajprije infektološke i obiteljske), koja uključuje informacije o nastupu simptoma te njihovoj distribuciji, iznimno je bitno. Nakon toga, pristupa se detaljnom kliničkom pregledu pacijenta, s posebnim osvrtom na inspekciju slušnog kanala i bubnjića te kože cjelokupnog lica uz palpaciju parotidne žlijezde. Također, potrebno je ispitati funkciju ličnog živca, ali i ostalih kranijalnih živaca te odrediti stupanj funkcije ličnog živca koristeći se nekom od dostupnih ljestvica za procjenu. Dijagnoza Bellove pareze postavlja se isključivanjem (lat. *per exclusionem*) poznatih uzroka pareze facijalisa zbog čega navedeni postupci uvelike smanjuju vjerojatnost pogrešne dijagnoze, odnosno omogućuju pravodobno i odgovarajuće liječenje pacijentima kod kojih se identificira uzrok faciopareze.(1,36,57)

Ispitivanje motoričke funkcije ličnog živca vrši se u mirovanju te u emocionalnoj ekspresiji. Inspekcijom mimičnih mišića u mirovanju dobiva se uvid u njihovu simetriju, odnosno prisutnost nefizioloških pojava, poput tikova, tremora ili grimasa. Ispitivanje izgleda lica prilikom emocionalne ekspresije (slika 3) treba provoditi sustavno, poput prethodne inspekcije u mirovanju, primjerice od čela prema vratu. Provjerava se mogu li pacijenti podizati obrve, namrštili čelo, kakva im je sposobnost održavanja kontrakcije vjeđa (samostalno te uz otpor) te mogu li se nasmijati. Jednako tako, provjerava se mogu li pacijenti zadržati zrak u usnoj šupljini uz napuhivanje obraza i pućenje usnica. Snaga platizme provjerava se prilikom snažnog spuštanja donje usne uz istovremeno stisnute zube.(2) Ovi postupci zahtijevaju suradnju pacijenata od kojih se očekuje razumijevanje liječničkih uputa te njihovo izvršavanje u skladu s maksimalnim mogućnostima kako bi procjena funkcije živca bila što vjerodostojnija.

U dijagnostici Bellove pareze ili paralize mogu se koristiti i neki od topodijagnostičkih testova kojima se približno određuje mjesto oštećenja ličnog živca. Schirmerovim testom suzenja uspoređuje se produkcija suza zdrave i zahvaćene strane lica, a 25 %-tno smanjenje produkcije suza smatra se patološkim nalazom. Ukoliko je nalaz patološki, lezija živca nalazi se proksimalnije od *n. petrosus major*. Ispitivanjem stapedijskog refleksa (STAR) timpanometrom saznaje se je li lezija živca proksimalnije (refleks odsutan) ili distalnije (refleks očuvan) od odvajanja stapedijskog živca. Gustatometrijom ili elektrogustatometrijom ispituje se inervacija prednje dvije trećine jezika čime se

saznaje je li ozljeda proksimalno (poremećaj inervacije) ili distalno (očuvana inervacija) od mjesta odvajanja korde timpani.(1,55)

8.1. Ljestvice za procjenu funkcije ličnog živca

U praksi je poznat i dostupan niz različitih ljestvica za procjenu funkcije ličnog živca. One se koriste prilikom prvog pregleda bolesnika te kasnije, kada pacijenti dolaze liječniku na kontrole, kako bi se mogao pratiti stupanj oporavka živca. Danas se u svijetu najviše koriste House-Brackmannova (HB) ljestvica te Sunnybrook (SB) sustav procjene, a prvi su sustav 1955. godine osmislili Botman i Jongkees. Od tada je uspostavljeno još mnoštvo raznih sustava i ljestvica različitih imena, najčešće prema njihovim autorima ili pak ustanovama, odnosno gradovima u kojima su osmišljene (Adour i Swanson, Chevalier, May, Nottingham, Peitersen, Smith, Stennert, Yanagihara itd.).(58–63) Digitalizacijom i napretkom novih tehnologija, pažnja je usmjerena razvitku objektivnijih elektromičkih sustava koji rade na temelju analize vizualnih podataka, poput fotografija lica.(58,64)

8.1.1. House-Brackmannova ljestvica

House-Brackmannovu (HB) ljestvicu usvojila je 1985. godine Američka akademija za otorinolaringologiju i kirurgiju glave i vrata (engl. *American Academy of Otolaryngology-Head and Neck Surgery*, AAO-HNS) kao univerzalan standard za procjenu funkcije ličnog živca, prvenstveno njegova oporavka. Njezini su autori američki liječnici John W. House i Derald E. Brackmann. Na temelju općeg promatranja lica pacijenta te promatranja u mirovanju i pokretu, njihov sustav funkciju ličnog živca svrstava u jedan od šest stupnjeva, pri čemu stupanj I označava normalno fiziološko stanje, a stupanj VI paralizu (tablica 3).(61) Navedeni se sustav nalazi i u postupniku za bolesti ličnog živca u otorinolaringologiji Hrvatskog društva za otorinolaringologiju i kirurgiju glave i vrata (HDORL) Hrvatskog liječničkog zbora (HLZ).(36) Godine 2009. AAO-HNS objavio je novu verziju House-Brackmannove ljestvice pod imenom *Facial Nerve Grading System 2.0*, koja veću pažnju posvećuje ocjeni funkcije pojedine regije lica uz zasebno ocjenjivanje sekundarnih pokreta, odnosno sinkinezija i kontraktura.(65)

Tablica 3. House-Brackmannova (HB) ljestvica za procjenu funkcije, odnosno oporavka ličnog živca.(1,36,61)

Stupanj	Opis	Obilježja
I	normalno	uredna funkcija svih ličnih mišića
II	blaga pareza/disfunkcija	blaga slabost mišića vidljiva detaljnom inspekcijom; blage sinkinezije mirovanje: uredna simetrija i tonus pokret: <ul style="list-style-type: none"> • čelo: prilično dobro pomicanje • oko: potpuno zatvaranje uz minimalan napor • usta: blaga asimetrija
III	umjerena pareza/disfunkcija	očita, ali ne izobličavajuća razlika između strana lica; primjetne, ali ne jako izražene sinkinezije, kontrakture i/ili hemifacijalni spazmi mirovanje: uredna simetrija i tonus pokret: <ul style="list-style-type: none"> • čelo: slabo do osrednje pomicanje • oko: potpuno zatvaranje uz napor • usta: slabija pokretljivost uz maksimalan napor
IV	umjereno jaka pareza/disfunkcija	očita slabost i/ili izobličavajuća asimetrija mirovanje: uredna simetrija i tonus pokret: <ul style="list-style-type: none"> • čelo: pokreti odsutni • oko: nepotpuno zatvaranje • usta: asimetrija uz maksimalan napor
V	jaka pareza/disfunkcija	jedva primjetni pokreti lica mirovanje: asimetrija pokret: <ul style="list-style-type: none"> • čelo: pokreti odsutni • oko: nepotpuno zatvaranje • usta: slabi pokreti
VI	paraliza	nema nikakvih pokreta ličnih mišića; asimetrija u cijelosti

8.1.2. Sunnybrook sustav procjene

Ovaj je sustav 1996. godine osmislila Brenda G. Ross sa svojim suradnicima, a ime je dobio prema nazivu ustanove (*Sunnybrook Health Science Centre*, Toronto, Kanada) u kojoj su radili njegovi autori. Sunnybrook (SB) sustav (tablica 4) ocjenjuje tri komponente funkcije ličnog živca – simetriju u mirovanju (A), simetriju voljnih pokreta (B) te stupanj sinkinezija (C). Ukupan se rezultat računa prema formuli $B - A - C$ te za normalnu fiziološku funkciju iznosi 100 bodova, a za paralizu 0 bodova.(62)

Kanerva i suradnici su, uspoređujući 5397 procjena ličnog živca putem House-Brackmannove ljestvice i Sunnybrook sustava, napravili tablicu za pretvaranje jednog sustava u drugi (tablica 5), uz napomenu kako zbog različitosti sustava (HB ljestvica je stupnjevita, a SB kontinuirana) ona može biti nepouzdana.(66)

Tablica 5. Tablica za pretvaranje stupnjeva House-Brackmannove (HB) ljestvice u ukupne rezultate Sunnybrook (SB) sustava procjene.(66)

Stupanj HB ljestvice	Ukupan rezultat SB sustava
I	100
II	70 – 99
III	43 – 69
IV	26 – 42
V	13 – 25
VI	0 – 12

Tablica 4. Sunnybrook sustav procjene funkcije ličnog živca.(59,62)

Simetrija u mirovanju (A) Usporedba s nezahvaćenom stranom	Simetrija voljnih pokreta (B) Stupanj pomaka mišića u usporedbi s nezahvaćenom stranom						Sinkinezije (C) Ocjena stupnja nevoljnih mišićnih kontrakcija povezanih s navedenim ekspresijama			
Vjeđni rasporak (izabrati samo jedno)	Standardne ekspresije	Ne može započeti pokret	Započinje slab pokret	Započinje pokret s umjerenim pomakom	Pokret gotovo potpun	Potpun pokret	Odsutne *	Blage †	Umjerene ‡	Jake §
normalan 0	Nabiranje čela / podizanje obrve	1	2	3	4	5	0	1	2	3
uzak 1										
širok 1	Nježno zatvaranje očiju	1	2	3	4	5	0	1	2	3
operacija vjeđa 1										
Obraz (nazolabijalna brazda)	Osmijeh otvorenih ustiju	1	2	3	4	5	0	1	2	3
normalna 0										
odsutna 2	Režanje	1	2	3	4	5	0	1	2	3
slabije izražena 1										
jače izražena 1	Pućenje usnica	1	2	3	4	5	0	1	2	3
Usni kut										
normalan 0	Ukupno = ___	potpuna asimetrija	jaka asimetrija	umjereni asimetrija	blaga asimetrija	normalna simetrija	Rezultat za sinkinezije (C): ukupno = ___			
spušten 1										
povučen prema gore/lateralno 1	Rezultat za voljne pokrete (B): ukupno × 4 = ___						Rezultat za sinkinezije (C): ukupno = ___			
Rezultat za simetriju u mirovanju (A): ukupno × 5 = ___	Ukupno = ___						Rezultat za sinkinezije (C): ukupno = ___			
B - A - C = Ukupan rezultat = ___										

* odsustvo sinkinezija ili istovremeno pridruženih pokreta mišića

† blage sinkinezije

‡ očite, ali ne izobličavajuće sinkinezije

§ izobličavajuće sinkinezije / potpuni istovremeno pridruženi pokreti nekoliko mišića

9. Diferencijalna dijagnoza

Niz je različitih stanja koja se mogu očitovati motoričkom slabosti mimičnih mišića što otežava postavljanje dijagnoze Bellove pareze ili paralize, tim više uzme li se u obzir kako se dijagnoza navedene bolesti postavlja isključivanjem (lat. *per exclusionem*) poznatih uzroka pareze facijalisa. Diferencijalno dijagnostičko promišljanje iznimno je važno jer postavljanje odgovarajuće dijagnoze omogućava pravodobno etiološko liječenje, odnosno u slučaju Bellove pareze, što raniji početak simptomatskog liječenja.(1,36,57) U tablici 6 navedene su neke bolesti i stanja koja se mogu očitovati parezom mimičnih mišića, a treba ih imati na umu prilikom razmatranja diferencijalne dijagnoze.

Atipični simptomi mogu uputiti na navedene bolesti te je tada potrebno učiniti dodatne pretrage. To mogu biti otogeni simptomi (naglušost, smetnje ravnoteže, simptomi upale uha), zatim bilateralna ili recidivirajuća pareza, odnosno prodromalni simptomi (trzajevi ili grčevi lica). Selektivna slabost motoričkih grana ličnog živca, ispadi drugih kranijalnih živaca te promjena u nastupu bolesti, odnosno oporavka (spora progresija mišićne slabosti u trajanju tri tjedna ili dulje, izostanak znakova oporavka tri do šest tjedana nakon nastupa bolesti) također zahtijevaju dodatnu dijagnostičku obradu. Ona uključuje laboratorijske pretrage (leukociti, glukoza, CRP), serološku analizu (HSV tip 1, VZV, HIV, *Borrelia burgdorferi*), izolaciju virusa iz sline, kao i radiološke pretrage (CT baze lubanje, MR mozga s kontrastom). Jednako tako, treba provesti ispitivanje sluha i ravnoteže, učiniti elektrofiziološke testove (elektromiografija, elektroneuronografija, magnetska stimulacija), zatim Schirmerov test i gustatometriju te lumbalnu punkciju.(1,36,55)

Zbog već ranije spomenutih bilateralnih kortikonuklearnih projekcija koje primaju kranijalni dijelovi motoričke jezgre facijalisa, mimika gornje trećine lica ostaje očuvana kod centralnih faciopareza (primjerice uzrokovanih moždanim udarom) što je važan diferencijalno dijagnostički znak.(2,7,9)

Tablica 6. Neke bolesti i stanja s parezom ličnog živca poznate etiologije na koje valja misliti prilikom razmatranja diferencijalne dijagnoze Bellove pareze.(1,2,39,57,67)

<p>Autoimune bolesti</p> <ul style="list-style-type: none"> • Guillain-Barréov sindrom (GBS) • Melkersson-Rosenthalov sindrom • multipla skleroza (MS) • sarkoidoza
<p>Ijatrogena stanja</p> <ul style="list-style-type: none"> • kirurške ozljede
<p>Infektivne/upalne bolesti i stanja</p> <ul style="list-style-type: none"> • infekcija HIV-om, kasnije kopnica (AIDS, SIDA) • infekcija HSV-om tip 1 • lajmska borelijoza • meningitis i encefalitis • otogena pareza (upale mastoida i srednjeg uha) • Ramsay-Huntov sindrom • sifilis
<p>Metaboličke bolesti</p> <ul style="list-style-type: none"> • dijabetes
<p>Neurovaskularne bolesti</p> <ul style="list-style-type: none"> • moždani udar
<p>Novotvorine</p> <ul style="list-style-type: none"> • kolesteatom • leukemije • meningeom • metastatski tumori • švanom • tumor ličnog živca • tumori parotidne žlijezde • tumori temporalne kosti i pridruženog vezivnog i koštanog tkiva
<p>Prirođene bolesti</p> <ul style="list-style-type: none"> • miotonična distrofija • Möbiusov sindrom • porođajne ozljede (pritisak glavice na majčin sakrum, porođaj forcepsom)
<p>Traumatska stanja</p> <ul style="list-style-type: none"> • barotrauma • frakture temporalne kosti i baze lubanje • ozljede ličnog živca

10. Liječenje

Liječenje Bellove pareze ili paralize jest multidimenzionalno te u prvom redu obuhvaća medikamentoznu terapiju, potporne mjere i fizikalnu rehabilitaciju. Kirurška dekompresija živca također može biti jedna od terapijskih mjera, a elektrostimulacija mišića lica kontraindicirana je u akutnoj parezi.(1,36) Kao dodatno liječenje mogu se razmotriti akupunktura i baroterapija.(36) Prva 72 sata po nastanku simptoma ključna su za početak terapije, stoga je dobra koordinacija liječnika opće/obiteljske medicine i liječnika specijalista od iznimnoga značaja.(37)

10.1. Terapija kortikosteroidima

Prva linija farmakološke terapije su kortikosteroidi,(57,68) točnije glukokortikoidi koji pripadaju skupini hormona kore nadbubrežne žlijezde, a po svojoj su kemijskoj strukturi derivati kolesterola. Imaju brojne učinke od kojih su, kada je u pitanju terapija Bellove pareze, najvažniji oni protuupalni i imunosupresivni. Inhibiraju funkciju perifernih leukocita i tkivnih makrofaga, smanjuju sintezu prostaglandina, leukotriena i faktora aktivacije trombocita te imaju supresivne učinke na upalne citokine i kemokine, smanjujući na taj način dramatično znakove upale.(69) Istraživanja su pokazala dokaze visoke kvalitete o dobrobiti terapije kortikosteroidima, posebice prednizolonom, u poboljšanju funkcije ličnog živca, smanjenju trajanja oporavka i broja pacijenata s nepotpunim oporavkom. Dokazi umjerene kvalitete pokazali su kako pacijenti koji primaju terapiju kortikosteroidima imaju manje komplikacija, poput sinkinezija ili „krokodilskih suza“ (lakrimacija tijekom žvakanja).(28,57,68)

Prema postupniku za bolesti ličnog živca u otorinolaringologiji Hrvatskog društva za otorinolaringologiju i kirurgiju glave i vrata (HDORL) Hrvatskog liječničkog zbora (HLZ) te shemi Klinike za bolesti uha, nosa i grla i kirurgiju glave i vrata KBC-a Zagreb, kortikosteroidi čine osnovu medikamentozne terapije Bellove pareze (tablica 7).(1,36) Zbog brojnih nuspojava koje mogu uzrokovati, poput gastrointestinalnih krvarenja i poremećaja kontrole koncentracije glukoze u krvi (GUK),(57,69) pacijenti koji ih primaju obavezno moraju koristiti i inhibitore protonske pumpe (IPP) ili blokatore H₂ receptora te redovno kontrolirati GUK.(36) Prema navedenoj shemi, pacijenti prva tri dana terapije trebaju primiti i 6 %-tnu otopinu hidroksietil škroba (engl. *hydroxyethyl starch*, HES), nakon čega se on zamjenjuje Ringerovom otopinom tijekom sljedeća tri dana.(36) HES se koristi jer se pokazalo da dovodi više kisika do periferije povećanjem dijapedeze staničnih elemenata krvi kroz kapilarnu membranu.(70) Kod trudnica, djece te pacijenata koji boluju od dijabetesa, psihijatrijskih poremećaja ili pak ne podnose dobro steroide, treba biti posebno oprezan te razmotriti i druge oblike terapije.(57)

Tablica 7. Shema liječenja pacijenata s Bellovom parezom prema postupniku za bolesti ličnog živca u otorinolaringologiji Hrvatskog društva za otorinolaringologiju i kirurgiju glave i vrata Hrvatskog liječničkog zbora te shemi Klinike za bolesti uha, nosa i grla i kirurgiju glave i vrata KBC-a

Zagreb.(1,36)

	Solu-Medrol (metil-prednizolon)	HES 6 %	Medrol (metil-prednizolon)	Ringerova otopina
1. dan	250 mg i. v.	500 mL i. v.		
2. dan	250 mg i. v.	500 mL i. v.		
3. dan	125 mg i. v.	500 mL i. v.		
4. dan	125 mg i. v.			500 mL i. v.
5. dan	100 mg i. v.			500 mL i. v.
6. dan	100 mg i. v.			500 mL i. v.
7. dan			80 mg p. o.	
8. dan			64 mg p. o.	
9. dan			48 mg p. o.	
10. dan			32 mg p. o.	
11. dan			16 mg p. o.	
12. dan			8 mg p. o.	
13. dan			4 mg p. o.	
14. dan			4 mg p. o.	

HES (engl. *hydroxyethyl starch*) – hidroksietil škrob

10.2. Terapija antivirusnim lijekovima

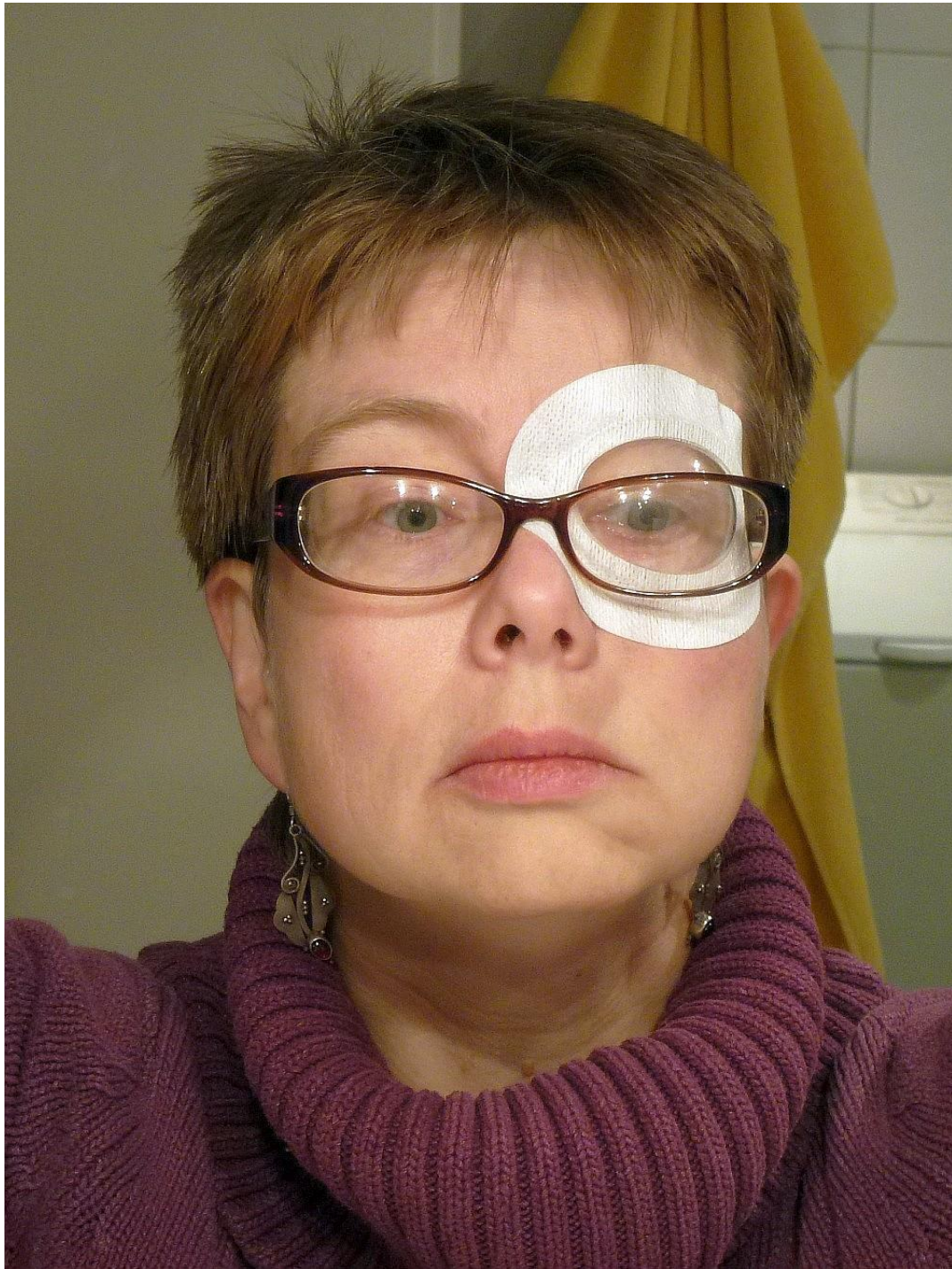Druga mogućnost farmakološke terapije su antivirusni lijekovi za liječenje infekcija HSV-om i VZV-om (aciclovir, valaciclovir, famciklovir) koji su po svojoj strukturi analozi nukleozida, a funkcionalno smanjuju virusnu replikaciju inhibicijom sinteze virusne DNA.(69) Istraživanja su pokazala kako antivirusni lijekovi nisu učinkovitiji od placeba te da su gotovo neučinkoviti kod Bellove pareze. Dokazi slabe kvalitete pokazali su veću učinkovitost kombinacije kortikosteroida i antivirusnih lijekova od samih kortikosteroida u terapiji Bellove pareze različitih stupnjeva, odnosno paralize. Prema dokazima umjerene kvalitete, kombinacija kortikosteroida i antivirusnih lijekova smanjuje broj komplikacija u odnosu na monoterapiju kortikosteroidima.(50) S obzirom na to da se mala, ali ne statistički značajna korist antivirusnih lijekova (prvenstveno aciklovira i valaciclovira) ne može u potpunosti isključiti, neki autori smatraju kako kombiniranu terapiju kortikosteroida i antivirusnih lijekova (ali nikako monoterapiju potonjima) treba razmotriti kao opciju u prva 72 sata od nastupa bolesti.(57)

Prema već spomenutom postupniku HDORL-a te shemi Klinike za bolesti uha, nosa i grla i kirurgiju glave i vrata KBC-a Zagreb, terapija antivirusnim lijekovima (aciklovir $5 \times 200 - 800$ mg p. o. ili valaciklovir $2 - 3 \times 500 - 1000$ mg p. o.) preporučuje se unutar 48 – 72 sata od nastupa bolesti na temelju jasne kliničke slike ili serološke potvrde herpesa simpleksa ili zosteru.(1,36)

10.3. Zaštita oka

Neizostavan dio liječenja Bellove pareze ili paralize su i potporne mjere u vidu zaštite oka. Naime, pacijenti koji imaju parezu visokog stupnja (HB stupanj IV i V) ili paralizu (HB stupanj VI) ne mogu u potpunosti zatvoriti oko (lagoftalmus) zbog retrakcije gornje vjeđe ili pak ektropija donje vjeđe. Slabost *m. orbicularis oculi* također dovodi do smanjenja ili izostanka treptanja čime se gubi fiziološka funkcija zaštitne uloge suznog filma. Sve navedeno može dovesti do odlaganja stranih čestica u oko, keratitisa, abrazija te ulceracija rožnice. Stoga je izrazito preporučljivo zaštititi oko kod navedenih kategorija pacijenata, a to se može postići raznim metodama, kao što su kapi i masti za oči, vlažne komore ili flasteri za oko. Također, postoje i dugotrajniji postupci, poput privremene ili trajne tarzorafije, ili pak ugradnje utega u gornju vjeđu.(57)

Prema postupniku HDORL-a, preporuka je kapati umjetne suze u oko svaka dva sata te mazati oko nesteroidnom mašću prije spavanja. Za pacijente s HB stupnjevima IV, V ili VI, preporuka je zaštita oka vlažnom komorom ili flasterom za oko preko noći (slika 4).(36)



Slika 4. Zaštita za oko kod pacijentice s ljevostranom Bellovom parezom.

Izvor: Slika „Fazialislähmung Tag 01 Uhrglasverband 1000“ autorice Andree Kamphuis – preuzeto s Wikimedia Commons (<https://commons.wikimedia.org/w/index.php?curid=46993212>).

Dostupno pod *Creative Commons Attribution-Share Alike 4.0* (CC BY-SA 4.0) međunarodnom licencom (<https://creativecommons.org/licenses/by-sa/4.0/deed.en>).

Objavljeno 15. veljače 2016. Pristupljeno 2. lipnja 2018.

10.4. Fizikalna rehabilitacija

Fizikalna rehabilitacija također je jedan od modaliteta koji se mogu koristiti u liječenju Bellove pareze. U literaturi nije moguće pronaći postojane dokaze visoke kvalitete koji govore o učinkovitosti ili štetnosti fizikalne terapije, tim više uzme li se u obzir činjenica kako je ponekad teško razdvojiti učinke navedene terapije od spontanog oporavka.(57,71) Dokazi slabe kvalitete pokazali su kako fizikalna rehabilitacija u određenim slučajevima može poboljšati funkciju ličnog živca te smanjiti komplikacije.(71) Ovdje još jednom valja naglasiti kako je elektrostimulacija mimičnih mišića kontraindicirana u akutnoj parezi.(1,36)

Prema postupniku HDORL-a, kod pareze se preporuča provoditi vježbe mimične muskulature radi očuvanja tonusa mišića i sprečavanja njihove atrofije, a vježbe kod paralize neki autori preporučaju tek kada započne reinervacija.(1,36)

10.5. Kirurška dekompresija ličnog živca

Zbog iznimno dobrog oporavka, većina pacijenata nisu kandidati za kiruršku dekompresiju živca.(57) Ipak, preporuka je učiniti dekompresiju ukoliko nakon primjene prethodno navedenog konzervativnog liječenja nije došlo do kliničkog poboljšanja paralize, odnosno pojave vidljivih znakova reinervacije mišića ili pak rezidualne aktivnosti u elektromiografskim ispitivanjima.(1,36)

11. Prognoza

Od svih perifernih pareza ličnog živca, Bellova pareza ima najbolju prognozu, o čemu svjedoči i činjenica kako 94 % pacijenata povratu normalnu funkciju živca. Taj je postotak znatno niži (61 % slučajeva) kod onih koji obole od paralize. Što je vrijeme početka remisije bolesti bliže vremenu pojave bolesti, to je bolja prognoza takvih pacijenata te je veća vjerojatnost potpunog oporavka. Tome u prilog idu i podaci da najčešće (kod 58 % pacijenata) do potpunog oporavka dolazi tijekom prvih dva mjeseca od početka bolesti.(33) Istraživanja su pokazala kako razlika u oporavku između spolova gotovo da i nema.(33,41) Mlađe dobne skupine (posebice pacijenti mlađi od 15 godina) pokazuju izrazito dobru prognozu dok, s druge strane, starije dobne skupine bolesnika pokazuju lošiju prognozu i slabiji oporavak (svega 1/3).(33)

Kod određenog broja pacijenata, nakon Bellove pareze, zaostaju različiti rezidualni defekti (sekvele), odnosno komplikacije – ostatna (rezidualna) pareza (29 %), kontrakture (17 %), sinkinezije (16 %), suho oko (2 %) te krokodilske suze (2 %).(33)

12. Zaključak

Prema pregledu relevantne i recentne literature, etiologija Bellove pareze i dalje ostaje nerazjašnjena uz dvije najzastupljenije etiološke hipoteze – virusnu i autoimunu. S obzirom na to, terapija ove bolesti je simptomatska zbog čega je od iznimne važnosti temeljita dijagnostika, odnosno široko diferencijalno dijagnostičko promišljanje kako se ne bi propustili mogući poznati uzroci pareze facijalnog živca te raniji početak konkretnog etiološkog liječenja. Prva tri dana po nastanku simptoma ključna su za početak terapije Bellove pareze, stoga je dobra koordinacija liječnika različitih specijalnosti izrazito bitna. Liječenje ove bolesti jest multidimenzionalno, a temelj mu čini medikamentozna terapija kortikosteroidima za koje se pokazalo da pozitivno djeluju na poboljšanje funkcije ličnog živca i smanjenje trajanja oporavka te broja komplikacija. Uz njih, neizostavan dio terapije su i potporne mjere, poput zaštite oka, kao i vježbe mimične muskulature radi očuvanja tonusa mišića.

13. Zahvale

Zahvaljujem svojem mentoru doc. dr. sc. Krsti Dawidowskom na svesrdnoj pomoći u procesu nastanka ovog rada.

Jednako tako, zahvaljujem svim svojim prijateljima i kolegama koji su, pa makar i samo na trenutak, bili pozitivnim dijelom mogega života u trenucima nastajanja ovog rada. Svatko od vas na svoj je način utjecao na mene, bilo efektivnom pomoći, bilo utjehom, bilo lijepim riječima.

Najveća hvala, dakako, ide članovima moje obitelji koji su, kao i uvijek, bez obzira na sve, bili tu za mene u svakome trenutku. Još jednom od srca vam hvala!

14. Literatura

1. Katić V, Prgomet D, i sur. Otorinolaringologija i kirurgija glave i vrata. Zagreb: Naklada Ljevak; 2009.
2. Brinar V, i sur. Neurologija za medicinare. Zagreb: Medicinska naklada; 2009.
3. Krmpotić-Nemanić J, Marušić A. Anatomija čovjeka. 2. korigirano izd. Zagreb: Medicinska naklada; 2007.
4. Jalšovec D. Sustavna i topografska anatomija čovjeka. Zagreb: Školska knjiga; 2005.
5. Bell palsy | ICD-10 Version:2016 [Internet]. [pristupljeno 24. svibnja 2018.]. Dostupno na: <http://apps.who.int/classifications/icd10/browse/2016/en#/G51.0>
6. Sadler TW. Langmanova Medicinska embriologija. Prijevod 10. izd. Bradamante Ž, Grbeša Đ, urednici hrvatskog prijevoda. Zagreb: Školska knjiga; 2008.
7. Fanghänel J, Pera F, Anderhuber F, Nitsch R, urednici njemačkog izdanja. Waldeyerova anatomija čovjeka. 1. izd. Vinter I, urednik hrvatskog izdanja. Zagreb: Golden marketing-Tehnička knjiga; 2009.
8. Petanjek Z. Funkcionalna organizacija moždanih živaca [Internet]. Medicinar. [pristupljeno 06. lipnja 2018.]. str. 27–32. Dostupno na: https://www.sfzg.unizg.hr/_download/repository/Funkcionalna_organizacija_mozdanih_zivaca_-_nastavni_tekst.pdf
9. Judaš M, Kostović I. Uloga motoričke moždane kore u voljnim pokretima [Internet]. Temelji neuroznanosti. Zagreb: MD; 1997. [pristupljeno 06. lipnja 2018.]. str. 348–55. Dostupno na: http://www.hiim.unizg.hr/images/knjiga/Judas_Kostovic-Temelji_Neuroznanosti.pdf
10. Rudeš M, Marušić A. Eponimi u anatomiji. Zagreb: Medicinska naklada; 2009.
11. Dawidowsky K. Odnos promjera Fallopijevog kanala prema lokalizaciji oštećenja ličnog živca u Bellovoj paralizi [magistarski rad]. Zagreb: Sveučilište u Zagrebu, Prirodoslovno-matematički fakultet, Biološki odsjek; 2006.
12. Dawidowsky K. Promjene funkcije vestibularnog sustava u bolesnika s Bellovom parezom [doktorska disertacija]. Zagreb: Sveučilište u Zagrebu, Medicinski fakultet; 2011.
13. Gulhane B, Gaillard F, i sur. Facial nerve | Radiopaedia.org [Internet]. [pristupljeno 06. lipnja 2018.]. Dostupno na: <https://radiopaedia.org/articles/facial-nerve>
14. Shelley B. Historical perspectives of facial palsy: Before and after Sir Charles Bell to facial emotional expression. Arch Med Heal Sci. 2013.;1(1):85. doi:10.4103/2321-4848.113590.
15. Resende LA de L, Weber S. Peripheral facial palsy in the past: contributions from Avicenna, Nicolaus Friedreich and Charles Bell. Arq Neuropsiquiatr. 2008.;66(3b):765–9. doi:10.1590/S0004-282X2008000500035.
16. Reynolds EH, Kinnier Wilson J V. The earliest observations on facial palsy. J Hist Neurosci. 2017.;26(1):109–10. doi:10.1080/0964704X.2016.1211803.

17. Pearce JMS. Early Observations on Facial Palsy. *J Hist Neurosci.* 2015.;24(4):319–25. doi:10.1080/0964704X.2014.956923.
18. Razi, al- | Hrvatska enciklopedija [Internet]. [pristupljeno 07. lipnja 2018.]. Dostupno na: <http://www.enciklopedija.hr/natuknica.aspx?id=52032>
19. Ibn Sina | Hrvatska enciklopedija [Internet]. [pristupljeno 07. lipnja 2018.]. Dostupno na: <http://www.enciklopedija.hr/Natuknica.aspx?ID=26869>
20. van de Graaf RC, IJpma FFA, Nicolai J-PA, Werker PMN. Bell's palsy before Bell: Evert Jan Thomassen à Thuessink and idiopathic peripheral facial paralysis. *J Laryngol Otol.* 2009.;123(11):1193–8. doi:10.1017/S0022215109990454.
21. van de Graaf RC, Nicolai JA. Bell's Palsy Before Bell: Cornelis Stalpart van der Wiel's Observation of Bell's Palsy in 1683. *Otol Neurotol.* 2005.;26(6):1235–8. doi:10.1097/01.mao.0000194892.33721.f0.
22. Bird TD. Nicolaus A. Friedreich's description of peripheral facial nerve paralysis in 1798. *J Neurol Neurosurg Psychiatry.* 1979.;42(1):56–8. doi:10.1136/jnnp.42.1.56.
23. Pearce JMS. Bell's or Friedreich's palsy. *J Neurol Neurosurg Psychiatry.* 1999.;67(6):732. doi:10.1136/jnnp.67.6.732.
24. Mudry A, Ruben R, Pirsig W. Inaccuracies and useless debates associated with the use of secondary references. *Arq Neuropsiquiatr.* 2011.;69(2a):268–9. doi:10.1590/S0004-282X2011000200028.
25. Kazi RA, Rhys-Evans P. Sir Charles Bell: The artist who went to the roots! [Internet]. *J Postgrad Med.* 2004. [pristupljeno 02. svibnja 2018.];50(2):158–9. Dostupno na: <http://www.jpgmonline.com/text.asp?2004/50/2/158/8265>
26. Bell's spasm | Whonamedit - dictionary of medical eponyms [Internet]. [pristupljeno 24. svibnja 2018.]. Dostupno na: <http://www.whonamedit.com/synd.cfm/2387.html>
27. Bell's phenomenon | Whonamedit - dictionary of medical eponyms [Internet]. [pristupljeno 24. svibnja 2018.]. Dostupno na: <http://www.whonamedit.com/synd.cfm/2386.html>
28. Patel DK, Levin KH. Bell palsy: Clinical examination and management. *Cleve Clin J Med.* 2015.;82(7):419–26. doi:10.3949/ccjm.82a.14101.
29. Bell's nerve | Whonamedit - dictionary of medical eponyms [Internet]. [pristupljeno 24. svibnja 2018.]. Dostupno na: <http://www.whonamedit.com/synd.cfm/2384.html>
30. Bell-Magendie law | Whonamedit - dictionary of medical eponyms [Internet]. [pristupljeno 24. svibnja 2018.]. Dostupno na: <http://www.whonamedit.com/synd.cfm/2383.html>
31. Mona Lisa syndrome | Whonamedit - dictionary of medical eponyms [Internet]. [pristupljeno 24. svibnja 2018.]. Dostupno na: <http://www.whonamedit.com/synd.cfm/2502.html>
32. Hohman MH, Hadlock TA. Etiology, Diagnosis, and Management of Facial Palsy: 2000 Patients at a Facial Nerve Center. *Laryngoscope.* 2014.;124(7):E283–93. doi:10.1002/lary.24542.

33. Peitersen E. Bell's Palsy: The Spontaneous Course of 2,500 Peripheral Facial Nerve Palsies of Different Etiologies. *Acta Otolaryngol.* 2002.;122(7):4–30. doi:10.1080/000164802760370736.
34. Qin D, Ouyang Z, Luo W. Familial recurrent Bell's palsy. *Neurol India.* 2009.;57(6):783–4. doi:10.4103/0028-3886.59478.
35. Greco A, Gallo A, Fusconi M, Marinelli C, Macri GF, de Vincentiis M. Bell's palsy and autoimmunity. *Autoimmun Rev.* 2012.;12(2):323–8. doi:10.1016/j.autrev.2012.05.008.
36. Dawidowsky K, Velepčič M. Bolesti ličnog živca u otorinolaringologiji – postupnik [Internet]. [pristupljeno 13. svibnja 2018.]. Dostupno na: <http://hdorl.net/images/upload/files/facijalis.pdf>
37. Holland NJ, Weiner GM. Recent developments in Bell's palsy. *BMJ.* 2004.;329(7465):553–7. doi:10.1136/bmj.329.7465.553.
38. Monini S, Lazzarino AI, Iacolucci C, Buffoni A, Barbara M. Epidemiology of Bell's palsy in an Italian Health District: incidence and case-control study [Internet]. *Acta Otorhinolaryngol Ital.* 2010. [pristupljeno 10. svibnja 2018.];30(4):198. Dostupno na: <https://www.ncbi.nlm.nih.gov/pmc/articles/PMC3008145/pdf/0392-100X-30-198.pdf>
39. Meyers SL. Acute Facial Paralysis. U: Kellerman RD, Bope ET, urednici. *Conn's Current Therapy 2018.* Elsevier; 2018. str. 653–5.
40. Savettieri G, Salemi G, Rocca WA, Meneghini F, Santangelo R, Morgante L, i sur. Incidence and lifetime prevalence of Bell's palsy in two Sicilian municipalities. *Acta Neurol Scand.* 1996.;94(1):71–5. doi:10.1111/j.1600-0404.1996.tb00043.x.
41. El-Tallawy H, Farghaly W, Shehata G, Badry R, Hassan M, Hamed M, i sur. Incidence and clinical predictors of outcome of Bell's palsy, Al-Quseir City, Red Sea Governorate, Egypt. *Egypt J Neurol Psychiatry Neurosurg.* 2016.;53(2):70. doi:10.4103/1110-1083.183405.
42. El-Tallawy HN, Farghaly WM, Rageh TA, Shehata GA, Badry R, Metwally NA, i sur. Door-to-door survey of major neurological disorders (project) in Al Quseir City, Red Sea Governorate, Egypt. *Neuropsychiatr Dis Treat.* 2013.;9:767–71. doi:10.2147/NDT.S36956.
43. Campbell KE, Brundage JF. Effects of climate, latitude, and season on the incidence of Bell's palsy in the US Armed Forces, October 1997 to September 1999. *Am J Epidemiol.* 2002.;156(1):32–9. doi:10.1093/aje/kwf009.
44. Morales DR, Donnan PT, Daly F, Staa T Van, Sullivan FM. Impact of clinical trial findings on Bell's palsy management in general practice in the UK 2001–2012: interrupted time series regression analysis. *BMJ Open.* 2013.;3(7):e003121. doi:10.1136/bmjopen-2013-003121.
45. Grønhøj Larsen C, Gyldenløve M, Jønch AE, Charabi B, Tümer Z. A three-generation family with idiopathic facial palsy suggesting an autosomal dominant inheritance with high penetrance. *Case Rep Otolaryngol.* 2015.;2015:683938. doi:10.1155/2015/683938.
46. Kubik M, Robles L, Kung D. Familial Bell's Palsy: A Case Report and Literature Review. *Case Rep Neurol Med.* 2012.;2012:1–3. doi:10.1155/2012/674981.

47. Sánchez-Chapul L, Reyes-Cadena S, Andrade-Cabrera JL, Carrillo-Soto IA, León-Hernández SR, Paniagua-Pérez R, i sur. Bell's palsy. A prospective, longitudinal, descriptive, and observational analysis of prognosis factors for recovery in Mexican patients [Internet]. *Rev Invest Clin.* 2011. [pristupljeno 13. svibnja 2018.];63(4):361–9. Dostupno na: <https://pdfs.semanticscholar.org/4004/d8a5cf16376f4f8bcaaab79ed8d25ccfc699.pdf>
48. Vrabc JT, Isaacson B, Van Hook JW. Bell's palsy and pregnancy. *Otolaryngol Neck Surg.* 2007.;137(6):858–61. doi:10.1016/j.otohns.2007.09.009.
49. Begovac J, Božinović D, Lisić M, Baršić B, Schönwald S. *Infektologija*. 1. izd. Zagreb: Profil International; 2006.
50. Gagyor I, Madhok VB, Daly F, Somasundara D, Sullivan M, Gammie F, i sur. Antiviral treatment for Bell's palsy (idiopathic facial paralysis). *Cochrane Database Syst Rev.* 2015.;(11):CD001869. doi:10.1002/14651858.CD001869.pub8.
51. Liston SL, Kleid MS. Histopathology of Bell's Palsy. *Laryngoscope.* siječanj 1989.;99(1):23–6. doi:10.1288/00005537-198901000-00006.
52. Dawidowsky K, Branica S, Batelja L, Dawidowsky B, Kovać-Bilić L, Simunić-Veselić A. Anatomical Study of the Facial Nerve Canal in Comparison to the Site of the Lesion in Bell's Palsy [Internet]. *Coll Antropol.* 2011. [pristupljeno 14. veljače 2018.];35(1):61–5. Dostupno na: <https://hrcak.srce.hr/64739>
53. Moriyama H, Mitsukawa N, Itoh M, Otsuka N. A View of the Therapy for Bell's Palsy Based on Molecular Biological Analyses of Facial Muscles. *J Int Adv Otol.* 2017.;13(3):414–6. doi:10.5152/iao.2017.3971.
54. Eviston TJ, Croxson GR, Kennedy PGE, Hadlock T, Krishnan A V. Bell's palsy: Aetiology, clinical features and multidisciplinary care. *J Neurol Neurosurg Psychiatry.* 2015.;86(12):1356–61. doi:10.1136/jnnp-2014-309563.
55. Bumber Ž, Katić V, Nikšić-Ivančić M, Pegan B, Petric V, Šprem N. *Otorinolaringologija*. Zagreb: Naklada Ljevak; 2004.
56. Armand CE, Robbins MS. Teaching NeuroImages: Sucking candy sign in Bell palsy. *Neurology.* 2017.;89(19):e235. doi:10.1212/WNL.0000000000004618.
57. Baugh RF, Basura GJ, Ishii LE, Schwartz SR, Drumheller CM, Burkholder R, i sur. Clinical Practice Guideline: Bell's Palsy. *Otolaryngol Neck Surg.* 2013.;149(c):S1–27. doi:10.1177/0194599813505967.
58. Gaudin RA, Robinson M, Banks CA, Baiungo J, Jowett N, Hadlock TA. Emerging vs Time-Tested Methods of Facial Grading Among Patients With Facial Paralysis. *JAMA Facial Plast Surg.* 2016.;18(4):251–7. doi:10.1001/jamafacial.2016.0025.
59. Kanerva M. *Peripheral Facial Palsy. Grading, Etiology, and Melkersson-Rosenthal Syndrome [doktorska disertacija]* [Internet]. 2008 [pristupljeno 03. lipnja 2018.]. Dostupno na: <http://urn.fi/URN:ISBN:978-952-10-4541-7>

60. Brenner MJ, Neely JG. Approaches to Grading Facial Nerve Function. *Semin Plast Surg.* 2004.;18(1):13–21. doi:10.1055/s-2004-823119.
61. House JW, Brackmann DE. Facial Nerve Grading System. *Otolaryngol Neck Surg.* 1985.;93(2):146–7. doi:10.1177/019459988509300202.
62. Ross BG, Fradet G, Nedzelski JM. Development of a sensitive clinical facial grading system. *Otolaryngol Head Neck Surg.* 1996.;114(3):380–6. doi:10.1016/S0194-59989670206-1.
63. Fonseca KM de O, Mourão AM, Motta AR, Vicente LCC. Scales of degree of facial paralysis: Analysis of agreement. *Braz J Otorhinolaryngol.* 2015.;81(3):288–93. doi:10.1016/j.bjorl.2014.04.005.
64. Song I, Vong J, Yen NY, Diederich J, Yellowlees P. Profiling Bell’s Palsy based on House-Brackmann Score. *J Artif Intell Soft Comput Res.* 2013.;3(1):41–50. doi:10.2478/jaiscr-2014-0004.
65. Vrabc JT, Backous DD, Djalilian HR, Gidley PW, Leonetti JP, Marzo SJ, i sur. Facial Nerve Grading System 2.0. *Otolaryngol Neck Surg.* 2009.;140(4):445–50. doi:10.1016/j.otohns.2008.12.031.
66. Kanerva M, Jonsson L, Berg T, Axelsson S, Stjernquist-Desatnik A, Engström M, i sur. Sunnybrook and House-Brackmann Systems in 5397 Facial Gradings. *Otolaryngol Neck Surg.* 2011.;144(4):570–4. doi:10.1177/0194599810397497.
67. Gordin E, Lee T, Ducic Y, Arnaoutakis D. Facial Nerve Trauma: Evaluation and Considerations in Management. *Craniomaxillofacial Trauma Reconstr.* 2014.;8(1):1–13. doi:10.1055/s-0034-1372522.
68. Madhok VB, Gagyor I, Daly F, Somasundara D, Sullivan M, Gammie F, i sur. Corticosteroids for Bell’s palsy (idiopathic facial paralysis). *Cochrane Database Syst Rev.* 2016.;(7):CD001942. doi:10.1002/14651858.CD001942.pub5.
69. Katzung BG, Masters SB, Trevor AJ, urednici. *Temeljna i klinička farmakologija.* 11. izd. Trkulja V, Klarica M, Šalković-Petrišić M, stručni urednici hrvatskog izdanja. Zagreb: Medicinska naklada; 2011.
70. Branica S, Maksimović Z. Dijagnostičko-terapijska preporuka za iznenadnu naglušost [Internet]. [pristupljeno 13. svibnja 2018.]. Dostupno na: <http://hdorl.net/images/upload/files/nagluhost.pdf>
71. Teixeira LJ, Valbuza JS, Prado GF. Physical therapy for Bell’s palsy (idiopathic facial paralysis). *Cochrane Database Syst Rev.* 2011.;(12):CD006283. doi:10.1002/14651858.CD006283.pub3.

15. Životopis

OSOBNI PODACI

Ime i prezime: Ivan Mlinarić
Datum i mjesto rođenja: 26. kolovoza 1993., Zagreb
E-mail: ivan.mlinaric93@gmail.com

OBRAZOVANJE

rujan 2012. – danas Medicinski fakultet, Zagreb
rujan 2008. – lipanj 2012. XV. gimnazija (B program – informatički), Zagreb
rujan 2003. – lipanj 2008. OŠ Matka Laginje, Zagreb
rujan 2000. – lipanj 2003. OŠ Antuna Gustava Matoša, Zagreb

DODATNO OBRAZOVANJE

svibanj 2015. sudjelovanje na tečaju „Osnove palijativne medicine“, CEPAMET, Medicinski fakultet, Zagreb
travanj 2012. vozačka dozvola B kategorije, Autoškola ORYX, Zagreb
travanj 2009. tečaj za plivačke suce, Zbor plivačkih sudaca Grada Zagreba (Regija 3)
– od listopada 2013. status nacionalnog plivačkog suca

AKADEMSKA POSTIGNUĆA

STUDENTSKE AKTIVNOSTI

listopad 2017. – danas glavni urednik studentskog stručnog časopisa *Gyrus*
listopad 2016. – listopad 2017. zamjenik glavne urednice studentskog stručnog časopisa *Gyrus*
siječanj 2016. – danas član uredništva studentskog stručnog časopisa *Gyrus*
rujan 2015. volonter na manifestaciji „Noć kad mozgovci svijetle“ u sklopu EU FP7 GlowBrain projekta, Laboratorij za regenerativnu neuroznanost, Medicinski fakultet, Zagreb
listopad 2014. – danas član redakcije studentskog stručnog časopisa *Gyrus*
ožujak 2014. sudjelovanje u Tjednu mozga 2014.
listopad 2013. – danas član Studentske sekcije za neuroznanost Medicinskog fakulteta Sveučilišta u Zagrebu

DEMONSTRATURE

listopad 2017. – danas demonstrator na Katedri za pedijatriju, Medicinski fakultet, Zagreb
listopad 2016. – danas demonstrator na Katedri za internu medicinu, Medicinski fakultet, Zagreb
studeni 2014. – lipanj 2015. demonstrator na Katedri za histologiju i embriologiju, Medicinski fakultet, Zagreb
veljača 2014. – danas demonstrator na Katedri za medicinsku kemiju, biokemiju i kliničku kemiju, Medicinski fakultet, Zagreb
listopad 2013. – lipanj 2015. demonstrator na Katedri za anatomiju i kliničku anatomiju, Medicinski fakultet, Zagreb

SIMPOZIJI, KONGRESI, MANIFESTACIJE

prosinac 2017.	sudjelovanje na simpoziju „Mladi i mentalno zdravlje: Slušam te.“, Škola narodnog zdravlja „Andrija Štampar“, Zagreb
prosinac 2017.	aktivno sudjelovanje na simpoziju „Iznenadna srčana smrt u sportaša – mogućnosti pravovremenog otkrivanja i prevencije na primarnoj i sekundarnoj razini“, Škola narodnog zdravlja „Andrija Štampar“, Zagreb (demonstrator – radionica: „Praktična primjena programskog rješenja u dijagnostici iznenadne srčane smrti pri analizi EKG-a“)
rujan 2017.	aktivno sudjelovanje na 6. Hrvatskom kongresu neuroznanosti, Osijek (predavač – tema: „Students in neuroscience – Gyrus Journal“)
studeni 2016.	sudjelovanje u obilježavanju manifestacije „Brkati studeni“ na Školi narodnog zdravlja „Andrija Štampar“, Zagreb
studeni 2016.	sudjelovanje na simpoziju „Mladi i mentalno zdravlje: Slušam te.“, Škola narodnog zdravlja „Andrija Štampar“, Zagreb
studeni 2015.	sudjelovanje na simpoziju „Zajedno možemo više – 10 godina Studentske sekcije za neuroznanost“, Medicinski fakultet, Zagreb

NAGRADE, PRIZNANJA, STIPENDIJE

travanj 2018. – danas	dobitnik stipendije Nacionalne zaklade za potporu učeničkom i studentskom standardu za akademsku godinu 2017./2018. (kategorija – redoviti studenti upisani u deficitarne studijske programe)
srpanj 2017.	dobitnik Rektorove nagrade za društveno koristan rad u akademskoj i široj zajednici u akademskoj godini 2016./2017. za projekte Studentske sekcije za neuroznanost
ožujak 2017. – kolovoz 2017.	dobitnik stipendije Nacionalne zaklade za potporu učeničkom i studentskom standardu za akademsku godinu 2016./2017. (kategorija – redoviti studenti upisani u studijske programe navedene na listi deficitarnih zanimanja Hrvatskog zavoda za zapošljavanje)
svibanj 2014. – kolovoz 2014.	dobitnik stipendije Nacionalne zaklade za potporu učeničkom i studentskom standardu (kategorija – osobito uspješni) za akademsku godinu 2013./14.
rujan 2013.	student unutar 10 % najboljih studenata na studijskom programu, Medicinski fakultet, Zagreb

ŠKOLSKA POSTIGNUĆA

travanj 2012.	Druga mala znanstvena konferencija, XV. gimnazija, Zagreb
svibanj 2011.	prezentacija studentima psihologije na Filozofskom fakultetu u Zagrebu (prikaz rada s darovitim učenicima)
ožujak 2011.	Mala znanstvena konferencija, XV. gimnazija, Zagreb
rujan 2010. – lipanj 2012.	sudjelovanje u Projektima za darovite učenike XV. gimnazije
lipanj 2008.	učenik generacije osmih razreda, OŠ Matka Laginje
travanj 2005. – ožujak 2012.	sudjelovanje na županijskim natjecanjima iz matematike, kemije, biologije, latinskog jezika, geografije, logike i hrvatskog jezika
lipanj 2003.	sudjelovanje u projektu „Dobrim građanstvom protiv nasilja“, OŠ Antuna Gustava Matoša

STRANI JEZICI

- Aktivno znanje: engleski
- Pasivno znanje: njemački, latinski

ŠPORTSKA BIOGRAFIJA

travanj 2018.	Sveučilišno prvenstvo grada Zagreba u plivanju – 3. mjesto, sveukupni plasman (Medicinski fakultet – muškarci)
svibanj 2017.	Sveučilišno prvenstvo grada Zagreba u plivanju – 3. mjesto, sveukupni plasman (Medicinski fakultet – muškarci) – 3. mjesto, štafetno plivanje (4×50 m mješovito)
travanj 2016.	Sveučilišno prvenstvo grada Zagreba u plivanju – 2. mjesto, sveukupni plasman (Medicinski fakultet – muškarci) – 3. mjesto, štafetno plivanje (4×50 m slobodno)
travanj 2015.	Sveučilišno prvenstvo grada Zagreba u plivanju – 3. mjesto, štafetno plivanje (4×50 m mješovito)
svibanj 2013. – danas	sudjelovanja na Sveučilišnim prvenstvima grada Zagreba u plivanju
listopad 2012. – danas	član Sportske udruge studenata medicine Zagreb – SPORTMEF – plivačka sekcija
rujan 2007.	2. mjesto, 5. ljetni športski tjedan škola Alpe – Jadran, štafetno plivanje
lipanj 2007.	1. mjesto, Ljetno kadetsko regionalno Prvenstvo Hrvatske za Regiju 3, 400 m mješovito
travanj 2007.	3. mjesto, 18. međunarodni Ströck Austria miting, 200 m delfin
siječanj 2007.	3. mjesto, Prvenstvo osnovnih škola Grada Zagreba, štafetno plivanje
lipanj 2006.	3. mjesto, 35. Lilegov memorijal, Krško, 100 m delfin
veljača 2005.	3. mjesto, Zimsko prvenstvo Zagreba - mladi kadeti, štafetno plivanje (4×50 m, 4×100 m)
listopad 2003.	3. mjesto, „Kup Mihanović 2003“, 50 m delfin
rujan 2000. – listopad 2008.	član Hrvatskog akademskog plivačkog kluba „Mladost“, Zagreb