

Prevenција karcinoma vrata maternice

Jezernik, Petra

Master's thesis / Diplomski rad

2018

Degree Grantor / Ustanova koja je dodijelila akademski / stručni stupanj: **University of Zagreb, School of Medicine / Sveučilište u Zagrebu, Medicinski fakultet**

Permanent link / Trajna poveznica: <https://um.nsk.hr/um:nbn:hr:105:613126>

Rights / Prava: [In copyright](#)/[Zaštićeno autorskim pravom.](#)

Download date / Datum preuzimanja: **2024-07-17**



Repository / Repozitorij:

[Dr Med - University of Zagreb School of Medicine Digital Repository](#)



**SVEUČILIŠTE U ZAGREBU
MEDICINSKI FAKULTET**

Petra Jezernik

Prevenција karcinoma vrata maternice

DIPLOMSKI RAD



Zagreb, 2018.

**SVEUČILIŠTE U ZAGREBU
MEDICINSKI FAKULTET**

Petra Jezernik

Prevenција karcinoma vrata maternice

DIPLOMSKI RAD

Zagreb, 2018.

Ovaj diplomski rad izrađen je u Klinici za ženske bolesti i porode, KBC Zagreb na Medicinskom fakultetu sveučilišta u Zagrebu pod vodstvom mentora doc. dr. sc. Vladimira Banovića i predan je na ocjenu u akademskoj godini 2017./2018.

POPIS I OBJAŠNJENJE KRATICA KORIŠTENIH U RADU

AIS	adenokarcinom <i>in situ</i>
AGCUS	atipične glandularne stanice neodređena značenja
ASCUS	atipične skvamozne stanice neodređena značenja
CIN	cervikalna intraepitelna neoplazija
CIS	karcinom <i>in situ</i>
DNK	deoksiribonukleinska kiselina
EMA	Europska agencija za lijekove
FDA	Američka agencija za hranu i lijekove
FHIT	fragilna histidinska trijada
GIL	glandularna intraepitelna lezija
HPV	humani papilomavirus
HSIL	skvamozna intraepitelna lezija visokog stupnja
HZJZ	Hrvatski zavod za javno zdravstvo
LBC	tekućinska citologija
LLETZ	široka ekscizija zone preobrazbe petljom
LSIL	skvamozna intraepitelna lezija niskog stupnja
mRNA	glasnička ribonukleinska kiselina
PSKG	primarna skvamokolumna granica
RNK	ribonukleinska kiselina
SIL	skvamozna intraepitelna lezija
SSK	sekundarna skvamokolumna granica
TBS	klasifikacija "The Bethesda System 1988"
TZ	zona preobrazbe
VLP	virusu slične čestice
WHO	Svjetska zdravstvena organizacija

SADRŽAJ

SAŽETAK

SUMMARY

1. UVOD	1
2. ANATOMIJA I HISTOLOGIJA VRATA MATERNICE	2
3. KARCINOM VRATA MATERNICE	5
3.1. EPIDEMIOLOGIJA	5
3.2. ETIOLOGIJA	6
3.3. PATOGENEZA I PATOLOGIJA.....	9
3.3.1.1. HPV infekcija.....	9
3.3.1.2. Klasifikacija atipija vrata maternice.....	12
3.3.1.3. Prirodni tijek HPV infekcije – razrješenje ili perzistencija.....	14
3.3.1.4. Progresija perzistentne infekcije u preinvazivnu leziju.....	15
3.3.1.5. Razvoj invazivne lezije	16
3.4. KLINIČKA SLIKA	17
3.5. DIJAGNOSTIKA	18
3.6. LIJEČENJE	18
3.7. PREŽIVLJAVANJE.....	18
4. PREVENCIJA KARCINOMA VRATA MATERNICE	20
4.1. PRIMARNA PREVENCIJA	21
4.1.1.1. Zdravstvena edukacija.....	21
4.1.1.2. Cjepivo protiv HPV-a.....	21
4.2. SEKUNDARNA PREVENCIJA.....	26
4.2.1.1. Konvencionalna cervikalna citologija.....	29
4.2.1.2. Tekućinska citologija	31
4.2.1.3. Kolposkopija	33
4.2.1.4. Molekularno HPV testiranje.....	34
4.2.1.5. Postupak kod abnormalne cervikalne citologije.....	37

4.2.1.6. Liječenje preinvazivnih lezija	39
5. ZAKLJUČAK.....	43
6. ZAHVALA.....	44
7. LITERATURA.....	45
8. ŽIVOTOPIS	54

SAŽETAK

NASLOV RADA: Prevencija karcinoma vrata maternice

AUTOR: Petra Jezernik

Karcinom vrata maternice četvrto je najčešće sijelo i četvrti najčešći uzrok smrti od raka u žena u svijetu. Razvoj gotovo svih slučajeva posljedica je perzistentne infekcije jednim od humanih papilomavirusa visokog onkogenog rizika, koja će se nakon primoinfekcije razviti u tek oko 10% žena. Unutar nekoliko godina, samo 1 do 2% perzistentnih infekcija progredirati će u preinvazivnu leziju, a tek manji broj preinvazivnih lezija tijekom određenog perioda u karcinom vrata maternice. Faktori rizika za razvoj karcinoma su rizično spolno ponašanje, veći broj porođaja, infekcije s drugim spolno prenosivim uzročnicima, dugotrajna uporaba oralne hormonske kontracepcije i pušenje.

S obzirom na utvrđenu etiopatogenezu i činjenicu da se razvija u dugačkom periodu i do 20 godina ili više, karcinom vrata maternice lako je dostupan kontroli i prevenciji. Prevencija pritom podrazumijeva provođenje različitih aktivnosti primarne, sekundarne i tercijarne razine kako bi se spriječio njegov razvoj te umanjio utjecaj na kvalitetu života i životni vijek. Metode primarne prevencije su pravodobna i kontinuirana zdravstvena edukacija te primjena jednog od tri trenutno dostupna cjeviva – dvovalentnog HPV 16/18 cjeviva Cervarix[®], četverovalentnog HPV 6/11/16/18 cjeviva Gardasil[®] ili deveterovalentnog HPV 6/11/16/18/31/33/45/52/58 cjeviva Gardasil[®]9. Sekundarna se prevencija odnosi na detekciju i adekvatno zbrinjavanje preinvazivnih lezija i ranih karcinoma. Uz konvencionalnu cervikalnu citologiju ili "Papa-test" kao standardni test probira, za detekciju su na raspolaganju i tekućinska citologija, proširena kolposkopija i molekularno HPV testiranje. Pozitivan se rezultat testa probira može potvrditi biopsijom, endocervikalnom kiretažom ili dijagnostičkom konizacijom, a za liječenje su dostupne različite lokalno destruktivne i ekscizijske metode. Tercijarna prevencija karcinoma vrata maternice podrazumijeva liječenje invazivnih lezija kirurški, radioterapijom ili kemoterapijom kako bi se spriječile komplikacije i pogoršanje bolesti te očuvala kvaliteta života i životni vijek žena.

KLJUČNE RIJEČI: karcinom vrata maternice, prevencija, cjepivo protiv HPV-a, probir, citologija, HPV testiranje

SUMMARY

TITLE: Cervical cancer prevention

AUTHOR: Petra Jezernik

Cervical cancer represents the fourth most common cancer site, as well as the fourth most frequent cause of death in women. In almost all cases, the cancer develops due to a persistent infection by a high-risk human papillomavirus, following an initial infection in about 10% of the infected women. Within several years, only 1-2% of persistent infections progress into cervical precancerous lesions, while only a small number of precancers later progress into cervical cancer. Risk factors related to the development of cervical cancer include risky sexual behavior, several full-time pregnancies, infections by other STD agents, long-term use of oral hormonal contraceptives, and smoking.

Considering that its etiopathogenesis has been identified and that it takes a long time to develop, the disease can easily be managed and prevented. In this sense, various measures can be taken with regard to primary, secondary, and tertiary prevention in order to stop the cancer from developing and to diminish its impact on the quality and duration of life. Primary prevention methods include early and sustained health education and the use of one of the three available vaccines: Cervarix[®], a bivalent HPV 16/18 vaccine; Gardasil[®], a quadrivalent HPV 6/11/16/18 vaccine, and Gardasil[®]9, a 9-valent HPV 6/11/16/18/31/33/45/52/58 vaccine. Secondary prevention aims to detect and adequately treat cervical precancer and early cancer. Apart from the commonly used cervical cytology or the "Pap smear", which is the standard screening method, other detection methods include liquid-based cytology, expanded colposcopy and molecular HPV testing. A positive screening test result can be confirmed by means of biopsy, endocervical curettage, or diagnostic conization, while the available treatment methods include various local destructive and excisional methods. Tertiary cervical cancer prevention is based on the treatment of invasive lesions by surgery, radiation, or chemotherapy in order to prevent complications and an aggravation of the disease, as well as to ensure a good quality and duration of life of women.

KEYWORDS: cervical cancer, prevention, HPV vaccine, screening, cytology, HPV testing

1. UVOD

Invazivni karcinom vrata maternice zloćudna je novotvorina ženskog spolnog sustava koja najčešće započinje na skvamokolumnoj granici, uz zahvaćanje višeslojnog pločastog epitela egzocerviksa ili jednoslojnog cilindričnog epitela endocervikalnog kanala.

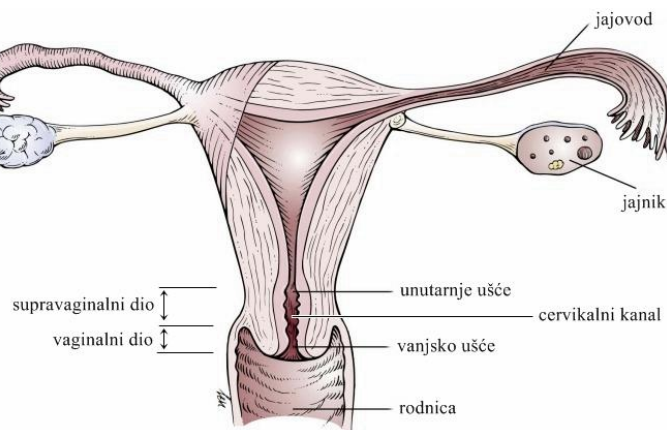
Dominantan histološki tip na koji otpada 75 do 85% svih karcinoma je karcinom pločastih stanica (skvamozni karcinom, lat. *carcinoma planocellulare cervicis uteri*), 15 do 25% svih karcinoma čini karcinom žljezdanih stanica (adenokarcinom, lat. *adenocarcinoma cervicis uteri*) čija incidencija u posljednjih dvadesetak godina bilježi stalni porast, a manje od 0,5% svih zloćudnih oboljenja vrata maternice čine drugi epitelni tumori – adenoskvamozni karcinom, neuroendokrini tumori i nediferencirani karcinomi (1–3).

Danas se zna da se gotovo svi slučajevi invazivnog karcinoma vrata maternice razvijaju iz preinvazivnih lezija u periodu od 10 do 20 godina, a posljedično perzistentnoj infekciji s jednim ili više od petnaestak onkogenih tipova humanog papiloma virusa (4). Zahvaljujući tim spoznajama te kontinuiranoj provedbi starih i uvođenjem novih metoda prevencije, u posljednjih pedesetak godina učestalost i smrtnost od karcinoma pločastih stanica dramatično je smanjena prvenstveno u razvijenim zemljama, dok je u određenim slabije razvijenim regijama svijeta karcinom vrata maternice još uvijek najčešći uzrok smrti od novotvorina (2, 5).

Invazivni karcinom vrata maternice jedina je novotvorina u ljudi i jedini ginekološki karcinom s identificiranom etiopatogenezom, dostupnom uspješnom profilaksom u obliku cjepiva i mogućnošću kontrole i prevencije redovitim probirom (6).

2. ANATOMIJA I HISTOLOGIJA VRATA MATERNICE

Vrat maternice (lat. *cervix uteri*) uzak je, najdonji dio maternice, u većine žena duljine 2 do 4 cm, a debljine stijenke 1 do 2 cm. Kroz čitavu njegovu duljinu pruža se cervikalni kanal koji spaja šupljinu materišta s lumenom rodnice. Otvor prema šupljini maternice naziva se unutarnje ušće (lat. *orificium uteri internum*), a prema lumenu rodnice vanjsko ušće (lat. *orificium uteri externum*). Sam vrat sastoji se od oko 2 cm dugačkog supravaginalnog dijela (*portio supravaginalis cervicis uteri* ili endocerviks) koji leži iznad rodnice i oko 1 cm dugačkog rodničkog dijela (*portio vaginalis cervicis uteri* ili egzocerviks; često se naziva samo porcija) koji prominira u rodnicu i dostupan je vizualizaciji pri pregledu u spekulima (Slika 1). Oblik porcije i otvora vanjskog ušća razlikuje se u nerotkinja i žena koje su rodile. U nerotkinja je porcija konična, a otvor okrugla oblika, promjera 3 do 4 mm, a u žena koje su rodile porcija je cilindrična, a vanjsko ušće više ili manje poprečno lacerirano i ograničeno duljom prednjom i kraćom stražnjom usnom (7, 8).

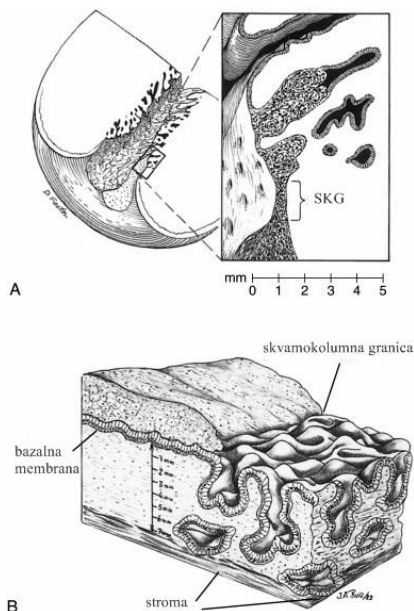


Slika 1. Shema anatomije vrata maternice. Prema Textbook of Physical Diagnosis, str. 505. (9)

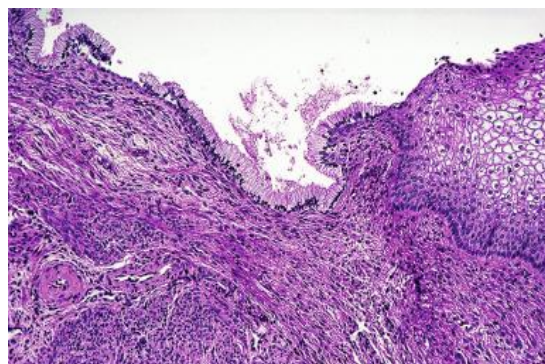
Maternica je histološki građena od potrbušnice, mišićnog sloja i sluznice. Potrbušnica obavija samo stražnji supravaginalni dio vrata maternice; prednji dio je, zbog toga što serozna ovojnica sa stražnje strane mokraćnog mjehura prelazi na maternicu u visini istmusa, nepokriven i smješten retroperitonealno. Mišićni sloj je u području vrata maternice stanjen na svega 15% debljine s područja trupa i nadomješten gustim vezivom, dok je sluznica deblja nego u području trupu. Sluznica supravaginalnog dijela vrata maternice obložena je crvenkasto obojenim jednoslojnim cilindričnim epitelom, građeni od sekrecijskih i manjeg

broja cilijarnih trepetljikavih stanica. Epitel stvara brojne žljezdane kripte i luči sluz, a prema kranijalno se nastavlja na epitel endometrija. Sluznica egzocerviksa prekrivena je neurožnjelim, višeslojnim pločastim epitelom građenim od četiri sloja – bazalnog, parabazalnog, intermedijarnog i superficijalnog. Ružičaste je boje i prema kaudalno se nastavlja na višeslojni epitel rodnice (7).

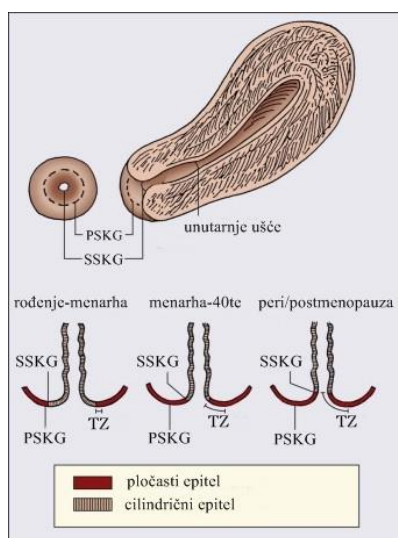
Mjesto prijelaza cilindričnog epitela endocerviksa u pločasti epitel egzocerviksa naziva se skvamokolumnom granicom i njezin smještaj nije stalan, već ovisi o hormonskom statusu i životnoj dobi žene (Slika 2 i 3). U pubertetu i reproduktivnom razdoblju, odnosno u vrijeme hormonske stimulacije cilindričnog epitela, skvamokolumna granica smještena je egzocervikalno. Pritom na stanice epitela djeluje rodnički sadržaj niskog pH i potiče ih na pločastu metaplaziju uz razvoj najprije nezrelog, a sazrijevanjem i zrelog metaplastičnog epitela gotovo identičnog pločastom epitelu. Na egzocerviksu stoga možemo razlikovati jednu lateralnije smještenu originalnu ili primarnu skvamokolumnu granicu koja predstavlja mjesto prijelaza cilindričnog i originalnog pločastog epitela prije procesa metaplazije i drugu medijalnije položenu aktivnu ili sekundarnu skvamokolumnu granicu koja predstavlja mjesto prijelaza cilindričnog i metaplastičnog pločastog epitela. Ta zona više ili manje zrelog metaplastičnog epitela između primarne i sekundarne granice naziva se zonom preobrazbe (engl. *transformation zone*, TZ) i smatra se najranjivijom na virusnu infekciju i proces karcinogeneze. U postmenopauzalnom razdoblju, kao i u djetinjstvu skvamokolumna granica se zbog hormonske neaktivnosti povlači u cervikalni kanal i više nije dostupna vizualizaciji pri pregledu u spekulima (Slika 4) (8, 10).



Slika 2. A – shematski prikaz distribucije endocervikalnih kripta uz detaljniji prikaz površine endocervikalne sluznice i podležeće strome. B – detaljniji trodimenzionalni prikaz građe stijenke endocervikalnog kanala. Prema Atlas of Pelvic Anatomy and Gynecologic surgery, str. 497. (11)



Slika 3. Histološki prikaz mjesta prijelaza između višeslojnog pločastog i cilindričnog epitela. Prema Rosai and Ackerman's Surgical Pathology, str. 32. (12)



Slika 4. Skvamokolumnna granica i zona preobrazbe. PSKG, primarna skvamokolumnna granica. SSK, sekundarna skvamokolumnna granica. TZ, zona preobrazbe. Prema Abeloff's Clinical Oncology: Fifth Edition, str. 1537. (10)

3. KARCINOM VRATA MATERNICE

3.1. EPIDEMIOLOGIJA

Prema podacima iz GLOBOCAN-a za 2012., invazivni karcinom vrata maternice četvrto je najčešće sjelo raka i četvrti najčešći uzrok smrti od raka u žena u svijetu. Te je godine dijagnosticirano oko 528 000 novih slučajeva, uz oko 266 000 smrtnih slučajeva, pri čemu se stopa incidencije uvelike razlikuje od jedne do druge države. Velika većina, približno 85% novih slučajeva dijagnosticirano je u slabije razvijenim dijelovima svijeta. Gotovo 9 od 10 svih smrtnih slučajeva, njih oko 230 000, dogodilo se u slabije razvijenim dijelovima, naspram 36 000 smrtnih slučajeva u razvijenijim dijelovima svijeta (13).

Prema posljednjim dostupnim podacima Registra za rak Hrvatskog zavoda za javno zdravstvo za 2014., u Hrvatskoj je invazivni karcinom vrata maternice treći po učestalosti ginekološki karcinom, iza karcinoma endometrija i jajnika. Deseto je najčešće sjelo raka uz 307 novodijagnosticiranih slučajeva i deveti najčešći uzrok smrti od raka u žena uz 130 smrtnih slučajeva (Tablica 1). Najviša stopa incidencije je u dobnim skupinama 30-39 i 40-49 godina u kojima se nalazi na trećem mjestu najčešćeg sjela raka u žena, iza karcinoma dojke i štitnjače (14).

Tablica 1. Najčešća sjela raka u žena u Republici Hrvatskoj 2014. godine. Prema HZJZ (14)

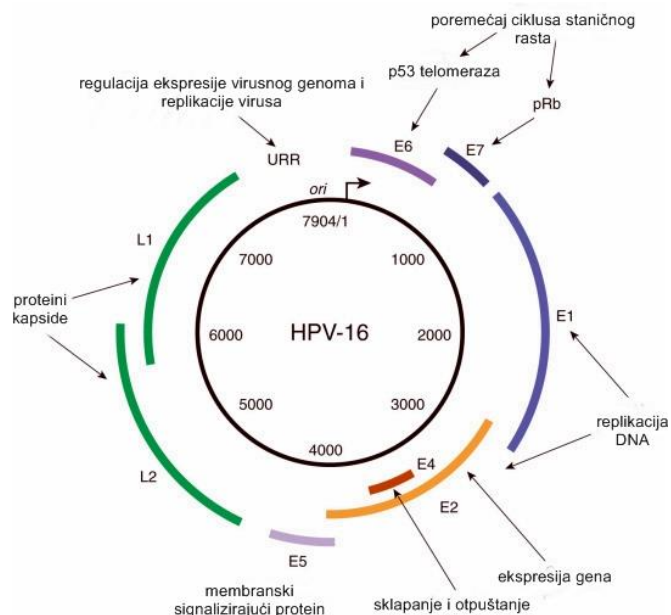
Sijelo	Incidencija	Mortalitet
1. Dojka	2644	1071
2. Traheja, bronhi i pluća	787	753
3. Kolon	779	553
4. Tijelo maternice	635	146
5. Štitnjača	491	35
6. Rektum i rektosigma	464	304
7. Jajnik, jajovod i adneksa	402	308
8. Gušterača	350	353
9. Želudac	325	307
10. Vrat maternice	307	130

3.2. ETIOLOGIJA

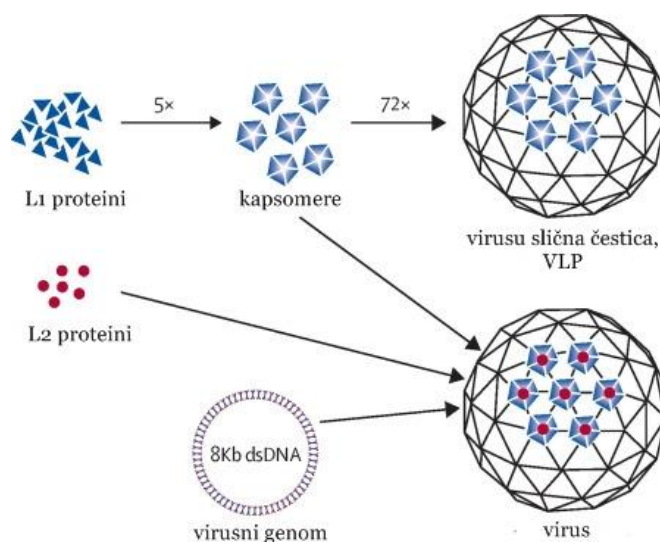
Danas je na temelju globalnih epidemioloških istraživanja započelih 70-ih godina prošlog stoljeća opće prihvaćena činjenica kako je perzistentna infekcija s jednim ili više onkogenih tipova HPV-a najvažniji i vjerojatno nužan etiološki čimbenik za razvoj gotovo svih slučajeva preinvazivnih i invazivnih lezija vrata maternice (4).

Još je u 19. stoljeću talijanski liječnik Rigoni-Stern (15) uočivši visoku učestalost karcinoma vrata maternice u udanih žena, udovica i žena promiskuitetnih navika, a nižu učestalost u djevojaka koje nisu imale spolni odnos i redovnica, zaključio da bi ova vrsta karcinoma mogla biti povezana sa spolnim kontaktom. Stoljeće kasnije, brzi razvoj bakteriologije rezultirao je ranim, uglavnom bezuspješnim pokušajima povezivanja karcinoma vrata maternice s raznim uzročnicima spolno prenosivih bolesti. Istraživanja o mogućoj povezanosti HPV infekcije i karcinoma vrata maternice započela su 1970-ih, a tek su tehnološki napredak i razvoj dijagnostičkih mogućnosti početkom 1990-ih omogućili potvrdu navedene povezanosti. Slijedom tih događaja dokazano je kako više od 99% svih karcinoma vrata maternice sadrži genom HPV-a (16, 17).

Humani papilomavirusi (akronim lat. riječi *papilla* – bradavica i grč. riječi *oma* – tumor) široko su rasprostranjeni relativno mali, neovijeni virusi oblika ikozaedra čija kružna dvolančana DNK sadrži 6 ranih (E1, E2, E3, E4, E5, E6 i E7) i 2 kasna gena (L1 i L2) (Slika 5). Smatra se da su u proces virusne karcinogeneze uključena dva rana gena, E6 i E7, koji nakon integracije virusne DNK u genom domaćina kodiraju za dva istoimena onkoproteina. E6 i E7 onkoproteini tvore komplekse s dva glavna stanična supresorska proteina, p53 i pRB te dovode do njihove inaktivacije, gubitka regulacije staničnog rasta i nekontrolirane diobe tako promijenjenih stanica. E6 se pritom veže za p53 čija je uobičajena uloga zaustavljanje staničnog ciklusa u slučaju oštećenja DNK kako bi se ili omogućio popravak DNK ili ako se DNK ne može popraviti, stanicu uvelo u apoptozu. E7 se veže za pRB, p21 i p27 i uvodi stanicu u S fazu staničnog ciklusa uz indukciju sinteze DNK. Kasni geni s druge strane kodiraju za veliki L1 i mali L2 strukturni protein virusne kapside. L1 proteini se u slučaju prekomjerne ekspresije u različitim eukariotskim stanicama mogu samostalno organizirati u neinfektivne virusima slične čestice (engl. *viral-like particles*, VLP) koje su temelj današnjih profilaktičkih cjepiva protiv HPV (Slika 6) (8, 18–20).



Slika 5. Prikaz genoma humanog papilomavirusa. Prema Clinical Gynecologic Oncology, str. 40. (6)



Slika 6. Prikaz formiranja virusima sličnih čestica L1 proteina virusne kapside i formiranja autentičnog virusa. Prema Lowy, str. 6. (21)

Humani papilomavirusi pripadaju porodici Papillomaviridae koja obuhvaća 16 rodova. Rod alfa-papilomavirusa povezan je s razvojem lezija sluznice, a roda beta-papilomavirusa s razvojem kožnih lezija (20). Unutar tih rodova, na temelju razlika u virusnom genomu, identificirano je više od 150 tipova, a više od dvadesetak ih je povezano s promjenama u anogenitalnoj regiji. Svi tipovi pokazuju visoki tropizam prema stratificiranom pločastom epitelu kože ili sluznica, a s obzirom na to iz kojih su lezija najčešće izolirani, tipovi HPV-a

dijele se u skupine niskog ili neonkogenog, srednjeg i visokog onkogenog rizika (Tablica 2) (8, 22).

Od dosad identificiranih 15 tipova visokog onkogenog rizika, HPV 16 i HPV 18 daleko su najčešće izolirani i uzrokuju između 2/3 i 3/4 svih slučajeva invazivnog karcinoma vrata maternice. Dodatnih 20% slučajeva otpada na tipove 45, 31, 33, 58 i 52, s manjim varijacijama u distribuciji tipova u različitim geografskim sredinama. Pritom su HPV 16 i njemu srodni tipovi 31, 33, 35, 52 i 58 češći nalaz u slučaju preinvazivnih promjena pločastog epitela i karcinoma pločastih stanica, a HPV 18 i njemu srodni tipovi 39, 45, 59 i 68 u slučaju preinvazivnih promjena žljezdanog epitela i karcinoma žljezdanih stanica (23, 24).

Tablica 2. Skupine tipova HPV-a s obzirom na onkogeni potencijal i povezane promjene. Prema Ginekologija, Muñoz i sur. (8, 22)

Skupina	HPV tipovi	Promjene uzrokovane HPV-om
nizak onkogeni rizik	6, 11, 40, 42, 43, 44, 54, 61, 70, 72, 81, 89	šiljasti i ravni kondilomi, papilomi grkljana i spolnih organa, Bowenova bolest
srednji onkogeni rizik	26, 53, 66	CIN I - CIN III, rijetko invazivni karcinom
visoki onkogeni rizik	16, 18, 31, 33, 35, 39, 45, 51, 52, 56, 58, 59, 68, 73, 82	CIN III/CIS, invazivni karcinom vulve, vrata maternice i penisa

HPV tipovi 16, 18, 31, 33, 35, 39, 45, 51, 52, 56, 58 i 59 klasificirani su kao definitivni karcinogeni za ljude (skupina 1 karcinogena), tip 68 kao vjerojatni karcinogen za ljude (skupina 2A karcinogena), tipovi 26, 53, 66, 67, 70, 73 i 82 kao mogući karcinogeni za ljude (skupina 2B karcinogena), a HPV tipovi 6 i 11 kao najvažniji predstavnici skupine niskog ili neonkogenog rizika, nisu povezani s karcinomima vrata maternice (grupa 4 karcinogena), već uzrokuju benigne lezije anogenitalne regije i smatra ih se odgovornim za oko 90% svih genitalnih kondiloma (20, 25).

3.3. PATOGENEZA I PATOLOGIJA

Invazivni karcinom vrata maternice zapravo je rijedak, završni stadij nerazriješene HPV infekcije. Razvija se u četiri velika koraka koji uključuju prijenos i infekciju HPV-om, perzistenciju infekcije, progresiju perzistentne infekcije u preinvazivnu leziju i razvoj invazivne lezije u periodu i do dvadesetak ili više godina (4).

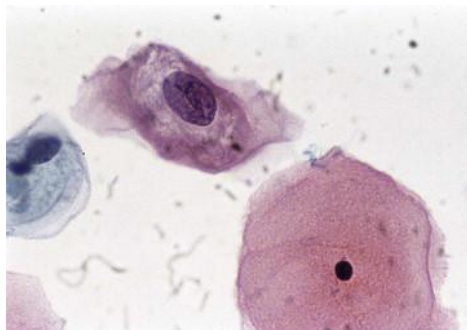
3.3.1.1. HPV infekcija

Na temelju meta-analize koju su 2007. proveli De Sanjosé i suradnici (26), a kojom je utvrđeno kako je približno 10% ili 291 milijun žena s normalnim citološkim nalazom nosioc HPV DNK, genitalna infekcija HPV-om danas se smatra najčešćom spolno prenosivom bolešću u svijetu, čija prevalencija značajno varira s obzirom na geografski položaj – najviša je na području subsaharske Afrike, Latinske Amerike i istočne Europe, a najniža na području jugoistočne Azije i juga Europe (Tablica 3).

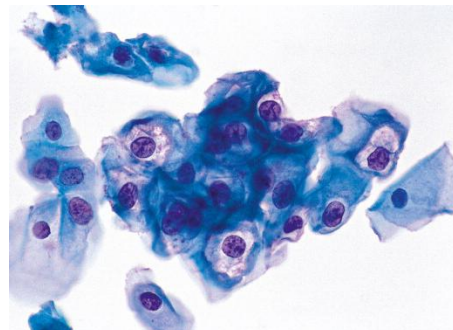
Infekcija humanim papilomavirusom uglavnom se prenosi spolnim putem, direktnim kontaktom s kožom ili sluznicom zaražene osobe, pri čemu virusne čestice u organizam ulaze kroz postojeće mikrotraume i abrazije te dopiru do matičnih stanica bazalnog sloja višeslojnog pločastog epitela. Vrlo su rijetki slučajevi nespolne transmisije i tad je riječ uglavnom o vertikalnom prijenosu virusa s majke na dijete (12, 20). Smatra se kako će većina spolno aktivnih osoba za vrijeme svog života biti izložena i zaražena s barem jednim anogenitalnim HPV tipom, a većina infekcija stekne se neposredno nakon ulaska u spolne odnose. Prevalencija je iz tih razloga najveća u spolno aktivnih žena mlađih od 25 godina, nakon čega slijedi pad učestalosti sve do ponovnog porasta u razdoblju premenopauze i menopauze. Kao mogući razlozi sekundarnog porasta navode se reaktivacija latentne infekcije stečene u mladosti posljedično slabljenju imunosti ili novostečena HPV infekcija uslijed promjena u spolnom ponašanju u starijoj životnoj dobi (25–27).

Infekcija uvijek započinje u stanicama bazalnog sloja pločastog epitela, u kojima virusna DNK opstaje u obliku episoma, kružnih izvankromosomskih dijelova. U tim je stanicama infekcija latentna, a tek diobom i dozrijevanjem bazalnih u spinozne stanice okoliš postaje povoljniji za umnažanje virusa što se očituje pojačanom DNK replikacijom, transkripcijom mRNA i ekspresijom kasnih gena nužnih za sintezu strukturnih proteina. Tako u gornjim slojevima pločastog epitela dolazi do formiranja zrelih virusnih čestica. Aktivno umnažanje virusa dovodi do postupnog propadanja inficiranih stanica i razvoja

karakterističnog citopatskog efekta, koilocitoze. Koilociti se opisuju kao displastične uvećane stanice intermedijarnog i/ili superficijalnog sloja pločastog epitela karakterizirane povećanom jezgrom nepravilnih kontura, hiperkromazijom i perinuklearnom vakuolizacijom citoplazme (Slika 7 i 8) (28).



Slika 7. Prikaz koilocita u gornjem dijelu slike. Uočljiva uvećana jezgra s perinuklearnom vakuolizacijom i perifernom kondenzacijom citoplazme. Prema Diagnostic Cytopathology Essentials, str. 29. (29)



Slika 8. Prikaz koilocita u nalazu Papa testa. Uočljiva uvećana jezgra s hiperkromazijom, perinuklearna vakoulizacija i periferna kondenzacija citoplazme. Prema Gynecologic Pathology, str. 147. (30)

U slabije diferenciranim stanicama tipičnim za intraepitelne lezije visokog stupnja i invazivne karcinome, u kojima se virus ne može umnažati samostalno, smanjuje se broj koilocita i HPV DNK kopija. Virusni se genom pritom rastvori, uvijek u području E2 gena i izravna, a dio virusne DNK ugradi se u genom domaćinske stanice. Područje E2 gena normalno kodira za proteine inhibitore aktivnosti transkripcije područja E6 i E7 te je ekspresija E6 i E7 onkoproteina za vrijeme infektivnog procesa vrlo niska. Fizičko prekidanje tog područja dovodi do gomilanja navedenih onkoproteina u inficiranoj stanici uz povećanu mogućnost njihova vezanja sa staničnim regulacijskim proteinima p53 i pRB, posljedica čega je nekontrolirana dioba promijenjenih stanica. Takva imortalizacija stanica omogućuje perzistiranje genetskih mutacija bez vremena za popravak DNK ili mogućnosti indukcije apoptoze, posljedično čemu može doći do maligne transformacije. Do navedene deregulacije ekspresije onkoproteina, potaknute bilo genetskim bilo epigenetskim promjenama, dolazi u jednom, za sad još uvijek nedefiniranom trenutku progresije perzistentne infekcije u preinvazivnu leziju (4, 28, 31).

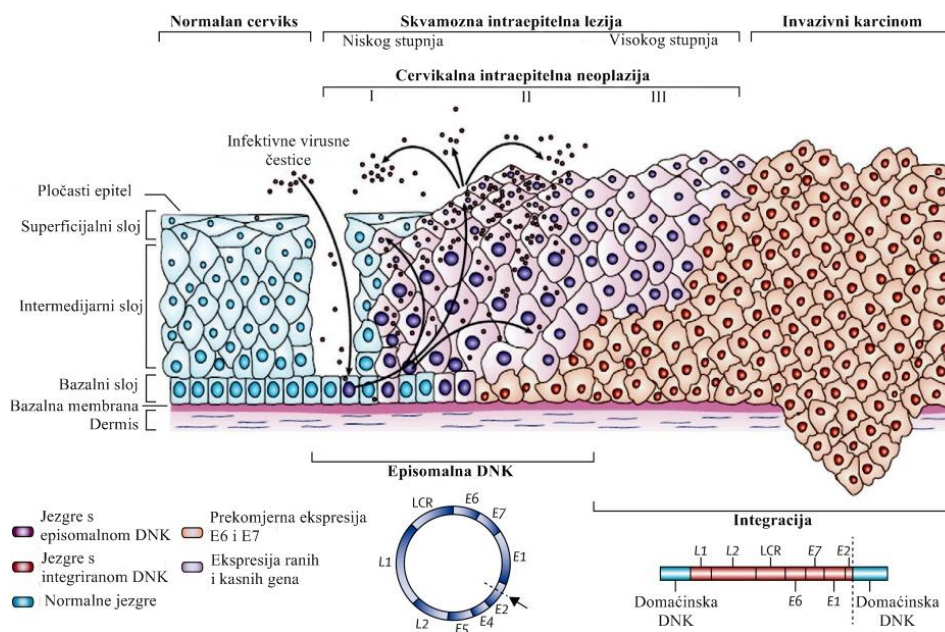
Tablica 3. Prikaz prilagođene* prevalencije HPV infekcije s obzirom na geografski položaj.
Prema de Sanjosé i sur. (26)

Regija svijeta	Prilagođena prevalencija HPV infekcije
Europa	8,1%
Istočna Europa	29,1%
Zapadna Europa	8,4%
Sjeverna Europa	7,9%
Južna Europa	6,8%
Azija	8,0%
Istočna Azija	13,6%
Japan i Tajvan	7,0%
Jugoistočna Azija	6,2%
Indija	7,5%
Amerika	13,0%
Sjeverna Amerika	11,3%
Centralna Amerika	20,4%
Južna Amerika	12,3%
Afrika	22,1%
Istočna Afrika	31,6%
Zapadna Afrika	17,0%
Sjeverna Afrika	21,5%
Južna Afrika	15,5%

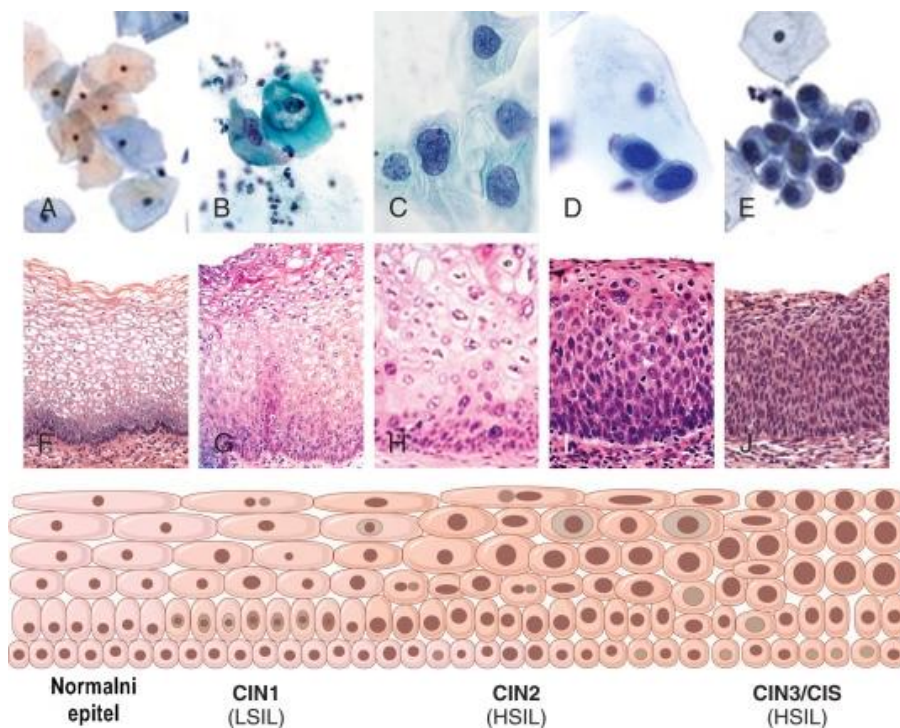
*prevalencija HPV infekcije prilagođena je s obzirom na regiju, vrstu i dizajn studije, godinu objavljivanja, uređaj za prikupljanje uzorka, medij za pohranu stanica, HPV test i korišten primer, najmlađu i najstariju dob uključenu u svaku studiju

3.3.1.2. Klasifikacija atipija vrata maternice

Tijekom karcinogeneze potaknute HPV-om najčešće u području nezrelog metaplastičnog epitela zone preobrazbe, ili rjeđe u području prvobitnog pločastog ili cilindričnog epitela, događaju se određene stanične promjene. One obuhvaćaju nejednakost u obliku i veličini stanica i jezgri, poremećaj rasporeda i sazrijevanja stanica s poremećajem odnosa jezgra-citoplazma u korist jezgre, razlike u količini i kakvoći kromatina, izgledu i boji jezgrića, promjene boje i oblika citoplazme te povećanu mitotičku aktivnost. Iako postoje različiti termini za opis navedenih promjena, dva međunarodno prihvaćena klasifikacijska sustava za lezije pločastog epitela su patohistološka *CIN klasifikacija* te "*The Bethesda System 1988*" (TBS) koji lezije klasificira citološki. Patohistološka *CIN klasifikacija* razlikuje tri stupnja cervikalne intraepitelne neoplazije – CIN I, CIN II i CIN III s obzirom na debljinu promjenama zahvaćenog epitela, od zahvaćenosti samo bazalne trećine u slučaju CIN I pa do zahvaćenosti više od 2/3 debljine, odnosno pune debljine epitela u slučaju CIN III i karcinoma *in situ* (CIS). Citološkom je TBS klasifikacijom umjesto cervikalne intraepitelne neoplazije uveden pojam skvamozne intraepitelne lezije (engl. *squamous intraepithelial lesion*, SIL) koja se dijeli na samo dvije skupine – niskog (engl. *low SIL*, LSIL) i visokog (engl. *high SIL*, HSIL) stupnja (Slika 9 i 10) (1, 8, 32).



Slika 9. Prikaz genoma i životnog ciklusa HPV-a te s njim povezanih citoloških i histoloških termina za promjene vrata maternice. Prema Crosbie i sur., str. 892. (33)



Slika 10. Prikaz progresije cervikalnih lezija. Prvi red (A-E) prikazuje citološku progresiju od normalnog nalaza preko SIL niskog do SIL visokog stupnja. Drugi red (F-J) prikazuje patohistološku progresiju, a treći red shemu progresije od normalnog nalaza preko CIN I i CIN II do CIN III/karcinom *in situ*. Prema Diagnostic Gynecologic and Obstetric Pathology, str. 310. (34)

Za Hrvatsku je 1991. kao jedinstvena citološka klasifikacija prihvaćena "Zagreb 1990" (Tablica 4). Ta je klasifikacija zapravo modificirana TBS klasifikacija – sastoji od TBS podjele intraepitelnih lezija na SIL niskog i visokog stupnja, ali uz dodatno uvrštavanje CIN klasifikacije te podjele na laku, srednju i tešku displaziju i karcinom *in situ*. Laka displazija (lat. *dysplasia levis*) koja je istovjetna SIL niskog stupnja, odnosno CIN I očituje se slabije izraženim promjenama pojedinačnih stanica ili stanica u manjim nakupinama intermedijarnog i/ili superficijalnog sloja, a jezgra zauzima $<1/3$ stanice. U slučaju srednje displazije (lat. *dysplasia media*), istovjetne SIL visokog stupnja i CIN II, promjene su srednje jačine i uz superficijalni sloj, zahvaćene su i duboke intermedijarne i poneka stanica parabazalnog sloja, a jezgra zauzima $1/2$ površine stanice. Teška displazija i karcinom *in situ* (lat. *dysplasia gravis*), istovjetni SIL visokog stupnja i CIN III, karakterizirani su jako izraženim promjenama stanica bazalnog i parabazalnog sloja, stanice pokazuju različite stupnjeve diferencijacije ili su nediferencirane, a jezgra iznosi $\geq 2/3$ površine stanice (32, 35).

Tablica 4. Klasifikacija citoloških nalaza "Zagreb 1990". Preuzeto iz Ginekologija (32)

OPISNA DIJAGNOZA – ABNORMALNOSTI EPITELA	
Skvamozne stanice:	
Abnormalne skvamozne stanice neodređena značenja (ASCUS)	
Skvamozne intraepitelne lezije (SIL)	
dysplasia levis	— CIN I — SIL niska stupnja
dysplasia media	— CIN II — SIL visoka stupnja
dysplasia gravis	— CIN III — SIL visoka stupnja
carcinoma in situ	— CIN III — SIL visoka stupnja
plus promjene povezane s HPV	
Carcinoma planocellulare	

Abnormalnosti žljezdanih stanica preinvazivnih lezija vrata maternice općenito su nešto slabije uočljive od promjena stanica pločastog epitela, posebice ako se radi o dobro diferenciranim stanicama. Najčešće je riječ o zamjeni normalnih visokim cilindričnim stanicama, stratifikaciji staničnih jezgri s hiperkromazijom i polimorfizmom te povećanoj mitotičkoj aktivnosti, a u čak 50% slučajeva može biti prisutna prateća atipija pločastog epitela. Atipije se kao i u slučaju pločastog epitela klasificiraju na temelju promjena zahvaćenog epitela kao abnormalne žljezdane stanice neodređena značenja (engl. *Atypical Glandular Cells of Undetermined Significance*, AGCUS), glandularne intraepitelne lezije - GIL I i GIL II te adenokarcinom *in situ* (AIS) (8).

3.3.1.3. Prirodni tijek HPV infekcije – razrješenje ili perzistencija

Inicijalna genitalna HPV infekcija može se prezentirati cijelim spektrom citoloških nalaza, ali se u većini slučajeva neće očitovati nikakvim promjenama na vratu maternice. Ipak, otprilike 1/3 žena razvit će određene citološke abnormalnosti u vidu abnormalnih skvamoznih odnosno glandularnih stanica neodređena značenja ili intraepitelne lezija niskog stupnja. U 90 do 95% slučajeva infekcija je unatoč takvom nalazu na vratu maternice prolazna i već unutar nekoliko mjeseci pa do oko 2 godine od izlaganja HPV-u doći će do spontanog razrješenja ili supresije putem stanične imunosti. Infekcija tipovima visokog onkogenog rizika uglavnom perzistira dulje i potrebno joj je više vremena za razrješenje od infekcije podtipovima niskog onkogenog rizika. Iako zasad ne postoji opće prihvaćena definicija

klinički signifikantne perzistencije, smatra se da što HPV infekcija dulje perzistira, to su šanse za njeno razrješenje manje, a rizik za razvoj prekanceroze veći (4, 10).

Tek će manji broj žena, oko 10%, razviti trajnu, perzistentnu infekciju HPV-om koja potom može progredirati u intraepitelnu leziju visokog stupnja. Ta činjenica ukazuje da HPV infekcija iako nužna, sama po sebi nije dovoljna za pokretanje složenog mehanizma karcinogeneze, već je vjerojatno potrebno djelovanje i drugih nepovoljnih nevirusnih bioloških ili imunoloških čimbenika. Brojna epidemiološka istraživanja kao potencijalne kofaktore koji bi mogli utjecati na rizik perzistencije HPV infekcije i progresiju bolesti navode rani početak spolnog života, rizične spolne navike obaju partnera, ranu dob prve trudnoće i veći broj porođaja, infekcije s uzročnicima drugih spolno prenosivih bolesti, dugotrajnu uporabu oralne hormonske kontracepcije i pušenje duhana iako njihov učinak nije u potpunosti prihvaćen i razjašnjen. (4, 36).

Od infekcija s uzročnicima spolno prenosivih bolesti, s karcinomom vrata maternice najučestalije se povezuje infekcija s *Chlamydia trachomatis* koja s jedne strane može uzrokovati upalu ili mikroabrazije vrata maternice i olakšati infekciju HPV-om ili s druge strane olakšati perzistenciju HPV infekcije putem imunoloških mehanizama (37).

Uporaba oralne hormonske kontracepcije 5 ili više godina također se povezuje s rizikom od razvoja oba histološka tipa karcinoma vrata maternice. Mogući mehanizam povećana rizika je hormonski potaknuta integracija HPV DNK u genom domaćinske stanice i posljedična deregulacija ekspresije E6 i E7 onkoproteina (36, 42).

Što se tiče pušenje duhana, ono se od svih potencijalnih faktora rizika jedino pokazalo nezavisnim rizičnim čimbenikom, ali samo u slučaju karcinoma pločastih stanica. Rizik se pritom povećava s trajanjem pušenja, kao i brojem popušanih cigareta. U cervikalnoj sluzi žena koje puše otkrivene su visoke koncentracije nikotinskih metabolita koji bi mogli interferirati s FHIT tumorsupresorskim genom, čiji bi gubitak funkcije igrao važnu ulogu u procesu karcinogeneze. Osim toga, u pušačica je u odnosu na nepušačice oslabljen imunološki odgovor epitela vrata maternice uz smanjenu proizvodnju HPV neutralizirajućih protutijela (18, 37, 43).

3.3.1.4. Progresija perzistentne infekcije u preinvazivnu leziju

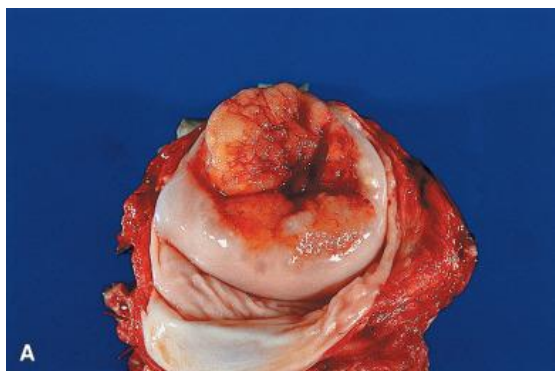
Od približno 10% žena s perzistentnom HPV infekcijom, samo će manji dio, njih 1 do 2% unutar 2 do 5 godina razviti preinvazivnu leziju. Pojam preinvazivne lezije obuhvaća

patohistološke nalaze teške displazije ili diskarioze, cervikalne intraepitelne neoplazije II i III i karcinoma *in situ*. Prosječna je dob dijagnosticiranja preinvazivne lezije 25 do 35 godina, otprilike 10 godina nakon početka spolnog života. Preinvazivne su lezije same po sebi asimptomatske i uglavnom se detektiraju ili rutinskim ginekološkim pregledom ili ciljanim probirom, pri čemu ako je riječ o opsežnim promjenama mogu biti vidljive i golim okom. Ako se pravodobno ne detektiraju i ne liječe, značajan udio može progredirati u posljednji veliki korak patogeneze karcinoma vrata maternice – razvoj invazivne lezije (4, 8, 44).

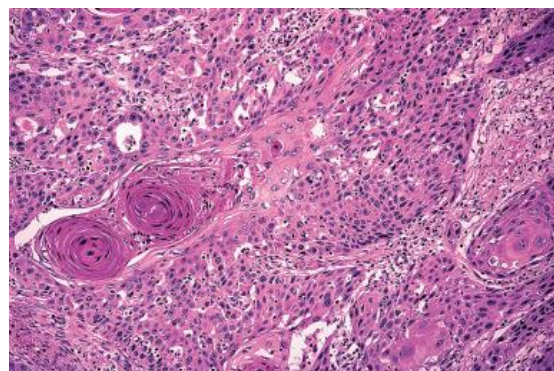
3.3.1.5. Razvoj invazivne lezije

Invazivne lezije vrata maternice, karcinomi pločastih i žljezdanih stanica, razvijaju se u manjeg broja žena s preinvazivnim lezijama, prolazeći dugi niz godina kroz sve stupnjeve epitelne displazije. Prosječna dob pri postavljanju dijagnoze je 40 do 55 godina (2).

Invazivni karcinom pločastog epitela makroskopski se može očitovati na dva načina, kao egzofitična ili duboko infiltrativna endofitična tvorba. Češće je riječ o egzofitičnoj, polipoznoj tvorbi sklonoj krvarenju koja s vrata maternice protrudira u rodnicu (Slika 11). Endofitična tvorba urasta u endocervikalni kanal i kao takva nije vidljiva na površini vrata maternice, ali rastući submukozno može dovesti do njegova povećanja. Karcinom je mikroskopski građen od žarišta atipičnog pločastog epitela unutar strome vrata maternice koja je obilno prožeta mononuklearima. Najvažniji histološki oblici su keratinizirajući, dobro diferencirani karcinom velikih stanica, nekeratinizirajući karcinom velikih stanica koji je srednje diferenciran (Slika 12) i sitnostanični, slabo diferencirani karcinom (1,12).

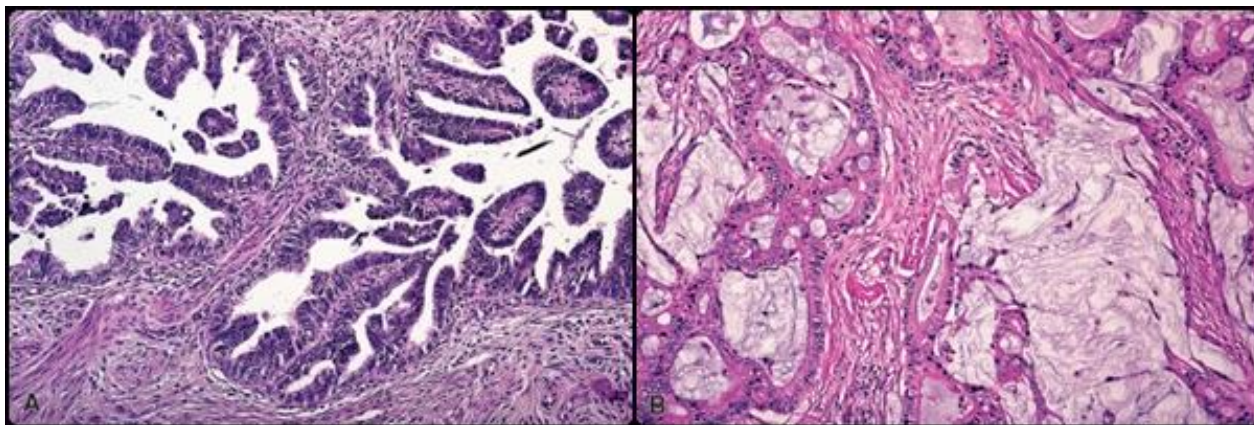


Slika 11. Makroskopski prikaz egzofitičnog invazivnog karcinoma vrata maternice pločastih stanica. Prema Rosai and Ackerman's Surgical Pathology, str. 1270. (12)



Slika 12. Mikroskopski prikaz keratinizirajućeg karcinoma velikih stanica. Prema Rosai and Ackerman's Surgical Pathology, str. 1272. (12)

Invazivni karcinom žljezdanog epitela prezentira se, najčešće u području zone preobrazbe, kao gljivasta, polipozna ili papilarna masa građena od nepravilnih žljezdanih struktura koje su obložene atipičnim cilindričnim epitelom (Slika 13). U približno 15% slučajeva zbog endofitičkog rasta tumora, na površini vrata maternice neće biti vidljive nikakve promjene (1).



Slika 13. Mikroskopski prikaz invazivnog karcinoma žljezdanog epitela. Prema Rosai and Ackerman's Surgical Pathology, str. 1276. (12)

3.4. KLINIČKA SLIKA

U ranim fazama razvoja karcinomi vrata maternice, slično preinvazivnim lezijama, ne moraju se očitovati nikakvim simptomima. Prvi znak uglavnom lokalno uznapredovale bolesti jest sukrvavi iscjedak iz rodnice, nevezan uz menstrualni ciklus, a klasičan, ali ne i patognomoničan simptom je intermitentno, bezbolno krvarenje ili tzv. *spotting*, obično nakon spolnog odnosa ili kupanja. Učestalija, obilnija i dugotrajnija krvarenja, bolovi u donjem dijelu leđa, kukovima i natkoljenicama, kao i dizurija, opstruktivska uropatija i razvoj edema nogu ukazuju na daljnje napredovanje i širenje bolesti u okolna tkiva. Preterminalna faza karakterizirana je masivnim krvarenjima iz rodnice, hematurijom i krvarenjem iz rektuma uz bljedilo, mršavljenje i razvoj kaheksije (2).

3.5. DIJAGNOSTIKA

Dijagnostički postupak započinje detaljnom anamnezom i ginekološkim pregledom koji uključuje pregled u spekulima i rektovaginalni palpacijski te ultrazvučni pregled, a s ciljem procjene veličine i točne lokalizacije tumora, kao i njegove proširenosti – zahvaćanje parametrija, svoda rodnice ili sluznice mokraćnog mjehura i rektuma. Kako bi se prisutnost karcinoma potvrdila patohistološki, slijede kolposkopija i biopsija sumnjivih dijelova ili biopsija vidljivog karcinoma vrata maternice ili endocervikalna kiretaža ako na temelju citološkog nalaza obriska sa zloćudnim stanicama postoji sumnja na smještaj unutar cervikalnog kanala. Ovisno o simptomima i znakovima u daljnji postupak mogu biti uključeni i brojni drugi pregledi i pretrage – ultrazvučni pregled abdomena i zdjelice, cistoskopija i infuzijska urografija te rektosigmoidoskopija ako se sumnja na zahvaćanje sluznice mokraćnog mjehura ili rektuma, nuklearna magnetska rezonancija za točno utvrđivanje proširenosti bolesti na okolne strukture i limfne čvorove te rendgenska slika pluća i scintigrafija skeleta (2).

3.6. LIJEČENJE

Karcinom vrata maternice može se liječiti na nekoliko načina – kirurški, zračenjem ili kemoterapijom ili kombinacijom navedenih metoda. Izbor se temelji na kliničkoj procjeni, odnosno stadiju bolesti, no prilikom razmatranja u obzir se uzimaju i dob i želja bolesnice, njezini reproduktivni planovi, opće zdravstveno stanje i postojeći komorbiditeti. Rani karcinomi uglavnom se liječe kirurški, jer je u većine slučajeva riječ o mlađim ženama koje tako mogu biti pošteđene kasnih komplikacija zračenja – prije svega razvoja sekundarne zloćudne bolesti u ozračenom području. Zračenje kao glavni oblik liječenja primjenjuje se u naprednijim stadijima, kad karcinom zahvati i okolne strukture. Kemoterapeutsko se liječenje za sad preporučuje samo za uznapredovale stadije, kad se karcinom proširio u distalnu trećinu rodnice, infiltrirao parametrij do zida zdjelice ili metastazirao izvan zdjelice (2, 12).

3.7. PREŽIVLJAVANJE

Najvažniji prognostički čimbenik u predviđanju preživljavanja je stadij bolesti pri čemu je postotak petogodišnjeg preživljenja bolesnica s mikroinvazivnim karcinomom 95 do

99%, a bolesnica s uznapređovalom bolešću koja je zahvatila sluznicu okolnih organa ili metastazirala izvan zdjelice svega 7 do 14% što upućuje na važnost i učinkovitost ranog identificiranja i liječenja i preinvazivnih i invazivnih lezija (2).

4. PREVENCIJA KARCINOMA VRATA MATERNICE

U borbi protiv karcinoma vrata maternice razlikujemo tri razine prevencije – primarnu, sekundarnu i tercijarnu (Tablica 5). Prevencija bolesti (od lat. riječi *praevenio* – prethoditi, doći ispred) podrazumijeva različite aktivnosti usmjerene na sprečavanje razvoja određene bolesti te smanjenja njezina utjecaja i posljedica na kvalitetu života i životni vijek. Metode primarne prevencije najvredniji su pristup u prevenciji bolesti, usmjerene su prema zdravim pojedincima u populaciji i provode se s ciljem sprečavanja obolijevanja djelujući na poznate uzročne čimbenike i čimbenike rizika za neku bolest. U prevencije karcinoma vrata maternice one uključuju zdravstvenu edukaciju i primjenu profilaktičkih cjepiva protiv HPV-a. Sekundarna je prevencija s druge strane usmjerena na traganje za zdravim osobama u pretkliničkim stadijima bolesti ili bolesnim osobama u ranim, asimptomatskim kliničkim stadijima kako bi se osigurala pravodobna intervencija i spriječio razvoj klinički manifestne bolesti, zaustavila progresija i postigla veća učinkovitost liječenja uz smanjenje smrtnosti. U slučaju karcinoma vrata maternice metode sekundarne prevencije su probir (engl. *screening*) na preinvasivne lezije i rane stadije bolesti te ovisno o rezultatima, moguća daljnja obrada i liječenje. Tercijarna prevencija odnosi se na sprečavanje komplikacija i pogoršanja dijagnosticirane bolesti i očuvanje kvalitete života u osoba s klinički razvijenom bolešću i u slučaju karcinoma vrata maternice podrazumijeva liječenje invazivnih lezija kirurški, radioterapijom ili kemoterapijom (42–44).

Tablica 4. Pristup WHO prevenciji i kontroli karcinoma vrata maternice. Prema WHO (42)

Primarna prevencija	Sekundarna prevencija	Tercijarna prevencija
Cjepivo protiv HPV-a	Periodični probir korištenjem jeftinijih metoda (citodijagnostika)	Liječenje invazivnog karcinoma vrata maternice (kirurško liječenje, radioterapija, kemoterapija)
Poticanje odgovornog spolnog ponašanja	Testiranje na HPV visokog onkogenog rizika	
Promocija uporabe prezervativa	Daljnja obrada i liječenje po potrebi	
Poticanje prestanka pušenja		

4.1. PRIMARNA PREVENCIJA

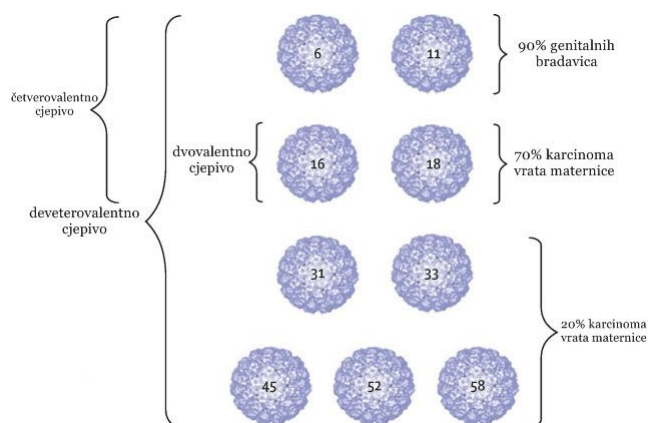
Metode primarne prevencije karcinoma vrata maternice, zdravstvena edukacija i primjena profilaktičkih cjepiva usmjerene su na sprečavanje infekcije jednim od humanog papilomavirusa visokog onkogenog rizika i posljedičnog razvoja preinvazivnih i invazivnih lezija vrata maternice (42).

4.1.1.1. Zdravstvena edukacija

Zdravstvena edukacija kao mjera prevencije podrazumijeva pravodobnu i kontinuiranu edukaciju o odgovornom spolnom ponašanju uz promociju ponašanja koje bi moglo smanjiti rizik infekcije i poticanje prestanka pušenja kao nezavisnog čimbenika rizika za razvoj karcinoma vrata maternice. U ponašanje koje bi moglo smanjiti rizik infekcije ubraja se pravilna i redovita uporaba barijerne kontracepcije – prezervativa, posebice u ranom spolnom životu, kasnija dob stupanja u spolne odnose, smanjenje broja spolnih partnera ili obostrana monogamija. Smatra se kako edukacija ima barem kratkotrajni pozitivni učinak na smanjenje neodgovornog spolnog ponašanja, djelujući prije svega na povećanu uporabu prezervativa. Oni bi u teoriji na smanjenje rizika mogli djelovati i izravno i posredno – izravno smanjujući mogućnost prijenosa HPV-a sa zaražene osobe, a posredno smanjujući rizik drugih spolno prenosivih infekcija koje bi mogle olakšati i infekciju HPV-om i perzistenciju infekcije. Istraživanja o učinkovitosti prezervativa u sprečavanju HPV infekcije oprečnih su rezultata, a u obzir se mora uzeti i činjenica da se HPV osim preko sluznice zaražene osobe može prenijeti i preko kontakta s kožom koja nije uvijek u potpunosti prekrivena prezervativom. Novija istraživanja ipak ukazuju da redovito, a čak i neredovito korištenje prezervativa može dvostruko i više smanjiti rizik HPV infekcije (48, 49).

4.1.1.2. Cjepivo protiv HPV-a

Danas su u svijetu dostupna tri cjepiva protiv humanog papilomavirusa – dvovalentno, četverovalentno i deveterovalentno. Registracija četverovalentnog HPV 6/11/16/18 cjepiva naziva Gardasil[®] proizvođača Merck & Co. odobrena je 2006. godine. Godinu dana kasnije pod nazivom Cervarix[®] registrirano je dvovalentno HPV 16/18 cjepivo, proizvedeno od strane GlaxoSmithKline, a 2014. registrirano je deveterovalentno HPV 6/11/16/18/31/33/45/52/58 cjepivo druge generacije naziva Gardasil[®]9, čime je obuhvaćena većina identificiranih onkogenih HPV tipova (Slika 15) (47).



Slika 15. Prikaz za HPV tip specifičnih L1 proteina u cjepivima i postotak genitalnih bradavica i karcinoma vrata maternice koji se mogu pripisati navedenim podtipovima. Prema Lowy, str. 8. (21)

Sva se tri cjepiva pripremaju pomoću tehnologije rekombinantne DNK od visokopročišćenih virusu sličnih čestica L1 proteina virusne kapside, VLP, specifičnih za pojedini HPV tip. Svaki se podtip VLP proizvodi i pročišćava zasebno, a potom se tijekom konačne formulacije miješaju različiti podtipovi kako bi se dobila viševalentna cjepiva. Cjepiva su neinfektivna jer VLP ne sadrže virusnu DNK, ne mogu se razmnožavati, niti uzrokovati bolest i profilaktička, namijenjena primijeni prije početka spolne aktivnosti i prvog kontakta s HPV-om, odnosno ne pokazuju terapijsku učinkovitost u slučaju aktivne HPV infekcije ili već utvrđene kliničke bolesti. Zaštita se, kao i u većine profilaktičkih cjepiva postiže stvaranjem specifične imunosti koja primaoca od infekcije štiti tijekom određenog vremena. Stvaranje specifične imunosti potaknuto je upravo virusu sličnim česticama, koje su vrlo slične prirodnim virusima tako da njima inducirana neutralizirajuća protutijela u slučaju naknadne HPV infekcije reagiraju i inaktiviraju sam virus (48–50).

Cjepiva se primjenjuju intramuskularnom injekcijom u deltoidno područje, u dvije ili tri doze ovisno o dobi jer je utvrđeno da je medijan titra neutralizirajućih protutijela induciranih i Gardasil[®]-om i Cervarix[®]-om približno dvostruko viši u djevojčica i dječaka od 10 do 15 godina od onih induciranih u razdoblju od 15 do 25 godina. Primjenjuju se kroz period od 6 mjeseci s malim razlikama u načinu doziranja, a osim toga razlikuju se i u adjuvantima i medijima koji se koriste za njihovu proizvodnju (Tablica 5 i 6) (51–53).

Cjepiva su sigurna za primjenu, pri čemu su najčešće zabilježene lokalne nuspojave blaga do umjerena kratkotrajna bol na mjestu injiciranja, a najčešće zabilježene sustavne nuspojave glavobolja, umor i mialgija (54).

Tablica 5. Prikaz karakteristika dvovalentnog cjepiva. Prema WHO, Inglis i sur. (50, 54)

Cervarix[®]	
Proizvođač	GlaxoSmithKline
Podtip L1 proteina	HPV 16 i 18
Medij za proizvodnju	sustav ekspresije Baculovirusa koji koristi Hi-5 Rix4446 stanice iz vrste <i>Trichoplusia ni</i> .
Adjuvant	3- <i>O</i> -desacil-4'-monofosforil lipid A + aluminijev hidroksid
Indikacija	prevencija premalignih anogenitalnih lezija povezanih s onkogenim HPV podtipovima u djevojčica starijih od 9 godina
Način doziranja	za prvu dozu od 9. do 14. godine – dvije doze (0.5 mL u nultom i za 5–13 mjeseci); za prvu dozu od 15. godine nadalje – tri doze (0.5 mL u nultom, prvom i šestom mjesecu)
Dostupnost u Hrvatskoj	da

Tablica 6. Prikaz karakteristika četverovalentnog i deveterovalentnog cjepiva. Prema WHO, Inglis i sur. (50, 54)

Gardasil[®] i Gardasil[®]9	
Proizvođač	Merck & Co.
Podtip L1 proteina	HPV 6, 11, 16 i 18 za Gardasil [®] + 31, 33, 45, 52 i 58 za Gardasil [®] 9
Medij za proizvodnju	<i>Saccharomyces cerevisiae</i>
Adjuvant	amorfnu aluminijev hidroksifosfat sulfat
Indikacija	prevencija premalignih anogenitalnih lezija i genitalnih bradavica povezanih s onkogenim HPV podtipovima u djevojčica i dječaka starijih od 9 godina
Način doziranja	za prvu dozu Gardasil [®] -a od 9. do 13. godine – dvije doze (0.5 mL u nultom i šestom mjesecu), za prvu dozu od 14. godine nadalje – tri doze (0.5 mL u nultom, drugom i šestom mjesecu); za Gardasil [®] 9 od 9. do 14. godine – dvije doze (0.5 mL u nultom i za 5–13 mjeseci), za prvu dozu od 15. godine nadalje – tri doze (0.5 mL u nultom, drugom i šestom mjesecu)
Dostupnost u Hrvatskoj	da

Odobrenju i registraciji cjepiva prethodilo je nekoliko kontroliranih kliničkih istraživanja s ciljem utvrđivanja prije svega njihove učinkovitosti (48). Već su početna istraživanja na zdravim dobrovoljcima 2001. godine (55) utvrdila da se cjepivom postiže stvaranje visoke razine specifične imunosti, čak i bez primjene adjuvanta te da se dobro toleriraju. Godinu dana kasnije objavljeni su impresivni rezultati druge faze kontroliranog kliničkog istraživanja monovalentnog HPV 16 cjepiva (56) – svi slučajevi infekcije s cijepnim HPV tipom i odgovarajućih cervikalnih intraepitelnih neoplazija zabilježeni su u kontrolnoj placebo skupini, a infekcije HPV tipovima nesadržanima u cjepivu zabilježene su u jednakom broju u placebo skupini i skupini koja je primila tri doze HPV 16 cjepiva. To je istraživanje ukazalo na vrlo visoku učinkovitost cjepiva u sprječavanju infekcije cijepnim HPV tipovima, što je ponukalo Merck & Co. da monovalentno cjepivo konvertiraju u danas postojeće četverovalentno (21). Slične je rezultate s učinkovitošću cjepiva od 91,6% u prevenciji nove HPV infekcije, a 100% u prevenciji perzistentne HPV infekcije pokazalo dvovalentno HPV 16/18 cjepivo (57). Navedeni su rezultati potvrđeni i u daljnjim fazama tih te u svim novozapočetim kliničkim istraživanjima – oba su cjepiva pokazala iznimno visoku i sličnu učinkovitost protiv ciljanih HPV tipova u žena bez prisutne HPV infekcije u trenutku cijepljenja u sprječavanju nove i perzistentne HPV infekcije te odgovarajućih cervikalnih i glandularnih intraepitelnih neoplazija. Učinkovitost Gardasil[®]-a u sprečavanju perzistentne HPV infekcije iznosila je 89%, a odgovarajućih cervikalnih i glandularnih intraepitelnih neoplazija 100%. Osim toga, pokazao je visoku učinkovitost protiv genitalnih bradavica te vulvarnih i vaginalnih abnormalnosti uzrokovanih cijepnim tipovima. Učinkovitost Cervarix[®]-a u sprečavanju nove HPV infekcije bila je 89%, perzistentne HPV infekcije 94%, a cervikalnih i glandularnih intraepitelnih neoplazija 100% (48–50). Osim toga, Cervarix[®] je pokazao djelomičnu križnu zaštitnu djelotvornost protiv određenih HPV 16 i 18 srodnih tipova – HPV 31, 33, 45 i 52, inače nesadržanih u cjepivu (58).

Sva su tri cjepiva stoga danas odobrena od strane Europske agencije za lijekove (EMA) i Američke agencija za hranu i lijekove (FDA). Gardasil[®], odnosno Silgard[®] u zemljama Europske unije i Gardasil[®]9 pritom su namijenjeni prevenciji premalignih anogenitalnih lezija i genitalnih bradavica povezanih s onkogenim HPV podtipovima u djevojaka od 9 do 26 godina i dječaka od 9 do 15 godina, a Cervarix[®] prevenciji premalignih anogenitalnih lezija povezanih s onkogenim HPV tipovima u zemljama Europske unije samo u djevojaka, a izvan Europske unije i u djevojaka i dječaka od 9 do 25 godina. U Hrvatskoj je

Gardasil[®] registriran 2007. godine, Cervarix[®] 2008., a Gardasil[®]9 2015. godine. Prema programu imunizacije, seroprofilakse i kemoprofilakse cijepljenje nije obavezno već se preporučuje za sve djevojčice i dječake osmih razreda, no odaziv na besplatno cijepljenje i dalje je nezadovoljavajući uz obuhvat od svega 10% (21, 62, 63).

Smatra se kako je najveća javnozdravstvena dobrobit cjepiva protiv HPV-a smanjenje rizika obolijevanja od karcinoma uzrokovanih cijepnim HPV tipovima, prije svega invazivnog karcinoma vrata maternice. S obzirom na to da se navedeni karcinomi razvijaju u periodu i do dvadesetak godina ili više nakon primoinfekcije, smatra se da će prvi stvarni mjerljivi rezultati o mogućem doprinosu cjepiva na smanjenje njihove učestalosti biti dostupni tek 2030-ih (21). Ipak, u zemljama koje su među prvima uvele HPV cjepiva i redovito postižu visoke cijepne obuhvate, kao npr. Australija i Danska, a čak i u zemljama s nešto nižim cijepnim obuhvatom, učinkovitost cjepiva u sprečavanju predstadija karcinoma postala je očita već nakon nekoliko godina – uočeno je postvakcinalno smanjenje učestalosti genitalnih HPV-a infekcija i genitalnih bradavica za oko 90% te intraepitelnih lezija vrata maternice niskog stupnja za oko 45%, odnosno visokog stupnja za 60 do 85% u cijepljenim najmlađim dobnim skupina (64, 65).

Obećavajući potencijal u istraživanjima visoko učinkovitog cjepiva protiv HPV-a da kao novija metoda prevencije uz starije dodatno smanji teret od karcinoma vrata maternice, u realnim situacijama ipak umanjuje nekoliko čimbenika - do kraja ožujka 2017. samo je 71 država svijeta (37%) uvela HPV cjepivo u nacionalni imunizacijski program za djevojke, a 11 država (6%) i za dječake, s varijabilnim cijepnim obuhvatom ciljanih skupina. U većini slučajeva pritom je riječ o razvijenijim dijelovima svijeta s nižom učestalošću i manjim teretom od karcinoma vrata maternice. Uvođenje cjepiva u zemlje u razvoju s visokom učestalošću i teretom od karcinoma vrata maternice, gdje je ono najpotrebnije, nailazi na brojne prepreke – visoku cijenu postojećih cjepiva, odsutnost potrebne logistike za skladištenje i transfer, otežanu primjenu cjepiva osjetljivog na temperaturu te mali obuhvat ciljanih skupina. Cjepivo osim toga, osim u slučaju Cervarixa[®] ne štiti protiv tipova HPV-a koje ne sadrži pa i nakon cijepljenja postoji određen, iako znatno smanjen, rizik razvoja karcinoma vrata maternice uzrokovano tipovima nesadržanima u cjepivu te i nakon cijepljenja kasnije u životu postoji potreba za ginekološkim pregledima i programima probira. Iako WHO podržava uključivanje cjepiva protiv HPV-a u nacionalne programe imunizacije, seroprofilakse i kemoprofilakse, iz navedenih se razloga smatra kako uvođenje cjepiva u

imunizacijske programe ne bi trebalo dovesti do zanemarivanja probira te umanjiti ili preusmjeriti sredstva namijenjena financiranju razvoja ili održavanju postojećih učinkovitih programa probira i dijagnostike preinvazivnih lezija i ranih karcinoma vrata maternice (50, 66).

4.2. SEKUNDARNA PREVENCIJA

Sekundarna se prevencija karcinoma vrata maternice temelji na detektiranju asimptomatskih preinvazivnih lezija prije njihove progresije u invazivni karcinom i ranih karcinoma u stadijima kada se još mogu uspješno liječiti te adekvatnom zbrinjavanju detektiranih lezija. Danas je za njihovu detekciju na raspolaganju niz testova probira (engl. *screening tests*) – od konvencionalne i tekućinske citologije do metoda molekularne biologije, odnosno HPV testiranja. Adekvatno zbrinjavanje lezija detektiranih testovima probira podrazumijeva trijažiranje dvojbениh rezultata, potvrdu dijagnoze bolesti u slučaju pozitivnih testova probira korištenjem standardnih dijagnostičkih testova, kolposkopijom vođene biopsije i endocervikalne kiretaže, te liječenje i daljnje praćenje bolesnice u skladu s dijagnozom i raspoloživim metodama. Pritom je važno naglasiti kako testovi probira sami po sebi nemaju nikakav učinak na prevenciju i smanjenje učestalosti i smrtnosti od karcinoma vrata maternice, ako nisu praćeni upravo adekvatnim zbrinjavanjem jednom detektirane preinvazivne lezije ili ranog karcinoma (4, 45).

Probir se kao postupak koji se primjenjuje s ciljem otkrivanja zdravih osoba u pretkliničkim stadijima bolesti ili bolesnih osoba u asimptomatskim ranim kliničkim stadijima ne može primijeniti za brojne bolesti bilo zbog njihova prirodnog tijeka, bilo zbog drugih osobitosti što bolesti, što testova probira. Uvođenje programa probira opravdano je samo ako bolest zadovoljava određene kriterije – mora imati prepoznatljiv dugačak pretklinički ili rani klinički stadij; nakon pozitivnih testova probira mora biti osigurano daljnje zbrinjavanje; zabrinjavanje, odnosno liječenje pretkliničkih ili ranih kliničkih stadija mora pozitivno utjecati na dugoročni ishod i prognozu bolesti, a ishod i posljedice bolesti otkrivene u klinički manifestnim stadijima moraju biti ozbiljni i teški. Invazivni je karcinom vrata maternice s obzirom na to da zadovoljava navedene kriterije, bolest prikladna za program probira – riječ je o malignoj bolesti koja se razvija u periodu i do dvadesetak ili više godina prolazeći kroz nekoliko velikih i lako detektabilnih koraka; nakon abnormalnih nalaza testova probira koji

upućuju na preinvazivnu leziju ili rani karcinom provodi se daljnja dijagnostička obrada; stopa izlječenja preinvazivnih lezija i ranih karcinoma iznosi od 85 do 99% ovisno o primijenjenoj metodi, a bolest dijagnosticirana u naprednijim stadijima rezultira teškim posljedicama i značajno narušenom kvalitetom života ili smrtnim ishodom (2, 4, 8, 45, 46).

Temeljni parametri svakog testa korištenog u programu probira, kao i dijagnostičkog testa su točnost ili validnost (engl. *accuracy, validity*) i pouzdanost ili ponovljivost (engl. *reliability, repeatability*). Ostale karakteristike dobrog testa su jeftinost, jednostavnost provođenja, prihvatljivost odnosno dobro podnošenje od strane pacijenata i osoblja, sigurnost u smislu nikakvih ili minimalnih nuspojava i dostupnost ciljnoj populaciji. Točnost testa odnosi se na ispravnost rezultata, odnosno njegovu sposobnost razlikovanja bolesnih od zdravih pojedinaca i definirana je osjetljivošću (engl. *sensitivity*) i specifičnošću (engl. *specificity*) testa. Osjetljivost podrazumijeva sposobnost testa da ispravno identificira oboljele osobe i predstavlja vjerojatnost pozitivnog rezultata, ako je osoba stvarno bolesna. Visokoosjetljivi testovi karakterizirani su malim brojem lažno negativnih rezultat, odnosno rijetko će propustiti ili krivo identificirati bolesnu osobu što ih čini prikladnima za probir. Specifičnost podrazumijeva sposobnost testa da ispravno identificira zdrave osobe i vjerojatnost je negativnog rezultata, ako je osoba stvarno zdrava. Visokospecifični testovi karakterizirani su malim brojem lažno pozitivnih rezultata, odnosno pozitivnog rezultata testa iako je osoba zdrava. S obzirom na to da ni jedan test ne pokazuje 100% točnost, najboljim se smatra onaj koji ima najmanji broj lažno negativnih i lažno pozitivnih rezultata. Pouzdanost ili preciznost testa odnosi se na konzistentnost rezultata prilikom njegova ponavljanja na istim ispitanicima (45, 46).

Testovi probira karcinoma vrata maternice mogu se provoditi kao oportunistički ili organizirani probir. Oportunistički se probir obavlja pojedinačno, u osoba koje su došle liječniku iz nekog drugog razloga. Iako se ovakav način probira još uvijek provodi u većine zemalja, učinkovit je samo u onima s velikim udjelom visokoobrazovanih i motiviranih pacijenata jer se u suprotnom taj dio populacije testovima probira podvrgava prečesto, a drugi dijelovi populacije slabijeg socioekonomskog statusa rijetko ili nikad što dovodi do smanjenja učinkovitosti i ekonomske neisplativosti programa. Organizirani je probir s druge strane masovan i usmjeren ciljano prema cijeloj populaciji što ga čini daleko učinkovitijim od oportunističkog probira (46, 67, 68).

Invazivni karcinom vrata maternice danas se smatra malignom novotvorinom koju je od svih postojećih moguće najučinkovitije kontrolirati i prevenirati probirom (10). Krajnji su dokaz učinkovitosti ovog preventivnog programa smanjenje učestalosti i smrtnosti od karcinoma vrata maternice, postignuti na ekonomski isplativ način (66). Tako je od uvođenja konvencionalne cervikalne citologije kao standarda za sekundarnu prevenciju prije više od pedeset godina, učestalost karcinoma smanjena za oko 70% u zemljama s razvijenim zdravstvenim sustavom i kvalitetno organiziranim programom probira. Pritom učinkovitost probira citodijagnostikom nikad nije evaluirana u kontroliranim kliničkim istraživanjima, već su kao čvrstim dokazima prihvaćeni podaci o smanjenju učestalosti i smrtnosti od karcinoma iz opazajnih istraživanja u nordijskim zemljama koje su uspješno implementirale programe probira, ali s različitim dobnim rasponom ciljne populacije što je uzrokovalo i razlike u smanjenju navedenih pokazatelja (70, 71).

Smjernice Vijeća Europske unije za sve države članice preporučuju provedbu organiziranih programa probira karcinoma vrata maternice uz adekvatno zbrinjavanje detektiranih lezija, a obeshrabruju primjenu oportunističkih probira. Standard za sekundarnu prevenciju karcinoma vrata maternice još je uvijek konvencionalna citologija, a ciljna populacija za provedbu programa probira su žene od 25. ili 30. do 60. ili 65. godine života. Uzimajući u obzir prirodni tijek HPV infekcije, s probirom ne bi trebalo započeti prije 20. godine, niti kasnije od 30. godine života, a žene s kontinuirano negativnim rezultatima testova probira ili s barem tri nedavna uzastopno negativna rezultata, iz programa mogu izaći nakon 65. godine života. Probir se pritom mora provoditi najmanje svakih pet godina, a uz dostatne resurse svake treće godine. Unatoč smjernicama, među europskim zemljama i danas postoji značajna varijacija u testovima probira koji se koriste, dobnom rasponu ciljnih skupina, kao i probirnom intervalu (65).

Smjernice Američkog udruženja opstetričara i ginekologa su sljedeće: probir nije nužan prije 21. godine života; u žena od 21. do 65. ili 70. godine probir se mora provoditi svake 3 godine; u žena od 30. do 65. ili 70. godine probir se može provoditi svakih pet godina ako se kombinirano koriste i konvencionalna citologija i molekularno HPV testiranje; uz barem tri nedavna uzastopno negativna rezultata i sve negativne rezultate u posljednjih deset godina, žene iz programa mogu izaći nakon 65. ili 70. godine života (5).

U Hrvatskoj prema podacima Hrvatskog zavoda za javno zdravstvo (69), postoji Nacionalni program ranog otkrivanja raka vrata maternice. Obuhvaća sve žene u dobi od 25

do 64 godina koje se svake tri godine pozivaju na test probira – konvencionalnu citologiju. Ciljevi programa su postupno uvođenje organiziranog programa na račun ukidanja oportunističkog, smanjenje učestalosti karcinoma vrata maternice za 60% tijekom 8 godina te smrtnosti od karcinoma za 80% tijekom 13 godina od početka programa.

4.2.1.1. Konvencionalna cervikalna citologija

Konvencionalna cervikalna citologija ili eksfolijativna cervikalna citologija metoda je koju je za detektiranje preinvazivnih lezija vrata maternice još 50-ih godina prošloga stoljeća predložio i detaljnije razradio George N. Papanicolaou, zbog čega je danas diljem svijeta poznatija pod nazivom "Papa test" (12, 70). Osim kao standardni test probira preinvazivnih lezija i ranih karcinoma, ponavljanje konvencionalne cervikalne citologije može se koristiti za trijažiranje dvojbenih rezultata i praćenje nakon liječenja preinvazivnih intraepitelnih lezija (65).

Riječ je o jednostavnoj, neinvazivnoj pretrazi kojom se uzimaju obrisci površine rodnice, egzocerviksa i endocervikalnog kanala te se citološki analiziraju. Za odgovarajuću vizualizaciju vrata maternice i zone transformacije u rodnicu se nježno uvodi najveći spekulum koji još ne izaziva nelagodu i bol, a vrat maternice se prije uzimanja obriska promatra golim okom kako bi se uočile eventualne lezije i suspektna područja. Obrisk rodnice i egzocerviksa najčešće se uzima drvenom špatulom, a endocervikalnog kanala štapićem s vatom ili četkicom. Za istodobno uzimanje obriska egzocerviksa i endocervikalnog kanala koriste se Ayerova špatula ili metlica. Dobiveni se stanični uzorci potom ravnomjerno prenose na predmetno stakalce jednim potezom špatule tako da se do identifikacijskog broja nanese vaginalni obrisk (V), do njega, u sredinu cervikalni (C) i na kraju obrisk endocervikalnog kanala (E). Uzorci se odmah fiksiraju u 95% etanolu ili citosprejem da ne bi došlo do sušenja na zraku i zamagljivanja staničnih detalja te boje metodom po Papanicolaouu kako bi ih specijalisti kliničke citologije mogli mikroskopski analizirati (Slika 16) (32, 68, 70).

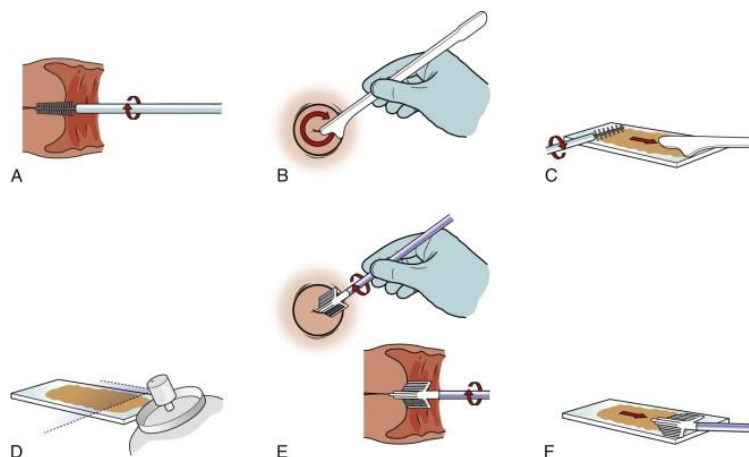
Osnovna je pretpostavka provođenja konvencionalne citologije da citološki nalaz korelira s histologijom odgovarajućeg tkiva, odnosno da deskvamirane stanice i nakon uzimanja obriska zadržavaju izgled karakterističan za vlastito tkivo. Prije svake citološke interpretacije nužno je procijeniti kvalitetu razmaza koji se može označiti kao zadovoljavajući ili nezadovoljavajući za interpretaciju. Kvaliteta razmaza može se povećati adekvatnom

obukom osoba koje ga uzimaju, kao i pripremom žena podvrgnutih Papa testu – preporučuje se izbjegavanje spolnog odnosa 24 do 48 sati i izbjegavanje korištenja intravaginalnih proizvoda i lijekova nekoliko dana prije uzimanja uzorka, a idealno je vrijeme za uzimanje uzorka dva tjedna nakon prvog dana posljednje mjesečnice (68, 70).

Citološki nalaz Papa-testa može biti iskazan kao:

- negativan na intraepitelnu ili invazivnu leziju
- bez citološki vidljivih atipija uz upalne promjene i možda citološki vidljive uzročnike upale
- abnormalan nalaz.

Abnormalan se citološki nalaz u Hrvatskoj dalje klasificira koristeći "Zagreb 1990", a u svijetu koristeći TBS klasifikaciju (8).



Slika 16. Prikaz izvođenja Papa testa. A – uzimanje obriska endocervikalnog kanala četkicom; B – rotacija Ayerove špatule prilikom uzimanja obriska; C – prenošenje staničnog uzorka u jednom sloju;

D – fiksacija uzorka; E – korištenje metlice za istodobno uzimanje obrisaka egzocerviksa i endocervikalnog kanala; F – prenošenje staničnog materijala s metlice na predmetno stakalce. Prema Pfenninger and Fowler's Procedures for Primary Care, str. 1028. (70)

Temeljni parametri konvencionalne citologije, osjetljivost i specifičnost, uvelike se razlikuju od istraživanja do istraživanja i do danas nisu jednoznačno utvrđeni. Osjetljivost testa u meta-analizi koju su 1999. proveli McCrory i suradnici (71) tako je, uz SIL niskog stupnja kao prag citološkog testa, u detekciji CIN I iznosila 52%, a specifičnost 96%. Osjetljivost testa za isti prag u detekciji CIN II i lezija višeg stupnja iznosila je 77%, a specifičnost 92%. U sustavnom pregledu literature koju su godinu dana kasnije proveli Nanda

i suradnici (72) uz SIL niskog stupnja/CIN I kao prag citološkog testa, osjetljivost je varirala od 30 do 87%, a specifičnost od 86 do 100%. Uz SIL visokog stupnja/CIN II-III kao prag, osjetljivost je u rasponu od 44% do 99% bila očekivano viša, a specifičnost u rasponu od 91% do 98% očekivano niža.

Točnost konvencionalne citologije nešto je niža u detekciji abnormalnosti žljezdanog epitela, uz prosječnu osjetljivost 42%, a specifičnost 61%. Kao mogući razlog slabijeg performansa navodi se činjenica da je Papa test, zbog mnogo veće učestalosti lezija pločastog, nego žljezdanog epitela prvobitno bio namijenjen uzorkovanju zone transformacije i detekciji skvamoznih intraepitelih lezija zbog čega sredstva uzorkovanja nisu najprikladnija za uzimanje uzorka iz endocervikalnog kanala, najčešće lokalizacije abnormalnosti žljezdanog epitela. Osim toga, abnormalnosti žljezdanih stanica preinvazivnih lezija cilindričnog epitela slabije su uočljive i raznolikije od promjena stanica pločastog epitela što može negativno utjecati na interpretaciju citološkog nalaza (73).

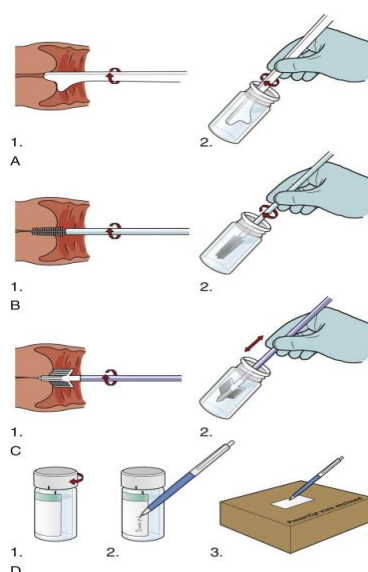
Unatoč relativno niskoj osjetljivost, posebice u identificiranju intraepitelih lezija niskog stupnja, konvencionalna citologija je uspješno pridonijela smanjenju učestalosti i smrtnosti od karcinoma vrata maternice jer se provodi kontinuirano svakih 1 do 5 godina (4). Ipak, relativno visok udio, i do 30% lažno negativnih citoloških nalaza, odnosno urednog rezultata konvencionalne citologije u žena s histološki dokazanim preinvazivnim ili invazivnim lezijama, što može biti ili posljedica neadekvatnog uzimanja, razmazivanja i fiksacije uzorka na preparatu u ginekološkoj ambulanti ili pogrešaka u interpretacije u citološkom laboratoriju, potaknuo je razvoj novih metoda probira (35).

4.2.1.2. Tekućinska citologija

Tekućinska, odnosno tankoslojna citologija (engl. *Liquid-based cytology*, LBC), uvedena je sredinom devedesetih godina prošlog stoljeća kako bi se poboljšala osjetljivost i učinkovitost, a zadržala relativno visoka specifičnost citodijagnostike (68, 70).

Kao i u konvencionalne citologije metoda započinje vizualizacijom i inspekcijom vrata maternice nakon čega se uzima obrisak rodnice, egzocerviksa i endocervikalnog kanala. Nakon toga uzorak se na predmetno stakalce ne prenosi na uobičajen način, već se špatula ili neko drugo sredstvo uzorkovanja uranja u posudu s tekućim transportnim medijem i šalje u laboratorij u kojem se priprema mikroskopski preparat (Slika 17). Neki od najpoznatijih komercijalnih LBC sustava u svijetu su ThinPrep[®], SurePath[™], CYTOscreen[™], Turbitec[™],

PapSpin™, Cytoslide™ i SpinThin®. Samo su ThinPrep® i SurePath™ odobreni od strane FDA i najčešće su korišteni sustavi u svijetu. Kod ThinPrep® sustava tekući se medij s uzorkom filtrira kroz membranu koja sadrži pore dizajnirane za zadržavanje staničnog materijala, a propuštanje crvenih krvnih i upalnih stanica. Stanični materijal zadržan na membrani prenosi se na predmetno stakalce i boji metodom po Papanicolaouu. ThinPrep®-2000 procesor može odjednom obraditi samo jedan uzorak, dok napredniji ThinPrep®-3000 procesor odjednom može obraditi čak 80 uzoraka. Kod SurePath™ sustava crvene krvne stanice i detritus ne odvajaju se mehanički filtracijom, već centrifugiranjem gradijentom gustoće nakon čega se prenose u robotičku radnu stanicu, gdje se resuspendiraju i prenose na predmetno stakalce. Sustav odjednom može obraditi 48 uzoraka (68, 70).



Slika 17. Prikaz izvođenja tekućinske citologije koristeći špatulu (A), četkicu (B) i metlicu (C); D – prikaz tri posljednja koraka, pravilno zatvaranje posude, upis identifikacijskih podataka i slanje spremnika za transport posudice u laboratorij. Prema Pfenninger and Fowler's Procedures for Primary Care, str. 1029. (70)

Iako se tekućinska citologija smatra nešto osjetljivijom, ali manje specifičnom metodom od konvencionalne citologije, za sada ne postoje uvjerljivi dokazi o njezinu boljem performansu i većoj učinkovitosti u prevenciji karcinoma vrata maternice (69, 77). Ipak, zbog izmijenjene tehnike pripreme mikroskopskog preparata, LBC test pokazuje određene prednosti nad konvencionalnom citologijom. Osnovna je postojanje rezidualne tekućine koja se naknadno, u slučaju abnormalne cervikalne citologije, odnosno dvojbenih rezultata može

bez ponovnog pozivanja pacijentice iskoristiti za molekularne pretrage, odnosno HPV testiranje i tipizaciju na onkogene HPV tipove te izradu dodatnih preparata (68, 78). Osim toga, LBC test karakterizira reprezentativniji i potpuniji prijenos deskvamiranih stanica sa sredstva uzorkovanja na predmetno stakalce, jer se za vrijeme uranjanja sredstva uzorkovanja u posudu s transportnim medijem većina stanica ispere i dospije na konačni mikroskopski preparat te smanjenje broja razmaza nezadovoljavajućih za interpretaciju i za 80%. Smanjenje pogrešaka u uzorkovanju, obradi i interpretaciji pritom utječe na smanjenje broja lažno negativnih citoloških nalaza (35, 79–81).

4.2.1.3. Kolposkopija

Kolposkopija je relativno jednostavna i neinvazivna pretraga koja se danas izvodi ambulantno i bez anestezije, a u kliničku ju je praksu još 1929. uveo njemački ginekolog Hans Hinselmann. Pretraga se izvodi pomoću optičkog uređaja – kolposkopa, koji posjeduje jak izvor svjetla s crvenim i zelenim filtrom koji omogućavaju pregled vrata maternice pod povećanjem od 5 do 50 puta uz bolju vizualizaciju specifičnih uzoraka i vaskularnog crteža na površini cervikalnog epitela. Proširena kolposkopija podrazumijeva kolposkopiranje egzocerviksa očišćenog od sluzi i premazanog 3% do 5% otopinom octene kiseline ili Lugolovom otopinom (8, 82).

Nakon prikaza vrata maternice uvođenjem spekuluma u rodnicu, čišćenja od sluzi i promatranja golim okom kako bi se identificirala skvamokolumna granica i uočile eventualne lezije i suspektna područja, vrat maternice i svodovi rodnice pregledavaju se kolposkopski crvenim pa zelenim filtrom. Sljedeći je korak njihovo premazivanje 3 do 5% otopinom octene kiseline ili rjeđe Lugolovom otopinom i ponovni detaljni pregled (8, 82).

Višeslojni pločasti epitel kolposkopski je nakon primjene octene kiseline gladak i blijedoružičast, a cilindrični epitel baršunast i crvenije boje. Suspektna su područja na intraepitelne lezije povezane s HPV infekcijom acidobijela područja koja mogu, ali ne moraju biti prošarana punktacijama i mozaikom, koji potječu od podležećih kapilarnih petlji (8). Smatra se naime, da razrijeđena octena kiselina dovodi do reverzibilne koagulacije proteina jezgre i citoplazme što se, ovisno o količini atipičnih i nezrelih stanica koje su karakterizirane nešto većom gustoćom jezgri, očituje smanjenjem normalne ružičasto-crvenkaste boje vrata maternice i pojavom ili bjelkastih ili acidobijelih promjena. Slabo bjelkaste promjene koje nakon 1 minute iščeznu upućuju na upalni proces ili metaplaziju, a nalaz se opisuje kao

negativan. Acidobijele promjene koje perzistiraju i nakon 1 minute indikativne su za preinvazivne i invazivne lezije, a ako su uz to smještene u području zone preobrazbe i oštro su ograničene, nalaz se opisuje kao pozitivan (45, 67, 70).

Lugolova otopina za razliku od octene kiseline boji glikogen pohranjen u epitelnim stanicama vrata maternice. S obzirom na to da zreli pločasti epitel sadrži više glikogena od cilindričnog i nezrelog metaplastičnog epitela, boji se tamno smeđe ili crno, cilindrični epitel zadržava crvenkastu boju, a nezreli metaplastični epitel boji se svijetlo smeđe. Stanice preinvazivnih i invazivnih lezija sadrže vrlo malo ili uopće ne sadrže kolagena pa se nakon primjene Lugolove otopine boje svijetlo žuto (67).

U usporedbenom istraživanju točnosti konvencionalne citologije i kolposkopije kao testova probira koje su proveli Pajtler i Milojković (80), kolposkopija je pokazala sličnu osjetljivost od oko 90%, no značajno nižu specifičnost od citologije, 15% naprema 74% u detekciji cervikalnih lezija. Upravo zbog tako niske specifičnosti, kolposkopija se ne preporučuje kao probirni test, već se u većini zemalja koristi kao dijagnostički postupak koji prethodi biopsiji, a provodi se s ciljem utvrđivanja abnormalnost epitela na koju ukazuje nalaz konvencionalne citologije, procjene opsežnosti promjena, određivanja najpovoljnijeg, odnosno najsumnjivijeg mjesta za biopsiju te planiranje najprikladnijeg terapijskog postupka (68, 82).

4.2.1.4. Molekularno HPV testiranje

Molekularno HPV testiranje odnosi se na detekciju nukleinskih kiselina humanih papiloma virusa u obriscima rodnice i vrata maternice i danas je, zbog saznanja da je perzistentna infekcija s onkogenim HPV tipovima nužan etiološki čimbenik za razvoj gotovo svih slučajeva preinvazivnih i invazivnih lezija vrata maternice, sve šire primjenjivana metoda. Može se koristiti kao primarni test probira samostalno ili u kombinaciji s Papa testom, kao test za trijažiranje dvojbenih rezultata ili kao test praćenja nakon liječenja preinvazivnih intraepitelnih lezija. Ipak, u većini se zemalja još uvijek koristi samo kao test za trijažiranje ili praćenje nakon liječenja (4, 68, 84).

Od mnogih načina detektiranja DNK humanih papiloma virusa, najčešće se koriste tehnika hibridizacije nukleinskih kiselina pomoću testa Hybrid capture™ i sustav lančane reakcije polimeraze, PCR. Hybrid capture™ test jedini je komercijalno dostupan test odobren od strane FDA. Radi se o testu u obliku standardnog kita u kojem se za vezanje onkogenih

HPV tipova prisutnih u uzorku koristi mješavina dugačkih RNK proba. Pritom se mogu koristiti dvije gotove mješavine, odnosno kokteli proba – A i B. Koktel proba A koristi se za detekciju 5 neonkogenih HPV tipova (HPV 6, 11, 42, 43 i 44), a koktel proba B za detekciju 13 tipova HPV-a visokog onkogenog rizika (HPV 16, 18, 31, 33, 35, 39, 45, 52, 56, 58, 59 i 68). Detekcija HPV DNK očituje se svjetlosnim signalom čiji intenzitet odgovara količini virusne DNK, no samim testom nije moguće odrediti o kojem se točno HPV tipu iz koktela proba radi. Sustav lančane reakcije polimeraze s druge se strane temelji na amplifikaciji ciljne DNK sekvence koja je na krajevima označena parom specifičnih oligonukleotidnih početnica. Zbog amplifikacije DNK, PCR pokazuje vrlo visoku razinu molekularne osjetljivosti i može detektirati prisutnost HPV-a čak i ako se uzorku nalazi manje od 10 kopija DNK. Neki od sustava koji se koriste su GP5+/GP6+ PCR, MY09/11 PCR i SPF10/LiPA PCR. Prednost sustava lančane reakcije polimeraze nad tehnikom hibridizacije nukleinskih kiselina jest mogućnost tipizacije HPV DNK (65).

Iako se kao standard za prevenciju karcinoma vrata maternice još uvijek preporučuje konvencionalna cervikalna citologija u intervalima od 1 do 5 godina, sve je učestalije mišljenje da bi se probir trebao bazirati upravo na HPV testiranju, a na temelju činjenice da praktički svi karcinomi vrata maternice sadrže genom humanog papilomavirusa, kao i na temelju veće osjetljivosti, objektivnosti i visoke ponovljivosti molekularnog HPV testiranja u odnosu na konvencionalnu cervikalnu citologiju (68, 85). U velikoj metaanalizi provedenoj 2017.godine (83) koja je uključila više od 140 000 žena, uspoređena je točnost molekularnog HPV testiranja, odnosno HybridCapture[®]2 testa, konvencionalne cervikalne citologije i tekućinske citologije u identificiranju intraepitelnih lezija visokog stupnja. Prosječna osjetljivost i specifičnost HPV testiranja iznosila je 89,9%, osjetljivost i specifičnost konvencionalne citologije iznosila je 62,5% i 96,6%, a osjetljivost i specifičnost tekućinske citologije 72,9% i 90,3%. Slične rezultate – da molekularno HPV testiranje pokazuje značajno višu osjetljivost, no nešto nižu specifičnost od konvencionalne citologije pokazuju i dva starija usporedbena istraživanja (81,82) s osjetljivošću i specifičnošću HPV testiranja u identificiranju CIN II i lezija višeg stupnja od 96,1% i 90,7% naprema osjetljivosti i specifičnosti citologije od 53,0% i 96,3%, odnosno s osjetljivošću i specifičnošću HPV testiranja u identificiranju CIN II i CIN III od 94,6% i 94,1% naprema osjetljivosti i specifičnosti citologije od 55,4% i 96,8%.

Viša osjetljivost zapravo znači da će molekularno HPV testiranje propustiti identificirati manji broj intraepitelnih lezija visokog stupnja u odnosu na konvencionalnu citologiju, a osim toga doprinijet će i višoj negativnoj prediktivnoj vrijednosti testa, odnosno vjerojatnosti da je žena stvarno zdrava, ako je rezultat testa negativan. Drugim riječima, negativan rezultat HPV testa uvjerljiviji je od negativnog nalaza konvencionalne citologije, karakterizirane relativno visokim udjelom lažno negativnih rezultata, što u slučaju korištenja HPV testiranja kao primarnog testa probira može omogućiti i sigurno produljenje dosadašnjeg intervala probira i veću ekonomsku isplativost (85, 86).

Kao još jedna prednost molekularnog HPV testiranja navodi se mogućnost provođenja probira na samostalno prikupljenom vaginalnom i cervikalnom uzorku (engl. *self-collected sample*) s, iako nešto nižom nego u slučaju stručnog prikupljanja uzorka, ipak prihvatljivom osjetljivošću detekcije intraepitelnih lezija. Zahtjevi HPV testiranja za reprezentativnim uzorkom puno su manji od zahtjeva citodijagnostike pa žena može samostalno prikupiti uzorak pomoću bilo kojeg sredstva uzorkovanja ili kod kuće ili u bolnici. Na ovaj se način, posebice u zemljama u razvoju bez adekvatne infrastrukture za provođenje programa probira sa sjedištem u bolnicama, može povećati odaziv i obuhvat ciljne skupine te učinkovitost samog probira (4, 87).

Niska specifičnost kao glavni nedostatak HPV testiranja, pripisuje se nemogućnosti razlikovanja nove od perzistentne HPV infekcije, što zbog činjenice da je samo perzistentna infekcija povezana s rizikom razvoja karcinoma vrata maternice rezultira većim brojem nepotrebnih dodatnih obrada. Specifičnost HPV testiranja kao primarnog testa probira mogla bi se povećati na nekoliko načina – prije svega korištenjem tek u žena iznad 30. godine zbog više pozitivne prediktivne vrijednosti testa, odnosno veće vjerojatnosti da je žena bolesna u slučaju pozitivnog testa u starijim, nego u mlađim dobnim skupinama u kojima je učestalost HPV infekcije visoka i manjeg značaja s obzirom na to da će u većine slučajeva doći do njezina spontanog razrješenja. Ostali načini povećanja specifičnosti uključuju trijažiranje žena pozitivnih na HPV primjenom ili citologije ili ponavljanjem HPV testa nakon 6 do 12 mjeseci, tipizaciju na onkogene HPV podtipove ili korištenje citoloških metoda identifikacije proliferirajućih stanica, kao što je bojanje na p16^{INK4a} (4, 68, 87).

Primarni se HPV probir zbog svega navedenog kao metoda prevencije karcinoma vrata maternice može uvesti samo ako su ispunjeni preduvjeti njegove uspješnosti –

provođenje u okviru organiziranog programa probira, s točno definiranim ciljnim skupinama i intervalima probira te dostupnim postupnicima za trijažiranje HPV pozitivnih žena (68, 88).

4.2.1.5. Postupak kod abnormalne cervikalne citologije

U žena u kojih je testom probira, najčešće konvencionalnom citologijom kao primarnom metodom identificirana abnormalna cervikalna citologija potrebno je učiniti daljnju obradu koja podrazumijeva ili trijažiranje dvojbjenih rezultata ili primjenu nekog od dijagnostičkih testova kako bi se potvrdila ili odbacila konačna dijagnoza preinvazivne lezije ili ranog karcinoma vrata maternice (4, 10).

Dvojbjeni citološki nalazi koji zahtijevaju trijažiranje su nalazi koji s jedne strane nisu uredni, odnosno negativni na intraepitelnu ili invazivnu leziju, a s druge strane ne zahtijevaju trenutno definitivno liječenje. Riječ je o nalazima atipičnih pločastih ili žljezdanih stanica neodređena značenja, ASCUS ili AGCUS i skvamozne intraepitelne lezije niskog stupnja, LSIL. Atipične pločaste stanice neodređena značenja nalaz su 4 do 10% svih konvencionalnih citologija, a u 40 do 50% slučajeva povezane su s HPV infekcijom. Njihovo se trijažiranje može se provesti na tri načina – ponavljanjem konvencionalne citologije za 6 mjeseci uz daljnje upućivanje na kolposkopiju samo ako nalaz ponovno ukazuje na ASCUS ili na teži stupanj intraepitelne lezije, neposrednim upućivanjem na kolposkopiju ili pak molekularnim HPV testiranjem uz daljnje upućivanje samo HPV pozitivnih žena. Molekularno HPV testiranje i tipizacija na onkogene HPV tipove pritom pokazuje značajno veću osjetljivost i jednaku specifičnost u usporedbi s ponovljenom konvencionalnom citologijom, može smanjiti nepotrebno upućivanje na kolposkopiju za 50% i odlična je komplementarna metoda konvencionalnoj citologiji kao primarnoj metodi probira. Ako se kao primarni test probira koristi konvencionalna citologija, tada se rutinski može uzeti dodatni uzorak za molekularno testiranje i iskoristiti ga u slučaju nalaza ASCUS-a, a ako se koristi tekućinska citologija, tada je HPV testiranje i tipizaciju moguće provesti iz rezidualne tekućine (68, 89–91). Atipične žljezdane stanice neodređena značenja rjeđi su nalaz, no s većom sumnjom ukazuju na glandularnu intraepitelnu leziju, nego ASCUS na cervikalnu intraepitelnu leziju zbog čega se tada kao metoda trijažiranja preporučuje kombinirana primjena neposredne kolposkopije uz patohistološku potvrdu i molekularnog HPV testiranja uz tipizaciju na onkogene HPV tipove (70, 91). Većina abnormalnih citološki nalaza ipak ukazuje na intraepitelne lezije niskog stupnja, LSIL kojih je pak velika većina povezana s HPV infekcijom. Primjena samo HPV testiranja i tipizacije kao metode trijažiranja u slučaju LSIL je stoga nedovoljno specifična i

ograničenih rezultata. U takvim se slučajevima preporučuje ili ponavljanje konvencionalne citologije, uz daljnje upućivanje na kolposkopiju ako nalaz abnormalne cervikalne citologije perzistira ili ukaže na ozbiljniju leziju ili neposredno upućivanje na kolposkopiju. U žena mlađih od 20 godina, ponavljanje konvencionalne citologije preporučuje se nakon 12 mjeseci, a u žena između 20 i 24 godina nakon 6 i 12 mjeseci, pri čemu se u toj životnoj dobi kao zamjena za ponovni Papa test može provesti i molekularno HPV testiranje i tipizacija (68, 91).

Daljnja je obrada u smislu primjene nekog od dijagnostičkih testova nužna u žena s prvim citološkim nalazom intraepitelne lezije visokog stupnja uz abnormalne kolposkopske promjene (G1 i G2 kolposkopski gradus tj. "minor i maior changes"), ponovljenim citološkim nalazom intraepitelne lezije niskog stupnja i/ili abnormalnim kolposkopskim nalazom, te dvojbena citološkim nalazom pozitivnim na molekularno HPV testiranje nakon provedbe trijažiranja. Zlatni standard u dijagnostici preinvazivnih lezija i ranog karcinoma vrata maternice i nužan preduvjet za planiranje liječenja jest histološka analiza tkiva vrata maternice, odnosno postavljanje patohistološke dijagnoze (PHD). Tkivo vrata maternice za histološku analizu može se dobiti putem tri dijagnostička postupka – biopsijom pod nadzorom kolposkopije, endocervikalnom kiretažom i dijagnostičkom konizacijom (8, 10, 68, 91).

Biopsija vrata maternice postupak je uzimanja uzorka tkiva sa suspektne promjene na vratu maternice. Može se provoditi pod nadzorom kolposkopije u slučaju abnormalne cervikalne citologije i diskretnih preinvazivnih intraepitelnih lezija ili bez kolposkopije ako su promjene na vratu maternice očigledne. Vizualizirane promjene mogu se bioptirati ciljanom, tzv. "punch" biopsijom kliještima ili klinastom biopsijom nožem. Najbolja bioptička kliješta su Schumacherova i Eppendferova. Ako su kliješta oštra, biopsija neće biti bolna, a krvarenje se može zaustaviti ili kompresijom ili premazivanjem otopinom željeznog sulfata (8, 45, 82).

Endocervikalna kiretaža ili ekskoleacija jednostavan je dijagnostički postupak za dobivanje i histološko analiziranje uzorka iz endocervikalnog kanala. Indicirana je ako:

- test probira ukazuje na abnormalni citološki nalaz, a kolposkopski nije uočena nikakva suspektna lezija
- nije moguće dobro vizualizirati skvamokolumnu granicu i/ili zonu preobrazbe
- nalaz konvencionalne citologije upućuje na leziju žljezdanog porijekla

Postupak se najčešće izvodi oštrom kohleom ili Kevorkianovom kiretom (45, 82).

Dijagnostička je konizacija nešto rizičniji dijagnostičko-kirurški postupak koji se izvodi u kratkotrajnoj općoj anesteziji s ciljem izrezivanja vrha maternice u obliku konusa čija je baza vanjska površina vrata maternice, a vrh unutar endocervikalnog kanala. Indicirana je u slučaju:

- nemogućnosti vizualizacije skvamokolumne granice i posljedično nezadovoljavajućeg kolposkopskog pregleda
- pozitivne endocervikalne kiretaže
- znatne razlike između citološkog nalaza testa probira i histološkog nalaza biopsije ili endocervikalne kiretaže
- sumnje na mikroinvazivni karcinom vrata maternice (79).

Rezultati biopsije, endocervikalne kiretaže ili dijagnostičke konizacije iskazuju se patohistološki kao:

- uredni
- cervikalna intraepitelna neoplazija I, II ili III/CIS, odnosno glandularna intraepitelna lezija I ili II
- karcinom pločastih ili žljezdanih stanica (42).

4.2.1.6. Liječenje preinvazivnih lezija

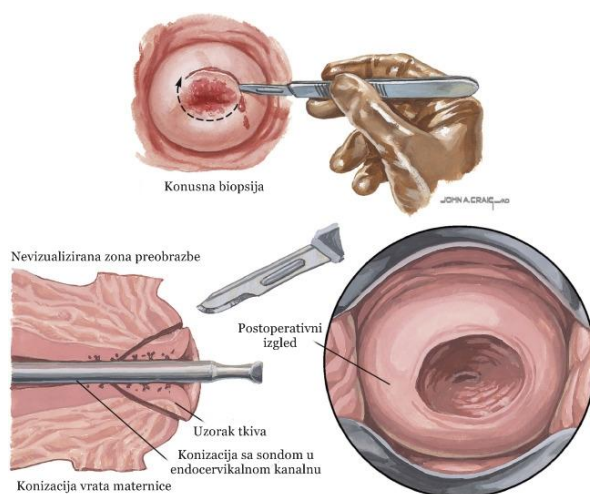
Kad patohistološki nalaz potvrdi prisutnost cervikalne intraepitelne neoplazije ili mikroinvazivnog karcinoma vrata maternice, u većini se slučajeva pristupa liječenju u skladu s dijagnozom i raspoloživim metodama. Cervikalna intraepitelna neoplazija I, kao i viši stupnjevi CIN-a u slučaju izolacije neokogenih HPV podtipova, mogu se ipak tijekom određenog perioda samo redovito kontrolirati jer će neke od CIN promjena spontano regresirati. Smatra se da će do spontane regresije doći u otprilike 60% CIN I promjena, 30% će ih perzistirati, 10% napredovati do CIN III, a svega 1% do invazivnog karcinoma. U slučaju CIN II, spontana regresija očekuje se u 40% slučajeva, isti će postotak promjena perzistirati, oko 20% napredovat će do CIN III, a 5% do invazivnog karcinoma. Najviši stupanja cervikalne intraepitelne neoplazije, CIN III, spontano će regresirati u oko 30% slučajeva, perzistirati u do 55% slučajeva, a napredovati do invazivnog karcinoma u više od 12% slučajeva. U slučaju da je CIN I promjena prisutna i vidljiva kolposkopski i unutar godinu dana, kao i u slučaju prvotnog patohistološkog nalaza viših stupnjeva CIN/CIS-a, pristupa se liječenju. Liječenje preinvazivnih lezija uglavnom je kirurško, pri čemu se

ambulantno ili bolnički primjenjuju različite ili lokalno destruktivne ili ekscizijske tehnike. Glavni je cilj uništenje ili odstranjenje lezija, a s obzirom na to da se preinvazivne lezije sve češće javljaju u žena koje još nisu rodile, bilo zbog činjenice da se javljaju u mlađoj životnoj dobi, bilo zbog činjenice da žene rađaju sve kasnije, potrebno je što poštenije liječenje, uz što manje posljedica na njihov reproduktivni potencijal (8, 68, 92).

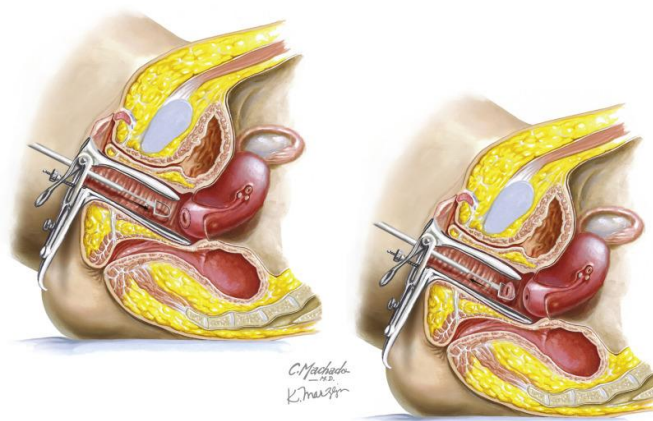
Za lokalno destruktivno liječenje pogodne su samo male promjene glatke površine, patohistološki potvrđene kao CIN I ili II, lokalizirane na egzocerviksu, uz dobro vizualiziranu skvamokolumnu granicu i bez pozitivnog nalaza HPV-a visokog onkogenog rizika. Metoda naime ne osigurava uništenje abnormalnog epitela, a s obzirom na to da se temelji na uništenju lezije, ne postoji ni mogućnosti naknadne patohistološke potvrde stanja. Danas je za lokalnu destrukciju preinvazivne lezije dostupno nekoliko metoda – krioterapija, laserska vaporizacija, hladna koagulacija i radikalna dijatermija koje se mogu izvoditi ambulantno, pod kontrolom kolposkopa, s ili bez analgezije. Krioterapija se provodi kriosondom prislonjenom na egzocerviks iz koje se pod temperaturom od -180°C širi komprimirani tekući dušik (N_2O). Hlapljenjem tekućeg dušika dolazi do pothlađivanja tkiva i kristalizacije vode u stanicama uz razvoj krionekroze, odnosno njihova uništenja. Stopa izlječenja iznosi prosječno 84% i postiže se uz vrlo niske stope komplikacija kao što su postoperativno krvarenje, cervikalna stenoza i infekcija. CO_2 laserska vaporizacija temelji se na koagulacijskom efektu koji maksimalnom točnošću uništava tkivo, uz stopu izlječenja prosječno 92% te brzo cijeljenje i vrlo niske stope komplikacija identičnih onima u krioterapije. Hladna koagulacija izvodi se sondom sličnom kao u krioterapije, a uništenje tkiva postiže se zagrijavanjem na 100°C i posljedičnom koagulacijom. Radikalna dijatermija s druge strane za uništenje tkiva do dubine otprilike 1 cm koristi elektrodijatermijsku iglu (8, 68).

Ekscizijske tehnike – CO_2 laserska konusna biopsija, konizacija nožem i široka ekscizija zone preobrazbe petljom (engl. *Large Loop Excision of the Transformation Zone*, LLETZ) prednjače nad lokalno destruktivnim metodama jer se ne temelje na uništenju, nego na odstranjenju lezije u cijelosti koja se potom koristi za patohistološku analizu. Prigodne su za liječenje cervikalne intraepitelne neoplazije II i III te karcinoma *in situ*, glandularne intraepitelne neoplazije i adenokarcinoma *in situ* te u slučaju sumnje na ranu stromalnu invaziju ili mikroinvaziju. CO_2 laserska konusna biopsija temelji se na izrezivanju i odstranjenju tkiva egzocerviksa s prisutnom lezijom u obliku konusa pomoću CO_2 lasera, a konizacija nožem (Slika 17) sličan je postupak koji se u pravilu izvodi u operacijskoj dvorani

u općoj anesteziji. Odstranjivanje se vrši skalpelom, a potom se obavlja ili elektrokoagulacija i tamponada bez šivanja čime se postiže bolje cijeljenje ili se vrat maternice opšiva. Široka ekscizija zone preobrazbe petljom (Slika 18) poštjedniji je zahvat od konizacije nožem i izvodi se dijatermijskom petljom kojom se do vrata maternice dovodi niskovoltazna visokofrekventna izmjenična struja koja duž reza linije izaziva vaporizaciju stanica, uz istodobno rezanje i koaguliranje tkiva. Ovisno o veličini i proširenosti promjene, može se provesti mala biopsija, ekscizija čitave zone preobrazbe ili konizacija vrata maternice, uz uspješnost izlječenja 90 do 97% (8).



Slika 17. Prikaz konizacije nožem. Prema Netter's Obstetrics and Gynecology, str. 528. (90)



Slika 18. Prikaz široke ekscizije zone preobrazbe petljom, LLETZ. Prema Netter's Obstetrics and Gynecology, str. 562. (91)

Bez obzira na primijenjenu tehniku liječenja, zbog mogućih recidiva obavezne su češće citološke, a po potrebi i kolposkopske kontrole koje se u prvoj postoperativnoj godini moraju obaviti nakon 6 i 12 mjeseci, uz molekularno HPV testiranje i tipizaciju na HPV 16/18 nakon 9 do 12 mjeseci. Uz uredne nalaze, kontrole se u drugoj godini i nadalje obavljaju svakih 6 mjeseci, a nakon 3 do 5 godina bez recidiva mogu ponovno postati uobičajene (8, 95).

5. ZAKLJUČAK

Učestalost i smrtnost od invazivnog karcinoma vrata maternice u posljednjih je pedesetak godina dramatično smanjena zahvaljujući kontinuiranoj provedbi, evaluaciji i napredovanju različitih metoda sekundarne prevencije, odnosno programa probira uz posljedično adekvatno zbrinjavanje. Daljnjim se naporima u smanjenju učestalost i smrtnosti 2000-ih pridružila novija metoda primarne prevencije – profilaktička cjepiva protiv HPV-a. Smanjenje navedenih parametara postignuto je prije svega djelovanjem u razvijenim zemljama svijeta, zbog čega daljnje smanjenje nužno zahtijeva implementaciju programa probira i cijepljenja protiv HPV-a u slabije razvijenim regijama svijeta koje i dalje nose najveći teret i u kojima su žene trenutačno pod najvećim rizikom od razvoja karcinoma vrata maternice. Osim toga, primjena cjepiva protiv HPV-a uvelike utječe na provođenje programa probira, prije svega u smislu ekonomske neisplativosti uvođenja cjepiva uz provođenje programa probira jednakom učestalošću kao i dosad. Stoga je nužna prioritizacija jedne od razina prevencije, uz pažljivu integraciju one druge, jer jedino takav pristup omogućuje daljnje zajedničko povećanje učinkovitosti prevencije karcinoma vrata maternice (2, 4, 67, 96).

6. ZAHVALA

Zahvaljujem se svom mentoru, doc. dr. sc. Vladimiru Banoviću, na usmjeravanju i pomoći u pisanju ovog rada.

Zahvaljujem se svojoj velikoj obitelji te Daši, Ines, Eleni, Magdalen i Dariju na potpori tijekom cijelog školovanja.

7. LITERATURA

1. Babić D, Kos M, Tomić S, Krašević M. Bolesti ženskog spolnog sustava. U: Damjanov I, Seiwerth S, Jukić S, Nola M, ur. Patologija. 4. izd. Zagreb: Medicinska naklada; 2014. str. 607–10.
2. Ćorušić A. Rak vrata maternice (carcinoma cervicis, ca. cervicis). U: Šimunić V, ur. Ginekologija. Zagreb: Naklada Ljevak; 2001. str. 432–40.
3. Marth C, Landoni F, Mahner S, McCormack M, Gonzalez-Martin A, Colombo N. Cervical cancer: ESMO Clinical Practice Guidelines for diagnosis, treatment and follow-up. *Ann Oncol.* 2017;28:iv72-iv83.
4. Schiffman M, Castle PE, Jeronimo J, Rodriguez AC, Wacholder S. Human papillomavirus and cervical cancer. *Lancet.* 2007;370(9590):890–907.
5. Nieves-Arriba L, Rose PG. Cancer of the uterine cervix. U: Kellerman RD, Bope ET, ur. *Conn's Current Therapy 2018* [Internet]. 70. izd. Philadelphia: Elsevier Ltd.; 2018. str. 1086–90. Dostupno na: <https://www.clinicalkey.com/#!/content/book/3-s2.0-B9780323527699002579>
6. Tewari KS, Monk BJ. Invasive Cervical Cancer. U: DiSaia PJ, Creasman WT, Mannel RS, McMeekin DS, Mutch DG, ur. *Clinical Gynecologic Oncology* [Internet]. 9. izd. Philadelphia: Elsevier Inc.; 2018. str. 38–104.e15. Dostupno na: <https://www.clinicalkey.com/#!/content/book/3-s2.0-B9780323400671000036>
7. Kasum M. Ženski spolni organi. U: Šimunić V, ur. Ginekologija. Zagreb: Naklada Ljevak; 2001. str. 1–10.
8. Ljubojević N. Dobročudne promjene vrata maternice. U: Šimunić V, ur. Ginekologija. Zagreb: Naklada Ljevak; 2001. str. 408–32.
9. Swartz MH. Female Genitalia. U: Swartz MH, ur. *Textbook of Physical Diagnosis* [Internet]. 7. izd. New York: Elsevier Inc.; 2014. str. 500–532.e2. Dostupno na: <https://www.clinicalkey.com/#!/content/book/3-s2.0-B9780323221481000165>
10. Jhingran A, Russell AH, Seiden M V., Duska LR, Goodman AK, Lee SI, i sur. Cancers of the Cervix, Vulva, and Vagina. U: Niederhuber JE, Armitage JO, Doroshow JH, Kastan MB, Tepper JE, ur. *Abeloff's Clinical Oncology: Fifth Edition* [Internet]. 5. izd. Philadelphia: Elsevier Inc.; 2014. str. 1534–1574.e8. Dostupno na:

- <https://www.clinicalkey.com#!/content/book/3-s2.0-B9781455728657000874>
11. Baggish MS. Anatomy of the Cervix. U: Baggish MS, Karram MM, ur. Atlas of Pelvic Anatomy and Gynecologic surgery [Internet]. 4. izd. Philadelphia: Elsevier Inc; 2016. str. 493–7. Dostupno na: <https://www.clinicalkey.com#!/content/book/3-s2.0-B978032322552600044X>
 12. Gilks B. Uterus: Cervix. U: Goldblum JR, Lamps LW, McKenney JK, Myers JL, ur. Rosai and Ackerman's Surgical Pathology [Internet]. 11. izd. Philadelphia: Elsevier Inc.; 2018. str. 1260–93. Dostupno na: <https://www.clinicalkey.com#!/content/book/3-s2.0-B9780323263399000329>
 13. Ferlay J, Soerjomataram I, Ervik M, Dikshit R, Eser S, Mathers C, i sur. GLOBOCAN 2012 v1.0, Cancer Incidence and Mortality Worldwide: IARC CancerBase No. 11 [Internet]. Lyon, France: International Agency for Research on Cancer; 2013. [citirano 13. ožujak 2018.]. Dostupno na: <http://globocan.iarc.fr>
 14. Hrvatski zavod za javno zdravstvo, Registar za rak Republike Hrvatske. Incidencija raka u Hrvatskoj 2014. Bilten 39. Zagreb, 2016;
 15. Rigoni-Stern D. Fatti statistici relative alle malattie cancriose che servirono de base alla poche cose dette dal dott. G Serv propr.pathol.terap.ser. 1842;2:507–17.
 16. Walboomers JMM, Jacobs M V., Manos MM, Bosch FX, Kummer JA, Shah K V., i sur. Human papillomavirus is a necessary cause of invasive cervical cancer worldwide. J Pathol. 1999;189(1):12–9.
 17. zur Hausen H. Papillomaviruses in the causation of human cancers - a brief historical account. Virology. 2009;384(2):260–5.
 18. Kavita S, Janos B. Cancer of the uterine cervix. U: Shaw RW, Luesley D, Monga A, ur. Gynaecology [Internet]. 4. izd. Edinburgh: Elsevier Ltd; 2011. str. 582–98. Dostupno na: <https://www.clinicalkey.com#!/content/book/3-s2.0-B9780702031205000394>
 19. Jukić S, Nola M, Damjanov I, Gatalica Z, Seiwert S. Novotvorine. U: Damjanov I, Seiwert S, Jukić S, Nola M, ur. Patologija. 4. izd. Zagreb: Medicinska naklada; 2014. str. 181.
 20. IARC. Monographs on the Evaluation of Carcinogenic Risks to Humans. Biological Agents, Vol. 100B, Human Papillomaviruses [Internet]. Lyon: International Agency for Research on Cancer, 2012. Dostupno na:

<http://monographs.iarc.fr/ENG/Monographs/vol100B/mono100B.pdf>

21. Lowy DR. HPV vaccination to prevent cervical cancer and other HPV-associated disease: From basic science to effective interventions. *J Clin Invest.* 2016;126(1):5–11.
22. Muñoz N, Bosch FX, de Sanjose S, Herrero R, Castellsague X, Shah K V., i sur. Epidemiologic Classification of Human Papillomavirus Types Associated with Cervical Cancer. *N Engl J Med.* 2003.;348:518–27.
23. Smith JS, Lindsay L, Hoots B, Keys J, Franceschi S, Winer R, i sur. Human papillomavirus type distribution in invasive cervical cancer and high-grade cervical lesions: A meta-analysis update. *Int J Cancer.* 2007;121(3):621–32.
24. Clifford GM, Smith JS, Plummer M, Muñoz N, Franceschi S. Human papillomavirus types in invasive cervical cancer worldwide: A meta-analysis. *Br J Cancer.* 2003;88(1):63–73.
25. Trottier H, Franco EL. The epidemiology of genital human papillomavirus infection. *Vaccine.* 2006;24(Suppl. 1):4–15.
26. de Sanjosé S, Diaz M, Castellsagué X, Cliff G, Bruni L, Muñoz N, i sur. Worldwide prevalence and genotype distribution of cervical human papillomavirus DNA in women with normal cytology: a meta-analysis. *Lancet Infect Dis.* 2007;7(7):453–9.
27. Burchell AN, Winer RL, de Sanjosé S, Franco EL. Chapter 6: Epidemiology and transmission dynamics of genital HPV infection. *Vaccine.* 2006;24(Suppl. 3):52–61.
28. Presečki V, Presečki-Stanko A. Papilomavirusi i poliomavirusi. U: Kalenić S, ur. *Medicinska mikrobiologija.* Zagreb: Medicinska naklada; 2013. str. 359–63.
29. Kocijan G, Gray W, Levine T, Kardum-Skelin I, Vielh P. Female genital tract. U: Kocijan G, Gray W, Levine T, Kardum-Skelin I, Vielh P, ur. *Diagnostic Cytopathology Essentials [Internet].* Edinburgh: Elsevier Ltd; 2013. str. 3–57. Dostupno na: <https://www.clinicalkey.com#!/content/3-s2.0-B9780702044502000027>
30. Harmon ML, Cooper K. Cervical Neoplasia. U: Nucci MR, Oliva E, Goldblum JR, ur. *Gynecologic Pathology: A Volume in the Series: Foundations in Diagnostic Pathology [Internet].* Edinburgh: Elsevier Inc.; 2009. str. 141–96. Dostupno na: <https://www.clinicalkey.com#!/content/book/3-s2.0-B9780443069208500092>
31. Henry M, Kerr SE. Benign Proliferative Reactions, Intraepithelial Neoplasia, and Invasive Cancer of the Uterine Cervix. U: Marluce B, Wilbure DC, ur. *Comprehensive Cytopathology [Internet].* 4. izd. London: Elsevier Inc.; 2015. str. 119–165.e4.

Dostupno na: [https://www.clinicalkey.com/#!/content/book/3-s2.0-](https://www.clinicalkey.com/#!/content/book/3-s2.0-B978145575195200008X)

B978145575195200008X

32. Audy-Jurković S. Ginekološka citologija (dijagnostika). U: Šimunović V, ur. Ginekologija. Zagreb: Medicinska naklada; 2001. str. 151–60.
33. Crosbie EJ, Einstein MH, Franceschi S, Kitchener HC. Human papillomavirus and cervical cancer. *Lancet*. 2013;382(9895):889–99.
34. Crum CP, Meserve EE, Peters WA. Cervical Squamous Neoplasia. U: Crum CP, Nucci MR, Howitt BE, Granter SR, Parast MM, Boyd TK, ur. Diagnostic Gynecologic and Obstetric Pathology [Internet]. 3. izd. Philadelphia: Elsevier Inc.; 2018. str. 298–374. Dostupno na: <https://www.clinicalkey.com/#!/content/book/3-s2.0-B9780323447324000133>
35. Audy-Jurković S, Grgurević-Batinica A, Mahovlić V, Krivak I. GINEKOLOŠKA CITOLOGIJA - VRAT MATERNICE. *Gynaecol Perinatol*. 2003;12(1):1–9.
36. Castellsagué X, Bosch FX, Muñoz N. Environmental co-factors in HPV carcinogenesis. *Virus Res*. 2002;89(2):191–9.
37. Zhu H, Shen Z, Luo H, Zhang W, Zhu X. Chlamydia Trachomatis Infection-Associated Risk of Cervical Cancer: A Meta-Analysis. *Medicine (Baltimore)*. 2016;95(13):e3077.
38. IARC. Monographs on the Evaluation of the Carcinogenic Risk to Humans, Human Papillomavirus, Vol. 64 [Internet]. Dostupno na: <http://monographs.iarc.fr/ENG/Monographs/vol64/mono64.pdf>
39. Green J, Berrington De Gonzalez A, Sweetland S, Beral V, Chilvers C, Crossley B, i sur. Risk factors for adenocarcinoma and squamous cell carcinoma of the cervix in women aged 20–44 years: The UK National Case - Control Study of Cervical Cancer. *Br J Cancer*. 2003;89(11):2078–86.
40. Appleby P, Beral V, Berrington De González A, Colin D, Franceschi S, Goodill A, i sur. Carcinoma of the cervix and tobacco smoking: Collaborative reanalysis of individual data on 13,541 women with carcinoma of the cervix and 23,017 women without carcinoma of the cervix from 23 epidemiological studies. *Int J Cancer*. 2006;118(6):1481–95.
41. McCredie MRE, Sharples KJ, Paul C, Baranyai J, Medley G, Jones RW, i sur. Natural history of cervical neoplasia and risk of invasive cancer in women with cervical intraepithelial neoplasia 3: a retrospective cohort study. *Lancet Oncol*. 2018;9(5):425–

- 34.
42. World Health Organisation (WHO). Comprehensive Cervical Cancer Control: A guide to essential practice [Internet]. Geneva: WHO; 2014. Dostupno na: <http://www.who.int/reproductivehealth/publications/cancers/cervical-cancer-guide/en/>
43. Biloglav Z, Kolčić I. Dijagnostički testovi i testovi probira. U: Kolčić I, Jović AV, ur. Epidemiologija. Zagreb: Medicinska naklada; 2012. str. 187–94.
44. Materljan E, Bulc M. Načela prevencije. U: Katić M, Švab I, ur. Obiteljska medicina. Zagreb: Alfa; 2013. str. 335–45.
45. Shepherd JP, Frampton GK, Harris P. Interventions for encouraging sexual behaviours intended to prevent cervical cancer. Cochrane database Syst Rev [Internet]. 2011.;(4). Dostupno na: <http://cochranelibrary-wiley.com/doi/10.1002/14651858.CD001035.pub2/abstract>
46. Winer RL, Hughes JP, Feng Q, O'Reilly S, Kiviat NB, Holmes KK, i sur. Condom Use and the Risk of Genital Human Papillomavirus Infection in Young Women. *N Engl J Med.* 2006;354(25):2645–54.
47. World Health Organization (WHO). Human papillomavirus vaccines: WHO position paper, May 2017. *Wkly Epidemiol Rec* [Internet]. 2017;92(19):241–68. Dostupno na: <http://www.who.int/wer>
48. Koutsky LA, Harper DM. Chapter 13: Current findings from prophylactic HPV vaccine trials. *Vaccine.* 2006;24:S114–21.
49. Schiller JT, Castellsagué X, Villa LL, Hildesheim A. An Update of Prophylactic Human Papillomavirus L1 Virus-Like Particle Vaccine Clinical Trial Results. *Vaccine.* 2008;26(Suppl 10):K53–61.
50. Schiller JT, Castellsagué X, Garland SM. A Review of Clinical Trials of Human Papillomavirus Prophylactic Vaccines. *Vaccine.* 2012;30(5):F123–38.
51. Inglis S, Shaw A, Koenig S. Chapter 11: HPV vaccines: Commercial Research & Development. *Vaccine.* 2006;24:S99–105.
52. Block SL, Nolan T, Sattler C, Barr E, Giacoletti KED, Marchant CD, i sur. Comparison of the Immunogenicity and Reactogenicity of a Prophylactic Quadrivalent Human Papillomavirus (Types 6, 11, 16, and 18) L1 Virus-Like Particle Vaccine in Male and Female Adolescents and Young Adult Women. *Pediatrics.* 2006;118(5):2135–45.

53. Pedersen C, Petaja T, Strauss G, Rumke HC, Poder A, Richardus JH, i sur. Immunization of Early Adolescent Females with Human Papillomavirus Type 16 and 18 L1 Virus-Like Particle Vaccine Containing AS04 Adjuvant. *J Adolesc Heal*. 2007;40(6):564–71.
54. Stillo M, Carrillo Santistevé P, Lopalco PL. Safety of human papillomavirus vaccines: a review. *Expert Opin Drug Saf*. 2015;14(5):697–712.
55. Harro C, Pang Y, Roden R, Hildesheim A, Wang Z, Reynolds M, i sur. Safety and immunogenicity trial in adult volunteers of a human papillomavirus 16 L1 virus-like particle vaccine. *J Natl Cancer Inst*. 2001;93(4):284–92.
56. Koutsky LA, Ault KA, Wheeler CM, Brown DR, Barr E, Alvarez FB, i sur. A Controlled Trial of a Human Papillomavirus Type 16 Vaccine. *N Engl J Med*. 2002;347(21):1645–51.
57. Harper DM, Franco EL, Wheeler C, Ferris DG, Jenkins D, Schuind A, i sur. Efficacy of a bivalent L1 virus-like particle vaccine in prevention of infection with human papillomavirus types 16 and 18 in young women: a randomised controlled trial. *Lancet*. 2004;364(9447):1757–65.
58. Wheeler CM, Castellsagué X, Garland SM, Szarewski A, Paavonen J, Naud P, i sur. Cross-protective efficacy of HPV-16/18 AS04-adjuvanted vaccine against cervical infection and precancer caused by non-vaccine oncogenic HPV types: 4-year end-of-study analysis of the randomised, double-blind PATRICIA trial. *Lancet Oncol*. 2018;13(1):100–10.
59. Kaić B. Značaj HPV cjepiva u prevenciji raka vrata maternice [Internet]. Zagreb; 2015. Dostupno na: https://www.hzjz.hr/wp-content/uploads/2016/04/HPV_sazetak.pdf
60. Hrvatska liga protiv raka - HPV forum [Internet]. 2017 [citirano 31. ožujak 2018.]. Dostupno na: <http://hlpr.hr/vijesti/detaljnije/hpv-forum>
61. Garland SM, Kjaer SK, Muñoz N, Block SL, Brown DR, Dinubile MJ, i sur. Impact and effectiveness of the quadrivalent human papillomavirus vaccine: A systematic review of 10 years of real-world experience. *Clin Infect Dis*. 2016;63(4):519–27.
62. Lee L, Garland SM. Human papillomavirus vaccination: the population impact. *F1000Research*. 2017;6:866.
63. Pimple S, Mishra G, Shastri S. Global strategies for cervical cancer prevention. *Curr Opin Obstet Gynecol*. 2016;28(1):4–10.

64. Botha M. Preventing cervical cancer. *Contin Med Educ.* 2009;27(10):444–9.
65. Hrvatski zavod za javno zdravstvo. Prijevod europskih smjernica za osiguranje kvalitete probira raka vrata maternice [Internet]. Vuković AJ, Jelavić M, Zekan J, Vrdoljak-Mozetić D, urednici. Zagreb: Hrvatski zavod za javno zdravstvo; 2015. Dostupno na: https://www.hzjz.hr/wp-content/uploads/2013/11/Prijevod_eu_smjernica_rak_vrata_maternice1.pdf
66. Sankaranarayanan R, Gaffikin L, Jacob M, Sellors J, Robles S. A critical assessment of screening methods for cervical neoplasia. *Int J Gynecol Obstet.* 2005;89:4–12.
67. International Agency for Research on Cancer. IARC Handbooks of Cancer Prevention: Cervix Cancer Screening [Internet]. Sv. 10. Lyon, France: IARC Press; 2005. Dostupno na: <http://www.iarc.fr/en/publications/pdfs-online/prev/handbook10/>
68. Austoker J. Cancer prevention in primary care. Screening for cervical cancer. *BMJ.* 1994;309(6949):241–8.
69. Hrvatski zavod za javno zdravstvo. Nacionalni programi ranog otkrivanja raka [Internet]. 2016 [citirano 18. travanj 2018.]. Dostupno na: <https://www.hzjz.hr/sluzba-epidemiologija-prevencija-nezaraznih-bolesti/preventivni-program-za-zdravlje-danas/>
70. Newkirk GR. Pap Smear and Related Techniques for Cervical Cancer Screening. U: Pfenninger JL, Fowler GC, ur. Pfenninger and Fowler's Procedures for Primary Care [Internet]. 3. izd. Philadelphia: Elsevier Inc.; 2011. str. 1023–32. Dostupno na: <https://www.clinicalkey.com#!/content/book/3-s2.0-B9780323052672001515?scrollTo=%23hl0000458>
71. McCrory D, Matchar D, Bastian L, Datta S, Hasselblad V, Hickey J, i sur. Evaluation of cervical cytology. Evidence Report/Technology Assessment No. 5. AHCPR Publication No. 99-E010, 1-274. Rockville, MD: Agency for Health Care Policy and Research; 1999.
72. Nanda K, McCrory D, Myers E, Al E. Accuracy of the papanicolaou test in screening for and follow-up of cervical cytologic abnormalities: A systematic review. *Ann Intern Med.* 2000;132:810–9.
73. Bansal B, Gupta P, Gupta N, Rajwanshi A, Suri V. Detecting uterine glandular lesions: Role of cervical cytology. *Cytojournal.* 2016;13:3.
74. Davey E, Barratt A, Irwig L, Chan SF, Macaskill P, Mannes P, i sur. Effect of study design and quality on unsatisfactory rates, cytology classifications, and accuracy in

- liquid-based versus conventional cervical cytology: a systematic review. *Lancet*. 2006;367(9505):122–32.
75. Sherman ME, Schiffman MH, Lorincz AT, Herrero R, Hutchinson ML, Bratti C, i sur. Cervical specimens collected in liquid buffer are suitable for both cytologic screening and ancillary human papillomavirus testing. *Cancer*. 1997;81(2):89–97.
 76. Moss S, Gray A, Legood R, Henstock E. Evaluation of HPV/LBC cervical screening pilot studies: first report to the Department of Health on evaluation of LBC. Surrey: Institute of Cancer Research; 2003.
 77. Hutchinson M, Zahniser D, Sherman M, Herrero R, Alfaro M, Bratti M, i sur. Utility of liquid-based cytology for cervical carcinoma screening: results of a population-based study conducted in a region of Costa Rica with a high incidence of cervical carcinoma. *Cancer*. 1999;87:48–55.
 78. Rubio C. The false negative smear. II. The trapping effect of collecting instruments. *Obstet Gynecol*. 1977;49(5):576–80.
 79. Barišić D. Biopsija u ginekologiji (dijagnostika). U: Šimunić V, ur. *Ginekologija*. Zagreb: Naklada Ljevak; 2001. str. 131–3.
 80. Pajtler M, Milojković M. Citologija i kolposkopija u probiru preinvazivnih i ranih invazivnih lezija vrata maternice. *Med Vjesn*. 2006;38(1–4):43–50.
 81. Mayrand M-H, Duarte-Franco E, Rodrigues I, Walter SD, Hanley J, Ferenczy A, i sur. Human Papillomavirus DNA versus Papanicolaou Screening Tests for Cervical Cancer. *N Engl J Med*. 2007;357(16):1579–88.
 82. Cuzick J, Clavel C, Petry K-U, Meijer CJLM, Hoyer H, Ratnam S, i sur. Overview of the European and North American studies on HPV testing in primary cervical cancer screening. *Int J Cancer*. 2006;119(5):1095–101.
 83. Koliopoulos G, Nyaga VN, Santesso N, Bryant A, Martin-Hirsch PPL, Mustafa RA, i sur. Cytology versus HPV testing for cervical cancer screening in the general population. *Cochrane Database Syst Rev* [Internet]. 2017.;(8). Dostupno na: <http://cochranelibrary-wiley.com/doi/10.1002/14651858.CD008587.pub2/abstract>
 84. Cuzick J, Bergeron C, von Knebel Doeberitz M, Gravitt P, Jeronimo J, Lorincz AT, i sur. New Technologies and Procedures for Cervical Cancer Screening. *Vaccine*. 2012;30:F107–16.
 85. Arbyn M, Ronco G, Anttila A, Meijer CJLM, Poljak M, Ogilvie G, i sur. Evidence

- Regarding Human Papillomavirus Testing in Secondary Prevention of Cervical Cancer. Vaccine. 2012;30:F88–99.
86. Solomon D, Schiffman M, Tarone R. Comparison of three management strategies for patients with atypical squamous cells of undetermined significance: baseline results from a randomized trial. J Natl Cancer Inst. 2001;93(4):293–9.
 87. Manos MM, Kinney WK, Hurley LB, Sherman ME, Shieh-Ngai J, Kurman RJ, i sur. Identifying women with cervical neoplasia: using human papillomavirus DNA testing for equivocal Papanicolaou results. JAMA. 1999;281(17):1605–10.
 88. Hrvatsko društvo za ginekologiju i opstetriciju. Algoritmi 2012. Cervikalne intraepitelne lezije: S3 Smjernice za dijagnostiku i liječenje - metode probira i dijagnostički algoritmi [Internet]. Zagreb; Dostupno na: <http://www.hdgo.hr/userFiles/upload/documents/aktualne-teme/CX/CX-DG-HDGO.pdf>
 89. Ostor A. Natural history of cervical intraepithelial neoplasia: a critical review. Int J Gynecol Pathol. 1993;12(2):186–92.
 90. Smith RP. Cervical Conization (Cold Knife). U: Smith RP, ur. Netter's Obstetrics and Gynecology [Internet]. 3. izd. Philadelphia: Elsevier Inc.; 2018. str. 528–9. Dostupno na: <https://www.clinicalkey.com/#!/content/book/3-s2.0-B9780702070365002564?scrollTo=%23hl0000062>
 91. Smith RP. LEEP (Loop Electrosurgical Excision Procedure) and LLETZ (Large Loop Excision of the Transformation Zone) Conizations. U: Smith RP, ur. Netter's Obstetrics and Gynecology [Internet]. 3. izd. Philadelphia: Elsevier Inc.; 2018. str. 562–3. Dostupno na: <https://www.clinicalkey.com/#!/content/book/3-s2.0-B9780702070365002734>
 92. Hrvatsko društvo za ginekologiju i opstetriciju. Algoritmi 2012. Cervikalne intraepitelne lezije: S3 Smjernice za dijagnostiku i liječenje - terapijski algoritmi [Internet]. Zagreb; Dostupno na: <http://www.hdgo.hr/userFiles/upload/documents/aktualne-teme/CX/CX-TH-HDGO.pdf>
 93. Wright TC, Bosch FX, Franco EL, Cuzick J, Schiller JT, Garnett GP, i sur. Chapter 30: HPV vaccines and screening in the prevention of cervical cancer; conclusions from a 2006 workshop of international experts. Vaccine. 2006;24(Suppl. 3):251–61.

8. ŽIVOTOPIS

Rođena sam 09.03.1994. u Čakovcu. Od 2000. do 2004. godine pohađala sam Područnu školu Sivica, a od 2004. do 2008. Osnovnu školu Podturen. Po završetku osnovne škole, upisala sam Gimnaziju Josipa Slavenskog Čakovec, opći smjer, koju sam pohađala do 2012. godine, a 2012. godine upisala sam Medicinski fakultet Sveučilišta u Zagrebu.

U akademskoj godini 2017./2018. bila sam demonstrator na Katedri za pedijatriju i Katedri za internu medicinu iz predmeta Klinička propedeutika. Kao koautor prikaza slučaja, sudjelovala sam na 9. kongresu Društva nastavnika opće/obiteljske medicine u ožujku 2018.

Kroz 2016. i 2017. godinu volontirala sam u Specijalnoj bolnici za kronične bolesti dječje dobi Gornja Bistra, a od 2016. volontiram u Liniji za rijetke bolesti Hrvatskog saveza za rijetke bolesti.