

Upotreba ekstra - intrakranijskih premosnica u neurokirurgiji

Zeman-Jurković, Ivana

Master's thesis / Diplomski rad

2018

Degree Grantor / Ustanova koja je dodijelila akademski / stručni stupanj: **University of Zagreb, School of Medicine / Sveučilište u Zagrebu, Medicinski fakultet**

Permanent link / Trajna poveznica: <https://um.nsk.hr/um:nbn:hr:105:890763>

Rights / Prava: [In copyright](#)/[Zaštićeno autorskim pravom.](#)

Download date / Datum preuzimanja: **2025-03-23**



Repository / Repozitorij:

[Dr Med - University of Zagreb School of Medicine Digital Repository](#)



**SVEUČILIŠTE U ZAGREBU
MEDICINSKI FAKULTET
SVEUČILIŠNI DIPLOMSKI STUDIJ SESTRINSTVA**

Ivana Zeman-Jurković

**Upotreba ekstra-intrakranijskih premosnica u
neurokirurgiji**

DIPLOMSKI RAD



Zagreb, 2018.

**SVEUČILIŠTE U ZAGREBU
MEDICINSKI FAKULTET
SVEUČILIŠNI DIPLOMSKI STUDIJ SESTRINSTVA**

Ivana Zeman-Jurković

**Upotreba ekstra-intrakranijskih prenosnica u
neurokirurgiji**

DIPLOMSKI RAD

Zagreb, 2018.

Ovaj diplomski rad izrađen je u Klinici za neurokirurgiju KBC Zagreb, pod vodstvom doc.dr.sc. Gorana Mraka, dr. med., te je predan na ocjenjivanje u akademskoj godini 2017. / 2018.

Mentor rada: doc. dr. sc. Goran Mrak, dr. med.

Popis korištenih kratica:

CT-kompjuterizirana tomografija
MRI- magnetska rezonancija
MRA- magnetska angiografija
DSA- digitalna suptrakcijaksa angiografija
TIA- tranzitorna ishemijska ataka
ACC- arterija karotis komunis
ACI- arterija karotis interna
ACE- arterija karotis eksterna
ACM- arterija cerebri medija
ACA- arterija cerebri anterior
ACP- arterija cerebri posterior
AcomA- arterija komunikans anterior
PICA- posteroinferiorna cerebelarna arterija
AICA- anterioinferiorna cerebelarna arterija
CBF- cerebral blood flow
PO ₂ - parcijalni tlak kisika
PET- pozitron emission tomography
SPECT- single photon emission computed tomography
SV- vena safena
RA- radijalna arterija
OA okcipitalna arterija
LL-latero-lateralni
AP- anterioposteriorni
EC-IC –ekstra-intrakranijski

Sadržaj

Sažetak

Summary

1. Uvod	1
1.1. Ishemijska penumbra	5
1.2. Cerebralna reaktivnost i procjena kandidata za ekstra-intrakranijsku premosnicu	5
1.3. Xenon CT u procjeni kandidata za premosnicu.....	7
1.4. Perfuzijski CT u procjeni kandidata za premosnicu	7
1.5. Perfuzijski MRI u procjeni kandidata za premosnicu	8
2. Cerebralna revaskularizacija	9
2.1. Premosnice u liječenju okluzivne cerebrovaskularne bolesti	10
2.2. Premosnice u liječenju kompleksnih intrakranijskih aneurizmi	25
2.3 Moyamoya bolest i liječenje revaskularizacijom mozga.....	34
2.4. Rjeđe indikacije za revaskularizaciju mozga.....	44
3. Izbor premosnice za cerebralnu revaskularizaciju	49
3.1. Arterija temporalis superficialis	49
3.2. Radijalna arterija.....	50
3.3. Vena safena.....	50
4. Zaključak.....	51
5. Popis literature	54
6. Životopis.....	59

Sažetak

Upotreba ekstra-intrakranijskih prenosnica u neurokirurgiji

Ivana Zeman-Jurković

Cerebrovaskularne bolesti su uz kardiovaskularne bolesti vodeći uzrok morbiditeta i mortaliteta u suvremenom svijetu.

Okluzivne bolesti krvnih žila vodeći su neposredni uzrok ishemijskog cerebrovaskularnog infarkta. U bolesnika s tranzitornim ishemijskim atakama (TIA) često nedostaje vaskularna rezerva te kolateralna cirkulacija nije dostatna za dovoljnu vaskularizaciju mozga. U pojedinim od tih bolesnika dovođenje krvi izvana stvaranjem «ekstra-intrakranijske prenosnice» može spriječiti razvoj trajnog gubitka mozgovne funkcije.

Cerebralne aneurizme nalaze se u oko 2% ljudske populacije. Budući da aneurizme imaju tanku stjenku česta posljedica je subarahnoidna hemoragija koja završava smrću u trećine bolesnika. Razvijeni su neurokirurški operacijski postupci u kojih se zatvara aneurizma i sprečava krvarenje, a također i suvremeni radiološki postupci kojima se kroz krvnu žilu aneurizma ispunjava tankim platinastim ovojnicama «coilovima» čime se aneurizma isključuje iz cirkulacije. Međutim postoje aneurizme (vretenaste, orijaške, kompleksne) koje se standardnim načinima ne mogu isključiti iz cirkulacije. U tim slučajevima, kako bi se spriječila njihova ruptura ili gubitak funkcije dijela mozga potrebno je uklanjanje čitave mozgovne krvne žile zajedno s aneurizmom i nadomještanje cirkulacije stvaranjem prenosnice (engl.-bypass) odnosno dovođenjem krvi u određeni dio mozga iz drugog izvora.

Neki tumori lubanjske osnovice svojim rastom začepļuju ili oštećuju stjenku velikih krvnih žila mozga, te je kod njihovog uklanjanja ugrožena cirkulacija mozga i postoji mogućnost razvoja velikog cerebrovaskularnog infarkta. U takvih je bolesnika katkad potrebno načiniti premoštenje toga dijela s novom krvnom žilom kojom bi se zaobišao krvotok u području bolesne krvne žile.

U operacijskom postupku koriste se najčešće kao donorske arterije: arterija temporalis superficialis, arterija okcipitalis, arterija maksilaris. Od krvnih žila koje se koriste za prenosnice kada je potreban veći protok koristi se arterija radialis, te vena safena.

Kako bi se bolesnik pripremio za operacijsko liječenje treba ispitati funkciju trombocita, te kakav je bolesnikov odgovor na terapiju klopidogrelom, ili acetilsalicilnom kiselinom. Isto tako upotrebom Allenovog testa se ispituje da li je resekcija radijalne arterije sigurna i da li postoji dostatna kolateralna cirkulacija preko ulnarne arterije kako ne bi došlo do poremećene arterijske opskrbe šake bolesnika.

Ključne riječi: ekstra-intrakranijska prenosnica, hipoperfuzija mozga, intrakranijske aneurizme, tumori baze lubanje, Moya-Moya bolest, tranzitorne ishemijske atake

Summary

EC-IC Bypass in neurosurgery

Ivana Zeman-Jurković

Cerebrovascular and cardiovascular diseases share the highest rate of morbidity and mortality in the modern World.

Occlusive cerebrovascular disease is leading cause of ischemic stroke and transitory ischemic attacks with lack of cerebrovascular reserve and insufficient collateral circulation for proper brain perfusion. Reperfusion with external bypass could have benefit in some of those patients preventing further brain damage and even improve brain function.

Cerebral aneurysm prevalence is 2% within the population. Their weak wall is responsible for rupture and subarachnoid hemorrhage with high mortality rate in more than third of ruptured cases. Surgical treatment closes aneurysm and prevents its rupture. Coiling has the same end result with packing it with platinum wires. There are some special types of aneurysms (fusiform, giant, complex) that cannot be treated with standard procedures. Such cases require aneurysm resection with distal vessels reanastomosis or external bypass.

Some tumors invade vessel wall or occlude large vessels. Complete tumor removal with vessel within it could result in stroke. In such cases new vessel to bypass resected one is mandatory.

Donor vessels that are used for bypass are temporal superficial, occipital or maxillary artery for low or intermediate flow or radial artery or saphenous vein for high flow bypass.

In order to prepare the patients for bypass surgery, testing its response to acetylsalicylic acid (ASA) or clopidogrel or testing thrombocyte function is essential. Furthermore, to take arterial graft from the forearm safely, collateral circulation through ulnar artery testing is mandatory (Allen test).

Keywords: Allen's test, extra-intracranial bypass, graft, brain hypoperfusion, intracranial aneurysms, skull base tumors, Moya-Moya disease, transitory ischemic attacks.

1. Uvod

Mozak je organ u tijelu koji zahtjeva najveću količinu energije. Za razliku od ostalih organa on koristi isključivo glukozu za proizvodnju energije. Energija je potrebna za održavanje membranskog potencijala, ionskog transporta, te za biosintezu i transport neurotransmitera i celularnih elemenata. Budući da je energiju za metabolizam nemoguće pohraniti, mozak je ovisan o stalnom dotoku oksigenirane krvi s glukozom kako bi održao strukturu i funkciju. Iako je veličina mozga oko 2% ukupne veličine tijela, on koristi 20% sveukupnog kisika, a u male djece u fazi rasta mozga i do 50% (1). Taj veliki zahtjev za energijom je proporcionalan velikoj količini minutnog volumena krvi koji prolazi kroz mozak i on iznosi u mirovanju 15-20% ukupnog minutnog volumena, odnosno 800 ml krvi u minuti(2).

Kako bi mozak osigurao odgovarajući protok krvlju, opskrbljen je kroz četiri glavne arterije. Unutarnje karotidne arterije su grane zajedničkih karotidnih arterija i uglavnom opskrbljuju veliki mozak, dok dvije vertebralne arterije koje se spajaju u bazilarnu arteriju opskrbljuju stražnji dio velikog mozga, mali mozak i mozgovno deblo. Na bazi mozga dvije unutarnje karotidne arterije, bazilarna arterija i komunikantne arterije tvore kolateralnu mrežu nazvanu po Sir Thomas Willis-u koji je opisao arterijski prsten u knjizi «Cerebri anatome» još 1664. godine. Willisijev arterijski prsten tvore sprijeda dvije prednje cerebralne arterije povezane a prednjom komunikantnom arterijom, a straga s stražnjim cerebralnim arterijama, koje su stražnjim komunikantnim arterijama povezane s karotidnim arterijama. Te arterije se granaju u manje grane koje ulaze u mozak i opskrbljuju i površinu i unutrašnjost mozga.

U normalnim okolnostima, protok kroz mozak (CBF-cerebral blood flow) ovisi o cerebralnom perfuzijskom tlaku, koji je obično jednak sistemskom tlaku, te vaskularnoj

rezistenciji uvjetovanoj promjerom krvnih žila. Sposobnost održavanja stabilnog protoka mozga unatoč promjenama perfuzijskog tlaka se naziva cerebralna autoregulacija koja potakne cerebralnu vazokonstrikciju ukoliko dođe do porasta cerebralnog perfuzijskog tlaka i obrnuto (3). Cerebralna autoregulacija ima značajnu protektivnu ulogu protiv opasnosti hipoksije kod niskog arterijskog i posljedično niskog perfuzijskog tlaka i protiv mozgovnog edema u slučaju visokog arterijskog tlaka. Obično se autoregulacija odvija između 60 i 150 mmHg arterijskog tlaka u normotenzivne osobe. Između tih vrijednosti cerebralni protok je relativno konstantan. Nakon što srednji arterijski tlak dosegne granice autoregulacije, cerebralni protok se smanjuje ili povećava pasivno ovisno o smanjenju ili povećanju perfuzijskog tlaka (4).

Cerebralna hipoperfuzija kod stenozе karotidnih arterija se pokazala kao značajan faktor razvoju cerebralne ishemije (5). Hemodinamski učinak stenozе na perfuziju mozga ovisi uglavnom o adekvatnosti kolateralne vaskularne mreže. Najvažniji kolateralni sustav je onaj kojega čine žile Willisijevog arterijskog prstena. Međutim da li će kod potpunog zatvaranja karotidne arterije taj prsten biti dostatan, ne može se znati unaprijed. Cerebralni protok je ovisan o perfuzijskom tlaku mozga, promjeru cerebralnih krvnih žila, viskoznosti krvi i faktorima koji utječu na te sve parametre (5). U normalnim okolnostima cerebralni protok se ne mijenja unatoč promjenama u perfuzijskom tlaku mozga zbog autoregulacijskih mehanizama. Smatra se da utjecaj na autoregulaciju imaju:

1) metabolički ili kemijski mehanizmi: promjer krvnih žila i vaskularna rezistencija su pod utjecajem koncentracije vazoaktivnih tvari uključenih u tkivni metabolizam (npr. O_2 , CO_2 , H^+).

2) miogeni mehanizmi: kapacitet glatke muskulature krvnih žila za vazokonstrikciju kod porasta transmuralnog tlaka,

3) neurogeni mehanizmi: cerebrovaskularna inervacija može biti uključena u kontrolu cerebralne hemodinamike (6,7,8). Inervacija glavnih krvnih žila se sastoji od simpatičkih, parasimpatičkih i senzornih vlakana i njihova regulatorna uloga ovisi o gustoći živčanih vlakana u pojedinim dijelovima mozga. Na primjer, promjene u protoku zbog starenja i Alzheimerove demencije su povezane sa smanjenjem gustoće živčanih završetaka u prednjoj cerebralnoj arteriji (9,10).

Gornja i donja granica autoregulacije nije u cijelosti definirana i ista u svih. Ona varira zbog fizioloških stimulusa i stanja bolesti. Aktivacija simpatičkog sustava rezultira podizanjem i donje i gornje granice, te vjerojatno djeluje protektivno, kao što je u kroničnoj arterijskoj hipertenziji kada je autoregulacijski plato pomaknut na više vrijednosti. Taj protektivni učinak s jedne strane može biti i nedostatak i imati opasan učinak ukoliko dođe do naglog pada tlaka kada simptomi ishemije mogu nastati kod relativno viših vrijednosti tlaka (11).

Kada je cerebralni protok nizak, i nastane hipoperfuzija, povećava se izdvajanje kisika iz krvi kao kompenzacijski mehanizam, i sve dok on uspije zadovoljiti metaboličke potrebe mozgovnog tkiva, neće doći do kliničkih simptoma. Ako uz to poraste arterijski tlak iznad gornjeg nivoa autoregulacije, arteriole ne mogu osigurati vazokonstrikciju i dolazi do njihove pasivne dilatacije, čime raste i cerebralni protok. To sve dovodi do oštećenja endotela, i disrupcije krvno-moždane barijere, i izlaska proteina plazme uz stvaranje edema.

Poremećaj cerebralne autoregulacije važan je kod ozljede mozga, ishemijskog infarkta i subarahnoidne hemoragije, kada je oštećeni mozak osobito osjetljiv na fluktuaciju perfuzijskog tlaka (12,13,14).

Cerebralni protok je značajno osjetljiv na promjene u koncentraciji CO₂ u krvi, što je posljedično vezano za promjenu pH mozga. Smanjenje PO₂ povećava protok kroz mozak, dok porast PO₂ iznad normalnih vrijednosti, ima značajno manji učinak.

Utjecaj hiperkapnije (povišenog parcijalnog tlaka CO₂ u krvi) se koristi u kliničkoj praksi kako bi se procijenila perfuzijska rezerva. To se može procijeniti mjerenjem cerebralnog protoka kod normokapnije i hiperkapnije. Kad ne postoji perfuzijska rezerva, tada su arteriole već dilatirane i ne mogu se dodatno proširiti kako bi povećali protok kroz mozak. U kliničkoj praksi se za dokazivanje cerebralne perfuzijske rezerve koristi inhibitor karboanhidraze-Acetazolamid koji izaziva vazodilataciju. Slab odgovor na hiperkapniju, odnosno na acetazolamid znači da su bolesnici s karotidnom stenozom ili okluzijom pod višim rizikom nastanka moždanog udara ili tranzitornih ishemijskih ataka, pa se taj test smatra korisnim u procjeni bolesnika koji bi mogli imati koristi od ekstra-intrakranijske prenosnice (15,16,17).

S druge strane kada se smanji metabolizam neurona kao što je kod hipotermije ili kod upotrebe barbiturata, arteriole će se stisnuti i smanjit će cerebralni protok.

Zdravi pojedinac ima prosječni cerebralni protok od 46 ml/100g/min mozga. Cerebralni protok je četiri puta veći u sivoj tvari mozga (80ml/100g/min) nego u bijeloj tvari (20ml/100g/min)(18). Kada se promjeni cerebralna autoregulacija kao kod cerebralne ishemije, cerebralni protok ovisi o pasivnoj promjeni perfuzijskog tlaka. Kada cerebralni protok padne ispod 16-18 ml/100g/min, prestaje neuronalna električna funkcija. To ne znači da tada dolazi i do oštećenja neurona, jer je za to potreban cerebralni protok ispod 10-12ml/100g/min. Tada dolazi do poremećaja na neuralnoj membrani, i K⁺ izlazi iz stanice a u stanicu ulaze ioni Ca²⁺. Također u stanicu ulazi i Na⁺ i Cl⁻ i za njima osmotski voda. Time nastaje kolaps funkcije i strukture neurona (19).

1.1. Ishemijska penumbra

Termin ishemijska penumbra razvijen je u bolesnika s ishemijskim mozgovnih udarom. Termin predstavlja područje mozga oko definitivnog strukturnog oštećenja neurona, u kojem je još očuvano tkivo iako su neuroni bez električne aktivnosti. To znači ako uspijemo popraviti perfuziju toga djela mozga, doći će do oporavka i električne aktivnosti neurona i neuroni u tom području neće odumrijeti. Penumbra uglavnom čini okolicu ishemijske jezgre, a to su subkortikalna područja koja su opskrbljena perforantnim krvnih žilama. Sudbina vaskularno ugroženog tkiva ovisi o umnošku dva faktora, veličini protoka i vremenu trajanja niskog protoka. Što je manji protok kroz inkriminirano područje ili što smanjeni protok dulje traje, to je veća šansa da dođe do nepovratnog oštećenja mozga. Stoga se u liječenju ishemijskog infarkta mora voditi briga o brzini restoracije protoka- što je on brži više tkiva će se oporaviti (20).

1.2. Cerebralna reaktivnost i procjena kandidata za ekstra-intrakranijsku premosnicu

Prve studije koje su nastojale objasniti i opravdati primjenu premosnica nisu uspjele i budući da su uključivi kriteriji za izvođenje premosnica bili preširoko postavljeni tehnika je proglašena neučinkovitom kod okluzivnih cerebrovaskularnih bolesti (21). Međutim unatoč neuspjehu takve neselektivne studije, postoji niz primjera kada je revaskularizacija značajno popravila stanje bolesnika s okluzivnom cerebrovaskularnom bolesti. Stoga su počela istraživanja tehnika kojima bi se mogli selekcionirati bolesnici kojima bi premosnica pomogla u prevenciji rizika nastanka cerebrovaskularnog infarkta.

Već ranije spomenuta hiperkapnija ili Acetazolamid- lijekovi koji testiraju vaskularnu reaktivnost, stvaraju pojačanu kiselost mozga i vazodilataciju. Oni neće promijeniti autoregulacijsku sposobnost niti metabolizam mozga, ali će procijeniti cerebralnu reaktivnost

ili sposobnost očuvane prilagodbe na smanjeni protok kroz mozak. Ako je autoregulacija uredna onda će primjenom tih agenasa doći do povećanog protoka za 15-40%, a ako do toga ne dođe smatramo da su arteriole maksimalno dilatirane, te će u pojedinim dijelovima mozga paradoksnno doći do pada protoka. To se naziva «fenomen krađe» (engl. Steal phenomenon) kada se dijelovi mozga koji imaju normalnu cirkulaciju dodatno dilatiraju, dok se dijelovi mozga koji su maksimalno dilatirani opskrbljuju kolateralama koje tada ne mogu zadovoljiti potražnju. Na taj način se mogu prepoznati područja mozga koji imaju poremećenu autoregulaciju i pod povećanim su rizikom za nastanak cerebrovaskularnog infarkta (22).

Osim vazodilatacije ugroženi mozak ima još mehanizama kojima može preživjeti smanjenu opskrbu krvlju. U normalnim okolnostima protoka, mozak koristi ispod 50% ekstrakcije kisika, što se povećava kod smanjenog protoka. Powers i suradnici su opisali hemodinamsku insuficijenciju kroz nekoliko stupnja:

1) Sa smanjenjem perfuzijskog tlaka mozga, cerebralni protok se održava vazodilatacijom i povećava se cerebralni volumen krvi.

2) Prestaje autoregulacija, arteriole su maksimalno dilatirane i počinje povećana ekstrakcija kisika iz krvi

3) Daljnje smanjenje perfuzijskog tlaka i smrt stanica mozga (23).

Testiranje cerebralne vaskularne rezistencije i ekstrakcije kisika su dinamički testovi koji omogućuju kvantitativna mjerenja. Zlatni standard je Xenon CT koji, ukoliko pokazuje slabu reaktivnost, je najbolji test za procjenu bolesnika kojima prijeti cerebrovaskularni ishemijski događaj. Također česti način procjene kompromitirane hemodinamike je pojačana ekstrakcija kisika mjerena PET-om, i promijenjena cerebrovaskularna reaktivnost mjerena SPECT-om, transkranijalnim Dopplerom. Dok je za PET potrebna posebna tehnologija upotrebom ciklotrona, skupoća i kompleksnost priječe njenu širu upotrebu. Danas je moguće

mjeriti cerebralnu reaktivnost upotrebom CO₂ BOLD MRI pretragom, koja je brza, neionizirajuća i može se načiniti u istom aktu kada i klasične MRI i MRA sekvence.

1.3. Xenon CT u procjeni kandidata za premosnicu

Jedna od najboljih metoda za procjenu cerebralnog protoka je primjena radioaktivnog Xenona. Tehnika omogućuje mjerenje arterijske koncentracije i ulazak Xenona u mozgovno tkivo. Tehnika se koristi u vidu Xenon SPECT tehnike ili Xenon CT-a, a nije zabilježeno nikakvih nuspojava tijekom primjene tehnike (24). Tehnika se dalje razvijala testiranjem cerebrovaskularne rezistencije upotrebom Acetazolamida kako bi se selekcionirali bolesnici koji mogu imati koristi od primjene premosnica (25). Adekvatna reaktivnost je definirana kao najmanje 13% povećanje protoka primjenom Acetazolamida, usporedbom s inicijalnim protokom.

Kuroda je također koristio cerebrovaskularnu rezistenciju kao kriterij za premosnicu u bolesnika sa cerebrovaskularnom okluzivnom bolesti. Pokazao je da normalna cerebrovaskularna rezistencija prevenira razvoj cerebrovaskularnog infarkta, dok je smanjena cerebrovaskularna rezistencija opasna i da se može popraviti primjenom premosnica (26).

1.4. Perfuzijski CT u procjeni kandidata za premosnicu

CT je već barem dva desetljeća dostupan u većini zdravstvenih institucija pa se procjenjivala njegova upotrebljivost za procjenu potrebe cerebralne premosnice. Ta tehnika mjeri intravaskularni kontrast a ne tkivni kontrast kao kod Xenon CT-a. CT perfuzija mjeri vrijeme dolaska intravaskularnog kontrasta sa 50 skenova na istoj razini u jednoj minuti. Cerebralni protok se izračuna ovisno o srednjem prolaznom vremenu (mean transit time) ili

vremenu do maksimuma (time to peak) i cerebralnom vaskularnom volumenu. Uz primjenu Acetazolamida smanjuje se cerebralni protok, a produljuje srednje prolazno vrijeme (27,28).

1.5. Perfuzijski MRI u procjeni kandidata za premosnicu

Schreiber je prikazao na grupi hemodinamski promijenjenih bolesnika, poremećenu reaktivnost primjenom Acetazolamida na cerebralni protok (29). Varijable koje se mjere su srednje prolazno vrijeme (mean transition time) i maksimalno dolazno vrijeme (Tmax) koje ako je veće od 4 sekunde imaju senzitivnost od 68% i 80% specifičnost, a 77% točnost u mjerenju cerebralnog protoka uspoređujući sa Xenon CT vrijednostima.

Danas se u procjeni cerebrovaskularne rezistencije koristi CO₂ BOLD (Blood Oxygen Level Dependent) MRI tehnika. Tehnika je koja koristi osjetljivost na koncentraciju deoksihemoglobina u krvi. Povećani protok krvi kod stabilne neuronalne aktivnosti, rezultira dilucijom ili isplavlivanjem deoksihemoglobina iz mikrocirkulacije, koja je paramagnetska tvar. Takve paramagnetske tvari oslabljuju MRI signal, pa u slučajevima kada je povećani protok u mozgu, smanjuje se količina deoksihemoglobina u mikrocirkulaciji, pojačavajući MRI signal. Postotak promjene BOLD MRI signala je linearno koleriran s postotkom promjene protoka kroz mozak tijekom izvođenja testa vaskularne rezistencije, pa se BOLD MRI snimkom može direktno mjeriti vaskularna rezistencija (30).

Postoji i nova MRI tehnika pod nazivom DSC (dynamic susceptibility contrast) MRI koji koristi kontrast gadolinij. Prednost prema BOLD tehnici je u mogućnost kvantifikacije vaskularne rezistencije u standardnim jedinicama (ml/100g/min), a nedostatak je veći signal/šum odnos, i sporiji protok kroz arterije može značajno precijeniti deficit cerebralne rezistencije.

2. Cerebralna revaskularizacija

Prvi pokušaj revaskularizacije mozga uvođenjem alternativnog krvotoka, je postavljanje temporalnog režnja na mozak kod majmuna. U pokusu su neliječene kontrole uginule, dok su majmuni kod kojih je nakon karotidne okluzije postavljen temporalni mišić na mozak preživjeli (31).

Postupak je ponovljen u čovjeka, 1942. godine, nakon ishemijskog infarkta, te je opisan klinički oporavak. Iako je inicijalno klinički rezultat bio optimističan, nakon nekoliko desetljeća kontrolnom angiografijom nije dokazana revaskularizacija kroz mišićni režanj, pa se od navedene tehnike odustalo (32).

Već 1951. godine je C. Miller Fisher ponovno etablirao postulate revaskularizacije primarno za liječenje okluzivne cerebrovaskularne bolesti (33).

Tek upotrebom mikroskopa u neurokirurgiju počinje razvoj mikrokirurških tehnika uključujući i šivanje prenosnica. Prvu uspješnu načinjenu i objavljenu prenosnicu su napravili Yasargil i Donaghy u psa a kasnije je Yasargil načinio jednaku tehniku STA-MCA prenosnica u čovjeka. Kasnije su se prenosnice radile i sa drugim žilama kao što su okcipitalna arterija, a primajuće arterije su bile razne od ACP, PICA, AICA i slično, a tehnika je dalje napredovala i koristila se i kod liječenja aneurizmi i stenozе MCA. Iako nikad nije bila sporno da je tehnika relativno sigurna, počelo se postavljati pitanje da li je tehnika uspješna i za koju indikaciju.

Stoga je 1985. godine završena Internacionalna kooperativna studija Extra-intrakranijskih anastomoza koja je usporedila grupu bolesnika s medikamentoznom terapijom (Aspirin) i optimalnim liječenjem hipertenzije, a s druge strane grupu bolesnika kod kojih je osim Aspirina načinjena i STA-MCA anastomoza. Studija je završila sa zaključkom da sama anastomoza nije dovela do značajnog smanjenja većeg ili fatalnog infarkta. Također je

mortalitet i morbiditet zbog infarkta unutar 30 dana bio 0,6 i 2,5%, a funkcionalnost preosnice oko 96% (34).

2.1. Premosnice u liječenju okluzivne cerebrovaskularne bolesti

Unatoč rezultatima studije objavljene u New England Journal of Medicine 1985 godine (34), i dalje se tehnika koristila i brojnim primjerima dokazala svoju uspješnost. Glavna kritika studije koja je gotovo pokopala tehniku preosnica je da su indikacije bile preširoke i da stoga nije testirana specifična grupa bolesnika koji bi imali sigurnu korist od izvođenja preosnice.

U Japanu je provedena druga klinička studija (Japan EC-IC Bypass Trial- JET), koja je nastojala otkriti da li je ekstra-intrakranijska preosnica bolja od medikamentoznog liječenja kod ACM i ACI okluzivne bolesti sa značajnom hemodinamskom ugrozom mozga (35).

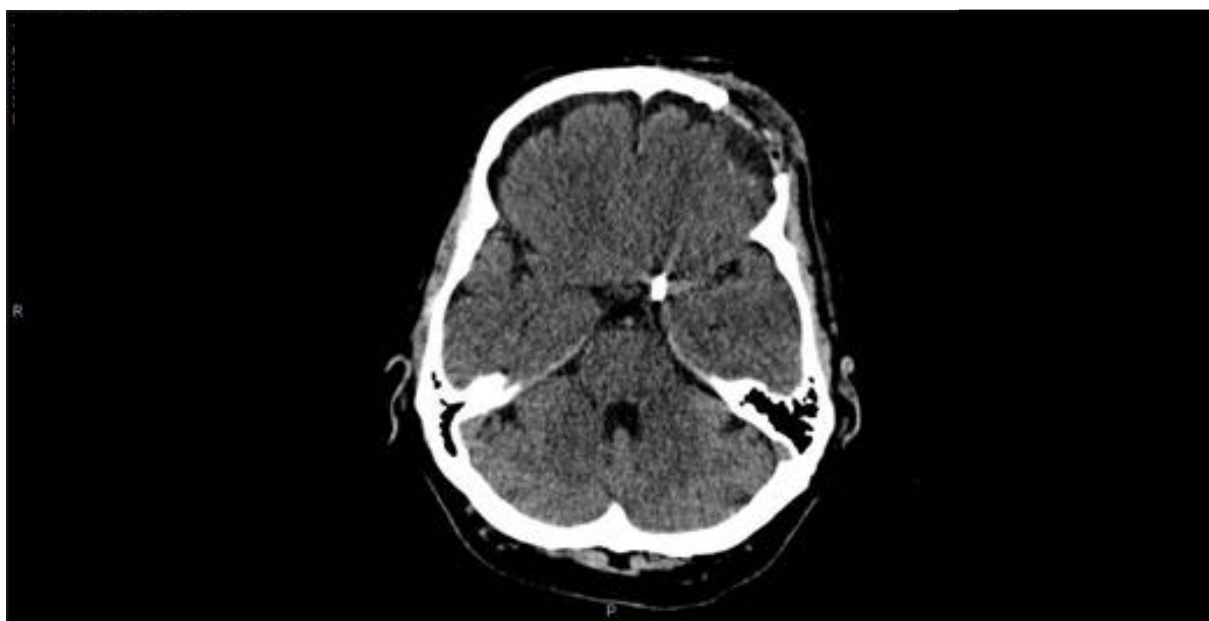Kriteriji kojima su selekcionirali bolesnike su bili:

1. Simptomatska stenoza ili okluzija ACI ili ACM više od 70% dijametra.
2. Modificirana Rankinova skala manje ili jednako 2.
3. Mali ili nikakav infarkt mozga,
4. Regionalni protok kroz mozak ipsilateralno u području ACM manji od 80% od kontrolnih vrijednosti i cerebrovaskularna reaktivnost Acetazolamidom manja od 10%.

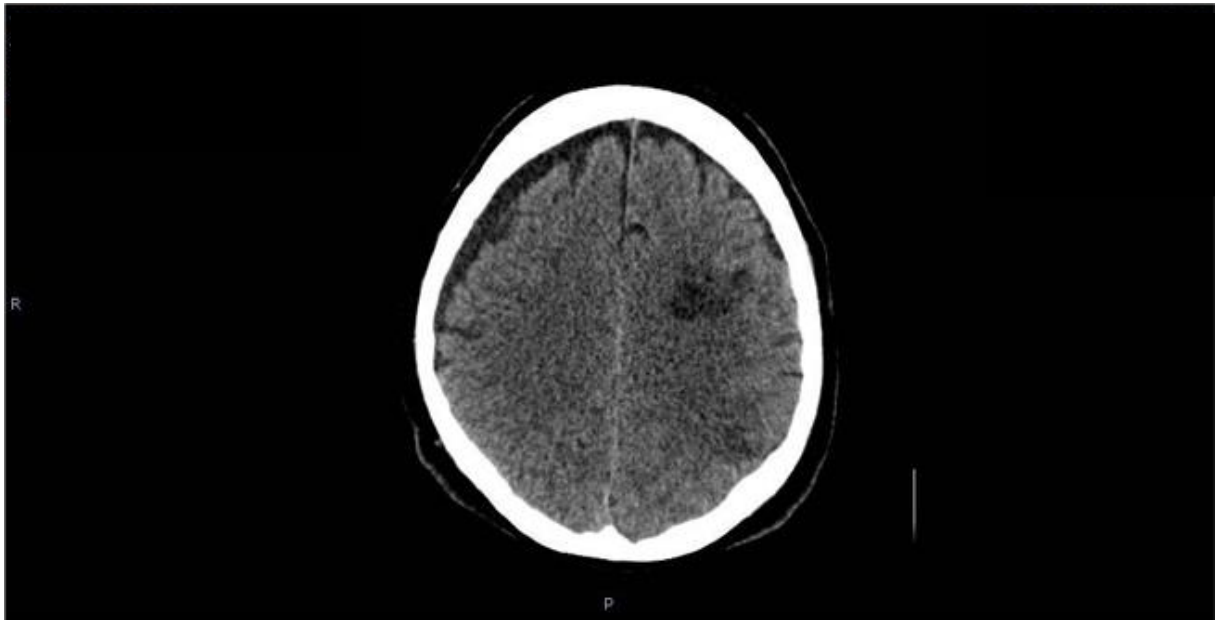
Rezultat te studije je bio da kirurški liječeni bolesnici imaju smanjenu stopu rizika od većeg infarkta ili smrti.

Bolesnici liječeni u KBC Zagreb radi okluzivne cerebrovaskularne bolesti su oni u kojih je okludirana ili stenozirana ACI ili ACM, a kolateralna cirkulacija je nedostatna ili

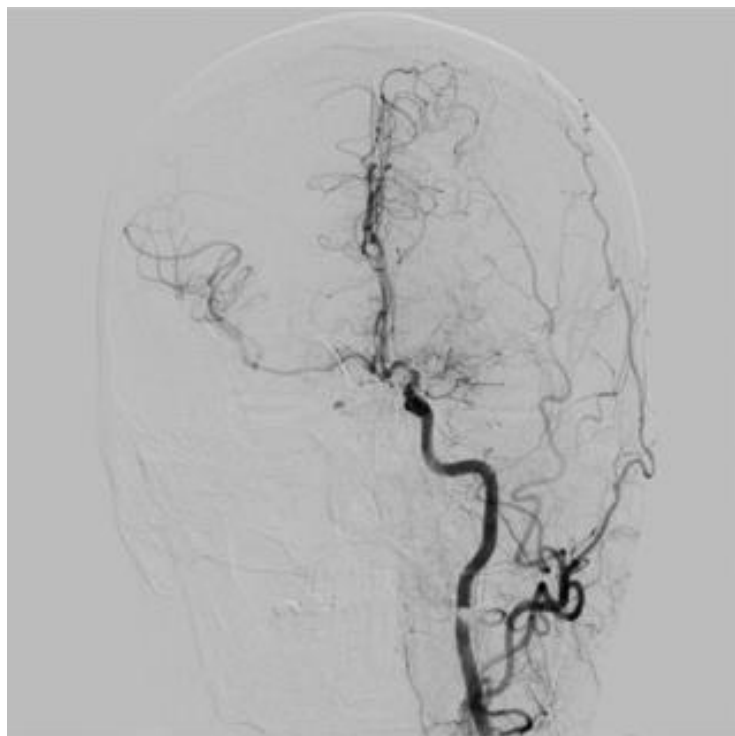
ugrožena što se manifestiralo multiplim tranzitornim ishemijskim atakama ili već formiranim inzultom. Kod nekih bolesnika je zbog razvijenog inzulta u jednoj hemisferi, a ugroženom cirkulacijom u drugoj hemisferi, načinjena operacija s ciljem prevencije razvoja novog inzulta u do tada zdravoj hemisferi (Slika 1-6).



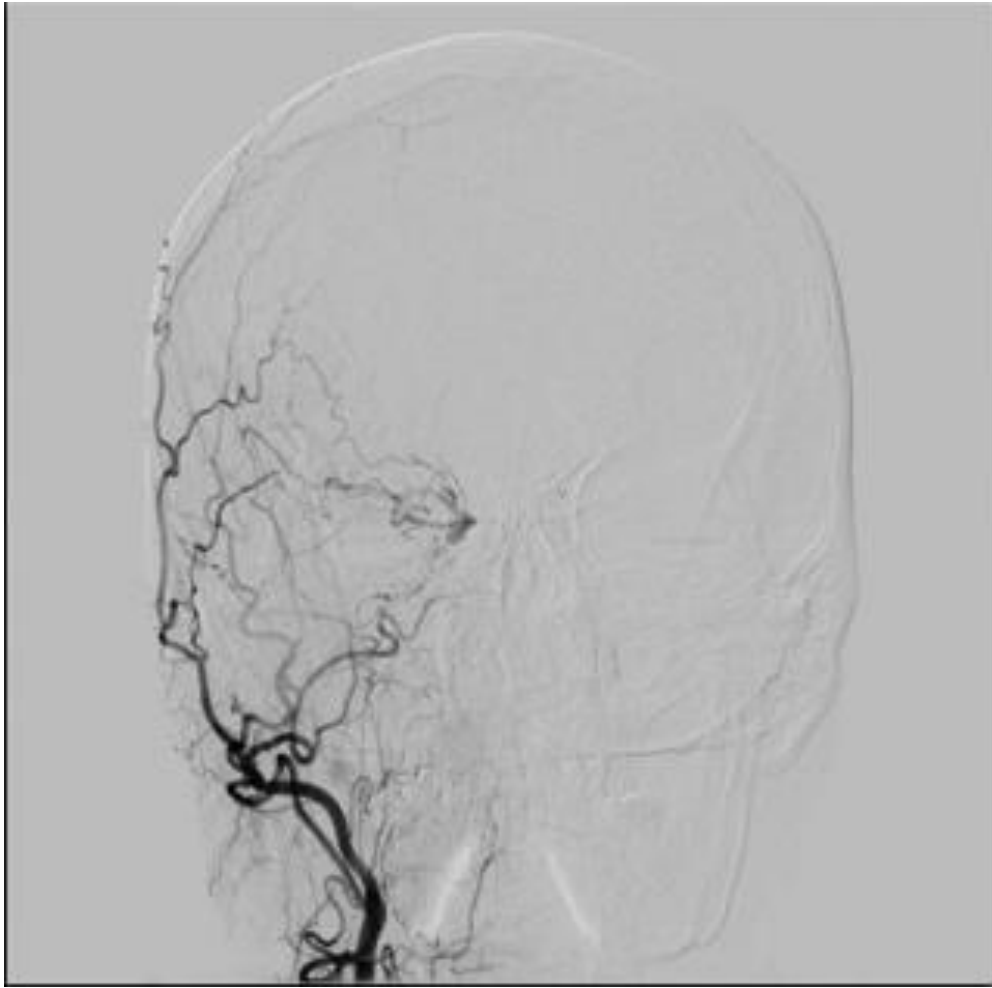Slika1. CT nakon okluzije aneurizme ACM



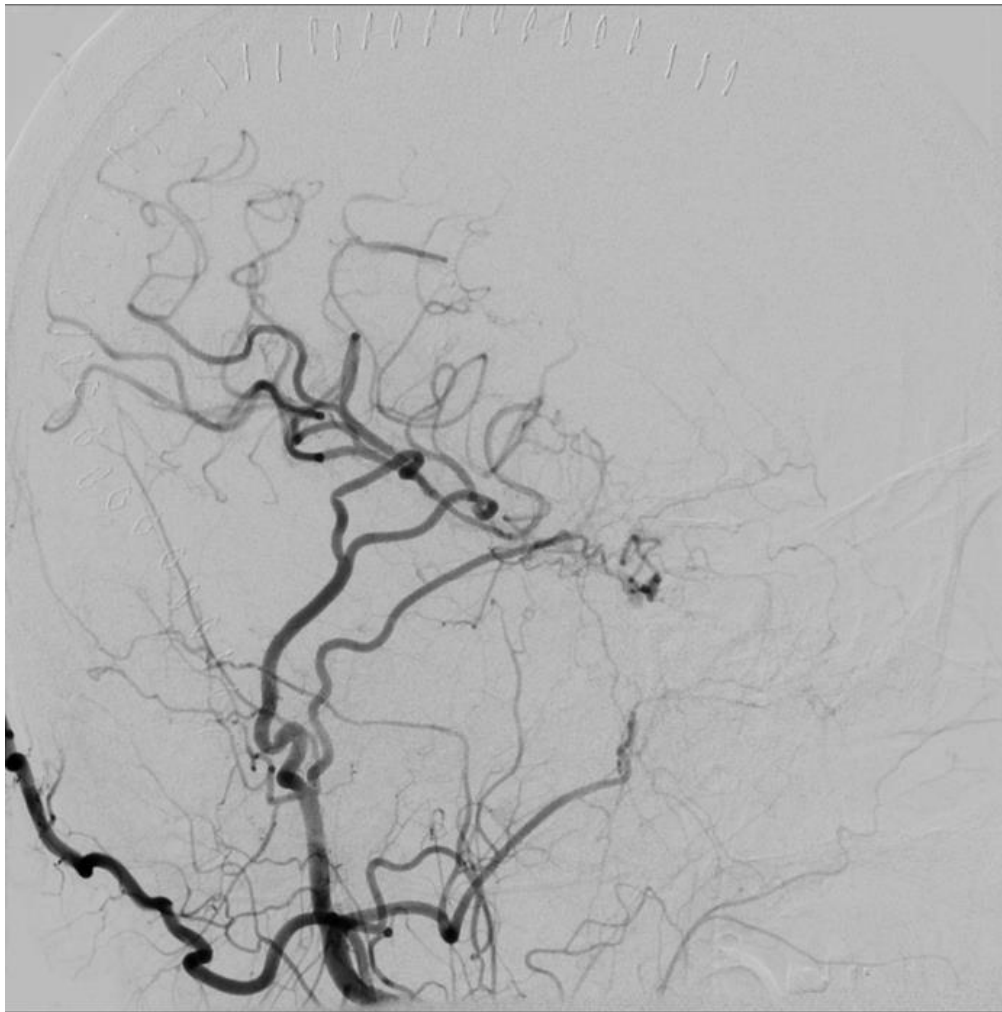
Slika 2. Ct mozga pokazuje ishemijski inzult u opskrbnom području lijeve ACM nakon okluzije aneurizme



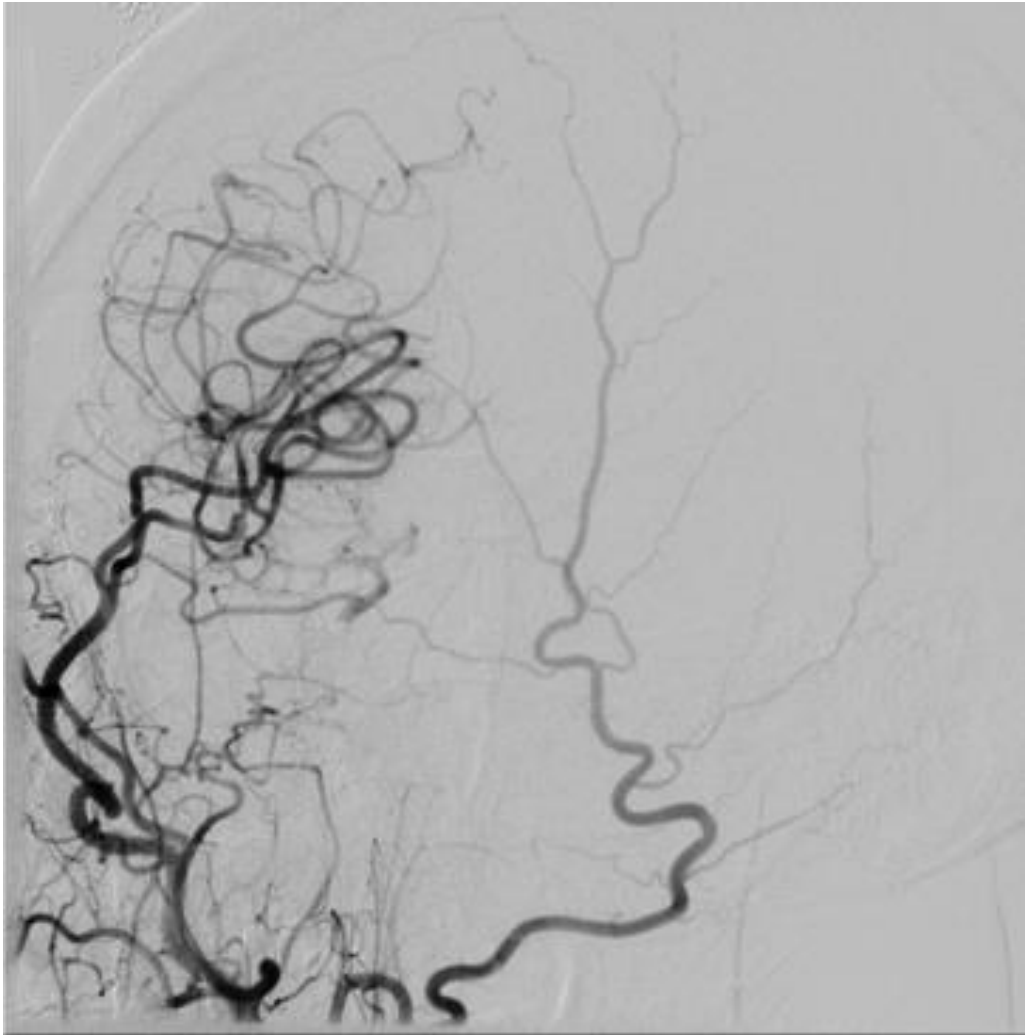
Slika 3. DSA lijeve ACI pokazuje stanje iza inzulta ACM desno i kolateralnu cirkulaciju suprotne desne hemisfere preko AComA



Slika 4. Desna ACI je potpuno okludirana s minimalnim punjenjem preko kolaterala- AOph

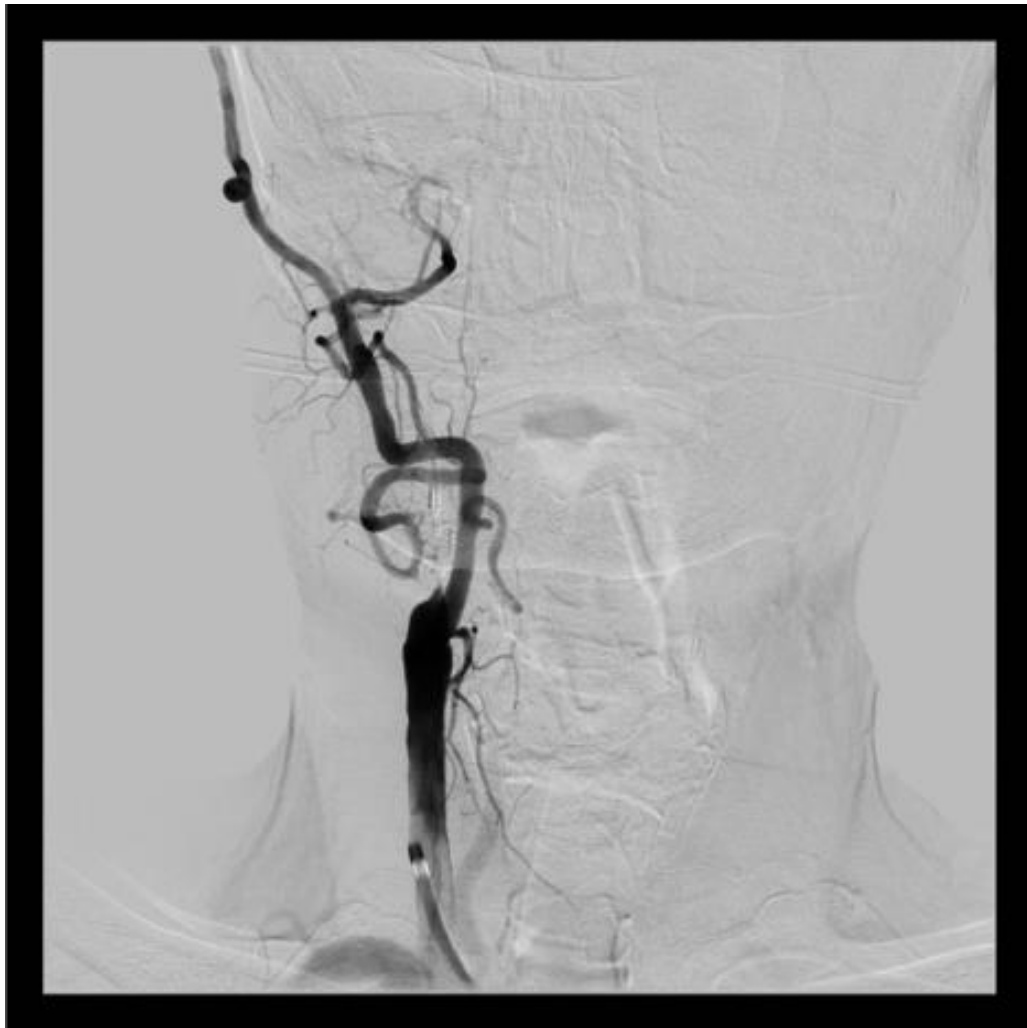

Slika 5. L-L prikaz-Vaskularizacija lijeve hemisfere preko dvije prenosnice STA na dvije M3 grane MCA

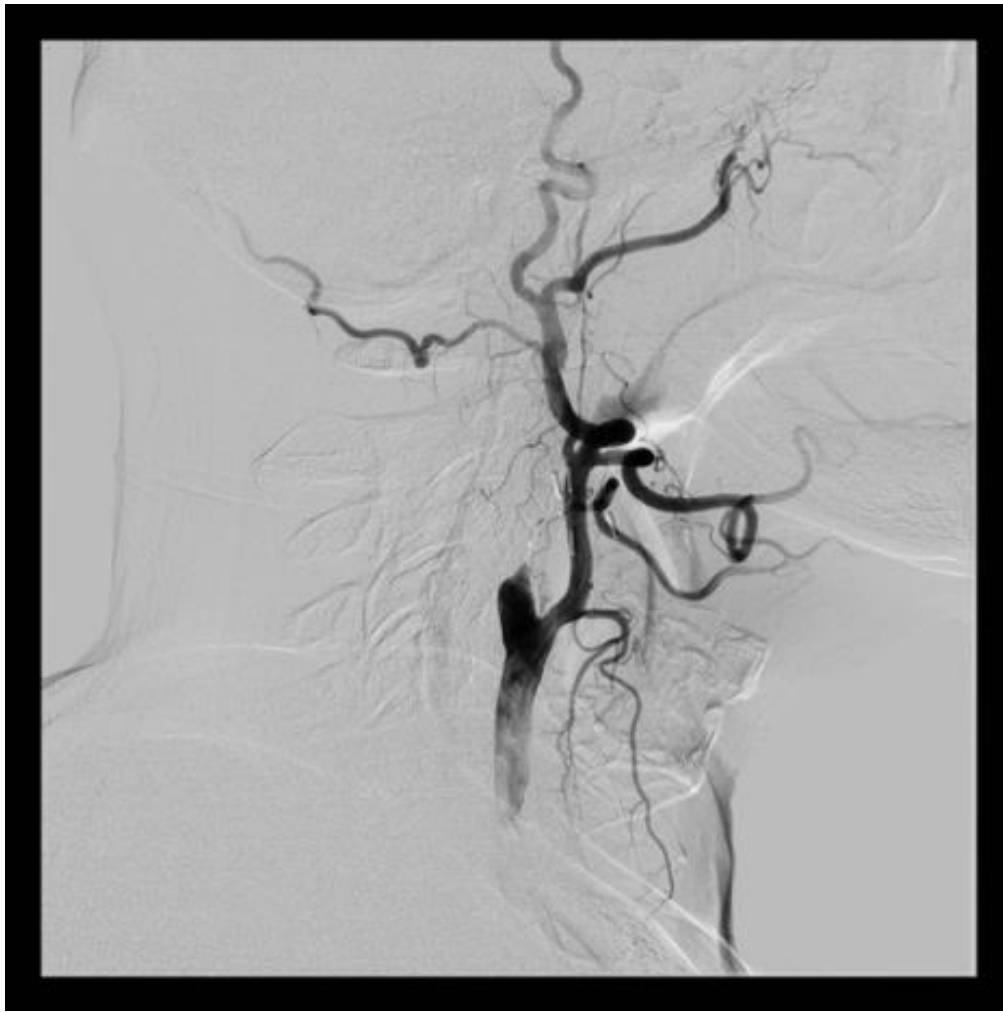

Slika 6. AP prikaz STA-MCA dvostruke prenosnice uz sada normalni vaskularni crtež cirkulacije desne hemisfere mozga

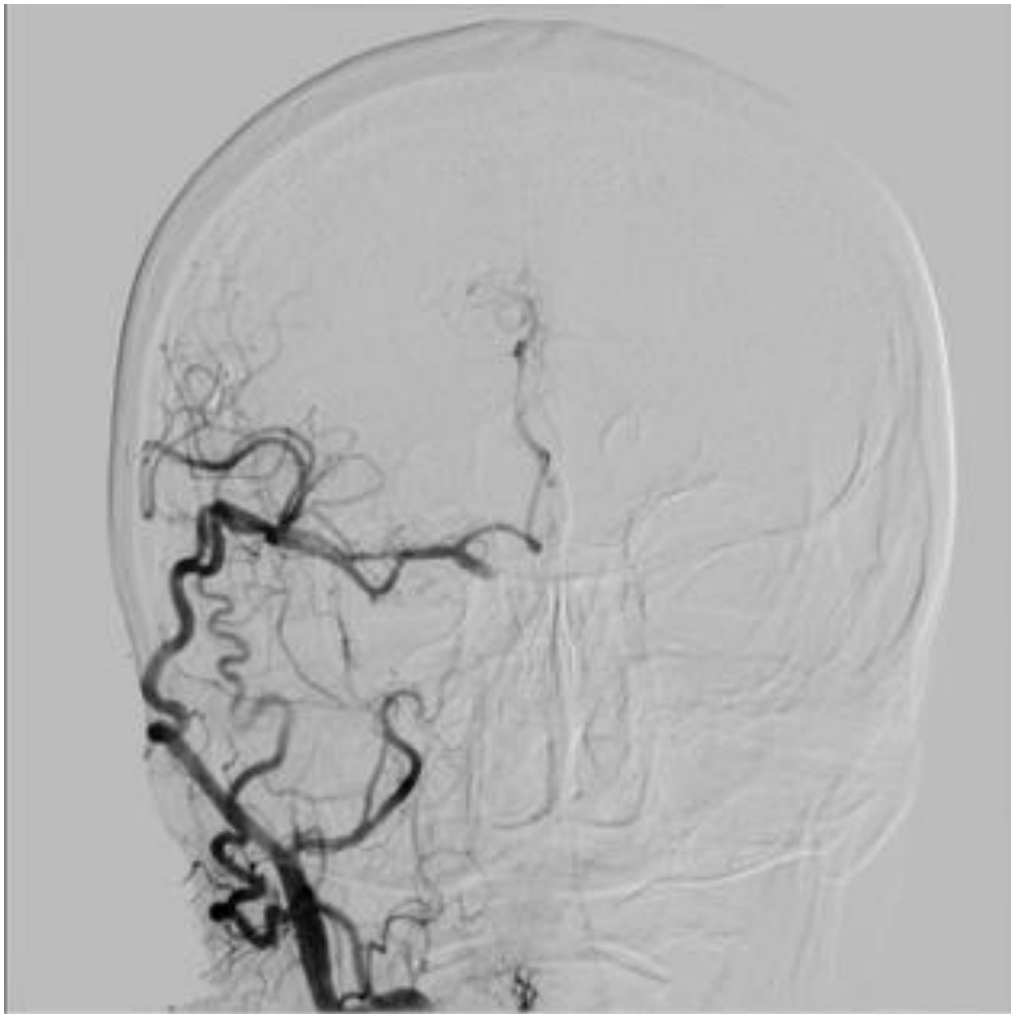
Iako je u bolesnika sa okluzijom ACI na vratu najbolji način revaskularizacije operacijska trombendarterektomija, u nekih bolesnika je ta vrta operacije kontraindicirana radi karakteristika plaka, ili kalcifikata koji kompromitiraju samu operaciju. Jedini način dovođenja krvi u ugroženu hemisferu u tim slučajevima je izvana preko sustava vanjske karotidne arterije ili ugradnjom prenosnica radijalne arterije ili vene safene (Slika 7- 10).



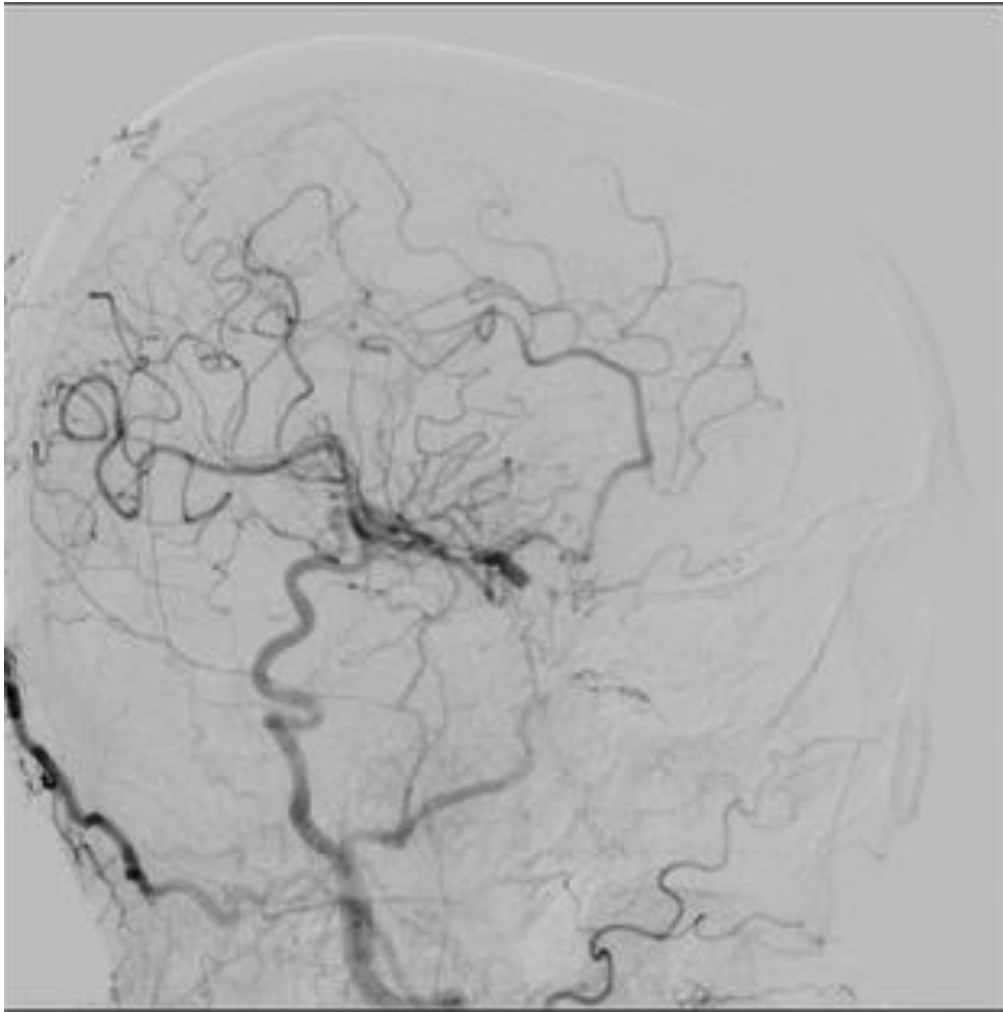
Slika7. AP prikaz DSA- okluzija desne ACI na vratu s prikazom cirkulacije samo kroz desnu ACE u bolesnika s kalcificiranim plakom karotide i nemogućnosti trombendarterektomije



Slika8. LL prikaz DSA- okluzija desne ACI na vratu s prikazom cirkulacije samo kroz desnu ACE u bolesnika s kalcificiranim plakom karotide i nemogućnosti trombendarrektomije

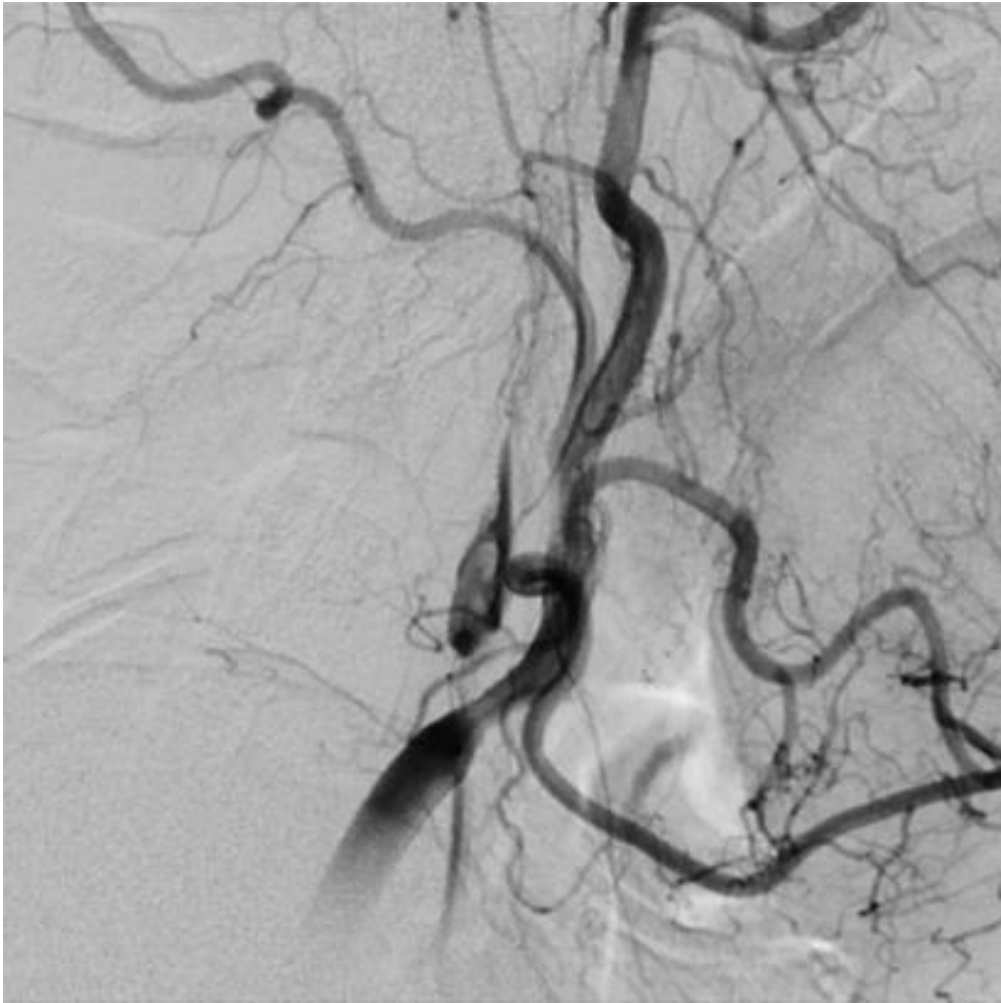


Slika 9. AP DSA- revaskularizacija desne hemisfere mozga preko dvije grane STA zašivene za dvije M3 grane MCA

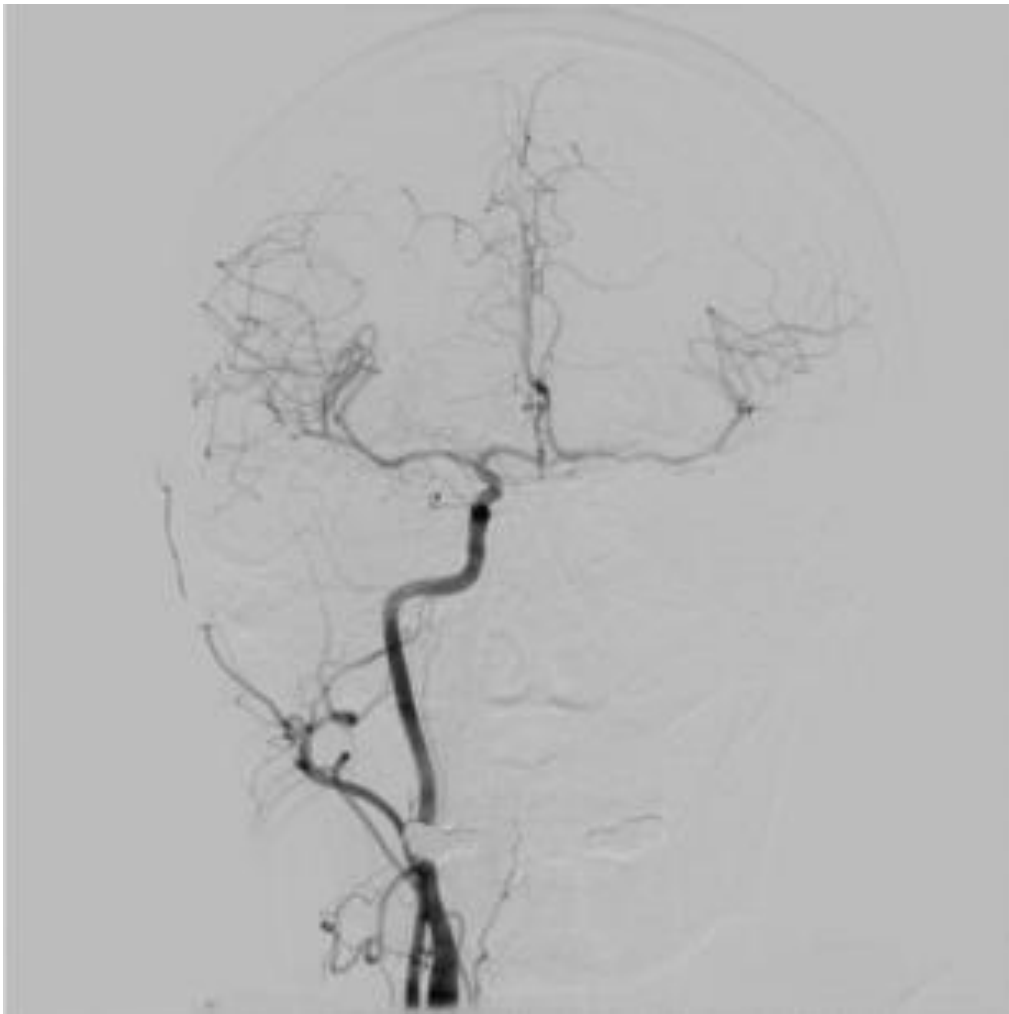


Slika 10. LL DSA- revaskularizacija desne hemisfere mozga preko dvije grane STA zašivene za dvije M3 grane MCA

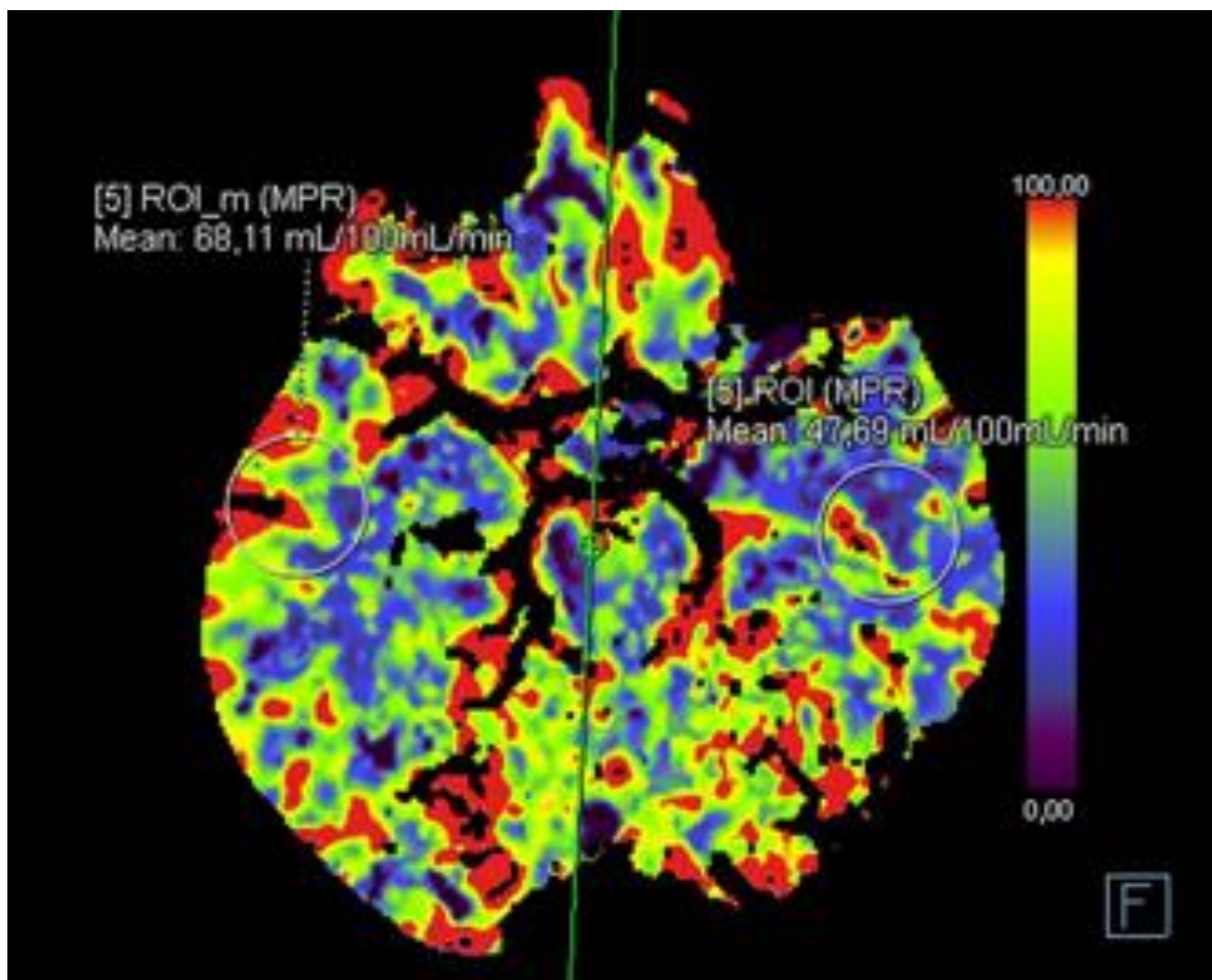
Koji dio mozga je potrebno revaskularizirati, i koji dio ima smanjenu vaskularnu rezistenciju moguće je dokazati perfuzijskim CT-om ili MRI-om. Kada je samo jedan regionalni dio mozga ugrožen a bolest se manifestirala s tranzitornom ishemijskom atakom, tada je najbolji način revaskularizacije samo onog dijela koji je ugrožen (Slika 11-15).



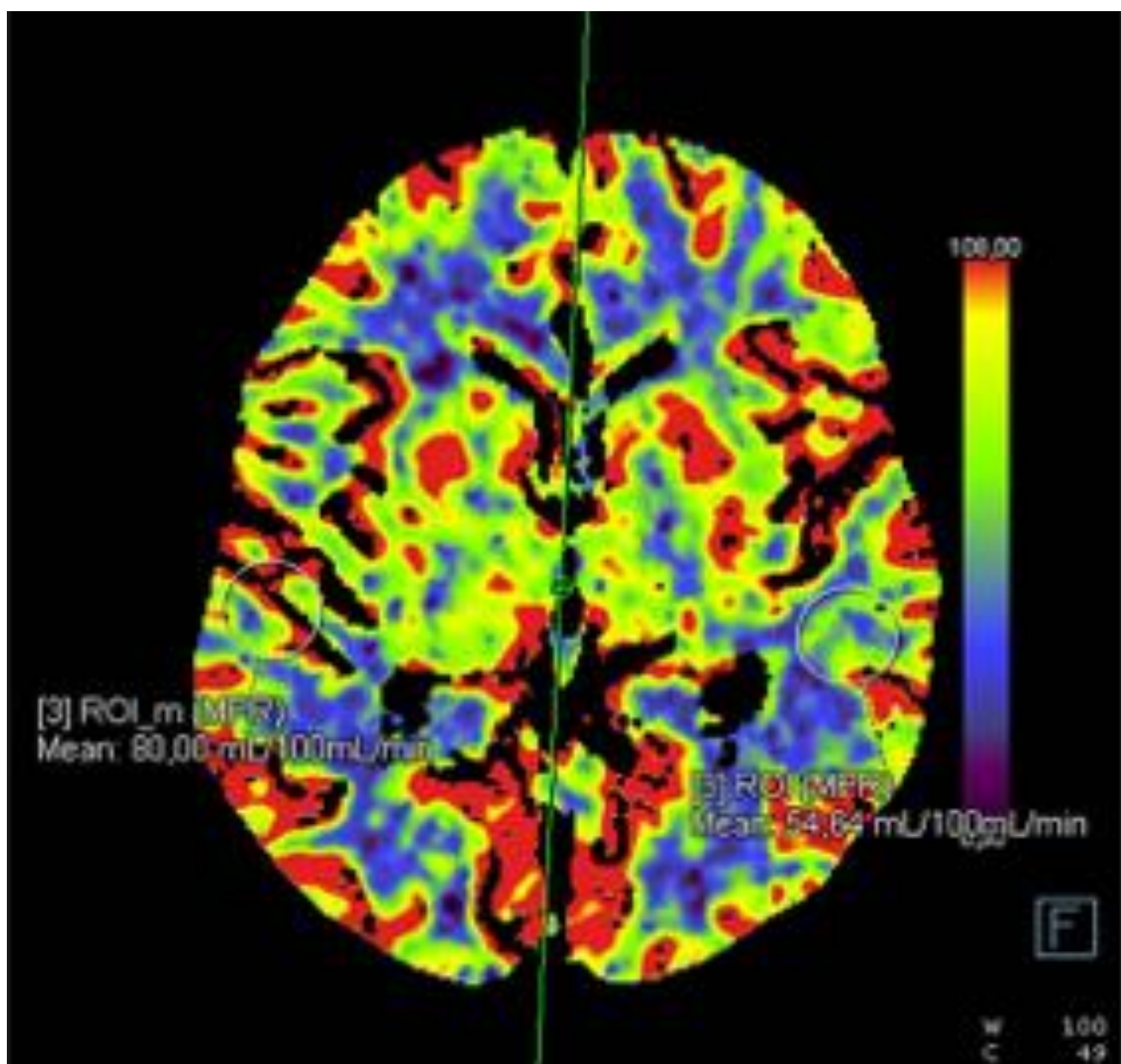
Slika 11. Dugi plak s okluzijom lijeve ACI u bolesnice s multiplim tranzitornim ishemijskim atakama (TIA)



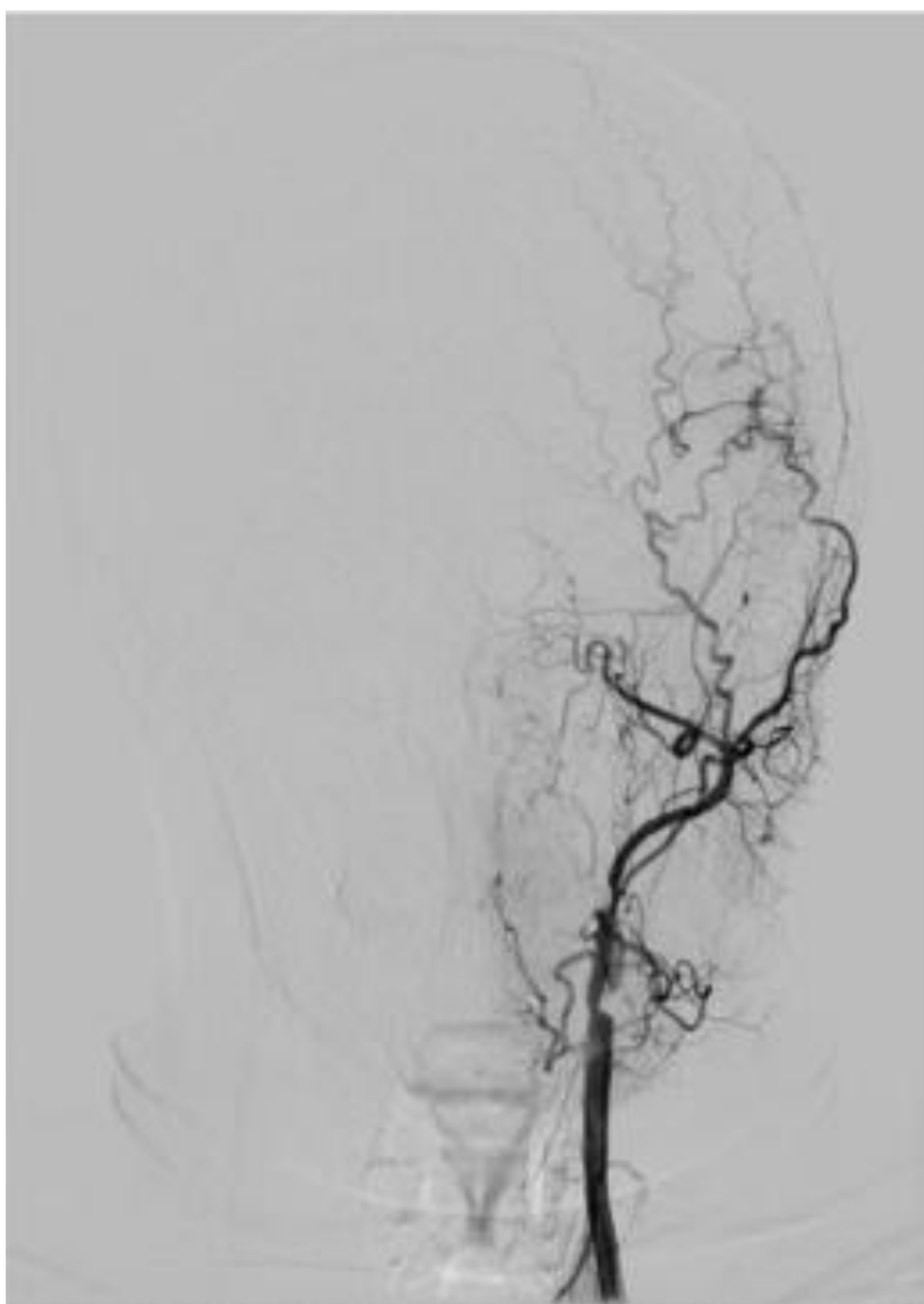
Slika 12. Lijeve hemisfere se puni preko AComA uz kašnjenje u punjenju lijeve hemisfere



Slika 13. Perfuzijski CT pokazuje dijelove temporalnog režnja sa smanjenom perfuzijom mozga sa desnom komparirajući perfuziju zdravom mozgovnom hemisferom



Slika 14. Pojedini dijelovi temporalnog režnja imaju gotovo duplo manju perfuziju
(80ml/100ml/min: 54.64 ml/100ml/min)



Slika 15. Selektivni prikaz lijeve ACE s prikazom perfuzije dijela lijeve hemisfere mozga preko STA premosnice

2.2. Premosnice u liječenju kompleksnih intrakranijskih aneurizmi

Prve operacije intrakranijskih aneurizmi su se izvodile podvezivanjem ACI na vratu jer u to vrijeme nije bilo tehničkih uvjeta (mikroskop, klipse, osvjetljenje), za izvođenje modernog načina okluzije aneurizmi. Taj postupak se zvao Hunterijska ligatura karotide. Već 1966. Je Cooperativna studija intrakranijskih aneurizmi prikazala rizik od mozgovnog infarkta u bolesnika s okluzijom ACI: 12% kod liječenja nerupturiranih aneurizmi; a kod nerupturiranih i rupturiranih 59% kod okluzije unutarnje karotide a 32% kod okluzije zajedničke karotide (36).

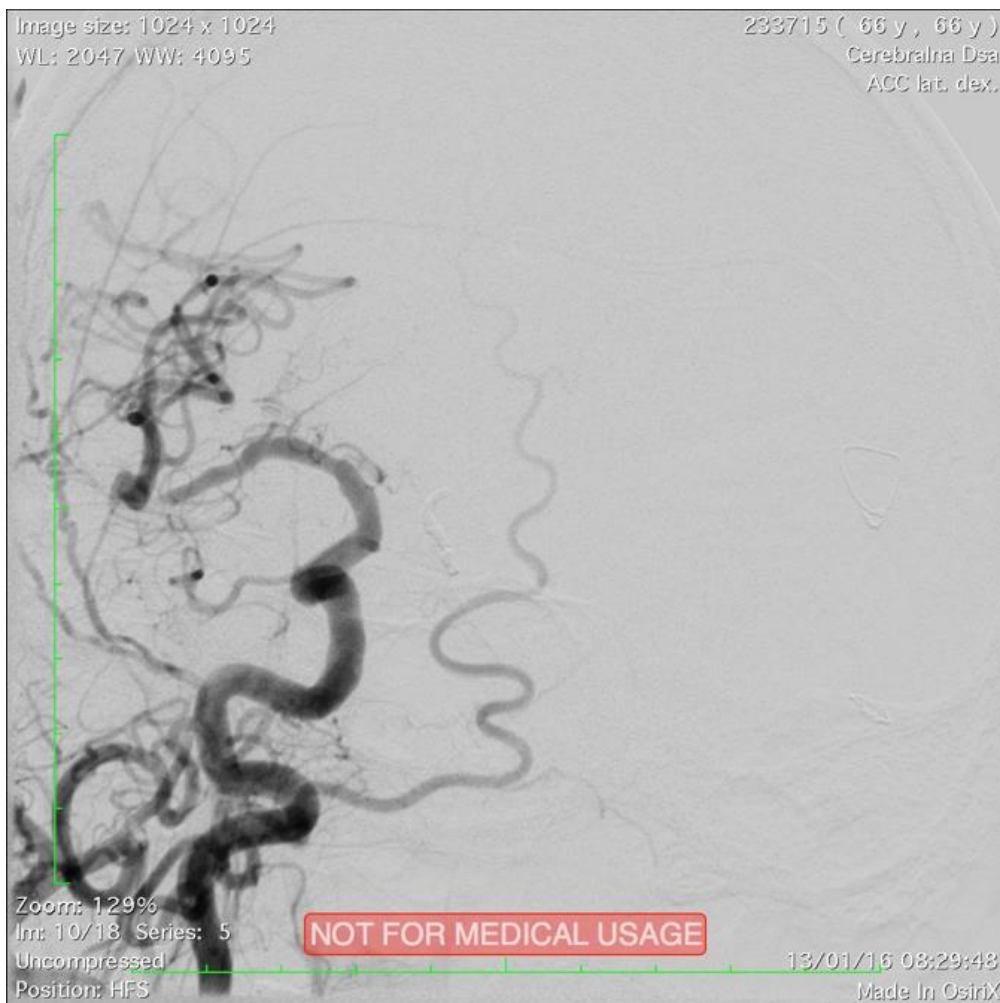
Danas se ekstra-intrakranijske premosnice izvode kod kompleksnih aneurizmi i tumora baze lubanje kada se sumnja da bi uz okluziju veće krvne žile došlo do mozgovnog infarkta. U nekim centrima se ta odluka bazira na Balon okluzijskom testu, kod koje se prati kolateralna cirkulacija, te ukoliko tijekom izvođenja testa dođe do neurološkog deficita, obavezno se izvodi premosnica prije žrtvovanja velike krvne žile, a u nekim centrima zbog mogućnosti odgođenog infarkta radi se premosnica u svih bolesnika (37).

Danas u vrijeme sve češćeg izvođenja endovaskularnih zahvata za liječenje intrakranijskih aneurizmi, većina aneurizmi koje ostaju za operacijsko liječenje su kompleksne aneurizme, kod kojih često treba znanje izvođenja premosnica te se ta tehnika nameće kao nužna vještina kojom cerebrovaskularni neurokirurg treba raspolagati.

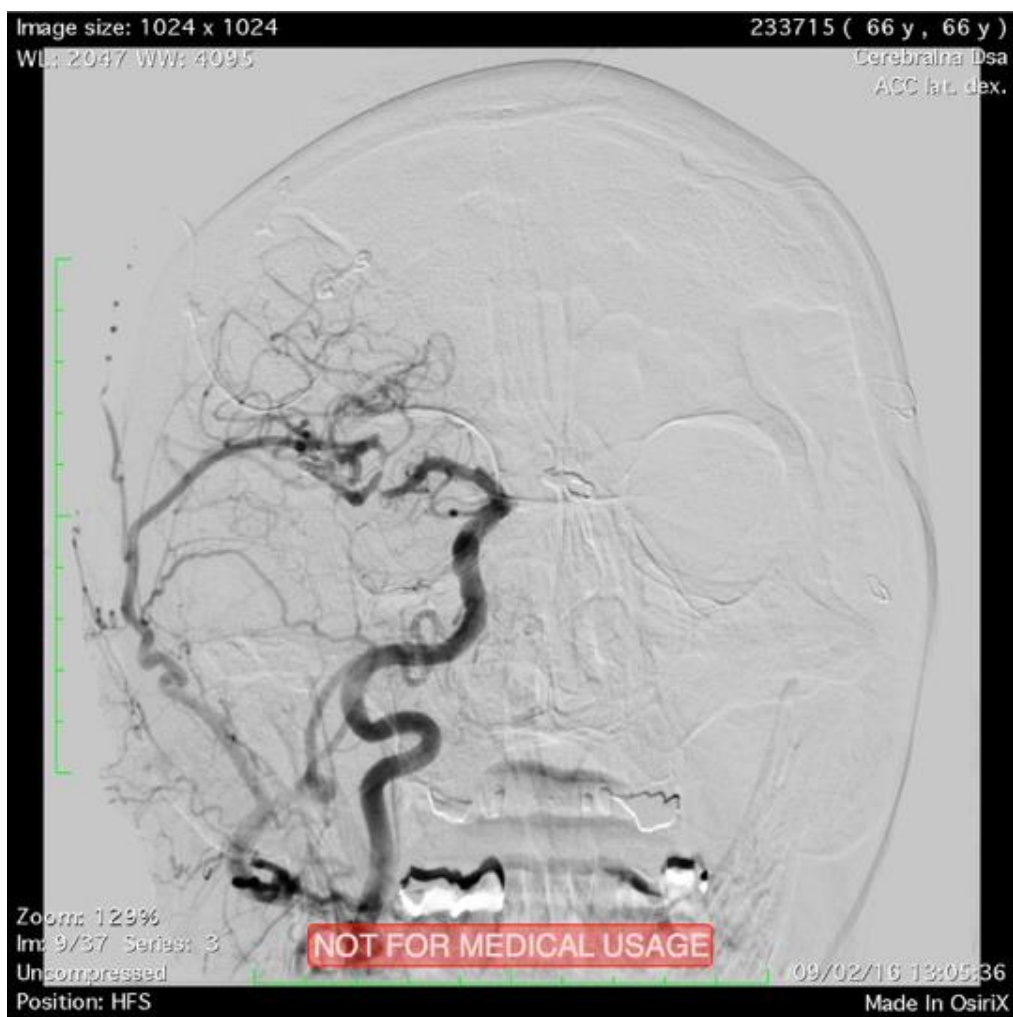
Kompleksne aneurizme su po definiciji ili one koje su velike, gigantske i kod kojih distalni ogranci izlaze iz aneurizme ili aneurizme kod kojih postoji kalcifikat u vratu aneurizme ili na samoj žili, ili one kod kojih je potrebno ukloniti cijelu aneurizmu pa dovesti krv u odvodne krvne žile iz nekog drugog izvora.

Intrakranijske stenozе velikih krvnih žila su rijetke ali ukoliko postoje kao na slici 16, gdje je stenoziran predbifurkacijski dio ACM na kojem je aneurizma, okluzija aneurizme bi

mogla dovesti do dodatnog suženja bifurkacije pa je mogući razvoj infarkta preveniran osiguranjem distalne cirkulacije ugradnjom STA-MCA anastomoze (Slika 17). Nakon toga distalni dio teritorija ACM se puni preko anastomoze a predstenotički dio ACM se puni iz ACI kao i prije operacije uz okluziju aneurizme.

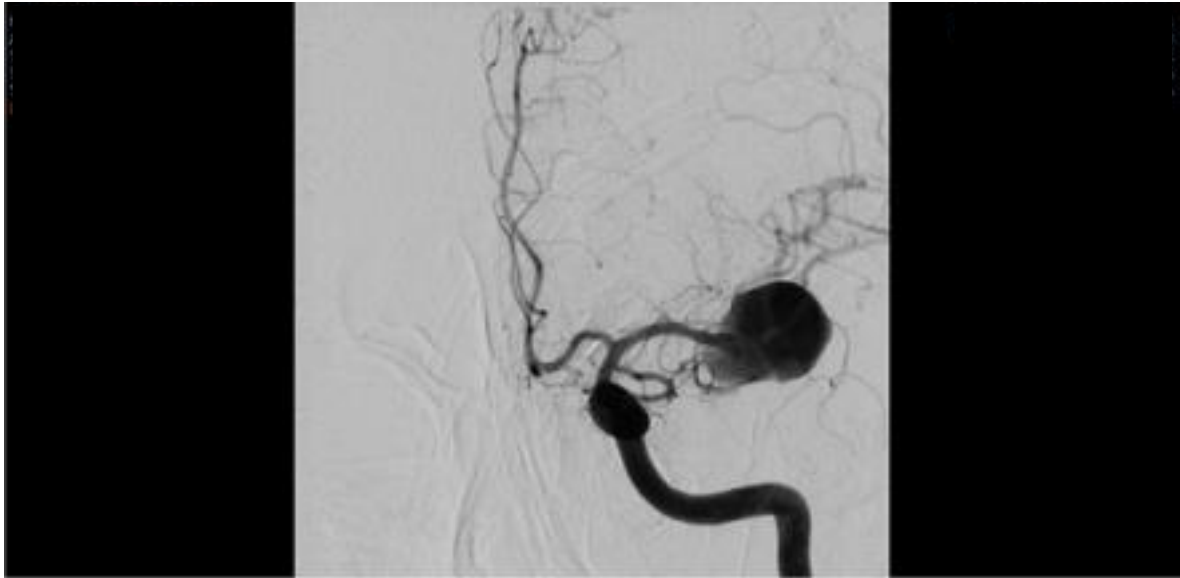


Slika 16. Stenoza ACM ispred bifurkacije s aneurizmom na bifurkaciji



Slika 17. DSA zajedničke karotide (ACC) pokazuje da se predbifurkacijski segment ACM puni kroz ACI, a distalni dio kroz STA anastomozu uz okluziju aneurizme

Kod gigantskih aneurizmi ACM zbog konfiguracije aneurizme i njenih distalnih ogranaka, primarno zatvaranje vrata aneurizme često dovede do okluzije i distalnih ogranaka, pa je jedini sigurni način liječenja izvođenje preosnice.

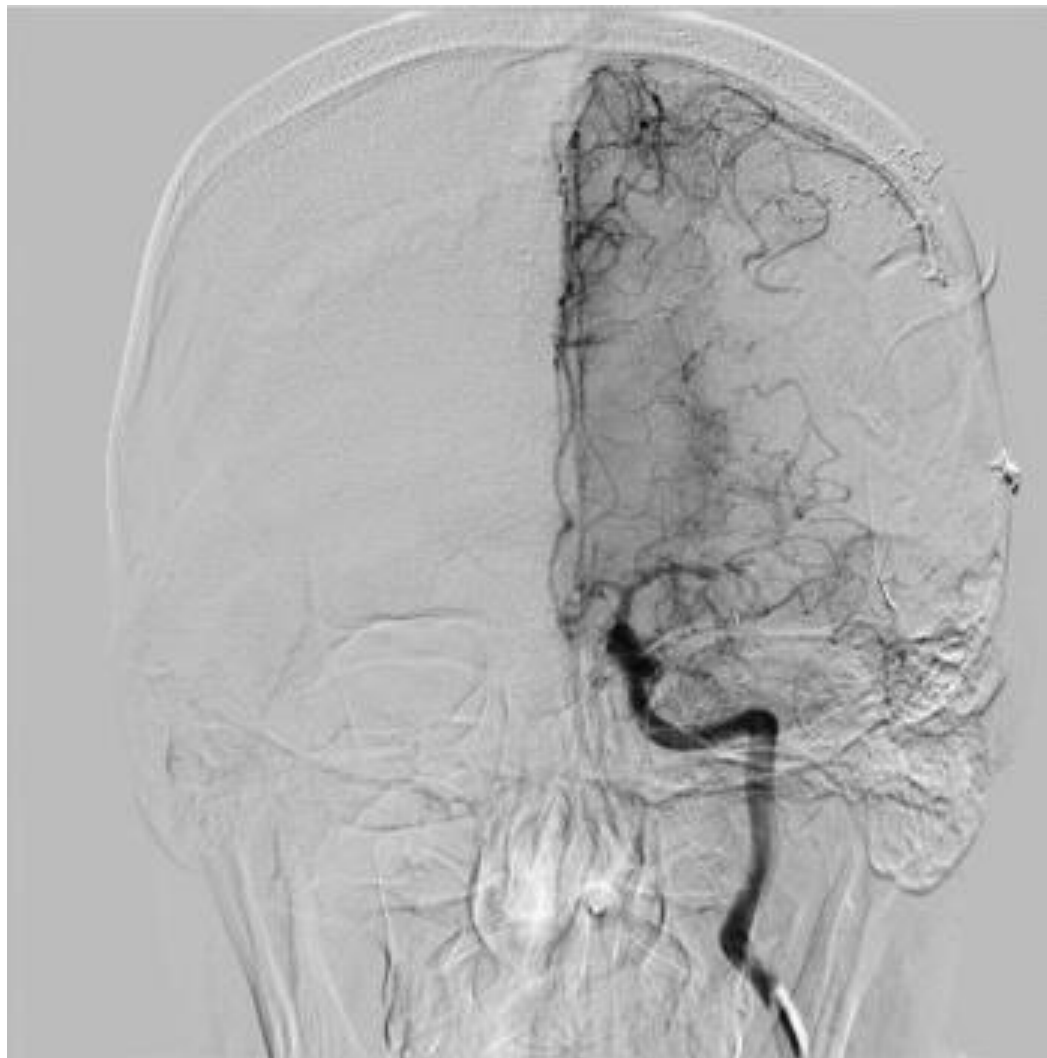

Slika 18. Gigantska aneurizma desne ACM nakon rupture

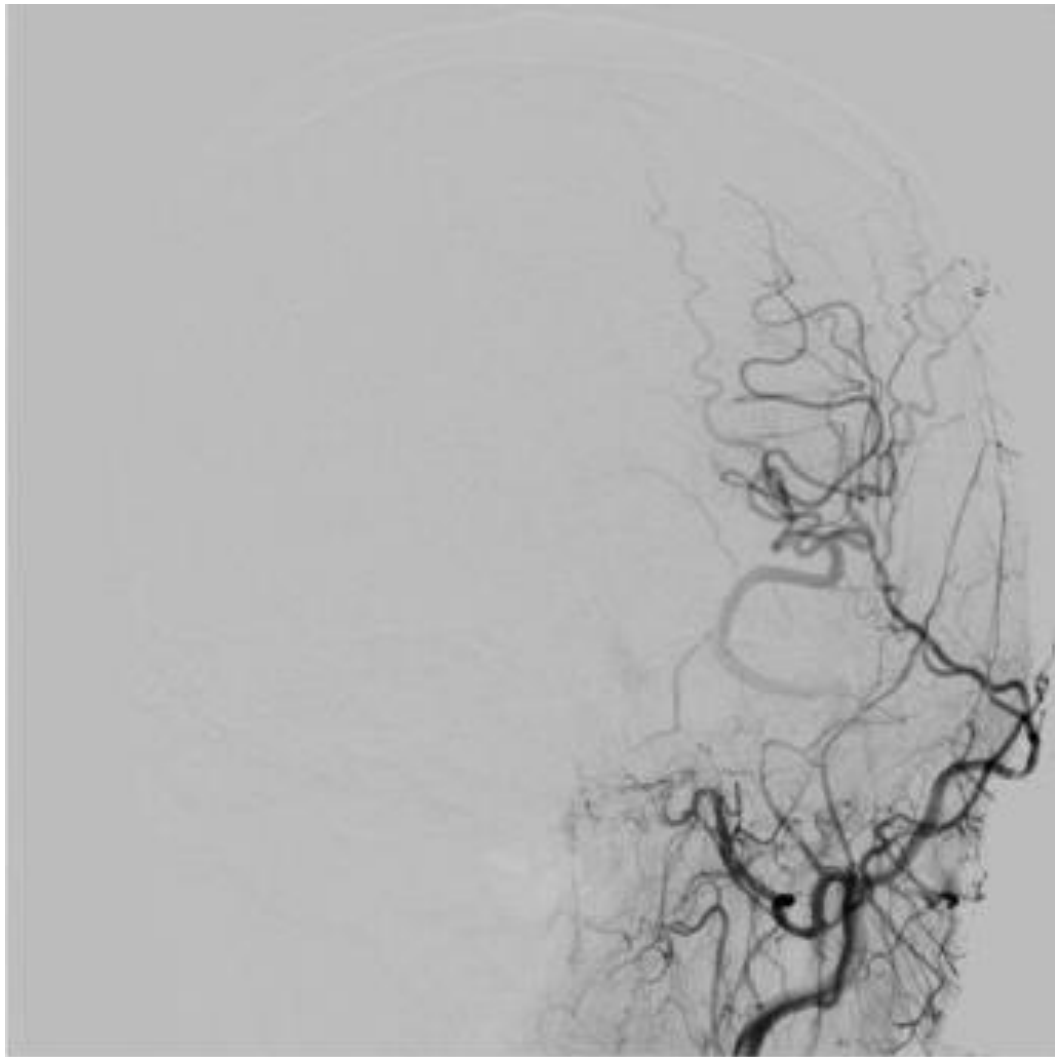
U tog bolesnika aneurizmu je tijekom operacije trebalo resecirati i ukloniti, jer je intraoperacijska angiografija pokazala da je kod zatvaranja vrata aneurizme došlo do okluzije gornje (temporalne) M2 grane. Stoga je načinjena revaskularizacije te grane dok je temporalna grana bila prohodna iako je u postoperacijskom tijeku došlo do naknadne okluzije i temporalne M2 grane (Slika 19).

Također se selektivnom angiografijom eksterne karotide pokazala uredna revaskularizacija frontalnog operkuluma preko STA-MCA anastomoze čime je barem jedan dio opskrbnog područja ACM ostao vitalan (Slika 20-21).

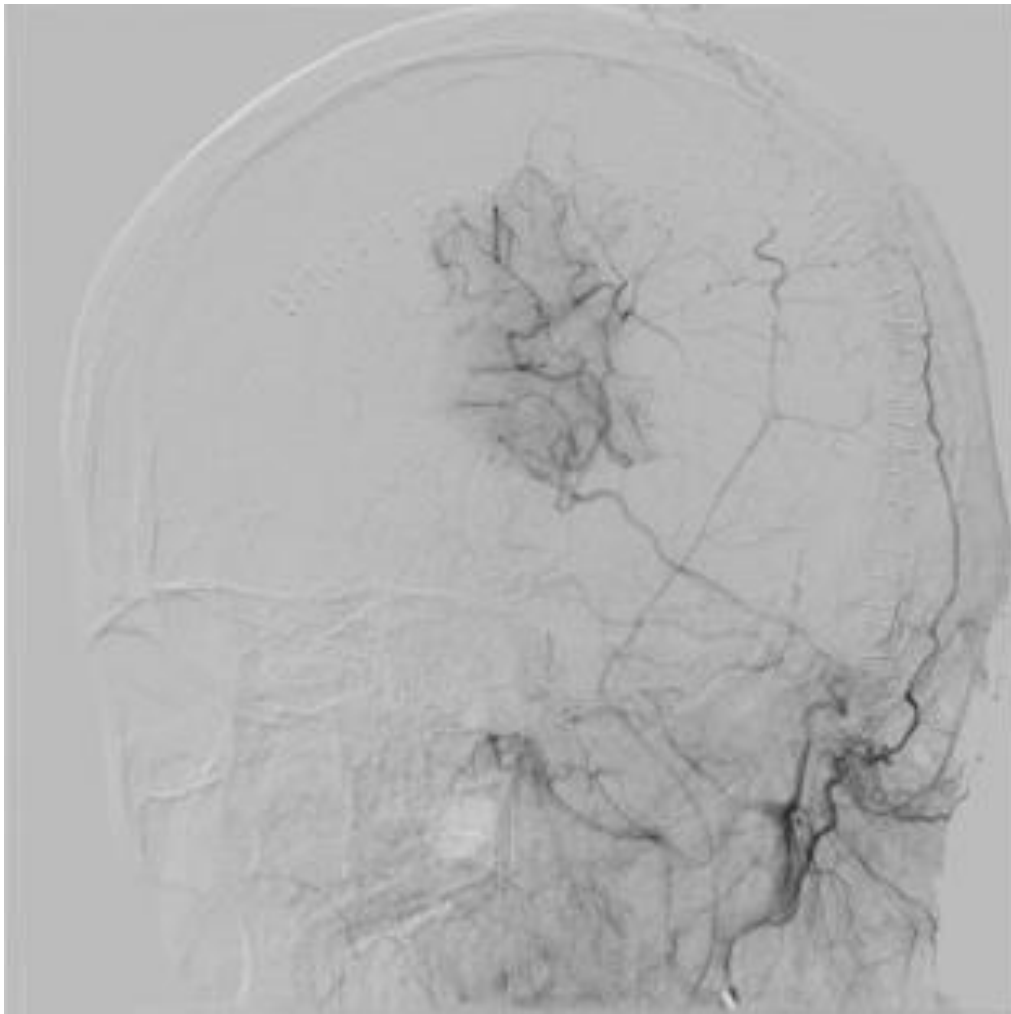
CT pokazuje da je infarkt razvijen samo u stražnjem dijelu opskrbnog područja ACM, što pokazuje da je ugradnjom premostnice zona mogućeg infarkta značajno manja (Slika 22).



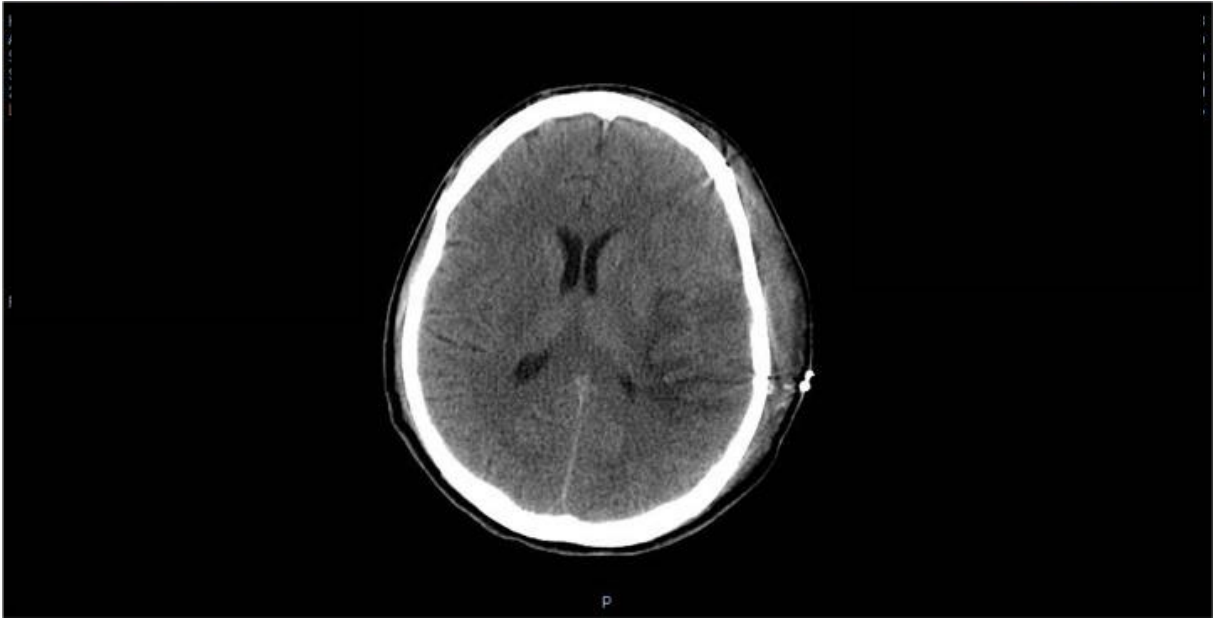Slika 19. Poslijeoperacijska DSA pokazuje potpunu okluziju obje glavne M2 grane ACM



Slika 20. Selektivna angiografija ACE pokazuje vaskularizaciju dijela teritorija ACM preko STA-MCA anastomoze.

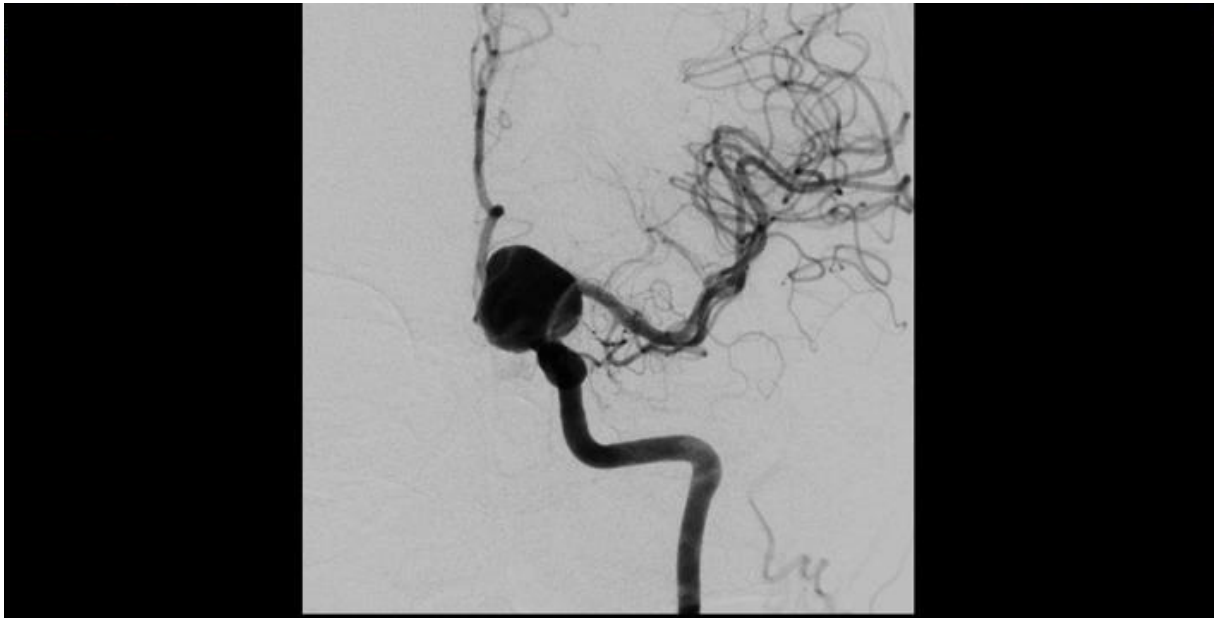

Slika 21. Selektivna angiografija ACE pokazuje vaskularizaciju dijela teritorija ACM preko STA-MCA anastomoze- kose slike

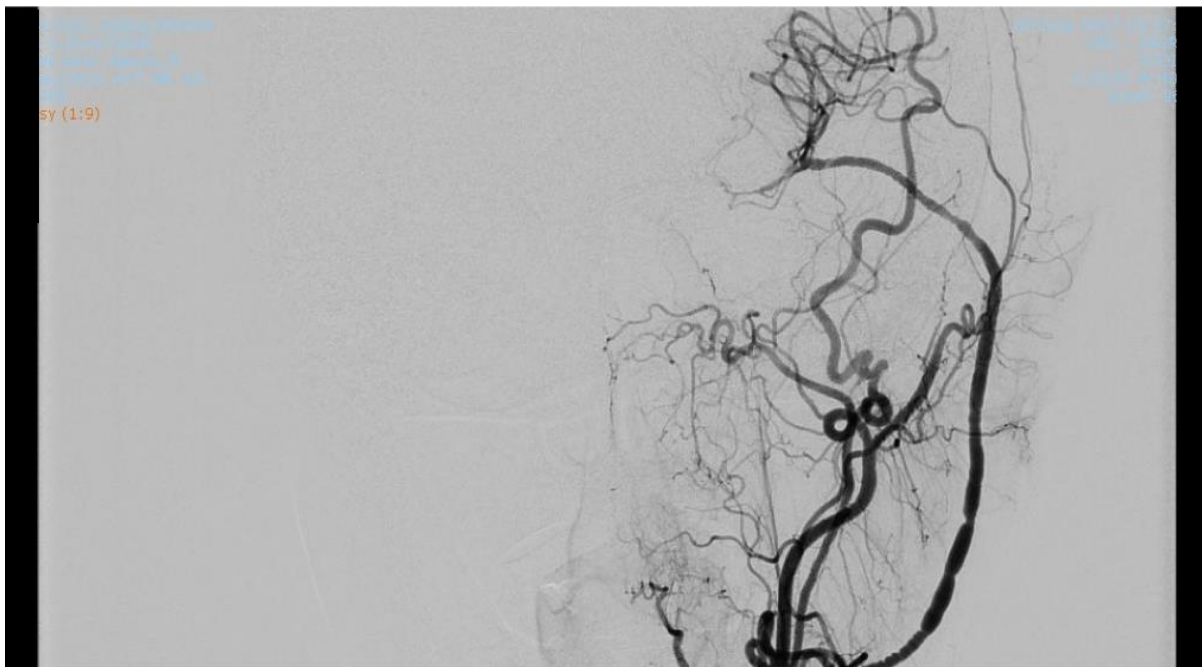


Slika 22. CT pokazuje infarkt samo u stražnjem dijelu opskrbnog područja ACM- temporalni donji M2 trunkus

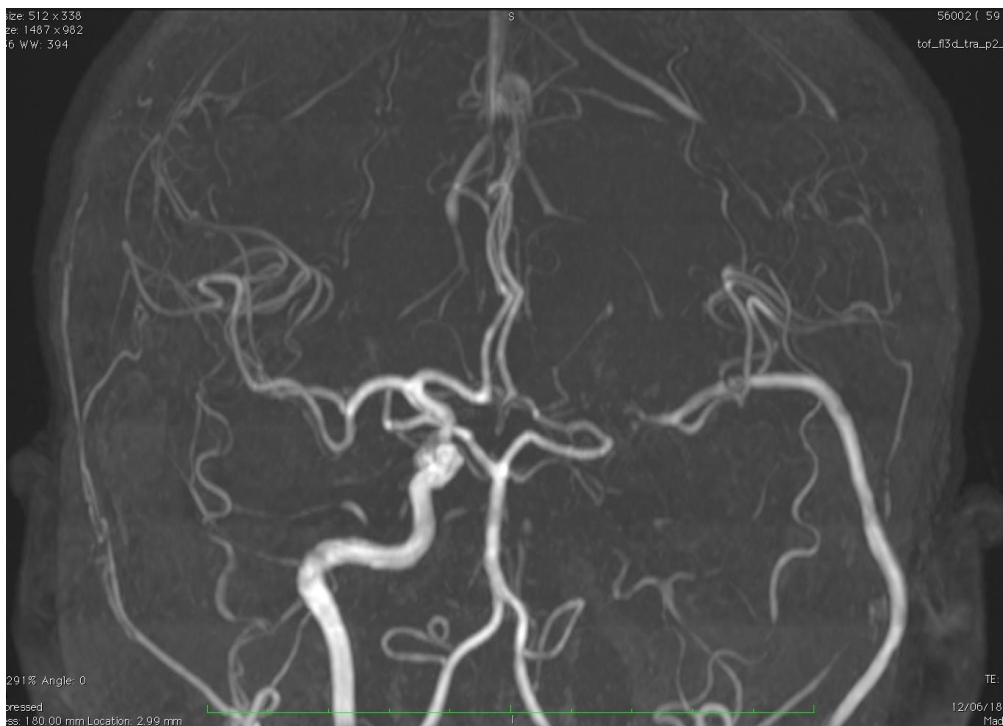
Gigantske aneurizme ACI zahtijevaju katkad žrtvovanje cijele velike krvne žile zajedno s aneurizmom. Iako se neke od tih aneurizmi danas liječe endovaskularno, kod pojedinih zbog smetnji vida i kompresije na optički živac, uz endovaskularno liječenje, kompresija na vidni živac se može pogoršati. U nekih slučajeva ne znamo da li će direktno zatvaranje aneurizme proći bez potrebe za premostnicom ili ne pa je za bolesnika sigurnija opcija da se načini premostnica prije nego što se krene u operaciju aneurizme (Slika 23). U prikazanom slučaju tijekom klemanja aneurizme došlo je do pucanja vrata aneurizme pri čemu je bilo nužno zatvaranje cijele ACI zajedno s aneurizmom. Stoga intraoperacijska komplikacija nije više problem jer je cirkulacija osigurana kroz dodatni izvor- u ovom slučaju s radijalnom arterijom uklonjenom s lijeve podlaktice.



bolesnice **Slika u 23.** Gigantska aneurizma lijeve ACI s kompresijom na vidni živac
promjenama vidnom polju



Slika 24. Premosnica arterije radialis od ACE do ACM koji nadomješta čitav protok
žrtvovane ACI zajedno s aneurizmom



Slika 25. MRA- magnetska angiografija 6 mjeseci nakon operacije pokazuje urednu prohodnost premosnice arterije radijalis

2.3 Moyamoya bolest i liječenje revaskularizacijom mozga

Moyamoya je rijetka bolest koja je obilježena idiopatskom i progresivnom stenozom, te naposljetku okluzijom supraklinoidnog segmenta obje ACI, uz često dodatno suženje i obje ACA i ACM (38).

Prvi opis bolesti datira iz 1957 godine u Japanu, gdje je bolest i češća negoli u zapadnom svijetu, a ime je bolest dobila 1969. godine kada su je Suzuki i Takaku nazvali «oblačić dima» (39-40). Ime proistječe iz angiografskog prikaza koji pokazuje hipertrofične lentikulostrijatne arterije kao kompenzatorni mehanizam nakon stenozе ACI. Bolest je dvostruko češća u žena nego u muškaraca i ima početak bimodalno dobno distribuiran: prvi u

5. godini a drugi između 45. i 49. godine a u zapadnim zemljama je deseterostruko rjeđa nego u Japanu i na dalekom istoku (41-42).

Najčešći simptomi bolesti su glavobolja, promjene ponašanja ili epileptički napadaji. Simptomi su najčešće posljedica ishemijskih promjena mozga, ili hemoragija (43,44).

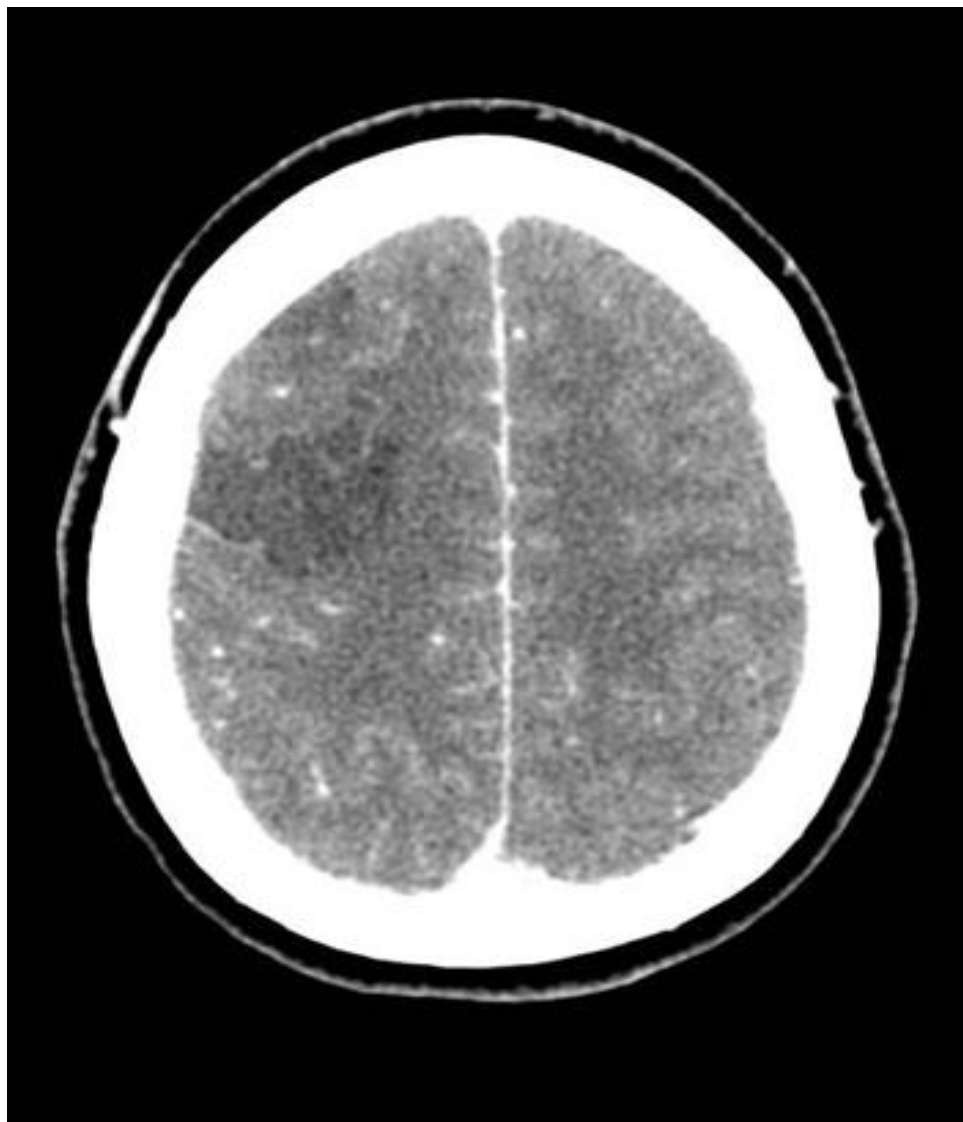
Bolesnici s unilateralnom bolesti imaju Moyamoya sindrom, dok je kod obostrano prisutne bolesti riječ o Moyamoya bolesti. Smatra se da oko 40% bolesnika s unilateralnom bolesti, imaju progresiju i na drugu stranu u jednoj fazi bolesti.

Histološka analiza krvnih žila u bolesnika pokazuje fibrocelularno zadebljanje intime, proliferaciju glatkih mišića, te često dupliciranje unutarnje elastične membrane što sve dovodi do suženja velikih krvnih žila, i stvaranje dilatiranih i tortuoznih malih perforantnih arterija po kojima je bolest dobila ime. Te krvne žile imaju stanjenu tuniku mediju, fragmentiranu internu elastičnu membranu i formiranje mikroaneurizmi (45).

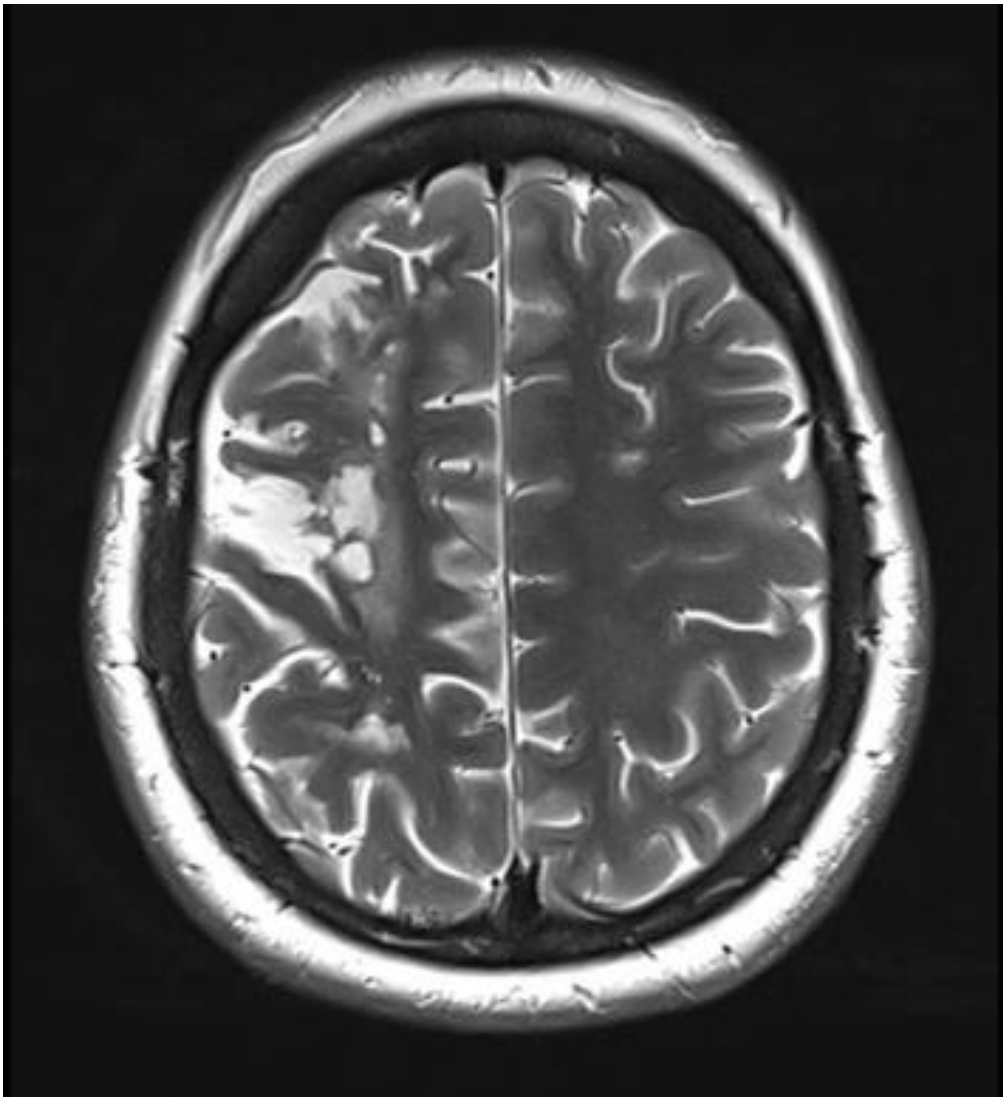
U bolesnika s obostranom bolesti, ako se ne liječi, rizik mozgovnog infarkta je 82%, dok je kod unilateralne bolesti taj rizik nešto manji i on u 5 godina iznosi 65% (46).

Iako ne postoji randomizirana studija koja bi usporedila medikamentozno i kirurško liječenje, smatra se da se kirurškim liječenjem novi infarkt značajno smanjuje. Kako u te bolesti ACE i njene grane ostaju pošteđene, tako se za direktne anastomoze najčešće koriste grane arterije temporalis superficialis-ATS, na grane ACM (M3 ili M4). Postoje i postupci indirektne anastomoze kod koje se na površinu mozga postavi direktno dura, temporalni mišić ili sama ATS, s ciljem urastanja novih krvnih žila prema površini mozga. Dok je taj postupak indirektne revaskularizacije primjenjiv u djece, u odraslih ne igra takvu ulogu, i uvijek se preporuča direktna anastomoza koja neposredno i odmah može osigurati dovoljnu količinu krvi. Još jedan od razloga zašto se indirektne anastomoze primjenjuju češće u djece je to što

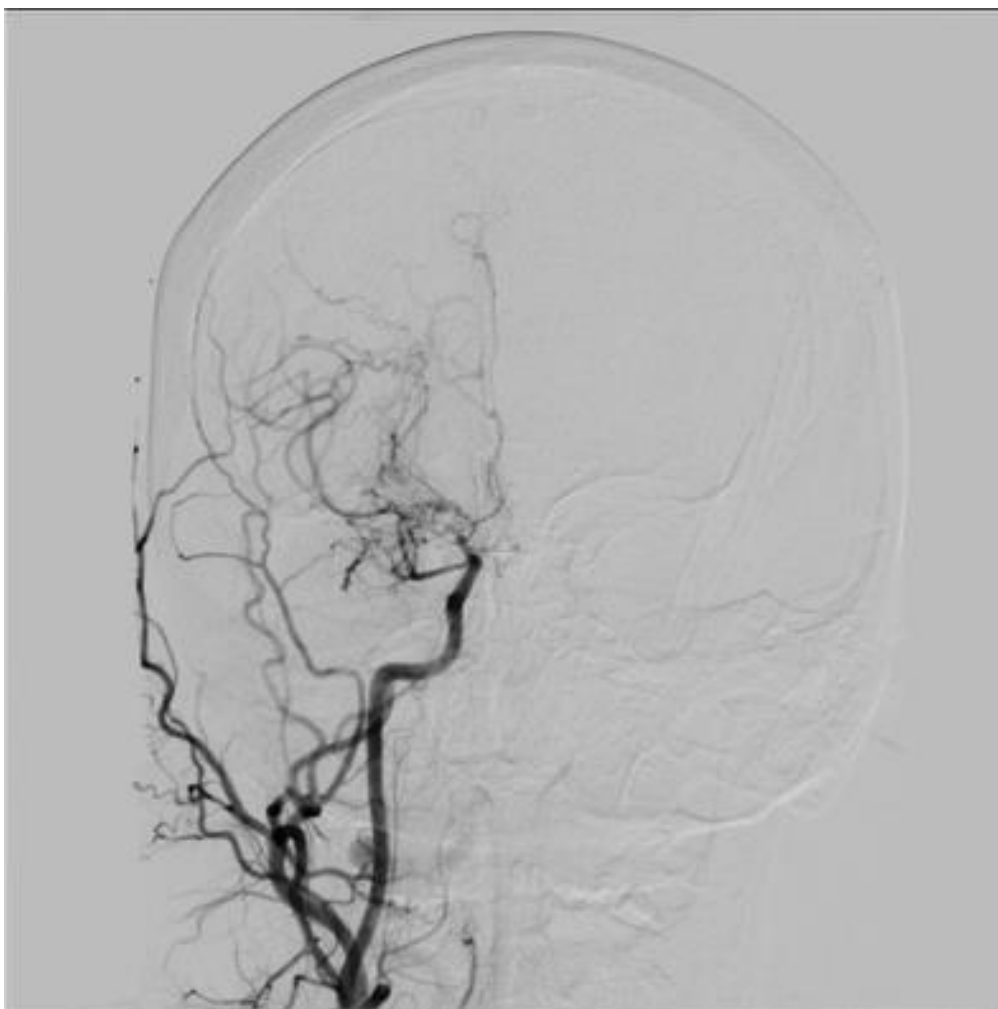
su u njih krvne žile mozga značajno tanje i osjetljivije, što čini direktne anastomoze kompliciranijim.



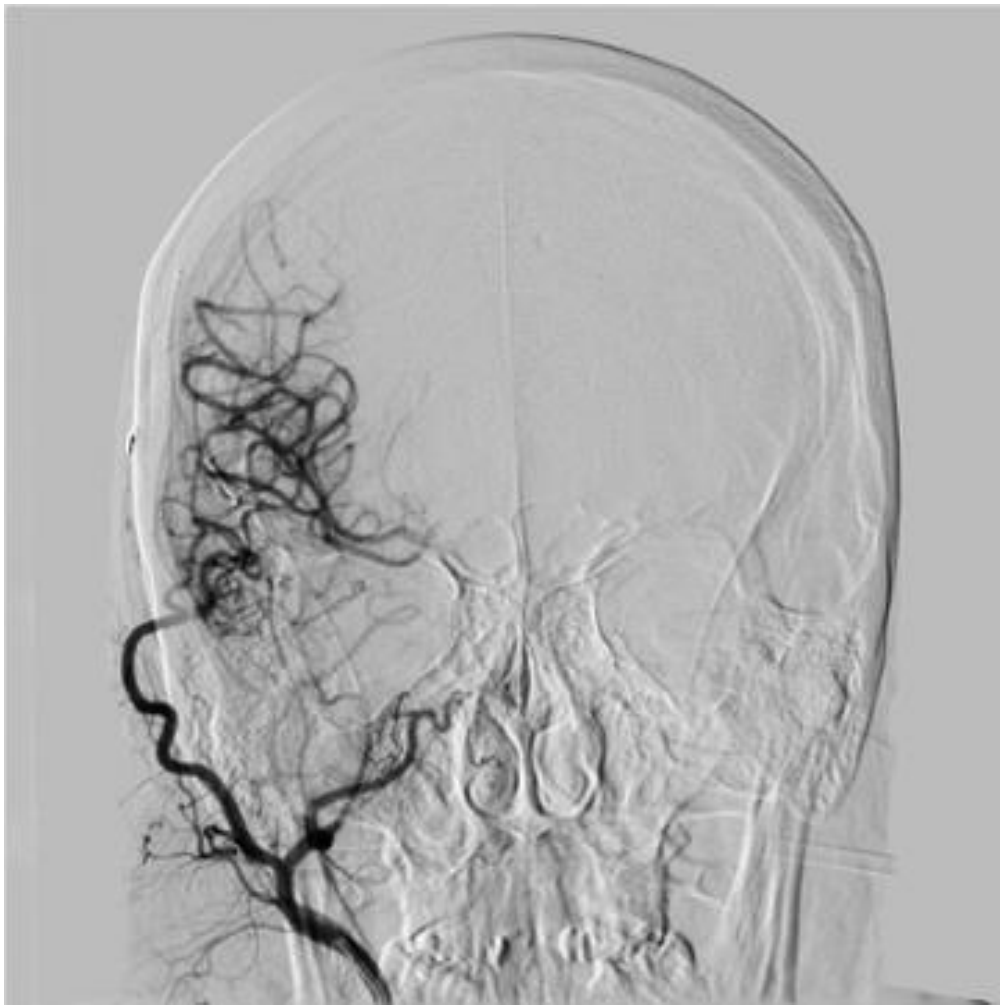Slika 26. CT mozga u bolesnice s novodijagnosticiranom Moyamoya bolesti pokazuje ishemijski inzult frontalno desno.



Slika 27. MRI mozga (T2) pokazuje ishemijski inzult u bolesnice s novodijagnosticiranom Moyamoya bolesti

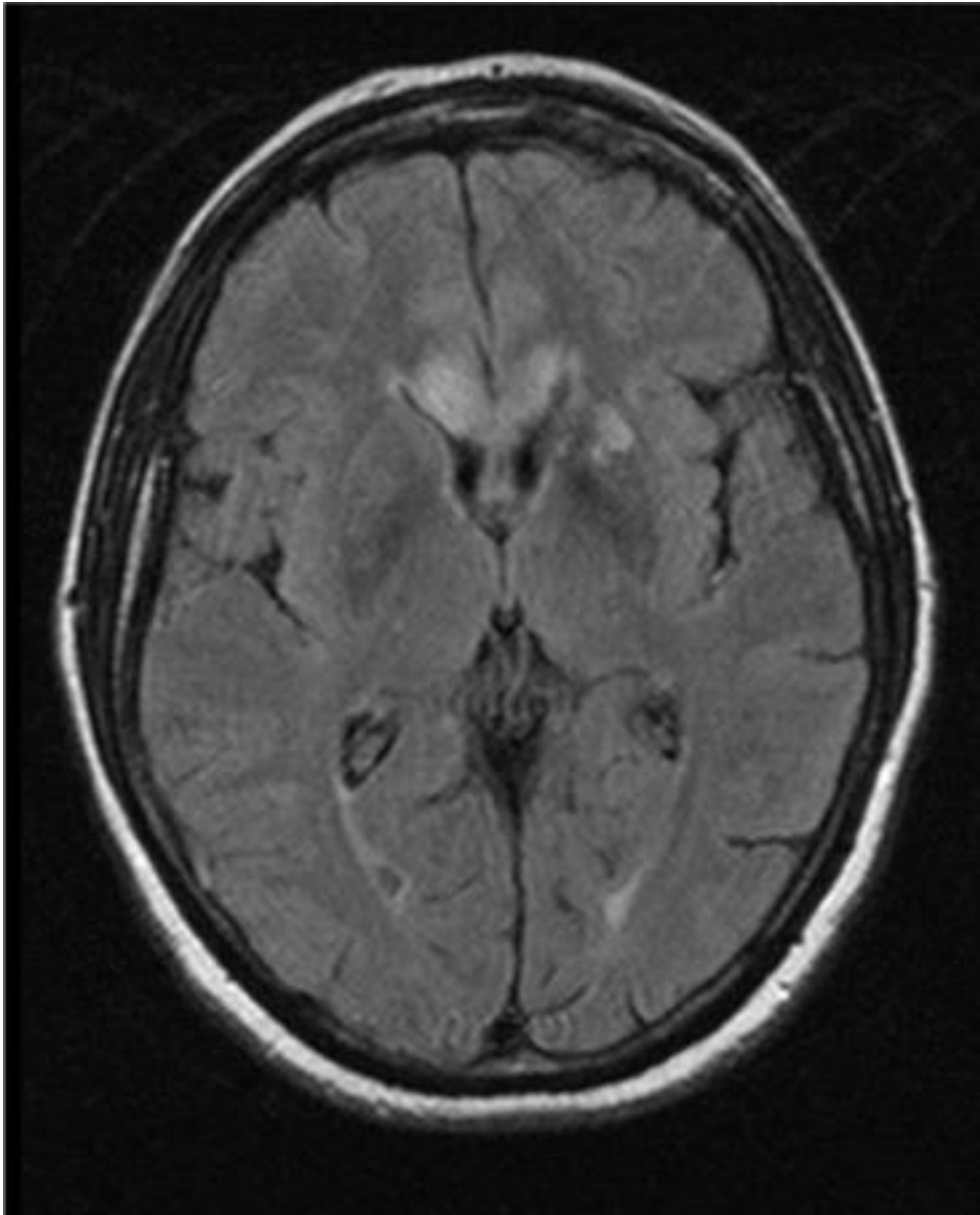


Slika 28. DSA pokazuje stenozu intrakranijskog segmenta desne ACI s hipertrofičnim lentikulostrijatnim arterijama (Moyamoya žile). Grane ACE pokazuju normalnu širinu

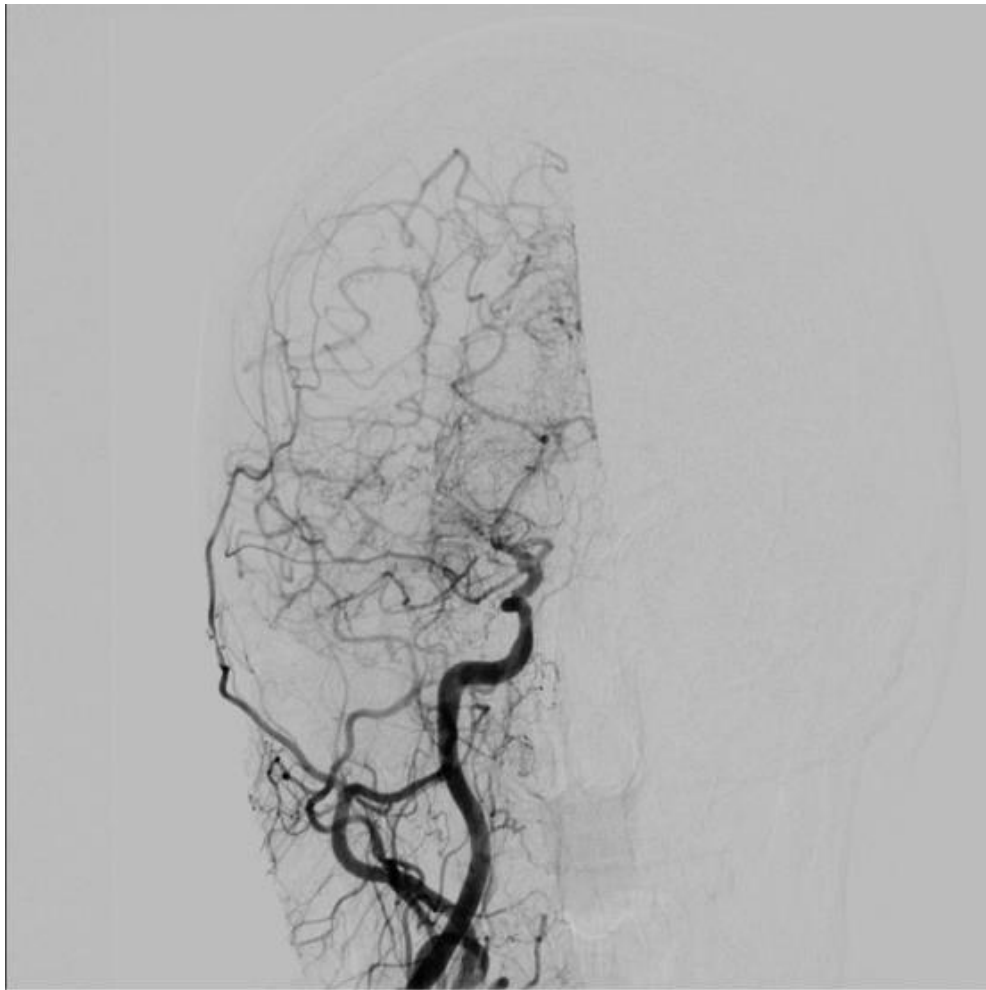


Slika 29. DSA nakon operacije Moyamoya bolesti direktnim anastomozama (double barrel STA-MCA bypass)

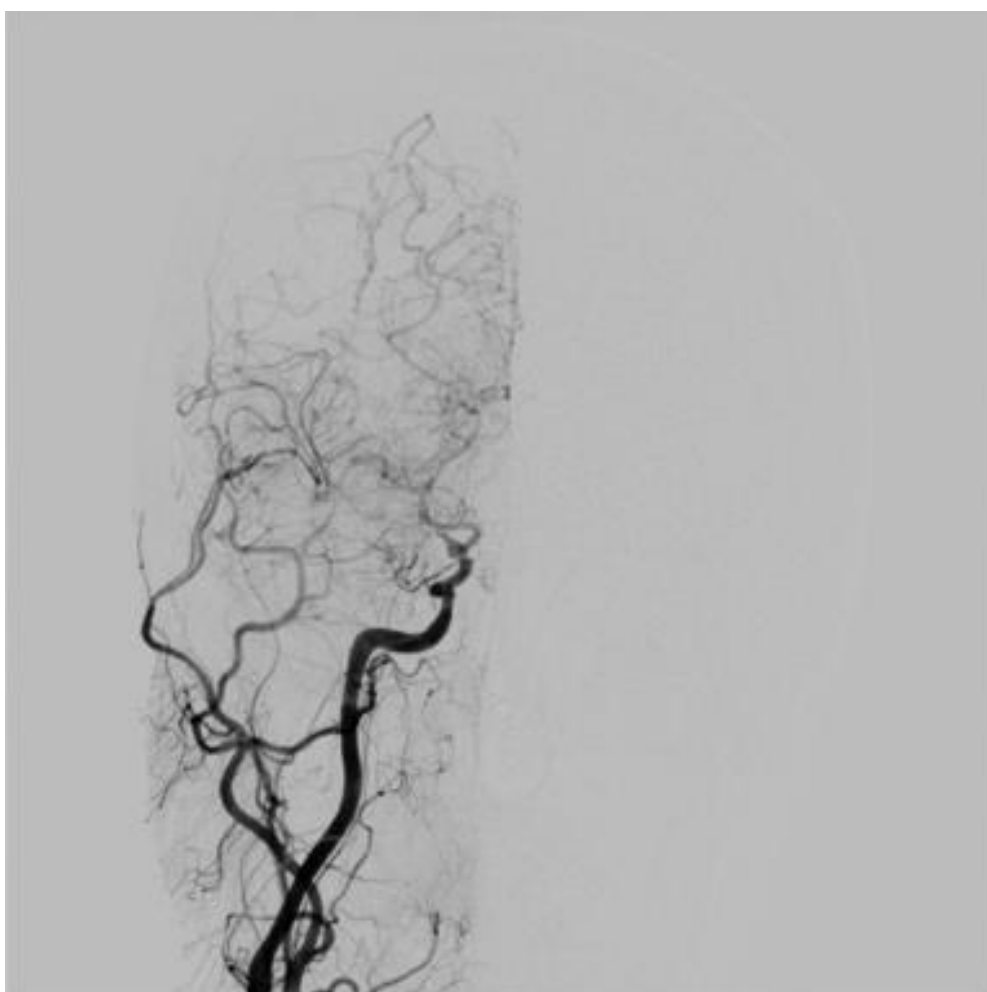
Radi rijetke bolesti i često podmuklog šuljajućeg tijeka s kognitivnim promjenama može se prava bolest dijagnosticirati tek kada je uznapredovala, kao kod jedne bolesnice liječene u KBC Zagreb, koja je nakon godinu dana otkrivanja prave dijagnoze nakon DSA jasno prikazan uznapredovali stadij bolesti, kod koje su sve intrakranijske grane obostrano značajno sužene uz multiple inzulte koje zahvaćaju nekoliko vaskularnih teritorija ACM i ACA obostrano (Slika 29,30).



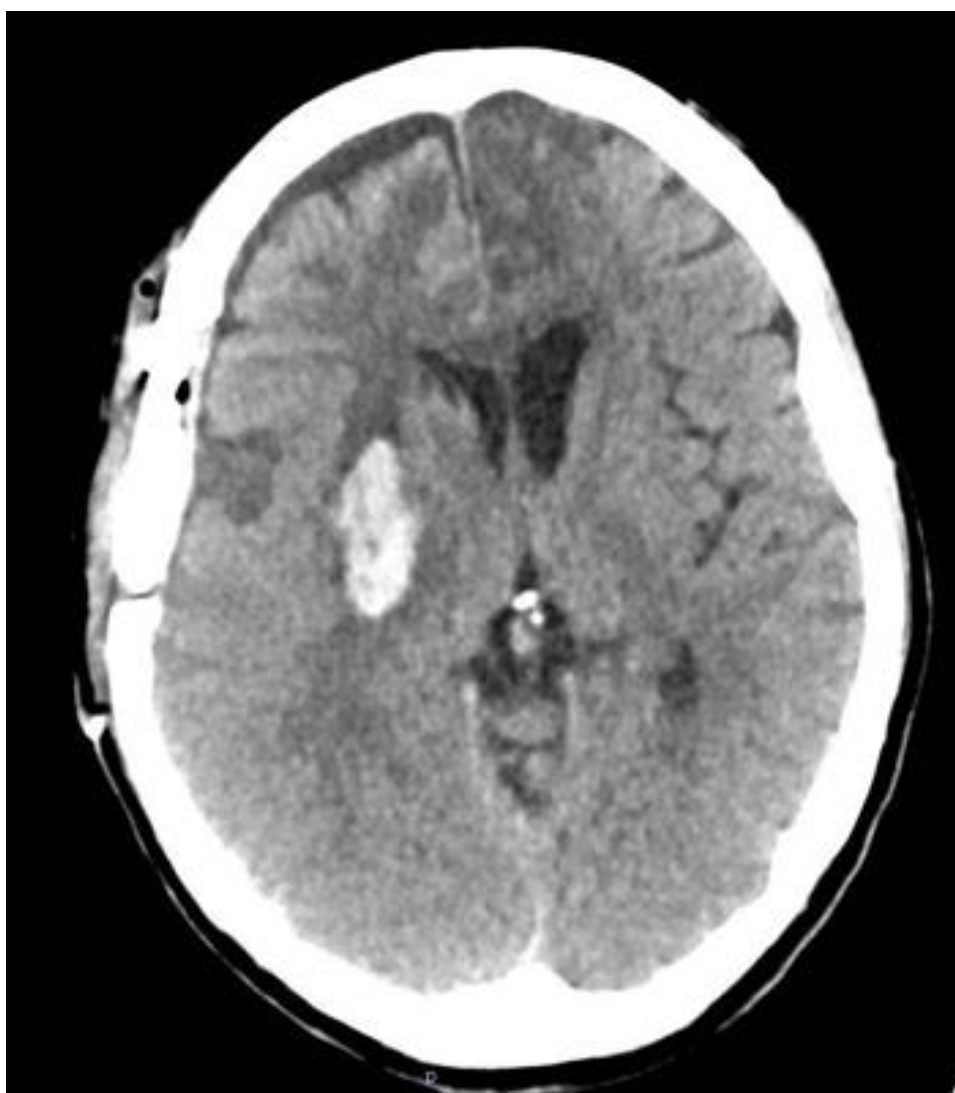Slika 30. MRI u bolesnice s multiplim inzultima, dominantno obostrano u području vaskularnog teritorija ACA obostrano s kognitivnim promjenama i lijevostranom hemiparezom



Slika 31. DSA pokazuje uznapredovali stadij Moyamoya bolesti s desne strane s Moyamoya žilama, i vrlo slabi protok u distalnim segmentima ACM i ACA.



Slika 32. Nakon formiranja dvostruke STA-MCA prenosnice vidi se bolji vaskularni crtež u opskrbnom području desne srednje cerebralne arterije.

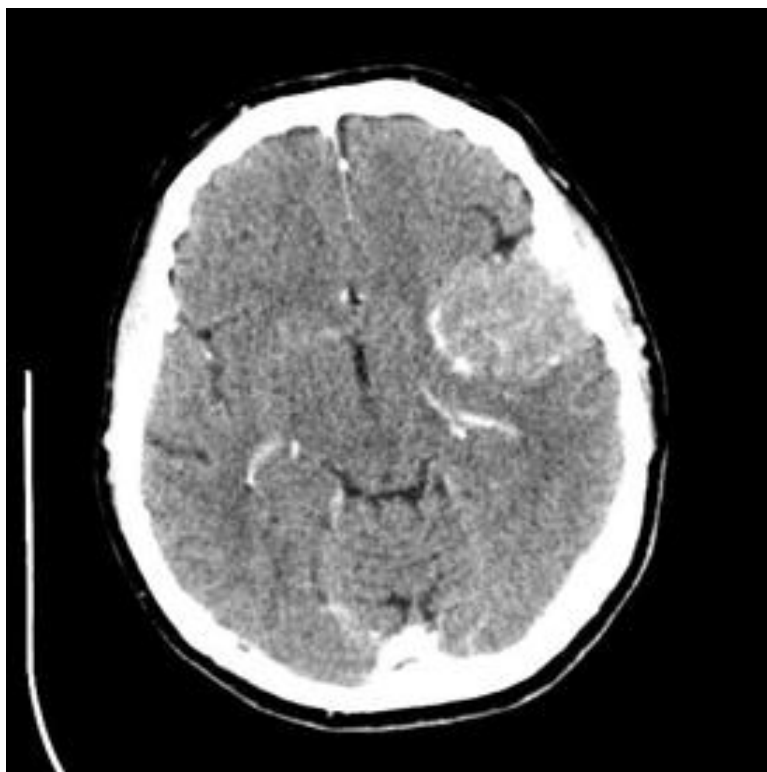

Slika 33. CT nakon operacije pokazuje hemoragiju kao reperfuzijsku ozljedu u vaskularnom području lentikulostrijatnih arterija- lentikularna jezgra, s multiplim ishemijskim promjenama mozga

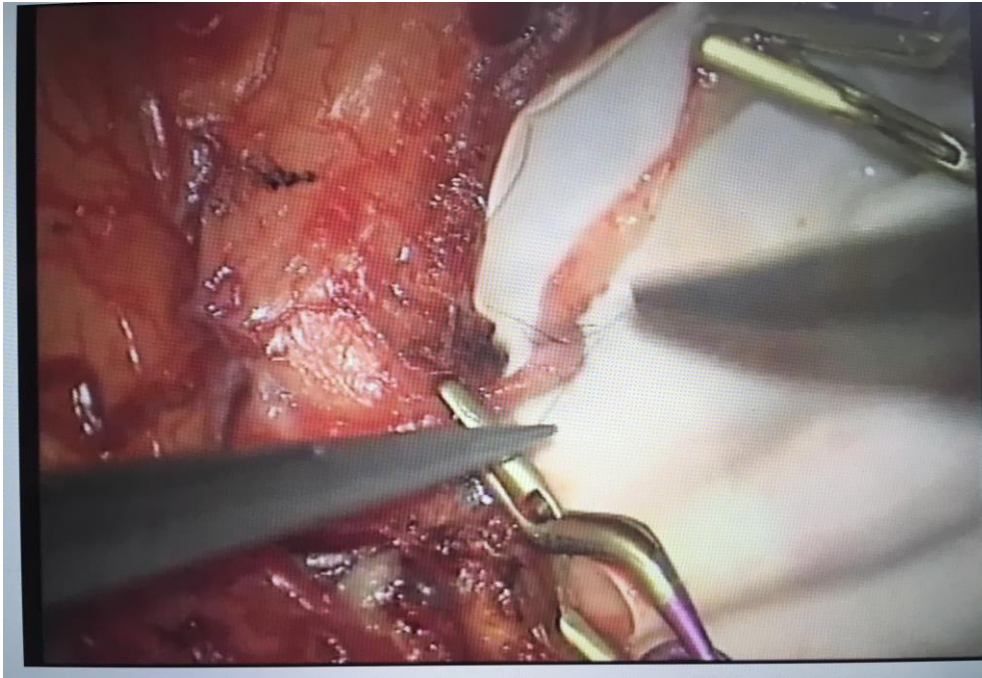
Unatoč načinjenoj dvostrukoj STA-MCA anastomozi i revaskularizaciji mozga zbog uznapredovale bolesti i prethodnih inzulta kognitivni status bolesnice se nije popravio, i odustalo se od revaskularizacije i druge hemisfere.

2.4. Rjeđe indikacije za revaskularizaciju mozga

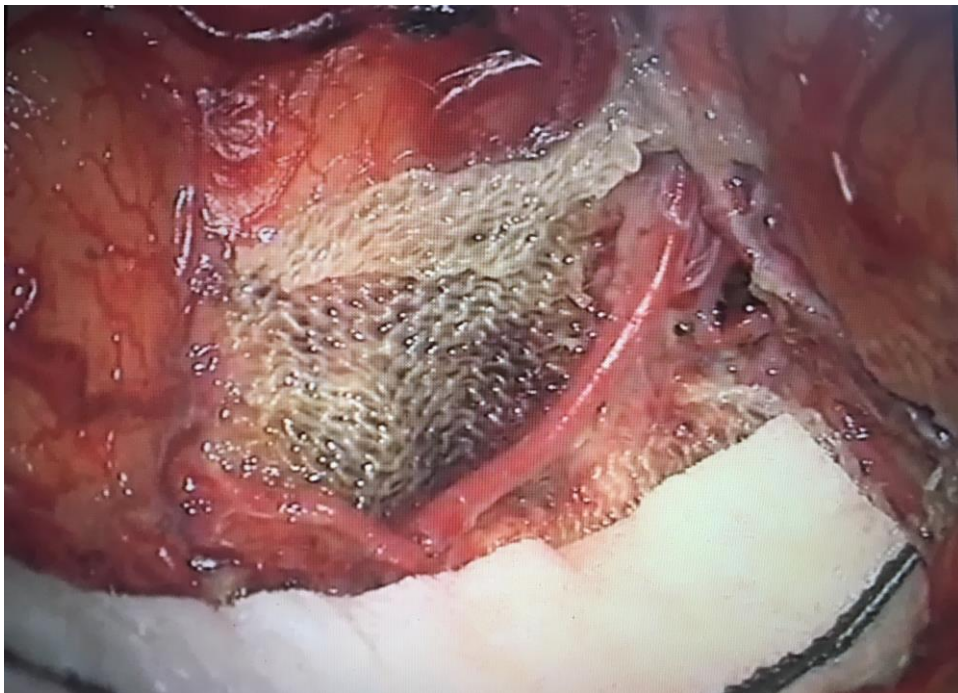
Tumori baze lubanje su zahtjevna kirurška patologija jer svojim rastom često okružuju ili infiltriraju kranijalne živce i velike krvne žile poput ACI. Također kod meningeoma i na drugim lokacijama vidi se okruženje i infiltracija stijenke krvne žile koju je u slučaju potrebe za potpunim uklanjanjem tumora potrebno resecirati i rekonstruirati krvne žile ili direktnim anastomozama ili dovođenjem krvi iz nekog vanjskog izvora (Slike 34-37).



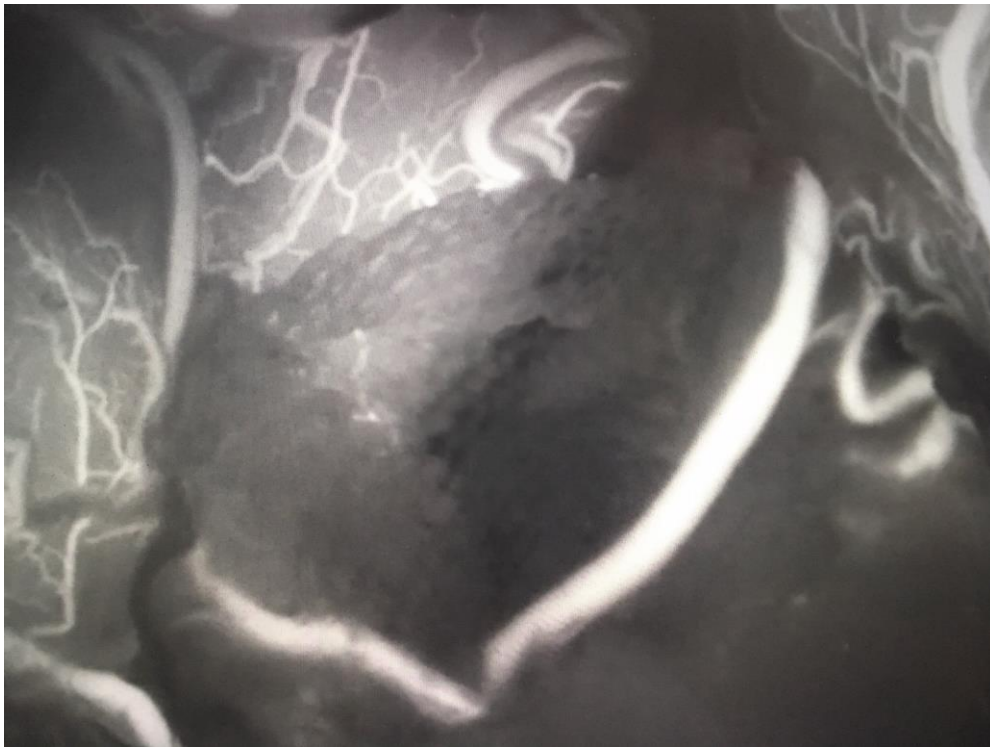
Slika 34. Meningeom velikog krila sfenoidne kosti lijevo s okruženom infiltriranom M3 granom ACM



Slika 35. Nakon uklanjanja bolesnog dijela arterije, krajevi arterija se zašiju terminalno



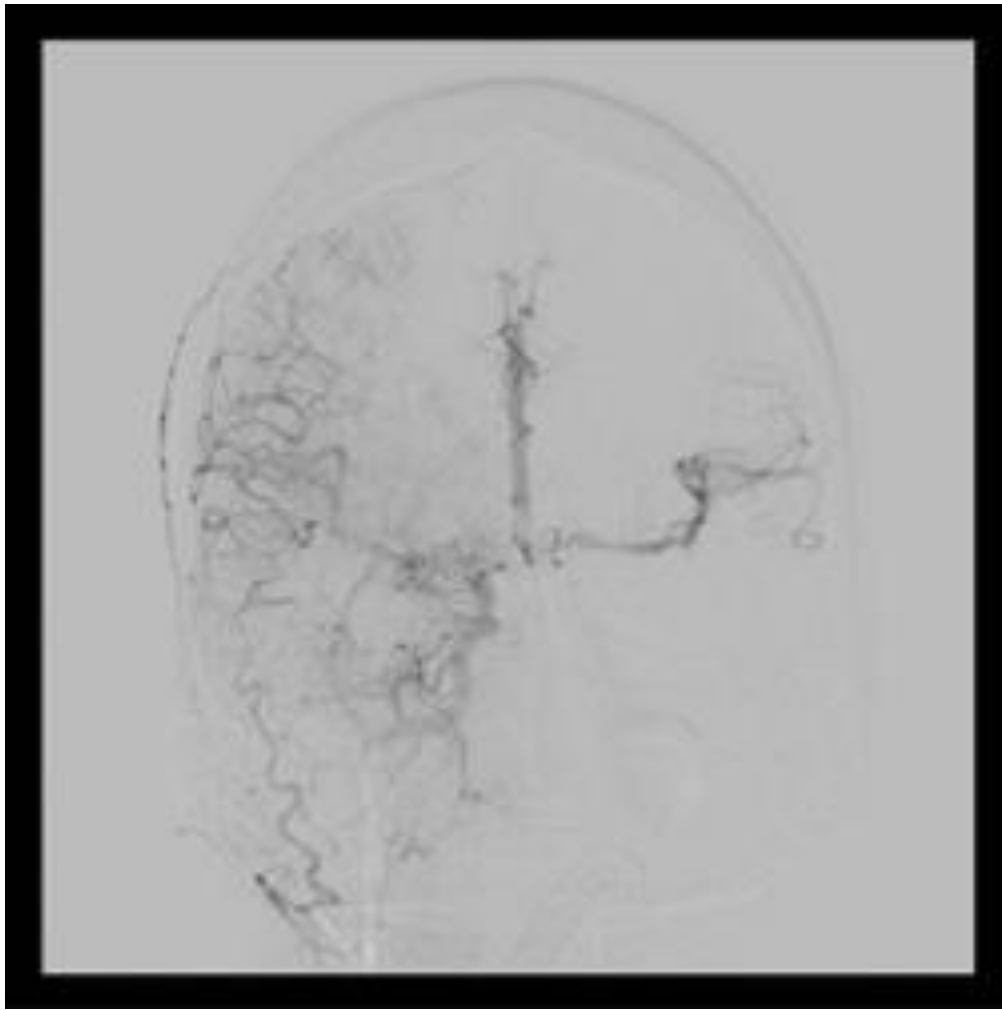
Slika 36. M3 grana nakon završetka šivanja



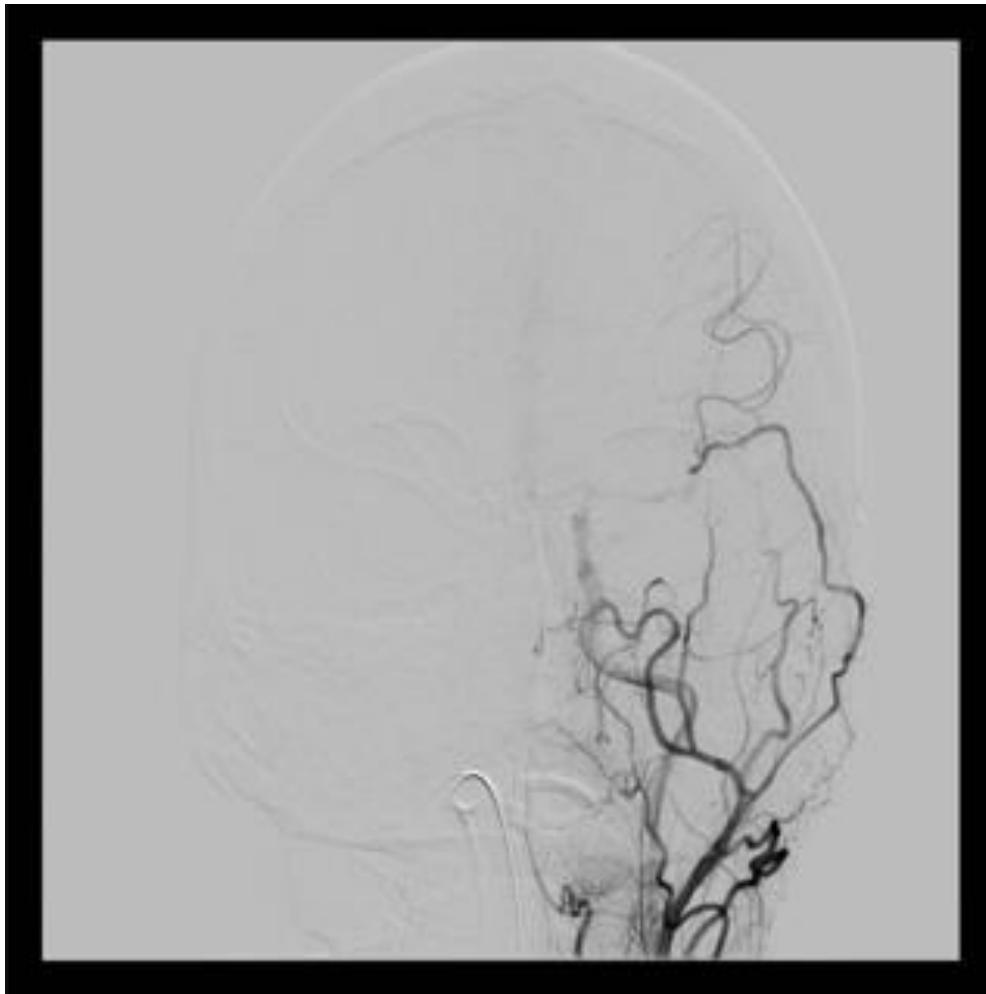
Slika 37. Intraoperacijska angiografija s indocijanin zelenom bojom pokazuje uredan protok kroz zašivenu arteriju

Tijekom operacija nekih tumora baze lubanje do oštećenja velikih krvnih žila dolazi i nehotice, pa je jedini način osiguranja krvi u pojedinim dijelovima mozga šivanje premosnica.

Katkada će kolateralni protok biti zadovoljavajući ali je sigurnije načiniti anastomozu. U nekih slučajeva operacija hipofize na mjestu oštećenih krvnih žila dolazi do formiranja pseudoaneurizmi pa će ionako liječenje biti endovaskularno postavljanjem stenta, kada se očekuju ponovna vaskularizacija kroz veliku krvnu žilu-ACI, ali do njenog ponovnog otvaranja hemisfera je osigurana iz drugog izvora (Slika 38,39).



Slika 38. DSA bolesnice nakon transsfenoidne operacije hipofize tijekom koje je oštećena ACI u kavernoznom sinus lijevo i krvarenje je zaustavljeno tamponiranjem. Slika pokazuje da protok kroz lijevu ACI ne postoji i da se krvne žile lijeve hemisfere mozga usporeno pune preko AcomA



Slika 39. DSA pokazuje da se vaskularno stablo ACM puni preko STA-MCA anastomoze, a nakon 10 dana došlo je i ponovne cirkulacije kroz ACI iako je formirana pseudoaneurizma koja je liječena stentom.

3. Izbor premosnice za cerebralnu revaskularizaciju

Bazično postoje tri vrste premosnica koje se koriste u cerebrovaskularnoj revaskularizaciji: vena safena- SV; radijalna arterija RA; i arterija temporalis superficialis- STA i okcipitalna arterija- OA. One se međusobno razlikuju po hemodinamici, promjeru, lokaciji i dostupnosti, te riziku vazospazma i trajnosti protoka.

Premosnice se obično odabiru o protoku koji mogu osigurati, pa razlikujemo premosnice niskog protoka kao što je STA i OA koji osiguravaju protok od 15-25ml/min. Premosnica srednjeg protoka je RA koja osigurava 40-70ml/min, dok je premosnica visokog protoka vena safena koja osigurava 70-140ml/min.

Koliko će krvi trebati dopremiti u pojedini dio mozga ovisi o nizu faktora kao što je volumen hipoperfundiranog mozga, stupanj nedostatne perfuzije, kronična ili akutna hipoperfuzija, i stupanj postojeće kolateralne mreže.

3.1. Arterija temporalis superficialis

Arterija temporalis superficialis je idealna premosnica jer je lako dostupna, u blizini je izvodenja revaskularizacije, i promjer joj odgovara promjeru krvnih žila mozga. Iako se navodi mali protok kroz premosnicu, kod starijih ljudi kod kojih postoji cerebrovaskularna bolest, često su STA hipertrofične i osiguravaju mali do srednje veliki protok kroz premosnicu (47,48). Ta premosnica je također dominantna u upotrebi za revaskularizaciju kod Moyamoya bolesti čime se smanjuje mogućnost tranzitornih ishemijskih ataka u 20 od 23 bolesnika već nakon 2 mjeseca (49).

STA anastomoza je dobar izbor i u kompleksnih aneurizmi prednje ili stražnje cirkulacije, a stupanj dugotrajne prohodnosti prenosnice je 95% što ju zbog niske stope intraoperacijskog morbiditeta čini idealnom premosnicom (50).

3.2. Radijalna arterija

Prenosnica radijalne arterije je premosnica intermedijalnog protoka, i njen promjer je oko 3,5mm i idealan je za šivanje na M2 segment MCA ili P1 segment stražnje cerebralne arterije(47). Zbog svoje mišićne stjenke značajno je manje podložan okluziji zbog kompresije izvana ili uvrtnja, ali je češće podložna vazospazmu (51,52) (Slika 24).

Stoga su razvijene neke tehnike kojima se smanjuje postoperacijski vazospazam kao distenzija arterije pod tlakom prije same ugradnje premosnice (51). Ta premosnica se pokazala vrlo pouzdana s visokom stopom dugotrajne prohodnosti (51).

3.3. Vena safena

Vena safena je korištena u revaskularizaciji okluzivne cerebrovaskularne bolesti, aneurizmi i disekcijama arterija. Koristi se tamo gdje je potrebno osigurati veliku količinu nadomjesne krvi, ali je zbog slabe mišićne stjenke lakša njena okluzija pritiskom izvana ili uvrtnjem. Također zbog promjera koji je često prevelik za primajuću arteriju pa se na mjestu anastomoze stvaraju vrtložna strujanja koja dovode do tromboze premosnice (47).

Kasna okluzija premosnice vene safene nastaje u 8% bolesnika, pa je dugotrajna prohodnost nakon prve godine 86%, a nakon pet godina 82%, te 73% nakon trinaest godina (53).

4. Zaključak

Mozak je naš najsloženiji organ koji je ovisan o stalnom dotoku oksigenirane krvi s glukozom kako bi održao strukturu i funkciju. Struktura i funkcija mozga održavaju se u normalnim okolnostima stalnim perfuzijskim tlakom krvi koji je reguliran na način da se pad ili porast arterijskog tlaka može tolerirati a da ne dođe do hipoperfuzije ili hiperperfuzije i mozgovnog edema. U okolnostima kao što je okluzivna cerebrovaskularna bolest, pojedini dijelovi mozga su u stalnoj hipoperfuziji, pa se maksimalno dilatiraju arteriole kako bi svi dijelovi mozga ostali vaskularizirani. Ako dođe do maksimalne dilatacije arteriola, tada daljnje smanjenje protoka ugrožava normalnu funkciju mozga što se manifestira tranzitornim ishemijskim atakama ili moždanim udarom. Iako mozgovne arterije imaju kolateralnu mrežu neki dijelovi mozgovne cirkulacije su terminalni ogranci pojedinog vaskularnog stabla. I u slučaju smanjenog protoka kroz te žile nema mogućnosti prirodnog kolateralnog dovođenja krvi. Stoga se u tim slučajevima krv u navedeno vaskularno stablo treba dovesti izvana stvaranjem premosnice. Dok se krv može dovesti izvana putem arterije temporalis superficijalis, arterije okcipitalis, ili arterije maksilaris, radijalne arterije i vene safene, postoji i tzv. unutarnja premosnica, kod kojeg se međusobno povezuju krvne žile različitih teritorija. Takvi postupci se uglavnom rade kod liječenja kompleksnih aneurizmi i tumora baze lubanje. Postoje i bolesti kod kojih dolazi do progresivnog suženja segmenata najvećih intrakranijskih žila, pa je i u tim slučajevima potrebno dovesti krv iz vanjskog izvora ili drugog vaskularnog stabla.

Unatoč danas snažnom razvoju endovaskularnih metoda u liječenju intrakranijskih aneurizmi, neke se zbog svoje kompleksnosti ili komplikacija endovaskularnog liječenja nužno moraju liječiti operacijski uz primjenu premosnica budući da će u protivnom doći do inzulta u pojedinom dijelu mozga s lošijim rezultatom liječenja i nepotpunim oporavkom bolesnika.

Kako bi se opravdalo izvođenje složenog postupka revaskularizacije, modernim tehnikama snimanja kao što je danas perfuzijski MRI, određuju se kandidati kojima bi taj postupak mogao pomoći, a imaju smanjenu cerebrovaskularnu rezervu. Takvi bolesnici su grupa koja opravdava daljnje razvijanje tehnike ekstra-intrakranijskih premosnica. Osim minuciozne tehnike, za uspjeh liječenja nužno je ispravno pripremiti bolesnika s primjenom antiagregacijske terapije i provjerom adekvatne kolateralne cirkulacije kod uzimanja premosnice npr. arterije radialis. Iako danas postoje uređaji koji mogu mjeriti protok kroz pojedine arterije, kako bi se ispravno odredila veličina potrebne premosnice, njena cijena često onemogućava široku primjenu, pa se u svakodnevnoj praksi upotrebljavaju premosnice niskog protoka ako je potrebno augmentirati protok kroz određenu regiju, a premosnice velikog protoka ako je potrebno potpuno zamijeniti protok kroz neku od velikih krvnih žila mozga. Upotreba premosnica u liječenju okluzivne cerebrovaskularne bolesti, kompleksnih aneurizmi i tumora baze lubanje, kao i bolesti poput Moyamoye i sličnih vaskulitisa, značajno je popravila prognozu u bolesti koje se često proglašavaju inoperabilnim. U eri sve kompliciranijih aneurizmi koje ostaju za operacijsko liječenje, pa i nakon endovaskularnog liječenja aneurizmi, tehnika premosnica ostaje kao jedina tehnika kojom pojedini dijelovi mozga mogu sačuvati svoju funkciju i popraviti prognozu bolesnika.

Zahvala

Veliku i iskrenu zahvalnost dužna sam iskazati svom mentoru doc.dr.sc. Goranu Mraku na iskazanom povjerenju, stručnoj pomoći i strpljenju tijekom izrade diplomskog rada.

Od srca se zahvaljujem na svemu.

5. Popis literature

1. Nehlig A. Metabolism of the central nervous system. In: Mraovitch S, Sercombe R, eds. Neurophysiological basis of cerebral blood flow control: an introduction. London: John Libby, 1996:177–96.
2. Kety SS. Circulation and metabolism of the human brain in health and disease. *Am J Med* 1950;8:205–17.
3. Ursino M. Regulation of the circulation of the brain. In: Bevan RD, Bevan JA, editors. The human brain circulation: functional changes in disease. Totowa, New Jersey: Humana Press, 1994: 291-318.
4. Lassen NA. Cerebral blood flow and oxygen consumption in man. *Physiol Rev* 1959;39:183–238.
5. Klijn CJ, Kappelle LJ, Tulleken CA, van GJ. Symptomatic carotid artery occlusion. A reappraisal of hemodynamic factors. *Stroke* 1997; 28(10):2084-2093.
6. Busija DW, Heistad DD. Factors involved in the physiological regulation of the cerebral circulation. *Rev Physiol Biochem Pharmacol* 1984;101:161–211.
7. Chillon J-M, Baumbach GL. Autoregulation of cerebral blood flow. In: Welch KMA, Caplan LR, Reis DJ, et al, eds. Primer on cerebrovascular diseases. San Diego: Academic Press, 1997:51–4.
8. White R, Vallance P, Markus HS. The effect of nitric oxide synthase inhibition on dynamic cerebral autoregulation in man. *Clin Sci (Colch)* 2000;99:555–60.
9. Martin AJ, Friston KJ, Colebatch JG, Frackowiak RS. Decreases in regional cerebral blood flow with normal aging. *J Cereb Blood Flow Metab* 1991; 11(4):684-689.
10. Salehi A, Lucassen PJ, Pool CW, Gonatas NK, Ravid R, Swaab DF. Decreased neuronal activity in the nucleus basalis of Meynert in Alzheimer's disease as suggested by the size of the Golgi apparatus. *Neuroscience* 1994; 59(4):871-880.

11. Strandgaard S, Olsen J, Skinhoj E, et al. Autoregulation of brain circulation in severe arterial hypertension. *BMJ* 1973;1:507–10
12. Enevoldsen EM, Jensen FT. Autoregulation and CO₂ responses of cerebral blood flow in patients with acute severe head injury. *J Neurosurg* 1978;48:689–703.
13. Symon L, Branston NM, Strong AJ. Autoregulation in acute focal ischaemia. An experimental study. *Stroke* 1976;7:547–54.
14. Voldby B. Pathophysiology of subarachnoid haemorrhage. Experimental and clinical data. *Acta Neurochir Suppl (Wien)* 1988;45:1–6.
15. Kleiser B, Widder B. Course of carotid artery occlusions with impaired cerebrovascular reactivity. *Stroke* 1992;23:171–4.
16. Markus H, Cullinane M. Severely impaired cerebrovascular reactivity predicts stroke and TIA risk in patients with carotid artery stenosis and occlusion. *Brain* 2001;124:457–67.
17. Gur AY, Bova I, Bornstein NM. Is impaired cerebral vasomotor reactivity a predictive factor of stroke in asymptomatic patients? *Stroke* 1996;27:2188–90.
18. McHenry LC Jr, Merory J, Bass E, et al. Xenon-133 inhalation method for regional cerebral blood flow measurements. normal values and test-retest results. *Stroke* 1978; 9(4):396-399.
19. Harris RJ, Symon L, Branston NM, et al. Changes in extracellular calcium activity in cerebral ischaemia. *J Cereb Blood Flow Metab* 1981;1:203–9.
20. Astrup J, Siesjo BK, Symon L. Thresholds in cerebral ischemia – the ischemic penumbra. *Stroke* 1981;12:723–5.
21. The EC/IC Bypass Study Group: Failure of extracranial-intracranial arterial bypass to reduce the risk of ischemic stroke. Results of an international randomized trial, *N Engl J Med* 1985; 313:1191-1200.
22. Yonas H, Kromer H, Jungreis C. Compromised vascular reserve does predict subgroups with carotid occlusion and an increased stroke risk. *J Stroke Cereb Dis* 1997;6:458.

23. Derdeyn CP, Grubb RL Jr, Powers WJ Stages and thresholds of hemodynamic failure. *Stroke* 2003;34:589.
24. Vorstrup S, Lassen NA, Henriksen L, et al. CBF before and after extracranial-intracranial bypass surgery in patients with ischemic cerebrovascular disease studied with ¹³³Xe-inhalation tomography. *Stroke* 1985;16:616-626.
25. Vorstrup S, Brun B, Lassen NA. Evaluation of cerebral vasodilatory capacity by the acetazolamide test before EC-IC bypass surgery in patients with occlusion of the internal carotid artery. *Stroke* 1986;17:1291-1298.
26. Kuroda S, Kamiyama H, Abe H, et al. Acetazolamide test in detecting reduced cerebral perfusion reserve and predicting a long-term prognosis in patients with internal carotid artery occlusion. *Neurosurgery* 1993;32:912-918, discussion 8-9.
27. Chen A, Shyr MH, Chen TY, et al. Perfusion imaging with acetazolamide challenge for evaluation of patients with unilateral cerebrovascular steno-occlusive disease. *Am J Neuroradiol* 2006; 27:1876-1881.
28. Smith LM, Elkins JS, Dillon WP, et al. Perfusion-CT assessment of the cerebrovascular reserve: a revisit to the acetazolamide challenges. *J Neuroradiol* 2008;35:157-164.
29. Schreiber WG, Guckel F, Stritzke P, et al. Cerebral blood flow and cerebrovascular reserve capacity: estimation by dynamic magnetic resonance imaging. *J Cereb Blood Flow Metab* 1998; 18:1143-1156.
30. Hoge RD, Atkinson J, Gill B, et al. Investigation of BOLD signal dependence on cerebral blood flow and oxygen consumption: the deoxyhemoglobin dilution model. *Magn Reson Med* 1999;42(5):849-863.
31. German W, Taffel M. Surgical Production of Collateral Intracranial Circulation. *Proc Soc Ex Biol Med* 1939;42:349-353.
32. Kredel F. Collateral cerebral circulation by muscle graft. Technique of operation with report of 3 cases. *South Surg* 1942;10:235-244.

33. Fisher M, Occlusion of the internal carotid artery. *AMA Arch Neurol Psychiatry* 1951;65:346-377.
34. Failure of extracranial-intracranial arterial bypass to reduce the risk of ischemic stroke. Results of an international randomized trial. The EC/IC Bypass Study Group. *N Engl J Med* 1985;313:1191-1200.
35. Jinnouchi J, Toyoda K, Inoue T, et al. Changes in brain volume 2 years after extracranial-intracranial bypass surgery. A preliminary subanalysis of the Japanese EC-IC trial. *Cerebrovasc Dis* 2006;22:177-182.
36. Nishioka H: Report of the cooperative study of intracranial aneurysms and subarachnoid hemorrhage . Section VII.I. Evaluation of the conservative management of ruptured intracranial aneurysms. *J Neurosurg* 1966;25:574-592.
37. Vilela MD, Newell DW, Superficial temporal artery to middle cerebral artery bypass:present,past and future. *Neurosurg Focus* 2008;24:E2.
38. Fukui M. Guidelines for the diagnosis and treatment of spontaneous occlusion of the Circle of Willis (Moyamoya disease). Research Committee on Spontaneous Occlusion of the Circle of Willis (Moyamoya Disease)of the Ministry of Health and Welfare, Japan.*Clin Neurol Neurosurg* 1997;99(Suppl 2):S238-S240.
39. Takeuchi K, Shimizu K. Hypoplasia of the bilateral internal carotid arteries. *Brain Nerve* 1957;9:37-43.
40. Suzuki J, Takaku A. Cerebrovascular “Moyamoya” disease. Disease showing abnormal net-like vessels in base of the brain. 1969;20:288-299.
41. Baba T, Houkin K, Kuroda S. Novel epidemiological features of Moyamoya disease. *J Neurol Neurosurg Psychiatry* 2008;79:900-904.
42. Wakai K, Tamakoshi A, Ikezaki K, et al. Epidemiological features of moyamoya disease in Japan: findings from a nationwide survey. *Clin Neurol Neurosurg* 1997; 99(Suppl 2):S1-S5.

43. Scott RM, Smith ER. Moyamoya disease and moyamoya sindrom, N Eng J Med 2009;360:1226-1237.
44. Guzman R, Lee M, Achrol A, et al. Clinical outcome after 450 revascularisation procedures for moyamoya disease. J Neurosurg 2009;111:927-935.
45. Achrol AS, Guzman R, Lee M, et al. Patophysiology and genetic factors in moyamoya disease. Neurosurg Focus 2009;26:E4.
46. Hallenmeier CL, Rich KM, Grubb RL Jr et al. Clinical features and outcome in North American adults with moyamoya fenomenon. Stroke 2006;37:1490-1496.
47. Evans JJ, Sekhar LN, Rak R, Dinko S. Bypass grafting and revascularisation in the management of posterior circulation aneurysms. Neurosurgery 2004;55:1036-1049.
48. Schmiedek P, Piepgras A, Leisinger G, Kirsch CM, Einhupl K. Improvement of cerebrovascular reserve capacity by EC-IC arterial bypass surgery in patients with ICA occlusion and cerebrovacular ischemia. J Neurosurg 1994;81:236-244.
49. Khan N, Schulknecht B, Boltshauser E, Capone A, Buck A, Imhof HG, et al. Moyamoya disease and Moyamoya syndrome: Experience in Europe; choice of revascularisation procedures. Acta Neurochir (Wien) 2003;145:1061-1071.
50. Liu JK, Kan P, Karwande SV, Couldwell WT. Conduits for cerebrovascular bypass and lessons learned from the cardiovascular experience. Neurosurg Focus 2003;38:83-94.
51. Sekhar LN, Duff JM, Kalavakonda C, Olding M. Cerebral revascularisation using radial artery graft for the treatment of complex intracranial aneurysms: techniques and outcomes for 17 patients. Neurosurgery 2001;49:646-658.
52. Sekhar LN, Kalavakonda C. Cerebral revascularisationfor aneurysms and tumors. Neurosurgery 2002;50:321-331.
53. Regli L, Piepgras DG, Hansen KK. Late patency of long saphenous vein bypass-grafts to the anterior and posterior cerebral circulation. J Neurosurg 1995;83:806-811.

6. Životopis

Ivana Zeman - Jurković rođena je 21.02.1979. u Pakracu. Po završetku osnovne škole pohađala je srednju medicinsku školu u Bjelovaru od 1993-1997. godine, gdje stječe zvanje medicinske sestre općeg smjera. Po završetku školovanja 1998.godine započinje pripravnički staž u Kliničkom bolničkom centru Zagreb na Klinici za neurokirurgiju gdje radi do danas. Godine 2006. upisuje preddiplomski studij sestrinstva na Zdravstvenom veleučilištu u Zagrebu i pet godina kasnije diplomira s odličnim uspjehom postavši prvostupnica sestrinstva. Od 2008-2013.godine obnašala je dužnost glavne sestre dječjeg odjela na Klinici za neurokirurgiju a novom sistematizacijom 2013. godine postaje glavna sestra Zavoda za vaskularnu neurokirurgiju i tumore središnjeg živčanog sustava te istu obnaša i danas. Tijekom radnog iskustva bila je mentor praktične nastave mnogih generacija učenika srednje medicinske škole kao i studenata preddiplomskog studija sestrinstva. Sveučilišni diplomski studij sestrinstva na Medicinskom fakultetu u Zagrebu upisala je 2016. godine.

Članica je Udruge medicinskih sestara i tehničara neurokirurgije Hrvatske i Hrvatske udruge medicinskih sestara i tehničara (HUMS).

Sudjelovala je na više stručnih kongresa i tečajeva trajne edukacije.