

# Plućni funkcijski i radiološki pokazatelji u dijagnostici hiperinflacije pluća u djece

---

**Drinković, Martin**

**Master's thesis / Diplomski rad**

**2014**

*Degree Grantor / Ustanova koja je dodijelila akademski / stručni stupanj:* **University of Zagreb, School of Medicine / Sveučilište u Zagrebu, Medicinski fakultet**

*Permanent link / Trajna poveznica:* <https://um.nsk.hr/um:nbn:hr:105:821931>

*Rights / Prava:* [In copyright](#)

*Download date / Datum preuzimanja:* **2021-11-29**



*Repository / Repozitorij:*

[Dr Med - University of Zagreb School of Medicine Digital Repository](#)



SVEUČILIŠTE U ZAGREBU  
MEDICINSKI FAKULTET

Martin Drinković

PLUĆNI FUNKCIJSKI I RADIOLOŠKI  
POKAZATELJI U DIJAGNOSTICI  
HIPERINFLACIJE PLUĆA U DJECE

DIPLOMSKI RAD



Zagreb, 2014.

SVEUČILIŠTE U ZAGREBU  
MEDICINSKI FAKULTET

Martin Drinković

PLUĆNI FUNKCIJSKI I RADIOLOŠKI  
POKAZATELJI U DIJAGNOSTICI  
HIPERINFLACIJE PLUĆA U DJECE

DIPLOMSKI RAD

Zagreb, 2014.

## Sadržaj

3. Uvod .....	1
4. Hiperinflacija pluća .....	2
4.1. Definicija hiperinflacije .....	2
4.2. Patologija i bolesti vezane uz hiperinflaciju .....	2
4.3. Patološki učinci hiperinflacije .....	3
5. Dijagnostika hiperinflacije .....	4
5.1. Plućni volumeni i kapaciteti .....	4
5.1.1. Metode mjerenja i procjena plućne funkcije .....	5
5.1.2. Tjelesna pletizmografija .....	7
5.1.3. Razrjeđenje (dilucija) inertnog plina .....	9
5.2. Radiološki kriteriji .....	12
5.3. Usporedba radioloških i fizioloških parametara u procjeni hiperinflacije .....	16
6. Zaključak .....	20
7. Zahvale .....	21
8. Literatura .....	22
9. Životopis .....	28

Ovaj je diplomski rad izrađen u Klinici za pedijatriju Kliničkog bolničkog centra Zagreb pod vodstvom prof. dr. sc. Doriana Tješića Drinkovića, dr. med. i predan na ocjenjivanje u akademskoj godini 2013./2014.

## POPIS KRATICA

BTPS - tjelesna temperatura, tlak, saturacija vodenom parom (*body temperature, ambient pressure, saturated with water vapor*)

DMHT - visina desne kupole dijafragme (*height of right dome of diaphragm*)

DLCO - plućni difuzijski kapacitet za ugljični monoksid (*diffusing capacity for carbon monoxide*)

ERV - ekspiracijski rezervni volumen

$C_{p_{He}}$  - početna koncentracija helija u spirometru

$C_{z_{He}}$  - završna koncentracija helija u spirometru

CT - kompjutorizirana tomografija

FRC - funkcionalni rezidualni kapacitet

$FRC_{He}$  - funkcionalni rezidualni kapacitet izmjeren metodom dilucije helija

$FRC_{pleth}$  - funkcionalni rezidualni kapacitet izmjeren metodom pletizmografije

Gaw - zračna vodljivost (*airway conductance*)

sGaw - specifična zračna vodljivost (*specific airway conductance*)

IOS - impulsna oscilometrija

IC - inspiracijski kapacitet

IRV - inspiracijski rezervni volumen

KOPB - Kronična opstruktivna plućna bolest

LL - dužina desnoga plućnog krila (*right lung length*)

MB - metoda dilucije helija višestrukih udaha (*multi breath helium dilution method*).

MR - magnetska rezonancija

Pa - alveolarni tlak (*alveolar pressure*)

Pm - tlak u ustima (*mouth pressure*)

Raw - otpor dišnih putova (*airway resistance*)

RSP - retrosternalni prostor (*retrosternal space*)

sRaw - specifični otpor dišnih putova (*specific airway resistance*)

RTC - mjerenje dišnog volumena brzom torakalnom kompresijom (*tidal volume rapid thoracoabdominal compression technique*)

RV - rezidualni volumen (*residual volume*)

RV<sub>He</sub> - rezidualni volumen izmjeren metodom dilucije helija

RV<sub>pleth</sub> - rezidualni volumen izmjeren metodom pletizmografije

SB - metoda dilucije helija pojedinačnim udahom (*single breath helium dilution method*)

TGV - intratorakalni volumen zraka (*thoracic gas volume*)

TLC - ukupni kapacitet pluća (*total lung capacity*)

TLC<sub>He</sub> - ukupni kapacitet pluća izmjeren metodom dilucije helija

TLC<sub>pleth</sub> - ukupni kapacitet pluća izmjeren metodom pletizmografije

V<sub>r</sub> - volumen relaksacije (*relaxation volume*)

V<sub>spir</sub> - početni volumen spirometra

V<sub>t</sub> - respiracijski volumen

# 1. Sažetak

Plućni funkcijski i radiološki pokazatelji u dijagnostici hiperinflacije pluća u djece

Martin Drinković

Hiperinflacija pluća je stanje koje nastaje zbog opstruktivskih bolesti pluća koje uzrokuju povećanje volumena zraka ostalog u plućima na kraju ekspirija. Postoji statična i dinamična hiperinflacija. Mijenjaju se fiziološki volumeni i kapaciteti uplućima. Organizam se pokušava na različite načine adaptirati na novonastalo stanje koje dovodi do poremećaja različitih fizioloških odnosa unutar organizma. U ranim fazama hiperinflacije kompenziraju se mehanički nedostaci (prsni koš se rekonfigurira kako bi se prilagodio prerastegnutosti pluća i djelomično sačuvao funkciju dijafragme). Mjerenjem plućnih volumena i kapaciteta ispituju se sve faze respiracije i zato su nam korisni u dijagnostici hiperinflacije. Kako bismo što bolje i što brže dijagnosticirali hiperinflaciju usporedili smo funkcijske i radiološke parametre. Od funkcijskih metoda odabrali smo tjelesnu pletizmografiju i diluciju helija, a od radioloških metoda RTG toraksa.

Ključne riječi: hiperinflacija, dilucija helija, tjelesna pletizmografija, RTG toraksa



## **2. Summary**

Pulmonary functional and radiographic indicators in the diagnosis of lung hyperinflation in children

Lung hyperinflation is a condition that occurs due to obstructive lung diseases that cause an increase in the air volume remaining in the lungs at the end of tidal expiratory. There are static and dynamic types of hyperinflation. Both imply the change of physiological volume and lung capacity. The respiratory system tries to adapt to the new condition, which leads to various physiological disorders in the system. In the early stages of hyperinflation mechanical defects are compensated (chest wall is reconfigured to accommodate over stretched lungs and to partially preserve function of the diaphragm). The measurements of lung volume and capacity examine all stages of respiration and therefore are useful in the diagnostics of hyperinflation. In order to achieve better and faster diagnosis of hyperinflation we compared the functional and radiological measurements. Functional methods we chose are body plethysmography and helium dilution, and radiological method is a radiograph of the thorax.

Keywords: hyperinflation, helium dilution, body plethysmography, thoracic radiography

### 3. Uvod

Hiperinflacija ili prekomjerno povećanje ukupnog plućnog kapaciteta je poremećaj plućne funkcije u kojem dolazi do prekomjernog povećanja volumena zraka koji ostaje u plućima na kraju izdaha (funkcionalnog rezidualnog kapaciteta, odnosno rezidualnog volumena). Najčešće nastaje zbog opstruktivskih bolesti pluća koje otežavaju protok zraka kroz dišne putove te tako zrak ostaje zadržan u plućima. To dovodi do promjena (povećanja) volumena i kapaciteta u samim plućima. Organizam se pokušava na različite načine prilagoditi novonastalom stanju koje dovodi do poremećaja različitih fizioloških odnosa, te zbog smanjenja prostora za udah izaziva inspiratornu zaduhu. Kako bismo spriječili daljnju progresiju poremećaja potrebno je poremećaj što brže i točnije dijagnosticirati i pokušati prevenirati moguće posljedice. Na raspolaganju su nam različite funkcijske i radiološke metode kojima pokušavamo što točnije i jednostavnije postaviti ispravnu dijagnozu. U ovom radu fokusirali smo se na osnovnu radiološku (RTG) i dvije funkcijske metode (tjelesnu pletizmografiju i diluciju helija).

## 4. Hiperinflacija pluća

### 4.1. Definicija hiperinflacije

Hiperinflacija pluća je pojam koji opisuje povećanje ukupnog kapaciteta pluća TLC (engl. *total lung capacity*), tj. povećanog volumena zraka koji ostaje u plućima na kraju izdaha, rezidualnog volumena (RV). Zbog opstrukcije pri izdahu, promjene plućne elastičnosti i promjene popustljivosti pluća, te prsnog koša dolazi do nakupljanja zraka u plućima koji uzrokuje statičku hiperinflaciju u mirovanju i dinamičku hiperinflaciju pri aktivnosti.<sup>1</sup> Hiperinflacija je posljedica dvaju čimbenika: neravnoteže statičkih sila (označene kao Vr relaksacije) i dinamičke komponente, koje mogu biti i udružene. Dinamičke komponente uključuju način disanja, otpor gornjih dišnih putova i postinspiratornu aktivnost mišića pri udisaju.<sup>2</sup>

### 4.2. Patologija i bolesti vezane uz hiperinflaciju

U bolesnika s opstrukcijom dišnih putova dolazi do promjena u elastičnom svojstvu pluća i torakalnog zida što dovodi do povećanja volumena relaksacije (Vr) tj. statičke hiperinflacije.<sup>3</sup> Volumen relaksacije (Vr) pluća je ravnoteža dišnoga sustava u opuštenom stanju, tj. gdje su tlak elastičnosti (eng. *recoil*- elastična sposobnost pluća da se vrate iz položaja rastegnutosti u položaj mirovanja) pluća i tlak koji proizvodi opušteni torakalni zid izjednačeni, ali suprotni u predznaku.

Analizom članaka može se steći dojam da su FRC i Vr jedno te isto. Međutim, oni to nisu. Primjerice, u zdravih pojedinaca pri vježbanju ekspiratorni mišići smanjuju FRC ispod Vr-a, a u bolesnika s opstruktivnim plućnim bolestima FRC je veći od Vr.<sup>4</sup> Elastična svojstva pluća i prsnog koša određuju Vr. U djece, posebice u novorođenčadi Vr pokazuje jako niske vrijednosti zbog popustljivosti prsnoga koša.<sup>5(3)</sup>

Povećanjem otpora i ograničenjem protoka zraka u plućima dolazi do povećanja Vr-a, povećanja funkcijskoga mrtvog prostora u plućima, a samim time i povećanjem potrebe za boljom alveolarnom ventilacijom. Da bi se ostvarila bolja ventilacija, organizam mora povećati plućni minutni volumen, koristeći se većim radom inspiratornih dišnih mišića. Hiperinflacija dovodi do promjene snage i uloge mišića pri disanju. Povećavaju se pleuralni i alveolarni tlak u nastojanju da povećaju izdisajni protok. Kada pleuralni tlak postane pozitivan, dolazi do kolapsa dišnih

putova, čime se sprječava povećani izdisajni protok.<sup>6</sup> Kao rezultat toga Vr, tj. izdah postane toliko dugačak da se ne može dovršiti jer ga nadolazeći udah prekida.

Hiperinflacija se najčešće javlja u bolesnika s opstruktivnim bolestima pluća kao što je astma, kronična opstruktivna plućna bolest (KOPB), bronhiektazije, cistična fibroza, kronični bronhitis, emfizem itd.

### **4.3. Patološki učinci hiperinflacije**

U ranim se fazama hiperinflacija u pacijenta teško može primijetiti, i to zbog promjena kojima se kompenzira mehanički nedostatak (npr. prsni koš se rekonfigurira kako bi se prilagodio prerastegnutosti pluća i djelomično sačuvao funkciju dijafragme).<sup>7</sup> Zbog prilagodbe na hiperinflaciju dolazi i do promjena respiratornih mišićnih funkcija. Osim već spomenutih stanja, povećava se doprinos međurebrenih i vratnih mišića, a smanjuje doprinos dijafragme na gibanje prsnoga koša. Mišići dijafragme se skraćuju i uzrokuju promjene u funkciji dijafragme.<sup>8</sup> Posljedica navedenih stanja je promjena želučanog tlaka, promjena promjera dijafragme i promjena abdominalne ekspanzije, jasno signalizirajući smanjenje mehaničkog učinaka kontrakcije dijafragme. Teška hiperinflacija može uzrokovati povećanje intratorakalnog tlaka tako da nadmaši venski tlak, uz smanjenje volumena krvi u oba ventrikula.<sup>9</sup>

Povećanje intrapleuralnog tlaka može proizvesti intratorakalnu hipovolemiju i smanjene završne dijasboličke dimenzije lijeve i desne klijetke. Komore desne i lijeve klijetke mogu biti mehanički pritisnute zbog hiperinflacije pluća<sup>10</sup> dok, s druge strane, ejekcijska frakcija može ostati očuvana.<sup>11</sup> Od ostalih promjena sve se više povećava udaljenost srca od dijafragme, horizontalno se postavljaju rebra, prsni koš značajno premašuje veličinu trbuha, smanjuje se veličina srca u odnosu na poprečni promjer prsa, povećava se antero-posteriorni promjer prsnog koša, javlja se torakalna kifoza i nisko položena dijafragma.<sup>12</sup> Pri teškoj hiperinflaciji može se javiti insuficijencija ukupne plućne funkcije s poremećenim vrijednostima respiracijskih plinova u arterijskoj krvi.

## 5. Dijagnostika hiperinflacije

### 5.1. Plućni volumeni i kapaciteti

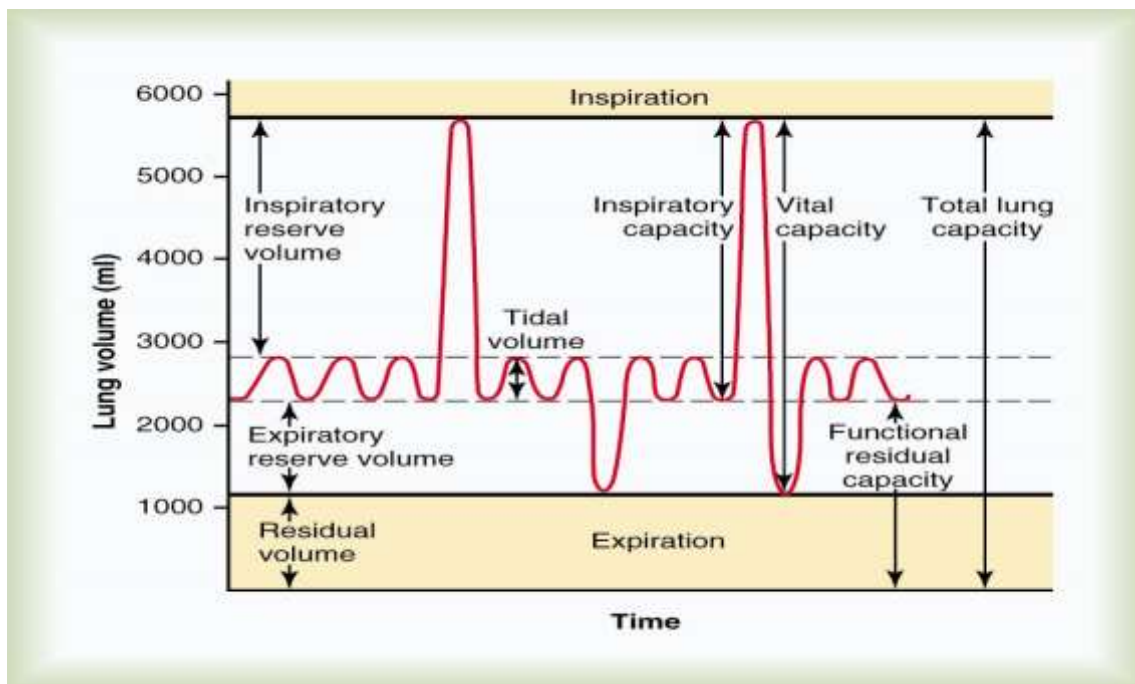
Četiri suplućna volumena: 1. respiracijski volumen ( $V_t$ ), 2. inspiracijski rezervni volumen (IRV), 3.) ekspiracijski rezervni volumen (ERV) i 4. rezidualni volumen (RV).

1. Respiracijski volumen ( $V_t$ ) je volumen zraka koji se udahne i izdahne pri svakoj normalnoj respiraciji.

2. Inspiracijski rezervni volumen (IRV) je maksimalni volumen zraka koji se može udahnuti nakon normalnoga respiracijskog volumena.

3. Ekspiracijski rezervni volumen (ERV) je maksimalna dodatna količina zraka koja se nakon normalnog izdisaja može izdahnuti forsiranim izdisajem.

4. Rezidualni volumen (RV) je količina zraka koja ostaje u plućima čak i poslije najjačeg izdisaja.



Dijagram prikazuje respiracije, te dišnih volumena i kapaciteta pri normalnom disanju i pri maksimalnom udisaju i maksimalnom izdisaju (prema: Guyton, Hall).

Zbroj dvaju ili više već navedenih volumena nazivamo plućnim kapacitetima. Četiri su plućna kapaciteta: 1. inspiracijski kapacitet (IC), 2. funkcionalni rezidualni kapacitet (FRC), 3. vitalni kapacitet (VC) i 4. ukupni plućni kapacitet (TLC).

1. Inspiracijski kapacitet (IC) jednak je zbroju  $V_t$ -a i IRV-a, a odnosi se na količinu zraka koju čovjek može udahnuti počevši od razine normalnog izdisaja i rastežući pluća do najveće moguće mjere. Obično iznosi 60% od TLC- a u zdravih osoba.

2. Funkcionalni rezidualni kapacitet (FRC) jednak je zbroju ERV-a i RV-a, a to je količina zraka koja ostaje u plućima nakon normalnog izdisaja.

3. Vitalni kapacitet (VC) je zbroj IRV-a,  $V_t$ -a i ERV-a, a to je maksimalna količinama zraka koju čovjek može istisnuti iz pluća i to tako da najprije maksimalno udahne, a zatim maksimalno izdahne. U zdravih osoba iznosi oko 70% ukupnog plućnog volumena.

4. Ukupni plućni kapacitet (TLC) je maksimalni volumen do kojeg se pluća mogu rastegnuti najvećim mogućim naporom, a jednak je zbroju VC-a i RV-a.

Ovisno o vrsti bolesti dolazi do promjena parametara plućnih volumena i kapaciteta, te nam one mogu poslužiti u dijagnostičke svrhe. Omjer RV-a i TLC-a x 100 pomaže pri procjeni stupnja hiperinflacije pluća, koja je definirana kao povećani RV uz povećani RV/TLC%, uz normalni ili povećani TLC.<sup>13</sup>

### **5.1.1. Metode mjerenja i procjena plućne funkcije**

Funkcionalnom dijagnostikom ispituju se sve faze respiracije: ventilacija (izmjena zraka između alveola i atmosfere), distribucija, difuzija zraka između alveola i krvi, perfuzija, utilizacija (iskorištenost kisika u tkivima). Spomenuta dijagnostika omogućava potvrdu dijagnoze te procjenu i praćenje plućne funkcije. Kako postoje različite metode plućne funkcijske dijagnostike koje se mogu provesti u djece, tako se pri njihovom izvođenju javlja i niz problema, kao što su suradnja (dob djeteta), zahtjevnost same metode, educiranost tehničkog osoblja itd. Za neke se bolesti, zbog nedovoljne specifičnosti i osjetljivosti, potrebno je provesti više testova kako bismo potvrdili dijagnozu. Mjerenjem plućne funkcije može se ocijeniti stupanj poremećaja u vrijeme remisije, te u akutnim fazama bolesti.

## *Spirometrija*

Temeljna metoda mjerenja plućne funkcije je spirometrija. Njome se mjere plućni volumeni i kapaciteti koje je moguće izmjeriti maksimalnim izdahom do rezidualnog volumena (RV-a) nakon maksimalnog udaha do totalnog plućnog kapaciteta (TLC-a). Najčešći i najjednostavniji upotrebljavani spirometrijski parametri jesu forsirani vitalni kapacitet (FVC), forsirani ekspiracijski volumen u prvoj sekundi (FEV<sub>1</sub>) te njihov omjer (FEV<sub>1</sub>/FVC). Navedeni parametri koriste se u procjeni opstruktivnih i restriktivnih smetnji ventilacije. Smanjeni FVC može ukazivati na postojanje restriktivnih smetnji ventilacije (gubitak plućnog volumena) ili na hiperinflaciju pluća (povećanje RV-a unutar normalnog ili povećanog TLC-a uzrokuje smanjenje FVC-a).

### *Impulsna oscilometrija (IOS)*

Metoda impulsne oscilometrije nadodaje perturbacije niskoga zračnog tlaka na spontano disanje osobe kako bi se izmjerile mehaničke osobine pluća. Načelo rada osniva se na primjeni valova tlaka izvana na dišne putove, te mjerenju i analizi reflektiranih valova. U odnosu na druge metode ispitivanja plućne funkcije, potrebna je samo pasivna suradnja s ispitanikom u vidu nošenja stezaljke na nosu i zatvorenih usta na usniku, te spontano disanje kroz usta.<sup>14</sup> Stoga se može koristiti već od rane dobi (18 mjeseci) i u izrazito slabo suradljivih ili gotovo nesuradljivih bolesnika (mentalno retardiranih, oboljelih od cerebralne paralize, neuromuskularnih bolesti itd.)

### *Mjerenje dišnog volumena brzom torakalnom kompresijom (tidal volume rapid thoracoabdominal compression technique – RTC)*

Ovom se metodom mjeri forsirani ekspiracijski protok u sedirane i spontano dišuće dojenčadi primjenom povremenog pozitivnog tlaka u zatvorenoj komori, koja okružuje tijelo (pletizmograf cijelog tijela za bebe). Odredi se krivulja protok-volumen u mirnom disanju, zatim se maksimalni ekspiracijski protok mjeri na razini FRC (dobiye se preklapanjem prethodno urađene krivulje pri mirnom disanju).

### *Farmakodinamski test bronhodilatacije*

Reverzibilnost bronhoopstrukcije dokazuje se bronhodilatacijskim testom. Test je pozitivan ako se utvrdi značajna promjena nekog od mjernih parametara plućne funkcije nakon primjene bronhodilatatora. U djece se čini da je i manje povećanje

plućne funkcije na primjenu bronhodilatatora dijagnostički značajno. Najčešće se koristi spirometrijsko mjerenje uz korištenje FEV<sub>1</sub> kao parametar za ocjenu pozitivnosti testa zbog njegove visoke reproducibilnosti i standardizacije. Povećanje FVC-a nakon primjene bronhodilatatora ukazuje na prethodno prisutnu hiperinflaciju.<sup>15</sup>

### 5.1.2. Tjelesna pletizmografija

Tjelesna pletizmografija je metoda plućne funkcijske dijagnostike kojom mjerimo plućne volumene i kapacitete. Također njome mjerimo parametre plućne mehanike (rezistencija, konduktansa, komplijansa).<sup>16</sup> Metodu je moguće provesti i u djece predškolske dobi. Ovom metodom možemo precizno procijeniti RV (stupanj hiperinflacije) i povećani otpor dišnih putova, a koji su karakteristični za bronhoopstruktivne plućne bolesti. Tjelesna pletizmografija je vrijedna dijagnostička metoda za simultano mjerenje plućnih volumena i otpora u dišnim putovima.<sup>17</sup> Cilj je ove tehnike izmjeriti funkcionalni rezidualni kapacitet (FRCp ili FRCpleth ) i otpor dišnih putova (Raw). Mogu se izračunati i drugi ključni parametri kao što su zračna vodljivost (Gaw = recipročna vrijednost Raw; 1/Raw), specifični otpor (sRaw = otpor × FRC) i specifična vodljivost (sGaw = Gaw / FRC).<sup>18</sup> Tjelesna se pletizmografija provodi u hermetički zatvorenoj komori u kojoj se mogu mjeriti promjene tlaka, protoka i volumena. Metoda se temelji na Boyle-Mariottovu zakonu prema kojem je pri konstantnoj temperaturi, umožak volumena i tlaka plina konstantan. Prema tome se promjene tlaka i volumena u hermetički zatvorenoj komori mogu koristiti za izračun volumena pluća. U skladu s tim, uz poznati volumen komore te istovremeno mjerenje tlaka u komori te alveolnog tlaka može se izračunati volumen u plućima. Komore mogu biti različitih veličina ovisno o tome za kojoj su dobi namijenjene, npr. za dojenčad su od 70 l do 100 l,<sup>19</sup> dok za veću djecu i odrasle mogu biti od 500 l do 1000 l.<sup>20</sup>

Pretvornici tlaka su raspoređeni tako da mjere tlak preko pneumotahografa, razliku tlaka u komori preko stijenke pletizmografa i tlak kod otvorenih dišnih putova. Pacijent sjedi sa stezaljkom na nosu dišući kroz usta. Unutar pletizmografa pacijent diše normalno. Mehanizam zatvarača u pletizmografu se nalazi blizu usta. Na kraju spontanog izdaha (FRC) zatvarač zatvara dišne putove pacijenta i zarobljava taj volumen plina u plućima.



Pokušavajući dahtati protiv zatvorenog zatvarača, pacijent vrši kompresiju i dekompresiju zarobljenog volumena plina u plućima, dok temperatura ostaje konstantna. Alveolne promjene tlaka uzrokovane kompresijom i dekompresijom zraka u plućima se procjenjuju snimanjem promjene tlaka u ustima ( $P_m$ ). Dahtajući prema van (tj. protiv zatvarača), prsni koš se pomiče prema unutra i komprimira plin u prsima, što je proporcionalno dekompresiji plina, a dekompresija torakalnog plina rezultira proporcionalno kompresiji plina u zatvorenoj komori. Budući da nema protoka zraka, promjene tlaka u plućima (mjenog u ustima) i promjene volumena pri TGV (intratorakalni volumen zraka) - izmjenog pomoću promjene volumena u komori, omogućuju da se zarobljeni TGV može odrediti primjenom Boyle-Mariottovog zakona.

$$V = \frac{P_1 \Delta V}{\Delta P}$$

gdje je

$P_1$  = alveolni tlak

$\Delta V$  = promjena volumena komore kada pacijent dahće

$\Delta P$  = promjena alveolnog tlaka (mjenog u ustima) kada pacijent dahće protiv zatvorenog dišnog puta (zatvarača)

$V_1$  = TGV kada je zatvarač zatvoren, obično odgovara FRC-u.

Suprotstavljanjem  $P_m$ -a ( $P_a$ ) protiv simultanih pletizmografskih promjena tlaka tijekom respiratornih napora protiv zatvorenog zatvarača bolesnik izaziva promjene tlaka unutar komore proporcionalne volumenu zraka u prsnoj koši. Volumen izmjenog na taj način naziva se TGV (pri pletizmografskom mjerenju predstavlja FRC koji je zbroj RV i IRV). Promjene TGV-a prouzročene kompresijom i dekompresijom prsnog koša tijekom dahtanja se procjenjuju mjerenjem promjena volumena unutar komore. TGV se izražava u litrama uz BTPS korekciju. BTPS (engl. *body temperature, ambient pressure, saturated*) je kratica koja prikazuje volumen plina izražen kao kad bi bio zasićen vodenom parom pri tjelesnoj temperaturi od 37° C i barometarskom tlaku okoline na morskoj razini. Isti odnos između alveolnog i pletizmografskog tlaka mjeren tijekom respiratornih napora protiv zatvorenog

zatvarača je zatim produžen do dinamičnih događaja tijekom slobodnog disanja kako bismo mogli izmjeriti  $R_{aw}$  (rezistencija dišnih putova), u kojem je protok zraka povezan sa  $P_a$ .<sup>21</sup> Preciznije rečeno, otpor protoku zraka u dišnim putovima ( $R_{aw}$ ) definiran je kao razlika između tlakova u alveolama i u ispitanikovim ustima, potreban za protok litre zraka u sekundi. Konduktansa dišnih putova ( $G_{aw}$ ) se izračunava kao recipročna vrijednost  $R_{aw}$ -a. Vrijednost  $sR_{aw}$ -a se izražava u  $\text{cm H}_2\text{O/l/s}$ , a  $sG_{aw}$  kao  $\text{l/s/cm H}_2\text{O}$  i recipročna je vrijednost  $R_{aw}$ -a ( $1/R_{aw}$ ) podijeljen s volumenom pluća pri kojem je mjerena rezistencija dišnih putova. Pri pletizmografskom mjerenju predstavlja FRC koji je zbroj RV i IRV. Otpor dišnih putova u zdravih osoba kreće se između 1,0 i 3,0  $\text{cm H}_2\text{O/l/sek}$ , dok kod bolesnika s kroničnim ograničenjem protoka (kronični bronhitis i astma) otpori mogu biti 10 do 15 puta veći.<sup>22</sup> U prisutnosti teških opstrukcija postoji fazni pomak između tlaka u usnoj šupljini i tlaka alveola. To dovodi do podcjenjivanja alveolnog tlaka i precjenjivanja TGV-a. Taj se problem može minimalizirati smanjenjem frekvencije dahtanja na 0,5 - 1,0 udisaja / sek.<sup>23</sup>

### 5.1.3. Razrjeđivanje (dilucija) inertnog plina

Razrjeđivanje helija je tehnika kojom mjerimo FRC. Postupak mjerenja plućnih volumena (FRC) temelji se na izjednačavanju koncentracije plina u plućima korištenjem poznatog volumena plina koji sadrži poznatu koncentraciju helija.<sup>24</sup> Dvije su vrste ove metode. Jedna je metoda dilucije helija pojedinačnim udahom (*single breath helium dilution method*), a druga je dilucija helija metodom višestrukih udaha (*multi breath helium dilution method*).

Metoda dilucije helija pojedinačnim udahom SB (engl. *single breath helium dilution method*) koristi se kako bismo utvrdili TLC i RV. Metoda obično uključuje i mjerenje plućnog difuzijskog kapaciteta za ugljični monoksid (DLCO) i daje procjenu TLC-a.<sup>25</sup> Ovom se metodom mož mjeriti alveolni volumen. Pacijent mora duboko udahnuti sa RV-a do TLC-a i zadržati dah tijekom 10 sekunda (6-12).<sup>26</sup> Uzorak za analizu uzima se tijekom ekspirija nakon što se izdahne zrak koji ne sudjeluje u difuziji testnog plina (zrak iz mrtvog prostora). Isto je tako potrebno odbaciti utjecaj mrtvog prostora opreme što ga on ima na koncentraciju helija.

Da bi se dobio alveolni volumen, procijenjeni anatomske mrtvi prostor i mrtvi prostor aparata treba oduzeti od udahnutog volumena plina prije nego što se

pomnoži s omjerom ispravljene alveolne koncentracije helija.<sup>27</sup> Dilucija helija metodom višestrukih udaha MB (engl. *multi breath helium dilution method*) koristi spirometar i kružno disanje uz poznati volumen i koncentraciju helija. Pacijent je sa stezaljkom na nosu spojen na usnik spirometra. Nakon što se ventil otvori spirometar, čiji je volumen poznat, ispuni se zrakom pomiješanim s helijem u poznatoj koncentraciji (He, O<sub>2</sub>, N<sub>2</sub>), tj. sastoji se od zraka kojem je dodano 25-30% kisika i 10% helija.<sup>28</sup> Pacijent spontano diše te normalno izdahne prije udaha testnog plina iz spirometra.<sup>29</sup>

Volumen zraka koji je ostao u plućima na kraju izdisaja (TV end-expiratory level) jednak je FRC. Pacijent počinje udisati smjesu testnog plina iz spirometra koja se miješa s plinovima u plućima. Da bismo osigurali bolesniku udobnost i spriječili hiperventilaciju, koncentraciju kisika koji kruži održavamo konstantnim dodavanjem kisika i izdvajanjem (apsorpcijom) ugljičnog dioksida, a sve se to može kontrolirati pulsni oksimetrom. Pacijent diše na usta tako dugo dok se ne postigne ravnoteža koncentracije plinova. Izjednačavanje koncentracija plinova definirano je kao plato koncentracije He, tj. promjene u koncentraciji od 0,02% dulje od 30 sekunda.<sup>30</sup> Koncentracija plinova se prati svakih 15 sekunda. Kako pacijent diše u zatvorenom sustavu, zrak iz pluća se dodaje u sustav i heliji se razrjeđuje plinovima FRC-a, a veličina FRC-a se tada može izračunati na temelju stupnja razrjeđenja helija.

$$FRC = \left( \frac{C_{pHe}}{C_{zHe}} - 1 \right) V_{pspir} \quad 31$$

gdje je:

FRC= funkcionalni rezidualni kapacitet

C<sub>pHe</sub>= početna koncentracija helija u spirometru

C<sub>zHe</sub> = završna koncentracija helija u spirometru

V<sub>pspir</sub> = početni volumen spirometra.

U zdravih osoba vrijeme izjednačavanja plinova traje oko 2 do 3 minute. Međutim, u osoba s opstruktivnim plućnim bolestima može potrajati i 5 do 10 minuta, ali malokad traje više od 10 minuta. Ne postigne li se izjednačavanje tijekom 10 minuta nakon početka testiranja, testiranje se mora prekinuti. Minimalna oprema

potrebna za primjenu metode uključuje spirometar s najmanje 8 litara volumena (tolerancija +2% ili 50 ml) s rezolucijom od 25ml, grafički rekorder, kružnu crpku, analizator He, izvor O<sub>2</sub>, apsorber za CO<sub>2</sub> i sklop za usta s dvosmjernim ventilom. Tlak mora biti manji od 0,03 kPa, a bilo bi idealno kad bi spirometar imao sposobnost mjerenja temperature unutar instrumenta kako bi se omogućilo precizno ispravljanje prema BTPS (tjelesna temperatura, tlak, saturacija vodenom parom).<sup>32</sup> Tehnika ispitivanja za mjerenje FRC<sub>He</sub> uključuje: pripremu opreme i baždarenje, pripremu i upute pacijentu, ispitivanje i kontrolu kvalitete opreme. Proizvođač preporučuje baždarenje spirometara kod primjene dilucijske metode helijem i svakodnevno testiranje na propuštanje nakon uporabe. CO<sub>2</sub> i H<sub>2</sub>O apsorberi moraju biti čisti. Zbog kontrole ispravnosti, apsorberi sadržavaju boje koje se mijenjaju dođe li do zasićenja. CO<sub>2</sub> apsorber (kalcijev hidroksid s natrijevim hidroksidom ili kalijevim hidroksidom) je obično bijele boje koji se, kada postane zasićen s CO<sub>2</sub>, mijenja u plavu. H<sub>2</sub>O apsorber (kalcijev sulfat) je obično svijetloplave boje, koji se promjeni do ružičaste ako postane zasićen s H<sub>2</sub>O. Potrebna je i odgovarajuća opskrba s O<sub>2</sub> i He.<sup>33</sup> Pacijenta bi trebalo udobno smjestiti i objasniti mu kako će rukovati usnikom i stezaljkom na nosu. Pacijent mora mirno sjediti i disati kroz usnik čvrsto zatvorenih usta nekoliko minuta. Moramo promatrati pacijentovo disanje tijekom 30 do 60 sekunda kako bismo procijenili da li se ispitanik navikao na disanje na usta.<sup>34</sup> Zatim se okrene ventil koji povezuje pacijenta sa spirometrom i testnim plinom pri TV - end - izdisajnom razinom (FRC). Uključivanje ventila za povezivanje pacijenta sa spirometrom dosta često nije učinjeno točno pri FRC. Pacijent može biti malo iznad ili malo ispod FRC. To nije problem jer je takav tip pogreške već uračunan pri konačnom izračunu rezultata mjerenja. Katkad može biti teško vidjeti pomičnost pokreta prsnog koša pacijenta kako bi ga uključili u sustav točno pri FRC. Postavljanjem ruke na leđa ili rame pacijenta možemo lakše osjetiti pokret prsišta, te tako odrediti točku uključivanja. Izračun FRC<sub>He</sub> kroz metodu zatvorenog sustava He dilucije pretpostavlja da se volumeni u spirometru i volumeni pluća neće mijenjati između početka i kraja ispitivanja. CO<sub>2</sub> što ga pacijent izdiše će povećati, a O<sub>2</sub> smanjiti volumen u spirometru. Kako bismo održali ravnotežu, CO<sub>2</sub> moramo izbacivati, a O<sub>2</sub> dodavati. CO<sub>2</sub> se apsorbira kemijskom apsorpcijom, dok se O<sub>2</sub> dodaje pomoću dviju tehnika:

1. tehnikom kontinuiranog dodavanja (*continuous-addition technique*) i
2. tehnikom dodavanja odjedanput (*bulk-addition technique*), što je starija metoda.

Na kraju ispitivanja (tj. ekvilibracije), radi se SVC manevar prije uklanjanja usnika (povezan s FRC).

## 5.2. Radiološki kriteriji

Razni su uređaji, metode i vrste radioloških kriterija kojima možemo dijagnosticirati hiperinflacijske promjene u plućima. Slikovni prikazi toraksa obuhvaća radiološke metode poput rendgenskog snimanja, kompjutorske tomografije, magnetske rezonancije, ultrazvuka, endoskopske preglede.

Rendgenskom (RTG) snimkom toraksa možemo primjetiti različite promjene na plućima. Prednost RTG- a snimanja je široka dostupnost uređaja, financijska isplativost u odnosu na druge radiološke metode, jednostavnost izvedbe, manja doza zračenja u odnosu na CT. Rendgensko snimanje ima svojih nedostataka kao što su niska osjetljivost, niska specifičnost i zračenje koje pacijent apsorbira prilikom snimanja.

Kompjutoriziranom tomografijom (CT-om) možemo procijeniti plućno tkivo i količinu zraka u plućima. CT je bezbolni neinvazivni postupak, jeftiniji od MRI-a, artefakti koji se stvaraju prilikom snimanja su manji u odnosu na MRI, može se izvesti u bolesnika s ugrađenim medicinskim uređajima. Nedostatak pri korištenju CT-a je visoka doza zračenja <sup>35</sup>i, u odnosu na MR, nedovoljno kvalitetna identifikacija patoloških procesa u mekim tkivima.

Magnetska rezonancija (MR) ima prednost zato što nema izloženosti zračenju, bolje se prikazuju meka tkiva, kao i CT nudi mogućnost skeniranja specifičnih dijelova pluća. Unatoč svim prednostima korištenje MRI za mjerenja volumena plina u plućima bit će ograničeno zbog znatnih troškova.

U ovom radu ćemo se fokusirati na interpretaciju RTG snimaka kod hiperinflacije pluća. Pri rutinskom RTG-u toraksa snima se u dva smjera: postero-anteriorni (PA) i postraničnom snimkom. Snimke moraju biti snimane u stojećem stavu i pri maksimalnom udahu bolesnika. Ako je stanje bolesnika takvo da ne može stajati, onda se snima antero-posteriorna (AP) snimka.<sup>36</sup>

Pri kliničkoj indikaciji za snimanje RTG-a prsnog koša (torakalnih organa) u djece se koristi frontalna (AP) projekcija. Latelarna snimka može biti korisna pri prikazu nepravilnosti medijastinuma i donjih partija pluća (posebice retrokardijalno),

te može točnije lokalizirati leziju utvrđenu prilikom snimanja frontalne projekcije. AP projekcija u ležećem položaju koristi se za većinu dojenčadi, dok malu djecu u pravilu slikamo u uspravnoj AP projekciji, sve do moguće suradnje s djetetom za slikanje u uspravnoj PA projekciji. Nepovoljan položaj ili rotacija djeteta može se ocijeniti provjerom simetrije rebara i udaljenosti medijalnih granica ključnih kostiju i spinoznih nastavaka kralježaka. Za provjeru odgovarajućeg prodora x- zraka moramo pogledati donji dio srčane sjene. Tijela kralježaka trebala bi se vidjeti samo kroz donji dio srčane sjene. Ako su kralješci jasno vidljivi, onda su zrake previše penetrirale pa se lezija niske gustoće može propustiti. Kako bi procijenili stupanj inspiracije, moramo izbrojiti rebra iznad dijafragme. Sredina desne hemidijafragme trebala bi biti između 5. i 7. rebra anteriorno. Anteriorni kraj 6. rebra trebao bi biti iznad dijafragme isto kao i posteriorni kraj 10. rebra. Ako su rebra postavljena više, pacijent ima hiperinflaciju.

Na PA projekcijskim snimkama gledamo plućna polja, hilus pluća (lijevi hilus treba biti viši od desnog za 2,5cm), medijastinum, dijafragmu (desna bi dijafragma trebala biti viša od lijeve ne više od 3 cm), kosto-frenični kut, traheju, kosti i prostor ispod dijafragme. Na lateralnim snimkama gledamo izgled plućnog polja oko srca, retrosternalni prostor, pregled fisura, gustoću hilusa, izgled dijafragmalne membrane.<sup>38</sup>

Radiološke slike djece i odraslih razlikuju se po mnogočemu, i to treba poštovati. U novorođenčadi prsa su više trokutasta i relativno dublja u AP promjeru. Zračni bronhogram se često projicira kroz srčanu sjenu novorođenčadi i mlade dojenčadi, ali kada se vidi periferno to se može smatrati patološkim znakom. Prednji dijelovi dijafragme novorođenčeta su viši, a kosto-frenični kut je relativno plitak. Timus se vidi do druge godine, a onda se postupno smanjuje, i to do osme godine, kada se više ne vidi.<sup>39</sup> Općenito se povećana prosvjetljenost prsnog koša s niskom položenom dijafragmom može vidjeti u zdravog djeteta koje je jako udahnuo, ali je obično povezana sa zarobljivanjem zraka u plućima.

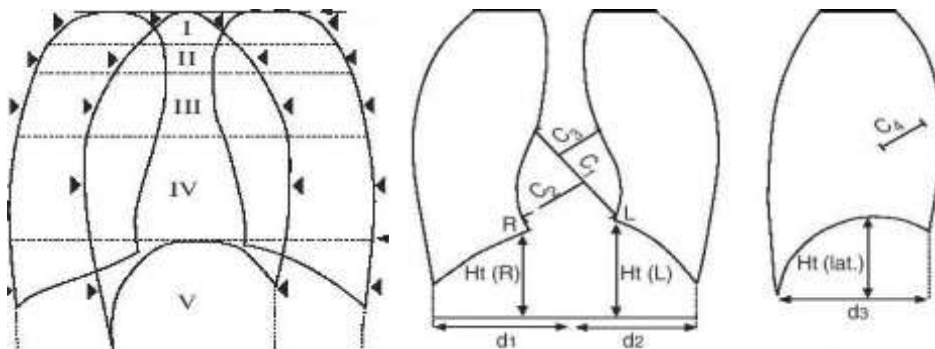
Dvije su metode koje se koriste za mjerenje volumena pluća, a to su

a) planimetarska metoda<sup>40</sup>

b) elipsna metoda.<sup>41</sup>

Planimetar je instrument koji omogućava jednostavno i brzo određivanje površine proizvoljnih likova jednostavnim obilaženjem krivulje šiljkom instrumenta i očitavanjem vrijednosti na obodu kotačića koji se okreće kotrljajući se po papiru kad god se šiljak pomakne.<sup>42</sup> Ocrta sva plućna polja na PA i LMS, uključujući i srce, ali isključujući prsnu kost, pa se rendgenski volumen prsa može izračunati. TLC se može izmjeriti pomoću torakalnog rendgenograma koristeći planimetrijsku metodu. Planimetar s dva kraka stavlja se na toraks pri punom udahu za vrijeme snimanja PA i LAT snimke. Jedan je kraj fiksiran, a drugi kraj se koristi za praćenje na periferiji. Mehanički brojač mjeri prijeđenu udaljenost, koja se može zatim pretvoriti u volumen.

Elipsna metoda podrazumijeva podjelu pluća na veći broj eliptičnih presjeka. TLC ose može izmjeriti pomoću torakalnog rendgenograma pomoću elipsne metode. PA i LAT snimka toraksa pri punom udahu su podijeljeni u pet eliptičnih presjeka ili segmenata. Područje svakog presjeka se mjeri i zatim pretvara u volumen. Površina elipsastih presjeka se određuje RTG snimkom, a zatim se pretvara u volumen kao što je prikazano na slici.<sup>43</sup>



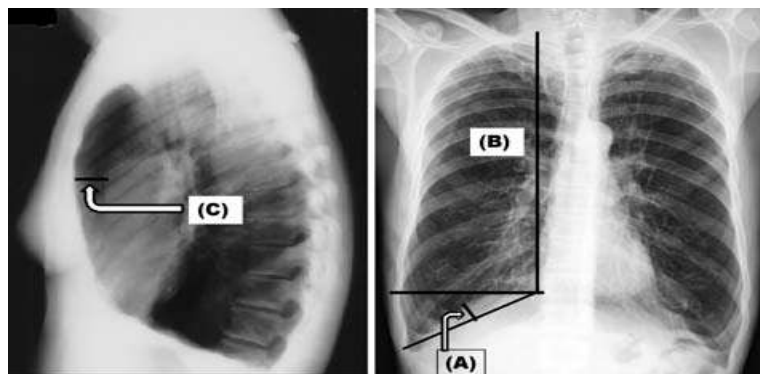
Slika 2. Ht visina hemidifragme; C1 maksimalni srčani promjer; C2, C3 maksimalna perpendikularna udaljenosti do srčane granice, iznad i ispod maksimalnog srčanog promjera; C4 maksimalni perpendikularni promjer na uzdužnu os srca.<sup>44</sup>

Područje srca, kupola dijafragme i tkiva izbacuju se iz izračuna. Nedostaci korištenja rendgenskih snimka jesu: što je jedino moguće izmjeriti TLC, a koji je moguće podcijeniti ako pacijent ne udahne maksimalno pri snimanju.

Na RTG snimkama pacijenta s hiperinflacijom pluća vidimo hipoplaniranu (zaravnanu) dijafragmu, produljenje plućnog krila, srce je postavljeno okomito zbog pritiska pluća na dijafragmu, suženje poprečnog srčanog promjera, ispod srca nalazi se zrak (retrokardijalni prostor je povećan), retrosternalni prostor je povećan te je

povećan antero-posteriorni promjer toraksa. U pacijenata s hiperinflacijom pluća na RTG snimkama procjenjujemo različite parametre kao što su:

1. razina dijafragmalne membrane u odnosu na prednja rebra: membrana dijafragme je u razini ili ispod 7. rebra<sup>45,46</sup>
2. visina desnog plućnog krila: okomitom linijom spajaju se apeks pluća i rub desnog ošita u PA RTG smici prsa<sup>47</sup>
3. retrosternalni prostor: horizontalna udaljenost stražnjeg djela sternuma 3 cm ispod sternomanubrijalnog spoja do prednje granice aorte, ta udaljenost trebala bi biti <2.5cm, prijedlozi gornje granice su u rasponu od 2,5 do 4,5 cm, ali što je veća udaljenost to je veći izgled za hiperinflaciju, a vrijednosti veće od toga su povezane s vrlo teškom opstrukcijom dišnih putova<sup>48</sup>
4. visina desne kupole dijafragme izračunata je putem mjerenja okomite crte od vrha dijafragmalne kupole do linije koja povezuje kostofrenični i kardiofrenični kut; kut manji od 1,5 cm može biti znak hiperinflacije<sup>49</sup>
- 5) promjer srca manji od 11,5 centimetara<sup>50</sup>
- 6) povećanje pluća anteriorno ispod 6. rebra ili 8. rebra posteriorno<sup>51</sup>
- 7) rebra su postavljena horizontalnije od fiziološkog položaja<sup>52</sup>
- 8) znakovi vaskularne deficijencije<sup>53</sup> (gleda se periferna zona pluća, pozadinski uzorak pluća i prozračnost pluća)



Slika 3. **(A)** DMHT(engl. *height of right dome of diaphragm*) je izračunat putem mjerenja okomite crte od vrha dijafragmalne kupole do linije koja povezuje kostofrenične i kardiofrenične kutove. **(B)** LL (engl. *right lung length*) je izračunat kao udaljenosti tuberkula prvog rebra do vrha kupole dijafragme. DML(engl. *level of right*



*dome of diaphragm*) se izračuna kao razina vrha desnog dijela dijafragme u odnosu na prednja rebra. **(C) RSP**(engl. *retrosternal space*) mjerena je kao horizontalna udaljenost od stražnjeg aspekta prsne kosti 3cm ispod sternoklavikularog spoj do prednjeg ruba aorte.<sup>54</sup>

### **5.3. Usporedba radioloških i fizioloških parametara u procjeni hiperinflacije**

Konvencionalne rendgenske snimke imaju, navodno, malu dijagnostičku vrijednost. U kliničkoj je praksi analiza rendgenske snimke pri procjeni hiperinflacije obično subjektivna, ali se nekada mogu primijeniti specifični kvantitativni indeksi. S druge strane, prema većini studija, u uznapređovalom stadiju bolesti radiogram prsnog koša je koristan za evaluaciju hiperinflacije, pa se njime može koristiti u procjeni plućne hiperinflacije.<sup>55</sup> Radiografske snimke prsa su korisne za pacijente sa simptomima koji upućuju na opstruktivne bolesti pluća, a koji imaju druge nenormalnosti (npr. neoplazma dušnika) i za dijagnosticiranje komplikacija opstruktivnih plućnih bolesti (npr. pneumonije ili pneumotoraksa).<sup>56</sup> Nedostaci RTG slikovnih prikaza su niska osjetljivost, niska specifičnost i zračenje koje proizvodi aparat.<sup>57</sup>

Do sada smo opisivali radiološke kriterije u procjeni hiperinflacije, tj. njihove prednosti i nedostake, a sada ćemo opisati prednosti i nedostatke opisanih funkcijskih metoda.

Metoda dilucije helija pojedinačnim udahom SB (engl. *single breath helium dilution method*) uz sve već navedene prednosti, zahtijeva minimalnu suradnju s pacijentom i može se ponoviti više puta zaredom. Nedostatak je te metode što neki bolesnici nisu u stanju zadržati dah 10 sekunda, neki ne mogu udahnuti i izdahnuti alveolni sadržaj, pa je teško odrediti stvarnu koncentraciju plinova.<sup>58</sup> Navedeno je prisutno u bolesnika s vrlo malim FVC-om (1-1,2 l).<sup>59</sup>

Prednost metode višestrukih udaha MB, (*multi breath helium dilution method*) je operativna jednostavnost uz manje napora za pacijenta nego što to zahtjeva metoda tjelesne pletizmografije. Nedostaci su joj pogreške u mjerenju bilo iz nelinearnosti plinskih analizatora helija ili zbog propuštanja u sustavu pacijent-

spirometar s time da je i razdoblje ponavljanja testiranja jako dugo.<sup>60</sup> Gubitak (curenje) helija (zbog neodgovarajućeg brtvljenja od strane pacijenta) dovodi do nemogućnosti postizanja plinske ravnoteže što uzrokuje preuveličavanje izmjerene vrijednosti FRC-a. Helij može iscuriti iz usnika, nosnog steznika i kroz opremu. Testni plin može iscuriti i kroz probijenu timpaničnu membranu ili može biti progutan.<sup>61</sup> Obje metode dilucije He mogu podcijeniti volumen pluća jer ne mjere volumen koji se nalazi u slabo ili uopće neventiliranih dijelova pluća. One mogu samo mjeriti volumen plina u plućima, koji je u izravnoj komunikaciji s dišnim putovima.

Prednost tjelesne pletizmografije je mogućnost mjerenja slabo ili uopće ne ventiliranih zračnih prostora. Ta metoda je metoda izbora za bolesnike s ograničenjima u protoku i zarobljivanju zraka. Kombiniranjem tjelesne pletizmografije i dilucije helija dobivamo informacije o zarobljenom plinu, a koje mogu biti klinički korisne.<sup>62,63</sup> Dogovorene vrijednost FRC- a jesu:

1) FRC u novorođenčadi je ml x kg - 1, što je otprilike 23ml x kg - 1 kada se koristi metoda dilucije helija<sup>64, 65, 66</sup> i 32 ml x kg - 1 kad se koristi pletizmografsko mjerenje.<sup>67, 68,</sup>

2) U predškolske djece pletizmografiju je teže izvesti pa su referentne vrijednosti donesene za metodu dilucije helija.<sup>69,70</sup> Korištenjem ove tehnike, predviđene vrijednosti mogu varirati od 485 ml<sup>71</sup> do 736 ml<sup>72</sup> za dijetete do 100 cm, a od 777<sup>73</sup> za 1240 ml<sup>74</sup> za dijete čija je visina 120 cm.

3) Za djecu i adolescente referentne vrijednosti volumena i kapaciteta pluća<sup>75, 78,77, 78</sup> navedeni su u tablici. Valja naglasiti kako dječaci i djevojčice imaju različit TLC. TLC je u dječaka malo veći.

	119 cm	140 cm	161 cm	179 cm
<b>Boys</b>				
TLC <sub>He</sub> ml	1924	2990	4362	6284
TLC <sub>pleth</sub> ml	2172	3298	4680	6132
FRC <sub>He</sub> ml	830	1330	2019	3082
FRC <sub>pleth</sub> ml	1060	1666	2427	3250
RV <sub>He</sub> ml	403	626	905	1330
RV <sub>pleth</sub> ml	557	758	994	1230
<b>Girls</b>				
TLC <sub>He</sub> ml	1856	2866	4129	5891
TLC <sub>pleth</sub> ml	2106	3175	4494	5966
FRC <sub>He</sub> ml	857	1332	2079	3144
FRC <sub>pleth</sub> ml	1036	1615	2338	3041
RV <sub>He</sub> ml	436	630	915	1416
RV <sub>pleth</sub> ml	556	758	995	1232

Tablica 1. TLC<sub>He</sub> - ukupni kapacitet pluća izmjeren metodom dilucije helija , TLC<sub>pleth</sub> - ukupni kapacitet pluća izmjeren metodom pletizmografije, FRC<sub>He</sub> - funkcionalni rezidualni kapacitet izmjeren metodom dilucije helija , FRC<sub>pleth</sub> - funkcionalni rezidualni kapacitet izmjeren metodom pletizmografije, RV<sub>He</sub> rezidualni volumen izmjeren metodom dilucije helija, RV<sub>pleth</sub> - rezidualni volumen izmjeren metodom pletizmografije

Analizirajući navedene metode zaključujemo da se one međusobno dopunjavaju, a njihovom se komparacijom možemo dobiti potpunija i kvalitetnija dijagnoza hiperinflacije pluća o čemu svjedoče mnogi znanstveni tekstovi. Istraživanja T. Chugha i suradnika pokazali su da u kombiniranoj procjeni hiperinflacije pluća postoji značajna povezanost radiograma prsnog koša s funkcionalnim indeksima hiperinflacije [ RV i RV / TLC ( % očekivane vrijednosti ) ].<sup>79</sup> U preglednom radu Richard Webb navodi: 1. da je u 70% pacijenata određena dužina pluća bila pokazatelj plućne disfunkcije, 2. pomoću visine dijafragme od 2,5 cm na lateralnoj snimci i veličine kosto - freničnog kuta uspješno se identificirati 2/3 bolesnika koji su na plućnim funkcijskim testovima imali opstrukciju, 3. ostali pokazatelji (povećanje retrosternalnog prostora, desna hemidijafragma je na ili ispod razine anteriornog dijela sedmog rebra) imaju specifičnost od 95%, ali smanjenu osjetljivost.<sup>80</sup> Glimatin i Gibson su mjerili dimenzije prsnog koša pri FRC i dokazali da je prsni koš bolesnika zaobljeniji u presjeku.<sup>81</sup> Burki i Krumpelman su dokazali jasnu korelaciju TLC-a s povećanjem retrosternalnog prostora i visine dijafragme.<sup>82</sup>

U svojoj su studiji Ghobadi i suradnici nakon istraživanja pokazali dokaze plućne hiperinflacije na RTG- u, koje su značajno povezane parametrima plućne

funkcije. Iako RTG nije optimalna tehnika za dijagnozu ona se može koristiti za procjenu ozbiljnost bolesti i isključiti druge uzroke u bolesnika s plućnim simptomima (dispneja, kašalj i iskašljavanje).<sup>83</sup> Cilj Guldbbrandove studije bio je procjena MB metode tj. želio je pokazati da je ova metoda pouzdanija od pojedinačnog udaha helija. Pouzdanost MB metode ispitana je usporedbom MB metodu sa SB metodom i BP (koristi se kao standard). Rezultati statističke analize su pokazali da između metoda postoje značajne razlike i da se te razlike uočavaju u skupini bolesnika s opstrukcijom. Razlike su utvrđene između SB i BP metode kada se mjeri RV i TLC, a utvrđena je značajna razlika između SB i MB metode pri mjerenju RV-a. Nedostatak ovih metoda je to da mjere samo plućne prostore koji izravno komuniciraju s ustima tijekom samog mjerenja.<sup>84</sup> R. J. Piercer i suradnici su dokazali povezanost između rezultata radiograma prsnog koša, dilucije helija i tjelesne pletizmografije, tj. da su te metode međusobno komplementarne i da se ta povezanost i komplementarnost može iskoristiti u dijagnostici.<sup>85</sup>

## 6. Zaključak

Što su djeca mlađa, to je problem suradnje veći. Ona se ne mogu pridržavati uputa pri izvedbi navedenih funkcijskih i radioloških metoda zato što su za to još nesposobna, a suradnja pri analiziranim metodama je ključna za određivanje, tj. dijagnosticiranje hiperinflacije. U djece se sve opisane metode ne mogu izvesti uz suradnju koja je usporediva onoj u odraslih pa zbog toga ne mogu biti potpuno objektivne. Referentne vrijednosti radioloških i funkcijskih metoda još nisu jasno definirane za djecu. Kako bismo odredili referentne vrijednosti, morali bismo se koristiti sličnom opremom i metodama, imati sličan broj ispitanika (tj. godine starosti, veličine tijela, spol i rasu), te ispitati zdrave i bolesne ispitanike.,

Osnovni kriteriji kojima se može koristiti za radiološku dijagnozu kod hiperinflacije pluća su: razina dijafragmalne membrane u razini ili ispod 7 rebra, visina desnog plućnog krila, retrosternalni prostor, visina desne dijafragmalne kupole izračunata mjerenjem okomite crte od vrha dijafragmalne kupole manji 1.5cm, promjer srca, povećanje pluća anteriorno ispod 6 rebra ili 8 rebra posteriorno, rebra postavljena horizontalnije od fiziološkog položaja; znakovi vaskularne deficijencije

Kriteriji za hiperinflaciju pomoću funkcionalnih metoda jesu: FRC, RV, TLC moraju biti > 120% od predviđene vrijednosti<sup>86, 87</sup>. Kod hiperinflacije Raw može biti 10 do 15 puta veći u odnosu na normalna pluća.<sup>88</sup>

## **7. Zahvale**

Zahvaljujem se svome mentoru prof. dr. sc. Dorianu Tješiću Drinkoviću, doc. dr. sc. Davoru Plavecu za stručnu pomoć i savjete pri izradi ovog rada, te svojoj obitelji i prijateljima na podršci i razumijevanju.

## 8. Literatura

1. Ghobadi H, Pourfarzi F, Anari H, Hassani - Nassab Z. *The Evidence of Hyperinflation on Chest X Ray and its Correlation with Air Flow Obstruction in COPD Patients. J Cardiothoracic Med.* 2013;1(3): 89-94.
2. Paleček F. *Hyperinflation Control of Functional Residual Lung Capacity. Physiol. Res.* 50: 221-230, 2001.
3. Leith DE Brown R. *Human lung volumes and the mechanisms that set them. Eur. Respir. J* 1999; 13: 468±472.
4. Grimby G, Bunn J, Mead J. *Relative contribution of rib cage and abdomen to ventilation during exercise. J Appl. Physiol.* 1968; 24: 159±166.
5. ibid, 3.
6. Barnes PJ. *Chronic obstructive pulmonary disease. N. Engl. J Med.* 2000;343(4):269–280. [PubMed].
7. Similowski T, Yan S, Gauthier AP, et al. *Contractile Properties of the Human Diaphragm during Chronic Hyperinflation. N. Engl. J. Med* 1991; 325:917-923.
8. ibid, 7.
9. Boussuges A, Pinet C, Molenat F, et al. *Left atrial and ventricular filling in chronic obstructive pulmonary disease: an echocardiographic and Doppler study. AmJ Respir Crit Care Med* 2000;162:670-5.
10. Watz H, Waschki B, Meyer T, et al. *Decreasing cardiac chamber sizes and associated heart dysfunction in COPD: role of hyperinflation. Chest.* 2010;138(1):32–38.
11. ibid, 9.
12. McNicol KN, Williams HE, Gillam GL. *Chest Deformity, Residual Airways Obstruction and Hyperinflation, and Growth in Children with Asthma, Archives of Disease in Childhood, 1970, 45, 783.*
13. Vrhovac B. *Interna medicina. Naklada Ljevak, Zagreb, 2008.*
14. Plavec D, Maloča Vuljanko I. *Impulsna oscilometrija - novosti u mjerenju plućne funkcije. Paediatr. Croat.* 2014; 58 (Supl 1): 88-93.
15. Nogalo B. *Korelacija analize kondenzata izdahnutog zraka s drugim dijagnostičkim testovima u dijagnostici astme u djece predškolske dobi. Osijek, 2012.*
16. Wanger J, Clausen JL, Coates A, Pedersen OF, Brusasco V, Burgos F, Casaburi R, Crapo R.P. Enright, C.P.M. van der Grinten, Gustafsson P, Hankinson J, Jensen R,

- Johnson D, MacIntyre N, McKay R, Miller MR, Navajas D, Pellegrino R. and Viegi G. *Standardisation of the measurement of lung volumes. Eur Respir J 2005; 26: 511–522.*
17. Stocks J, Marchal F, Kraemer R, Gutkowski P, Bar-Yishay E, Godfrey S. *Plethysmographic assessment of functional residual capacity and airway resistance. Eur Respir J 2001; 17: 302–312*
  18. *ibid*
  19. Quanjer, P H – Tammeling, G J – Cotes, J E – Pedersen, O F – Peslin, R – Yernault, J-C 1993: *Lung volumes and forced ventilatory flows. Standardized Lung Function testing. The European Respiratory Journal 6 (16). 6-40.*
  20. Goldman MD, Smith HJ, Ulmer WT. *Whole-body plethysmography Eur Respir Mon, 2005, 31, 15–43.*
  21. Cherniack RM. *Pulmonary function testing.* 2nd ed. Philadelphia: WB Saunders comp., 1992.:19-64.
  22. Guldbland A. *A comparison of helium dilution and plethysmography in measuring static lung volumes Examensarbete 10p C-nivå, Vt 07.*
  23. Meneely GR, Kaltreider NL. *The volume of the lung determined by helium dilution. Description of the method and comparison with other procedures. J Clin Invest 1948;28: 129–139.*
  24. Punjabi, Naresh M – Shade, David – Wise, Robert 1998: *Correction of Single-Breath Helium Lung Volumes in Patients With Airflow Obstruction. Chest 3 (114). 907-918.*
  25. Kilburn, K H – Miller, A – Warshaw, R H 1993. *Measuring lung volumes in advanced asbestosis: comparability of plethysmographic and radiographic versus helium rebreathing and single breath methods. Respiratory Medicine 2 (87). 115-120.*
  26. *ibid, 20.*
  27. *ibid, 16.*
  28. *ibid, 20.*
  29. *ibid, 16.*
  30. Guyton Hall. *Medicinska fiziologija. Medicinska naklada, Zagreb, 2006.*
  31. Clayton N. *Static Lung Volumes and Capacities.*
  32. *ibid, 16.*
  33. Wanger J. *Pulmonary Function Testing Jones & Bartlett Publishers, 24. lip 2011.*
  34. Richard Webb W. *Radiology of Obstructive Pulmonary Disease AJR:169, September 1997.*



35. Hebrang, Klarić-Čustović. *Radiologija. Medicinska naklada - Zagreb, 2007.*
36. Arthur R. *Interpretation of the paediatric chest x-ray Current Paediatrics (2003) 13, 438—447.*
37. Corne J. Pointon K. *Chest X-Ray Made Easy Third Edition (2010).*
38. *ibid, 37.*
39. Pratt PC, Klugh GA. *A method for the determination of total lung capacity from posteroanterior and lateral chest roentgenograms. Am Rev Respir Dis. 1967;96:548–552.*
40. Barnhard HJ, Pierce JA, Joyce JW, Bates JH. *Roentgenographic determination of total lung capacity. Am J Med. 1960;28:51–60.*
41. Clausen J. *Measurement of absolute lung volumes by imaging techniques Eur Respir J 1997; 10: 2427–2431.*
42. Chandrasekhar Arcot, M.D. *Chronic obstructive lung disease ( COPD) / Emphysema*
43. *ibid, 42.*
44. Gibson GJ. *Pulmonary hyperinflation a clinical overview Eur Respir J., 1996, 9, 2640–2649.*
45. *ibid, 37.*
46. *ibid, 37.*
47. Chugh T, Goel N, Bhargava SK, Kumar R. *Correlation of Physiological and Radiological Characteristics in Chronic Obstructive Pulmonary Disease. The Indian Journal of Chest Diseases & Allied Sciences 2012;Vol.54:235-242.*
48. *ibid, 48.*
49. Margaret E. Hodson, Simon G., JC Batten. *Radiology of uncomplicated asthma Thorax, 29, 296-303, 1974.*
50. *ibid, 48.*
51. *ibid, 37.*
52. *ibid, 48.*
53. *ibid, 48.*
54. Muller N, Coxson H. *Chronic obstructive pulmonary disease : Imaging the lungs in patients with chronic obstructive pulmonary disease. Thorax 2002;57:982-5. Shaker SB, Dirksen A, Bach KS, Mortensen J.Imaging in chronic obstructive pulmonary disease. COPD 2007;4:143-61.*
55. *ibid, 35.*

56. Mark J, Wielpütz O, dr. med., Claus P Heußel, prof.dr. med., Felix J.F Herth, prof. dr. med., and Hans-Ulrich Kauczor, prof. dr. med. *Radiological Diagnosis in Lung Diseases*.
57. Forster, R – DuBois, A – Briscoe, W– Fisher A 1986: *Physiologic Basis of Pulmonary Function Tests. Third edition. Year Book Medical Publishers Inc, Chicago, Illinois*.
58. Sovijärvi, Anssi – Uusitalo, Arto – Länsimies, Esko – Vuori, Ilkka (toim.) 1994. *Kliininen Fysiologia. Jyväskylä: Kustannus Oy Duodecim*.
59. *ibid*, 25.
60. Brown, R – Leith, D E – Enright, P L 1998: *Multiple breath helium dilution measurement of lung volumes in adults. The European Respiratory Journal 11 (16). 246-255*.
61. *ibid*, 20.
62. *ibid*, 25.
63. *ibid*, 48.
64. Quanjer PhH (ed). *Standardized lung function testing. Report Working Party "Standardization of Lung Function Tests". Bull Eur Physiopathol Respir 1983; 19 (Suppl. 5): 1–95*.
65. Beardsmore CS, MacFadyen UM, Moosavi SSH, Wimpres SP, Thompson J, Simpson H. *Measurement of lung volumes during active and quiet sleep in infants. Pediatr Pulmonol 1989; 7: 71–77*.
66. Boon AW, Ward-McQuaid AD, Milner AD, Hopkin IE. *Thoracic gas volume; helium functional residual capacity and air-trapping in the first six hours of life: the effect of oxygen administration. Early Hum Dev 1981; 5:157–166*.
67. Doershuk CF, Matthews LW. *Airway resistance and lung volume in newborn infants. Pediatr Res 1969; 3: 128–134*.
68. Greenough A, Stocks J, Nothen U, Helms P. *Total respiratory compliance and functional residual capacity in young children. Pediatr Pulmonol 1986; 2: 321–326*.
69. Greenough A, Hird MF, Everett L, Price JF. *Importance of using lung function regression equations appropriate for ethnic origin. Pediatr Pulmonol 1991; 11: 207–211*.
70. Buist AS, Adams BE, Sexton GJ, Azzam AM. *Reference values for functional residual capacity and maximal expiratory flow in young children. Am Rev Respir Dis 1980; 122: 983–988*.

71. Wall MA, Mисley MC, Dickerson D. *Partial expiratory flow-volume curves in young children. Am Rev Respir Dis 1984; 129: 557–562.*
72. Taussig LM, Harris TR, Lebowitz MD. *Lung function in infants and young children. Am Rev Respir Dis 1977; 116: 233–239.*
73. Wall MA, Mисley MC, Dickerson D. *Partial expiratory flow-volume curves in young children. Am Rev Respir Dis 1984; 129: 557–562.*
74. Weng TR, Levison H. *Standards of pulmonary function in children. Am Rev Respir Dis 1969; 99: 879–894.*
75. Seely JE, Guzman CA, Becklake MR. *Heart and lung function at rest and during exercise in adolescence. J Appl Physiol 1974; 36: 34–40.*
76. Von der Hardt H, Nowak-Beneke R. *Lung volumes in healthy boys and girls, 6–15 years of age. Lung 1976; 154: 51–63.*
77. Cotes JE, Dabbs JM, Hall AM, Heywood C, Laurence KM. *Sitting height, fat-free mass and body fat as reference variables for lung function in healthy British children: comparison with stature. Ann Hum Biol 1979; 6: 307–314.*
78. Stocks J, Quanjer Ph.H. *Reference values for residual volume, functional residual capacity and total lung capacity. Eur Respir J, 1995, 8, 492–506.*
79. Gelb AF, Schein M, Kuei J, et al. *Limited contribution of emphysema in advanced chronic obstructive pulmonary disease. Am Rev Respir Dis 1993; 147:1157-1161.*
80. Gilmartin JJ, Gibson GJ. *Abnormalities of chest wall motion in patients with chronic airflow obstruction. Thorax 1984; 39: 264–271.*
81. Burki NK, Krumpelman JL. *Correlation of pulmonary function with the chest roentgenogram in chronic airway obstruction. Am Rev Respir Dis 1980; 121: 217–223.*
82. *ibid, 1.*
83. *ibid, 23.*
84. Pierce RJ, Brown DJ, Holmes M, Cumming G, Denison DM. *Estimation of lung volumes from chest radiographs using shape information. Thorax 1979;34:726-34.*
85. Jjj Boon AW, Ward-McQuaid AD, Milner AD, Hopkin IE. *Thoracic gas volume; helium functional residual capacity and air-trapping in the first six hours of life: the effect of oxygen administration. Early Hum Dev 1981; 5: 157–166.*
86. Kowalski J. *When spirometry or whole body plethysmography and lung compliance Test is indicated. Ukrainian pulmonological magazine. 2005, № 3*

87. Steven M. Scharf, Mobeen Iqbal, Cesar Keller, Gerald Criner, Shing Lee, and Henry E. Fessler for the National Emphysema Treatment Trial (NETT) Research Group. Hemodynamic Characterization of Patients with Severe Emphysema. *Am J Respir Crit Care Med* Vol 166. pp 314–322, 2002
88. *Ibid* 22

## 9. Životopis

Rođen sam 15. rujna 1989. godine u Zagrebu. Osnovnu školu Davorina Trstenjaka pohađao sam od 1996. do 2004. Bavio sam se aktivno skijanjem. Postigao sam značajne rezultate na domaćim i inozemnim natjecanjima. Bio sam član Hrvatske skijaške reprezentacije i višestruki prvak Hrvatske. Od 2004. do 2008. bio sam učenik VII. gimnazije u Zagrebu. Godine 2008. upisujem se na Medicinski fakultet u Mostaru i na petoj godini studija prelazim na Medicinski fakultet u Zagrebu.