

Kolestatske bolesti jetre i njihove komplikacije

Vlahović, Vedrana

Master's thesis / Diplomski rad

2019

Degree Grantor / Ustanova koja je dodijelila akademski / stručni stupanj: **University of Zagreb, School of Medicine / Sveučilište u Zagrebu, Medicinski fakultet**

Permanent link / Trajna poveznica: <https://um.nsk.hr/um:nbn:hr:105:338353>

Rights / Prava: [In copyright](#)/[Zaštićeno autorskim pravom.](#)

Download date / Datum preuzimanja: **2024-07-14**



Repository / Repozitorij:

[Dr Med - University of Zagreb School of Medicine Digital Repository](#)



SVEUČILIŠTE U ZAGREBU

MEDICINSKI FAKULTET

Vedrana Vlahović

KOLESTATSKE BOLESTI JETRE

I

NJIHOVE KOMPLIKACIJE

DIPLOMSKI RAD



Zagreb, 2019.

SVEUČILIŠTE U ZAGREBU

MEDICINSKI FAKULTET

Vedrana Vlahović

KOLESTATSKE BOLESTI JETRE

I

NJIHOVE KOMPLIKACIJE

DIPLOMSKI RAD

Zagreb, 2019.

Ovaj diplomski rad izrađen je u Klinici za unutarnje bolesti Kliničkog bolničkog centra „Sestre milosrdnice“ pod vodstvom doc.dr.sc. Lucije Virović Jukić i predan je na ocjenu u akademskoj godini 2018./2019.

Mentor rada: doc. dr. sc. Lucija Virović Jukić

POPIS KRATICA

ALP - alkalna fosfataza (od engleskog, *alkaline phosphatase*)

AMA - antimitohondrijska antitijela

ERCP - endoskopska retrogradna kolangiopankreatografija

GGT - gama-glutamil traspeptidaza

MRCP- magnetska rezonancija kolangiopankreatografija

p-ANCA - perinuklearna antineutrofilna citoplazmatska antitijela

PBC - primarni bilijarni kolangitis/ciroza

PSC - primarni sklerozirajući kolangitis

UDCA - ursodeoksikolna kiselina

SADRŽAJ

Sažetak

Summary

1. Uvod.....	1
1.1. Anatomija.....	1
1.2. Definicija.....	1
1.3. Klasifikacija.....	2
2. Primarni bilijarni kolangitis (primarna bilijarna ciroza).....	3
2.1. Epidemiologija.....	3
2.2. Etiologija i patogeneza.....	3
2.3. Klinička slika.....	4
2.4. Komplikacije.....	4
2.5. Dijagnostičke metode.....	6
2.6. Liječenje.....	8
3. Primarni sklerozirajući kolangitis.....	10
3.1. Epidemiologija.....	10
3.2. Etiologija i patogeneza.....	10
3.3. Klinička slika.....	11
3.4. Komplikacije.....	11
3.5. Dijagnostičke metode.....	12
3.6. Liječenje.....	16
4. Rasprava.....	18
5. Zaključak.....	20
Zahvale.....	21
Literatura.....	22
Životopis.....	28

SAŽETAK

Kolestatske bolesti jetre i njihove komplikacije

Vedrana Vlahović

Primarne kolestatske bolesti jetre predstavljaju rijetke bolesti koje zahvaćaju jetrene stanice, izvan jetrene (ekstrahepatalne) ili unutar jetrene (intrahepatalne) žučne vodove, a dovode do smetnji u stvaranju ili otjecanju žuči. Primarni bilijarni kolangitis ili primarna bilijarna ciroza (PBC), kako se do nedavno bolest zvala, jedan je od uzroka unutar jetrene kolestaze. Progresivno oštećenje malih žučnih vodova unutar jetre može dovesti do ciroze i zatajenja jetrene funkcije. Primarni sklerozirajući kolangitis (PSC) može uzrokovati unutar i izvan jetrenu kolestazu, ovisno o tome koje žučne kanale zahvati upalni proces. Obilježava ga kronična upala praćena oštećenjem i fibrozom žučnih vodova s posljedičnom segmentalnom obliteracijom lumena. U obje bolesti pacijenti se mogu prezentirati svrbežom i žuticom kože, a od laboratorijskih nalaza povišenim vrijednostima alkalne fosfataze (ALP) i gama-glutamil transpeptidaze (GGT). PBC ima i povišena antimitohondrijska protutijela, dok se PSC dokazuje kolangiografijom magnetskom rezonancijom. Komplikacije bolesti mogu biti posljedica kolestaze, upalnog (autoimunog) zbivanja te ciroze jetre ili razvoja tumora. Ursodeoksikolna kiselina je terapija izbora za PBC, jer usporava tijek bolesti, dok obetokolna kiselina predstavlja drugi izbor. Za PSC ne postoji dokazano djelotvorna medikamentozna terapija, ali se primjenjuje endoskopsko i operativno liječenje suženja žučnih vodova. Komplikacije dugotrajne kolestaze u vidu malapsorpcije i svrbeža zahtijevaju simptomatsko liječenje, a svrbež je ponekad tvrdokoran na terapiju. Transplantacija jetre predstavlja metodu izbora u završnom stadiju obje bolesti.

Ključne riječi: kolestatske bolesti jetre, primarni bilijarni kolangitis, primarni sklerozirajući kolangitis

SUMMARY

Cholestatic liver diseases and their complications

Vedrana Vlahović

Primary cholestatic liver diseases represent rare diseases which affect liver cells (hepatocytes), outside liver (extra-hepatic) or inside liver (intra-hepatic) bile ducts and lead to disturbance in production or flow of bile. Primary biliary cholangitis or primary biliary cirrhosis (PBC), how the disease was called until recently, is one of the causes of liver cholestasis. Progressive damage to small bile ducts inside the liver can lead to cirrhosis and liver function failure. Primary sclerosing cholangitis (PSC) can cause both intra-hepatic and extra-hepatic damage, depending on which bile ducts inflammatory process affects. It is characterized by chronic inflammation followed by fibrosis of the bile ducts with consequent segmental obliteration of the lumina. In both diseases, patients may present with itch and skin jaundice, and out of laboratory findings with elevated alkaline phosphatase (ALP) and gamma-glutamyl transferase (GGT). In PBC, anti-mitochondrial antibodies are also elevated, while the PSC is determined by magnetic resonance cholangiopancreatography. Diseases can be complicated by development of cholestasis, inflammatory (autoimmune) events, liver cirrhosis or tumor development. Due to its ability to slow down the course of the disease, ursodeoxycholic acid is therapy of choice for PBC, while obeticholic acid is the second line treatment. There is no proven effective drug therapy for the PSC, but endoscopic and operative treatment are used. Complications of long-term cholestasis in the form of malabsorption and itching require symptomatic treatment, although itching is sometimes difficult to treat successfully.

Liver transplantation is the method of choice in the final stage of both diseases.

Keywords: cholestatic liver diseases, primary biliary cholangitis, primary sclerosing cholangitis

1. UVOD

Jetra dnevno proizvodi oko 600 ml žuči. Žuč je tekućina koja se sastoji od žučnih soli, konjugiranog bilirubina, kolesterola, fosfolipida, proteina, elektrolita i vode. Ima dvije važne funkcije u našem tijelu. Prva je probava i apsorpcija masti, zahvaljujući djelovanju žučnih kiselina koje u crijevu emulgiraju velike čestice masti iz hrane u mnogo malih čestica na čije površine onda mogu djelovati razni probavni enzimi. Druga važna funkcija je izlučivanje otpadnih tvari iz organizma kao što su bilirubin (konačni proizvod razgradnje hemoglobina), suvišak kolesterola te metaboliti brojnih lijekova i toksina (1).

1.1. Anatomija

Jetrene stanice izlučuju žuč u žučne kapilare. Žučne kapilare nemaju svoju vlastitu stjenku, već su građene od staničnih membrana susjednih jetrenih stanica. Ti sitni kanalići vode žuč suprotno od toka krvi u režnjiće, prema periferiji, odnosno periportalnim prostorima. Ondje se ulijevaju u prijelazne Heringove kanaliće u kojima započinju žučni kanali obloženi kubičnim ili cilindričnim epitelom, *ductus biliferi interlobulares*. Oni se udružuju u veće kanale, desni i lijevi jetreni vod (*ductus hepaticus dexter et sinister*), koji napuštaju jetru na njezinim vratima kao zajednički jetreni vod (*ductus hepaticus communis*). On zajedno s izvodnim kanalom žučnog mjehura (*ductus cysticus*) tvori zajednički žučni vod (*ductus choledochus*). Zajednički žučni vod (*ductus choledochus*) se spaja s glavnim izvodnim kanalom gušterače (*ductus pancreaticus maior*) u proširenju *ampulla hepatopancreatica* (Vateri) i u području papile duodeni major ulijeva u dvanaesnik (*duodenum*) (2).

1.2. Definicija

Kolestaza je definirana kao zastoj u otjecanju žuči iz jetre do dvanaesnika. Može nastati kao posljedica patološkog zbivanja ili procesa bilo gdje između jetrenih stanica i dvanaesnika.

Primarne kolestatske bolesti jetre predstavljaju rijetke bolesti koje zahvaćaju jetrene stanice, izvan jetrene (ekstrahepatalne) ili unutar jetrene (intrahepatalne) žučne vodove, a dovode do smetnji u stvaranju ili otjecanju žuči.

Kliničke posljedice kolestaze nastaju zbog povratka u krv svih tvari koje bi normalno trebale biti izlučene putem žuči. Pacijent može imati svrbež kože zbog povišenih

vrijednosti žučnih kiselina u serumu, a povišene su i vrijednosti alkalne fosfataze (ALP) i gama glutamil transpeptidaze (GGT). S druge strane, nedostatak žuči u crijevu može dovesti do malapsorpcije masti i vitamina topivih u mastima sa svim kliničkim posljedicama, a hepatotoksično djelovanje žučnih sastojaka na jetrene stanice može dovesti do razvoja sekundarne bilijarne ciroze (3).

1.3. Klasifikacija

Kolestaza se može klasificirati s obzirom na mjesto zapreke na izvan jetrenu (ekstrahepatalnu) i unutar jetrenu (intrahepatalnu), te s obzirom na trajanje na akutnu i kroničnu. Kolestaza se smatra kroničnom ukoliko traje duže od 6 mjeseci. Izvan jetrena kolestaza je uzrokovana mehaničkom opstrukcijom žučnih vodova izvan jetre. Unutar jetrena kolestaza je uzrokovana oštećenjem i disfunkcijom jetrenih stanica ili opstrukcijom žučnih vodova unutar same jetre. Kolestatski hepatitis uzrokovan lijekovima, hormoni, sepsa i primarna bilijarna ciroza, odnosno primarni bilijarni kolangitis prema novom nazivu (PBC, od engleskog *primary biliary cholangitis*, ranije *primary biliary cirrhosis*) neki su od uzroka unutar jetrene kolestaze. Primarni sklerozirajući kolangitis (PSC, od engleskog *primary sclerosing cholangitis*) može uzrokovati unutar i izvan jetrenu kolestazu, ovisno o tome koje žučne kanale zahvati upalni proces (3). Izvan jetrena kolestaza može biti uzrokovana procesima na samim žučnim vodovima, ili izvan njih, pritiskom izvana (ekstramuralna kompresija), a prema etiologiji može biti benigna ili maligna.

2. Primarni bilijarni kolangitis (primarna bilijarna ciroza)

Primarni bilijarni kolangitis, ili primarna bilijarna ciroza (PBC), kako se do nedavno bolest zvala, je bolest autoimunog podrijetla u kojoj dolazi do progresivnog oštećenja malih žučnih vodova unutar jetre, što može dovesti do ciroze i zatajenja jetrene funkcije. Kako je ciroza tek završni stadij bolesti, točniji naziv bi bio primarni bilijarni kolangitis, što je predloženo na brojnim kongresima i u stručnoj literaturi diljem svijeta (4).

2.1. Epidemiologija

Primarni bilijarni kolangitis je rijetka bolest, u Hrvatskoj ima incidenciju oko 6:100 000 dok je incidencija u svijetu oko 2:100 000 stanovnika (5, 6). Procijenjena prevalencija u svijetu iznosi između 20 i 400 oboljelih na milijun osoba, s time da je značajno češća u zemljama sjeverne Europe, posebno skandinavskim zemljama, te dijelovima Sjedinjenih Američkih Država (7-9). Veliku većinu oboljelih (90-95%) čine žene, a bolest se većinom dijagnosticira u dobi između 30 i 65 godina starosti (10-12).

2.2. Etiologija i patogeneza

Smatra se da je bolest uzrokovana poremećajem u regulaciji imunološkog sustava koji dovodi do uništavanja malih žučnih vodova (13, 14). Pojačana regulacija, pojavnost HLA I antigena i *de novo* ekspresija HLA II antigena je kompatibilna s imunološki posredovanim uništavanjem žučnih vodova (15). Uočena je češća pojavnost PBC-a u nekim obiteljima, što sugerira genetsku podlogu bolesti. Prevalencija je 100 puta veća u prvom koljenu obitelji pacijenta s PBC-om, nego u općoj populaciji. Alelske varijante HLA II (DR, DQ) su povezane s pojavnosti PBC-a (16). Citotoksični T limfociti infiltriraju epitel žučnih vodova i dovode do njihovog razaranja, a istovremeno je smanjen broj i oslabljena funkcija supresivskih T limfocita (17, 15). Okidač za ovu imunološko-patološku kaskadu nije poznat, a smatra se da to može biti virus, bakterija, neki novi antigen ili jednostavno deaktivacija imunološke regulacije (18). U krvi oboljelih od PBC-a prisutna su cirkulirajuća protutijela protiv mitohondrija (antimitohondrijska antitijela, AMA) (19, 20). Antigeni za ova protutijela lokalizirani su na unutarnjoj strani mitohondrijske membrane, a antigenska komponenta specifična za PBC je M2 (21). Pronađena su četiri M2 polipeptida, a svi su komponente kompleksa piruvat dehidrogenaza, enzima koji se nalazi u

mitohondrijima (18). E2 komponenta kompleksa piruvat dehidrogenaze je vidljiva ELISA testom koji je 88% senzitiv i 96% specifičan za dijagnozu PBC-a (22, 23). U prilog autoimunoj etiologiji bolesti govori i činjenica da velika većina bolesnika (85%) istodobno ima prisutan još barem jedan od poznatih autoimunskih poremećaja kao što su reumatoidni artritis, skleroderma, Sjögrenov sindrom ili kronični tireoiditis (5).

2.3. Klinička slika

Primarni bilijarni kolangitis (PBC) je bolest koja ima polagan i progresivan tijek. Kada se pojave simptomi, bolesnici se najčešće žale na svrbež kože, dok žutica obično nije još prisutna. Svrbež se najčešće javlja na dlanovima i tabanima. Žutica se pojavljuje kasnije, nakon 6 mjeseci do 2 godine od početka simptoma. U 25% slučajeva svrbež kože i žutica se pojavljuju u isto vrijeme. Na koži pacijentica mogu se vidjeti i ekskorporacije, odnosno ogrebotine površinskog dijela kože nastale zbog svrbeža. Na vjeđama su vidljive žućkaste nakupine lipida, koje nazivamo ksantelazme. Ukoliko se te nakupine vide negdje drugdje na koži, one su najčešće u obliku papula i nazivaju se ksantomi. Pacijentice često navode da se osjećaju umorno i ponekad je umor dominantna tegoba. Osim ovih simptoma koji su posljedica kolestaze i upale, bolest se može otkriti slučajnim nalazom povišenih jetrenih enzima prilikom rutinskog laboratorijskog testiranja krvi. Zahvaljujući sve češćim laboratorijskim testiranjima, PBC se danas sve češće otkriva u ranijoj, asimptomatskoj fazi bolesti. Pri tome je za bolest karakterističan tzv. kolestatski profil jetrenih enzima, u kojem su vrijednosti gama-glutamil transpeptidaze (GGT) i alkalne fosfataze (ALP) višestruko povišene u odnosu na referentne vrijednosti, za razliku od aspartat aminotransferaze (AST) i alanin aminotransferaze (ALT) koje su obično manje povišene. Kod dijela bolesnika dijagnoza se ustanovi tek nakon pojave tegoba vezanih uz komplikacije bolesti, kao što su simptomi malapsorpcije, deficita vitamina, posljedice ciroze jetre, ili zbog prisutnosti drugih autoimunih bolesti (18). Ukoliko se bolest otkrije u kasnijem stadiju, kada je već nastupila ciroza, pri fizikalnom pregledu vidjet ćemo ascites, ksantelazme i povećanu slezenu.

2.4. Komplikacije

Komplikacije bolesti posljedica su kolestaze, upalnog (autoimunog) zbivanja te uznapredovale jetrene bolesti. Kolestaza dovodi do zadržavanja sastojaka žuči unutar jetre, koji djeluju hepatotoksično, te do njihovog nagomilavanja u krvi.

Nagomilavanje žučnih soli dovodi do pojave svrbeža. S druge strane, nedostatak žuči u crijevu uzrokuje nedovoljnu apsorpciju hranjivih tvari (malapsorpciju). Žuč ima emulgirajuća svojstva koja su potrebna za apsorpciju masti kroz crijevnu sluznicu. Bez apsorpcije masti nema niti apsorpcije vitamina koji su topivi u mastima (vitamini D, E, K i A). Budući da vitamin D služi za pojačanu apsorpciju kalcija iz probavnog sustava i sudjeluje u nadzoru nad odlaganjem kalcija u kosti, manjak kalcija u organizmu dovodi do promjena na kostima u smislu razvoja metaboličke bolesti kostiju, zbog čega može doći do patoloških fraktura (1, 18). Manjak vitamina K dovodi do poremećaja u sustavu zgrušavanja krvi i sklonosti krvarenju. Nemogućnost apsorpcije masti u crijevu dovodi do steatoreje, a postupno se javlja i gubitak na tjelesnoj težini. Druga važna funkcija žuči je izlučivanje otpadnih tvari iz organizma kao što su bilirubin (konačni proizvod razgradnje hemoglobina), suvišak kolesterola te metaboliti brojnih lijekova i toksina (1). Nagomilavanje bilirubina (hiperbilirubinemija) uzrokuje pojavu ikterusa, odnosno žuto obojenje kože i sluznica. Budući da kolestaza uzrokuje povećanje koncentracije kolesterola u serumu, on se odlaže pod kožu, gdje ga fagocitiraju makrofazi koji stvaraju papule svijetlo žute boje koje se nazivaju ksantomi (5). Ukoliko se takvi makrofazi smjeste u vjeđama nastaju ksantelazme, žučkaste nakupine najčešće u gorenjem medijalnom dijelu vjeđe. Koža je u područjima oko zglobova deblja i tvrđa, a bolovi u ručnim i nožnim zglobovima mogu biti posljedica ksantomske periferne neuropatije (24).

Povećanje koncentracije kolesterola i bilirubina unutar žuči i njezin zastoj dovode do stvaranja kamenaca unutar žučnog sustava. Pigmentni tip bilijarnih kamenaca nađen je u 39% pacijenata kojima je rađena endoskopska retrogradna kolangiopankreatografija (ERCP) (18). Oni povremeno mogu stvarati tegobe u žučnjaku, poput upale (lat. *cholecystitis*), a rijetko migriraju u zajednički žučni vod i mogu uzrokovati začepljenje žučovoda koje može dovesti do bakterijske upale žučnih vodova (akutni kolangitis) ili akutne upale gušterače.

Sastojci žuči koji se zadržavaju unutar hepatocita djeluju na njih toksično, dovodeći do oštećenja funkcije jetrenih stanica, a s vremenom i do razvoja bilijarne ciroze, koja se javlja u kasnijim stadijima bolesti. Ciroza usporuje normalni krvotok kroz jetru, povećavajući tako tlak u veni koja dovodi krv iz slezene i crijeva (portalna hipertenzija). Povećani tlak krvi u portalnoj veni uzrokuje povećanje slezene (splenomegaliju) i pojavu slobodne tekućine u abdomenu (ascites). Od nespecifičnih simptoma ciroze javlja se umor, gubitak na tjelesnoj masi te gubitak snage. Oštećena

sintetska i ekskrecijska funkcija hepatocita te razvoj portalne hipertenzije u cirozi dovode do žutice, pojave ascitesa, krvarenja iz gastrointestinalnog trakta uslijed razvoja varikoziteta jednjaka i želuca, pojave ascitesa i poremećaja svijesti u smislu portalne encefalopatije. Krvarenja iz proširenih vena (varikoziteta) donjeg dijela jednjaka mogu se pojaviti i prije nego što se formiraju noduli u jetri (i prije nego što imamo konačni stadij ciroze jetre) (25). U ovom stadiju povišeni tlak u portalnim venama je presinusoidni. Varikoziteti jednjaka nastanu u 31% pacijenata unutar prosječno 5.5 godina, a u 48% od tih prokrvare (26).

Hepatocelularni karcinom je najčešći primarni karcinom jetre. Pojavljuje se kod bolesnika s kroničnim jetrenim bolestima, kao što je ciroza. Velika meta-analiza 17 studija pokazala je da pacijenti s PBC-om imaju 19 puta veći relativni rizik za razvoj hepatocelularnog karcinoma o odnosu na opću populaciju (27).

2.5. Dijagnostičke metode

Dijagnostičke metode u primarnom bilijarnom kolangitisu (PBC) usmjerene su u dva pravca. Jedan je dijagnostika same bolesti, a drugi je pravovremeno otkrivanje mogućih komplikacija bolesti kako bi se liječile prije pojave simptoma. Dijagnostika same bolesti sastoji se od laboratorijskih nalaza u kojima je karakterističan je porast serumske ALP i GGT. Ukupni bilirubin u serumu može biti povišen u simptomatskih pacijenata. Ukupni kolesterol u krvi je u pravilu povišen, ali ne treba biti konstantno. Vrijednosti serumskog albumina su u granicama normale u početku bolesti, a serumski globulini blago povišeni. Serumski IgM je povišen u većini slučajeva (18). Nalaz antimitohondrijskih antitijela (AMA) je tipičan i važan dijagnostički kriterij PBCa. Biopsija jetre nije neophodna za postavljanje dijagnoze PBC-a u bolesnika s tipičnom kliničkom slikom i laboratorijskim nalazima, a služi nam za potvrdu bolesti u slučaju netipične prezentacije ili sumnje na preklapanje PBC-a s drugim bolestima jetre, kao i za utvrđivanje stadija bolesti. Histološki možemo podijeliti bolest u četiri stadija:

1. oštećenje žučnih vodova, 2. proliferacija žučnih vodova, 3. septalna fibroza i premoštavanje i 4. ciroza. (*Slika 1.*)

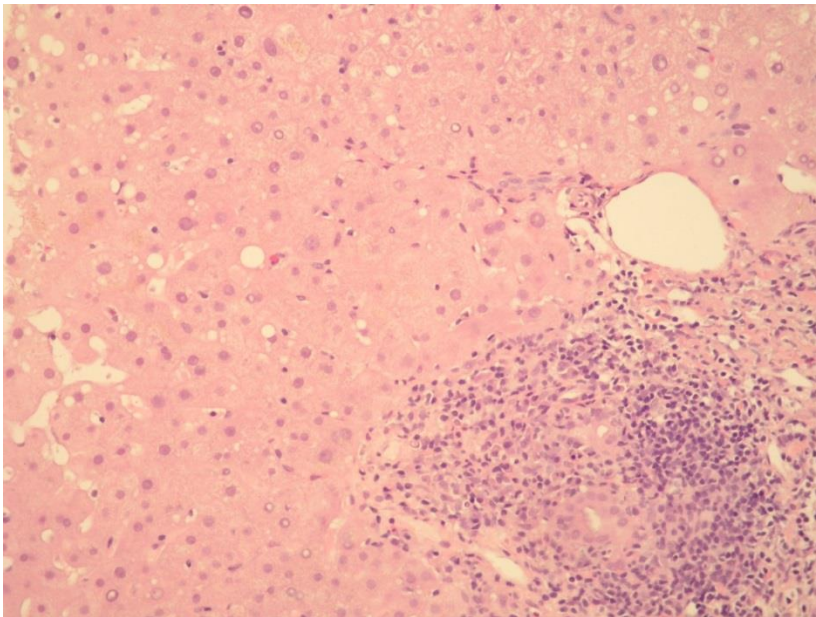
Težinu oštećenja jetre u PBC-u kao i drugim kroničnim jetrenim bolestima, odnosno stadij fibroze, danas možemo odrediti i neinvazivni metodama, kao što su fibroelastografija i serumski biljezi fibroze.

Pravovremeno otkrivanje komplikacija usmjereno je na metaboličku bolest kostiju, utvrđivanje prisutnosti žučnih kamenaca i specifičnih komplikacija ciroze jetre i

portalne hipertenzije te pridruženih autoimunih bolesti. Vitamin D, kalcij i denzitometrija kostiju nam pomažu u ranom otkrivanju metaboličke bolesti kostiju. Redovito se provjerava razina vitamina K određivanjem protrombinskog vremena, a u kasnim stadijima bolesti povremeno treba provjeriti i koncentraciju ostalih vitamina topivih u mastima, kao što su vitamin E i A.

Ezofagogastroduodenoskopijom tražimo varikozitete jednjaka i želudca kako bi smanjili mogućnost krvarenja iz istih. Ultrazvukom pratimo pojavu žučnih kamenaca i žarišnih promjena u jetri sumnjivih na razvoj karcinoma jetre. U slučaju prisutnosti kamenaca u glavnom žučnom vodu bolesnika upućujemo na ERCP kako bi ih endoskopski uklonili i smanjili rizik komplikacija.

Velika većina pacijenata ima pridružen drugi autoimuni poremećaj koji stoga tražimo serumskim biljezima kako bismo ga pravovremeno otkrili i liječili prije pojave simptoma. Za otkrivanje reumatoidnog artritisa određuje se reumatoidni faktor iz krvi. Hormoni štitnjače (tiroidni stimulirajući hormon, tiroksin i trijodtironin) i ultrazvuk rade se kako bi se provjerila funkcija odnosno upalno oštećenje štitne žlijezde.



Slika 1. Primarni bilijarni kolangitis

Mikroskopski izgled bioptata jetre u PBC. Portalni prostor ispunjen je upalnim infiltratom limfocita. Vidljivi su žučni vodovi s po kojom upalnom stanicom intraepitelno. Bojenje hemalaun – eozinom, povećanje 200x. Slika iz arhive Kliničkog bolničkog centra „Sestre milosrdnice“, ljubaznošću dr.sc. Alme Demirović

2.6. Liječenje

Liječenje primarnog bilijarnog kolangitisa ima dva osnovna cilja: usporavanje osnovnog procesa, a to je razaranje malih intralobularnih žučnih vodova, te liječenje simptoma i komplikacija koje nastaju kao posljedica kronične kolestaze. Osnovu liječenja predstavlja ursodeoksikolna kiselina (UDCA). To je nehepatotoksična, hidrofilna žučna sol koja ima zaštitno djelovanje od potencijalnog jetrenog oštećenje endogenim žučnim solima. Daje se u dozi do 13-15 mg po kg tjelesne težine dnevno. Studije su pokazale da UDCA usporava progresiju bolesti, dovodi do regresije vrijednosti serumskog bilirubina i manje smrtnosti (28, 29). Međutim, oko trećine bolesnica ne postiže optimalan odgovor (mjerjenjem biokemijskih jetrenih nalaza) na primjenu UDCA te zahtijeva dodatnu terapiju. Obetkolična kiselina je novi lijek u liječenju PBC. Može se dodati bolesnicama s nedovoljnim odgovorom na UDCA, ili kao samostalna terapija kod pacijenata koji ne podnose UDCA (30). Djeluje kao ligand farnezoid X receptora koji sudjeluje u homeostazi žučnih kiselina. U studijama je pokazala učinak u smislu smanjenja vrijednosti ALP, GGT i aminotransferaza, ali nije dokazano da utječe na preživljenje niti na simptome bolesti (31-33). Glavna nuspojava lijeka je svrbež kože, koji je ujedno i simptom bolesti.

Metotreksat i kolhicin imaju dugu povijest u liječenju PBC-a, ali njihova djelotvornost nije dokazana. Primjena kolhicina nema značajniju korist vezano za mortalitet, potrebu za transplantacijom ili poboljšanje laboratorijskih i histoloških nalaza u terapiji PBC-a (34). Prednizolon, azatioprin, penicilamin i ciklosporin A pokazali su ili nedjelotvoran ili štetan učinak pri pokušaju liječenja pacijenata s PBC-om (35-38).

Transplantacija jetre razmatra se kada dođe do krajnjeg stadija bolesti - dekompenzirane ciroze jetre, pojave hepatocelularnog karcinoma ili neke od komplikacija bolesti, poput neizdrživog svrbeža. Jednogodišnje preživljenje nakon transplantacije jetre iznosi 85-90%, a petogodišnje oko 60-70% (39). U 16% pacijenata je zabilježen povratak inicijalne bolesti unutar godine dana od transplantacije. Pacijenti su najčešće bili bez simptoma bolesti, a poneki su imali svrbež kože (40, 41).

Liječenje komplikacija usmjereno je u prvom redu na simptomatsku terapiju svrbeža. Za to se mogu primjenjivati lokalne mjere (kožni emolijensi), antihistaminici, kolestiramin, rifampicin, opioidni antagonisti ili sertralin.

Povećana koncentracija kolesterola u krvi i steatoreja pokušavaju se regulirati prehranom s manjim udjelom kolesterola, a kolestiramin koji se koristi za liječenje svrbeža kože također pomaže u smanjenju kolesterola u krvi.

Liječenje posljedica malapsorpcije podrazumijeva dodavanje triglicerida srednje dugog lanca kao kalorijsku dopunu prehrani kako bi se održala tjelesna težina. Ukoliko se otkrije manjak pojedinih vitamina, oni se također dodaju prehrani u obliku posebnih pripravaka.

Kako velika većina bolesnica istodobno ima prisutan još neki autoimunosni poremećaj, oni se liječe neovisno o liječenju PBC-a.

Zbrinjavanje komplikacija ciroze usmjereno je na liječenje i sprečavanje krvarenja iz varikoziteta želuca i jednjaka, za što primjenjujemo lijekove (beta-blokatore) ili endoskopske metode rješavanja varikoziteta. U liječenju ascitesa, spontanog bakterijskog peritonitisa, jetrene encefalopatije i primarnog karcinoma jetre primjenjuju se isti lijekovi i postupci kao i kod ciroze drugih etiologija.

3. Primarni sklerozirajući kolangitis

Primarni sklerozirajući kolangitis (PSC) je kronična kolestatska jetrena bolest koju obilježava kronična upala praćena oštećenjem i fibrozom žučnih vodova s posljedičnom segmentalnom obliteracijom lumena (5). U 87% slučajeva zahvaćeni su unutar jetreni i izvan jetreni žučni vodovi, u 11% slučajeva samo unutar jetreni, a u 2% samo izvan jetreni žučni vodovi (42). Bolest je kronične prirode, te postupnim progresivnim tijekom dovodi do bilijarne opstrukcije, jetrene fibroze, ciroze i zatajenja jetre.

3.1. Epidemiologija

Primarni sklerozirajući kolangitis rijetka je bolest čija incidencija u Hrvatskoj iznosi 8:100 000. Češće pogađa muškarce koji čine većinu oboljelih (oko 70%). Bolest se najčešće otkriva između 25. i 45. godine starosti, mada se može javiti i u dječjoj ili starijoj dobi (5).

3.2. Etiologija i patogeneza

Bolest je nepoznate, pretpostavlja se autoimune etiologije, a nastaje vjerojatno kao posljedica interakcije brojnih čimbenika: genetske predispozicije, imunoloških čimbenika, ishemije i okolišnih čimbenika (npr. bakterije, virusi, toksini). U bolesnika je povećana prevalencija HLA haplotipova, A1, B8, DR4 i DRW52A (43, 44). Bolest je povezana s poremećajem regulacije imunološkog sustava. Omjer CD4 i CD8 T-
imfocita u cirkulaciji je povećan kao i broj B-limfocita (45). Nije sigurno da li ove promjene upućuju na primarno autoimuno podrijetlo bolesti ili su one sekundarne na upalne promjene. Kolangiografski i histološki slične promjene nalazimo kod infektivnih bolesti kao što je *Cryptosporidium* te kod bolesti imunološke deficijencije (46). Oko 70% bolesnika s PSC-om boluje i od ulcerozozog kolitisa. Obrnuto, prevalencija PSC-a kod bolesnika s ulceroznim kolitisom je oko 5% (47). U ulceroznom kolitisu epitel crijeva je porozan te tako dopušta endotoksinima i drugim štetnim produktima bakterija da putem portalnog krvotoka dođu do jetre (48). Ova infektivna teorija međutim ne objašnjava zašto ulcerozni kolitis nije uvijek prisutan kod PSC-a i zašto ne korelira s težinom bolesti. Isto tako ne objašnjava kako PSC može prethoditi ulceroznom kolitisu, zašto antibiotici nisu korisni u terapiji i kako proktokolektomija nema učinka u smislu poboljšanja PSC-a (49). U oko 80% bolesnika s PSC-om nalazimo i povišene vrijednosti atipičnih perinuklearnih

antineutrofilnih citoplazmatskih antitijela (p-ANCA). U atipičnom p-ANCA testu protutijela ne reagiraju s mijeloperoksioksidazom u leukocitima već s nekim proteinom iz jezgrine membrane (5).

3.3. Klinička slika

Većina bolesnika je u početnoj fazi bez simptoma, a otkrivaju se slučajnim nalazom povišenih vrijednosti biokemijskih jetrenih nalaza, prvenstveno ALP i GGT, ili pomoću patološkog kolangiografskog nalaza slikovnim metodama. Simptomi kao što su kronični umor, bol ili nelagoda ispod desnog rebrenog luka, intermitentna žutica i svrbež kože pojavljuju se u kasnijim stadijima bolesti (46). Ponekad se pacijent može prezentirati povišenom tjelesnom temperaturom i zimicom u sklopu akutne bakterijske upale žučnih vodova (50). Napredovanjem bolest postupno dovodi do ciroze i svih njezinih komplikacija. Kod dijela oboljelih mogu biti prisutni simptomi drugih, pridruženih autoimunih bolesti (Gravesove bolesti ili šećerne bolesti tipa 1).

3.4. Komplikacije

Kao i kod primarnog bilijarnog kolangitisa, komplikacije bolesti mogu biti posljedica kolestaze, upalnog (autoimunog) zbivanja te ciroze jetre ili razvoja tumora. Kolestaza dovodi do zadržavanja sastojaka žuči unutar jetre, gdje djeluju toksično na hepatocite, te do njihovog nagomilavanja u krvi. Nedostatak žuči u crijevu uzrokuje malapsorpciju koja može dovesti do proljeva i gubitka tjelesne težine. Steatoreja (masna stolica) posljedica je nemogućnosti razgradnje masti u crijevu uslijed manjka žuči, i obično se susreće u kasnim stadijima bolesti. Nedostatak žuči i smanjena apsorpcija masti dovode do smanjene apsorpcije i vitamina topivih u mastima (vitamin D, E, K i A) (51). Nedostatak vitamina A u jednoj studiji bio je prisutan u čak 82% pacijenata s uznapredovalim stadijem PSC-a, što može biti praćeno noćnom sljepoćom (52). Metabolička bolest kostiju se također u pravilu javlja u kasnijim stadijima bolesti, a manjak vitamina K može dovesti do sklonosti krvarenju (53). Uz to mogu biti prisutni simptomi pridružene hipotireoze, ksantomi, suhoća očiju i usta, te anemija.

Žučni kamenci su češći u pacijenata s PSC-om nego u općoj populaciji. Prisutni su u otprilike 25% bolesnika s PSC-om, a po sastavu su često pigmentni, odnosno građeni od kalcijevog-bilirubinata (54).

Bakterijska upala žučnih vodova (kolangitis) može se pojaviti kod oboljelih od PSC-a, češće nakon endoskopske ili kirurške intervencije, ali ponekad i spontano kod pacijenata sa značajnim suženjima žučnih vodova (55-57).

Ciroza jetre predstavlja krajnji stadij bolesti. Kada se razvije pojavljuju se i simptomi kao što su umor, gubitak na tjelesnoj težini te gubitak snage i mišićne mase. Od specifičnih simptoma javljaju se žutica, svrbež kože, krvarenja iz gastrointestinalnog sustava, ascites i poremećaj svijesti u sklopu encefalopatije.

Kolangiokarcinom je značajna komplikacija i najčešći uzrok smrti bolesnika s PSC-om. Pojavljuje se u približno 10-15% pacijenata, a češće kod onih koji imaju pridružen i ulcerozni kolitis. Progresivna žutica, kolangiografski prikaz značajne (tzv. dominantne) stenoze i displazija epitela žučnih vodova u uzorcima dobivenim tijekom endoskopske retrogradne kolangiografije trebaju pobuditi sumnju na razvoj kolangiokarcinoma (58). Kolangiografski su vidljive lokalizirane dilatacije, progresivna suženja, a rijetko i polipoidne mase unutar žučnih vodova (59). U dijagnostici pomažu i tumorski biljezi ugljikohidratni antigen CA 19-9 i karcino-embrionalni antigen (CEA) (60). Osim kolangiokarcinoma, bolesnici kod kojih je bolest uznapredovala do stadija ciroze, kao i kod drugih etiologija ciroze također imaju povišen rizik za razvoj hepatocelularnog karcinoma.

Mnogo bolesnika uz PSC boluje i od ulceroznog kolitisa. Brojne studije i meta-analiza pokazali su da je rizik od pojavljivanja kolorektalnog karcinoma puno viši kod takvih bolesnika nego kod pacijenata koji boluju samo od ulceroznog kolitisa (61).

3.5. Dijagnostičke metode

Sumnja na primarni sklerozirajući kolangitis postavlja se temeljem kliničke slike ili slučajnog nalaza povišenih vrijednosti ALP. Od laboratorijskih nalaza vrijednosti ALP-a obično su u pravilu tri do pet puta iznad gornjih vrijednosti normale. Vrijednosti aminotransferaza također mogu biti povišene, ali ne tako značajno, dok vrijednosti bilirubina mogu varirati. Kao posljedica dugotrajne kolestaze u uznapredovaloj bolesti u laboratorijskim nalazima mogu se naći produženo protrombinsko vrijeme (zbog malapsorpcije vitamina K), povišene vrijednosti bakra, ceruloplazmina i kolesterola. Hipoalbuminemija može biti posljedica terminalne faze jetrene bolesti, a može se naći i u ranijoj fazi u sklopu malapsorpcije zbog upalne bolesti crijeva.

Vrijednosti serumskog bilirubina mogu biti povišene. Kao i kod svih pacijenata sa kolestazom vrijednosti bakra i ceruloplazmina u serumu su povišene. Serumske

vrijednosti gama globulina i imunoglobulina M su povišene u 50% pacijenata. Antitijelo pANCA može se naći u do 80% bolesnika, ali ne kolerira s težinom bolesti, njezinom progresijom ili odgovorom na terapiju. Nalaz antimitohondrijskih antitijela (AMA) je negativan, ali reumatoidni faktor, antinuklearna protutijela ili protutijela na glatke mišiće mogu biti pozitivna (46).

U dijagnostičkom pristupu bolesniku s povišenim kolestatskim pokazateljima u laboratorijskim nalazima, prva metoda je u pravilu ultrazvuk trbuha, ali njegov nalaz rijetko pomaže u postavljanju dijagnoze. Za potvrdu dijagnoze služe slikovne metode kolangiografije.

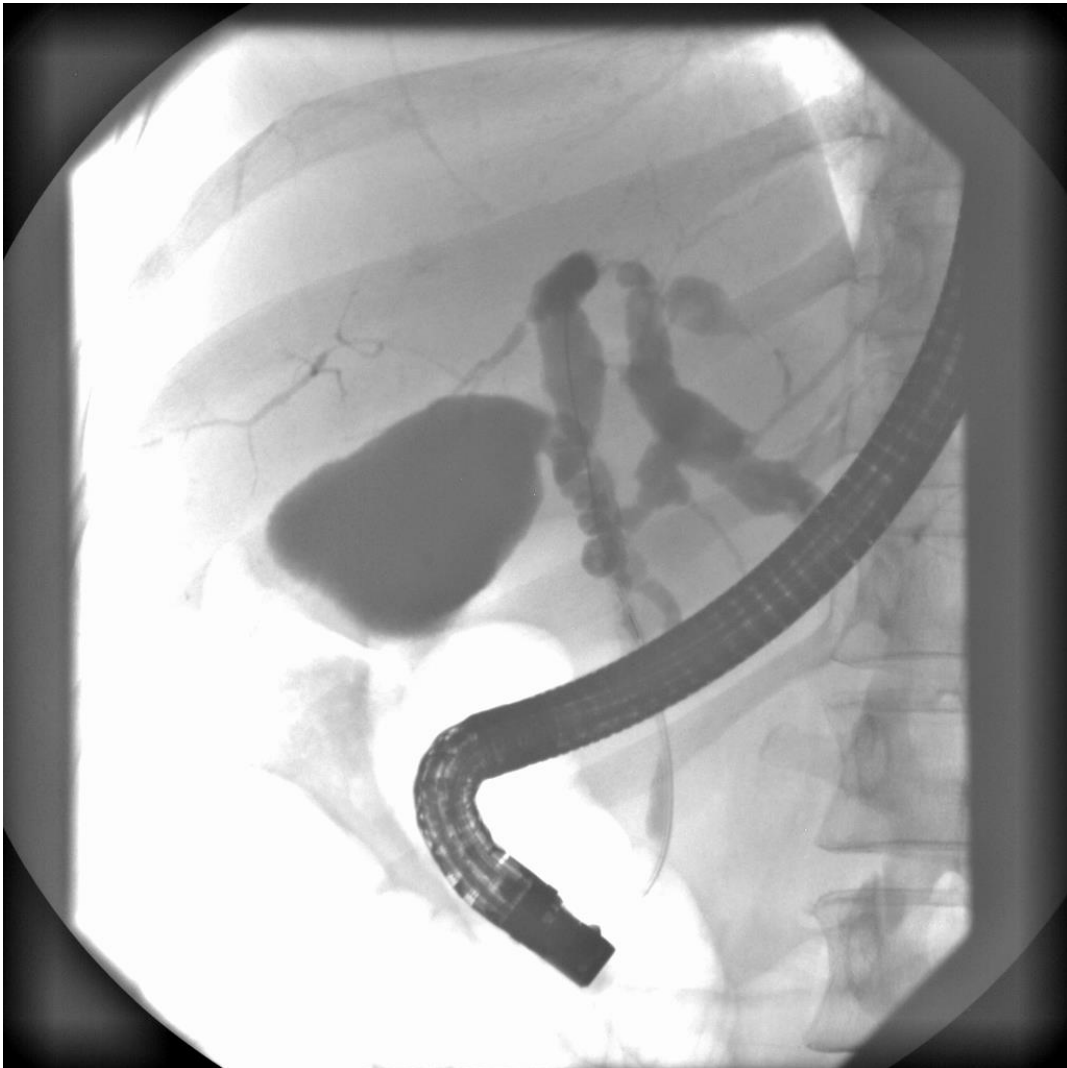Endoskopska retrogradna kolangiopankreatografija (ERCP) se nekad smatrala zlatnim standardom za dijagnostiku PSC-a. Zbog svoje invazivnosti, mogućih komplikacija, a i izlaganja zračenju, danas se koristi samo u terapijske svrhe. Njome se prikazuju žarišna kratka suženja (0.5-2 cm) i dilatacije unutar i izvan jetrenih žučnih vodova. Strukture slične divertikulima mogu se vidjeti duž zajedničkog žučnog voda (59). (*Slika 2*)

Magnetska rezonancija kolangiopankreatografija (MRCP) je novija neinvazivna metoda prikaza žučnih vodova koja je danas postala zlatni standard u dijagnostici. Studije su pokazale da ima približno istu senzitivnost osjetljivost kao i ERCP za postavljanje dijagnoze PSC-a (62-64). Karakterističan kolangiografski izgled PSC uključuje naizmjeničnu žarišnu rasprostranjenost striktura i proširenja unutar i izvan jetrenih žučnih vodova, što im daje izgled "krunice". U uznapredovalom stadiju, kada dolazi do razaranja manjih žučnih vodova, karakteristična je kolangiografska slika "podrezanog drveta". (*Slika 3*)

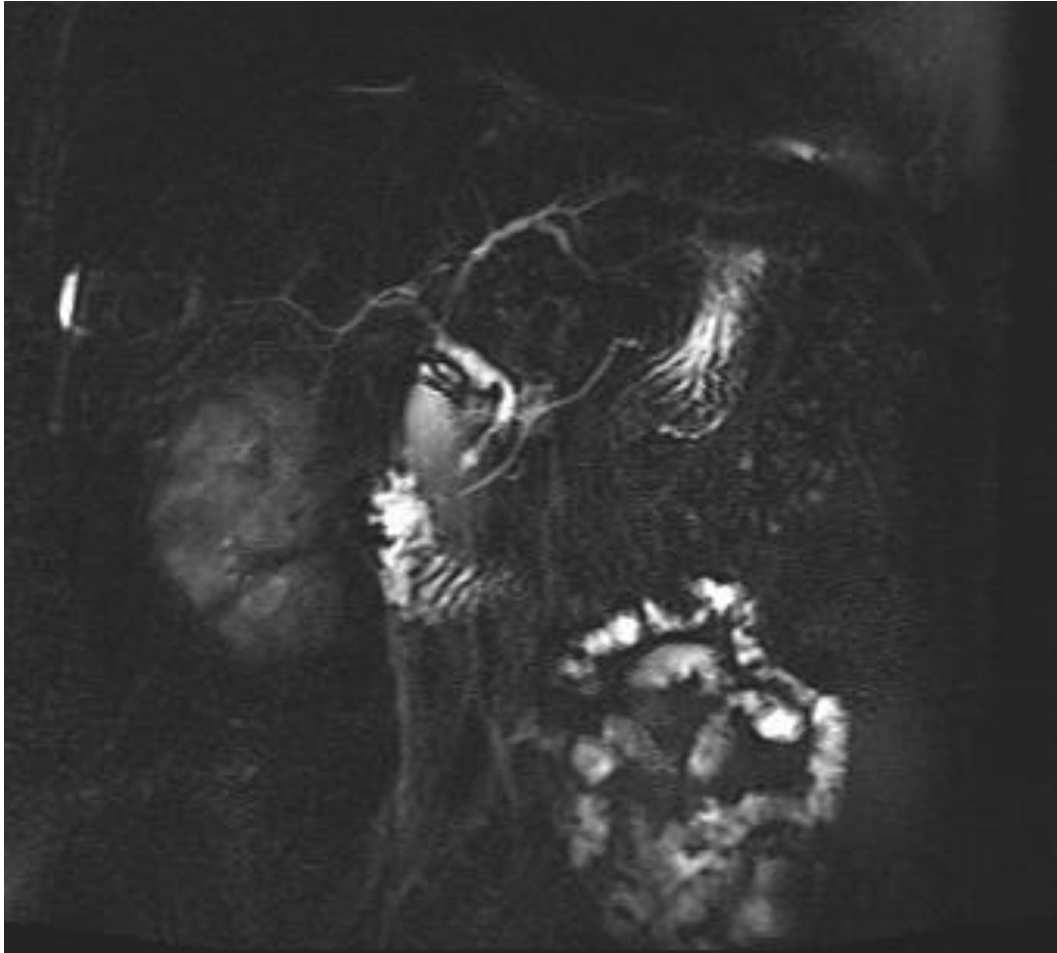Kompjutoriziranom tomografijom (CT) mogu se vidjeti promjene na žučnim vodovima, ali njihov uredan nalaz CT-a ne isključuje dijagnozu PSC-a. One su korisnije za dalje dijagnostičko i terapijsko planiranje, ukoliko nismo u stanju napraviti ERCP (65).

Biopsija jetre nije neophodna za dijagnostiku dijagnozu bolesti, a u pravilu se izvodi radi isključenja druge bolesti, npr. preklapanja PSC-a s autoimunim hepatitisom te određivanja stadija bolesti. Histološki nalaz cilindra jetre dobivenog biopsijom jetre u bolesnika s PSC-om je često nespecifičan i često ga je teško razlučiti od PBC-a. Jedna studija je pokazala kako je samo 28% histoloških nalaza je točno kategorizirala pacijente koji imaju jednu od ovih dviju bolesti (66). Biopsijom možemo histološki prikazati četiri stadija bolesti koji su jednaki kao i histološki stadiji PBC-a.

Najčešće se nalazi obliteracija malih žučnih vodova i zamjena fibroznim tkivom koje je organizirano u obliku lukovice. (Slika 4.)

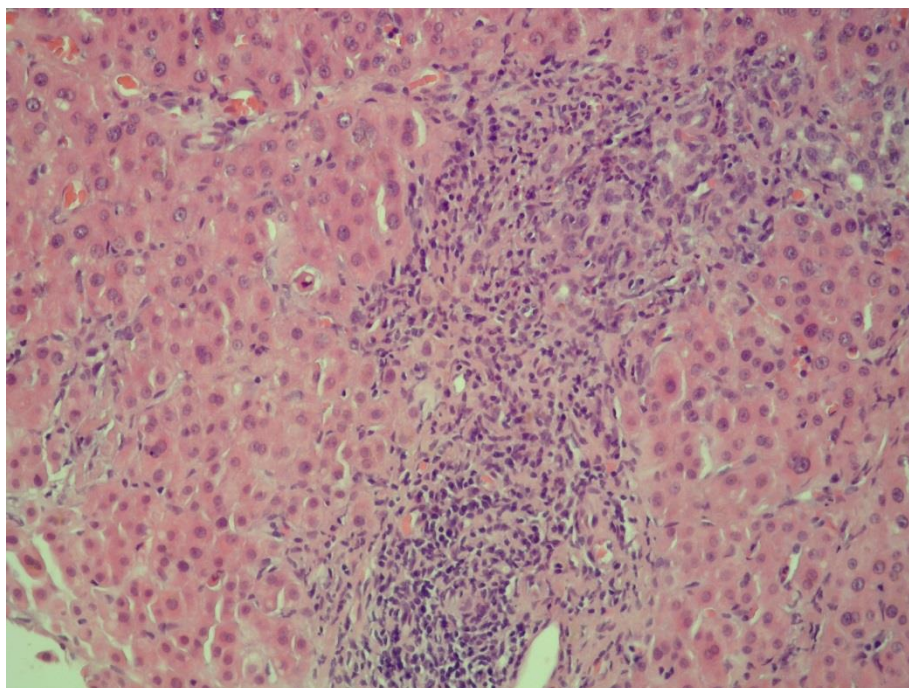


Slika 2. Endoskopska retrogradna kolangiografija (ERC) u bolesnika s PSC. Žučni vodovi u desnom režnju su filiformni sa mjestimičnim suženjima. Lijevi glavni žučni vod je proširen uz dilataciju jednog žučnog voda u lijevom režnju sa suptotalnom stenozom. Ostali se vodovi u lijevom režnju ne prikazuju. Glavni žučni vod je gracilan s nekoliko suženja. Nalaz odgovara promjenama u sklopu primarnog sklerozirajućeg kolangitisa (PSC). Slika iz arhive Kliničkog bolničkog centra „Sestre milosrdnice”.



Slika 3. Magnetska kolangiopankreatografija (MRCP)

Glavni žučni vod je nejednolike širine, s krunicastim proširenjima koja se izmjenjuju sa stenozama, od 2 do 6 mm. Unutar jetreni žučni vodovi su nejednolike širine uz pojedina uska stenotična područja naročito u području stjecišta jetrenih vodova, a mjestimično su urednog promjera. Opisane promjene odgovaraju slici primarnog sklerozirajućeg kolangitisa (PSC). Slika iz arhive Kliničkog bolničkog centra „Sestre milosrdnice”.



Slika 4. Primarni sklerozirajući kolangitis – histološki nalaz

Mikroskopski izgled bioptata jetre u bolesnika s primarnim sklerozirajućim kolangitisom. Portalni prostor je ispunjen upalnim infiltratom limfocita. Nedostaje žučni vod. Bojenje hemalaun-eozinom, povećanje 100x. Iz arhive Kliničkog bolničkog centra „Sestre milosrdnice“, ljubaznošću dr.sc. Alme Demirović

3.6. Liječenje

Za primarni sklerozirajući kolitis (PSC) nažalost danas ne postoji djelotvorno specifično liječenje. Sistemski kortikosteroidi nemaju dokazani učinak. Ursodeoksikolna kiselina poboljšava laboratorijske nalaze, ali nije dokazan pozitivan učinak u smislu duljeg preživljenja (67, 68). Neki je liječnici primjenjuju u terapiji PSC-a, iako važeće smjernice ne podržavaju njezinu primjenu u ovoj indikaciji. Primjena metotreksata u pulsirajućim dozama niti kolhicina također se nisu pokazale uspješnim u liječenju bolesti (69, 70).

Endoskopska retrogradna kolangiografija omogućava liječenje komplikacija – proširivanje suženih žučnih vodova i odstranjivanje žučnih kamenaca iz glavnog žučnog voda (71). Također omogućava uzimanje uzoraka brisa četkicom radi citološke analize stanica kod sumnje na kolangiokarcinom.

Operacijsko liječenje kao što je resekcija suženih žučnih vodova s njihovom rekonstrukcijom, u pravilu se izbjegava (72).

Transplantacija jetre je zadnja mogućnost liječenja, ali ujedno i jedina terapijska metoda koja mijenja tijek bolesti. Indicirana je nakon razvoja dekompenzirane ciroze i komplikacija portalne hipertenzije ili pojave karcinoma u ranoj fazi, a u rijetkim slučajevima i kod teških, ponavljajućih kolangitisa.

U liječenju bolesnika s PSC-om važno je i liječenje komplikacija kolestaze. Za simptomatsko liječenje svrbeža mogu se primijeniti lokalne mjere (kožni emolijensi), antihistaminici, kolestiramin, rifampicin, opioidni antagonisti, npr. naltrekson, ili selektivni inhibitori ponovne pohrane serotonina, kao što je sertralin.

U slučaju metaboličke bolesti kostiju i deficita vitamina primjenjuje se njihova nadoknada, a u liječenju komplikacija ciroze primjenjuju se mjere i lijekovi kao i kod drugih uzroka ciroze.

4. Rasprava

Primarni bilijarni kolangitis (PBC) i primarni sklerozirajući kolangitis (PSC) su rijetke primarne kolestatske bolesti jetre. Iako se smatra da obje imaju podlogu u pogrešnoj regulaciji imunološkog sustava, PBC češće zahvaća žene, za razliku od PSC-a koji češće zahvaća mušku populaciju. Kod bolesnika s PBC-om često su prisutni reumatoidni artritis, skleroderma, Sjögrenov sindrom ili kronični tireoiditis, dok kod bolesnika s PSC-om u većini slučajeva nalazimo ulcerozni kolitis kao popratnu bolest. U PBC-u i PSC-u pacijenti se mogu prezentirati svrbežom i žuticom kože, a od laboratorijskih nalaza povišenim vrijednostima ALP-a i GGT-a. Kod bolesnika s PBC-om u većini slučajeva u serumu nalazimo AMA protutijela koja nam pomažu u postavljanju dijagnoze. MRCP je ključna metoda za postavljanje dijagnoze PSC-a, dok je nalaz kolangiografije kod PBC-a uredan. Biopsija jetre nije neophodna za postavljanje dijagnoze, ali može nam govoriti u prilog neke od bolesti i odrediti joj histološki stadij. Obje bolesti dovode do manjka žuči u probavnom sustavu te posljedično tome smanjene apsorpcije masti i vitamina topivih u mastima (vitamini D, E, K i A). Smanjena apsorpcija vitamina D dovodi do osteoporotskih promjena na kostima, a vitamina K do poremećaja zgrušavanja krvi. Ciroza je konačan stadij obje bolesti. Od nespecifičnih simptoma ciroze javljaju se umor, gubitak na tjelesnoj težini te gubitak snage. Znakovi dekompenzacije jetrene funkcije koji se javljaju u cirozi su žutica, svrbež kože, krvarenja iz gastrointestinalnog trakta, ascites i poremećaj svijesti. Pigmentirani žučni kamenci češći su kod bolesnika s ovim bolestima nego u općoj populaciji. Hepatocelularni karcinom je 19 puta češći kod bolesnika s PBC-om, a učestalost mu je veća i kod bolesnika s PSC-om u stadiju ciroze. Kolangiokarcinom se pojavljuje u 10% oboljelih od PSC-a, dok kod PBC-a nije pokazano njegovo češće pojavljivanje u odnosu na opću populaciju. Tumori probavnog trakta su učestaliji kod bolesnika s PSC-om, a smatra se da je razlog tome velika prevalencija ulceroznog kolitisa u toj populaciji. Ursodeoksikolna kiselina je terapija izbora za PBC jer poboljšava jetrene nalaze i usporava tijek bolesti. Obetokolna kiselina može se primijeniti kao sekundarna terapija izbora za PBC, dok za PSC danas nemamo dokazano djelotvorne terapije. Terapije kortikosteroidima, kolhicinom i metotreksatom, iako dugo korištene, nisu dokazale učinak na usporavanje tijek bolesti i stoga se ne preporučaju. Neki liječnici primjenjuju ursodeoksikolnu kiselinu i u terapiji PSC-a, unatoč nedostatku dokaza o djelotvornosti, dok je endoskopsko

liječenje suženja žučnih vodova metoda izbora za zbrinjavanje komplikacija.
Transplantacija jetre je terapija izbora u završnom stadiju obje bolesti.

5. Zaključak

Primarni bilijarni kolangitis (PBC) i primarni sklerozirajući kolangitis (PSC) su primarne kolestatske jetrene bolesti s autoimunom podlogom. Umor, svrbež kože i žutica predstavljaju najčešće simptome obje bolesti. U laboratorijskim nalazima prisutne su povišene vrijednosti ALP-a i GGT-a, a PBC-u i povišena AMA protutijela. PSC se prvenstveno dokazuje kolangiografijom, a biopsija jetre može nam pomoći u dijagnostici obje bolesti. Urodeoksikolna kiselina je terapija izbora za PBC, a često se upotrebljava i u liječenju PSC-a, unatoč nedostatku dokaza o učinkovitosti. Obetokolna kiselina je od nedavno dostupna kao sekundarna terapija za PBC, dok se za PSC koristi endoskopsko liječenje suženja žučnih vodova. Transplantacija jetre je metoda izbora u završnom stadiju obje bolesti.

ZAHVALE

Prvenstveno zahvaljujem mentorici, doc. dr. sc. Luciji Virović Jukić, na svom uloženom vremenu i trudu pri izradi ovog diplomskog rada.

Neizmjerne hvala mojoj obitelji i prijateljima koji su bili podrška kada je najviše trebalo.

LITERATURA

1. Guyton AC, Hall JE. Guyton i Hall Medicinska fiziologija udžbenik: Fiziologija probavnog sustava. 12 izdanje. Zagreb: Medicinska naklada; 2012. Str.783
2. Fraghànel J, Pera F, Anderhuber F, Nitsch R. Waldeyerova anatomija čovjeka: Cavitas abdominis(abdominalis), trbušna šupljina. 17 njemačko izdanje prerađeno u cijelosti, 1. hrvatsko izdanje, Zagreb: Golden marketing- tehnička knjiga; 2009. Str 965,966
3. Sherlock and Dooley. Disease of the liver and biliary system: Cholestasis. Tenth edition. Oxford; Cambridge, Mass: Blackwell Science; 1997. Str 217-237.
4. Beuers U, Gershwin ME, Gish RG, et al. Changing nomenclature for PBC: From 'cirrhosis' to 'cholangitis'. Hepatology. 2015;62(5):1620-2
5. Damjanov I, Seiwerth S, Jukić S, Nola M. Patologija: Bolesti jetre i bilijarnog sustava. 4 izdanje. Zagreb: Medicinska naklada; 2014. Str 465-508.
6. Jepsen P, Grønbaek L, Vilstrup H. Worldwide Incidence of Autoimmune Liver Disease. Dig Dis 2015;33(suppl 2):2-12.
7. Kim WR, Lindor KD, Locke GR 3rd, et al. Epidemiology and natural history of primary biliary cirrhosis in a US community. Gastroenterology 2000; 119(6):1631-6.
8. Sood S, Gow PJ, Christie JM, Angus PW. Epidemiology of primary biliary cirrhosis in Victoria, Australia: high prevalence in migrant populations. Gastroenterology 2004; 127(2):470-5.
9. Selmi C, Bowlus CL, Gershwin ME, Coppel RL. Primary biliary cirrhosis. Lancet 2011; 377(9777):1600-9.
10. Kaplan MM, Gershwin ME. Primary biliary cirrhosis. N Engl J Med 2005; 353:1261-73.
11. Dahlan Y, Smith L, Simmonds D, et al. Pediatric-onset primary biliary cirrhosis. Gastroenterology. 2003; 125:1476-9.
12. Lleo A, Battezzati PM, Selmi C, et al. Is autoimmunity a matter of sex? Autoimmun Rev. 2008; 7:626-30.
13. Sherlock S, Fox RA, James DG, et al. Impaired delayed hypersensitivity in primary biliary cirrhosis. Lancet. 1969;1(7602):959-62.
14. Gershwin ME, Mackay IR. Primary biliary cirrhosis: paradigm or paradox for autoimmunity. Gastroenterology. 1991; 100: 822-33.

15. Ballardini G, Mirakian R, Bianchi FB et al. Aberrant expression of HLA-DR antigens on bile duct epithelium in primary biliary cirrhosis: relevance to pathogenesis. *Lancet* 1984; 2(8410):1009-13
16. Poupon R. Primary biliary cirrhosis: a 2010 update. *J Hepatol* 2010; 52(5):745-58.
17. Yamada G, Hyodo I, Tobe K et al. Ultrastructural immunocytochemical analysis of lymphocytes infiltrating bile duct epithelia in primary biliary cirrhosis. *Hepatology* 1986;6(3):385-91
18. Sherlock and Dooley. *Disease of the liver and biliary system: Primary Biliary Cirrhosis*. Tenth edition. Oxford;Cambridge,Mass: Blackwell Science; 1997. Str 239-252.
19. Munoz LE, Thomas HC, Scheuer PJ et al. Is mitochondrial antibody diagnostic of primary biliary cirrhosis? *Gut* 1981; 22(2):136-40.
20. Walker JG, Doniach D, Roitt IM et al. Serological tests in diagnosis of primary biliary cirrhosis. *Lancet* 1965;1(7390):827-31.
21. Surh CD, Roche TE, Danner DJ et al. Antimitochondrial autoantibodies in primary biliary cirrhosis recognize cross-reactive epitope(s) in protein X and dihydrolipoamide acetyltransferase of pyruvate dehydrogenase complex. *Hepatology* 1989; 10(2):127-33.
22. Bassedine MF, Yeaman SJ. Serological markers of primary biliary cirrhosis: diagnosis, prognosis and subsets. *Hepatology* 1992;15(3):545-8.
23. Teoh KL, Rowley MJ, Zafirakis H et al. Enzyme inhibitory autoantibodies to pyruvate dehydrogenase complex in primary biliary cirrhosis: applications of a semiautomated assay. *Hepatology* 1994; 20(5):1220-4.
24. Thomas PK, Walker JG. Xanthomatous neuropathy in primary biliary cirrhosis. *Brain* 1965; 88(5):1079-88.
25. Kew MC, Varma RR, Dos Santos HA et al. Portal hypertension in primary biliary cirrhosis. *Gut* 1971;12:830-834.
26. Gores GJ, Wiesner RH, Dickson ER et al. Prospective evaluation of esophageal varices in primary biliary cirrhosis: development, natural history and influence of survival. *Gastroenterology* 1989;96(6):1552-9.
27. Liang Y, Yang Z, Zhong R. Primary biliary cirrhosis and cancer risk: a systematic review and meta-analysis. *Hepatology* 2012; 56(4):1409-17.

28. Poupon RE, Poupon R, Balkau B et al. Ursodiol for the long-term treatment of primary biliary cirrhosis. *N Engl J Med*. 1994;330(19):1342-7.
29. Heathcote EJ, Lindor KD, Poupon R et al. Combined analysis of French, American and Canadian randomized controlled trials of ursodeoxycholic acid therapy in primary biliary cirrhosis. *Gastroenterology*. 1995;108(4):A1082
30. Kowdley KV, Luketic V, Chapman R, et al. A randomized trial of obeticholic acid monotherapy in patients with primary biliary cholangitis. *Hepatology* 2018; 67(5):1890-1902.
31. Nevens F, Andreone P, Mazzella G, et al. A Placebo-Controlled Trial of Obeticholic Acid in Primary Biliary Cholangitis. *N Engl J Med* 2016; 375(17):631-43.
32. Kowdley KV, Luketic VA, Jones DE, et al. The first new monotherapy therapeutic PBC study in a decade? An international study evaluating the farnesoid X receptor agonist obeticholic acid in PBC. *Hepatology* 2011; 54(4):416A-417A.
33. Hirschfield GM, Mason A, Luketic V, et al. Efficacy of obeticholic acid in patients with primary biliary cirrhosis and inadequate response to ursodeoxycholic acid. *Gastroenterology* 2015; 148(4):751-61.
34. Gong Y, Gluud C. Colchicine for primary biliary cirrhosis: a Cochrane Hepato-Biliary Group systematic review of randomized clinical trials. *Am J Gastroenterol* 2005; 100(8):1876-85.
35. Mitchison HC, Palmer JM, Bassendine MF, et al. A controlled trial of prednisolone treatment in primary biliary cirrhosis. Three-year results. *J Hepatol* 1992; 15(3):336-44.
36. Christensen E, Neuberger J, Crowe J, et al. Beneficial effect of azathioprine and prediction of prognosis in primary biliary cirrhosis. Final results of an international trial. *Gastroenterology* 1985; 89(5):1084-91.
37. Gong Y, Klingenberg SL, Gluud C. Systematic review and meta-analysis: D-Penicillamine vs. placebo/no intervention in patients with primary biliary cirrhosis--Cochrane Hepato-Biliary Group. *Aliment Pharmacol Ther* 2006; 24(11-12):1535-44.
38. Minuk GY, Bohme CE, Burgess E, et al. Pilot study of cyclosporin A in patients with symptomatic primary biliary cirrhosis. *Gastroenterology* 1988; 95(5):1356-63.

39. Tzakis AG, Carcassonne C, Todo S et al. Liver transplantation for primary biliary cirrhosis. *Semin Liver Dis.* 1989;9(2):144-8.
40. Balan V, Batts KP, Porayko MK et al. Histological evidence for recurrence of primary biliary cirrhosis after liver transplantation. *Hepatology* 1993;18(6):1392-8.
41. Polson RJ, Portmann B, Neuberger J et al. Evidence for disease recurrence after liver transplantation for primary biliary cirrhosis. Clinical and histologic follow-up studies. *Gastroenterology* 1989;97(3):715-25.
42. Lee YM, Kaplan MM. Primary sclerosing cholangitis. *N Engl J Med* 1995; 332(14):924-33.
43. Chapman RWG, Varghese Z, Gaul R et al. Association of primary sclerosing cholangitis with HLA B8. *Gut* 1983;24(1):38-41.
44. Donaldson PT, Farrant JM, Wilkinson ML et al. Dual association of HLA DR2 and DR3 with primary sclerosing cholangitis. *Hepatology* 1991;13(1):129-33.
45. Snook JA, Chapman RW, Sachdev GK et al. Peripheral blood and portal tract lymphocyte populations in primary sclerosing cholangitis. *J. Hepatol.* 1989;9(1):36-41.
46. Sherlock and Dooley. *Disease of the liver and biliary system: Sclerosing Cholangitis.* Tenth edition. Oxford; Cambridge, Mass: Blackwell Science 1997. Str 253-263
47. Olsson R, Danielsson Å, Järnerot G et al. Prevalence of primary sclerosing cholangitis in patients with ulcerative colitis. *Gastroenterology* 1991;100 (5 Pt 1):1319-23.
48. Bjarnson I, O'Morian C, Levi AJ et al. Absorption of 51 chromium- labeled ethylenediaminetetraacetate in inflammatory bowel disease. *Gastroenterology* 1983;85(2):318-22.
49. Cangemi JR, Wiesner RH, Beaver SJ et al. Effect of proctocolectomy for chronic ulcerative colitis on the natural history of primary sclerosing cholangitis. *Gastroenterology* 1989;96(3):790-4.
50. Lee Y-M, Kaplan MM. Primary sclerosing cholangitis. *N. Engl. J. Med.* 1995;332(14):924-33.
51. Lanza SJ, Chan AT, Bell JS 3rd, et al. Pathogenesis of steatorrhea in primary biliary cirrhosis. *Hepatology* 1985; 5(5):837-42.
52. Jorgensen RA, Lindor KD, Sartin JS, et al. Serum lipid and fat-soluble vitamin levels in primary sclerosing cholangitis. *J Clin Gastroenterol* 1995; 20(3):215-9.

53. Hay JE, Lindor KD, Wiesner RH, et al. The metabolic bone disease of primary sclerosing cholangitis. *Hepatology* 1991; 14(2):257-61.
54. Kaw M, Silverman WB, Rabinovitz M et al. Biliary tract calculi in primary sclerosing cholangitis. *Am J Gastroenterol* 1995;90(1):72-5.
55. Wienser, RH, Porayko, et al. *Diseases of the Liver*, 7th edited by Schiff L, Schiff ER. JB Lippincott, Philadelphia 1993. p.411.
56. Vierling, JM. Hepatobiliary complications of ulcerative colitis and Crohn's disease. In: *Hepatology: A Textbook of Liver Disease*, Zakim, D, Boyer, TD (Eds), W B Saunders, Philadelphia 1996. Vol 2, p.1366.
57. Porayko MK, LaRusso NF, Wiesner RH. Primary sclerosing cholangitis: a progressive disease? *Semin Liver Dis* 1991; 11(1):18-25.
58. Martins EBG, Fleming KA, Garrido MC et al. Superficial thrombophlebitis, dysplasia, and cholangiocarcinoma in primary sclerosing cholangitis. *Gastroenterology* 1994;107(2):537-42.
59. MacCarty RL, LaRusso NF, Wiesner RH. Primary sclerosing cholangitis: findings on cholangiography and pancreatography. *Radiology* 1983; 149(1):39-44.
60. Ramage JK, Donaghy A, Farrant JM et al. Serum tumor markers for the diagnosis of cholangiocarcinoma in primary sclerosing cholangitis. *Gastroenterology* 1995;108(3):865-9.
61. Soetikno RM, Lin OS, Heidenrich PA et al. Increased risk of colorectal neoplasia in patients with primary sclerosing cholangitis and ulcerative colitis: A meta-analysis. *Gastrointest Endosc* 2002;56(1):48-54.
62. Angulo P, Pearce DH, Johnson CD, et al: Magnetic resonance cholangiography in patients with biliary disease: Its role in primary sclerosing cholangitis. *J Hepatol* 2000;33(4):520-7.
63. Textor HJ, Flacke S, Pauleit D et al. Three-dimensional magnetic resonance cholangiopancreatography with respiratory triggering in the diagnosis of primary sclerosing cholangitis: Comparison with endoscopic retrograde cholangiography. *Endoscopy* 2002;34(12):984-90.
64. Vitellas KM, El-Dieb A, Vaswani KK et al: MR cholangiopancreatography in patients with primary sclerosing cholangitis: Interobserver variability and comparison with endoscopic retrograde cholangiography. *AJR Am J Roentgenol* 2002;179(2):399-407.

65. Sleisenger MH, Feldman M, Friedman LS et Brandt LJ. Sleisenger & Fordtran's gastrointestinal and liver disease : pathophysiology, diagnosis, management. 8th edition. Philadelphia: Saunders,2006.p 1461-1485.
66. Wiesner RH, La Russo NF, Ludwig J et al. Comparison of the clinicopathologic features of primary sclerosing cholangitis and primary biliary cirrhosis. *Gastroenterology* 1985;88(1):108-114.
67. Beures U, Spengler U, Kruis W et al. Ursodeoxycholic acid for treatment of primary sclerosing cholangitis. *Hepatology* 1992;16(3):707-14.
68. Snook JA, Chapman RW, Sachdev GK et al. Peripheral blood and portal tract lymphocyte populations in primary sclerosing cholangitis. *J.Hepatol.* 1989;9(1):36-41.
69. Knox TA, Kaolan MM. A double-blind controlled oral-pulse methotrexate therapy in the treatment of primary sclerosing cholangitis. *Gastroenterology* 1994;106(2):494-9
70. Olsson R, Broomé U, Danielsson Å, et al. Colchicine treatment of primary sclerosing cholangitis. *Gastroenterology* 1995;108(4):1199-203.
71. Lee JG, Schutz SM, England RE et al. Endoscopic therapy of sclerosing cholangitis. *Hepatology* 1995;21(3):661-7
72. Frages O, Malassagne B, Sebah M et al. Primary sclerosing cholangitis: liver transplantation or biliary surgery. *Surgery* 1995;117(2):146-55.

ŽIVOTOPIS

Osobni podaci

Ime i prezime: Vedrana Vlahović

Datum i mjesto rođenja: 20.06.1994., Zagreb

Obrazovanje

2013.- Sveučilište u Zagrebu, Medicinski fakultet

2009.- 2013. XV. Gimnazija

2006.- 2009. OŠ Miroslava Krleže

2004.- 2009. Osnovna glazbena škola "Elly Bašić", instrument gitara

2001.- 2006. OŠ Jordanovac

.

Radno iskustvo

2014.-2016. demonstrator na Katedri za anatomiju i kliničku anatomiju,
Sveučilište u Zagrebu, Medicinski fakultet